L. TESTUT - A. LATARJET

# ANATOMÍA HUMANA

# IV

## APARATO DE LA DIGESTIÓN
## EL PERITONEO
## APARATO UROGENITAL

# TRATADO

DE

# ANATOMÍA HUMANA

L. TESTUT Y A. LATARJET

PROFESORES DE ANATOMÍA EN LA FACULTAD DE MEDICINA DE LA UNIVERSIDAD DE LYÓN

# TRATADO
DE
# ANATOMÍA HUMANA

OBRA LAUREADA POR LA ACADEMIA DE MEDICINA DE PARÍS
(PREMIO SAINTOUR, 1902)

NOVENA EDICIÓN, REVISADA, CORREGIDA Y AUMENTADA

CON LA COLABORACIÓN DE

M. LATARJET

PROFESOR AGREGADO DE LA FACULTAD DE MEDICINA DE LYÓN

## TOMO CUARTO

## APARATO DE LA DIGESTIÓN
## PERITONEO - APARATO UROGENITAL

Ilustrado con 1.403 grabados, la mayor parte de ellos a varios colores, dibujados por G. Devy y S. Dupret

SALVAT EDITORES, S. A.

BARCELONA - MADRID
BUENOS AIRES - MEXICO - CARACAS - BOGOTA - RIO DE JANEIRO

1958

**Es propiedad de**
**Salvat Editores, S. A.**

**Printed in Spain**

IMPRENTA HISPANO-AMERICANA, S. A. — BARCELONA

# INDICE DE MATERIAS

## LIBRO XI

## APARATO DE LA DIGESTION


Págs.

CAPITULO PRIMERO. — **Tubo digestivo.** . . . . . 3

ARTÍCULO PRIMERO. — *Boca y sus dependencias* . . . . . 3

SECCIÓN PRIMERA. — *Paredes de la boca* . . . . . 5

§ 1. — Pared anterior: labios . . . . . 5

A. — Conformación exterior. . . . . 6

B. — Constitución anatómica. . . . . 9

C. — Vasos y nervios . . . . . 13

§ 2. — Paredes laterales: mejillas . . . . . 15

A. — Conformación exterior. . . . . 16

B. — Constitución anatómica . . . . . 16

C. — Vasos y nervios . . . . . 19

§ 3. — Pared superior: bóveda palatina . . . . . 21

A. — Conformación exterior. . . . . 22

B. — Constitución anatómica. . . . . 23

C. — Vasos y nervios . . . . . 24

§ 4. — Pared inferior: suelo de la boca. . . . . 26

§ 5. — Pared posterior: velo del paladar. . . . . 33

A. — Conformación exterior. . . . . 34

B. — Constitución anatómica. . . . . 38

C. — Vasos y nervios . . . . . 47

SECCIÓN II. — *Anexos de la boca.* . . . . . 50

§ 1. — Encías . . . . . 50

§ 2. — Dientes . . . . . 52

A. — Consideraciones generales . . . . . 52

B. — Conformación exterior de los dientes. . . . . 56

1.° Caracteres comunes . . . . . 56

2.° Caracteres particulares de cada especie de dientes. . 57

C. — Disposición sistemática de los dientes, arcos dentales. . 75

D. — Conformación interior y constitución anatómica . . . 78

E. — Vasos y nervios de los dientes. . . . . 86

F. — Desarollo de los dientes . . . . . 94

G. — Variaciones y anomalías dentales . . . . . 97

§ 3. — Amígdalas . . . . . 100

Págs.

ARTÍCULO II. — *Faringe* . . . . . 111
§ 1. — Consideraciones generales . . . . . 111
§ 2. — Constitución anatómica . . . . . 113
A. — Túnica fibrosa o aponeurosis faríngea. . . . . 113
B. — Túnica muscular: músculo de la faringe . . . . . 116
§ 3. — Configuración interior de la faringe. Endofaringe. . . . 126
§ 4. — Relaciones . . . . . 135
§ 5. — Anexos de la mucosa de la bóveda . . . . . 145
§ 6. — Vasos y nervios de la faringe. . . . . 150

ARTÍCULO III. — *Esófago*. . . . . 153
§ 1. — Consideraciones generales . . . . . 153
§ 4. — Relaciones . . . . . 160
§ 3. — Constitución anatómica . . . . . 178
§ 4. — Vasos y nervios . . . . . 186

ARTÍCULO IV. — *Estómago* . . . . . 189
§ 1. — Consideraciones generales . . . . . 189
§ 2. — Configuración exterior y nomenclatura anatomoclínica. . . 198
§ 3. — Relaciones del estómago. . . . . 200
§ 4. — Peritoneo gástrico. . . . . 212
§ 5. — Superficie interior, orificios . . . . . 216
§ 6. — Tronco celíaco . . . . . 218
§ 7. — Vasos y nervios del estómago. . . . . 224
A. — Arterias del estómago. . . . . 224
B. — Venas del estómago . . . . . 233
C. — Linfáticos . . . . . 237
D. — Nervios . . . . . 240
§ 8. — Constitución anatómica . . . . . 243
A. — Túnica serosa . . . . . 244
B. — Túnica muscular . . . . . 244
C. — Túnica celulosa . . . . . 247
D. — Túnica mucosa . . . . . 247

ARTÍCULO V. — *Intestino delgado* . . . . . 263
§ 1. — Duodeno. . . . . 264
A. — Consideraciones generales. . . . . 264
B. — Anatomía radiológica del duodeno en el vivo . . . . 269
C. — Relaciones del duodeno . . . . . 272
D. — Vasos y nervios del duodeno. . . . . 302
E. — Anomalías del duodeno . . . . . 308
§ 2. — Yeyunoíleon . . . . . 314
§ 3. — Mesenterio. Medios de fijación del yeyunoíleon. . . . . 322
§ 4. — Vasos y nervios del yeyunoíleon. . . . . 330
A. — Arteria mesentérica superior . . . . . 330
I. — Generalidades . . . . . 331
II. — Tronco de la arteria. . . . . 333
III. — Ramas colaterales de la arteria mesentérica superior. 338

Págs.

B. — Vena mesentérica superior. . . . . 349
C. — Linfáticos. . . . . 350
D. — Nervios del mesenterio y del intestino delgado. . . . 353

§ 5. — Constitución anatómica . . . . . 355

A. — Túnica serosa. . . . . 355
B. — Túnica muscular . . . . . 355
C. — Túnica celulosa. . . . . 355
D. — Túnica mucosa. . . . . 356

ARTÍCULO VI. — *Consideraciones generales sobre el intestino grueso.* . . . . 382

§ 1. — Aspecto exterior. Configuración interna. Estructura . . . 382

§ 2. — Vasos y nervios del intestino grueso . . . . . 394

A. — Vascularización arterial del intestino grueso. Arteria mesentérica inferior . . . . . 394
B. — Vascularización venosa. . . . . 404
C. — Linfáticos del colon . . . . . 406
D. — Nervios. . . . . 407

ARTÍCULO VII. — *Ciego y apéndice.* . . . . . 408

§ 1. — Ciego. . . . . 408

A. — Consideraciones generales . . . . . 408
B. — Topografía y relaciones . . . . . 410
C. — Conformación interior, válvula íleocecal . . . . . 416

§ 2. — Apéndice cecal . . . . . 421

A. — Consideraciones generales. . . . . 421
B. — Topografía. . . . . 423

§ 3. — Peritoneo del ciego y del apéndice. . . . . 426

§ 4. — Estructura del ciego y del apéndice. Vascularización, significación morfológica. . . . . 434

A. — Estructura. . . . . 434
B. — Vascularización e inervación del ciego y el apéndice. . 436
C. — Evolución del ciego en los vertebrados. Significación morfológica y funcional. . . . . 442

ARTÍCULO VIII. — *Colon.* . . . . . 446

§ 1. — Colon ascendente. . . . . 446

§ 2. — Colon transverso y sus ángulos . . . . . 453

A. — Generalidades . . . . . 454
B. — Estudio descriptivo y relaciones . . . . . 458
C. — Peritoneo del colon transverso. . . . . 469
D. — Vasos y nervios . . . . . 473

§ 3. — Colon descendente. . . . . 480

§ 4. — Colon iliopélvico o colon terminal . . . . . 484

A. — Colon ilíaco. Asa corta. . . . . 484
B. — Colon pélvico. Asa sigmoide . . . . . 486

ARTÍCULO IX. — *Recto* . . . . . 497

§ 1. — Consideraciones generales. . . . . 497

§ 2. — Relaciones. . . . . 500

A. — Recto pélvico. Ampolla rectal . . . . . 500
B. — Recto perineal. Conducto anal. . . . . 512

Págs.

§ 3. — Conformación interior y constitución anatómica . . . . 518
A. — Configuración interior. . . . . 518
B. — Constitución anatómica . . . . . 523
§ 4. — Vasos y nervios . . . . . 526
A. — Arterias . . . . . 526
B. — Venas. . . . . 532
C. — Linfáticos. . . . . 535
D. — Nervios. . . . . 536

ARTÍCULO X. — *Ano*. . . . . 539

CAPITULO II. — **Anexos del tubo digestivo** . . . . . 547

ARTÍCULO PRIMERO. — *Glándulas salivales*. . . . . 547
§ 1. — Glándula parótida . . . . . 547
A. — Compartimiento y aponeurosis parotídeos . . . . . 550
B. — Relaciones. . . . . 556
I. — Relaciones extrínsecas de la parótida. . . . . 557
II. — Relaciones interiores o intrínsecas de la parótida. . 560
C. — Constitución anatómica. Vasos y nervios . . . . . 564
§ 2. — Glándula submaxilar . . . . . 570
A. — Compartimiento submaxilar. . . . . 570
B. — Glándula submaxilar propiamente dicha. Su conducto excretorio. . . . . 573
§ 3. — Glándula sublingual . . . . . 583

ARTÍCULO II. — *Hígado*. . . . . 587
§ 1. — Consideraciones generales. . . . . 587
§ 2. — Conformación exterior y relaciones . . . . . 592
§ 3. — Peritoneo hepático. Medios de fijación del hígado. . . . 613
§ 4. — Vasos y nervios del hígado . . . . . 624
A. — Vasos aferentes o circulación de aporte. . . . . 624
I. — Vena porta . . . . . 624
II. — Arteria hepática. . . . . 630
Tronco . . . . . 630
III. — Vena umbilical . . . . . 646
B. — Circulación de partida, venas hepáticas o suprahepáticas. 648
C. — Linfáticos . . . . . 650
D. — Nervios. . . . . 653
§ 5. — Constitución anatómica del hígado . . . . . 658

ARTÍCULO III. — *Aparato excretorio de la bilis. Vías biliares*. . . . . 662
A. — Conductos biliares intrahepáticos . . . . . 663
B. — Conducto hepático. . . . . 664
C. — Vesícula biliar. . . . . 668
D. — Conducto cístico . . . . . 678
E. — Conducto colédoco. . . . . 684
F. — Vista de conjunto del pedículo hepático. . . . . 699

ARTÍCULO IV. — *Páncreas* . . . . . 705
§ 1. — Consideraciones generales. . . . . 705
§ 2. — Medios de fijación . . . . . 710

Págs.

§ 3. — Relaciones . . . . . 713
§ 4. — Conductos excretorios del páncreas . . . . . 723
§ 5. — Vascularización e inervación del páncreas. . . . . 728
§ 6. — Constitución anatómica. . . . . 733
A. — Glándula de secreción externa. . . . . 733
B. — Glándula de secreción interna. Islotes de Langerhans. . 734

ARTÍCULO V. — *Bazo*. . . . . 735
§ 1. — Consideraciones generales. . . . . 735
§ 2. — Relaciones. . . . . 740
§ 3. — Vasos y nervios del bazo. . . . . 755
A. — Arteria esplénica . . . . . 755
B. — Venas. . . . . 759
C. — Linfáticos. . . . . 761
D. — Nervios. . . . . 761
§ 4. — Constitución anatómica . . . . . 762

## LIBRO XII

## EL PERITONEO

ARTÍCULO PRIMERO. — *Generalidades*. . . . . 768
§ 1. — Preliminares . . . . . 768
§ 2. — Definiciones . . . . . 769

ARTÍCULO II. — *Peritoneo del tubo digestivo y de sus anexos*. . . . . 772
§. 1. — Desarrollo y evolución . . . . . 772
§ 2. — Evolución del peritoneo en la región gástrica. . . . . 778
§ 3. — Evolución del peritoneo intestinal. . . . . 789
§ 4. — Evolución del peritoneo de las glándulas anexas al tubo digestivo. . . . . 805

ARTÍCULO III. — *Disposición del peritoneo digestivo en el adulto*. . . . . 812
§ 1. — Peritoneo de los mesos . . . . . 813
§ 2. — Epiplones. . . . . 815

ARTÍCULO IV. — *Peritoneo de los órganos génitourinarios* . . . . . 828
§ 1. — Desarrollo y evolución . . . . . 828
§ 2. — Disposición del peritoneo génitourinario en el adulto. . . 840

ARTÍCULO V. — *Topografía general del peritoneo en el adulto* . . . . . 840
§ 1. — División topográfica del peritoneo. . . . . 841
§ 2. — Cavidad previsceral . . . . . 841
§ 3. — Piso supramesocólico. . . . . 848
§ 4. — Piso submesocólico . . . . . 858
§ 5. — Piso pélvico . . . . . 859

ARTÍCULO VI. — *Constitución anatómica*. . . . . 864

# LIBRO XIII

# APARATO UROGENITAL

Págs.

CAPÍTULO PRIMERO. — **Organos urinarios** . . . . . 869

ARTÍCULO PRIMERO. — *Riñones* . . . . . 869

§ 1. — Consideraciones generales. . . . . 869

§ 2. — Medios de fijación del riñón. Las cápsulas del riñón y los espacios perirrenales. . . . . 873

§ 3. — Relaciones. . . . . 883

§ 4. — Constitución anatómica . . . . . 895

§ 5. — Vasos y nervios . . . . . 898

A. — Arterias . . . . . 898

B. — Venas del riñón . . . . . 907

C. — Linfáticos . . . . . 915

D. — Nervios del riñón . . . . . 916

ARTÍCULO II. — *Aparato excretorio del riñón.* . . . . . 921

§ 1. — Cálices y pelvis . . . . . 921

A. — Conformación . . . . . 921

B. — Relaciones. . . . . 921

C. — Pedículo renal. . . . . 925

§ 2. — Uréter. . . . . 930

A. — Consideraciones generales . . . . . 930

B. — Relaciones. . . . . 932

C. — Constitución anatómica. . . . . 947

D. — Vasos y nervios . . . . . 948

ARTÍCULO III. — *Vejiga.* . . . . . 953

§ 1. — Consideraciones generales. . . . . 953

§ 2. — Medios de fijación . . . . . 959

§ 3. — Relaciones. . . . . 962

A. — Compartimiento vesical. . . . . 962

B. — Relaciones propiamente dichas. . . . . 965

§ 4. — Conformación interior. . . . . 972

§ 5. — Constitución anatómica . . . . . 976

§ 6. — Vasos y nervios . . . . . 980

ARTÍCULO IV. — *Uretra.* . . . . . 998

§ 1. — Uretra en el hombre. . . . . 998

A. — Consideraciones generales . . . . . 998

B. — Conformación exterior y relaciones. . . . . 1003

C. — Calibre de la uretra . . . . . 1008

D. — Conformación interior . . . . . 1012

E. — Constitución anatómica. . . . . 1018

F. — Vasos y nervios . . . . . 1023

§ 2. — Uretra de la mujer . . . . . 1026

Págs.

CAPÍTULO II. — **Organos genitales del hombre** . . . . . 1033

ARTÍCULO PRIMERO. — *Testículo* . . . . . 1033

§ 1. — Consideraciones generales. . . . . 1034

§ 2. — Conformación exterior y relaciones . . . . . 1040

§ 3. — Constitución anatómica . . . . . 1044

A. — Cubierta fibrosa o albugínea . . . . . 1045
B. — Conductos productores de la esperma . . . . . 1046
C. — Conductos excretorios de la esperma . . . . . 1050

§ 4. — Restos embrionarios anexos al testículo . . . . . 1053

§ 5. — Vasos y nervios . . . . . 1057

ARTÍCULO II. — *Cubiertas de los testículos (bolsas).* . . . . . 1065

§ 1. — Conformación exterior. . . . . 1065

§ 2. — Constitución anatómica . . . . . 1066

§ 3. — Vasos y nervios . . . . . 1077

ARTÍCULO III. — *Vías espermáticas* . . . . . 1078

§ 1. — Conducto deferente . . . . . 1078

§ 2. — Vesículas seminales . . . . . 1087

A. — Consideraciones generales . . . . . 1087
B. — Relaciones de las vesículas seminales. . . . . 1091
C. — Constitución interior . . . . . 1094
D. — Vasos y nervios . . . . . 1099

§ 3. — Conducto eyaculador . . . . . 1101

ARTÍCULO IV. — *Pene o miembro viril* . . . . . 1105

§ 1. — Consideraciones generales. . . . . 1105

§ 2. — Conformación exterior y relaciones . . . . . 1107

§ 3. — Constitución anatómica . . . . . 1110

A. — Organos eréctiles del pene. . . . . 1110
B. — Cubiertas del pene. . . . . 1120

§ 4. — Vasos y nervios . . . . . 1123

ARTÍCULO V. — *Glándulas anexas al aparato genital del hombre.* . . . . . 1134

§ 1. — Próstata . . . . . 1134

A — Consideraciones generales. . . . . 1134
B. — Relaciones. . . . . 1136

I. — Relaciones intrínsecas. . . . . 1137
II. — Compartimiento prostático . . . . . 1141
III. — Relaciones extrínsecas . . . . . 1145

C. — Vasos . . . . . 1151
D. — Nervios. . . . . 1154
E. — Constitución anatómica. . . . . 1154

§ 2. — Glándulas de Cowper. . . . . 1156

ARTÍCULO VI. — *Perineo en el hombre* . . . . . 1159

§ 1. — Consideraciones generales. . . . . 1159

§ 2. — Estudio de los elementos del perineo en el hombre . . . 1162

Págs.

I. — Músculos del perineo . . . . . 1162
II. — Aponeurosis del perineo. . . . . 1181
III. — Vasos y nervios del perineo. . . . . 1193
IV. — Estudio topográfico del perineo en el hombre . . 1200

CAPITULO III. — **Organos genitales de la mujer** . . . . . 1205

ARTÍCULO PRIMERO. — *Ovario.* . . . . . 1206
§ 1. — Consideraciones generales. . . . . 1206
§ 2. — Medios de fijación . . . . . 1211
§ 3. — Relaciones . . . . . 1215
§ 4. — Constitución anatómica . . . . . 1217
§ 5. — Vasos y nervios . . . . . 1219

ARTÍCULO II. — *Trompa uterina u oviducto.* . . . . . 1225
§ 1. — Consideraciones generales. . . . . 1225
§ 2. — Conformación exterior. . . . . 1227
§ 3. — Relaciones . . . . . 1230
§ 4. — Conformación interior. . . . . 1230
§ 5. — Constitución anatómica . . . . . 1232
§ 6. — Vasos y nervios . . . . . 1233

ARTÍCULO III. — *Utero* . . . . . 1236
§ 1. — Consideraciones generales. . . . . 1236
§ 2. — Estática y medios de fijación del útero. . . . . 1242
I. — Estática normal del útero . . . . . 1242
II. — Medios de fijación del útero. . . . . 1248
III. — Valor de estos diferentes medios de fijación. . . 1265
IV. — Clasificación de los medios de fijación del útero. . 1268
§ 3. — Relaciones del útero . . . . . 1269
§ 4. — Conformación interior, cavidad del útero. . . . . 1274
§ 5. — Constitución anatómica . . . . . 1278
§ 6. — Modificaciones del útero en el acto de la menstruación, durante el embarazo y después del parto. . . . . 1284
§ 7. — Restos embrionarios anexos al aparato úteroovárico . . . 1286
§ 8. — Vasos y nervios . . . . . 1290
A. — Arterias . . . . . 1290
B. — Venas. . . . . 1297
C. — Linfáticos . . . . . 1297
D. — Nervios del útero . . . . . 1303

ARTÍCULO IV. — *Vagina.* . . . . . 1306
§ 1. — Consideraciones generales. . . . . 1306
§ 2. — Conformación exterior e interior, relaciones . . . . . 1310
§ 3. — Constitución anatómica . . . . . 1316
§ 4. — Vasos y nervios . . . . . 1320

ARTÍCULO V. — *Vulva* . . . . . 1323

Págs.

§ 1. — Formaciones labiales . . . . . 1323
A. — Pubis o monte de Venus . . . . . 1323
B. — Labios mayores. . . . . 1324
C. — Labios menores. . . . . 1327
§ 2. — Espacio interlabial. . . . . 1329
A. — Vestíbulo . . . . . 1329
B. — Meato urinario . . . . . 1330
C. — Orificio inferior de la vagina . . . . . 1331
D. — Himen. . . . . 1331
§ 3. — Organos eréctiles. . . . . 1335
A. — Clítoris. . . . . 1336
B. — Bulbos vestibulares. . . . . 1340

ARTÍCULO VI. — *Glándulas anexas al aparato genital de la mujer.* . . . . . 1343
§ 1. — Glándulas uretrales y periuretrales . . . . . 1343
§ 2. —Glándulas vulvovaginales o glándulas de Bartholin. . . . . 1345

ARTÍCULO VII. — *Músculos y aponeurosis del perineo en la mujer* . . . . 1348
§ 1. — Músculos del perineo. . . . . 1348
§ 2. — Aponeurosis del perineo . . . . . 1355
§ 3. — Vasos y nervios . . . . . 1357
§ 4. — Estudio topográfico . . . . . 1357

CAPITULO IV. — **Mamas.** . . . . . 1361

ARTÍCULO PRIMERO. — *La mama en la mujer.* . . . . . 1361
§ 1. — Consideraciones generales. . . . . 1361
§ 2. — Relaciones y planos constitutivos. . . . . 1369
§ 3. — Constitución anatómica . . . . . 1376
§ 4. — Vasos y nervios . . . . . 1385

ARTÍCULO II. — *La mama en el hombre.* . . . . . 1393

## LIBRO XI

# APARATO DE LA DIGESTION

La máquina animal, como cualquiera otra máquina, se desgasta a medida que funciona. Para reparar las pérdidas incesantes que experimenta por efecto de este funcionamiento, y para mantenerse constantemente en sus condiciones normales, toma del mundo exterior cierto número de substancias llamadas *alimenticias*. Pero tal como existen en la naturaleza dichas substancias, no son aptas para ser absorbidas, es decir, para pasar al torrente circulatorio, que las distribuirá luego a todas las regiones del cuerpo. Para ello necesitan sufrir una preparación previa, cuyo objeto y resultado es hacerlas absorbibles y asimilables. Estas transformaciones, a la vez físicoquímicas y biológicas, constituyen lo que en fisiología se llama el *acto digestivo*, y se designa, en anatomía, con el nombre de *aparato de la digestión* el conjunto de órganos en que aquéllas se verifican.

El aparato digestivo no existe en los protozoarios: en algunos de éstos, parásitos, los alimentos líquidos son absorbidos por endósmosis por todos los puntos del cuerpo (gregarinas); en otros, las partículas alimenticias, en estado sólido, son injeridas directamente en un punto cualquiera de esta superficie, como se observa en las móneras y en los amibos.

En los celentéreos vemos aparecer una cavidad digestiva, pero es todavía muy sencilla: consiste en una simple depresión en el ciego (fig. 1, A), cuyo orificio único sirve a la vez para la introducción de los alimentos y para la expulsión de sus residuos. Poco a poco este fondo de saco se extiende en longitud. Su extremo cerrado se acerca cada vez más a la superficie del cuerpo y, finalmente, se abre al exterior: lo que antes era un tubo ciego se reemplaza ahora por otro abierto en sus dos extremos (fig. 1, B). De estos dos orificios, uno, llamado *boca*, sirve para la recepción de las substancias alimenticias; por el otro, denominado *ano*, se expulsan los residuos de los actos digestivos, las materias fecales.

Este tubo digestivo, que encontramos por primera vez en los gusanos, persistirá en lo sucesivo hasta en los mamíferos superiores. Pero a medida que nos elevamos en la serie, se complica y se perfecciona. Por de pronto, se dilata en su centro para formar el estómago. La porción supragástrica del tubo, conservando su dirección rectilínea y central, representa el esófago, la faringe y la cavidad bucal. La porción subgástrica, prolongándose y contorneándose más o menos sobre sí misma, constituye el intestino. Este se dilata a su vez en su porción terminal y se diferencia así en dos segmentos morfológicamente distintos: un primer segmento, más largo, pero más estrecho, que se continúa inmediatamente con el estómago y toma el nombre de *intestino delgado*, y un segundo segmento, más corto, pero mucho más ancho, que constituye el *intestino grueso* y termina en el ano (fig. 1, C, D, E).

Con estas diferenciaciones morfológicas se pone de manifiesto de un modo natural la división del trabajo. La porción supragástrica del tubo digestivo sirve únicamente para conducir los alimentos del medio exterior al interior del estómago: es la *porción ingestiva*. El estómago y el intestino delgado, mucho más diferenciados, son una especie de laboratorios en que los jugos digestivos ejercen su acción sobre los alimentos y los transforman en una masa blanda, semilíquida, fácilmente absorbible: es la *porción digestiva*. Finalmente, el intestino grueso o *porción eyectiva* recibe del intestino delgado los residuos de la digestión, los conduce hacia el ano, y, con el nombre de materias fecales, los expulsa finalmente al exterior.

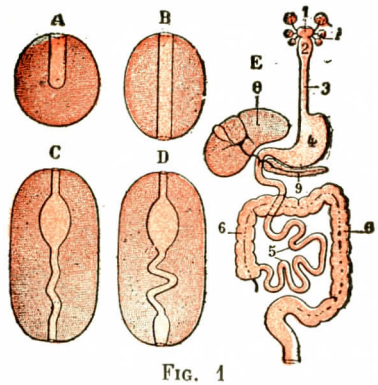


FIG. 1

Desarrollo gradual del tubo digestivo.

A, cavidad digestiva en ciego.—B, tubo digestivo de dos orificios. — C, tubo digestivo con dilatación estomacal. — D, tubo digestivo con diferenciación de los dos intestinos. — E, aparato digestivo del hombre, con: 1, boca; 2, faringe; 3, esófago; 4 estómago; 5, intestino delgado; 6, intestino grueso; 7, glándulas salivales; 8, hígado; 9, páncreas

Embriológicamente, el conducto alimenticio deriva casi por completo del entodermo. Unicamente los extremos anterior y posterior son de origen ectodérmico. El extremo anterior u oral, que constituirá la boca, está representado primitivamente por una invaginación del ectodermo, la *fosita bucal*, que va al encuentro del fondo de saco faríngeo, formación entodérmica. El extremo posterior o aboral formará el ano. Este se establece por perforación de la membrana anal, que deriva a su vez del segmento caudal de la línea primitiva. Después de la abertura de esta membrana, el ectodermo se invagina ligeramente para unirse a la porción terminal del recto formada por el entodermo.

A medida que el tubo digestivo va perfeccionándose, vemos desarrollarse a su alrededor, a título de anexos, cierto número de formaciones glandulares, que secretan y vierten en su cavidad líquidos especiales, destinados a operar en los alimentos las transformaciones señaladas anteriormente. Estas formaciones sobreañadidas, seguidas en sus complicaciones graduales, no son primeramente más que simples células glandulares aisladas, situadas aquí y allá en el epitelio. Más tarde se agrupan formando una capa continua de depresiones en fondo de saco, formando así glándulas rudimentarias más o menos incorporadas a la pared misma del tubo digestivo. Por fin, en un grado de desarrollo más completo, se convierten en verdaderos órganos autónomos (glándulas salivales, hígado, páncreas), más o menos distantes de la cavidad digestiva y enlazados a ésta por conductos excretorios.

El aparato de la digestión, considerado en su conjunto, se compone, por consiguiente:

1.° De un largo tubo, irregularmente cilíndrico, el *tubo digestivo;*

2.° De una serie de formaciones glandulares, que se desarrollan a su rededor y que designaremos con el nombre colectivo de *anexos del tubo digestivo.*

El tubo digestivo y sus anexos serán objeto de dos capítulos distintos.

## CAPITULO PRIMERO

# TUBO DIGESTIVO

El tubo digestivo, denominado también *conducto alimenticio*, empieza en el orificio bucal y se extiende hasta el ano. Su longitud, en el hombre, es de 10 a 12 metros: representa ordinariamente seis o siete veces la longitud total del cuerpo.

En su largo trayecto, el tubo digestivo está constantemente situado en el plano anterior o ventral de la columna vertebral, que lo separa del eje cerebro-espinal. Ocupa primeramente la cara, en la que se origina. Desciende luego por el cuello, atraviesa sucesivamente las tres grandes cavidades torácicas, abdominal y pélvica, y se abre finalmente en la superficie exterior, un poco por debajo del cóccix. En el cuello entra en relación con el conducto respiratorio y muy particularmente con la porción de este conducto que está destinada a la fonación. En el tórax está situado en el mediastino posterior, entre los dos pulmones y por detrás del corazón. Finalmente, en el abdomen y en la pelvis se relaciona con los diferentes órganos del aparato génitourinario.

Histológicamente, el tubo digestivo se compone de tres túnicas concéntricas: 1.°, una túnica interna o *mucosa;* 2.°, una túnica media o *celular;* 3.°, una túnica externa o *muscular*, que comprende a su vez dos órdenes de fibras, unas circulares, otras longitudinales. Estas tres túnicas existen en toda la longitud del conducto alimenticio, y existen solas en toda la porción de este conducto que se encuentra por encima del diafragma. Más abajo, por debajo del diafragma, júntase a las tres túnicas mencionadas una cuarta túnica, de naturaleza *serosa*, formada por el peritoneo.

Considerado ahora desde el punto de vista topográfico, el tubo digestivo comprende siete segmentos, a saber: 1.°, la *boca;* 2.°, la *faringe;* 3.°, el *esófago;* 4.°, el *estómago;* 5.°, el *intestino delgado;* 6.°, el *intestino grueso;* 7.°, el *ano*. Describiremos sucesivamente cada uno de estos segmentos.

### ARTICULO PRIMERO

## BOCA Y SUS DEPENDENCIAS

La primera porción del tubo digestivo, la boca (alemán *Mund*, inglés *Mouth)*, es una cavidad muy irregular en la que se cumplen las importantes funciones de la masticación y de la insalivación. En la boca se hallan dispuestos también los aparatos terminales del gusto, y en ella se producen en gran parte las modificaciones especiales del sonido faríngeo, de lo que resulta la voz articulada.

Situada en la parte inferior de la cara, entre las fosas nasales y la región suprahioidea, la cavidad bucal tiene la forma de un óvalo con su diámetro mayor ánteroposterior y cuyo extremo pequeño se halla dirigido hacia atrás. El plano en que se encuentra esta cavidad es aproximadamente horizontal en el hombre. Sa-

bido es que, en los animales cuadrúpedos, este plano se dirige oblicuamente de arriba abajo y de delante atrás, aproximándose más o menos a la vertical.

Los arcos alvéolodentales dividen la boca en dos partes: una parte anterior y lateral, situada por fuera de estos arcos, que es el *vestíbulo de la boca*, y otra parte situada hacia dentro, o sea la *boca propiamente dicha*. La boca propiamente

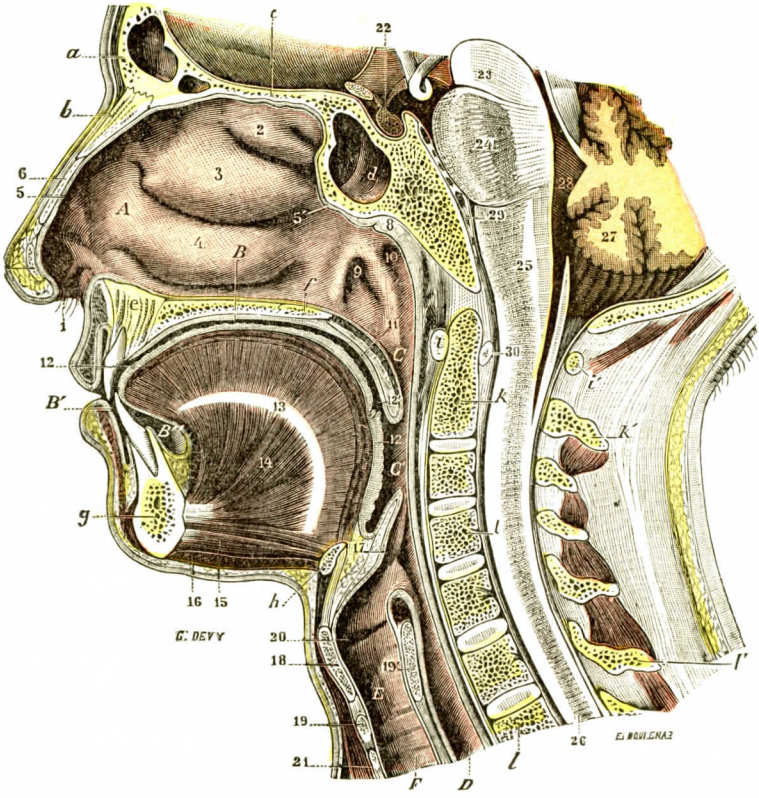


Fig. 2

Corte sagital de la cara y del cuello, para mostrar la porción inicial de los dos conductos digestivo y respiratorio (segmento derecho del corte).

A, fosa nasal derecha. — B, cavidad bucal. — B', vestíbulo de la boca. — B'', región sublingual de la boca. — C, faringe nasal. — C', faringe bucal. — D, esófago. — E, laringe. — F, tráquea.

1, ventana nasal derecha. — 2, cornete superior. — 3, cornete medio. — 4, cornete inferior. — 5, 5', mucosa de las fosas nasales. — 6, cartílago lateral de la nariz. — 7, cartílago del ala de la nariz. — 8, amígdala faríngea. — 9, orificio faríngeo de la trompa de Eustaquio. — 10, fosita de Rosenmüller. — 11, velo del paladar y úvula. — 12, mucosa lingual con 12', foramen cæcum. — 13, séptum lingual. — 14, músculo geniogloso. — 15, músculo geniohioideo. — 16, músculo milohioideo. — 17, epiglotis. — 18, cartílago tiroides. — 19, 19', cartílago cricoides. — 20, ventrículo de la laringe. — 21, primer anillo de la tráquea. — 22, cuerpo pituitario. — 23, pedúnculo cerebral. — 24, protuberancia anular. — 25, bulbo raquídeo. — 26, médula espinal. — 27, cerebelo. — 28, cuarto ventrículo. — 29, duramadre. — 30, ligamento transverso.

*a*, hueso frontal. — *b*, hueso propio de la nariz. — *c*, etnoides. — *d*, esfenoides. — *e*, maxilar superior. — *f*, palatino. — *g*, maxilar inferior. — *h*, hueso hioides. — *i*, atlas, con *i'*, su tubérculo posterior. — *k*, axis, con *k'*, su apófisis espinosa. — *l*, vértebras cervicales, con *l'*, sus apófisis espinosas.

dicha y su vestíbulo comunican entre sí por los numerosos intersticios que separan los dientes unos de otros *(espacios interdentales)*, y también por un intervalo más ancho que está situado entre los últimos molares y la rama del maxilar *(espacio retrodental)*. Este intervalo retrodental se halla limitado hacia atrás por un repliegue mucoso que desciende de la mandíbula superior a la inferior: es suficiente, en la mayoría de los casos, para dejar pasar una sonda.

Cuando ambas mandíbulas se hallan aproximadas y no se ha introducido en la boca ningún alimento o cuerpo extraño, esta cavidad es, por decirlo así, una *cavidad virtual* (fig. 2). Se convierte en *cavidad real* y adquiere entonces dimensiones más o menos considerables: 1.°, por la separación de las mejillas, agrandando transversalmente el vestíbulo; 2.°, por la proyección de los labios hacia delante. ampliando este mismo vestíbulo en sentido ánteroposterior; 3.°, por el descenso del maxilar inferior, agrandando el diámetro vertical de la cavidad. En estado ordinario, o mejor dicho, en estado de vacuidad, las dimensiones de la boca corresponden a las cifras siguientes:

| | | |
|---|---|---|
| Diámetro transversal (de una mejilla a la otra). . . . . | | 50 a 65 mm. |
| » ánteroposterior (del orificio bucal a la úvula). . . . | | 70 a 75 » |
| Diámetro vertical. | de la bóveda palatina a la cara superior de la lengua . . . . . | 0 » |
| | de la bóveda palatina al suelo de la boca . . | 20 a 25 » |

Estudiaremos sucesivamente, a propósito de la boca: 1.°, su *constitución anatómica*, es decir, las diferentes *paredes* que la limitan; 2.°, cierto número de formaciones *(encías, dientes, amígdalas)* que se desarrollan en su cavidad o en su proximidad, que agruparemos bajo el título colectivo de *dependencias de la boca.*

SECCIÓN PRIMERA

## PAREDES DE LA BOCA

Considerada ahora desde el punto de vista de su constitución anatómica, la boca ofrece a nuestra consideración, seis paredes, a saber: 1.°, una pared anterior, constituída por los *labios;* 2.°, dos paredes laterales, formadas por las *mejillas;* 3.°, una pared inferior, formada en su mayor parte por la *lengua* y, por debajo de este órgano, por una pequeña región denominada *suelo de la boca;* 4.°, una pared superior, constituída en su mayor parte por la *bóveda palatina;* 5.°, una pared posterior o, mejor dicho, pósterosuperior, que comprende el *velo del paladar* y un orificio muy irregular que, con el nombre de *istmo de las fauces*, pone en comunicación la boca con la faringe.

La cavidad bucal tiene dos partes: una anterior, comprendida entre los arcos dentales por una parte y las mejillas y los labios por la otra, en forma de herradura, cuya concavidad se adapta a la convexidad de los arcos alvéolodentales. Dásele el nombre de *vestíbulo de la boca.* La segunda porción, rodeada por fuera por los arcos alvéolodentales, forma la boca propiamente dicha. Estas dos cavidades comunican ampliamente entre sí cuando el maxilar inferior está descendido.

La cavidad bucal comunica con el exterior por un orificio, la *hendidura bucal* u orificio vestibular.

### § 1. — Pared anterior: labios

Los labios son dos repliegues músculomembranosos situados en la parte anterior de la boca. Constituyen la pared anterior de esta cavidad. Se distinguen en superior e inferior. Resultan embriológicamente del desdoblamiento de la lámina epitelial que ocupa el contorno de la boca primitiva; esta lámina epitelial recibe el nombre de *muro penetrante.* La parte anterior del desdoblamiento constituye los labios, es decir, esos repliegues músculocutáneos que pasan de un maxilar al otro, mientras que la parte posterior del muro forma las encías. La formación labial es

especial de los mamíferos; constituye un perfeccionamiento que se relaciona probablemente con el modo de nutrición de estos animales y, más especialmente, con la lactancia.

Cuando se hallan aproximados, cierran el conducto digestivo en su extremo superior. Separados el uno del otro, limitan un ancho orificio, *orificio bucal*, por medio del cual este mismo tubo digestivo comunica con el medio exterior. Estudiaremos sucesivamente: 1.°, su *conformación exterior;* 2.°, su *constitución anatómica;* 3.°, sus *vasos* y sus *nervios*.

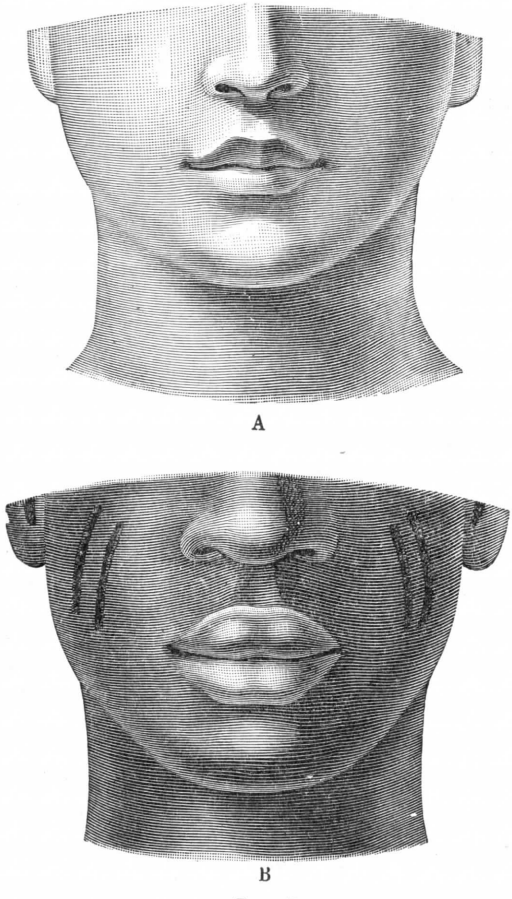


FIG. 3

Los labios en el blanco y en el negro (T.-J.).

A, europeo; B, un negro de Khartum (presenta en cada una de las mejillas dos tatuajes lineales).

### A. — CONFORMACIÓN EXTERIOR

Los labios reproducen exactamente la dirección curvilínea de los arcos dentales, junto a los que se hallan aplicados. Como estos últimos, son cóncavos por detrás y convexos por delante. Casi verticales en los individuos de la raza blanca, presentan en el negro una oblicuidad más o menos pronunciada. Esta oblicuidad depende a la vez de un desarrollo exagerado de los labios y del prognatismo alvéolodental, que, como se sabe, caracteriza a las razas negras (fig. 3). El encuentro de los dientes del maxilar superior con los del maxilar inferior es lo que mantiene la altura de los labios (RICHER). Se sabe, en efecto, que cuando se caen los dientes, hecho que no es raro en los ancianos, los labios disminuyen de altura y se entran, como suele decirse, en la boca.

Aunque constituídos bajo un mismo tipo, los dos labios no presentan una conformación absolutamente idéntica. Consideraremos en cada uno de ellos la cara anterior, la cara posterior, un borde adherente, un borde libre y dos extremos.

**1.° Cara anterior.** — La cara anterior o *cutánea* (fig. 4) mira hacia delante en el labio superior, y abajo y adelante en el labio inferior.

a) *En el labio superior* presenta ante todo un surco medio, *surco subnasal* o *philtrum*, que desde el subtabique desciende al borde libre del labio, en el que termina por un tubérculo más o menos pronunciado según los individuos, o sea el *tubérculo del labio superior*. Más ancho por abajo que por arriba, y por consiguiente de forma más o menos triangular, el surco subnasal está limitado, a derecha e izquierda, por dos rebordes que se dirigen oblicuamente hacia abajo y afuera. Morfológicamente, el surco subnasal corresponde a la línea de adheren-

cia de los mamelones incisivos del labio primitivo. A cada lado del surco subnasal, inmediatamente por fuera de los rebordes laterales precitados, se encuentran dos superficies triangulares y aproximadamente planas: cubiertas de un ligero vello en la mujer y en el niño, dan origen en el hombre adulto a esos pelos largos y tiesos cuyo conjunto constituye el bigote.

La cara anterior del labio superior está separada de la mejilla por el *surco nasolabial.*

b) *En el labio inferior* encontraremos primero, en la línea media, una pequeña depresión o fosilla, *fosita media,* en la que se implanta, en el hombre adulto, ese grupo de pelos que se designan vulgarmente con el nombre de *mosca.* A la derecha e izquierda de esta fosilla, el labio está constituído por dos superficies planas o ligeramente cóncavas, en las que crecen pelos muy escasos y cortos.

El lado inferior está separado del mentón por el *surco mentolabial* (fig. 4, 6), que abraza por su concavidad dirigida hacia abajo la eminencia del mentón.

**2.° Cara posterior.** — La cara posterior o *mucosa* está en relación con la cara anterior de las encías y de los arcos dentales. Es lisa y está constantemente humedecida por la saliva. Volveremos a tratar de ella al describir la mucosa labial.

Esta cara forma la parte anterior de la pared externa del vestíbulo de la boca.

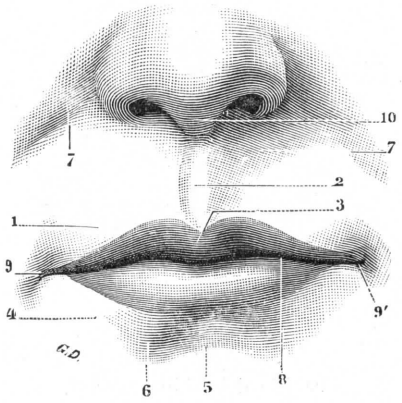


FIG. 4

Los dos labios, vista anterior, estando cerrada la boca.

1, labio superior, con 2, surco subnasal o philtrum. — 3, tubérculo labial; 4, labio inferior, con 5, fosita media.—6, surco mentolabial.—7, surco labiogenial. — 8, hendidura bucal. — 9, 9', comisuras. — 10, séptum nasal.

**3.° Borde adherente.** — El borde adherente marca el límite periférico de los labios y debe ser examinado separadamente por el lado de la cara y por el lado de la boca:

a) *Por el lado de la cara,* el borde adherente del labio superior corresponde sucesivamente al extremo posterior del tabique nasal, al borde posterior de las ventanas nasales, al extremo posterior del ala de la nariz y, por fin, a un surco oblicuo que lo separa de la mejilla y que designaremos con el nombre de *surco geniolabial* o *labiogeniano.* El borde adherente del labio inferior se ve marcado en su parte media por un surco curvilíneo cóncavo hacia abajo, que es el *surco mentolabial.* A cada lado de este surco el labio inferior se confunde, sin línea de demarcación alguna, con las partes blandas de la región mentoniana.

b) *Por el lado de la cavidad bucal,* el borde adherente de los labios se halla indicado, lo mismo para el superior que para el inferior, por el surco horizontal que forma la mucosa al reflejarse de la cara posterior de los labios sobre las encías *(surco gíngivolabial).* Este surco está interrumpido en la línea media por un repliegue mucoso triangular, de dirección sagital, que es muy visible cuando se tira de los labios hacia delante, separándolos de las encías (fig. 5); en el *frenillo del labio,* siempre más desarrollado en el labio superior que en el inferior.

**4.° Borde libre.** — El borde libre de los labios, redondeado de delante atrás, irregularmente plegado en sentido transversal, es notable por su coloración roja o rosada. Esta coloración, que se confunde paulatinamente hacia atrás con la

mucosa bucal, cesa súbitamente hacia delante siguiendo una línea por lo regular curva, que la separa distintamente de la piel. Aquí tampoco se asemejan ambos labios: así como el labio superior (fig. 4, 3) tiene una eminencia media, el *tubérculo del labio superior*, limitada lateralmente por dos depresiones, el labio inferior, que se adapta exactamente a aquél, presenta, por el contrario, una depresión media y a cada lado una ligera convexidad. En su borde libre es donde los labios ofrecen su máximo de espesor. Este grosor es, por lo demás, muy variable según las razas y según los individuos: mide generalmente de 10 a 12 milímetros en nuestras razas europeas. A nivel de su borde adherente, el grosor de los labios no es más que de 6 ó 7 milímetros.

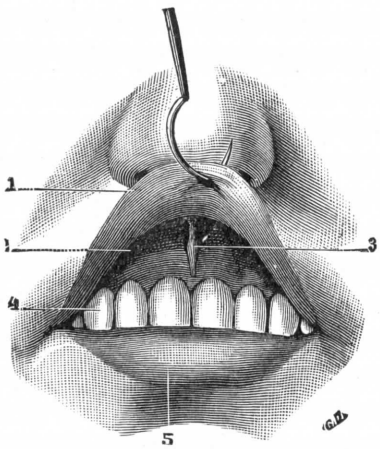


FIG. 5

Frenillo del labio superior.

1, labio superior, fuertemente apartado hacia arriba.—2, surco gingivolabial.—3, frenillo del labio superior. — 4, arco dental superior. — 5, labio inferior.

**5.° Extremos, comisuras y orificio bucal.** — Los dos labios se unen en sus extremos para formar lo que se ha convenido en llamar *comisura de los labios*. Existen, pues, dos comisuras, una derecha y otra izquierda. Se hallan dispuestas simétricamente con relación a la línea media.

Al unirse entre sí en las comisuras, los dos labios circunscriben un orificio, o sea el *orificio bucal*. Este orificio, que es la vía de introducción de los alimentos, es susceptible de abrirse y cerrarse, como el orificio palpebral, con el que presenta la mayor analogía.

Ampliamente abierto por efecto de la separación máxima de los dos maxilares, es irregularmente circular, más alto que ancho, y permite que el ojo y el dedo puedan explorar las paredes de la boca en todos sus detalles. Mide en el hombre, por término medio, 50 milímetros de anchura por 55 milímetros de altura. En la mujer, cuya boca es ordinariamente más pequeña, estas mismas dimensiones suelen descender a 40 y 48 milímetros.

En estado de oclusión, hallándose aproximados los dos labios, el orificio bucal no es más que una simple hendidura transversal, la *hendidura bucal*, que va de una a otra comisura y corresponde exactamente a la línea de contacto de ambos labios. Esta hendidura, que desempeña un papel tan importante en la expresión de la fisonomía, varía mucho, según los individuos, en su forma y dirección. Sus dimensiones no son menos variables, y ya desde largo tiempo el lenguaje usual ha distinguido *bocas grandes*, *bocas medianas* y *bocas pequeñas*. Midiendo en cuarenta individuos (veinte hombres y veinte mujeres) la longitud de la hendidura bucal, hemos obtenido, como cifras medias, las de 53 milímetros en el hombre y 47 milímetros en la mujer.

**Variaciones bucales.** — Hablamos ya del labio leporino al exponer *la anatomía* del hueso maxilar superior (véase tomo I), y no insistiremos. Existen otras variaciones bucales que pueden estar en relación con un desarrollo anormal de los mamelones faciales. Otras malformaciones congénitas parecen ser de naturaleza más bien patológica que teratológica.

Entre las variaciones o dismorfias bucales señalaremos:

1.° *La atresia del orificio bucal.* — La reducción de la abertura del orificio bucal puede ser incompleta o completa. La ausencia de orificio es rara. Se ha observado en monstruos.

2.° *Microqueilia.* — Esta malformación consiste en una atrofia labial que provoca una atresia aparente de la cavidad bucal (observaciones de FISCHER).

3.° *Macroqueilia.* — Esta dismorfia es lo contrario de la precedente. Se trata de una hipertrofia labial que afecta la mitad o la totalidad de un labio. Generalmente se trata de un tumor angiomatoso que puede invadir todo un lado de la cara. De ello resulta un aspecto repulsivo, fealdad que va acompañada por lo demás de trastornos de la succión, de la fonación y de la masticación.

4.° *Fístulas labiales.* — Se han señalado en el borde libre y en la cara mucosa del labio inferior pequeños orificios, aberturas de conductos que penetran en el espesor del labio y terminan en fondo de saco después de un trayecto que varía entre 15 y 25 milímetros. Estos canalículos tienen la estructura de los labios: están tapizados de epitelio pavimentoso. Los conductos excretorios de algunas glándulas pueden abrirse en estos conductos, y de ahí la producción de una secreción serosa que perlea en el orificio de estos canalículos. Según Fischer, el origen de estos conductos parece debido a un trastorno evolutivo de los mamelones, que aparecen en el borde superior o craneal del arco maxilar, mamelones a cuyas expensas se forma el labio inferior. Existen generalmente dos conductos simétricamente situados (observaciones de Roy, 1920).

5.° *Hipertrofia de las encías.* — Las encías pueden tener, en sus festones alveolares, eminencias lobulilladas, siempre sésiles, que parecen ser de origen congénito. Se trata de una hipertrofia del tejido conjuntivo que tapiza una mucosa normal. Estas masas sobresalen en el vestíbulo o en la cavidad bucal propiamente dicha.

## B. — Constitución anatómica

Los labios se componen de cuatro capas superpuestas, que son, de delante atrás, las siguientes: la *piel*, la *capa muscular*, la *capa submucosa* y la *capa mucosa*.

**1.° Piel.** — La piel de los labios es notable por su espesor, por su resistencia y, sobre todo, por su adherencia íntima con los fascículos musculares subyacentes, *fascículos cutáneos* cuyas inserciones, en su mayoría, se efectúan en su cara profunda. Abunda en folículos pilosos y por esto posee numerosas glándulas sebáceas anexas a estos folículos.

**2.° Capa muscular.** — La capa muscular está constituída en su mayor parte por el *músculo orbicular de los labios*. Este músculo, según hemos visto ya en Miología (tomo I), se dispone alrededor del orificio bucal como un anillo aplanado o, mejor dicho, como una elipse, cuyo diámetro mayor va transversalmente de una a otra comisura (fig. 6).

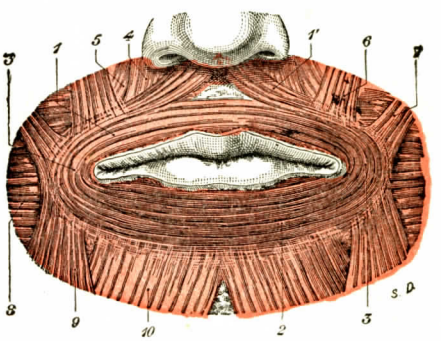


Fig. 6

Músculo orbicular de los labios, cara anterior.

1, semiorbicular superior, con 1', su fascículo accesorio nasolabial. — 2, semiorbicular inferior. — 3, comisura de los labios. — 4, elevador del labio superior. — 5, canino. — 6, cigomático menor. — 7, cigomático mayor. — 8, buccinador. — 9, triangular de los labios. — 10, cuadrado del mentón.

Al orbicular, músculo esencial de los labios, van a juntarse, a título de fascículos accesorios, las extremidades de una porción de músculos que, partiendo de las diferentes regiones de la cara, van a insertarse alrededor del orificio bucal como otros tantos radios convergentes. Conocemos ya estos músculos (véase Miología) y aquí nos limitaremos a enumerarlos. Tales son: 1.°, para el labio superior, los *elevadores comunes del ala de la nariz y del labio superior*, los *elevadores propios del labio superior*, los *caninos* y los *cigomáticos menores;* 2.°, para

el labio inferior, los *cuadrados del mentón;* 3.°, para las comisuras, los *buccinadores*, los *cigomáticos mayores*, los *triangulares de los labios* y los *risorios de Santorini.*

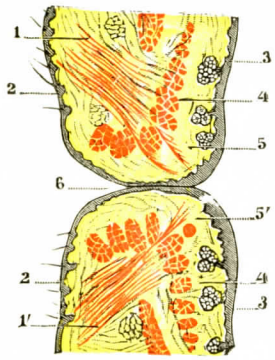


FIG. 7

Corte vertical de ambos labios para demostrar el músculo compresor de los mismos (según ROY).

1, labio superior, y 1', labio inferior, con 2, su cara anterior; 3, su cara posterior. — 4, fascículo del orbicular. — 5, 5', fascículos de los músculos constrictores de los labios. — 6, hendidura bucal.

De todos estos músculos dispuestos alrededor del orificio bucal, unos se insertan en la cara profunda de la piel, otros en la cara profunda de la mucosa. Desde el punto de vista de su función, existe un solo constrictor del orificio bucal, que es el orbicular. Todos los demás son dilatadores.

Recordemos además que, aparte las fibras transversales del orbicular y las fibras radiadas de los músculos de inserción extralabial, cada uno de los labios posee, en la proximidad de su borde libre, cierto número de fibras de dirección ánteroposterior, que le pertenecen en realidad y que van de la piel a la mucosa (fig. 7, 5 y 5'); su conjunto constituye el *músculo compresor* de los labios (*rectus labii* de KLEIN, *proprius labii* de KRAUSE). Hemos descrito ya este músculo en la MIOLOGÍA.

Todos estos músculos contribuyen a asegurar a los labios una movilidad extrema, movilidad que interviene en gran parte en la mímica, como también en la fonación, en la que la forma del orificio bucal varía con cada vocal.

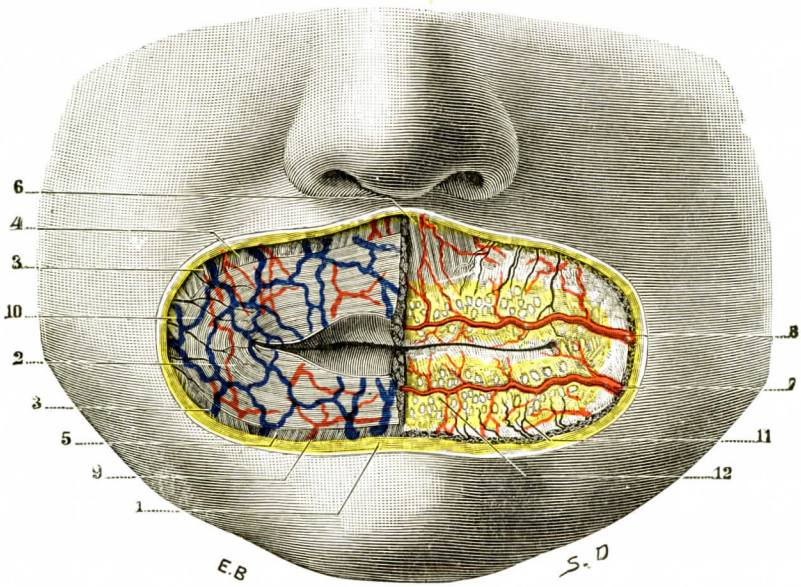


FIG. 8

Región labial (T.-J.).

(A la derecha, el músculo orbicular está en su sitio; a la izquierda, ha sido quitado para que se viese la mucosa labial.)

1, corte de la piel. — 2, orbicular de los labios. — 3, 3', músculos de la comisura. — 4, músculos elevadores del labio superior. — 5, cuadrado del mentón. — 6, mirtiforme. — 7, coronaria inferior. — 8, coronaria superior con la arteria del subtabique. — 9, ramas de la submental. — 10, venas superficiales. — 11, ramos nerviosos. — 12, mucosa labial con la capa glandular submucosa.

**3.° Capa submucosa, glándulas labiales.** — La capa submucosa, situada entre la capa muscular y la mucosa propiamente dicha, está formada por tejido conjuntivo laxo, con fibras elásticas finas y poco numerosas. Contiene en toda su extensión una multitud de pequeñas glándulas que, por su situación, se denominan *glándulas labiales*. Estas glándulas son tan numerosas que, por decirlo así, se amontonan unas con otras y forman una capa casi continua por detrás del músculo orbicular (fig. 9, 2): la *capa glandular* de ciertos autores. Se perciben muy claramente, en estado normal, pasando simplemente el dedo por encima de la cara posterior de los labios: tradúcense entonces en forma de pequeñas masas salientes, duras e irregulares.

Morfológicamente, las glándulas labiales son glándulas arracimadas. Cada una de ellas está constituída por un número más o menos considerable de lóbulos redondeados o piriformes, de los que parten pequeños conductos excretorios que, después de un trayecto variable, pero siempre muy corto, desembocan en un conducto excretorio común. Este conducto excretorio se abre, a su vez, en la superficie libre de la mucosa. Las glándulas labiales son mixtas, a la vez mucosas y serosas.

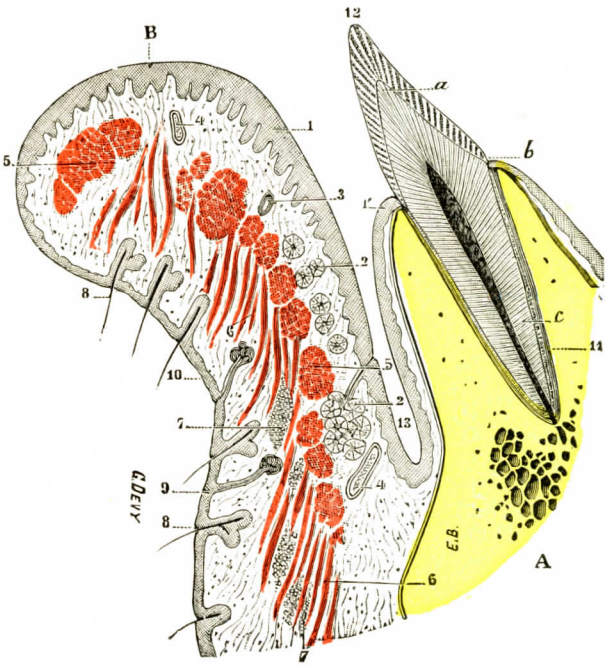


FIG. 9

Corte sagital del labio inferior y del vestíbulo de la boca.

A, maxilar inferior. — B, labio inferior. — 1, epitelio de la mucosa labial. — 1', epitelio de la mucosa gingival. — 2, 2, glándulas labiales. — 3, arteria coronaria. — 4, 4, venas. — 5, 5, fascículos del músculo orbicular. — 6, 6, fascículos musculares longitudinales (cuadrado del mentón). — 7, 7, pelotones adiposos. — 8, 8, pelos con su glándula sebácea. — 9, glándula sudorípara. — 10, epidermis. — 11, periostio alvéolodental. — 12, diente incisivo externo, con: *a*, su corona; *b*, su cuello; *c*, su raíz. — 13, fondo de saco gingivolabial.

Aparte las glándulas mucosas que acabamos de describir, KŒLLIKER, WERTHEIMER, DELBANCO y otros autores han observado, en ciertos puntos de las paredes de la boca, sobre todo en la cara posterior de los labios, *glándulas sebáceas*, análogas a las de la piel, pero enteramente desprovistas de pelos. Su presencia se explica aquí por el hecho embriológico de que la parte más anterior de la cavidad bucal proviene de una invaginación del ectodermo.

**4.° Capa mucosa.** — La capa mucosa, que constituye la *mucosa labial*, forma la capa más profunda de los labios.

*A*. DISPOSICIÓN GENERAL. — La mucosa labial reviste a la vez la cara posterior de los labios y su borde libre.

*α*) *En la cara posterior* presenta una coloración grisácea y un aspecto abollado, debido a las glándulas subyacentes que la elevan a trechos. Lateralmente se continúa sin línea de demarcación alguna con la mucosa de las mejillas. En el borde adherente de los labios se refleja sobre sí misma, para dirigirse a los bordes alveolares de los maxilares y convertirse en mucosa gingival: de este modo forma,

arriba y abajo, el largo surco que hemos ya indicado anteriormente con el nombre de surco gíngivolabial.

β) *En el borde libre de los labios*, la mucosa es a la vez más delgada y más adherente que en la cara posterior. Es notable por su coloración roja o simplemente rosada: esta coloración resulta en gran parte, sin duda, de su riqueza vascular; pero también es debida a su transparencia, que permite entrever los fascículos musculares situados por debajo.

Fig. 10

Corte de las glándulas del labio superior de un hombre de sesenta y dos años (según Nadler).

(En la misma región se observa una mezcla de glándulas serosas y de glándulas mucosas.)
1, glándulas mucosas.—2, glándulas serosas.—3, semilunas de Gianuzzi. 4, conducto excretorio.

*B.* Estructura. — Histológicamente la mucosa labial se compone, como todas las mucosas, de dos capas: 1.ª, una capa profunda o *corion;* 2.ª, una capa superficial o *epitelio.*

a) *Corion.* — El corion o dermis, de 1 a 2 milímetros de grueso, recuerda bastante bien la dermis cutánea. Está formado esencialmente por fascículos de tejido conjuntivo, diversamente entrecruzados, a los que se mezclan numerosísimas fibras elásticas dispuestas en forma de red.

b) *Epitelio.* — El epitelio de la mucosa labial, de 250 μ de grueso por término medio, pertenece al grupo de los epitelios pavimentosos estratificados.

Labio del adulto. — En el borde libre de los labios es donde se continúan recíprocamente el revestimiento interno y el externo. Aquí, como en el borde libre de los párpados, el paso se verifica gradualmente y por transiciones casi insensibles. Klein y, después de él, Wertheimer distinguen en el borde libre del labio tres zonas sucesivas, que son, de delante atrás, la zona cutánea, la zona de transición y la zona mucosa (fig. 11).

La *zona cutánea*, que se continúa con la piel de la cara anterior, termina en el punto en que los tegumentos cambian de coloración. Como su nombre indica, está formada por la piel, con folículos pilosos y glándulas sebáceas.

La *zona de transición* o zona cutánea lisa de Robin que la sigue mide, *en la línea* media, 5 ó 6 milímetros de anchura; es algo menos extensa en la región de las comisuras. Es todavía piel, pero una piel ligeramente modificada. Se distingue: 1.°, por el mayor espesor de su epitelio; 2.°, por la transparencia igualmente mayor de este mismo epitelio; 3.°, por sus relaciones íntimas con el músculo orbicular, cuyos fascículos son inmediatamente subyacentes a la dermis y hasta penetran a veces en el espesor de esta última; 4.°, por la riqueza de su red vascular. A esta rica vascularización, digámoslo de paso, así como la transparencia de su revestimiento epitelial, debe esta zona la coloración rosada que la caracteriza. En la que concierne a las glándulas sebáceas, faltarían completamente, según Klein. Pero su existencia ha sido indicada por Kœlliker y por Wertheimer. De todos

modos, no son constantes y, cuando existen, son rudimentarias e independientes de los folículos pilosos. Por lo demás, se detienen siempre en el límite de la zona siguiente.

La *zona mucosa* empieza en la cúspide de la convexidad del borde libre, o sea en la misma línea de contacto de los dos labios cuando la boca está cerrada.

Labio del recién nacido. — En el recién nacido, el borde libre de los labios comprende dos zonas. La *zona externa, pars glabra* de Luschka, está revestida de un epitelio poco elevado de la capa córnea y contiene los corpúsculos del tacto. La *zona interna*, más extensa, es de color rojo más obscuro, más sostenido; se caracteriza por un epitelio más elevado y, sobre todo, por la presencia de papilas más afiladas; de aquí el nombre de *pars villosa* que le ha dado Luschka. Este dispositivo, característico en el hombre, siempre poco desarrollado en la mujer, facilita la presa del pezón mamario.

El *tubérculo medio* del labio superior está muy desarrollado en el recién nacido y forma una eminencia situada por debajo del surco subnasal. Está constituído casi únicamente por la porción vellosa del borde libre. Persiste bastante tiempo en el niño después del período de lactancia.

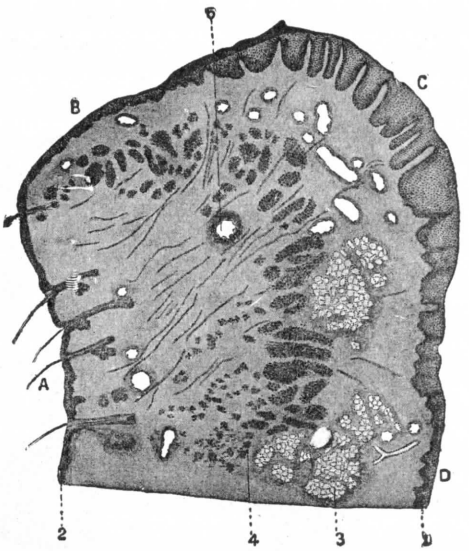


Fig. 11

Manera como se continúan el revestimiento externo y el interno en el borde libre del labio inferior (corte sagital del labio de un recién nacido, según Tourneux).

A, piel. — B, zona cutánea lisa. — C, zona vellosa de la mucosa labial. — D, mucosa labial.

1, epitelio de la mucosa labial. — 2, epidermis. — 3, glándulas labiales. — 4, orbicular de los labios, cuyo segmento superior, encorvado hacia delante, se halla atravesado por las fibras del músculo compresor de los labios.—5, arteria coronaria situada por excepción en la concavidad del músculo orbicular.

## C. — Vasos y nervios

**1.° Arterias.** — Las arterias de los labios proceden en gran parte de las dos coronarias, las cuales, según hemos visto ya en Angiología, se desprenden de la facial a nivel de las comisuras. La *coronaria inferior* se dirige horizontalmente hacia dentro, por el espesor del labio inferior, y se anastomiza a pleno conducto en la línea media con la coronaria inferior del lado opuesto. La *coronaria superior* se dirige del mismo modo al labio superior y se une en la línea media con su homónima la coronaria superior del lado opuesto.

De esta doble anastomosis resulta que las cuatro coronarias, las dos coronarias izquierdas y las dos coronarias derechas, constituyen alrededor del orificio bucal un círculo arterial completo. Este círculo arterial está situado muy cerca del borde libre de los labios, entre la capa muscular y la capa glandular (figura 8, 3). Describe numerosas sinuosidades y emite durante todo su trayecto ramas y ramillas más o menos delgadas, unas ascendentes y otras descendentes, destinadas a los músculos, a las glándulas, a la piel y a la mucosa de ambos labios.

La situación del círculo arterial debe recordarse por tener interés práctico. En efecto, en presencia de una sección total del labio es necesario abarcar en la sutura todo el grosor de la sección, para comprender en el hilo el círculo arterial cortado. Si nos contentamos con una sutura superficial, la arteria continúa sangrando por detrás de ésta.

Independientemente de las coronarias, *arterias principales*, los labios reciben además, a título de *arterias accesorias*, cierto número de ramillas terminales de

la suborbitaria, de la transversal de la cara, de la bucal, de la mentoniana y hasta de la submentoniana, la que, en muchos casos, asciende hasta el labio inferior.

**2.° Venas.** — Las venas, independientes de las arterias, circulan en su mayoría por debajo de la piel, formando una red más o menos abundante. Presentan numerosas válvulas y van a terminar, en parte, en la vena facial y, en parte, en las venas submentonianas.

**3.° Linfáticos.** — Los linfáticos de los labios, estudiados por DORENDORF (1900) y por STIEDA (1901), emanan de dos redes, una en relación con la mucosa y otra en relación con la piel. Estas dos redes se fusionan recíprocamente en el borde libre de los labios, donde forman una red mixta sumamente tenue y muy difícil de inyectar (SAPPEY). Los tronquillos y troncos que emanan de estas distintas redes, y con los cuales se mezclan siempre algunos linfáticos procedentes de la capa muscular, se comportan diferentemente en el labio superior y en el labio inferior (fig. 12):

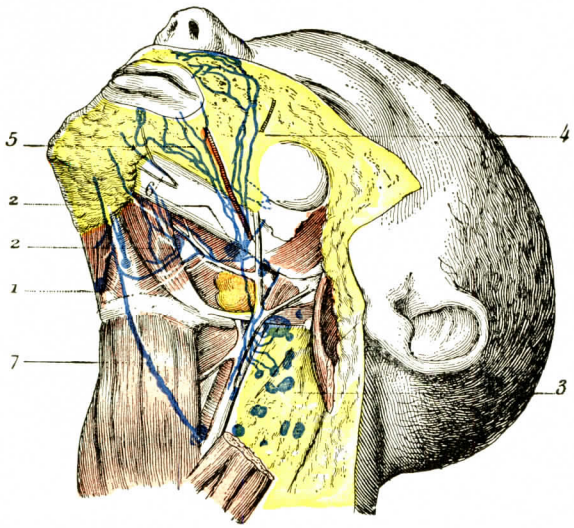


FIG. 12

Los linfáticos de los labios (según DORENDORF).

1, ganglio submentoniano. — 2, 2, ganglios submaxilares. — 3, ganglios cervicales profundos. — 4, linfáticos del labio superior. — 5, linfáticos del labio inferior. — 6, un linfático del labio inferior que se introduce en el orificio mentoniano. — 7, un linfático del labio inferior que termina directamente en un ganglio de la cadena yugular.

α) Los *linfáticos del labio superior*, de cuatro a seis a cada lado, se dirigen afuera hacia las comisuras. Al llegar allí se desvían hacia abajo y atrás y, siguiendo el mismo trayecto que la vena facial, van a desembocar en los ganglios submaxilares.

β) Los *linfáticos del lado inferior* son, como los precedentes, cinco o seis a cada lado (figs. 12 y 13). Se dividen en laterales y medios: los primeros, como los del labio superior, desembocan en los ganglios submaxilares; los segundos descienden hacia la sínfisis mentoniana y van a parar, por debajo de esta síntesis, a dos o tres ganglios, los *ganglios submentonianos* o *suprasinfisianos*, que se hallan situados en la región suprahioidea, sobre o entre los vientres anteriores de los digástricos. A veces se ven uno o dos linfáticos cruzar la línea media para terminar en un ganglio situado en el lado opuesto. DORENDORF cita vasos linfáticos que, desde el surco gíngivolabial del labio inferior, se dirigen hacia el agujero mentoniano (fig. 12, 6) y se introducen en él para seguir, a partir de dicho punto, el trayecto del conducto dental.

Algunos linfáticos cutáneos del labio inferior se entrecruzan en la línea media y van a los ganglios submaxilares opuestos: los de la mitad derecha a los ganglios submaxilares izquierdos, y viceversa (fig. 13).

Este hecho tiene importancia e interés en el tratamiento quirúrgico del cáncer del labio inferior. El vaciamiento ganglionar submaxilar debe ser bilateral cuando la lesión está próxima a la línea media (DARGENT y PICOT, 1945).

**4.° Nervios.** — Los nervios de los labios se distinguen en motores y sensitivos. — Las *ramas motoras* emanan del facial y se pierden en los fascículos musculares que entran en la constitución de los labios. Las *ramas sensitivas* proceden de la suborbitaria y de la mentoniana, ramas del trigémino. Son siempre muy delgadas y se distribuyen por la piel, por la mucosa y por la capa glandular. Terminan en gran parte en los corpúsculos de Krause. No obstante, Kölliker y Gerlach han descrito, el primero en la piel, el segundo en la mucosa del borde libre, verdaderos corpúsculos del tacto.

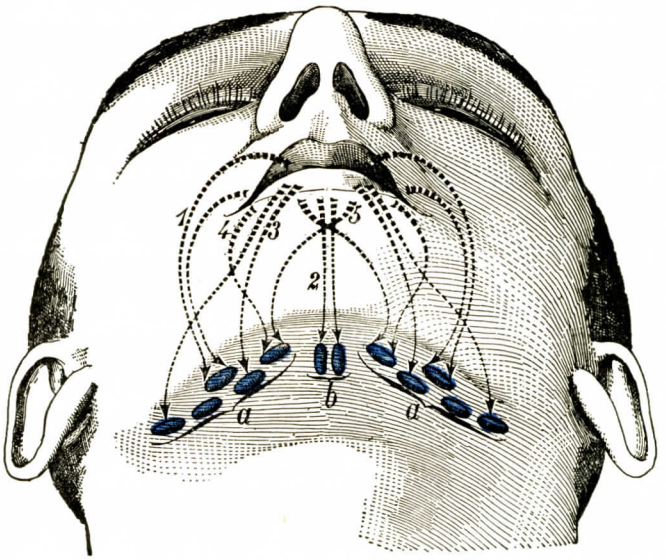


Fig. 13

Esquema de los linfáticos de la región labial (T.-J.).

*a*, ganglios submaxilares. — *b*, ganglios suprahioideos medios.

1, colectores linfáticos submucosos y cutáneos del labio superior. — 2, colectores subcutáneos de la parte media del labio inferior. — 3, colectores submucosos del labio inferior — 4, colectores subcutáneos de la porción yuxtacomisural del labio inferior. — 5', colectores subcutáneos del labio inferior, entrecruzándose en la línea media para ir a los ganglios submaxilares del lado opuesto.

## § 2. — Paredes laterales: mejillas

Las mejillas, que constituyen las paredes laterales de la boca, exceden con mucho los límites de esta cavidad. Se extienden, en altura, desde el borde inferior de la órbita hasta el borde inferior del maxilar, y en anchura, desde el borde posterior del masetero hasta la comisura de los labios y las partes laterales de la nariz. Un surco oblicuo hacia abajo y afuera, generalmente muy marcado, los separa de la nariz y de los labios: por arriba recibe el nombre de *surco nasogeniano* y, por abajo, el de *surco labiogeniano* y *nasolabial*.

Así limitadas, las mejillas ocupan la mayor parte de la cara; corresponden a la vez a la región malar, a la región masetérica y a la región geniana propiamente dicha de la anatomía topográfica. En realidad, la porción media de las mejillas corresponde a la cavidad bucal: la región malar y la región masetérica no tienen ninguna relación con esta cavidad. En estos puntos la mejilla está fija; por el contrario, en la boca la mejilla es flotante. Del lado de la cavidad bucal, esta

porción de la mejilla está limitada por la reflexión de la mucosa sobre los huesos maxilares (CRUVEILHIER). El substrato anatómico de esta porción flotante es el *músculo buccinador*. La *mejilla bucal*, no solamente flota, sino que es capaz de cambiar de dimensiones y de forma, según la separación de los maxilares y según la presión del aire contenido en la boca.

### A. — CONFORMACIÓN EXTERIOR

Así limitada, la mejilla es una pared cuadrilátera, un repliegue limitado, delante, por el surco nasolabial; detrás, por el borde anterior de la rama vertical del maxilar inferior; abajo, por la línea oblicua externa del maxilar inferior; arriba, por un plano convencional que pasa por la parte inferior del pómulo. Su grosor, algo más considerable que el de los labios, varía, según el estado de gordura de los sujetos, de 10 milímetros a 3 centímetros y más. Cada una de ellas ofrece a la consideración dos caras, una *externa* y la otra *interna*, y cuatro bordes.

**1.° Cara externa.** — La cara externa es regularmente abombada en el niño y también en el adulto que tenga cierta gordura. En los sujetos enflaquecidos, por el contrario, se halla más o menos deprimida hacia la cavidad bucal. En los ancianos, por efecto de la caída de los dientes y del desgaste más o menos pronunciado de los dos bordes alveolares, las mejillas, al adquirir un volumen demasiado grande para el espacio que tienen que cubrir, se arrugan en el sentido de la hendidura bucal y presentan entonces, en su cara externa, un sistema de surcos radiados característicos *(mejillas seniles)*.

**2.° Cara interna.** — La cara interna de las mejillas se apoya, en la mayor parte de su extensión, sobre el macizo óseo de la cara, al que está íntimamente adherida. Unicamente su porción central está libre y tapizada por la mucosa: es la que en rigor forma la pared lateral de la boca. Se halla muy bien limitada, por arriba y abajo, por el surco horizontal que es continuación del surco gíngivolabial y que forma la mucosa labial al reflejarse de la cara interna de las mejillas sobre los bordes alveolares del maxilar superior y del maxilar inferior. Por detrás se extiende hasta el pilar anterior del velo del paladar. Por delante, finalmente, se continúa sin línea de limitación alguna con la cara posterior de los labios.

En el ángulo pósterosuperior de la cara interna ábrese en el vestíbulo de la boca el conducto excretorio de la glándula parótida, es decir, el *conducto de Stenon*. El orificio, en forma de hendidura, está situado algo por delante del cuello del segundo gran molar superior.

**3.° Bordes.** — Los bordes de la mejilla bucal son los que ya hemos indicado a propósito de sus límites. Los cuatro son adherentes. El *superior* se inserta en el maxilar superior a la altura del vértice de los alvéolos dentales. El *inferior* sigue la línea interna de la rama horizontal de la mandíbula. El *anterior* se confunde por delante con los labios. El *posterior* tiene como límite el borde anterior de la rama vertical y de la apófisis coronoides del maxilar inferior. Comprobemos que en este punto los planos superficiales de la mejilla pasan por fuera del maxilar, para confundirse con la región masetérica, mientras que la capa muscular, más profunda, pasa por dentro de la rama vertical, para fijarse en el ligamento ptérigomaxilar.

### B. — CONSTITUCIÓN ANATÓMICA

Las mejillas comprenden cinco capas distintas, que se sobreponen por el orden siguiente, yendo de fuera a dentro (fig. 14): la *piel*, el *tejido celular subcutáneo*, la *capa aponeurótica*, la *capa muscular* y la *capa mucosa*.

**1.° Piel.** — La piel de las mejillas es notable por su finura y por su vascularización: sabido es con qué rapidez se colora o palidece bajo la influencia de las emociones, aun las más ligeras. Lisa en el niño y en la mujer, en el hombre adulto se cubre de largos pelos que se desarrollan principalmente en su parte posterior e inferior. Es, finalmente, muy rica en glándulas sudoríparas y en glándulas sebáceas.

**2.° Tejido celular subcutáneo. — Capa adiposa.** — El tejido celular subcutáneo está más o menos lleno de grasa, según los individuos. Su mayor espesor corresponde siempre a la parte central de la mejilla y la región contigua al agujero suborbitario.

El tejido adiposo de la mejilla es muy abundante en el niño y en el individuo obeso. Es superficial, tabicado por tractos conjuntivos tendidos entre la piel y el músculo. Este tejido desaparece en el curso de las enfermedades y en los ancianos.

Al lado de este tejido adiposo, comparable al que se encuentra en todas las regiones del organismo, existe una formación adiposa particular que se denomina la *bola adiposa* de Bichat. Esta masa, muy desarrollada en el niño, pero constante en el adulto y en el viejo, aunque con proporciones menores y con más débil consistencia, se halla situada en el espacio comprendido entre la cara profunda de la piel por fuera y la cara externa del músculo buccinador por dentro (figura 14, 13). Este espacio, reducido a una simple hendidura en su parte anterior, aumenta de delante atrás y toma en un corte horizontal el aspecto de un triángulo de base posterior, comprendida entre el borde anterior del masetero por fuera y el buccinador por dentro.

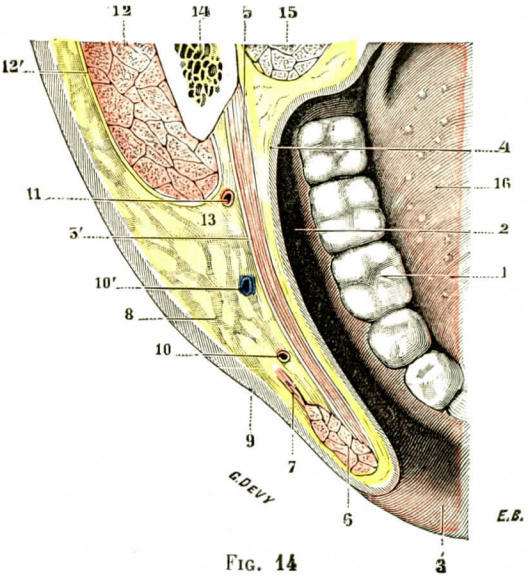


FIG. 14

Corte horizontal por las comisuras labiales, para demostrar la constitución anatómica de las mejillas (segmento inferior del corte).

1, arco dental.—2, vestíbulo de la boca.—3, borde libre de los labios.—4, mucosa bucal.—5, músculo buccinador, con 5', su aponeurosis. — 6, orbicular de los labios. — 7, cigomático. — 8, tejido celular subcutáneo. — 9, piel. — 10, arteria facial. — 10', vena facial.—11, transversal de la cara.—12, masetero, con 12', su aponeurosis.—13, bola adiposa de Bichat.—14, rama del maxilar.—15, pterigoideo interno.—16, cara dorsal de la lengua.

Cuando está bien desarrollada, es decir, en el niño sano, a la edad de cuatro años aproximadamente, la bola de Bichat tiene el aspecto de una esfera ligeramente aplastada, cuya parte posterior se excava a menudo en canal en contacto con el borde saliente del masetero, por lo menos en los cadáveres congelados (figura 15). Está envuelta por una cápsula fibrosa delgada, que la aísla del contacto directo de los órganos próximos y que la fija, pero de un modo muy laxo, al buccinador. La bola de Bichat es, en efecto, muy fácil de enuclear.

Más tarde, es decir, cuando el niño crece, la masa adiposa se aplasta más y parece emigrar hacia atrás, rebasando algo el masetero y se oculta entonces en el intervalo que separa la rama vertical de los últimos molares.

Este tejido adiposo tan particular se prolonga por arriba con la grasa de la región temporal (fig. 15) y por detrás con la grasa de la fosa cigomática compren-

dida entre los músculos estíleos y la pared propia de la faringe. Se concibe que los flemones de la mejilla puedan propagarse a esta región.

¿Cuál es la significación de esta bola adiposa? Este órgano de relleno está en relación con los movimientos de succión del recién nacido, primero, y de la masticación después, como lo indican sus prolongaciones posteriores, temporal y cigomática, que sólo se desarrollan cuando el niño mastica ya desde hace algún tiempo. Debemos considerar, pues, la bola de Bichat como el homólogo de estos órganos de deslizamiento, adiposos o serosos, que se encuentran en las articulaciones (bolsas serosas o ligamentos adiposos).

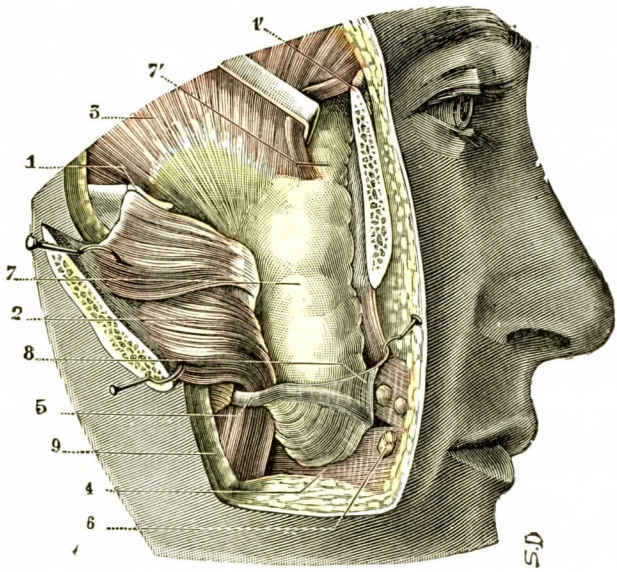


Fig. 15

La bola adiposa de Bichat, vista en su sitio (T.-J.).

1, 1', arco cigomático aserrado en sus dos extremidades. — 2, masetero invertido hacia fuera con la parte media del arco.—3, temporal.—4, buccinador cubierto de su aponeurosis.—5, conducto de Stenon saliendo de la prolongación anterior de la parótida. — 6, glándulas molares. — 7, bola adiposa de Bichat continuándose con 7', la grasa de la región temporal. — 8, aponeurosis delgada que cubre la bola adiposa. — 9, corte de la piel.

En el tejido celular subcutáneo y por fuera de la bolsa de Bichat, encontramos fascículos musculares que pertenecen a los músculos cutáneos de la cara: cigomáticos mayor y menor, canino, risorio de Santorini, elevadores del ala de la nariz y del labio superior, etc.

En este plano superficial circulan los ramos de la *rama témporofacial* del nervio facial, así como los ramos de la *arteria transversal de la cara*, que rodean el *conducto de Stenon*. Bajo la bola adiposa de Bichat aparece la rama bucal del *nervio témporobucal*, que se anastomiza, fuera del conducto de Stenon, con un ramo facial (fig. 16).

**3.° Capa muscular. Buccinador y su aponeurosis.** — La porción flotante de la mejilla ofrece una armazón muscular aponeurótica formada por el músculo buccinador cubierto con su aponeurosis.

Recordemos que el buccinador es un músculo aplanado que se extiende de atrás, a delante, del ligamento ptérigomaxilar hasta la comisura labial (fig. 17). Confina, pues, por detrás con el constrictor superior de la faringe (véase *Faringe)*, por delante con la musculatura labial. De forma cuadrilátera, se extiende en altura entre los dos maxilares, insertándose en el borde alveolar de cada uno de estos huesos. Este músculo es cutáneo, pues se inserta en la piel por una parte y en la mucosa de la mejilla por otra. Da a esta pared su tonicidad. Sabemos que está inervado por el facial; cuando este nervio se paraliza, la mejilla se vuelve fláccida, se levanta a cada espiración por el aire que penetra en la cavidad bucal; según la expresión ya consagrada, el enfermo «fuma en pipa».

La cara superficial del músculo buccinador, cubierta de su aponeurosis, gruesa por detrás, donde se confunde con el ligamento ptérigomaxilar, y delgada por delante, donde toma el aspecto de una hoja celulosa, está en relación con el con-

ducto de Stenon, vía excretoria de la glándula parótida. Esta se desliza horizontalmente sobre el músculo, luego le perfora oblicuamente antes de desembocar en el vestíbulo de la cavidad bucal.

Con bastante frecuencia se comprueba en la proximidad del conducto de Stenon, en la superficie o en el espesor del músculo, un grupo de glándulas salivales denominadas *glándulas molares*. Dispuestas en hileras, cada una de ellas se abre por un pequeño conducto excretorio en la cara libre de la mucosa de la mejilla.

**4.° Capa mucosa.** — La mucosa bucal de la mejilla tapiza la cara profunda del músculo buccinador. Descansa directamente en el músculo, sin interposición de esta sábana glandulosa que hemos visto en los labios extenderse entre la mucosa y el orbicular. Lisa y regular, presenta una constitución semejante de un modo general a la mucosa de la boca (fig. 18).

El epitelio pavimentoso estratificado es denso y grueso; la dermis es muy abundante en fibras elásticas; en cuanto a la submucosa, adhiere fuertemente, como hemos dicho, a las fibras musculares. Es atravesada por los conductos de las glándulas molares de que hemos hablado antes.

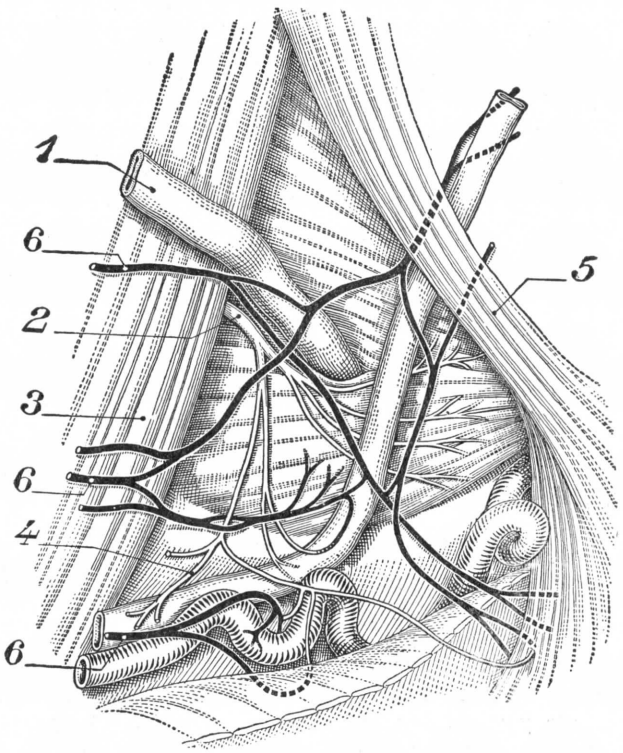


FIG. 16

El nervio bucal y el nervio facial. El nervio bucal en claro y el nervio facial en negro (según HOVELACQUE).

1, conducto de Stenon. — 2, nervio bucal. — 3, músculo masetero. — 4, tronco común de los filetes cutáneos del bucal seccionado en la pieza. — 5, músculo cigomático mayor. — 6, filetes del facial.

C. — VASOS Y NERVIOS

**1.° Arterias.** — Las arterias de la mejilla proceden de orígenes muy numerosos. La porción bucal, tal como la hemos descrito, es irrigada especialmente por la *arteria transversal de la cara*, rama de la temporal superficial, y por la *alveolar* y la *bucal*, ramas de la maxilar interna. La arteria transversal de la cara (figura 19, 15), después de haber pasado a través de la región masetérica, se desliza, en la proximidad del conducto de Stenon, sobre el músculo buccinador y se resuelve en numerosas ramificaciones que se anastomizan con las ramificaciones de la bucal y los ramos terminales de las arterias próximas, en particular de la suborbitaria, rama de la maxilar interna, y de los ramos de la facial. Recordaremos que ésta sigue el surco nasogeniano: está, pues, situada entre la parte anterior de la mejilla y la comisura labial.

**2.° Venas.** — Las venas van a parar a tres troncos principales: 1.°, por dentro, a la *vena facial* que constituye el tronco tributario principal; 2.°, por fuera,

a la *vena temporal superficial*, por las venas transversales de la cara y, por su intermedio, a la vena yugular externa; 3.°, profundamente, al *plexo venoso pterigoideo*, que va también a la yugular externa.

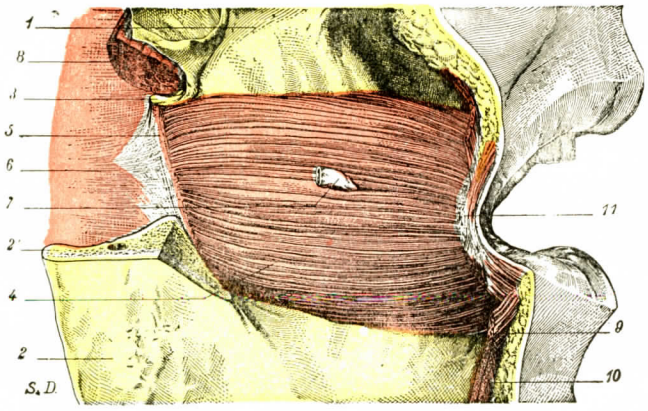


Fig. 17

El buccinador del lado derecho, visto por su cara externa.

1, maxilar superior. — 2, maxilar inferior, cuya parte superior ha sido extirpada con un corte de sierra en 2'. — 3, gancho del ala interna de la apófisis pterigoides. — 4, buccinador. — 5, ligamento pterigomaxilar, que va del gancho de la apófisis pterigoides a la extremidad posterior del borde alveolar del maxilar inferior. — 6, constrictor superior de la faringe. — 7, conducto de Stenon. — 8, corte del pterigoideo interno. — 9, cuadrado del mentón. — 10, triangular de los labios — 11, músculos de la comisura.

**3.° Linfáticos.** — Los linfáticos de las mejillas, bien estudiados por Stahr (1898) por Princeteau (1899), por Polya y Navatrill (año 1903), por Most (1906), forman en su origen dos redes desplegadas, una sobre la piel *(red cutánea)*, otra sobre la mucosa *(red mucosa)*.

α) Los *eferentes de la red cutánea*, dirigiéndose oblicuamente hacia abajo y atrás, terminan: 1.°, uno en los ganglios submaxilares, principalmente en los ganglios medios y posteriores; 2.°, los otros en los ganglios parotídeos superficiales, los próximos al extremo inferior de la glándula.

β) Los *eferentes de la red mucosa*, en número de 6 a 10, atraviesan de dentro a fuera el músculo buccinador y llegan al tejido celular subcutáneo. En este punto, torciéndose hacia bajo y siguiendo el trayecto de la vena facial, descienden al cuello y van a terminar, los unos en los ganglios cervicales superficiales, los otros en los ganglios submaxilares.

Es frecuente encontrar en la región geniana (veinte veces entre treinta, según Princeteau) pequeños ganglios linfáticos del tamaño de un grano de trigo (fig. 20). Estos ganglios, cuyo número varía de uno a tres, suelen asentarse en la cara externa del buccinador, a veces en la cara externa del maxilar inferior. Cuando existen, reciben linfáticos de las regiones superficiales de la cara.

Fig. 18

La mucosa bucal del hombre, vista en corte transversal (según Tourneux).

1, epitelio.—2, dermis con sus papilas.—3, acino glandular.—4, lóbulo adiposo.—5, fibras musculares estriadas.

**4.° Nervios.** — Los nervios de la mejilla se distinguen, como los de los labios, en motores y sensitivos. Los ramos *motores* provienen de las ramas témporo-

facial y cérvicofacial del nervio facial. Los *ramos sensitivos*, destinados a la vez a la piel y a la mucosa, provienen especialmente del nervio bucal, rama del nervio maxilar inferior. Este nervio daría incluso filetes sensitivos al buccinador. Algunos autores (Debierre y Lemaire, 1895) han admitido que termina exclusivamente en la piel, la mucosa y las glándulas. Accesoriamente, al lado del bucal, la piel de la mejilla está inervada por el nervio suborbitario. Recordemos que a nivel de la

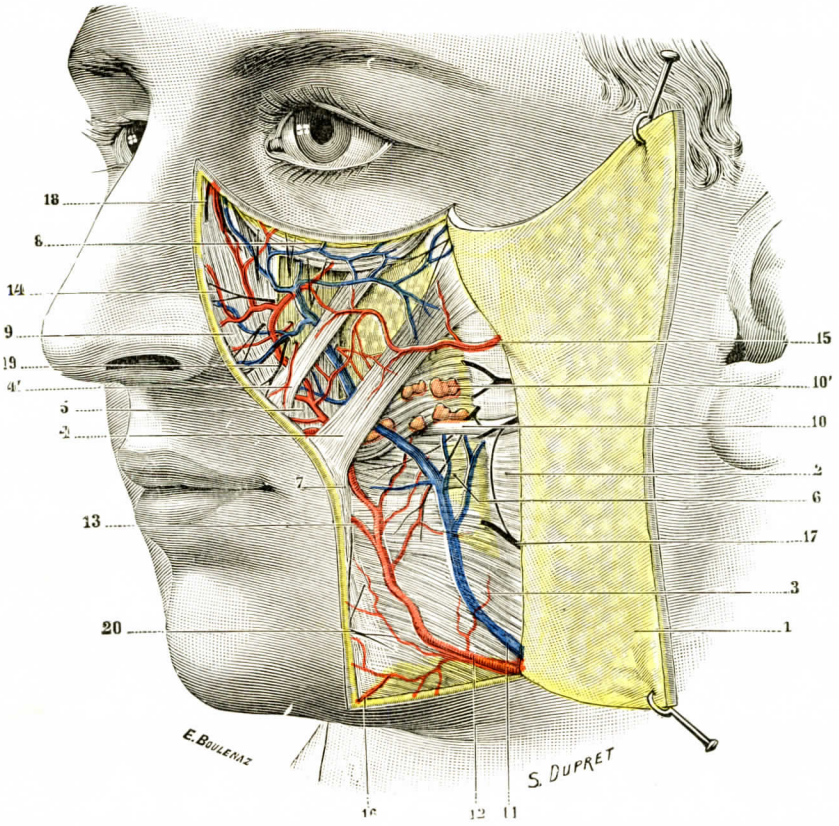


Fig. 19

Región geniana (plano superficial) (T.-J.).

1, colgajo cutáneo, echado hacia atrás. — 2, masetero, cubierto por su aponeurosis. — 3, cutáneo del cuello y risorio. — 4, 4', cigomáticos mayor y menor. — 5, canino. — 6, buccinador. — 7, orbicular de los labios. — 8, orbicular de los párpados. — 9, elevadores del ala de la nariz y del labio superior. — 10, conducto de Stenon, con 10', glándulas molares. — 11, vena cubierta por el cutáneo. — 12, arteria facial situada también bajo el cutáneo. — 13, origen de las coronarias o labiales. — 14, arteria dorsal de la nariz. — 15, transversal de la cara. — 16, anastomosis con la submental. — 17, ramos del facial. — 18, nasal externo. — 19, ramos del nervio infraorbitario. — 20, ramos del nervio mentoniano.

mejilla es donde se anastomiza con el facial por delante de la bola adiposa de Bichat (fig. 16).

## § 3. — Pared superior: bóveda palatina

La pared superior de la boca está formada en sus dos tercios anteriores por la bóveda palatina y en su tercio posterior por una porción del velo del paladar. Aquí estudiaremos solamente la bóveda palatina, pues el velo del paladar será descrito más adelante al tratar de la pared posterior.

## A. — Conformación exterior

La bóveda palatina presenta, en el individuo provisto de sus partes blandas, la misma configuración que en el esqueleto (véase tomo I, Osteología): es una región en forma de herradura, circunscrita por delante y a ambos lados por el reborde alveolar de los dos maxilares superiores.

En la línea media debemos considerar un *rafe* fibroso (fig. 21, 10), dirigido de delante atrás, que divide la región en dos mitades exactamente simétricas. Este rafe medio, más o menos pronunciado según los individuos, es tan pronto saliente como hundido. A veces también se halla en el mismo plano que las partes contiguas, y en tal caso se distingue de éstas únicamente por su coloración más blanca. Termina en su parte anterior por un pequeño tubérculo, el *tubérculo palatino*, redondo u oval, que corresponde al orificio inferior del conducto palatino anterior (figura 25, 11). Un mismo surco, vestigio del conducto embrionario, rodea a derecha e izquierda el tubérculo palatino.

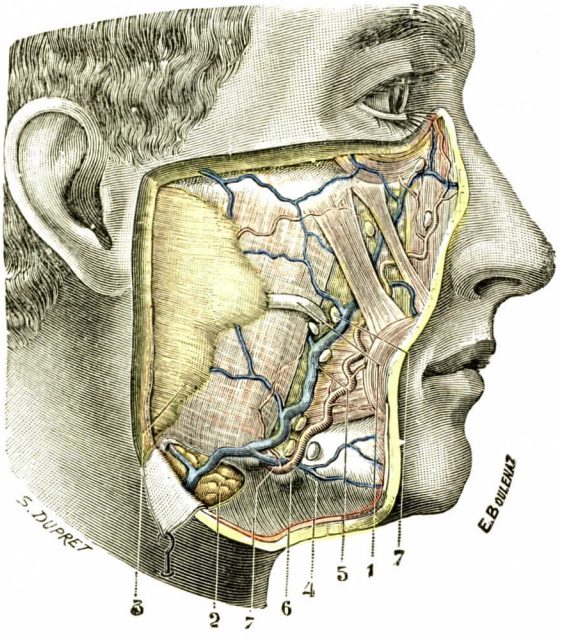


Fig. 20

Mejilla. Figura esquemática que indica los principales sitios que pueden ocupar los glanglios genianos (T-J.).

1, conducto de Stenon.—2, glándula submaxilar.—3, parótida.—4, arteria facial.—5, vena facial.—6, ganglio submaxilar.—7, 7, ganglios genianos.

A derecha e izquierda de dicho rafe, la bóveda palatina difiere de aspecto en su tercio anterior y en sus dos tercios posteriores. En su tercio anterior es muy irregular: presenta en efecto, todo un sistema de crestas rugosas transversales o más o menos oblicuas, rectilíneas o arciformes, las *crestas palatinas* (figura 21, 12). En sus dos tercios posteriores, la bóveda palatina es más lisa y más uniforme. Con una lente, y hasta a simple vista, se observan en ella puntos salientes o papilas, y entre estas papilas orificios glandulares, tan pronto aislados como agrupados.

En su parte posterior, la bóveda palatina se continúa, sin línea de división exterior bien manifiesta, con el velo del paladar. Sin embargo, el límite es tangible, perceptible con el dedo; a la consistencia ósea sigue una consistencia fibrosa, bien diferente al dedo que explora la bóveda.

La longitud media, medida del cuello del incisivo medio al borde cortante de la bóveda, es de 50 milímetros aproximadamente. La anchura normal máxima, que corresponde a los últimos molares gruesos, es de 45 milímetros aproximadamente. Por lo demás, existen numerosas variaciones desde el punto de vista de la altura y de la anchura, variaciones que están en relación con la constitución de las fosas nasales. A fosas nasales estrechas corresponde una bóveda estrecha y muy arqueada, la *bóveda ojival* (fig. 23), forma que corresponde a una nariz aplastada transversalmente. La arcada dental forma entonces una herradura de curva estrecha.

Se sabe también que la bóveda palatina, formada en el embrión por dos hojas, derecha e izquierda, distintas, es a menudo el asiento de fisuraciones o de divisiones (labio leporino complejo). Remitimos al lector al tomo I para comprobar estos detalles.

B. — CONSTITUCIÓN ANATÓMICA

La bóveda palatina se compone de tres capas, que son, de arriba abajo: una capa ósea, una capa glandulosa y una capa mucosa.

**1.° Capa ósea.** — La armazón de la bóveda palatina, lisa por el lado nasal, en el que está cubierta por la cavidad nasal, es rugosa por el lado bucal. La hemos descrito en OSTEOLOGÍA. Recordemos que está constituída por las apófisis horizontales del maxilar superior soldadas a las láminas horizontales de ambos palatinos. En los ángulos pósterolaterales de la bóveda se abren los agujeros palatinos posteriores en la línea media, y por delante el agujero palatino anterior. Recordemos también que la porción de la bóveda correspondiente a la sutura media se levanta a menudo en un burlete ánteroposterior, el *torus palatinus* (fig. 24, 4).

Recordemos además que el seno maxilar envía a veces una prolongación a las partes laterales de la bóveda ósea.

El periostio que cubre esta bóveda se desprende con bastante facilidad por fuera de las suturas. En cambio, la mucosa, que vamos a estudiar en seguida, se adhiere sólidamente.

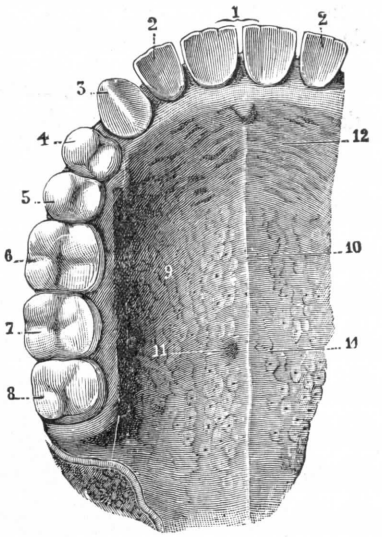


FIG. 21

La bóveda palatina y el arco dental superior del lado derecho.

1, incisivos medios.—2, incisivos laterales.—3, canino.—4, primer premolar.—5, segundo premolar.—6, primer gran molar.—7, segundo gran molar.—8, muela del juicio.—9, mucosa de la bóveda palatina, continuándose por detrás con la del velo del paladar.—10, su rafe medio.—11, fositas situadas a cada lado del rafe y acribilladas de orificios glandulares.—12, rugosidades anteriores de la mucosa.

**2.° Capa mucosa.** — La mucosa palatina, de color blanquecino o blanco rosado, cubre la región en toda su extensión. Es notable a la vez por su espesor,

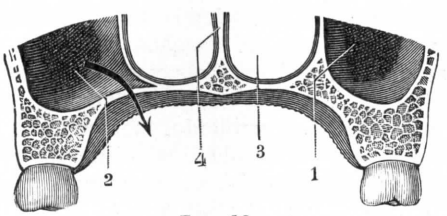


FIG. 22

Bóveda palatina de forma normal (corte frontal *semiesquemático*) (T-J.).

1, seno maxilar derecho. — 2, seno maxilar izquierdo presentando una articulación en el espesor de la bóveda palatina; la flecha muestra cómo un empiema maxilar puede, en semejante caso, abrirse en la bóveda del paladar. —3, fosa nasal derecha.—4, tabique de las fosas nasales.

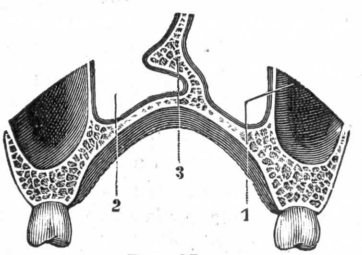


FIG. 23

Bóveda palatina ojival (corte frontal *semiesquemático*) (T.-J.).

1, seno maxilar. — 2, fosa nasal izquierda. — 3, tabique de las fosas nasales desviado y presentando un espolón.

por su resistencia y por su adherencia con el periostio subyacente allí donde las dos membranas están en contacto inmediato. Esta adherencia es tan íntima, que

sólo es posible separar las dos membranas una de otra por medio de una disección del todo artificial. Pero al cortar juntamente mucosa y periostio y al separar éste del plano óseo con la legra, se obtiene un plano sólido y resistente, sobre el que pueden apoyarse los puntos de sutura destinados a llenar una brecha congénita de la bóveda.

**3.° Capa glandular.** — La capa glandular está formada por dos grupos de glándulas, las *glándulas palatinas*, que se hallan situadas a cada lado de la línea media, entre la mucosa palatina y el periostio subyacente (fig. 25, 2). Son glándulas arracimadas, análogas a las que hemos ya descrito en los labios y en las mejillas. Cada una de ellas tiene un conducto excretorio, que va a abrirse, después de un trayecto vertical más o menos oblicuo, en la superficie de la mucosa.

Las glándulas palatinas presentan su máximo de desarrollo en la parte posterior de la región, donde se las ve superpuestas en varias capas. Se hacen cada vez menos numerosas a medida que nos dirigimos hacia delante y desaparecen ordinariamente a nivel de una línea horizontal que pasa por los dos caninos. La porción anterior de la bóveda palatina, la que corresponde a los incisivos, está, pues, desprovista de ellas.

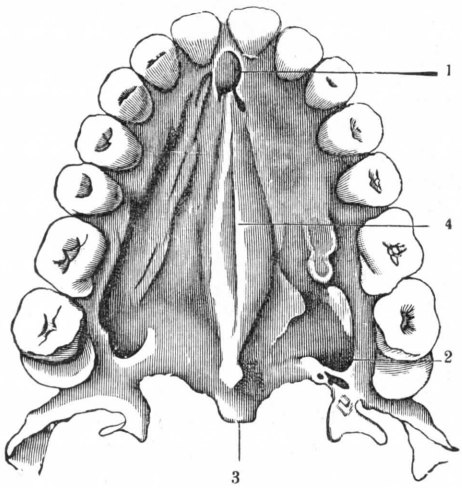


Fig. 24

Bóxeda palatina, torus palatinus (según Stieda).

1, agujero palatino anterior.—2, agujero palatino posterior. 3, espina nasal posterior.—4, torus palatinus.

C. — Vasos y nervios

**1.° Arterias.** — Las arterias de la bóveda palatina proceden de la *esfenopalatina* y sobre todo de la *palatina superior* o *descendente*, rama de la maxilar interna (fig. 25).

La *palatina superior*, la más importante de las dos, desciende al conducto palatino posterior en compañía del nervio palatino anterior. Llegada a la bóveda palatina se divide en dos órdenes de ramos: unos se dirigen atrás y son poco voluminosos, mientras que los otros, más importantes, se encaminan a la parte anterior de la bóveda. Uno de estos ramos, a menudo bastante desarrollado, merece entonces el nombre de *arteria palatina anterior*. Este vaso corre a algunos milímetros por dentro del borde alveolar, en contacto con el esqueleto, en la capa profunda de la mucosa. Cuando el cirujano desprende los colgajos mucosos destinados a llenar una perforación del velo, debe procurar incidir la mucosa lo más cerca posible del borde gingival, para respetar este vaso nutricio del colgajo desprendido.

La segunda arteria, la *esfenopalatina*, es mucho menos importante; llega a la bóveda palatina por el conducto palatino anterior y termina en la parte anterior de la región anastomizándose con los ramos de la palatina superior.

**2.° Venas.** — Las venas siguen el mismo trayecto que las arterias, pero caminan en sentido inverso: unas, introduciéndose en el conducto palatino posterior, se remontan a la fosa ptérigomaxilar, para terminar luego en el plexo pteri-

goideo; otras atraviesan de abajo arriba el conducto palatino anterior y van a unirse con las venas anteriores de la mucosa nasal.

**3.° Linfáticos.** — Los linfáticos forman en la mucosa una abundante red, que se continúa, por una parte, con la red de las encías, y por otra parte, con la del velo del paladar. Los conductos que se originan se dirigen hacia atrás, pasan entre

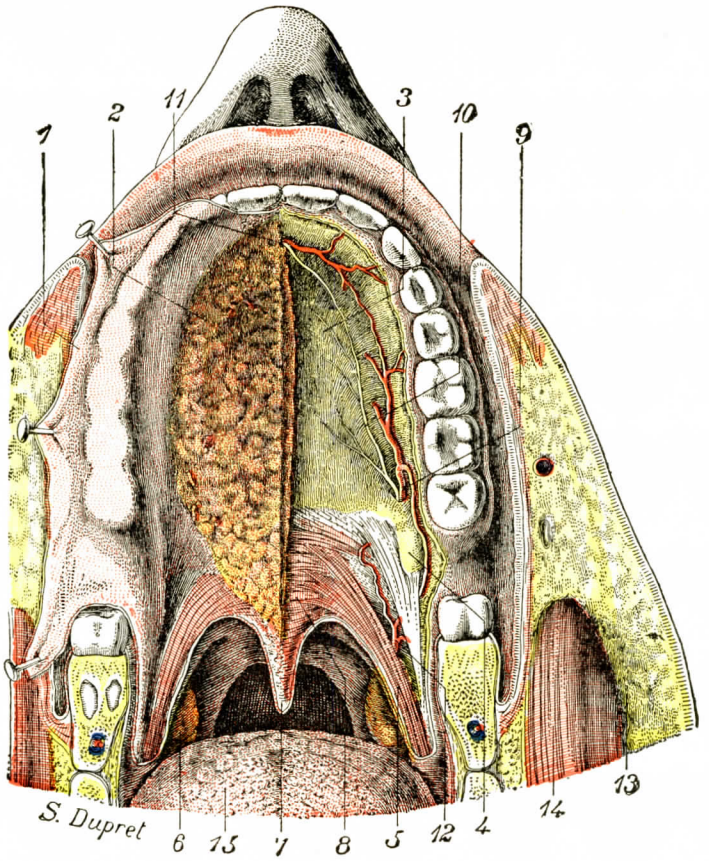


FIG. 25

Región palatina (T.-J.).

La mucosa palatina ha sido seccionada en la línea media y separada a derecha e izquierda en dos colgajos. Tan sólo se ha conservado el del lado izquierdo; el del lado derecho ha sido resecado. En este último lado se ha extirpado también la capa glandular para descubrir bien el plano profundo con los vasos y nervios.

1, mucosa vuelta hacia fuera. — 2, capa glandular. — 3, bóveda palatina. — 4, gancho de la apófisis pterigoides. — 5, músculo glosoestafilino. — 6, amígdala palatina. — 7, úvula. — 8, velo del paladar. — 9, arteria palatina superior. — 10, nervio palatino superior. — 11, agujero palatino anterior, por donde sale la parte terminal de los vasos y nervios esfenopalatinos para ir a anastomizarse con los vasos y nervios palatinos superiores. — 12, palatina ascendente. — 13, mejilla. — 14, masetero. — 15, lengua.

la amígdala y el pilar posterior del velo del paladar y, finalmente, van a terminar en los ganglios que están situados sobre la yugular interna *(cadena yugular interna)*, algo por debajo del vientre posterior del digástrico.

**4.° Nervios.** — Los nervios, exclusivamente sensitivos y vasculares, proceden del *palatino anterior* y del *esfenopalatino interno*, dos ramas del ganglio esfenopalatino (véase NEUROLOGÍA, tomo III). El primero llega a la bóveda palatina

por el conducto palatino posterior, el segundo por el conducto palatino anterior (véase *Velo del paladar*, fig. 47). Se anastomizan entre sí en el tercio anterior de la región y se distribuyen a la vez por los elementos propios de la mucosa *(filetes sensitivos)* y por las glándulas *(filetes secretorios)*

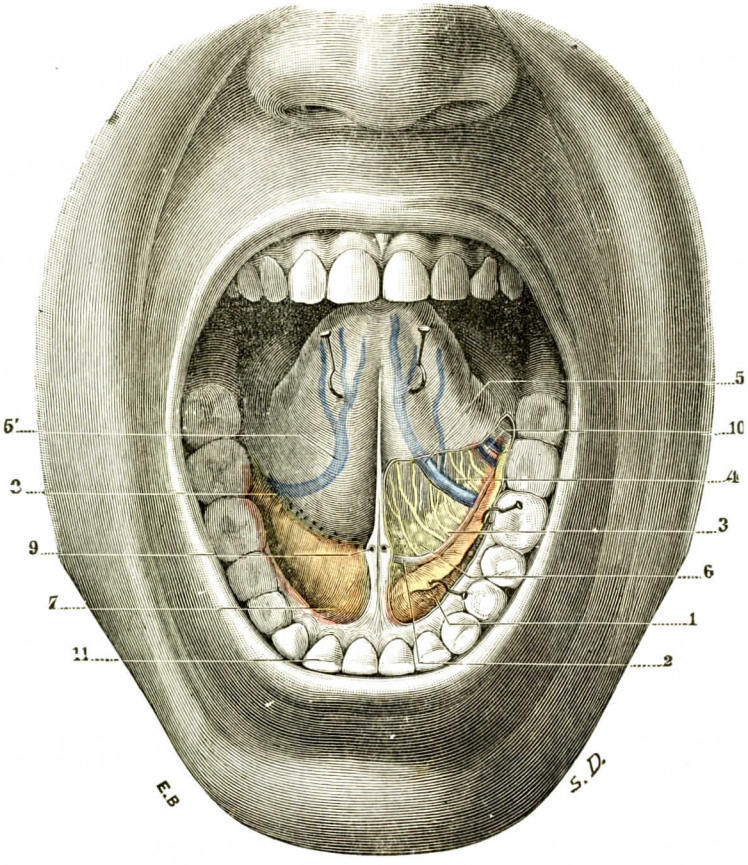


FIG. 26

Suelo de la boca, visto por su cara superior.

En el lado izquierdo ha sido quitada la mucosa; en el lado derecho, la región está vista tal como se presenta cuando el sujeto abre la boca y levanta la punta de la lengua.

1, glándula sublingual. — 2, conducto de Wharton hecho visible por la separación hacia fuera del borde superior de la glándula. — 3, ramos del nervio lingual. — 4, músculos de la lengua. — 5, 5', vena ranina. — 6, tejido celuloadiposo laxo. — 7, abultamientos de la glándula sublingual levantando la mucosa. — 8, orificios de los conductos de la glándula sublingual. — 9, orificio del conducto de Wharton. — 10, arteria sublingual. — 11, arcos dentales.

## § 4. — PARED INFERIOR: SUELO DE LA BOCA

Antes de estudiar analíticamente la pared inferior de la cavidad bucal es esencial limitarla, definirla. Esta definición ha dado lugar a numerosas discusiones (MALGAIGNE, TILLAUX, RICHET). En efecto, las partes blandas que separan la cavidad bucal del cuello y la cierran están comprendidas entre dos arcos óseos, uno situado arriba y adelante, la *rama horizontal del maxilar superior;* el otro situado abajo y atrás, el *hueso hioides*. En medio de estas partes blandas, un músculo ancho, el

*milohioideo*, cercado en el arco mandibular y tendido entre los dos arcos, establece una separación entre lo que pertenece al suelo de la boca propiamente dicho y al cuello, o, más precisamente, a la región suprahioidea del cuello. El músculo milohioideo es el que forma el substrato del suelo de la boca; está relacionado anatómica y funcionalmente con la cavidad bucal. Los órganos situados encima de él pertenecen *a fortiori* al suelo bucal. Si el límite inferior del suelo corresponde al milohioideo, su límite superior está representado por la mucosa bucal. Esta dibuja un ancho canal cóncavo por detrás que rodea, como una herradura, la base de la

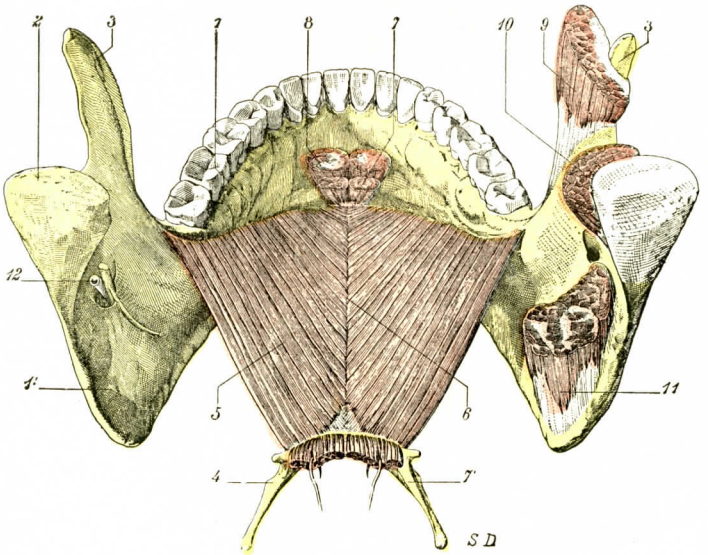


FIG. 27

Los dos músculos milohioideos, vistos en su sitio por su cara superior.

1, maxilar superior, con 1', su rama ascendente. — 2, cóndilo. — 3, apófisis coronoides. — 4, hueso hioides. — 5, músculo milohioideo. — 6, rafe que une los dos músculos. — 7, 7', geniohioideo. — 8, geniogloso. — 9, temporal. — 10, pterigoideo externo. — 11, pterigoideo interno. — 12, arteria y nervio dentarios inferiores.

lengua. Desde RICHET se admite que la base de la lengua, y más particularmente el músculo hiogloso, sirve de límite posterior al suelo de la boca. No forma, pues, parte de ella, como quería también TILLAUX.

**1.° Examen del suelo en el vivo.** — Si se hace abrir la boca a un sujeto, se percibe que la mayor parte de la pared inferior está ocupada por la cara dorsal de la lengua. Esta se adapta a la curva del arco mandibular, pero si se coge la punta de la lengua y se la levanta, se descubre debajo del órgano una pequeña región, a la que se da el legítimo nombre de *región sublingual* (fig. 26, lado izquierdo).

Dos partes bien diferentes se revelan así en este examen del suelo sin disección previa. La disección nos hará conocer su constitución. Estudiaremos, pues, en el suelo de la boca: el milohioideo, la región sublingual y las relaciones del suelo de la boca.

**2.° Milohioideo** (fig. 27). — El milohioideo constituye la pared inferior del suelo. Lo hemos descrito en detalle en el tomo I y no insistiremos aquí. Recordemos que, tendido entre las dos líneas oblicuas internas del maxilar, constituye una especie de hamaca contráctil, de profundidad variable según los desplazamientos

del maxilar y del hueso hioides (masticación y deglución). Esta cincha está completamente reforzada por detrás por el *hiogloso* y por delante y arriba por los *dos músculos geniohioideos*. Formación fundamental de la región, da al suelo su fisonomía y función.

**3.° Región sublingual o porción libre del suelo de la boca.** — Hemos dicho ya que cuando se examina el suelo bucal se percibe primero la cara dorsal de la lengua. Pero si se coge la punta de este órgano y se la lleva hacia arriba, se ve que la cara inferior descansa normalmente en una superficie de forma triangular, extendida desde las encías hasta la base de la lengua (fig. 26): es la *región sublingual* o *porción libre del suelo de la boca*. Su vértice, dirigido hacia delante, está situado inmediatamente por detrás de los incisivos; la base del triángulo, encorvada hacia atrás, corresponde exactamente a la parte más posterior de la cara inferior de la lengua; sus dos lados están limitados, a la derecha y a la izquierda por los arcos dentales. En profundidad, la región sublingual se extiende hasta el músculo milohioideo, que la separa de la región suprahioidea.

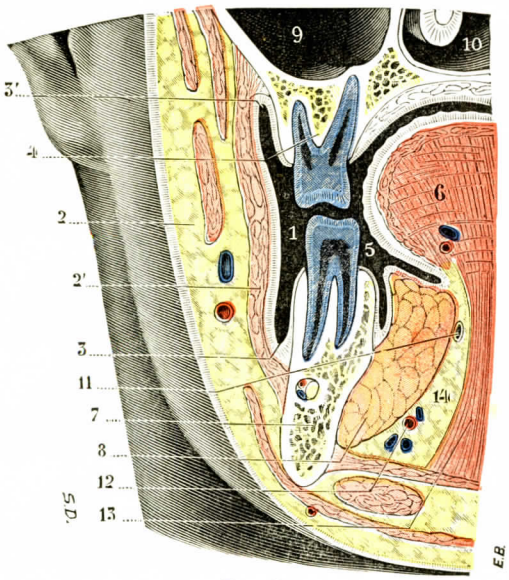


Fig. 28

Corte frontal de la cara que pasa por el segundo premolar y muestra el vestíbulo bucal (T.-J.).

1, vestíbulo bucal. — 2, mejilla. — 2', músculo buccinador.— 3, surco gingivoyugal inferior, y 3', surco gingivoyugal superior. — 4, borde alveolar del maxilar superior. — 5, boca propiamente dicha. — 6, lengua. — 7, cuerpo del maxilar inferior. —8, glándula sublingual.—9, seno maxilar.—10, fosa nasal.— 11, conducto de Wharton.—12, arteria sublingual.—13, músculo hiogloso.—14, tejido céluloadiposo.

El triángulo sublingual está cubierto por la mucosa bucal, lisa y rosada, a través de la cual se transparentan las venas raninas. En la línea media, un pliegue mucoso liga la cara inferior de la lengua al suelo de la boca: es el *frenillo* o filete. A cada lado del frenillo y en la parte posterior de la región se levanta un pequeño tubérculo con un orificio redondeado en su vértice, el *óstium umbilical*, embocadura del conducto de Wharton (fig. 26, 9); algo por fuera y por detrás de este tubérculo se ven orificios más pequeños; son los *conductos excretorios* de la glándula sublingual.

Finalmente, entre estos orificios glandulares y los arcos dentales, la mucosa del suelo de la boca está levantada por las abolladuras de las glándulas sublinguales en dos eminencias de forma ovoidea, las *carúnculas subglinguales*.

Si se quita la mucosa, la glándula sublingual y los órganos vasculares y nerviosos que la acompañan, se comprueba un espacio que separa la base de la lengua de la cara interna del maxilar, espacio denominado *compartimiento sublingual*. ¿Cuáles son sus límites y constitución?

Un corte frontal de la región nos muestra, pasando por el segundo premolar (figura 28), que el espacio está limitado por cuatro paredes: una pared *ántero-externa* constituída por el segmento de la rama horizontal del maxilar situado por encima de la línea milohioidea. Se comprueba en este punto la depresión que corresponde a la glándula sublingual, la *fosita sublingual;* una pared *pós-*

*terointerna*, constituída por delante por el abanico del músculo geniogloso, abajo por las fibras del geniohioideo, por detrás por las del hiogloso. Esta pared es incompleta; existe, en efecto, un espacio entre la mucosa bucal y la curva de las fibras del geniogloso que se dirigen de la punta de la lengua a las apófisis geni, describiendo una curva más baja que la descrita por la mucosa (figs. 29 y 30); una pared *superior*, formada por la mucosa bucal; una pared *inferior*, formada por la cara superior del milohioideo.

Este espacio comunica: 1.°, con el del lado opuesto por el intervalo comprendido entre la mucosa y las fibras del geniogloso, por delante de la región;

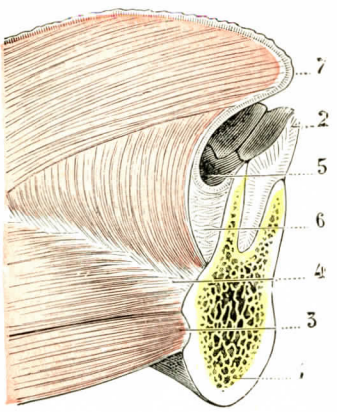


FIG. 29

El espacio sublingual, visto en una sección sagital de la región: la lengua está en su situación normal (cadáver congelado, segmento izquierdo del corte).

1, maxilar inferior. — 2, primer incisivo inferior. — 3, músculo geniohioideo.—4, músculo geniogloso.—5, mucosa lingual. — 6, espacio sublingual, de forma triangular, lleno de tejido celular laxo.—7, punta de la lengua.

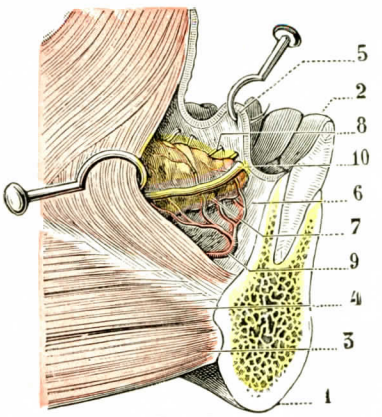


FIG. 30

El mismo después de disecar el espacio sublingual: la mucosa ha sido levantada y el músculo geniogloso fuertemente separado hacia atrás.

1, 2, 3, 4, 5, como en la figura 29.—6, espacio sublingual cuyo tejido celular ha sido cuidadosamente levantado.—7, glándula sublingual, con 8, sus conductos excretorios.—9, ramo de la arteria lingual que termina en la glándula.—10, conducto de Wharton.

2.°, por detrás del borde posterior del milohioideo, con el compartimiento submaxilar. Más adelante insistiremos en esto.

Los órganos contenidos en este espacio son numerosos. Comprenden: la glándula sublingual, la prolongación anterior de la glándula submaxilar, el conducto de Wharton, la arteria y la vena sublinguales, el nervio lingual, estando todos estos órganos contenidos en el tejido céluloadiposo.

a) *Glándula sublingual.* — Esta glándula, que más tarde describiremos con las glándulas salivales, es la más pequeña de ellas. Oval, alargada paralelamente al hueso, su extremo anterior llega, detrás de la sínfisis del mentón, al contacto con la del lado opuesto (fig. 31). Una serie de conductos emanados de las glándulas se abren en la mucosa bucal; el más voluminoso de ellos, el *conducto de Rivinus*, desemboca algo por detrás y al lado del conducto de Wharton.

b) La *prolongación anterior de la glándula submaxilar* penetra en el espacio sublingual. En forma de cono, sigue el trayecto del conducto de Wharton, por dentro de las glándulas sublinguales (fig. 32).

c) *Conducto de Wharton.* — El conducto excretorio de la glándula submaxilar sigue la cara interna de la glándula sublingual, cerca de su borde superior. Su anchura es de 2 a 3 milímetros; su longitud es de 4 a 5 centímetros. Tiene el aspecto de una vena exangüe. Para verlo hay que levantar la parte anterior de la

glándula submaxilar. Se percibe el conducto y sus relaciones con el conducto de Wharton (fig. 33).

d) *Arteria y vena sublinguales.* — Estos vasos vascularizan la región. Están situadas en la cara interna de la glándula, debajo del conducto de Wharton. La arteria procedente de la lingual tiene un calibre de 2 milímetros aproximadamente y se anastomiza con la submentoniana, rama de la facial.

e) El *nervio lingual* llega al compartimiento a nivel del segundo molar grueso (figuras 31, 33 y 34). Aquí se le busca si se le quiere seccionar por la vía intrabucal

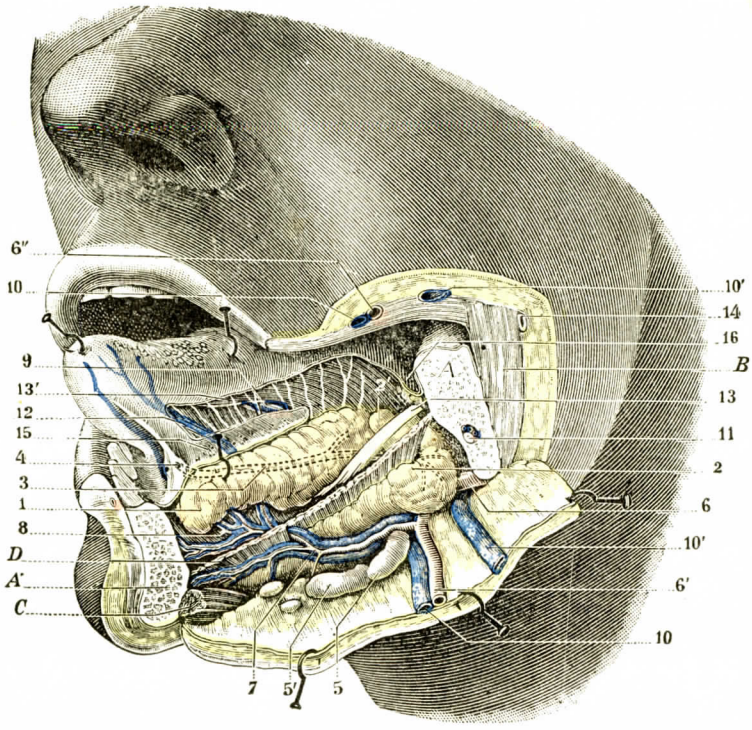


FIG. 31

Suelo de la boca, visto por su cara lateral izquierda (T.-J.).

La rama horizontal del maxilar inferior ha sido resecada en el lado izquierdo.

A, A', superficies de sección del maxilar. — B, masetero. — C, vientre anterior del digástrico. — D, milohioideo (han sido conservadas sus inserciones anterior y posterior). — 1, glándula sublingual. — 2, parte superior de la glándula submaxilar. — 2', su prolongación anterior, cabalgando sobre el borde posterior del milohioideo para penetrar en la celda sublingual. — 3, conducto de Wharton representado por líneas de puntos (está oculto bajo la cara interna de la glándula sublingual). — 4, su orificio. — 5, 5', ganglios linfáticos del compartimiento submaxilar. — 6, 6', 6'', arteria facial. — 7, arteria submentoniana. — 8, ramo que esta arteria proporciona a la glándula sublingual. — 9, arteria ranina. — 10, 10, venas faciales. — 10', 10', vena facial supernumeraria. — 11, vasos y nervio dentales inferiores. — 12, vena ranina. — 13, nervio lingual, con 13', sus ramificaciones linguales. — 14, conducto de Stenon descansando sobre el músculo masetero. — 15, orificios de los conductos sublinguales. — 16, repliegue mucoso gingivolingual.

(LÉTIÉVANT). Está primero situado encima del conducto de Wharton, luego pasa por fuera y finalmente por debajo de él (fig. 34). Termina en la glándula y la mucosa del suelo y de la lengua.

f) El *nervio hipogloso mayor* sigue también el conducto de Wharton, de atrás a delante, pero de arriba abajo; sólo alcanza el límite posterior del espacio. Envía al nervio lingual una o dos anastomosis en este punto (fig. 34, 5). Como se ve, el nervio lingual y el hipogloso mayor describen un ángulo de seno abierto hacia atrás, cuya bisectriz está representada por el conducto de Wharton.

g) *Los órganos precedentes están rodeados de una capa de tejido céluloadiposo,* laxo sobre todo por dentro a causa de la gran movilidad de la glándula. La presencia en este punto de una o varias bolsas serosas (bolsa de FLEISCHMANN), extensamente discutida, debe ser considerada como excepcional. En este tejido laxo se desarrollan los flemones gangrenosos del suelo de la boca (GENSOUL), muy impropiamente denominados *angina de Ludwig* y cuya gravedad es extrema.

La región sublingual es fácilmente explorada por la cavidad bucal. Se llega a ella en cirugía, ora por la cavidad bucal, ora a través de la región suprahioidea:

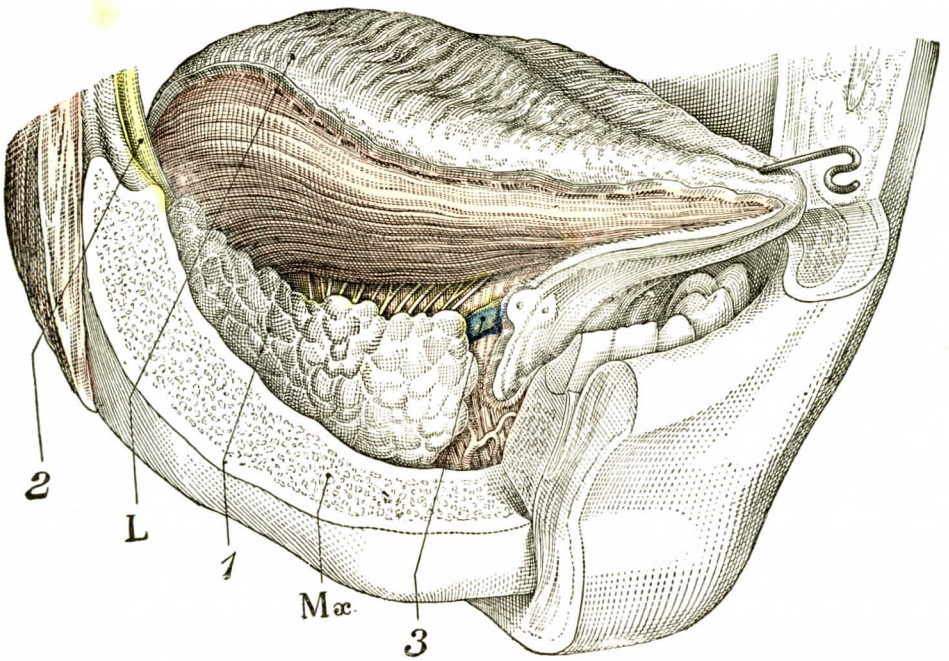


FIG. 32

Suelo de la boca. Vista lateral derecha. El arco alveolar derecho ha sido resecado parcialmente, la mucosa bucolingual se ha quitado.

L, lengua. — Mx., maxilar inferior. — 1, glándula submaxilar. — 2, nervio lingual. — 3, conducto de Wharton.

si se sigue esta vía, es forzoso atravesar el *músculo milohioideo* para penetrar en el suelo.

4.° **Relaciones del suelo de la boca.** — Son superiores, inferiores, ántero-externos y posteriores

a) *Relaciones superiores.* — La mucosa bucal, únicamente perforada por los orificios de los conductos salivales, aísla completamente el suelo de la cavidad bucal, por lo que es fácil explorarla entre la eminencia de la lengua y el reborde gingival.

b) *Relaciones inferiores.* — El tabique muscular del milohioideo, reforzado en la línea media por los músculos geniohioideos, separa el suelo de la región suprahioidea media. Las terminaciones de los vientres anteriores de los músculos digástricos se dibujan bajo los tegumentos y comprenden una región triangular, en la que se hallan los ganglios submentonianos. Las comunicaciones del tejido celular son numerosas entre las dos regiones, permitiendo al edema, debido a la infección, franquear la barrera milohioidea.

c) *Relaciones ánteroexternas.* — Cuando se examina la cara interna de la rama horizontal del maxilar inferior, se comprueba que la línea oblicua interna separa las fositas sublingual y submaxilar. Fijado en esta línea, el milohioideo separa así el suelo de la boca del compartimiento submaxilar que se encuentra por delante y por fuera de él. La glándula submaxilar se insinúa entre la cara interna del hueso y el músculo después de haber rodeado el borde inferior de la rama horizontal. Estas relaciones entre las dos regiones son tanto más íntimas cuanto

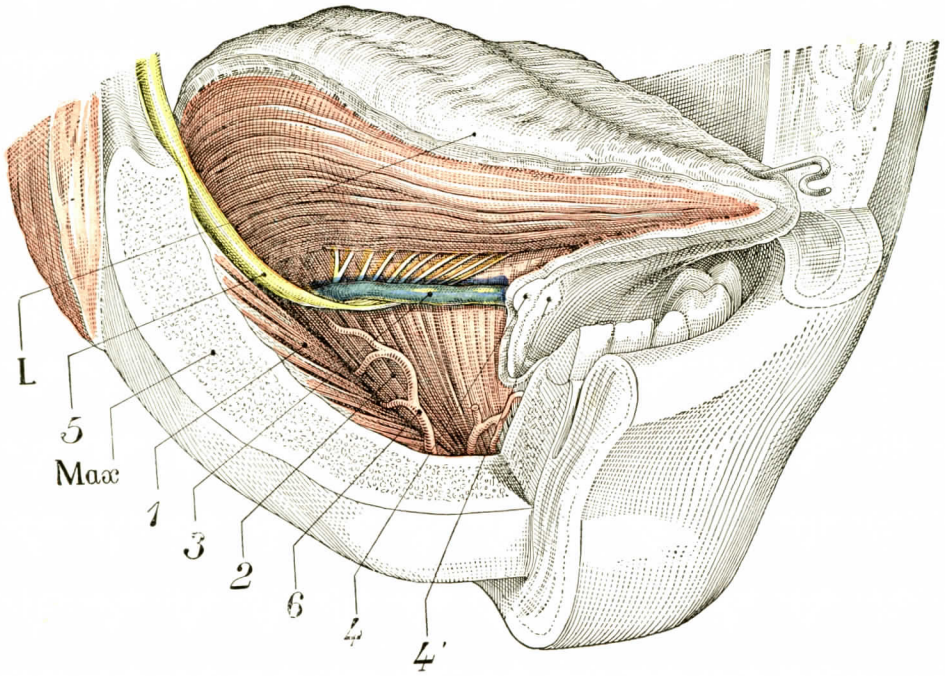


Fig. 33

El suelo de la boca. Vista lateral derecha. El arco alveolar derecho ha sido desecado parcialmente. Igual figura que la 32. Se ha quitado la glándula submaxilar.

L, lengua. — Max., maxilar inferior. — 1, músculo milohioideo. — 2, músculo geniogloso. — 3, conducto de Wharton. — 4, su orificio. — 4', orificio del conducto del lado opuesto. — 5, nervio lingual. — 6, arteriola procedente de la submentoniana.

más atrás se observan, puesto que, en el borde posterior del milohioideo, comunican ampliamente entre sí.

d) *Relaciones posteriores.* — Son diferentes lateralmente y cerca de la línea media. En efecto, el suelo bucal está bloqueado por detrás por la base de la lengua, sólidamente fijada al hueso hioides subyacente. Dos músculos se insertan en él: el hiogloso por fuera, el lingual inferior por dentro. Situado por dentro del milohioideo, el músculo hiogloso dibuja con él una hendidura vertical que se abre por delante en el suelo, y por detrás, en la región submaxilar. Por ella comunican las dos regiones y es aquí donde penetra la prolongación interna de la glándula submaxilar, el conducto de Wharton y el nervio hipogloso mayor. Se establece así una extensa comunicación entre el suelo bucal y la región subprahioidea lateral que conduce por detrás a la región carotídea.

Entre el músculo hiogloso y el músculo lingual inferior, en la misma masa de la lengua, un intersticio da paso a la *arteria lingual.* Esta no corresponde al

suelo bucal, pero ella da aquí la arteria sublingual, rama, a su vez, de la arteria ranina.

En la línea media, la membrana hioglosa parece levantar una barrera sólida entre el suelo bucal y la orofaringe, situada más atrás. Esta barrera existe, en efecto, pero no impide las comunicaciones del tejido celular del suelo bucal con el de la pequeña *región tiroglosoepiglótica*. Triangular, limitada abajo por la membrana tirohioidea, detrás por la epiglotis, y arriba por la base de la lengua, emite

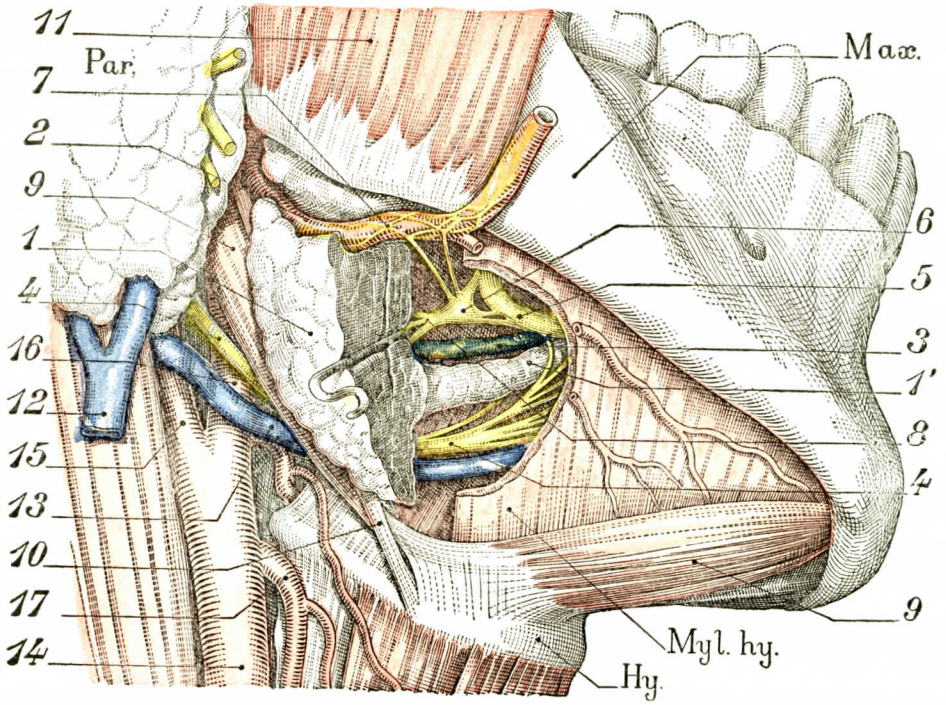


Fig. 34

Región de la glándula submaxilar y parte posterior del suelo de la boca.

Max., maxilar. — Par., parótida. — Hy., hueso hioides. — Myl. hy., milohioideo cuyo borde posterior está escotado. — 1, glándula submaxilar. — 1', su prolongación anterior. — 2, arteria facial cuyo cayado y origen están situados altos. — 3, conducto de Wharton. — 4, 4, hipogloso mayor reunido por anastomosis a 5, nervio lingual. — 6, ganglios submaxilares. — 7, plexo simpático que rodea la facial. — 8, filete destinado a la glándula submaxilar. — 9, 9, los dos vientres del digástrico. — 10, estilohioideo. — 11, masetero. — 12, vena yugular externa. — 13, vena ranina que pasa por encima y más superficialmente que la arteria lingual. — 14, carótida primitiva. — 15, carótida interna. — 16, carótida externa. — 17, carótida superior.

por los lados prolongaciones que la llevan, rodeando la lengua por detrás, a comunicar ampliamente con el canal sublingual. Así se explica, por rechazo de la epiglotis, la disnea tan intensa de los flemones del suelo bucal (Picque y Poirier).

## § 5. — Pared posterior: velo del paladar

El velo del paladar es un tabique músculomembranoso, de un centímetro de grosor, que se prolonga por detrás de la bóveda palatina, y de ahí el nombre de porción blanda del paladar *(palatum molle)* con el cual lo han designado algunos autores. El borde anterior, rectilíneo e invisible o casi invisible, se inserta en el borde posterior de la bóveda palatina. El borde posterior, festoneado y flotante,

cae en estado de reposo hacia la base de la lengua. Lateralmente, el velo se inserta por delante en el macizo esfenomaxilar, mientras que por detrás se une íntimamente a las paredes laterales de la faringe, de las que es solidario. Este tabique limita con la lengua una abertura, relativamente estrecha y variable según la contracción del velo y de la lengua; a causa de su estrechez se le da el nombre de *istmo de las fauces*.

Su forma general es la «de un puente suspendido y abovedado; suspendido en la base del cráneo por una cincha muscular de cuatro cabos (dos a cada lado); abovedado y apoyado sobre cuatro pilares (dos a cada lado) que descansan sobre la lengua, sobre la armazón fibrosa de la faringe y la armazón cartilaginosa de la faringe» (Sébileau).

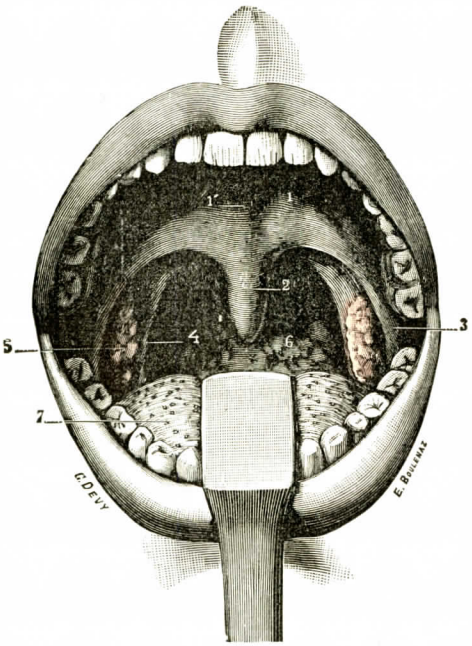


Fig. 35

Istmo de las fauces, visto por su cara anterior.

1, velo del paladar, con 1', su rafe.—2, úvula.—3, pilar anterior del velo.—4, pilar posterior.—5, amígdala.—6, pared posterior de la faringe.—7, lengua, deprimida fuertemente con un depresor.

Esencialmente móvil y contráctil, el velo del paladar puede descender o elevarse. Al bajar, llega a ponerse en contacto con la lengua e intercepta entonces toda comunicación entre las dos cavidades bucal y faríngea, como se observa en la succión. Al elevarse, según se observa en la deglución, se extiende a manera de tabique horizontal entre la faringe bucal y la cavidad posterior de las fosas nasales, e impide así que el bolo alimenticio suba hacia esta última cavidad.

Estudiaremos sucesivamente, en el velo del paladar, su conformación exterior, su constitución anatómica, sus vasos y sus nervios. Describiremos luego la *amígdala*, que por su situación topográfica se enlaza claramente al velo del paladar.

### A. — Conformación exterior

El velo del paladar es primero horizontal, como la bóveda palatina de la cual es continuación; después se encorva hacia abajo y atrás, y acaba por ser casi vertical. Desde el punto de vista de su forma, es irregularmente cuadrilátero y presenta, por lo tanto, dos caras y cuatro bordes. De sus dos caras, una es *ánteroinferior* y la otra *pósterosuperior*. Sus cuatro bordes se distinguen en *anterior*, *inferior* y *laterales*.

**1.° Cara ánteroinferior.** — La cara ánteroinferior, denominada también *cara bucal*, mide por término medio de 30 a 35 milímetros de longitud por 7 centímetros de anchura. Es cóncava, lisa y de color rosado. Se observa en esta cara: 1.°, en la línea media, una cresta ánteroposterior o *rafe*, que continúa el de la bóveda palatina; 2.°, a cada lado del rafe, gran número de pequeños orificios, más o menos visibles, que corresponden a la desembocadura de las glándulas subyacentes.

**2.° Cara pósterosuperior.** — La cara pósterosuperior o *nasal* es continuación del suelo de las fosas nasales. Difiere de la precedente en que es convexa, más

colorada y más desigual. Su superficie es mamelonada. Se diferencia también por sus dimensiones transversales, que son mucho menores; 3 a 3,5 centímetros sola-

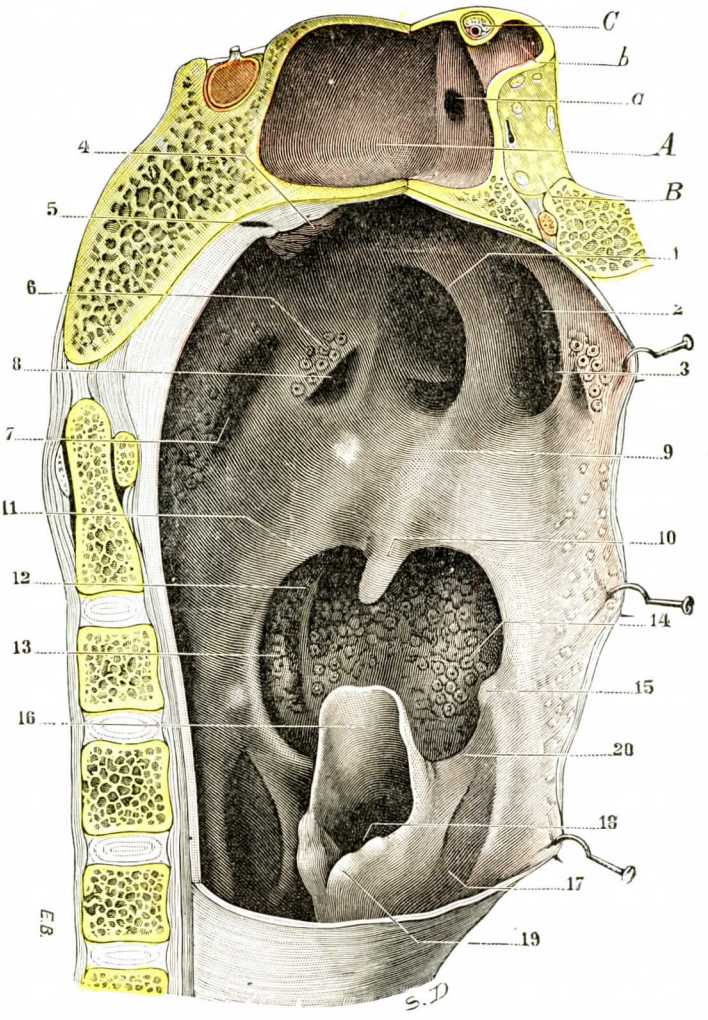


FIG. 36

La faringe, vista pósterolateral. Cara posterior del velo del paladar (T.-J.).

Para obtener esta preparación han sido practicados dos cortes: el uno, pósteroanterior y medio, llega hasta un poco por detrás del orificio posterior de las fosas nasales; el otro, vérticotransversal y pasando inmediatamente por detrás de las coanas, se une con el primero en la línea media; el segmento de faringe limitado por estos dos cortes ha sido extirpado.

*A*, seno esfenoidal derecho, voluminoso. — *B*, vértice de la órbita derecha. — *C*, nervio óptico y arteria oftálmica en el conducto óptico.—*a*, orificio del seno esfenoidal.—*b*, prolongación del seno en la apófisis clinoides anterior.

1, borde posterior del tabique nasal. — 2, coana derecha. — 3, cola del cornete inferior derecho. — 4, amígdala faríngea. — 5, bolsa faríngea. — 6, rodete de la trompa y amígdala de Gerlach. — 7, fosita de Rosenmüller. — 8, orificio de la trompa de Eustaquio. — 9, cara superior del velo del paladar. — 10, úvula. — 11, pilar posterior del velo del paladar. — 12, pilar anterior. — 13, amígdala palatina. — 14, amígdala lingual. — 15, asta mayor del hueso hioides. — 16, epiglotis. — 17, canal faringolaríngeo derecho. — 18, cavidad de la laringe. — 19, cartílago aritenoides derecho. — 20, repliegue faringoepiglótico derecho.

mente. En el centro de esta cara se nota una eminencia longitudinal, roma y muchas veces poco marcada: es debida a la presencia de los dos músculos palatostafilinos,

que elevan la mucosa a su nivel. Los peristafilinos internos que descienden del orificio tubárico forman una ligera eminencia transversal.

**3.° Borde anterior.** — El borde anterior del velo del paladar es rectilíneo; se continúa directamente con el borde posterior de la bóveda palatina. Le está asociado y la prolonga sin línea de demarcación. Está, en efecto, sólidamente inserto en las láminas horizontales, delgadas y cortantes, de los huesos palatinos.

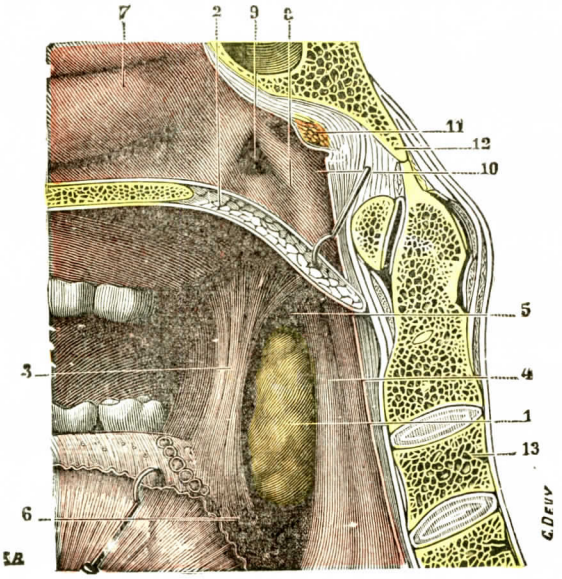


Fig. 37

La amígdala derecha, vista en su sitio dentro de su celda.

(La cabeza ha sido aserrada por la línea media; segmento derecho del corte.)

1, amígdala. — 2, velo del paladar, con: 3, su pilar anterior; 4, su pilar posterior. — 5, fosita supraamigdalina. — 6, base de la lengua, con sus formaciones adenoideas. — 7, fosa nasal. — 8, faringe nasal. — 9, trompa de Eustaquio. — 10, fosita de Rosenmüller. — 11, amígdala faríngea atrofiada, y por detrás de ella la bolsa faríngea. — 12, occipital. — 13, columna vertebral.

**4.° Bordes laterales.** — Los bordes laterales, bastante mal limitados, se confunden con las partes próximas. Corresponden sucesivamente, de delante atrás: a la parte más atrasada de las encías superiores; al borde convexo del vértice en la apófisis pterigoides; a las paredes laterales de la faringe, en las que tienen su punto de apoyo y con las cuales se confunden.

**5.° Borde inferior.** — El borde inferior, libre, mira hacia abajo y atrás. Deben estudiarse en él: 1.°, la *úvula;* 2.°, los *pilares del velo del paladar;* 3.°, la *fosa amigdalina.*

a) *Uvula.* — La úvula o *campanilla* es una prolongación vertical de forma cilíndrica o cónica, que se desprende de la parte media del borde posterior del velo. Se consideran en ella: 1.°, la *base*, que forma cuerpo con el velo del paladar propiamente dicho; 2.°, su *vértice*, redondeado y romo, que cae perpendicularmente sobre el espacio angular formado por la epiglotis y la base de la lengua; 3.°, la *cara anterior*, lisa y rosada como la cara anterior del velo, con la que se continúa; 4.°, la *cara posterior*, en fin, que presenta numerosas asperezas, debidas a las glándulas subyacentes. La longitud de la úvula varía mucho según los individuos: mide, por término medio, de 10 a 15 milímetros, pero puede llegar a tener de 20 a 25 milímetros.

b) *Pilares del velo.* — De la base de la úvula parten cuatro pliegues mucosos de borde libre, cortante, que divergen luego a semejanza de los arcos de una bóveda y van a terminar en la lengua y en la faringe. Estos pliegues han recibido el nombre de *pilares del velo del paladar.* Se distinguen, según su dirección, en *anteriores* y *posteriores.*

α) Los *pilares anteriores*, partiendo de la base de la úvula, se dirigen primero hacia fuera, luego hacia abajo y adentro, para ir a terminar en la base de la lengua, inmediatamente por detrás del extremo anterior de la V lingual. Ambos contienen en su espesor un músculo que luego describiremos, el *músculo glosostafilino.* Los dos pilares anteriores, reunidos el uno con el otro, forman un ancho

arco, cuya concavidad mira hacia abajo, y que sería muy regular si no estuviese interrumpido en su parte media por la úvula. Este arco por una parte, y por otra parte la base de la lengua, circunscriben una abertura en forma de boca de horno, el *istmo de las fauces*, por el cual la boca comunica con la faringe. El istmo de las fauces constituye así el límite de separación entre las dos cavidades precitadas: todo lo que se halla delante del istmo pertenece a la boca; todo lo que está por detrás del mismo forma parte de la faringe.

β) Los *pilares posteriores*, nacidos, como los precedentes, de la base de la úvula, se dirigen oblicuamente hacia abajo, afuera y atrás, para ir a terminar a los lados de la faringe. Contienen en su espesor el *músculo faringostafilino*. Es de notar que cada uno de los pilares posteriores rebasa hacia dentro el pilar anterior correspondiente, de tal modo que, cuando se abre la boca y se deprime la lengua en un individuo vivo (fig 35), se perciben con suma facilidad los cuatro pilares. Cada uno de los pilares posteriores describe una curva de concavidad dirigida hacia dentro y atrás. Unidos ambos, el del lado derecho y el del lado izquierdo, circunscriben, en conjunto, un orificio cuya forma y dimensiones varían naturalmente según que el músculo faringostafilino se halle en reposo o en estado de contracción. Este orificio hace comunicar la faringe bucal con la cavidad posterior de las fosas nasales: por contraposición con el istmo de las fauces, se le denomina *istmo nasofaríngeo* o *faringonasal*.

c) *Fosa amigdalina*. — Los pilares anterior y posterior, que parten del velo del paladar, se separan el uno del otro cuando llegan a la base de la lengua. Interceptan entre sí una depresión profunda, de forma triangular, la *excavación amigdalina* (Cruveilhier) o *fosa amigdalina* (Sappey). La base de dicha fosa corresponde al borde de la base de la lengua y al borde de la epiglotis. Ella alója más especialmente la amígdala. El vértice, superior, constituído por el encuentro de los dos pilares, está algunas veces excavado por una ligera depresión, la *fosita supraamigdalina*. Estudiaremos más detalladamente estas formaciones a propósito de las amígdalas.

**Dismorfismos del velo.** — Entre las malformaciones del velo, unas pueden ser relativamente insignificantes y otras, por el contrario, muy importantes.

a) *Uvula*. — Es posible comprobar por parte de la úvula la *bifidez*, o también la *trifidez* del órgano (Fischer), sin que esta malformación provoque molestias.

Otras veces se ha observado su ausencia, o tal atrofia, que sólo se manifiesta por dos pequeños nódulos (Hermann). Se observa a veces también su *hipertrofia*, la cual provoca algunos inconvenientes (cosquilleos, náuseas, a consecuencia del roce del extremo de la úvula en forma de badajo de campana que viene a chocar con la base de la lengua en ciertos movimientos de deglución).

b) *Velo*. — Las anomalías propiamente dichas del velo pueden ser más graves. Algunas, sin embargo, sólo se refieren a su forma y tienen un interés puramente morfológico. Así puede observarse un velo del paladar corto, que determina un lenguaje nasal (rinolalia). Esta malformación no depende del velo membranoso, sino de la bóveda palatina ósea, que, en este caso, es demasiado corta y escotada por detrás; es malformación, por lo tanto, ósea. Compruébase por el tacto, pero no es visible exteriormente, lo que ha hecho decir justamente a Lermoyez: «La lesión está en el paladar y el síntoma en el velo.» Esta malformación dificulta, pues, únicamente y con bastante gravedad la fonación, obligando al enfermo a interrumpirse cuando habla, para respirar.

Las anomalías del velo membranoso comprenden:

α) *La hipertrofia del velo*. — En este caso el velo desciende hasta ponerse en contacto con la base de la lengua y oculta la pared posterior de la orofaringe (Chauveau).

β) *Las perforaciones y lagunas del velo del paladar*. — No hay que confundir las perforaciones lagunares con los labios leporinos complicados o con las perforaciones de la bóveda palatina ósea. Consisten en pequeñas pérdidas de substancia de origen congénito, que se asientan en los pilares anteriores o posteriores. Estas perforaciones, generalmente simétri-

cas, pero a veces unilaterales, son verticales, de forma oval, dirigidas verticalmente y sin ocasionar ninguna especie de trastornos graves (FISCHER).

γ) *Oclusión bucofaríngea.* — Esta malformación está incluída en la teratología. La presencia de un tabique bucofaríngeo, observada por PINARD, DUVAL y HERVÉ, no es compatible con la vida. Cierra toda comunicación entre la cavidad bucal y la faringe. La embriología nos explica el fenómeno: la faringe es de origen endodérmico y la cavidad bucal de origen ectodérmico. En la unión bucofaríngea es donde se desarrolla el velo. Este puede, pues, anormalmente constituir el tabique oclusivo de que acabamos de hablar.

## B. — CONSTITUCIÓN ANATÓMICA

El velo del paladar comprende en su estructura: 1.°, una hoja aponeurótica, la *aponeurosis del velo del paladar*, que constituye, por decirlo así, el esqueleto; 2.°, músculos, los *músculos del velo del paladar;* 3.°, una *mucosa;* 4.°, *glándulas.*

**1.° Aponeurosis del velo del paladar.** — Es una ancha hoja tendinosa, muy resistente, que continúa por detrás la bóveda palatina ósea. Sólo ocupa el tercio anterior del velo. Su recorrido ánteroposterior no excede de 15 milímetros. En esta aponeurosis, pieza fundamental para la estática y la mecánica del velo del paladar, vienen a fijarse los músculos del velo.

El *borde anterior* se fija al borde posterior de la bóveda palatina y a la espina nasal. Lateralmente, la aponeurosis se fija al gancho de las apófisis pterigoides derecha e izquierda, de las que parece radiar. Su *borde posterior* e *inferior,* libre, da al dedo la sensación de una arista cortante, que puede hacerla confundir con el borde del paladar óseo (TILLAUX). Su *cara superior,* que mira a la faringe nasal, adhiere en su parte interna a la mucosa. Su *cara anterior* corresponde, cerca del plano medio, a una capa glandular bastante desarrollada.

¿Cuál es la significación de esta aponeurosis? Algunos la refieren al periostio de la bóveda palatina, del que sería continuación; otros autores la comparan a una aponeurosis de inserción de los músculos del velo, en particular del peristafilino externo. Es cierto que en los individuos musculosos la radiación de la aponeurosis, que parte del gancho de la pterigoides y se confunde con el tendón reflejo del músculo precitado, parece dar la razón a esta hipótesis. Sea de ello lo que fuere, constituye un punto de apoyo sólido para la musculatura que vamos a estudiar.

**2.° Músculos del velo del paladar.** — Son diez, cinco músculos a cada lado. Se designan estos músculos con su nombre compuesto de dos términos: el primero recuerda su origen; el segundo su terminación en el paladar. Este último término es *estafilino,* de οτκψυλη, que significa úvula. Estos músculos son: el *peristafilino externo,* el *peristafilino interno,* el *palatostafilino,* el *glosostafilino* y el *faringostafilino.*

El estudiante tiene a menudo algún trabajo en recordar la anatomía algo ingrata de estos músculos cuando emprende su estudio por vez primera. Su estudio le sería más atrayente si conociera la importancia funcional de los mismos. Por esto, antes de emprender su descripción, juzgamos útil indicar su papel general.

*A.* RESUMEN GENERAL DE LOS MÚSCULOS DEL VELO DEL PALADAR. — Como dijimos al principio de este artículo, el velo del paladar es un puente suspendido en la base del cráneo por una cincha muscular de cuatro cabos, bóveda apoyada en cuatro pilares, que descansa sobre la lengua, la faringe y la laringe.

El velo del paladar, situado entre la cavidad bucal y la encrucijada aerodigestiva (faringe y laringe), posee una musculatura que se puede referir en anatomía general a la de la faringe. Pero desprendido parcialmente de este canal digestivo,

el velo del paladar posee una musculatura casi completamente autónoma y adaptada a un doble papel. El primero, papel de cierre de la nasofaringe durante la deglución, es asegurado por los peristafilinos. Estos músculos, por lo demás, tienen una función importante sobre la trompa de Eustaquio, que comunica el oído medio con la cavidad faríngea (tomo III). El segundo papel tiene por objeto establecer una separación entre la boca y las partes inferiores de la faringe (faringe bucal, laringofaringe). Se trata ahora de un verdadero papel esfinteriano que crea un doble desfiladero entre la boca y la faringe. Este papel esfinteriano corresponde a los

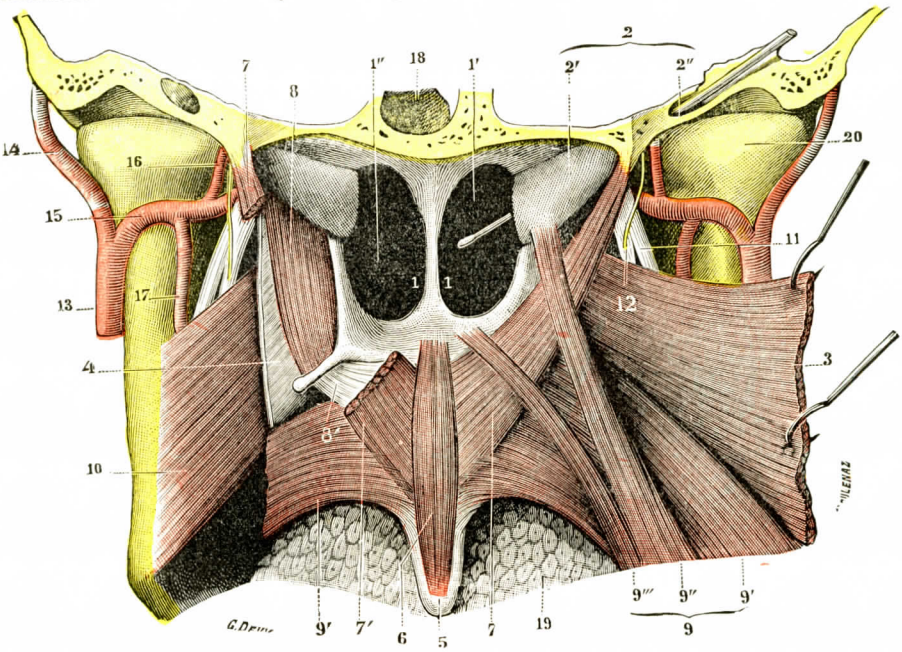


FIG. 38

Músculos del velo del paladar, cara posterior *(semiesquemática)*.

(El cráneo ha sido aserrado, a derecha e izquierda, primero transversalmente hasta la proximidad de la espina del esfenoides, luego oblicuamente hasta el seno esfenoidal; se ha introducido un estilete en la trompa del lado derecho.)

1, 1, coanas, con: 1', cornete medio; 1'', cornete inferior. — 2, trompa de Eustaquio, con: 2', su porción fibrocartilaginosa; 2'', su porción ósea. — 3, constrictor superior de la faringe, incidido y erinado hacia fuera. — 4, aponeurosis de la faringe. — 5, úvula. — 6, palatostafilino o ácigos de la úvula. — 7, 7, peristafilino interno — 8, peristafilino externo, con 8', su tendón. — 9, faringostafilino, con: 9', su porción principal; 9'', su fascículo accesorio salpingofaríngeo; 9''', su fascículo accesorio palatofaríngeo. — 10, pterigoideo interno. — 11, nervio dental inferior. — 12, nervio lingual, con la cuerda del timpano. — 13, arteria carótida externa. — 14, temporal superficial. — 15, maxilar interno, con: 16, meníngea media. — 17, dentaria inferior. — 18, seno esfenoidal. — 19, base de la lengua. — 20, cóndilo del maxilar inferior.

músculos de los pilares: el glosostafilino para el pilar anterior y el faringostafilino para el pilar posterior. El palatostafilino es el único músculo propia del velo.

Adoptando otra clasificación anatómica, se podría decir que existe a cada lado un solo músculo intrínseco, que parte del velo y llega al velo, el palatostafilino, y cuatro músculos extrínsecos, dos destinados a la cincha palatina, los peristafilinos, y dos destinados a los istmos de la parte posterior de la boca, los palatoglosos y los faringostafilinos. Expuesto esto, describamos estos diferentes músculos.

*B.* PALATOSTAFILINO. — El palatostafilino (fig. 38, 6) tiene la forma de un pequeño fascículo cilíndrico y está situado en la cara posterior del velo del paladar, a cada lado de la línea media.

a) *Inserciones.* — Por delante, nace de la aponeurosis palatina, inmediatamente detrás de la espina nasal posterior. Desde allí se dirige hacia atrás y abajo, hasta el vértice de la úvula, en donde termina en el tejido celular por un extremo delgado o por un fascículo de fibras, pero sin adherir mucho a la mucosa.

b) *Relaciones.* — Cubierto por la mucosa de la cara posterior del velo del paladar, el palatostafilino cubre a su vez el tendón terminal del peristafilino interno. Por su lado interno se halla contiguo a su homónimo del lado opuesto en toda su extensión. La relación de contigüidad es tal, que en muchos casos los dos palatostafilinos parecen confundirse y no formar más que un solo músculo, impar y medio, al cual los antiguos anatomistas habían dado el nombre de *ácigos de la campanilla (azygus uvulæ).*

c) *Acción.* — Cuando se contraen los palatostafilinos, elevan la úvula, la encorvan hacia atrás y acortan el velo del paladar en el sentido de su longitud. Pueden faltar (Henle).

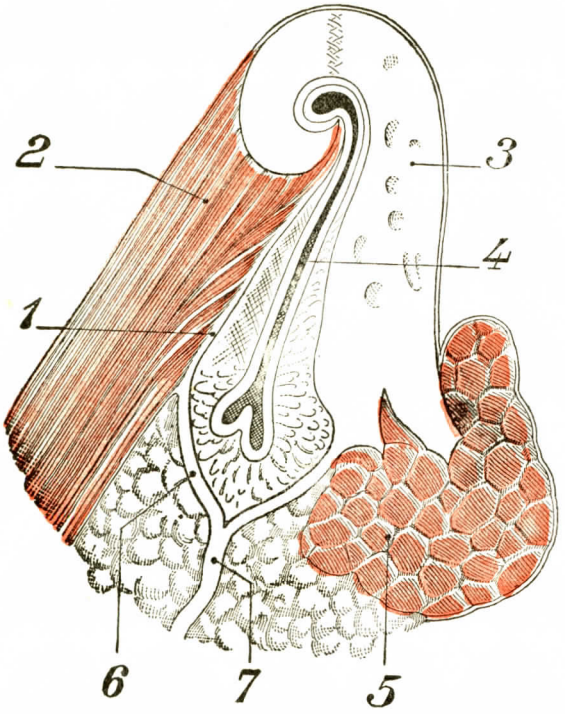


Fig. 39

Corte transversal de la trompa de Eustaquio (segmento posterior del corte, según Sébileau).

1, hoja fibrosa limitada por la fascia peritubárica. — 2, músculo peristafilino externo (pretubárico). — 3, lámina cartilaginosa de la trompa con su gancho. — 4, luz de la trompa. — 5, músculo peristafilino interno (retrotubárico). — 6, fascia pretubárica. — 7, aponeurosis lateral de la faringe que se desdobla para rodear la trompa. Se ve que el peristafilino externo está por fuera de ella, mientras que el peristafilino interno está por dentro.

C. Peristafilinos. — Hay dos peristafilinos, el *músculo peristafilino interno*, o *petrostafilino*, y el *músculo peristafilino externo* o *esfenostafilino*. Estos dos músculos se desprenden de la base del cráneo bastante próximos uno del otro, dejando entre sí, en su origen, un ojal por el cual penetra la trompa de Eustaquio. El peristafilino interno tiene incluso inserciones en este órgano y le queda posterior. El peristafilino externo también se engancha en la trompa, pero en su cara ánteroexterna, y le queda anterior. Recordemos estos dos puntos fundamentales de las relaciones de estos músculos: uno, el *interno*, es *retrotubárico:* otro, el *externo*, es *pretubárico* (fig. 39). En llegando al velo, estos músculos se extienden sobre el velo del paladar, formando la cincha encargada de elevarlo.

Si consideramos estos dos músculos desde el punto de vista de las paredes faríngeas, vemos que ambos están contiguos a la pared muscular propia de la faringe, pero que, sin embargo, defieren entre sí en el sentido de que el peristafilino interno, posterior a la trompa, se sitúa por dentro de la musculatura faríngea propiamente dicha; es, pues, intrafaríngeo; mientras que el externo, anterior a la trompa, es extrafaríngeo, separado de la faringe por una delgada aponeurosis que forma el descubrimiento de la aponeurosis de la faringe (véase figs. 39, 7, y 40).

Pasemos al estudio analítico de cada uno de esos dos músculos:

a) *Peristafilino interno.* — El peristafilino interno (fig. 38, 7) es un músculo en forma de cinta, estrecho por arriba y ancho por abajo, que se extiende desde la base del cráneo hasta el velo del paladar. Es el *petrostafilino* de ciertos autores, el *petrosalpingostafilino* de CHAUSSIER.

α) *Inserciones.* — Se inserta por arriba por dos órdenes de fascículos (figura 41): 1.°, por sus fascículos posteriores o petrosos, en la cara inferior del peñasco, por delante y un poco por dentro del orificio de entrada del conducto carotídeo; 2.°, por sus fascículos anteriores o salpíngeos, en la cara pósterointerna y en el suelo de la porción cartilaginosa de la trompa de Eustaquio. Todas estas inserciones se efectúan por medio de fibras aponeuróticas ordinariamente muy cortas. Desde esta doble inserción el peristafilino interno, músculo cilíndrico, se dirige oblicuamente hacia abajo y adentro, alojado en el canal del suelo de la trompa, y se despliega en forma de ancho abanico, cuyos fascículos divergentes cubren toda la cara posterior del velo del paladar. De estos fascículos terminales del músculo, los anteriores se fijan en la aponeurosis palatina antes descrita; los posteriores se entrecruzan en la línea media con los del lado opuesto, formando una especie de rafe, que está situado inmediatamente por debajo de los palatostafilinos (fig. 44, 11).

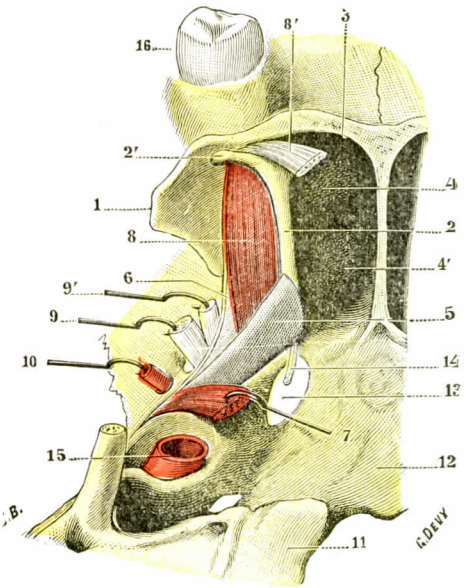


FIG. 40

Trompa de Eustaquio, vista en la base del cráneo, para demostrar sus relaciones con los músculos peristafilinos.

1, ala externa de la apófisis pterigoides. — 2, ala interna, con 2', su gancho. — 3, coana, con: 4, cornete inferior; 4', cornete medio. — 5, trompa de Eustaquio (porción fibrocartilaginosa). — 6, aponeurosis lateral de la faringe. — 7, peristafilino interno, erinado hacia dentro. — 8, peristafilino externo, con 8', su tendón. — 9, 9', nervios dental y lingual, saliendo del agujero oval. — 10, arteria meníngea media, introduciéndose en el agujero redondo menor. — 11, cóndilo del occipital. — 12, superficie basilar. — 13, agujero rasgado anterior. — 14, nervio vidiano, introduciéndose en el conducto vidiano. — 15, carótida interna. — 16, último molar.

β) *Relaciones.* — En su origen, el peristafilino interno corresponde a la parte más apartada del cartílago de la trompa. La cubre en gran parte y, según acabamos de ver, se inserta en varios puntos de la misma. Más abajo sigue también la cara pósterointerna de la trompa, pero sin insertarse en ella; no obstante, está unido a la misma por un tejido conjuntivo muy denso. Más abajo todavía, por debajo de la pared craneal, el peristafilino interno está cubierto hacia dentro, primero por la mucosa de la faringe y luego por la mucosa posterior del velo del paladar. Por fuera, está en relación sucesivamente: 1.°, en su porción descendente, con los músculos constrictor superior de la faringe y peritasfilino externo: en la abertura de la trompa en la faringe, levanta el suelo del orificio formando un reborde bien visible en el cadáver y en el vivo; 2.°, en su porción horizontal, con el faringostafilino.

b) *Peristafilino externo.* — El peristafilino externo (figs. 38, 8, y 42, 3) se extiende, como el precedente, de la base del cráneo al velo del paladar. Es el *esfenostafilino* o *esfenosalpingostafilino* de ciertos autores.

α) *Inserciones.* — Nace por arriba (fig. 41): 1.°, de esa fosilla prolongada que se titula *fosilla escafoidea* y que está situada en la parte pósterointerna de la

base de la apófisis pterigoides, por encima y por dentro de la fosa de inserción del pterigoides interno; 2.°, de aquella parte del ala mayor del esfenoides que está situada por delante y por dentro del agujero oval; 3.°, de la cara ántero-

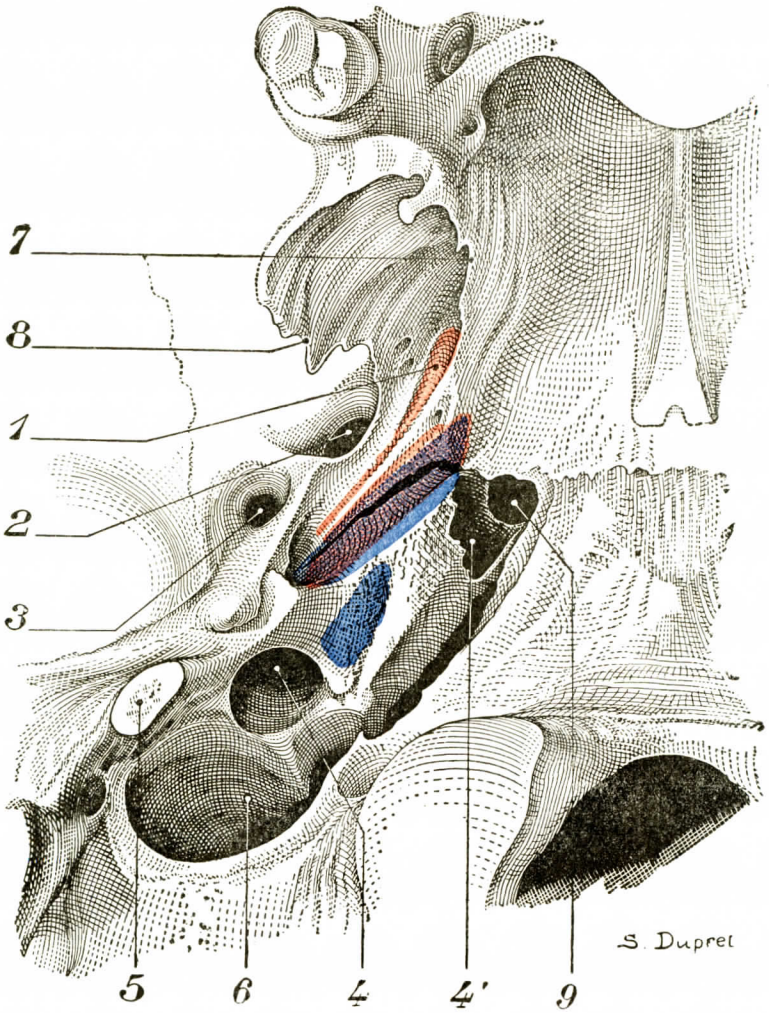


Fig. 41

Las inserciones de los peristafilinos en la base del cráneo y en la porción cartilaginosa de la trompa.

En *violado*, emplazamiento de la trompa de Eustaquio. — En *rojo*, las inserciones del peristafilino externo — En *azul*, las inserciones del peristafilino interno.

1, fosita escafoidea. — 2, agujero oval. — 3, agujero redondo menor. — 4, 4', orificio del conducto carotídeo — 5, sección de la apófisis estiloides. — 6, agujero rasgado posterior. — 7, ala interna de la apófisis pterigoides. — 8, ala externa. — 9, agujero rasgado anterior.

externa de la trompa de Eustaquio, a la vez en el gancho cartilaginoso y en la lámina fibrosa que lo continúa.

Desde este triple origen, los fascículos constitutivos del peristafilino externo se dirigen verticalmente hacia abajo y adelante, siguiendo el ala interna de la apófisis pterigoides. Llegados al gancho con que termina esta ala, algunos de estos

fascículos (los que proceden de la trompa, TROELTSCH) se fijan en la apófisis pterigoides; los otros, que son el mayor número, terminan en un tendón, que se refleja sobre el gancho pterigoideo, se dirige transversalmente hacia dentro y termina, finalmente, ensanchándose en forma de abanico, en la cara inferior de la aponeurosis del velo del paladar. Una pequeña sinovial favorece el deslizamiento del tendón antedicho sobre el gancho pterigoideo, que viene a ser, para él, una verdadera polea de reflexión.

β) *Relaciones.* — Así comprendido, el músculo peristafilino externo presenta a nuestra consideración dos porciones, una vertical o descendente y otra horizontal.

1.° *En su porción vertical* o muscular está en relación: 1.°, por fuera, con el músculo pterigoideo interno, del que está separado por una lámina conjuntiva (figura 42, 15), que tan pronto es simplemente celular como francamente aponeurótica; 2.°, por dentro, con el músculo peristafilino interno, del que está separado por el constrictor superior de la faringe.

2.° *En su porción horizontal* o tendinosa está en relación, por arriba, con la aponeurosis del velo del paladar; por abajo, con su mucosa inferior.

c) *Acción de los peristafilinos.* — Los músculos peristafilinos interno y externo ejercen a la vez su acción sobre el velo del paladar y la trompa de Eustaquio; luego, tomando su punto de apoyo en la base del cráneo, desempeñan, como hemos dicho ya, el papel de una cinta elevadora del velo durante el movimiento de deglución. Son tensores del velo del paladar, al propio tiempo que elevadores. Aunque delgados, son potentes, en particular el peristafilino externo. Con las numerosas fibras tendinosas de su cuerpo muscular y con su potente expansión aponeurótica, *recuerda más bien el aspecto de los músculos masticadores* que el de los músculos de la faringe. Mientras que el peristafilino interno o petrostafilino va directamente de la base del cráneo al velo del paladar, el peristafilino externo o esfenopalatino va indirectamente al velo después de haberse reflejado junto al gancho del pterigoideo. Como dice SÉBILEAU, «el gancho horizontaliza las fibras primero verticales del músculo». Se puede decir, pues, que el peristafilino externo y el peristafilino interno son dos suspensores del velo en estado de reposo, pero mientras que el *petropalatino es particularmente elevador, el esfenopalatino es principalmente tensor del velo.*

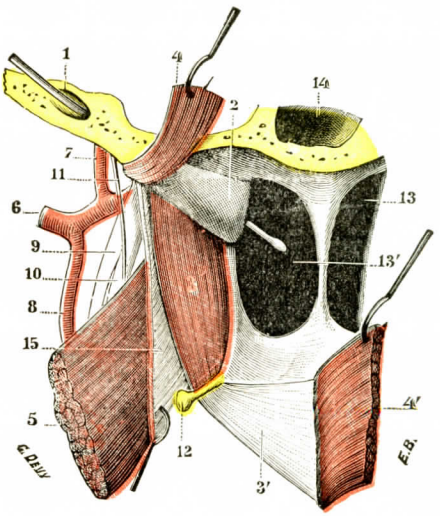


FIG. 42

Músculo peristafilino externo, cara posterior.

(El peristafilino interno ha sido seccionado y erinado; se ha introducido un estilete en la trompa.)

1, porción ósea de la trompa de Eustaquio. — 2, su porción cartilaginosa.—3, músculo peristafilino externo, con 3', su tendón. — 4, 4', peristafilino interno, seccionado y erinado.—5, pterigoideo interno.—6, arteria maxilar interna, con: 7, meningea media; 8, dental inferior. — 9, nervio dental inferior. — 10, lingual. — 11, cuerda del timpano. — 12, gancho del ala interna de la apófisis pterigoides. — 13, 13', coanas. — 14, seno esfenoidal. — 15, aponeurosis lateral de la faringe.

La acción de estos músculos sobre la trompa nos es conocida: son los músculos ventiladores del oído medio; hacen penetrar, en efecto, en cada movimiento de deglución cierta cantidad de aire en la trompa de Eustaquio. No es dudoso que el peristafilino externo, tomando su punto de apoyo en el velo, sea dilatador de la trompa. En cuanto al peristafilino interno, la mayoría de los autores le dan el papel de constrictor de la trompa. Con SÉBILEAU, nos sorprendemos de esta concepción. ¿No es sinérgica la contracción de estos músculos en la elevación del velo?

No podemos entonces concebir que el mismo movimiento de deglución pueda determinar a la vez la abertura de la trompa por la contracción del peristafilino externo, y su cierre por la contracción del peristafilino interno. Es casi probable que la acción de este último músculo sea menos importante que la del primero, pero no le es antagonista.

D. Músculos de los pilares del velo. — Los músculos de los pilares del velo, que Sébileau denomina justamente las *formaciones esfinterianas de la boca*, son dos: el faringostafilino y el glosostafilino.

a) *Glosostafilino.* — El glosostafilino, llamado también *palatogloso*, está contenido en el pilar anterior del velo, cuya armazón constituye.

α) *Inserciones.* — Nace de la base de la lengua por dos fascículos, uno ántero-posterior, que sigue el borde de la lengua, otro transversal, que procede del séptum lingual. Su unión constituye una hoja cuyo borde anterior forma la cresta del pilar y que va a expansionarse en el velo. Las fibras se dirigen hacia las del lado opuesto, describiendo una serie de curvas de concavidad inferior (fig. 43, 2, 8).

β) *Acción.* — Estos dos músculos forman un esfínter anterior, preamigdalino, que estrecha el istmo de la garganta (fig. 43). Los dos pilares se aproximan a manera de dos cortinas; la base de la lengua se eleva, mientras que el velo baja. Así se encuentra cerrado el istmo de las fauces o faringobucal.

b) *Faringostafilino.* — El faringostafilino, también denominado *palatofaríngeo*, se extiende, como indica su nombre, de la faringe al paladar. Es un músculo largo, dispuesto en sentido vertical, cuya parte media se condensa en un fascículo muscular que ocupa el pilar posterior del velo y cuyos dos extremos se expansionan en abanico, el superior en el velo, el inferior en la faringe.

α) *Inserciones* (fig. 44). — El faringostafilino parte del velo mismo en forma de fibras en abanico que salen del rafe medio, de detrás del ácigos. Este *fascículo palatino* (fig. 44, 10) entrecruza sus fibras con las del peristafilino interno y del glosostafilino. A este fascículo principal vienen a añadirse dos fascículos accesorios:

El primero de ellos se desprende de la trompa de Eustaquio, es decir, del extremo inferior del reborde cartilaginoso. Se le da el nombre de *fascículo tubárico* o *salpingo*, o también *fascículo salpingofaríngeo* (fig. 44, 12).

El segundo fascículo accesorio se desprende del gancho pterigoideo y de la aponeurosis del velo. Es el *fascículo ptérigopalatino* y sus fibras se confunden con las del constrictor superior insertas en el gancho de la pterigoides.

El faringostafilino está, pues, compuesto de tres porciones, que, partiendo de puntos diferentes, convergen unas hacia las otras y acaban por reunirse para formar una hoja muscular única.

Esta penetra en el pilar posterior del velo del paladar, cuya armazón constituye; se introduce con el pilar en la pared lateral de la faringe y termina del modo siguiente por dos órdenes de fascículos: un fascículo faríngeo y un fascículo tiroideo.

Las fibras del *fascículo faríngeo* terminan en la cara lateral de la faringe, describiendo asas en esta cara. Se unen en la línea media posterior a las del lado opuesto, así como a las fibras de los constrictores y del estilofaríngeo (véase *Faringe)*. Constituyen un verdadero esfínter posterior (fig. 43, 5).

El *fascículo tiroideo* se inserta en el borde posterior de la cara lateral del cartílago tiroides y en el borde superior del cartílago. El nervio laríngeo superior pasa entre estas fibras.

β) *Acción.* — La acción de este músculo es compleja. Su papel principal es estrechar el istmo faringonasal aproximando entre sí los pilares posteriores. Su acción es completada por la elevación del velo debida a los peristafilinos y por el

constrictor superior que rechaza hacia delante los pilares posteriores del velo. Gracias a él se encuentra aislada la parte inferior de la faringe de la cavidad superior o nasotubárica.

Además, al mismo tiempo que realiza esta acción esfinteriana, su fascículo tiroideo eleva la faringe y la laringe durante la deglución. Por último, su fascículo

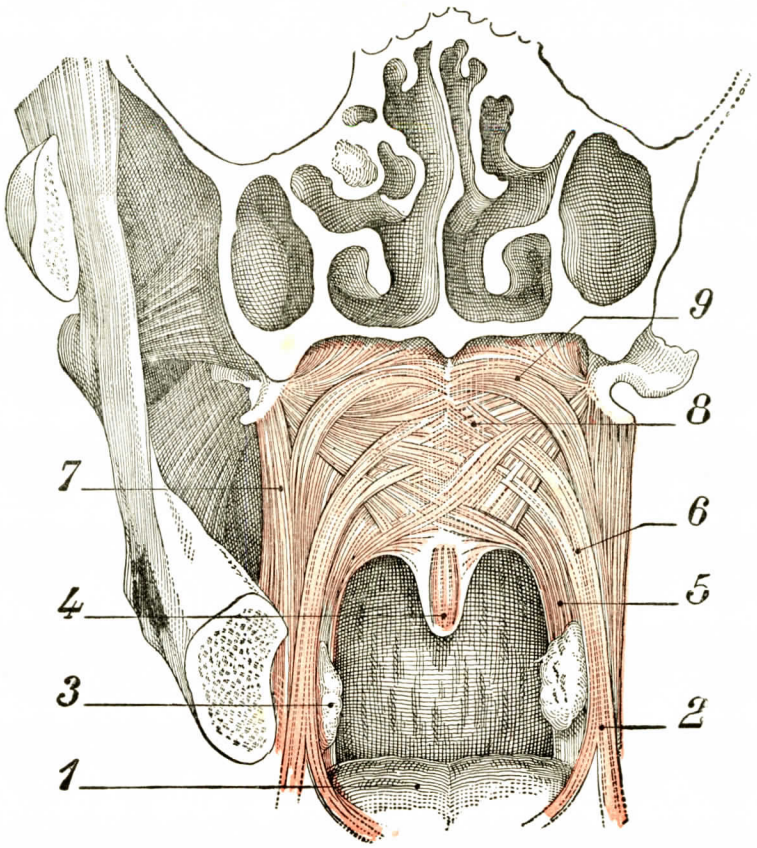


FIG. 43

El esfínter del istmo faringonasal o paso posterior de la garganta, visto por su cara anterior o bucal *(semiesquemática)* (según LUSCHKA, en SÉBILEAU y TRUFFERT).

Se ha resecado la mucosa. *La vista es anterior.* Se ven los dos esfínteres de las fauces y el entrecruzamiento de sus fibras en el velo del paladar de derecha a izquierda. El glosostafilino (2) es más claro que el faringostafilino (7).

1, base de la lengua. — 2, glosostafilino o esfínter anterior que se pierde en la lengua. — 3, amígdala detrás del esfínter anterior. — 4, úvula y ácigos de la úvula. — 5, faringostafilino o esfínter posterior situado detrás de la amígdala. — 6, fascículos palatinos del glosostafilino. — 7, fascículo ptérigotubárico del faringostafilino. — 8 y 9, fascículos entrecruzados de los dos esfínteres de las fauces.

salpíngeo facilita la dilatación de la trompa estabilizando el reborde tubárico cuando el peristafilino externo dilata el conducto.

En resumen, los pilares del velo contienen un doble aparato esfinteriano, el uno anterior, glosostafilino; el otro posterior, faringostafilino. La región posterior de la boca es una especie de desfiladero de dos pasos (SÉBILEAU): el paso anterior *(istmo faringobucal)*, comprendido entre los pilares anteriores, y el paso posterior *(istmo faringonasal)*, limitado por los pilares posteriores (fig. 43).

**3.° Mucosa del velo del paladar.** — La cara superior y la cara inferior del velo del paladar se hallan revestidas por una membrana mucosa (fig. 45).

Las dos hojas mucosas, *mucosa superior* y *mucosa inferior del velo*, que se reúnen en el borde libre, son notables por presentar cada una de ellas los caracteres

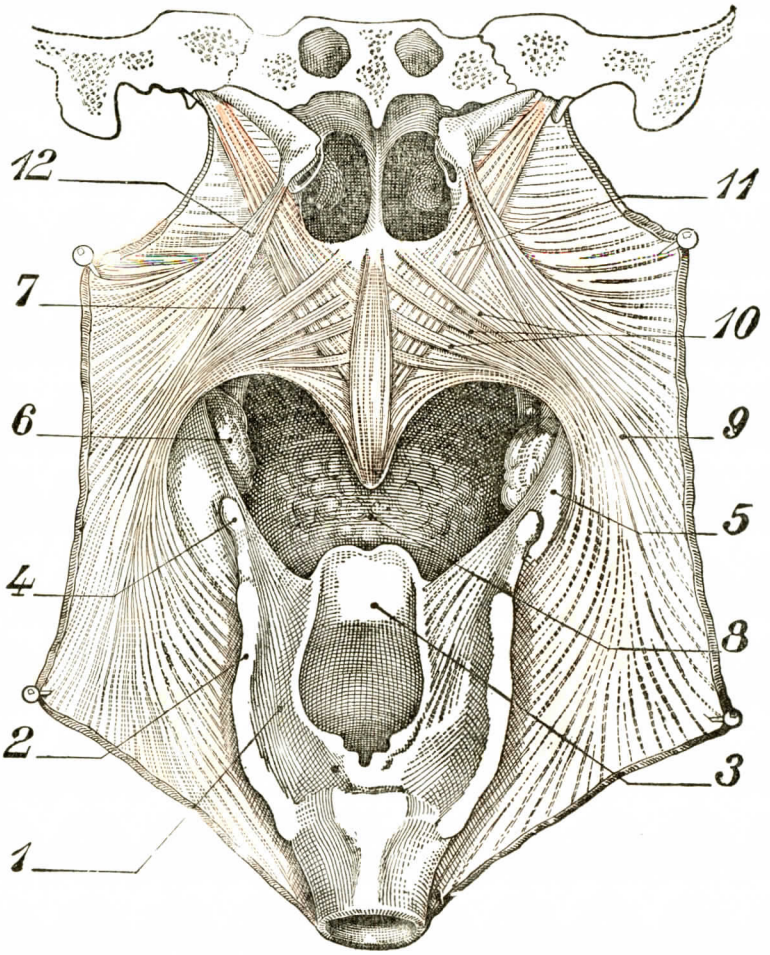


Fig. 44

Las inserciones de los diferentes fascículos del músculo faringostafilino (según Sébileau y Truffert).

La vista es posterior. La pared posterior de la faringe ha sido seccionada verticalmente. La mucosa de la faringe y del velo del paladar se ha resecado en todas sus partes.

1, fosita sublaríngea (canal faringolaríngeo). — 2, borde posterior del cartílago tiroides. — 3, epiglotis. — 4, cuerno mayor del hueso hioides. — 5, porción saliente del faringostafilino, que forma el pilar posterior del velo del paladar. — 6, amígdala. — 7, fascículos palatinos anteriores del faringostafilino insertos en el velo, por debajo de la expansión del peristafilino interno. — 8, cara dorsal de la base de la lengua. — 9, fascículos del faringostafilino extendidos en la pared faríngea, muchos de los cuales van a insertarse en el borde posterior del cartílago tiroides. — 10, fascículos palatinos superiores del faringostafilino insertos en el velo encima del peristafilino interno. — 11, peristafilino interno. — 12, fascículo tubárico del faringostafilino.

de la mucosa con la cual se continúa y de la cual procede. Así la mucosa inferior, que es continuación de la mucosa bucal, es, como esta última, rosada, lisa y gruesa y tiene un epitelio pavimentoso estratificado. Del mismo modo, la mucosa superior, que no es más que la continuación de la mucosa nasal, es roja, desigual, delgada y

provista de un epitelio cilíndrico con pestañas vibrátiles. Conviene añadir que este epitelio cilíndrico no ocupa toda la extensión de la mucosa superior sino en el recién nacido. En el adulto no se le encuentra más que en la parte anterior del velo, y se halla reemplazado, en la parte posterior, por epitelio pavimentoso estratificado.

Debajo de la mucosa propiamente dicha se extiende una capa de tejido conjuntivo, el *tejido conjuntivo submucoso*, relativamente denso en la cara inferior del velo, más flojo en la cara superior y mucho más todavía a nivel de la úvula, la cual, por esta razón, se encuentra muy especialmente predispuesta a las infiltraciones serosas.

**4.° Glándulas del velo del paladar.** — El velo del paladar posee numerosas glándulas, que se encuentran diseminadas en sus dos caras. Forman así dos capas, una *superior* y otra *inferior*.

α) La *capa superior* está formada por glándulas que, morfológicamente, recuerdan las de la pituitaria. Son relativamente raras y aisladas, pero más numerosas

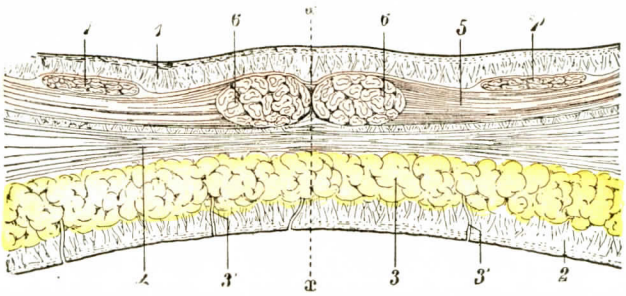


FIG. 45

Corte frontal del velo del paladar, practicado algo por detrás del orificio posterior de las fosas nasales *(semiesquemática)*.

*x, x*, línea media. — 1, mucosa superior. — 2, mucosa inferior. — 3, capa glandular, con 3', 3', conductos excretorios. — 4, superficie aponeurótica del peristafilino externo. — 5, superficie muscular del peristafilino interno y del faringostafilino. — 6, 6, palatostafilino (ácigos de la úvula). — 7, sección transversal de un fascículo accesorio del faringostafilino remontando hacia la trompa.

en las partes laterales que en la parte media. La mayoría de ellas están profundamente situadas en el intervalo de los fascículos musculares subyacentes a la mucosa: de esto resulta que, a cada contracción muscular, los acinos glandulares son comprimidos lateralmente y vierten su contenido en la superficie de la mucosa.

β) La *capa inferior* (fig. 45, 3), mucho más rica y, por decirlo así, continua, llega a tener 4 y hasta 5 milímetros de grueso en su parte anterior. Desde allí va disminuyendo y tan sólo mide un milímetro en la proximidad de la úvula. Contiene glándulas arracimadas, semejantes en un todo a las glándulas salivales que hemos ya descrito en los labios, las mejillas y la bóveda palatina.

## C. — VASOS Y NERVIOS

**1.° Arterias.** — Las arterias del velo del paladar proceden de tres orígenes: 1.°, de la *palatina superior* o *descendente*, rama de la maxilar interna, que llega a la bóveda palatina siguiendo el conducto palatino posterior; 2.°, de la *palatina inferior* o *ascendente*, rama de la facial, cuyas ramitas terminales se anastomizan con las de la arteria precedente (fig. 46, 17); 3.°, de la *faríngea inferior*, rama de la carótida externa, que envía algunos ramos a los pilares posteriores.

**2.° Venas.** — Las venas se dividen en dos grupos:

α) Unas, *venas superiores*, se mezclan con las venas posteriores de la pituitaria y terminan con ellas en el plexo venoso de la fosa cigomática.

β) Las otras, *venas inferiores*, mucho más importantes que las precedentes, se dirigen primero hacia las partes laterales del velo del paladar y se unen entonces, ya sea con las venas de las amígdalas, ya con las de la base de la lengua.

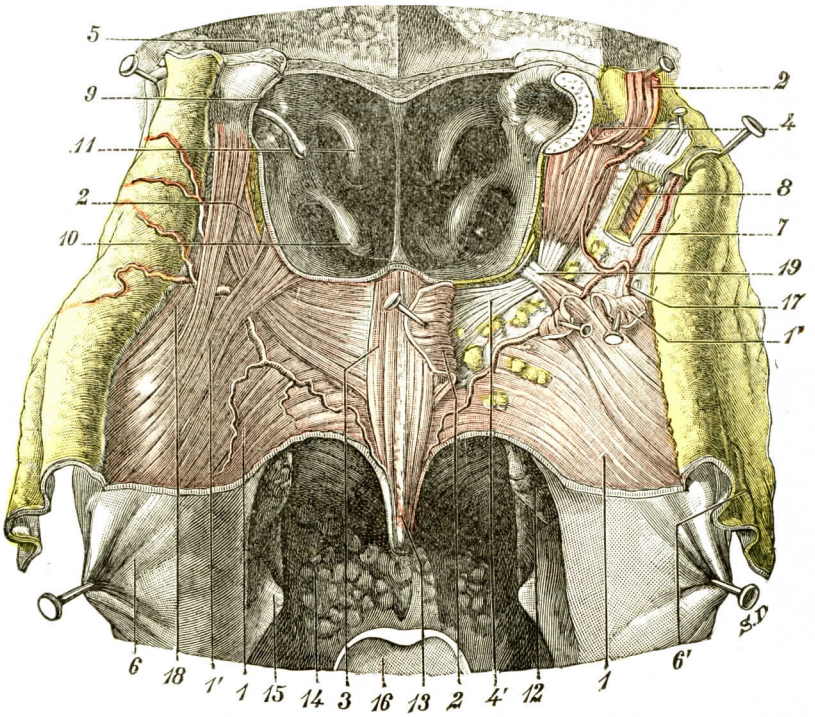


FIG. 46

Los músculos del velo del paladar, vista posterior. Irrigación arterial (T.-J.).

Se ha practicado el corte llamado de la faringe; luego se ha incidido longitudinalmente la pared posterior de la faringe, y reclinado a izquierda y a derecha los dos colgajos. Hecho esto, la mucosa que cubría la cara posterior del velo del paladar ha sido disecada y separada a los lados para poner al descubierto la capa muscular superficial. Esta tan sólo es visible en la mitad izquierda de la preparación; ha sido en parte incidida y reclinada en la mitad derecha con objeto de mostrar la capa profunda representada por el músculo peristafilino externo.

1, faringostafilino, con 1', sus dos fascículos accesorios (palatofaríngeo y salpingofaríngeo). — 2, peristafilino interno. — 3, palatostafilino o ácigos de la úvula. — 4, peristafilino externo, con 4', aponeurosis del velo del paladar. — 5, apófisis basilar del occipital. — 6, mucosa de la faringe, y 6', mucosa de la cara posterior del velo. — 7, aponeurosis de la faringe constituyendo ella sola, en tal sitio, la pared faríngea. — 8, pterigoideo interno y espacio máxilofaríngeo, vistos a través de una ventana practicada en la aponeurosis faríngea. — 9, trompa de Eustaquio. — 10, cornete inferior. — 11, cornete medio. — 12, amígdala palatina. — 13, úvula. — 14, base de la lengua. — 15, eminencia que forma el asta mayor del hueso hioides, a través de la pared faríngea reclinada hacia fuera. — 16, epiglotis. — 17, arteria palatina ascendente. — 18, constrictor superior de la faringe. — 19, gancho del ala interna de la apófisis pterigoides y fascículo pterigoideo del faringostafilino.

Finalmente, van a desembocar, como estas últimas, en la vena yugular interna o en uno de sus afluentes.

**3.° Linfáticos.** — También los linfáticos se distinguen en superiores e inferiores: los primeros relativamente poco desarrollados, los segundos mucho más ricos y formando en la cara inferior del velo del paladar una red que, por la multiplicidad y el volumen de los vasos que la componen, puede ser comparada con la de la cara dorsal de la lengua (SAPPEY). La red linfática presenta su mayor desarrollo en la úvula.

Los tronquillos y troncos que proceden de la red linfática del velo del paladar se dirigen por detrás hacia la faringe; excepto algunos, que de la cara inferior del velo se dirigen hacia arriba *(linfáticos ascendentes)* para alcanzar los ganglios retrofaríngeos, todos los demás se dirigen abajo y afuera *(linfáticos descendentes)* y, después de haber atravesado el constrictor superior de la faringe, vienen a terminar en los ganglios situados delante de la yugular interna, inmediatamente por debajo del vientre posterior del digástrico.

En lo que concierne a los linfáticos de los pilares anterior y posterior, se comportan del modo siguiente: los del *pilar anterior* se unen a los linfáticos de la cara anterior del velo, compartiendo su trayecto y terminación; los del *pilar posterior* siguen el mismo trayecto que los tronquitos descendentes de la cara superior del velo y, como estos últimos, van a parar a los ganglios yugulares internos.

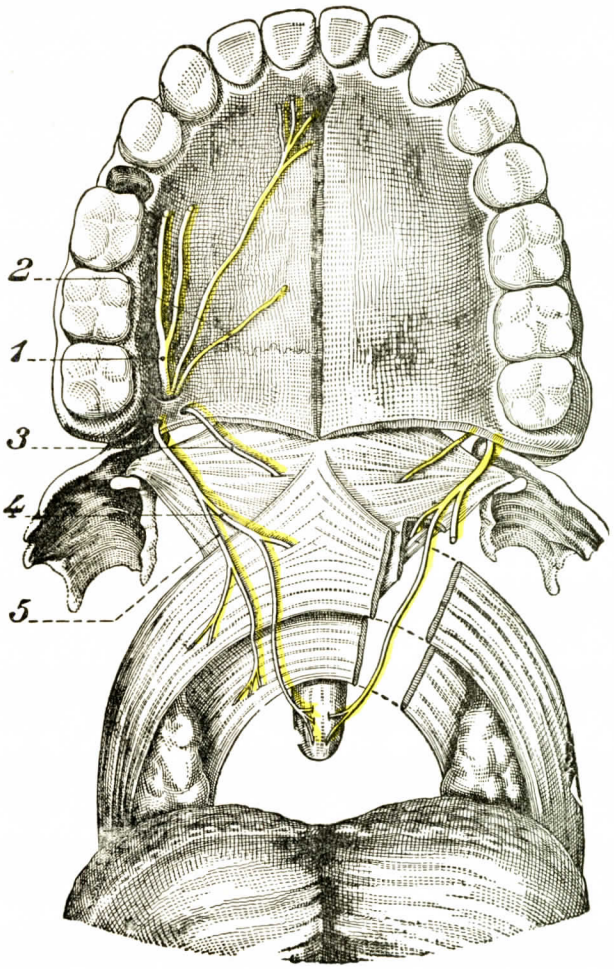


Fig. 47

Se ha quitado la mucosa de la bóveda palatina del lado derecho. Los músculos del velo del paladar se han disecado por completo. A la izquierda el palatogloso y el faringoestafilino se han seccionado; la aponeurosis del velo está escotada para dejar ver el músculo peristafilino interno (según Hovelacque).

1, nervio palatino anterior dividido en varias ramas. — 2, nervio palatino medio. — 3, uno de los ramos sensitivos del nervio palatino posterior. — 4, tronco común para el peristafilino interno y el ácigos de la úvula. — 5, tronco común para el palatogloso y el faringostafilino

**4.° Nervios.** — Los nervios son motores o sensitivos (fig. 47).

Los *nervios sensitivos* son suministrados por los tres nervios palatinos, ramas del nervio esfenopalatino, nacido a su vez del maxilar superior. El trigémino es, pues, el nervio sensitivo del velo del paladar (véase tomo III).

Los *nervios motores* tienen un origen mucho más discutido. Sabemos que macroscópicamente la rama motriz del nervio palatino posterior inerva los músculos del velo del paladar. Bien estudiada por Rousset en nuestro Laboratorio, bajo la dirección de Hovelacque, la rama motriz, aplicada primero junto a la bucal de la aponeurosis del velo, se divide rápidamente en dos ramas, una externa y la otra interna. La *rama externa* se distribuye por el glosostafilino y los fascículos

palatinos del faringostafilino, a los que llega por su cara inferior. Los filetes terminales de la *rama interna* terminan en el ácigos de la úvula y en el peristafilino interno. Señalemos que la rama lingual del facial, ramo inconstante, inervaría, cuando existe, el glosostafilino. El músculo peristafilino externo, músculo cuya semejanza con los músculos masticadores hemos señalado, es inervado como éstos por el nervio maxilar inferior, rama del trigémino. Tiene un filete nervioso que le es propio y que le llega por su cara externa. Recordemos que la inervación de este músculo tiene el mismo origen que la del músculo del martillo. Hay que relacionar este hecho con la concordancia de acción del músculo que regula la entrada del aire en el oído medio (peristafilino externo) y el músculo del martillo que tiene bajo su dependencia el grado de tensión de la membrana timpánica. Hay sinergia funcional e identidad de inervación.

Con excepción del peristafilino externo, cuyas fibras motoras provienen sin duda alguna del trigémino por el maxilar inferior, la fisiología y la patología parecen indicar que todos los músculos del velo son tributarios de la *raíz interna del espinal*, que inerva, como hemos dicho a propósito de la laringe, los músculos laríngeos. No podemos entrar en la discusión de esta inervación, que depende más bien de la fisiología.

SECCIÓN II

## ANEXOS DE LA BOCA

Bajo este título de anexos de la boca comprenderemos: 1.°, las *encías;* 2.°, los *dientes* que soportan; 3.°, las *amígdalas*, que, situadas entre los pilares anteriores y posteriores del velo, pertenecen manifiestamente al istmo de las fauces.

### § 1. — Encías

Entre la cavidad bucal propiamente dicha y su vestíbulo, la mucosa cubre los arcos alveolares, en los que se hallan implantados los dientes. Esta porción de la mucosa bucal ha recibido el nombre de *encías*. Distínguense naturalmente dos encías, superior e inferior: la encía superior separa la bóveda palatina de la mejilla y del labio superior; la encía inferior separa, del mismo modo, la pared inferior de la boca, de la mejilla y del labio inferior.

**1.° Disposición general.** — La mucosa gingival, como los relieves óseos sobre los que se extiende, ofrece, tanto arriba como abajo, la forma de una herradura con su concavidad posterior.

Si la consideramos en el fondo del vestíbulo de la boca (fig. 48), vemos que, reflejándose de arriba abajo en lo que se refiere a la encía superior, y de abajo arriba en la encía inferior, se aplica a la cara externa del arco alvolar y la tapiza regularmente hasta el nivel de su borde libre. En este punto se inclina hacia los arcos dentales y se dispone en una serie de festones (fig. 49, 3), cada uno de los cuales abarca en su concavidad la mitad externa del diente correspondiente. En el lado interno del arco alveolar, análoga disposición: la mucosa, al dejar la bóveda palatina (para la encía superior) o el suelo bucal (para la encía inferior), se aplica a la cara interna del arco alveolar, la cubre regularmente hasta su borde libre y, en este punto, se refleja hacia fuera por extenderse sobre este borde libre y abarcar en otros tantos festones la mitad interna de los dientes.

Las dos hojas mucosas que cubren la cara externa y la cara interna de los arcos alveolares terminan, pues, en el borde libre de estos arcos, por una serie de festones que se miran por su concavidad: estos festones corresponden al cuello de los dientes. Las puntas que separan los festones se introducen en los espacios

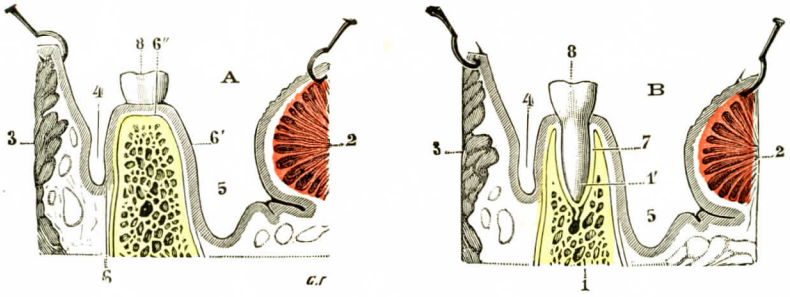


FIG. 48

Corte frontal de las encías: A, pasando por un espacio interdental; B, pasando por el centro de un alvéolo.

1, maxilar inferior, con 1', alvéolo dental. — 2, lengua erinada hacia dentro. — 3, mejilla. — 4, vestíbulo de la boca. — 5, surco gingivolingual. — 6, 6', 6'', porción externa, porción interna y porción superior de la mucosa gingival. — 7, periostio alvéolodental. — 8, diente.

interdentales y se fusionan allí recíprocamente, estableciendo así la continuidad entre la mucosa gingival interna y la mucosa gingival externa.

Por detrás de los arcos dentarios, la mucosa gingival une sus dos hojas, rodeando el cuello del último molar.

De esta disposición resulta que la mucosa gingival, considerada en conjunto, presenta tres porciones: 1.ª, una *porción externa*, vertical, que tapiza la cara externa de los arcos alveolares; 2.ª, una *porción interna*, igualmente vertical, que reviste la cara interna de estos mismos arcos; 3.ª, una *porción media*, horizontal, que se extiende sobre su borde libre, mirando hacia abajo en la encía superior y hacia arriba en la inferior.

Esta tercera porción (fig. 49) está atravesada por agujeros, por los que salen los dientes: el contorno de estos orificios corresponde al cuello de los dientes, al que está adherido íntimamente. Aquí la mucosa gingival se continúa directamente con el periostio alvéolodental (véase más adelante), membrana fibrosa que desciende al alvéolo en torno de las raíces. Apenas es necesario indicar que los orificios en cuestión no existen en el feto ni en el recién nacido, época en que las formaciones dentales se hallan todavía aprisionadas en los alvéolos. Asimismo desaparecen en el anciano, después de la caída de los dientes, al tiempo que se atrofian los alvéolos: la mucosa gingival vuelve en cierto modo a su disposición primitiva.

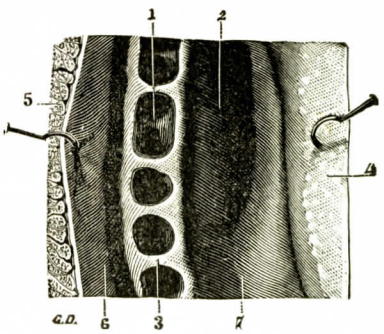


FIG. 49

Encías vistas por arriba, después de la extracción de los dientes

1, alvéolos.—2, encías.—3, mucosa interdental. —4, lengua erinada hacia dentro.—5, mejillas erinadas hacia fuera.—6, vestíbulo de la boca.—7, surco gingivolingual.

**Estructura.** — La mucosa de las encías, con todo y hallarse constituída sobre el mismo tipo fundamental que las demás porciones de la mucosa bucal, presenta, no obstante, algunos caracteres que le son propios.

En primer lugar es muy gruesa y tiene una consistencia notable, debida probablemente al hecho de que su corion está constituído por fascículos conjuntivos sumamente apretados: los elementos elásticos faltan casi por completo.

Además, se halla adherida íntimamente al periostio subyacente, sin interposición de tejido conjuntivo submucoso; se trata de una *fibromucosa.*

La mucosa gingival difiere, por último, de las porciones ya estudiadas de la mucosa bucal, en que está completamente desprovista de glándulas. Por el contrario, posee papilas sumamente numerosas y de volumen notable.

**2.° Vasos y nervios.** — La vascularización y la inervación de las encías se confunden con las de las paredes bucales que les son contiguas:

α) Las *arterias* de las encías son en general muy delgadas. Proceden: 1.°, *en la encía superior*, de la maxilar interna, por medio de sus ramas alveolar, subórbitaria, esfenopalatina y palatina descendente; 2.°, *en la encía inferior*, de la sublingual (rama de la lingual), de la submental (rama de la facial) y de la dental inferior (rama de la maxilar interna).

Las arteriolas nacidas de estos diversos orígenes se anatomizan y constituyen para cada maxilar un arco arterial, el *arco gingival*, que se asienta a 5 milímetros aproximadamente del borde libre de las encías y está aplicado directamente contra el tejido óseo. De este arco parten los ramos que se distribuyen en número de cuatro o cinco por la encía de cada diente.

β) Las *venas*, independientes de las arterias y más o menos anastomizadas entre sí, siguen los trayectos más diversos. Las posteriores se dirigen, unas al plexo alveolar, otras al plexo pterigoideo. Las anteriores desembocan en parte en la vena lingual, en parte en la vena facial o sus afluentes.

γ) Los *linfáticos* forman en la mucosa de las encías un rico plexo, que se continúa con el plexo vecino: por dentro, con la red del seno bucal y con la de la lengua; por fuera, con la red profunda de las mejillas y de los labios. Los troncos y tronquitos que de ellos emanan terminan en parte en los ganglios submaxilares, en parte en los ganglios de la cadena yugular interna.

δ) Los *nervios*, todos sensitivos o vasomotores, se originan de los nervios alveolares: 1.°, *los de la encía superior*, de los nervios dentales posteriores y dental anterior, ramas del maxilar superior; 2.°, *los de la encía inferior*, del nervio dental inferior, rama del maxilar inferior.

## § 2. — Dientes

Los dientes (alemán *Zähne*, inglés *Teeth)* son órganos blanquecinos, duros, de consistencia pétrea, implantados en el borde libre o alveolar de los dos maxilares superior e inferior. Instrumentos inmediatos de la masticación, tienen por función dividir los alimentos para hacerlos más accesibles a la acción de los jugos digestivos. Tienen un papel accesorio en la fonación y contribuyen a la estética de la boca y de la cara. Por sus caracteres exteriores, los dientes tienen mucha analogía con los huesos y durante largo tiempo han sido descritos con el esqueleto. Pero esta analogía es sólo aparente: sabemos hoy, por su desarrollo, que proceden de la mucosa bucal y que constituyen producciones epidérmicas del mismo modo que las uñas y los pelos.

### A. — Consideraciones generales

En este concepto estudiaremos sucesivamente: 1.°, el *número* de dientes; 2.°, su *situación;* 3.°, su *dirección;* 4.°, sus *medios de fijación.*

1.° **Número.** — En la primera infancia, hasta la edad de siete u ocho años, los dientes son en número de 20, o sean 10 para la mandíbula superior y 10 para la inferior; estos dientes caen al cabo de algún tiempo, y por esto se denominan *dientes temporales* o *dientes de la primera dentición.*

En el adulto el número de dientes asciende a 32, o sean 16 para cada mandíbula; son los *dientes permanentes* o *dientes de la segunda dentición* (figs. 50 y 57)

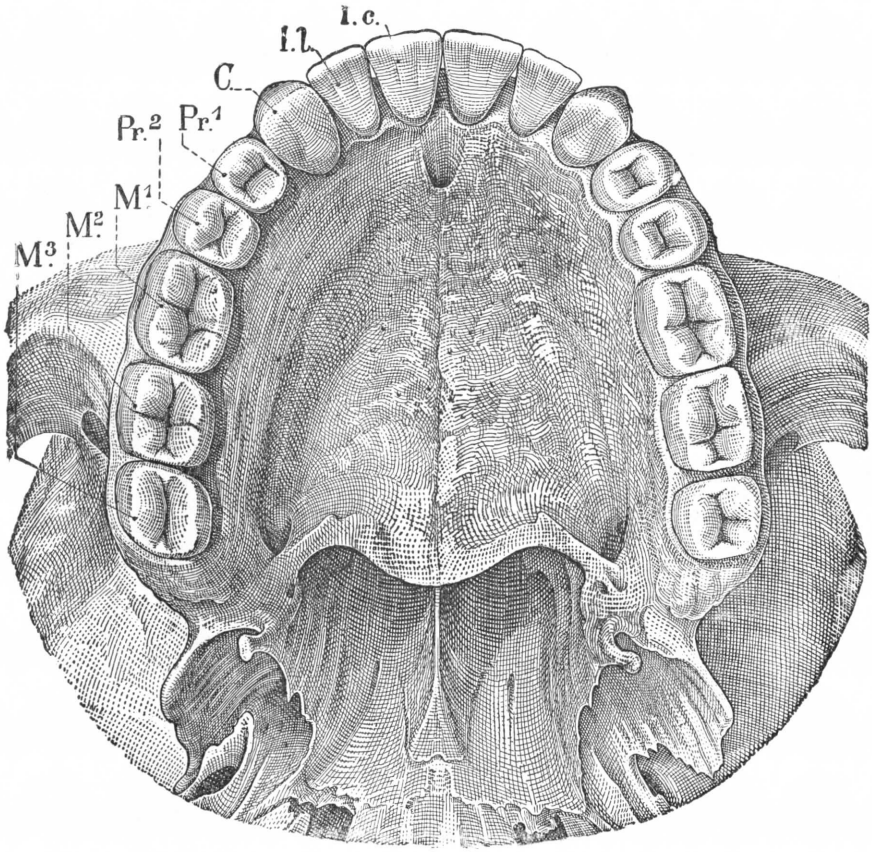


Fig. 50

Bóveda palatina y superficie oclusal de los dientes superiores.

Como veremos pronto, los dientes se dividen, por su situación y forma, en *incisivos, caninos, premolares* y *molares.* El número de cada uno de estos grupos varía según las especies animales en que se consideran; pero es fijo para cada una de ellas y se representa por un cuadro compendiado que se designa en zoología con el nombre de *fórmula dental.* La fórmula dental en la especie humana es la siguiente para ambas denticiones:

Fórmula dental del niño (dientes temporales)

*Mandíbula superior:*
*Mandíbula inferior:*
$$\text{Molares } \frac{2}{2} \text{ Caninos } \frac{1}{1} \text{ Incisivos } \left.\begin{matrix}\frac{2}{2}=5\\ \frac{2}{2}=5\end{matrix}\right\} 10 \times 2 = 20$$

Fórmula dental del adulto (dientes permanentes)

*Mandíbula superior:*
*Mandíbula inferior:*
$$\text{Molares } \frac{3}{3} \text{ Premolares } \frac{2}{2} \text{ Caninos } \frac{1}{1} \text{ Incisivos } \left.\begin{matrix}\frac{2}{2}=8\\ \frac{2}{2}=8\end{matrix}\right\} 16 \times 2 = 32$$

**2.° Situación.** — Los dientes, ya sean temporales o permanentes, se implantan en los alvéolos del maxilar. Estos alvéolos, que son uniloculares para los dientes de una sola raíz y multiloculares para los dientes de raíces múltiples, son exactamente iguales, en cuanto a forma y dimensiones, a la parte del diente que están destinados a recibir. Veremos más adelante (pág. 75) que los dientes se disponen regularmente unos a continuación de los otros para formar dos arcos *(arcos dentales)*, e indicaremos entonces cuáles son las relaciones recíprocas de los dos arcos dentales superior e inferior.

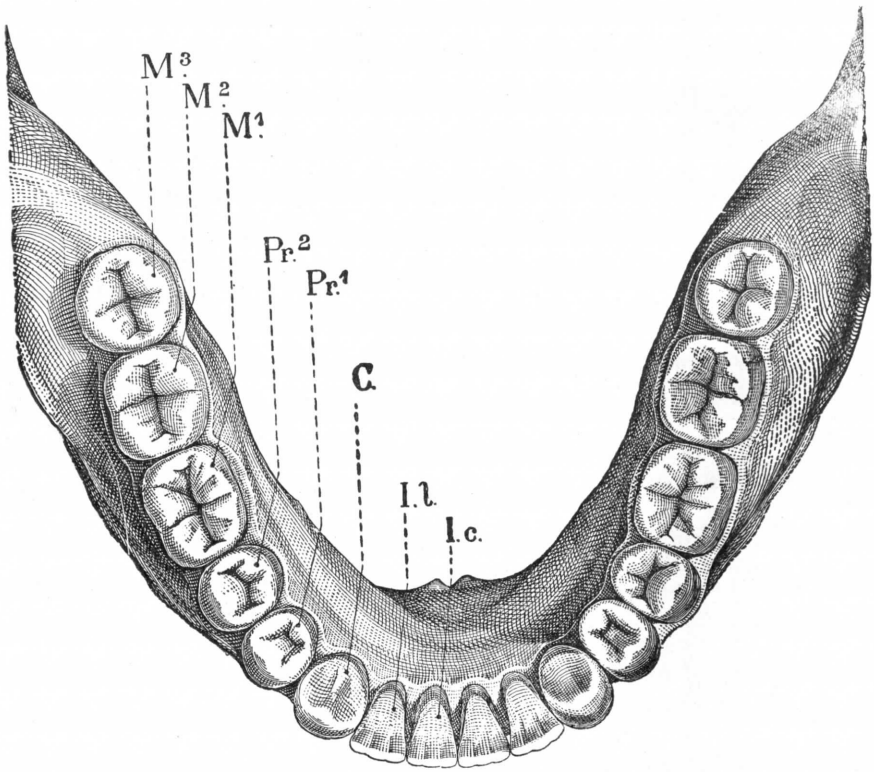


Fig. 51

Superficie oclusal de los dientes del maxilar inferior.

**3.° Dirección.** — Los dientes se implantan *verticalmente* en sus alvéolos (figura 52). Tal es la fórmula, pero ésta no es rigurosamente exacta. En efecto, existen algunos que se inclinan más o menos sobre la vertical. Así, los grandes molares se inclinan algo hacia dentro en la mandíbula superior y algo hacia fuera en la mandíbula inferior. Vemos asimismo que los incisivos, tanto superiores como inferiores, se inclinan ligeramente hacia delante, inclinación generalmente poco visible en nuestras razas europeas, pero muy marcada en ciertos individuos y en ciertos grupos étnicos. Sabido es que, en la mayoría de las razas negras sobre todo, esta proyección de los incisivos hacia delante es casi constante, constituyendo una especie de *prognatismo alvéolodental*. En cuanto a los caninos, no es raro verlos inclinarse también en grado variable y en diversos sentidos.

**4.° Medios de fijación, ligamentos alvéolodental.** — Ya hemos dicho que las cavidades alveolares son siempre exactamente iguales, en forma y dimensiones, a la parte del diente que están destinadas a recibir. Semejante adaptación entre el continente y el contenido constituye ya para el diente un excelente medio de fijación: conocidas son las dificultades que se experimentan a veces para arrancar un diente, hasta en el mismo esqueleto. La adherencia del diente con su alvéolo se halla completada por las encías (véase antes, página 50).

Las encías, ante todo, adhiriéndose íntimamente al cuello de los dientes, forman a cada uno de éstos una especie de anillo que lo sujeta fuertemente y lo mantiene aplicado al maxilar. Pero no es esto todo. La fibromucosa gingival envía al alvéolo una prolongación fibrosa que, con el nombre de *periostio alvéolodental*, desciende hasta el fondo de la cavidad y contribuye así a completar la adaptación del alvéolo a la raíz dental. Visto en cortes transversales o longitudinales (figura 53, 3), la prolongación en cuestión aparece como formada por sólidos fascículos fibrosos, unos francamente transversales, otros más o menos oblicuos, que van de la pared alveolar a la superficie del diente y penetran, bajo la forma de fibras de Sharpey, por una parte, en el hueso del alvéolo, y por otra, en el cemento del diente.

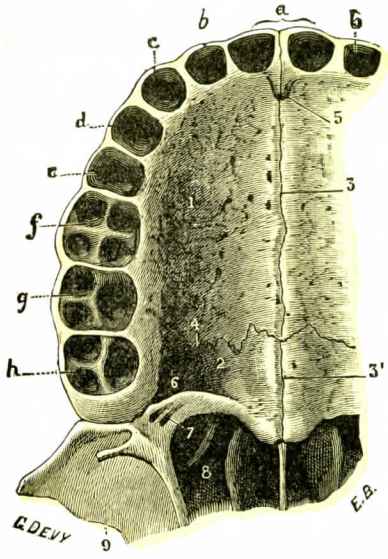


FIG. 52

Bóveda palatina desprovista de sus partes blandas y de sus dientes, para demostrar los alvóolos dentales.

1, apófisis palatina del maxilar superior.—2, apófisis maxilar del palatino.—3, 3', suturas medias intermaxilar e interpalatina. — 4, sutura palatomaxilar. — 5, conducto palatino anterior. — 6 conducto palatino posterior. — 7, conductos palatinos posteriores accesorios. — 8, orificio posterior de las fosas nasales. — 9, apófisis pterigoides.

*a*, alvéolos de los incisivos medios. — *b*, alvéolos de los incisivos laterales. — *c*, alvéolo del canino. — *d*, alvéolo del primer premolar. — *e*, alvéolo del segundo premolar.—*f*, alvéolo del primer gran molar.—*g*, alvéolo del segundo gran molar.—*h*, alvéolo de la muela del juicio.

Estos fascículos fibrosos forman cuerpo a la vez con la pared alveolar y con el diente, constituyendo para estas dos formaciones un poderoso medio de unión; en efecto, no podría extraerse el diente sin romperlos, ya en su parte media, ya en uno u otro de sus extremos.

Así constituída, la lámina fibrosa intraalveolar presenta sólo analogías muy lejanas con el periostio, y si se considera la parte importante que toma en la fijación del diente, se comprenderá fácilmente que MALASSEZ, cuyas conclusiones respecto a este punto fueron confirmadas en 1890 por COLLAUD, haya substituído la denominación clásica de *periostio alvéolodental* por otra más justa y significativa, la de *ligamento alvéolodental*. De este modo nos vemos nuevamente encaminados a la opinión de los antiguos anatomistas, que consideraban el modo de unión de los dientes con sus lavéolos como una verdadera articulación, una variedad particular de sinartrosis que designaban con el nombre de *gongosis* (de λομφοσ, *clavo*, por implantarse el diente en el alvéolo como un clavo en un agujero). (Véase con este objeto el trabajo de BELTRAMI, *La articulación alvéolodental en el hombre*, «Tesis de París», año 1895).

Además de los fascículos fibrosos antes indicados, que constituyen la mayor parte de su masa, el ligamento alvéolodental presenta también células conjuntivas, vasos y nervios. Las *células conjuntivas* son de dos clases: unas son *conjuntivas ordinarias*, que se encuentran en los intersticios de los fascículos fibrosos, al propio tiempo que una pequeña cantidad de

tejido conjuntivo laxo; las otras son *células planas*, con crestas de impresión, situadas en el espesor mismo de los fascículos fibrosos y que, por su significación morfológica, así como por sus caracteres exteriores, recuerdan exactamente las células de los tendones. Los *vasos sanguíneos* proceden de tres orígenes: de los vasos dentales, de la red gingival y del tejido óseo del alvéolo. Todos estos vasos, cualquiera que sea su procedencia, se anastomizan entre sí para formar una red única. Según Collaud, éstos tienden a disponerse en dos planos: uno *superficial*, constituído por vasos de grueso calibre; otro *profundo*, formando una red de finos capilares que se distribuyen muy cerca del cemento. Los *vasos linfáticos*, si es que existen, nos son desconocidos. Los *nervios*, que son numerosos, corren, con los vasos, por los intersticios de los fascículos conjuntivos.

Malassez ha señalado también la existencia, en diversos puntos del ligamento alvéolodental, de pequeñas masas epiteliales (fig. 94, 1) que, según los casos, son esféricas, ovoides, cilíndricas, etc. Se encuentran a veces algunas que están ramificadas a manera de glándulas arracimadas. Cualquiera que sea su forma, estas masas son siempre macizas y no existe ninguna que presente en su centro una cavidad bien pronunciada. Deben considerarse morfológicamente como restos de la invaginación epitelial que en el embrión da lugar a la formación de los dientes: de ahí el nombre de *residuos epiteliales paradentales* que les ha dado Malassez. Estos restos epiteliales tienen gran importancia en patología, porque pueden ser el origen de ciertas neoplasias epiteliales desarrolladas en el espesor de los maxilares.

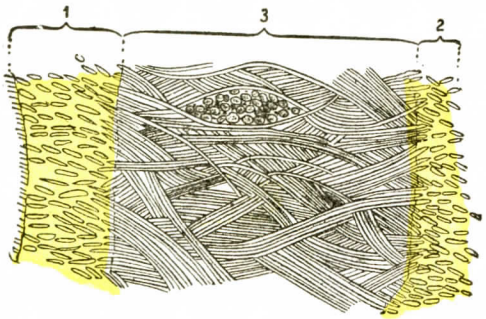


Fig. 53

Esquema que demuestra la disposición del ligamento alvéolodental en un corte transversal (según Collaud).

1, hueso alveolar.—2, cemento de la raíz dental.—3, fascículo fibroso del ligamento alvéolodental; se ve que, en sus extremos, los fascículos fibrosos penetran por una parte en el hueso alveolar y, por otra, en el cemento, donde se transforman en fibras de Sharpey.

## B. — Conformación exterior de los dientes

Considerados desde el punto de vista de su conformación exterior, los dientes ofrecen 1.°, *caracteres comunes*, que corresponden a todos los dientes; 2.°, *caracteres particulares*, que permiten primero separarlos en grupos distintos y después distinguirlos unos de los otros en cada grupo.

### 1.° *Caracteres comunes*

Morfológicamente, todos los dientes se refieren a un mismo tipo primordial que es el *cono* o *cúspide*. La estructura de los dientes puede comprenderse como derivada de modificaciones de un solo cono o de combinaciones de dos o varios conos fusionados. Así, en el hombre, los incisivos están formados por un cono simple cuya base es aplanada para formar el borde incisivo; los caninos están constituídos por un cono simple, cuya base está comprimida según tres planos que forman una pirámide; los premolares pueden considerarse como conos fusionados; los molares superiores representan tres conos reunidos, cada uno de ellos sostenido por una raíz; los molares inferiores representan la fusión de cuatro conos. Cada uno de los dientes posee (figura 54): 1.°, una parte visible que sobrepasa el alvéolo, y es la *corona* o *cuerpo* del diente; 2.°, una parte oculta en el alvéolo, que es la *raíz*. Se designa con el nombre de *cuello* la parte más o menos estrecha, pero generalmente bastante mal pronunciada, que une la corona con la raíz.

**1.° Raíz.** — La raíz es amarillenta. Es simple en las piezas anteriores y casi siempre múltiple en las laterales. En este último caso posee dos, tres y hasta cuatro prolongaciones. Tanto las raíces únicas como las múltiples son cónicas y más o menos aplanadas según las caras que se observan. Van disminuyendo de su extremo adherente a su extremo libre o *ápex*, y este último está siempre atravesado en su vértice por un pequeño orificio, por el que pasan los vasos y nervios destinados a la pulpa dental.

**2.° Cuello.** — El cuello, intermedio a la corona y la raíz, se halla claramente limitado, por el lado de la corona, por una línea irregular que corresponde al límite mismo del esmalte. Pero no ocurre lo propio del lado de la raíz, pues se continúa con ésta sin línea de demarcación alguna. El cuello está cubierto, en condiciones normales, por la mucosa de las encías.

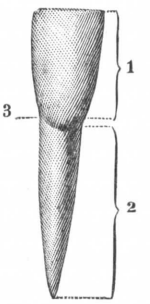


Fig. 54

Diente esquemático para demostrar sus tres partes constituyentes.

1, corona.—2, raíz.—3, cuello

**3.° Corona.** — La corona es notable por su color blanco, que contrasta con el matiz amarillento de la raíz. Representa la parte más dura y más resistente del diente. Las coronas, compactas y cúbicas unas veces, más delgadas y terminadas en punta o biseladas otras, van ensanchándose del cuello a su superficie libre o triturante. De esto resulta que, si los dientes se ponen en contacto con sus vecinos a nivel de su superficie triturante, se hallan separados por debajo, en casi toda la altura de la corona, por intervalos triangulares, cuya base corresponde a la encía; son los *espacios interdentales*, a través de los cuales el vestíbulo de la boca comunica libremente con la cavidad bucal propiamente dicha. Durante la comida, las partículas alimenticias, más o menos divididas por la masticación, llenan estos espacios interdentales; pero también permanecen en ellos después de la comida en las personas que no tienen los debidos cuidados de limpieza, experimentando entonces una descomposición rápida, que provoca el aliento fétido, produce la inflamación de las encías y no deja de influir seguramente en el desarrollo de la caries dental.

### 2.° *Caracteres particulares de cada especie de dientes*

Aunque presentan los caracteres generales que acabamos de indicar, los dientes distan mucho de parecerse. Difieren bastante, por el contrario, los unos de los otros, por lo cual se les ha dividido en cuatro grupos, que son, yendo de la línea media hacia la parte posterior del maxilar: los *incisivos*, los *caninos*, los *pequeños molares* o *premolares* y los *grandes molares* o simplemente *molares*. En cada uno de estos grupos los dientes presentan *caracteres generales* y *caracteres particulares* o *diferenciales:* caracteres generales, que corresponden a todos los dientes del mismo grupo; caracteres diferenciales, que permiten reconocer en un determinado diente: 1.°, el orden numérico que ocupa en el grupo; 2.°, en cuál de las dos mandíbulas está implantado, y 3.°, a qué lado, derecho o izquierdo, pertenece.

**1.° Incisivos.** — Los incisivos (figs. 55 a 58), así denominados (del latín *incidere*, cortar) porque sirven, sobre todo, para cortar los alimentos, ocupan la parte anterior de los maxilares. Presentan su máximo desarrollo en los roedores. En el hombre son en número de ocho, cuatro en la mandíbula superior y cuatro en la

inferior. A derecha e izquierda, los dos incisivos, tanto superiores como inferiores, se distinguen en *incisivo interno* o *medio* e *incisivo externo* o *lateral*.

*A*. Caracteres generales. — Los cuatro incisivos presentan caracteres generales que se refieren a la vez a la disposición de la corona y a la de la raíz.

α) La *corona*, sumamente cortada en bisel, posee la forma de una cuña y tiene, por lo tanto, una base, un vértice y cuatro caras. La *base*, que mira al alvéolo, corresponde a la parte más gruesa del diente. El *vértice* o *borde* corresponde al extremo libre o triturante: está dirigido en sentido transversal, es claramente cortante y se halla coronado en los primeros años de la vida por tres pequeñas eminencias, una media y dos laterales. Las *cuatro caras* se distinguen en: 1.°, *anterior;* 2.°, *posterior*, o *lingual;* 3.°, *dos laterales:* una *mesial*, orientada hacia la línea media; la otra *distal*, que mira a la articulación témporomaxilar.

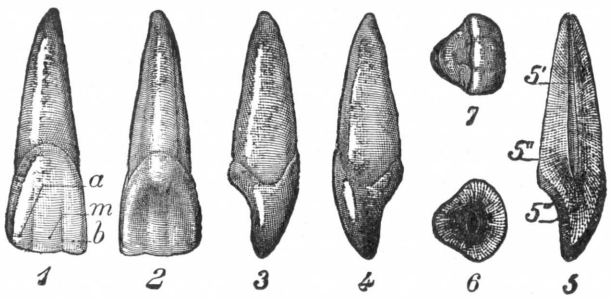


Fig. 55

Incisivo central superior derecho.

1, cara labial. — 2, cara lingual. — 3, cara distal. — 4, cara mesial. — 5, raíz. — 5', cámara pulpar. — 5'', cuello. — 5''', corona. — 6, corte de la raíz. — 7, borde cortante. — *a*, lóbulo mesial. — *m*, lóbulo mediano. — *b*, lóbulo distal.

La *cara anterior* o *labial es oblonga*, convexa horizontalmente y ligeramente vertical; el borde, vertical, representa una curva redondeada de convexidad vuelta hacia la encía. A lo largo de esta cara se extienden dos depresiones poco profundas y la dividen perpendicularmente al borde incisivo en tres lóbulos, un lóbulo medio y dos lóbulos laterales: el lóbulo mesial y el lóbulo distal.

La *cara posterior* o *lingual* es menos extensa que la cara labial; es triangular; ancha hacia el borde incisivo, es estrecha y redondeada hacia el cuello. Convexa transversalmente, es cóncava en el sentido de la altura, fuertemente oblicua hacia arriba y atrás para los incisivos superiores, hacia abajo y atrás para los incisivos inferiores.

Las caras *mesial* y *distal* son triangulares de base dirigida hacia el lado del alvéolo. La cara mesial es convexa en el sentido labiolingual y plana en el sentido de la altura; la cara distal es convexa en todos los sentidos.

β) La *raíz*, más o menos rectilínea, tiene la forma de un cono aplanado en sentido transversal. Las dos caras miran, pues, una hacia dentro y la otra hacia fuera. De sus bordes, el anterior es siempre más grueso que el posterior. El vértice es, en ocasiones, bífido, pero esta disposición es muy rara.

γ) La *corona* y la *raíz* están separadas entre sí por dos líneas curvas, anterior y posterior, cuya convexidad mira hacia la raíz. Estas dos líneas curvas se reúnen a cada lado del diente, formando un ángulo más o menos abierto.

*B*. Caracteres particulares y diferenciales. — Como hemos visto ya, los incisivos son en número de cuatro en cada maxilar. Los dos incisivos situados más cerca de la línea media son los centrales: los más lejanos, los laterales.

a) *Incisivo central superior*. — La corona tiene la forma de una cuña aplanada, con un borde cortante delgado y una *cara lingual* (fig. 55) cóncava. En la *cara labial* se comprueban dos depresiones (fig. 55) que la dividen en tres lóbulos: el *mediano* (*m*) y dos laterales, el *mesial* (*a*) y el *distal* (*b*). El cuello del incisivo

es redondeado. La raíz (fig. 55, 5) es cónica y puntiaguda; la cámara pulpar vertical es espaciosa. El corte de la raíz (6) tiene la forma de triángulo de borde convexo. El borde cortante de la corona ofrece tres tubérculos que desaparecen en el adulto por desgaste (7).

b) *Incisivo superior lateral derecho* (fig. 56). — Tiene casi la misma forma que el incisivo central. La corona es más estrecha, el borde cortante más acerado y más frágil. La cara *labial* es más convexa. La *cara lingual* es cóncava y el borde cervical sobresale a menudo (2'). La cara *mesial* (4) es triangular. La cara *distal* (3'), más convexa, recuerda la forma del canino. La raíz, a menudo más larga que la del incisivo central, es más estrecha y ligeramente aplanada. La cámara pulpar vertical es ligeramente aplanada. La sección de la raíz presenta un óvalo alargado.

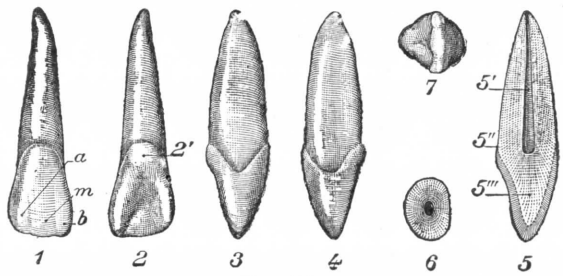


Fig. 56

Incisivo superior lateral derecho

1, cara labial. — 2, cara lingual. — 3, cara distal. — 4, cara mesial. — 5, raíz. — 5', cámara pulpar. — 5'', cuello. — 5''', corona — 6, corte de la raíz. — 7, borde cortante. — *a*, lóbulo mesial. — *b*, lóbulo distal. — *m*, lóbulo mediano.

c) *Incisivo central inferior derecho* (fig. 57). — Es el diente más pequeño de todos. La cara *labial* (1) tiene la forma de una cuña alargada; es recta y ligeramente redondeada en el cuello. La cara *lingual* (2) es cóncava. Las caras *distal* y *mesial* (3 y 4) son cuneiformes. El cuello es aplanado en el sentido mesiodistal. El corte de la raíz ofrece la forma de un óvalo alargado. La cámara pulpar es aplanada y estrecha.

d) *Incisivo lateral inferior derecho* (fig. 58). — Difiere poco del incisivo central, salvo que su borde cortante es a menudo un poco más ancho.

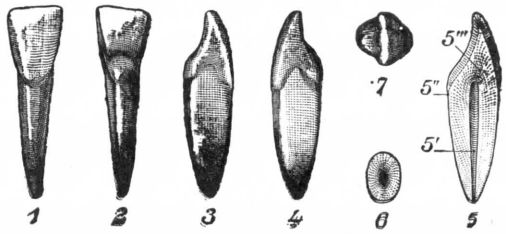


Fig. 57

Incisivo central inferior derecho.

1, cara labial. — 2, cara lingual. — 3, cara distal. — 4, cara mesial. — 5, raíz. — 5', cámara pulpar. — 5'', cuello. — 5''', corona. — 6, corte de la raíz. — 7, borde cortante.

*C.* Examen diferencial. — Expuesto esto, nos es posible resumir el modo como se pueden resolver las tres preguntas siguientes: 1.°, ¿Es un incisivo superior o un incisivo inferior? 2.° ¿Es un incisivo central o un incisivo lateral? 3.° ¿Es un incisivo derecho o un incisivo izquierdo?

α) *¿Es un incisivo superior o un incisivo inferior?* — Los incisivos superiores se distinguen de los inferiores por su volumen, que es casi doble del de los inferiores. Se distinguen también por la conformación de su raíz, que más bien es redondeada en los superiores y aplanada en los inferiores.

β) *¿Es un incisivo central o un incisivo lateral?* — En cuanto a los incisivos superiores, distínguese el interno del externo en que aquél es mucho más voluminoso que éste. En cuanto a los incisivos inferiores, por el contrario, el externo es mayor que el interno; pero esta diferencia de volumen en favor del incisivo externo es poco considerable, y como, por otra parte, los dos incisivos inferiores tienen casi la misma configuración, es generalmente muy difícil distinguir uno

del otro; para resolver el problema se considerará ante todo la cara posterior de la corona, que es plana en el incisivo interno y convexa transversalmente en el incisivo externo. Debemos reconocer, sin embargo, que este carácter distintivo entre los dos incisivos es a menudo poco marcado y a veces ni siquiera existe.

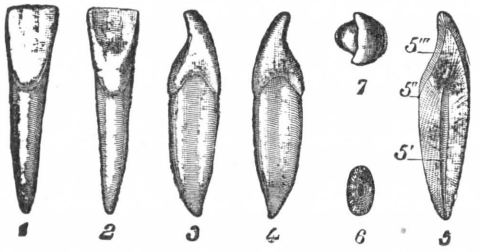


Fig. 58

Incisivo lateral inferior derecho.

1, cara labial. — 2, cara lingual. — 3, cara distal. — 4, cara mesial. — 5, raíz. — 5', cámara pulpar. — 5'', cuello. — 5''', corona. — 6, corte de la raíz. — 7, borde cortante.

γ) *¿Es un incisivo derecho o un incisivo izquierdo?* — Finalmente, para reconocer si los incisivos pertenecen al lado izquierdo o al lado derecho, deberemos basarnos en la dirección que toma el vértice de la raíz, el cual se inclina hacia fuera como para huir de la línea media. El aspecto del borde cortante proporciona otro carácter distinto entre los incisivos derechos y los izquierdos. En efecto, la observación nos enseña que el desgaste, en vez de verificarse uniformemente en toda la extensión del borde cortante, se produce principalmente en un ángulo externo. Se concibe que de ello resulte que este ángulo externo esté embotado y sea más o menos redondeado, mientras que el ángulo interno, que ha quedado intacto, conserva su configuración en ángulo recto. esta doble disposición, cuando se halla bien pronunciada, facilitará el poder colocar en posición todos los incisivos.

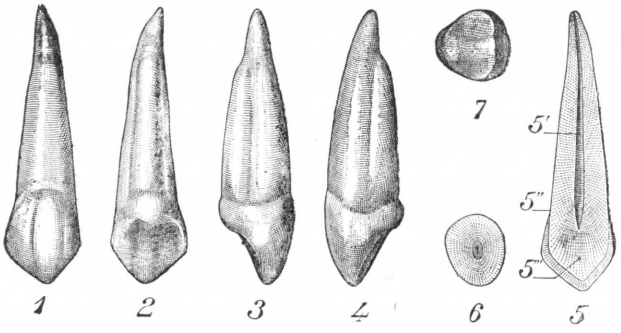


Fig. 59

Canino superior derecho.

1, cara labial. — 2, cara lingual. — 3, cara distal. — 4, cara mesial. — 5, raíz. — 5', cámara pulpar. — 5'', cuello. — 5''', corona. — 6, corte de la raíz. — 7, borde cortante.

**2.° Caninos.** — Los caninos (figs. 59 y 60), denominados también cúspides o unicúspides, están situados inmediatamente por fuera de los incisivos. Existen cuatro solamente, dos para la mandíbula superior y dos para la inferior. Los caninos, que son rudimentarios en el hombre, tienen dimensiones considerables en los carnívoros, en los que constituyen, no solamente un poderoso instrumento para la masticación, sino también una arma muchas veces temible. Pero en los paquidermos es en los que alcanzan su mayor grado de desarrollo, pues sabido es que las defensas del elefante no son más que caninos gigantescos.

*A.* Caracteres generales. — El carácter esencial de los caninos, además de su longitud, que excede la de los otros dientes, consiste en la forma conoide de su corona. Pueden distinguirse, como en los incisivos, cuatro caras: una cara anterior o labial, una cara posterior o lingual y dos caras laterales: una mesial y otra distal.

La *cara anterior* o *labial* (fig. 59, 1) tiene la forma de una lanza, más o menos redondeada según los casos. Ligeramente convexa en el sentido mesiodistal y en

el sentido de la altura, ofrece una arista central que, limitada lateralmente por un surco a cada lado, desciende del centro del borde cervical para terminar en la punta del diente.

Es posible, pues, considerar en la superficie labial tres lóbulos: dos laterales y uno medio representado por la arista central, este último dominando netamente a los otros dos.

La *cara lingual* (2) tiene igualmente el aspecto de lanza, pero es más aplanada; raramente es cóncava, y ofrece una arista vertical que se extiende del borde cervical a la punta y está limitada lateralmente por una ligera depresión.

La *cara mesial* (4), triangular, de base vuelta hacia el alvéolo, es convexa en todas las direcciones, difiriendo así de la homóloga de los incisivos, que es plana verticalmente.

La *cara distal* (3) es análoga a la cara mesial; pero tiene curvas más acentuadas, de suerte que la eminencia es más considerable del lado distal.

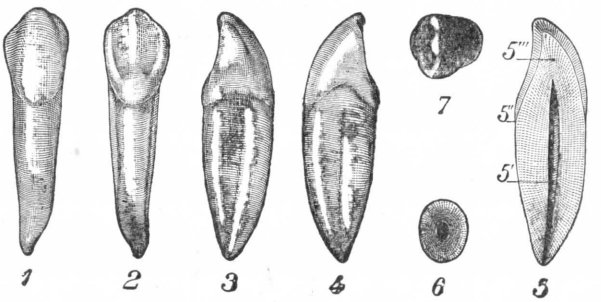


Fig. 60

Canino inferior derecho

1, cara labial. — 2, cara lingual. — 3, cara distal. — 4, cara mesial. — 5, raíz. — 5', cámara pulpar. — 5'', cuello. — 5''', corona. — 6, corte de la raíz. — 7, borde cortante.

Del vértice casi central parten dos bordes cortantes, de dirección oblicua, uno mesial, el otro distal. El *borde distal* es más largo que el *borde mesial* a consecuencia del aumento de la eminencia del lado distal.

La raíz de los caninos es única y voluminosa y levanta la superficie del maxilar superior formando una eminencia vertical que ya hemos descrito, en Osteología, con el nombre de *eminencia canina*. Es ligeramente aplanada en sentido transversal y presenta en cada una de sus caras un surco más o menos pronunciado, dirigido longitudinalmente.

*B*. Caracteres particulares y diferenciales. — Consideraremos el canino superior y el canino inferior.

a) *Canino superior* (fig. 59). — El canino superior está sólidamente fijado y posee una raíz más larga y más fuerte que cualquier otro diente. Se conoce su desarrollo en los carniceros, en los que recibe el nombre de *diente carnívoro*. La corona tiene forma de una punta de lanza, destinada a agujerear y a dilacerar; la punta está reforzada por aristas o contrafuertes que terminan en ella procedentes, ora del borde distal, ora del borde mesial. La *cara labial* se ensancha en la punta, pero se estrecha al subir hacia el cuello hasta la encía. Su superficie es convexa; a veces se distingue en ella el bosquejo de tres lóbulos. La *cara lingual*, plana, es algunas veces cóncava. Una arista media la atraviesa a menudo verticalmente. Las *caras mesial* y *distal* son convexas, pero la *cara distal* es más saliente. El borde cortante tiene una punta central, situada algo más cerca del lado mesial. La raíz es extremadamente larga y potente. Su conducto tiene forma regular y ancha. El corte de la raíz es el de un óvalo.

b) *Canino inferior* (fig. 60). — El canino inferior tiene la misma forma que el canino superior, salvo que es más pequeño, más afilado, más redondeado; está también menos desarrollado en el sentido mesiodistal. La *cara labial* (fig. 60, 1) es oval; la punta es menos aguda que en el canino superior. Esta cara está inclinada

hacia dentro para permitir la oclusión. La *cara lingual* es plana, con una arista central a menudo prominente. El borde cortante es rápidamente embotado por el desgaste. La *cara mesial* es plana. La *cara distal* es bastante prominente. La raíz es larga, más corta, sin embargo, que la del canino superior. Se nota a veces en ella un surco, con tendencia a la bifurcación. La pulpa, vertical, ofrece al corte la forma de un huso.

*C.* Examen diferencial. — Nos es fácil ahora resolver las dos preguntas siguientes: 1.°, ¿Es un canino superior o un canino inferior? 2.° ¿Es un canino derecho o un canino izquierdo?

*α) ¿Es un canino superior o un canino inferior?* — Los caninos superiores se distinguen de los anteriodes por ser más voluminosos y poseer a la vez una corona más ancha, más aguda, una raíz más larga, menos aplastada, que tiene surcos laterales menos acentuados. Añadiremos que el desgaste de la punta del canino se hace a expensas de su cara posterior en los caninos superiores, a expensas de la cara anterior en los caninos inferiores.

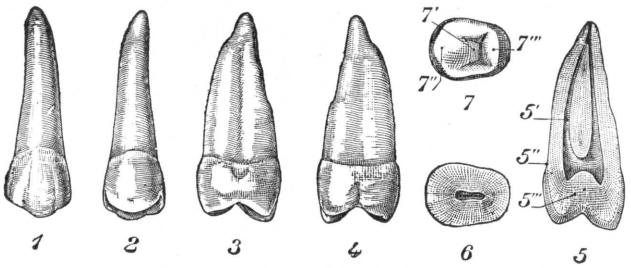


Fig. 61

Primer premolar superior derecho

1, cara labial. — 2, cara lingual. — 3, cara distal. — 4, cara mesial. — 5, raíz.—5', cámara pulpar.—5'', cuello.—5''', corona.—6, corte de la raíz.— 7, cara triturante. Obsérvese en 7 la corona con sus tres tubérculos 7', 7'', 7'''.

*β) ¿Es un canino derecho o un canino izquierdo?* — Siendo el borde mesial más pequeño que el borde distal, bastará, para poner un canino en posición, disponerlo en el maxilar de forma tal que el borde más largo mire hacia atrás y el borde más pequeño mire a la línea media.

**3.° Premolares o bicúspides.** — Los premolares o *bicúspides* (fig. 61) están situados detrás de los caninos. Son en número de ocho, cuatro para cada uno de los dos maxilares, dos a la derecha y dos a la izquierda. Se distinguen en *primero* y *segundo* yendo de delante atrás.

*A.* Caracteres generales. — Los premolares, destinados a triturar los alimentos, pueden ser considerados como resultantes de la fusión de dos conos, y de ahí el nombre de bicúspides que se les da.

La *cara triturante* de la corona, característica, presenta, pues, dos tubérculos uno *externo* o *vestibular*, o geniano, o bucal; el otro *interno* o *lingual*. El externo está siempre más desarrollado que el interno. Además de la cara triturante, se pueden distinguir en la corona cuatro caras laterales: una cara externa o bucal, una cara interna o lingual, una cara anterior o mesial, una cara posterior o distal.

La *cara labial* (1) tiene la forma de lanza; es semejante a la del canino. Una arista central, bien dibujada, desciende verticalmente del borde cervical y termina en el borde inferior de la cara, en un punto ligeramente más próximo a la cara mesial; de ahí resulta que, de los bordes triturantes, el borde distal es algo mayor que el borde mesial. Los surcos laterales que limitan la arista son poco marcados y se detienen a mitad del camino de la corona; los lóbulos laterales, mesial y distal, son así poco acentuados.

La *cara lingual* (2), bastante ancha y redodeada, es más o menos plana en el sentido vertical y convexa en el sentido mesiodistal.

La *cara mesial* (4), bastante ancha y más bien plana en el sentido bucolingual, se aplana notablemente hacia el cuello.

La *cara distal* (3), de forma bastante semejante a la cara mesial, difiere de ella por su convexidad más acentuada.

La *cara triturante* (7), además de las cúspides mencionadas antes, ofrece tres surcos: uno que separa las cúspides, se dirige en sentido mesiodistal y reúne los otros dos surcos sensiblemente paralelos y que se extienden en el sentido bucolingual. El conjunto forma casi una H.

La raíz de los premolares es generalmente única. Es aplanada de delante atrás y en cada una de sus dos caras se ve un surco vertical, indicio de la tendencia que tiene esta raíz a bifurcarse. La bifurcación es rara y cuando existe está casi siempre limitada al vértice de la raíz; una de las puntas se dirige adentro, la otra hacia fuera.

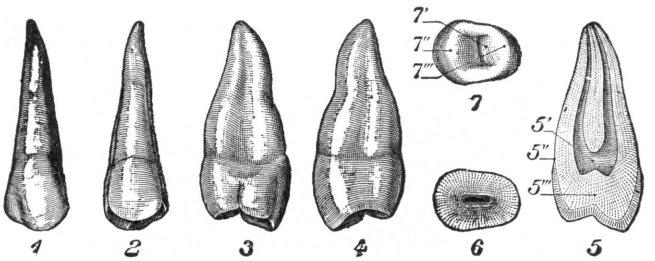


FIG. 62

Segundo premolar superior derecho.

1, cara labial. — 2, cara lingual. — 3, cara distal. — 4, cara mesial. — 5, raíz.—5', cámara pulpar.—5'', cuello.—5''', corona.—6, corte de la raíz.— 7, cara triturante. Obsérvese en 7 la corona con sus tres tubérculos 7', 7'', 7'''.

*B.* CARACTERES PARTICULARES Y DIFERENCIALES. — Examinemos sucesivamente los bicúspides superiores y los bicúspides inferiores.

a) *Bicúspides superiores.* — El primer bicúspide superior (fig. 61) toca al canino por su lado mesial. La *cara bucal* es parecida a la del canino, pero más reducida y más redondeada. La *cara lingual*, más o menos plana verticalmente, es redondeada en el sentido mesiodistal. La cúspide lingual forma una eminencia obtusa. La *cara mesial*, ancha y plana transversalmente, ofrece una depresión hacia el cuello. La *cara distal* es algo más convexa. La *cara triturante* tiene la forma de un cuadrilátero irregular y muestra las dos cúspides, una en el borde lingual, la otra en el borde distal. La cúspide lingual está más desarrollada. Aristas marginales rodean la cara triturante. El centro de esta cara está ocupado por un surco central dirigido en sentido mesiodistal. La raíz, aplanada en el sentido mediodistal, está a veces bifurcada; la cámara pulpar lo está casi siempre, aun cuando haya una sola raíz (fig. 61, 5).

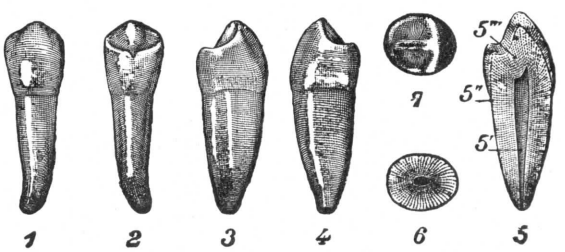


FIG. 63

Primer premolar inferior derecho.

1, cara labial. — 2, cara lingual. — 3, cara distal. — 4, cara mesial. — 5, raíz. — 5', cámara pulpar. — 5'', cuello. — 5''', corona. — 6, corte de la raíz. — 7, cara triturante. Obsérvese en 7 la corona con sus tres tubérculos 7', 7'', 7'''.

El *segundo premolar* o *bicúspide superior* se parece al primero (fig. 62). Es generalmente de menor tamaño y su forma más redondeada. Los tubérculos o cúspides están menos desarrollados. La raíz es más estrecha, más redondeada y raramente está bifurcada.

b) *Bicúspides inferiores.* — Recordemos que no son realmente bicúspides; el primero, en efecto, sólo presenta un tubérculo, mientras que el segundo, cuando está bien desarrollado, tiene tres. El *primer bicúspide inferior* es un diente de transición entre el canino y el bicúspide verdadero. Generalmente se parece más a un canino que a un bicúspide (fig. 63). Sin embargo, tiene a veces un tipo bicuspídeo con un pequeño tubérculo lingual. La *cara bucal* recuerda por completo la del canino, pero está menos desarrollada. La *cara lingual* es convexa; su altura depende del desarrollo del tubérculo lingual. Las dos *caras distal y mesial*, semejantes entre sí, son convexas. La *cara triturante*, extremadamente variable, tiene unas veces la forma de un bicúspide, otras la de un canino. Su contorno de la cara tricúspide bucal ocupa casi el centro de la cara. El tubérculo lingual o *cíngulo* tiene todas las variaciones, simple punta o verdadera cúspide. El centro de la cara triturante está ocupado por un surco variable. La raíz es única, generalmente aplastada en el sentido mesiodistal. El conducto pulpar está aplastado en el cuello.

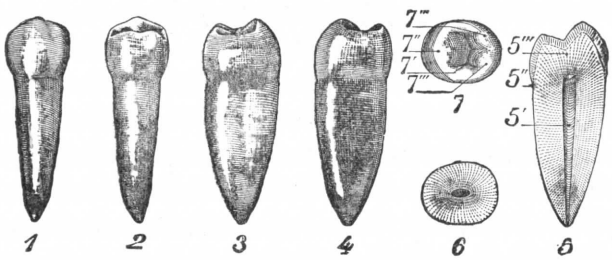


Fig. 64

Segundo premolar inferior derecho

1, cara labial. — 2, cara lingual. — 3, cara distal. — 4, cara mesial. — 5, raíz. — 5', cámara pulpar. — 5'', cuello. — 5''', corona. — 6, corte de la raíz. — 7, cara triturante que comprende tres tubérculos.

El *segundo bicúspide inferior* (fig. 64) difiere del bicúspide precedente, sobre todo por su cara triturante. Esta, de forma circular, ofrece una cúspide bucal (fig. 64, 7'), pero muy desarrollada, maciza, en forma de mamelón, mientras que la cúspide lingual (fig. 64, 7'') está dividida por un surco en dos tubérculos secundarios. La *cara triturante* es, pues, tricuspídea. Existen numerosas variaciones en el desarrollo y la división de los tubérculos linguales.

C. Resumen del examen diferencial. — Podemos fácilmente responder a las tres preguntas siguientes: 1.° ¿Es un premolar superior o un premolar inferior? 2.° ¿Es un primero o un segundo premolar? 3.° ¿Es un premolar derecho o un premolar izquierdo?

α) *¿Es un premolar superior o un premolar inferior?* — Los premolares superiores y los inferiores se distinguen entre sí: 1.°, por la forma de la corona, que es aplanada de delante atrás en los superiores y más bien cilíndrica en los inferiores; 2.°, por el desarrollo de sus cúspides, que en los premolares superiores son más voluminosas y se hallan separadas una de otra por una ranura más profunda, y en los premolares inferiores son más pequeñas y están aisladas de un modo menos marcado; 3.°, por la tendencia que tiene la raíz a hacerse bífida, tendencia siempre más pronunciada en los premolares superiores que en los inferiores.

β) *¿Es un primero o un segundo premolar?* — En el grupo de los *premolares superiores* se diferenciará el primero del segundo en que este último es generalmente menor, más redondeado; las líneas salientes no son tan acentuadas. Pero la mayor diferencia está en la raíz; en un tercio de los casos la raíz del primer premolar es bifurcada; la del segundo lo es raramente. Además, el conducto radicular del primer premolar está casi siempre bifurcado, aun cuando la raíz no esté separada; el del segundo es casi siempre único.

En el grupo de los *premolares inferiores* se podrá distinguir un primer premolar de un segundo premolar considerando la cara triturante de las coronas. La del

primer premolar sólo ofrece una muy pequeña cúspide interna, de lo que resulta que este diente se parece mucho a un canino. El segundo premolar, por el contrario, tiene en su cara triturante una cúspide interna bastante desarrollada y dividida en su centro por un surco en dos tubérculos. El diente tiene así la forma tipo de un tricúspide tuberculado.

γ) *¿Es un premolar del lado derecho o un premolar del lado izquierdo?* — Es siempre una operación muy difícil el reconocer si se trata de premolares del lado derecho o del lado izquierdo. En todas partes se encuentra escrito que, de los dos bordes de la cúspide externa, el anterior es más pequeño que el posterior, y, desde luego, para poner en posición un diente dado, basta considerar la cara externa o geniana de su cúspide externa y disponerlo de manera que el más pequeño de los dos bordes de la cúspide precitada se halle dirigido hacia delante. En teoría, nada hay más sencillo; pero hemos de confesar que en la práctica el problema es, por el contrario, difícil, si es que puede siempre resolverse.

**4.° Grandes molares** (figs. 65 a 72). — Los grandes molares o *multicúspides* ocupan la parte más posterior del reborde alveolar. Alcanzan su mayor grado de desarrollo en los rumiantes y en los paquidermos. En el hombre existen doce, seis para cada mandíbula, tres a la derecha y tres a la izquierda. Se les designa con los nombres numéricos de *primero*, *segundo* y *tercero*, yendo de delante atrás. Al tercero, que aparece mucho tiempo después de los demás, se le denomina también *muela del juicio*.

*A*. Caracteres generales. — 1.° *Molares superiores*. — Los *molares superiores* pueden ser considerados como formados por la reunión de tres conos o por la adjunción de un tercer cono a la forma tipo de los bicúspides. Poseen tres raíces que soportan tres o cuatro tubérculos.

Cuando la corona tiene cuatro tubérculos, dicho de otro modo, cuando es *cuadritubercular*, forma normal en el hombre, el cuarto tubérculo puede considerarse como tubérculo suplementario, que no ha suministrado todavía una raíz para soportarlo. En el hombre este tubérculo es el distolingual, que, existente en los dos primeros molares, falta en el tercero, que representa el tipo del molar primitivo o tricúspide. La corona de los gruesos molares superiores, bastante regularmente cuboidea, ofrece, como los premolares, una cara triturante y cuatro caras laterales: una cara externa o bucal, una cara interna o lingual, una cara anterior o mesial y una cara posterior o distal.

La *cara triturante*, característica, ofrece rasgos de interés especial (fig. 65, 7). Entre su forma y la del tricúspide la transición es brusca. En efecto, en los molares el número de las cúspides es doble. Son en número de cuatro, una en cada ángulo, a saber: los *tubérculos mesiobucal*, *distobucal*, *mesiolingual* y *distolingual*. Se comprueban además en la cara triturante cuatro aristas marginales: las *aristas bucal*, *lingual*, *mesial* y *distal*, y cuatro aristas triangulares, inclinándose éstas de los tubérculos hacia el centro del diente. Varios surcos separan los tubérculos y dan a la cara triturante un aspecto típico.

La *cara bucal*, ancha y redondeada, es casi dos veces más ancha que la de los bicúspides. Convexa en el senido mesiodistal y en el sentido de la altura, es más ancha en el borde triturante y se estrecha hacia el borde cervical, donde se vuelve redondeada; la convexidad se orienta hacia la encía. En su centro, una depresión vertical, el surco bucal, se extiende del borde cervical al borde triturante, dividiéndolo en dos lóbulos: el lóbulo bucal mesial y el lóbulo bucal distal.

La *cara lingual* es más redondeada que la cara bucal. Su convexidad en el sentido mesiodistal y en el sentido de la altura es más marcada; se acentúa sobre todo hacia el cuello. Como la cara bucal, presenta en su centro una depresión vertical,

el surco lingual, que la divide en dos lóbulos, uno mesial y otro distal. Este surco no se extiende por toda la cara, sino solamente por la mitad más próxima al borde triturante.

La *cara mesial*, convexa en el sentido bucolingual, es aplanada en el sentido longitudinal. Es redondeada en el borde cervical, de concavidad vuelta hacia el alvéolo; ofrece una ligera depresión hacia la raíz lingual.

La *cara distal*, menor que la cara mesial, es semejante a esta última, con la diferencia de que la depresión en el borde cervical es más acentuada.

Las raíces son en número de tres: dos están situadas en el lado bucal; la otra, más ancha y redondeada, se implanta en el lado lingual. Están generalmente separadas, pero es posible encontrarlas reunidas. Ofrecen una ligera curva, acentuada

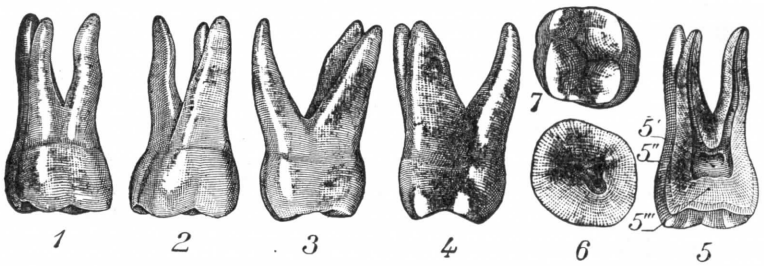


FIG. 65

Primer molar superior derecho.

1, cara labial. — 2, cara lingual. — 3, cara distal. — 4, cara mesial. — 5, raíz. — 5', cámara pulpar. 5'', cuello. — 5''', corona. — 6, corte de la raíz. — 7, cara triturante.

principalmente en las raíces bucales, que están por lo general curvadas de delante atrás y en sentido mesiodistal. A veces pueden presentar ganchos.

La cámara pulpar está en relación con tres conductos, uno en cada raíz. El conducto lingual, ancho, rectilíneo, es de fácil acceso; en cambio, los conductos de las dos raíces bucales son finos, estrechos y a menudo curvados, lo que dificulta su acceso,

En la cara interna del primer molar permanente superior y en la parte interna de esta cara se ve con bastante frecuencia una pequeña eminencia que se hincha a veces en una especie de tubérculo mamilar. En un cuarto de los casos aproximadamente este tubérculo se desprende y se parece a un espolón injertado en el cuerpo del diente (JEANSELME). A este tubérculo, que forma como una cúspide supernumeraria, se le da el nombre de *tubérculo de Carabelli*. Muy recientemente se ha creído que debía considerarse esta formación anormal como signo cierto de heredosífilis, pero numerosos hechos son contrarios a esta opinión. JEANSELME estima que para comprender la significación del tubérculo de Carabelli hay que buscar su origen en los precursores del hombre; según él, esta anomalía sería el vestigio más degradado, el último término de un sistema de dentículas adventicias bien desarrolladas en los lemúridos y en ciertas especies simianas.

2.° *Molares inferiores.* — Pueden considerarse como formados por la reunión de cuatro conos, teniendo cada uno una raíz que soporta un tubérculo. Cuando la corona tiene cinco tubérculos, lo que es la regla para el primer molar inferior, el quinto tubérculo puede ser asemejado a un cíngulo.

Al contrario de los molares superiores, que tienen una corona bastante regularmente cuboide, los molares inferiores tienen una corona cuyo diámetro bucolingual es menor que el mesiodistal. La corona ofrece una cara triturante y cuatro

caras laterales: una cara externa o bucal, una cara interna o lingual, una cara anterior o mesial y otra posterior o distal

La *cara triturante* tiene forma trapezoidal, siendo la línea más larga la bucal; los ángulos bucales son agudos, mientras que los linguales son redondeados u obtusos. Se comprueban cuatro o cinco tubérculos, dispuestos uno en cada ángulo cuando hay cuatro; si hay cinco, se encuentran dos en el borde lingual y tres en el borde bucal. Como en los molares superiores, hay cuatro aristas marginales: las aristas bucal, lingual, mesial y distal, y aristas oblicuas que descienden del vértice del tubérculo hacia el centro del diente y que son, por consiguiente, tan numerosas como los tubérculos. Los surcos, muy irregulares, separan los tubérculos. Se puede distinguir un surco profundo, que atraviesa la cara triturante de la arista marginal

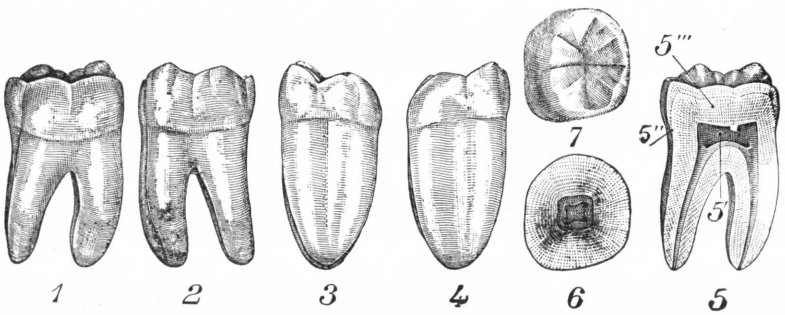


FIG. 66

Primer molar inferior derecho.

1, cara labial. — 2, cara lingual. — 3, cara distal. — 4, cara mesial. — 5, raíz. — 5', cámara pulpar. 5'', cuello. — 5''', corona. — 6, corte de la raíz. — 7, cara triturante.

mesial a la arista marginal distal y del que parten otros surcos que se extienden entre las cúspides.

La *cara bucal* presenta una forma trapezoidal irregular, siendo el borde triturante el más largo; los lados mesial y distal convergen hacia el borde cervical, que es redondado, de convexidad orientada hacia la encía. Esta cara es convexa en todos los sentidos, en el sentido mediodistal y en el sentido de la altura, pero la convexidad es más acentuada en este último sentido, a consecuencia de la convergencia de la mitad superior de la cara hacia el centro del diente. Un surco, el *surco bucal*, que parte de la cara triturante, divide en su centro la cara bucal en dos lóbulos: un *lóbulo bucal mesial* y un *lóbulo bucal distal*. Cuando la corona tiene tres tubérculos bucales, un segundo surco, el *surco distobucal*, determina un tercer lóbulo. Estos surcos llegan algunas veces al borde cervical, pero de ordinario terminan en el centro de la cara bucal por una ligera depresión.

La *cara lingual*, ancha, redondeada, lisa, se inclina en la dirección lingual y forma un ángulo agudo con la cara triturante. Es convexa en el sentido mesiodistal y en el sentido de la altura y sólo raramente presenta un surco, que parte de la cara triturante.

La *cara mesial*, ancha, tiene la forma trapezoidal, siendo el borde triturante el más largo. Es redondeada hacia la encía, de convexidad vuelta hacia el alvéolo. Convexa en el sentido bucolingual, es ligeramente aplanada en el sentido de la altura y ofrece hacia el cuello una pequeña depresión.

La *cara distal*, algo más pequeña que la cara mesial, le es bastante semejante; su convexidad en el sentido bucolingual es más acentuada.

Las raíces, en número de dos, algo inclinadas hacia atrás y a veces ligeramente curvas en el sentido mesiodistal, ocupan una situación mesial y distal en relación con la corona. Anchas en el sentido bucolingual, son estrechas y aplanadas en el sentido mesiodistal y ofrecen en sus caras mesial y distal un surco vertical que se extiende del cuello al ápex, surco que parece indicar su tendencia a la bifurca-

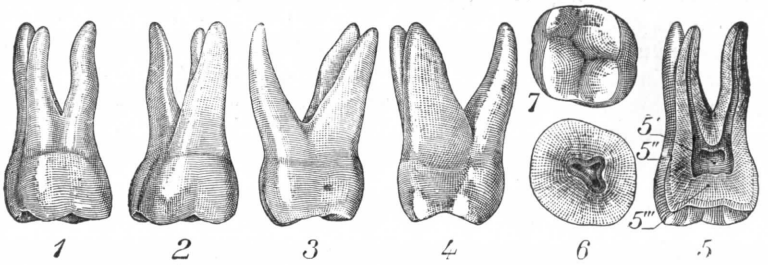


Fig. 67

Primer molar superior derecho.

1, cara labial. — 2, cara lingual. — 3, cara distal — 4, cara mesial. — 5, raíz. — 5', cámara pulpar. 5'', cuello. — 5''', corona. — 6, corte de la raíz. — 7, cara triturante.

ción. La raíz distal es más gruesa y más redondeada que la raíz mesial, que, más aplanada, tiene surcos más profundos.

La cámara pulpar está en relación con tres o cuatro conductos según los casos, más generalmente tres, uno de los cuales se encuentra entonces en la raíz distal y los otros dos en la raíz mesial. Cuando hay cuatro conductos, dos están situados en la raíz mesial y los otros dos en la raíz distal

*B* Caracteres diferenciales — Para determinar un molar hay que resolver las tres cuestiones siguientes:

a) *¿Es un molar superior o un molar inferior?* — Los grandes molares superiores se distinguen de los grandes molares inferiores por su volumen, que, al contrario de lo que se observa en los otros dientes, es menos considerable.

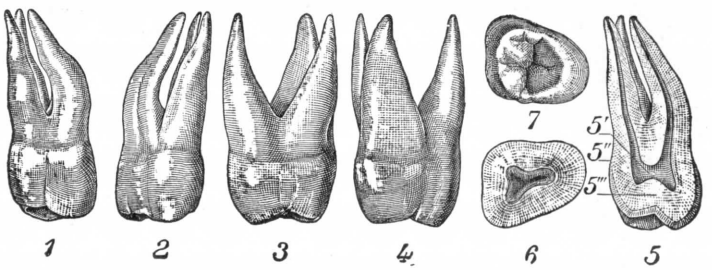


Fig. 68

Segundo molar superior derecho.

1, cara labial. — 2, cara lingual. — 3, cara distal. — 4, cara mesial. — 5, raíz. — 5', cámara pulpar. 5'', cuello. — 5''', corona. — 6, corte de la raíz. — 7, cara triturante.

A este primer carácter distintivo viene a añadirse otro derivado del número y de la disposición de las raíces; en efecto, los molares superiores poseen tres raíces, de las cuales dos están situadas en el lado bucal y la otra en el lado lingual; los molares inferiores sólo tienen dos, una mesial y otra distal.

Por último, la cara bucal de los molares inferiores se caracteriza por su convexidad, que resulta de la convergencia de su mitad superior hacia el centro del diente.

b) *¿Es el primero, el segundo o el tercero?* — Para esto conviene considerar sucesivamente los molares superiores y los molares inferiores.

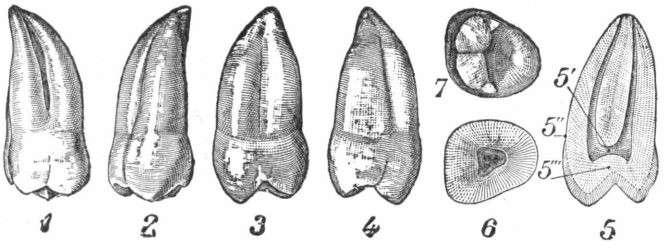


FIG. 69

Tercer molar superior derecho.

1, cara labial. — 2, cara lingual. — 3, cara distal. — 4, cara mesial. — 5, raíz. — 5', cámara pulpar. 5'', cuello. — 5''', corona. — 6, corte de la raíz. — 7, cara triturante.

α) Los *tres molares superiores* se distinguen primero unos de otros por su volumen, que va decreciendo del primero al tercero (fig. 73). De ello resulta que sus caras triturantes forman en su conjunto una superficie triangular cuya base está formada por el primer molar y cuyo vértice, más o menos fuertemente truncado, corresponde a la parte posterior del tercero. Se distinguen también por el número y la disposición de sus cúspides. El *primer molar superior* (fig. 67) posee ordinariamente cuatro cúspides; una en cada ángulo; es cuadrituberculado. El *segundo* (fig. 68) presenta igualmente cuatro, pero son menos acentuadas, y la cuarta, el tubérculo distolingual, es más reducida, a veces apenas marcada. El

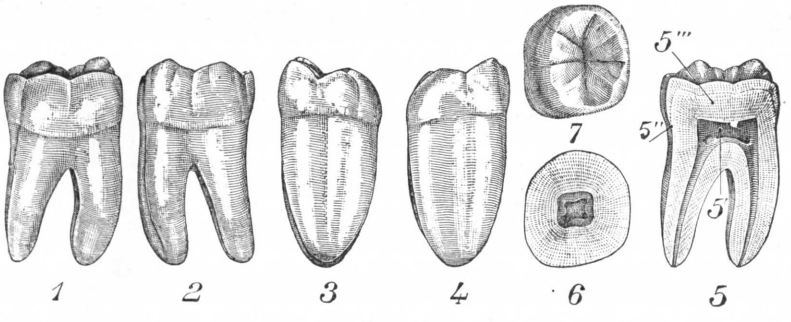


FIG. 70

Primer molar inferior derecho.

1, cara labial. — 2, cara lingual. — 3, cara distal. — 4, cara mesial. — 5, raíz. — 5', cámara pulpar. 5'', cuello. — 5''', corona. — 6, corte de la raíz. — 7, cara triturante.

*tercero* (fig. 69) o *muela del juicio*, el más pequeño de los tres, sólo posee tres cúspides, de las cuales dos son externas y la otra interna. Es trituberculado.

Se diferencian, en fin, por el aspecto de las raíces. Las raíces del segundo molar son más convergentes y a menudo más irregulares que las del primero; las curvas son más acentuadas. Las raíces de la muela del juicio están más apro-

ximadas entre sí, son cónicas y curvas, muy a menudo soldadas o encorvadas en diversas direcciones (fig. 69).

β) Los *tres molares inferiores* decrecen, como los superiores, del primero al tercero. El primero, el más voluminoso de todos los dientes, tiene cinco cúspides,

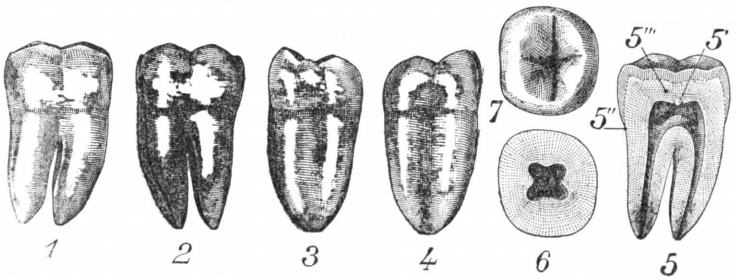


FIG. 71

Segundo molar inferior derecho.

1, cara labial. — 2, cara lingual. — 3, cara distal. — 4, cara mesial. — 5, raíz. — 5', cámara pulpar. 5'', cuello. — 5''', corona. — 6, corte de la raíz. — 7, cara triturante.

tres externas y dos internas. Las raíces son en número de dos. El segundo sólo posee cuatro tubérculos, uno para cada ángulo, separados por un surco en cruz. Finalmente, la muela del juicio, muy variable en su forma como todos los órganos rudimentarios, posee según los casos, tres, cuatro o cinco; pero son siempre más pequeños y están menos bien limitados que en los dientes precedentes.

c) *¿Es un molar derecho o un molar izquierdo?* — Para conocer el lado a que pertenece un molar grueso superior o inferior es necesario determinar dos caras adyacentes.

Se efectuará esta determinación para los gruesos molares superiores fundándose en la disposición, volumen y aspecto general de las raíces. En efecto, los molares gruesos superiores poseen tres raíces, dos de ellas externas y la otra interna.

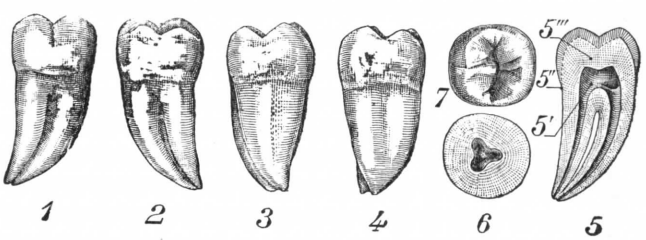


FIG. 72

Tercer molar inferior derecho.

1, cara labial. — 2, cara lingual. — 3, cara distal. — 4, cara mesial. — 5, raíz. — 5', cámara pulpar. 5'', cuello. — 5''', corona. — 6, corte de la raíz. — 7, cara triturante.

Se reconocerá fácilmente la cara externa, que es la situada debajo de las dos raíces externas. Falta conocer una de las dos caras adyacentes mesial o distal. Se podrá determinar la cara mesial considerando el volumen de las dos raíces externas: la mesial, la que está situada delante, es algo más gruesa que la distal. Disponiendo el diente de modo tal que las dos raíces externas la más gruesa esté delante, se habrá dado su lugar a la cara mesial, que se hará anterior. Será también útil

examinar la curva de las raíces; se sabe que a menudo están curvadas de delante atrás en el sentido mesiodistal, estando orientados los ápex hacia el lado distal.

Por último, el examen de la cara triturante podrá dar útiles indicaciones: el tubérculo menos grueso es el distobucal; por lo tanto su reconocimiento efectivo permite determinar el lado a que pertenece el diente, pues por sí solo permite situar dos caras adyacentes: la cara lingual y la cara distal.

Para los molares inferiores nos fundaremos igualmente en la disposición, volumen y dirección de las raíces.

Se sabe que de las dos raíces, una, la mesial, es anterior; la otra, la distal, es posterior. Se diferenciarán fácilmente recordando que la raíz distal es más gruesa que la raíz mesial, la cual es más aplanada y tiene el surco más marcado; por otra parte, la dirección de las raíces, inclinadas ligeramente atrás en el sentido mesiodistal, permitirá fácilmente poner en su lugar la raíz mesial, que debe encontrarse hacia delante. Reconocida la raíz mesial, se conoce la cara mesial, que se encuentra encima de ella. Determinada la cara mesial, falta situar una de las dos caras adyacentes, externa o interna. La cara externa será siempre fácilmente determinada por su convexidad, que la caracteriza en todos los casos. La determinación es más fácil aún cuando se trata de un primer molar, cuya cara externa ofrece tres lóbulos y dos surcos.

El volumen de los grandes molares, según hemos dicho anteriormente, decrece del primero al segundo y del segundo a la muela del juicio: éste es uno de los rasgos característicos del aparato dental en nuestras razas europeas. En los monos, por el contrario, los molares aumentan de volumen en el mismo sentido: el primero es menor que el segundo y éste menor que el tercero.

Entre estos dos tipos extremos vienen a colocarse los australianos (Broca), que tienen sus tres molares muy desarrollados e iguales entre sí. En las razas prehistóricas encontramos con bastante frecuencia esta última disposición, pero también observamos la disposición simiana: ésta es muy marcada, por ejemplo, en la célebre mandíbula de la Naulette y en el hombre de Spy, que son francamente cuaternarios.

El hombre de Chancelade, que remonta también al período cuaternario (véase Testut, *Bull. Soc. d'Anthropologie de Lyon*, 1889), se aproxima mucho, en este concepto, a los individuos recogidos en la Naulette y en Spy. Al medir comparativamente el segundo y el tercer molares (el primero faltaba en ambos lados) Testut ha obtenido las cifras siguientes:

| DIENTES | DIÁMETRO ÁNTEROPOST. | DIÁMETRO TRANSVERSO | DIÁMETRO MEDIO |
|---|---|---|---|
| Segundo molar . . . . . | 9,5 | 12 | 10,75 |
| Tercer molar derecho . . . . | 11 | 11,25 | 11,12 |
| Tercer molar izquierdo. . . . | 12 | 12 | 12 |

Estas cifras nos demuestran claramente que el tercer gran molar o muela del juicio, tanto del lado derecho como del izquierdo, se encuentra más desarrollado que el segundo. A esto añadiré, en este concepto, que la muela del juicio estaba separada de la rama del maxilar por un intervalo de un centímetro. Testut considera todavía esta disposición como un carácter de inferioridad. En efecto, si examinamos el modo como están conformados los arcos dentales en las mandíbulas de nuestras razas civilizadas, vemos que el diente en cuestión, el tercer gran molar, se aplica casi siempre contra la rama del maxilar, y hasta en algunos individuos no encuentra espacio suficiente para su evolución.

Como se ve, y probablemente bajo la influencia de modificaciones en el régimen alimenticio, la muela del juicio disminuye de importancia al pasar de las especies simianas a las razas inferiores, sean cuaternarias, sean actuales, y de estas últimas a las razas civilizadas. En la actualidad, la muela del juicio, en nuestras razas europeas, no es más que una formación rudimentaria, una de esas formaciones que estamos en disposición de perder. De ahí se derivan ciertamente las variaciones tan frecuentes que se observan en su modo de aparición, en su volumen y en su destino.

Se han señalado, como anomalías, cuartos molares que aparecen ora fusionados, ora en forma de pequeños dientes aislados entre el segundo y el tercer molares. Se ha señalado el cuarto molar inferior bien desarrollado en ciertos negros africanos o australianos.

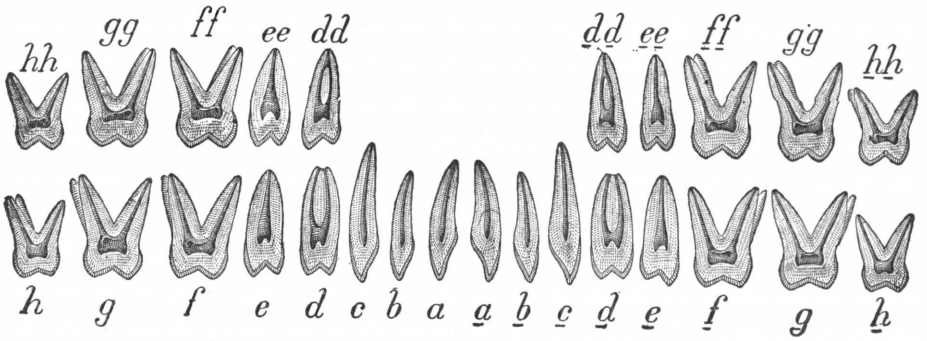


Fig. 73

Cortes verticales de los dieciséis dientes del maxilar superior.
Sección de las cámaras pulpares (según Kirk).

Antes de terminar la descripción macroscópica de los dientes, aconsejamos al alumno examine atentamente las figuras 73 y 74, tomadas de Kirk, figuras que representan las capas verticales de los dientes superiores y de los dientes inferiores para demostrar las dimensiones y la disposición de las cámaras pulpares y de los conductos dentarios. Estas figuras interesan particularmente al estomatólogo. Ningún cuidado dentario puede aplicarse sin el conocimiento de la topografía y de los volúmenes de las pulpas dentales y de sus anexos.

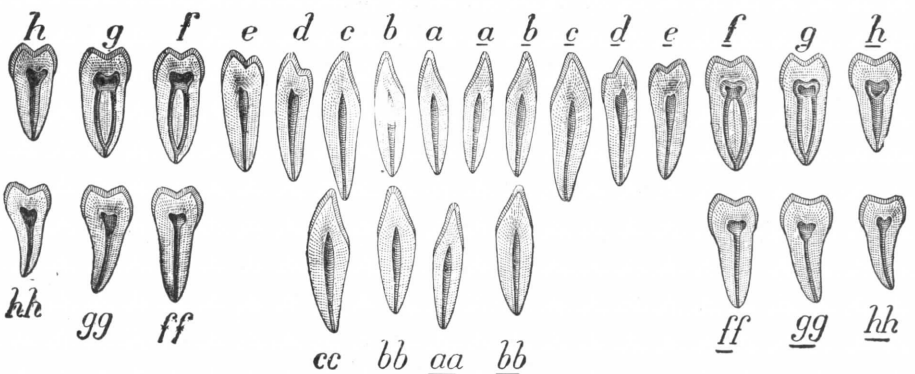


Fig. 74

Cortes verticales de los dieciséis dientes del maxilar inferior.
Sección de las cámaras pulpares (según Kirk).

La figura 73 da los cortes verticales de los dieciséis dientes superiores. Las imágenes dentales de *a* a *h* y de *a* a *h* pasan por el diámetro labiopalatal de la cámara pulpar y del conducto (corona y raíz); el corte de los molares está hecho por las raíces ánterobucales y palatales, mientras que los bicúspides, *d e* y *d e*, hacen ver el caso de una compresión bastante fuerte para dividir la cámara pulpar en dos conductos, condición que se ve con bastante frecuencia en las raíces

aplanadas. La serie de dobles letras, de *dd* a *hh*, y *dd* a *hh*, representan los molares en cortes que pasan por las raíces pósterobucales y palatinas. Se comprueba muy fácilmente el ligero aumento del diámetro lateral de la cámara pulpar y el aumento más importante del calibre de los conductos de las raíces posteriores, comparativamente al de las raíces anteriores. Los premolares designados por las letras

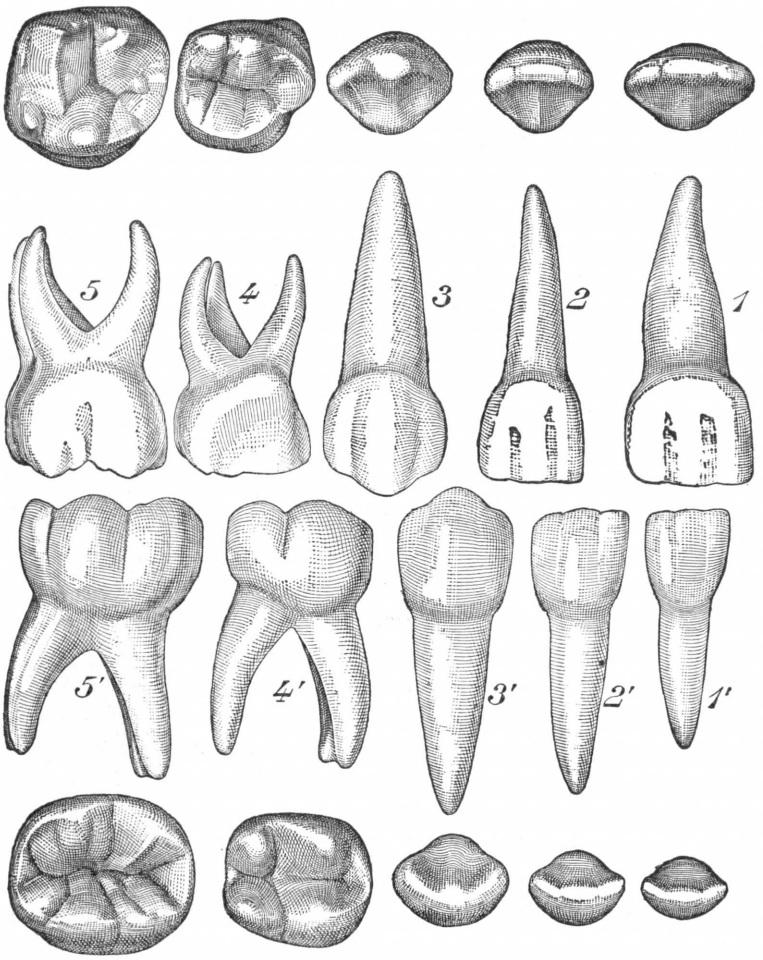


FIG. 75

Los dientes temporales de los maxilares superior e inferior

1, 1', 2, 2', incisivos. — 3, 3', caninos. — 4, 4', primeros molares. — 5, 5', segundos molares. Arriba y abajo, superficies triturantes de los dientes correspondientes.

*ee*, *dd* y *dd*, *ee*, representan modificaciones de la cámara pulpar y de los conductos con bifurcación de las raíces en uno de los casos. Estos cortes se practican según ejes o planos diferentes en la serie *a*, *b*, *c*, etc.

La figura 74, de *a* a *h* y de *a* a *h*, representa los dieciséis dientes inferiores seccionados según su diámetro largo, como en la figura 73. Los incisivos hacen ver la compresión y aplastamiento de sus raíces en comparación con la estructura cilíndrica de las raíces de los incisivos superiores, mientras que los bicúspides, *e d*

y d e, dejan ver la simplicidad de su cámara pulpar y la estructura cilíndrica de sus raíces, en comparación con el aplastamiento y la compresión de las raíces de los bicúspides superiores. Los molares *h*, *g*, *f*, y *f*, *g*, *h*, representan cortes según la raíz anterior, que dejan ver la compresión y la división de la cámara pulpar en el primero y segundo molares, el aplastamiento de esta cámara en la raíz anterior del tercer molar. Las figuras *hh*, *gg*, *ff* y *ff*, *gg*, *hh*, presentan una cámara pulpar simple, y las figuras *cc*, *bb* y *aa*, *bb*, representan los incisivos y caninos de la misma serie con cámaras pulpares modificadas a consecuencia de su desarrollo (Kirk).

**5.° Dientes temporales.** — Los dientes temporales o dientes de leche son los que aparecen durante la infancia, de los seis a los treinta y seis meses, y

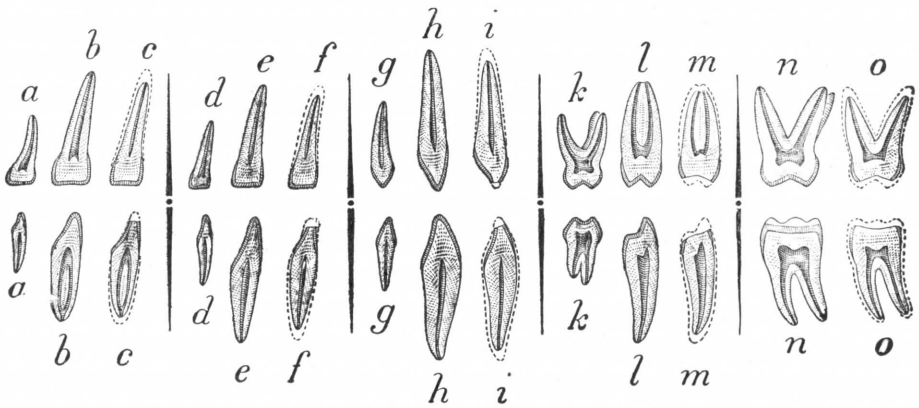


Fig. 76

Aspecto comparativo de los dientes temporales y de los dientes permanentes superiores. Los dientes están cortados según sus diámetros laterales (según Kirk).

*a*, *b*, *c*, incisivos medios. — *d*, *e*, *f*, incisivos laterales. — *g*, *h*, *i*, caninos. — *k*, molares temporales superiores e inferiores. — *l*, *m*, bicúspides que reemplazan a los molares temporales. — *n*, *o*, molares permanentes. — *c*, *f*, *i*, *n*, *o*, tienen líneas de puntos que indican el grosor del esmalte desgastado por el roce; la atrofia del cemento es la reducción del volumen de la pulpa debida al progreso de la calcificación; estos cambios son debidos a la edad avanzada.

representan los órganos dentales del individuo durante los primeros años de su desarrollo.

Las coronas de los dientes de leche se parecen de modo general a las de sus homónimos de la segunda dentición, pero son de dimensiones mucho más reducidas.

Los incisivos temporales de los dos maxilares son análogos a los incisivos permanentes, con la diferencia de que son más pequeños y tienen caracteres menos acentuados; igualmente, los caninos temporales, de forma general semejante a la de los caninos permanentes, están lejos de tener la forma maciza y potente de estos últimos. Los molares temporales, superiores o inferiores, están constituídos del mismo modo que sus homólogos en la serie de dientes permanentes; son más irregulares en lo que se refiere al contorno de la cara triturante, sus aristas son más acentuadas, sus ángulos más agudos; el carácter distintivo más importante reside en una arista muy marcada situada en las caras laterales de la corona y especialmente acentuada en la cara bucal, a nivel del cuello, que está muy apretado. La prominencia, fácilmente perceptible, determinada por esta arista hacia el cuello del diente, no existe en los molares permanentes (Kirk).

En cuanto a las raíces, las de los incisivos y caninos son semejantes a las de los incisivos y caninos permanentes, pero mucho más delgadas; las de los molares, además de sus dimensiones más reducidas, son más aplanadas y divergentes que las de sus homólogas de la segunda dentición.

Como se ve, los dientes temporales están en relación con el aparato digestivo. Son particularmente apropiados a la nutrición de la primera edad, que sólo reclama una masticación bastante débil. Está también en relación con el des-

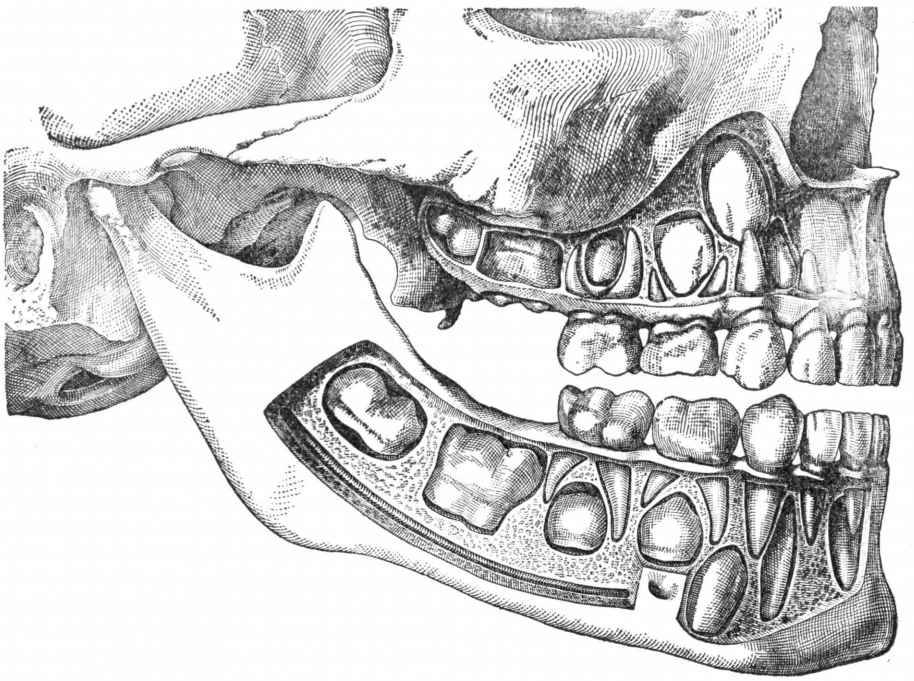

FIG. 77

Dentición temporal.

Se percibe en el espesor de los dos maxilares la inclusión de los dientes permanentes.

arrollo del maxilar, que no tiene todavía la resistencia para soportar los dientes permanentes, más voluminosos. Más adelante veremos, apropósito del desarrollo de los dientes, la fecha de aparición de estos dientes temporales (véase pág. 94).

### C. — Disposición sistemática de los dientes, arcos dentales

Los diferentes dientes que acabamos de describir se disponen regularmente unos a continuación de los otros, formando en su conjunto dos hileras parabólicas y sin interrupción alguna: son los *arcos dentales*.

**1.° Arcos dentales.** — Los arcos dentales, lo mismo que los arcos alveolares, en los que se hallan implantados los dientes, se distinguen en *superior* e *inferior*. Cada uno de ellos nos ofrece una *cara anterior*, una *cara posterior*, un *borde adherente* y un *borde libre*. La *cara anterior*, convexa, corresponde a los labios y a las

mejillas. Se desarrolla siguiendo una curva muy regular: ningún diente rebasa la hilera, lo cual, dicho sea de paso, es una disposición propia de la especie humana. Ya en los antropoides, los caninos se proyectan hacia delante, acentuando la forma cuadrada del maxilar y justificando así plenamente el nombre de *dientes de ángulos* o *cuñas* que les dan algunos zoólogos. La *cara posterior*, cóncava, está en relación con la lengua, que se amolda exactamente sobre ella. El *borde adherente* o *alveolar*, regularmente festoneado, está en relación con los cuellos de los dientes, que reviste la mucosa gingival. El *borde libre*, en fin, corresponde al borde libre del arco opuesto. Es horizontal en el hombre, pues todos los dientes, desde el primero hasta el último, se detienen al mismo nivel.

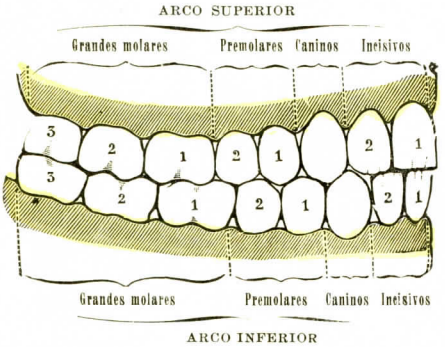


Fig. 78

Esquema que representa los dos arcos dentales, vistos por su cara externa, con sus relaciones recíprocas (lado derecho).

**2.° Relaciones recíprocas de los dos arcos superior e inferior.** — Si examinamos ahora las relaciones recíprocas de los dos arcos dentales, observamos ante todo que el arco superior se desarrolla según un radio mayor que el del arco inferior y, por consiguiente, lo rebasa en todo su contorno. En la parte anterior de los arcos, los incisivos superiores (fig. 78) descienden por delante de los inferiores: estas dos hileras de dientes, durante la masticación, se deslizan mutuamente una encima de la otra, como las hojas de unas tijeras. A los lados, los pequeños y grandes molares de uno de los dos arcos se oponen a sus homónimos del otro arco, de manera que las cúspides externas de los molares inferiores van a alojarse en la ranura que, en los molares superiores, separa las cúspides externas de las cúspides internas. Existe aquí una especie de engranaje en el que los dientes corresponden a los huecos, y recíprocamente, como se observa entre las dos ramas de unas pinzas.

Conviene añadir, siguiendo los dientes superiores y los dientes inferiores de volumen desigual, que los dientes homónimos no se corresponden exactamente cuerpo a cuerpo, sino que cada uno de ellos, considerado aisladamente, se pone en contacto con los dientes adyacentes del arco opuesto.

La correspondencia entre el arco dental superior y el inferior se establece generalmente del modo siguiente (fig. 79). El *incisivo superior medio* descansa a la vez sobre el incisivo inferior medio y sobre la mitad interna del incisivo inferior lateral. El *incisivo superior lateral* corresponde a la mitad exterior del incisivo inferior lateral y a la mitad interna del canino inferior. El *canino superior* se hunde, a modo de cuña, en el ángulo diedro que forman la mitad externa del canino inferior y la mitad anterior del primer premolar. El *primer premolar superior* descansa sobre la mitad posterior del primer premolar inferior y sobre la mitad anterior del segundo. El *segundo premolar superior*, a su vez, corresponde a la mitad posterior del segundo premolar inferior y al tercio anterior del primer molar. El *primer molar superior* descansa sobre los dos tercios posteriores del primer molar inferior, así como sobre el tercio anterior del segundo. El *segundo molar superior* se opone a los dos tercios posteriores del segundo molar inferior y al tercio anterior del tercero. Finalmente, el *tercer molar o muela del juicio* del arco *superior*, más pequeño que el inferior, descansa sobre los dos tercios posteriores de este último.

Considérese la figura 79 y se verá que cada arco dental describe una curva, que los dientes están dispuestos de modo que se coaptan armoniosamente no sólo con los dientes de la misma fila, sino también con los del arco opuesto. El arco inferior es más pequeño que el arco superior. Se inscribe, pues, en la herradura de éste. En el momento de la oclusión, las superficies labial y bucal exceden o caen encima de las caras correspondientes de los dientes del maxilar inferior. Es de notar que las fuerzas que rigen la oclusión normal son múltiples. Los tubérculos dentales, gracias a su plano de inclinación, ejercen una influencia sobre la posición de

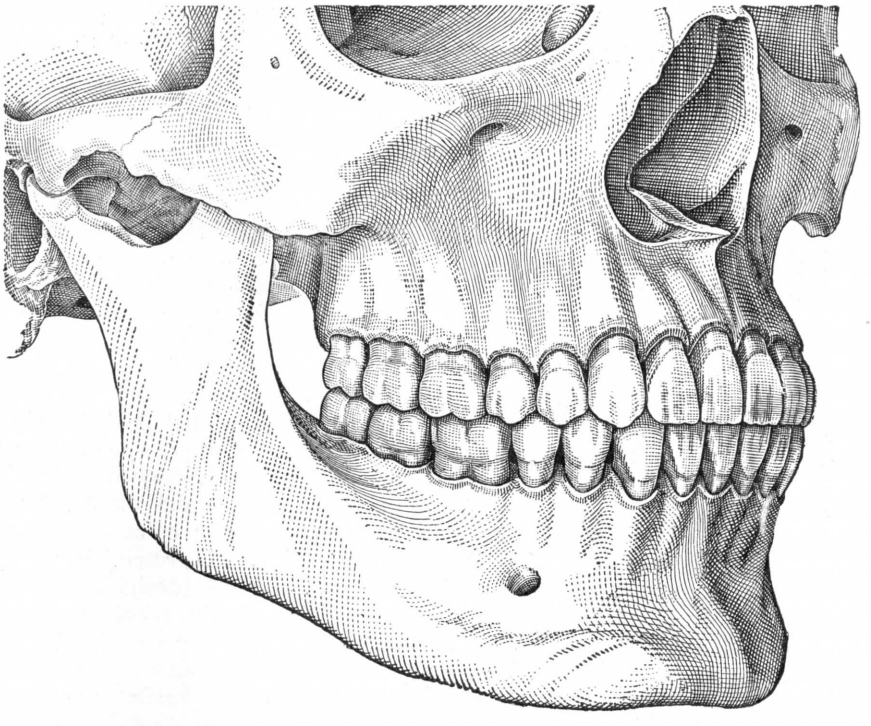

Fig. 79

Oclusión de los dos maxilares. Articulación normal y correcta de los dientes

los dientes en período de erupción. Toda malformación de los tubérculos o cúspides ocasionará forzosamente un trastorno en la oclusión normal. Se sabe, por otra parte, que los dientes del arco inferior aparecen antes que los del arco superior. Este fenómeno muestra la importancia del papel desempeñado por el arco dental inferior sobre el arco superior, que vendrá forzosamente a molestar sobre el precedente, puesto que aparece después de él.

Hay que notar también que las presiones anormales soportadas por uno o varios dientes repercuten en toda la fila y hasta en el conjunto de la dentición. Se concibe igualmente que las fuerzas musculares que obran sobre los arcos dentales (lengua, musculatura de los labios y de las mejillas) puedan tener una acción importante.

El dentista no debe ignorar estas causas si quiere hacer una corrección en las oclusiones defectuosas que compruebe.

Se puede decir que los dientes están en oclusión normal cuando se comprueba el trayecto según la *línea de oclusión*. Esta línea imaginaria pasa por las puntas de las cúspides bucales de los molares y premolares y por los bordes cortantes de los caninos e incisivos del arco inferior y continúa su camino a lo largo de los surcos dispuestos entre las cúspides bucales y linguales de los premolares y molares superiores; luego, por delante, esta línea atraviesa la arista lingual de los caninos y las aristas marginales de los incisivos aproximadamente en el tercio de su corona. Esta línea describe aproximadamente una parábola y se separa algo de la normal según la raza y el tipo del individuo (Kirk)

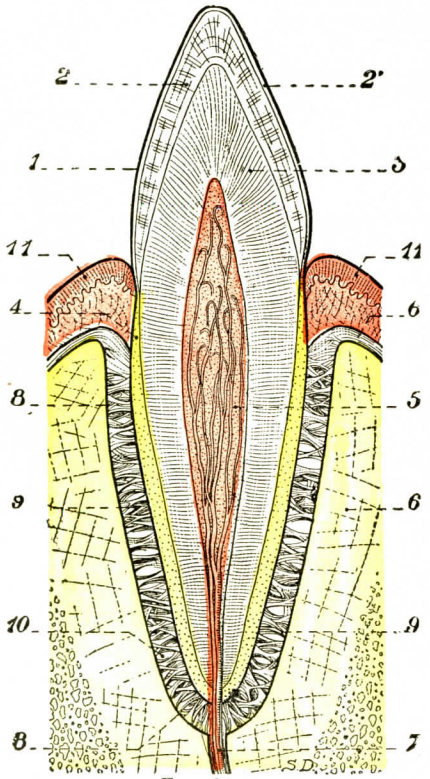


Fig. 80

Corte longitudinal de un diente del maxilar inferior, con el alvéolo *(esquemática)*.

1, diente, con: 2, esmalte, y 2', membrana de Nasmyth. — 3, marfil o dentina. — 4, cemento. — 5, pulpa dental. — 6, corte del maxilar inferior, con 6', su periostio. — 7, paquete vásculonervioso que parte del conducto dental y va a la pulpa.—8, alvéolo del diente lleno por el periostio alvéolodental. — 9, 9, manojos fibrosos, unos transversales, otros oblicuos, que representan los ligamentos del diente.—10, celdillas interligamentosas. — 11, 11, mucosa gingival.

## D. — Conformación interior y constitución anatómica

La corona de los dientes está excavada en su centro por una cavidad, prolongada de abajo arriba en los incisivos y caninos, ovoide en los premolares y cúbica en los grandes molares. Esta cavidad, que se reduce progresivamente a medida que el individuo avanza en edad, se prolonga estrechándose a toda la longitud de la raíz y termina en el orificio antes indicado, que ocupa el vértice de esta última. La cavidad central del diente, tanto en su porción radicular como en la corona, está llena, en estado fresco, de una substancia blanca que se designa con el nombre de *pulpa dental*. Considerado desde el punto de vista de su constitución anatómica, el diente se compone, pues, de dos partes: una *parte blanda*, que ocupa el centro y es la pulpa dental, y una *parte dura*, de consistencia pétrea, que constituye su periferia. Esta porción dura está formada en gran parte por una substancia especial, que se designa indistintamente con el nombre de *dentina* o *marfil* (figura 80, 2). La dentina está cubierta exteriormente, a nivel de la corona, por el *esmalte* (3) y a nivel de la raíz por el *cemento* (4). Deben considerarse, pues, en el diente las cuatro partes siguientes: 1.ª, la *pulpa;* 2.ª, el *marfil;* 3.ª, el *esmalte;* 4.ª, el *cemento*.

**1.° Pulpa dental.** — La pulpa dental, que representa en el adulto la papila dental de la vida fetal, es un órgano blando, de color rojizo o simplemente rosado, que ocupa la cavidad central del diente y la llena por completo.

a) *Caracteres macroscópicos.* — Ofrece, pues, la misma forma que el diente que la cubre: es fusiforme en los caninos, cortada a bisel en los incisivos, y se halla coronada en los molares por cierto número de eminencias conoides que corres-

ponden a los tubérculos de la corona. Su volumen varía con la edad: muy considerable en el niño, la pulpa disminuye en el adulto y se encuentra muy reducida en el anciano, en el que hasta acaba por desaparecer completamente.

b) *Composición química.* — Examinada desde el punto de vista químico por WÜRTZ, se ha encontrado que la pulpa dental está impregnada de un líquido fuertemente alcalino y que contiene en disolución una materia albuminoidea especial: precipita, en efecto, por el ácido acético, carácter que no presenta la albúmina. El líquido pulposo contiene constantemente una pequeña cantidad de fosfato de cal. Ahora bien, como el fosfato de cal no se disuelve sino en un medio ácido, es lógico creer que esta sal se encuentra en la pulpa no en estado de disolución, sino en estado de combinación íntima con la albúmina misma.

c) *Estructura.* — Histológicamente, la pulpa dental está en esencia formada por un tejido conjuntivo blando y delicado, cuyos principales elementos, *fibras* y *células*, está separados por una *materia amorfa* sumamente abundante.

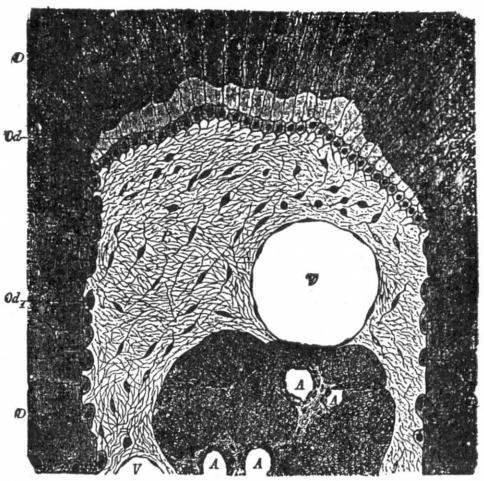


FIG. 81

Corte transversal de la raíz de un diente joven, para poner de manifiesto la pulpa en su sitio (según ROSE).

D, dentina o marfil. — P, pulpa dental. — V, V, venas. — A, A, arterias. — N, filetes nerviosos. — *Od*, odontoblastos, de forma cilíndrica, que depositan todavía dentina. — $Od_1$, odontoblastos aplanados que han cesado de producir dentina.

α) Las *fibras*, extraordinariamente finas y más o menos anastomizadas entre sí, no parecen ser sino las prolongaciones de las células conjuntivas.

β) Las *células* son de dos clases. Unas (fig. 81), irregularmente diseminadas por toda la extensión de la pulpa, son células conjuntivas ordinarias: son fusiformes, estrelladas, provistas de prolongaciones más o menos numerosas; por otra parte, son relativamente poco abundantes, sobre todo en las partes centrales. Las otras (fig. 81, *Od*) se extienden por la superficie de la pulpa y forman, entre la pulpa y el marfil, una hilera bastante regular, que recuerda mucho las hileras de osteoblastos aplicadas contra una laminilla ósea en vías de formación: han recibido el nombre de *odontoblastos*.

γ) *Odontoblastos.* — Los odontoblastos, durante el período de evolución del diente, están formados por elementos celulares prolongados, cuyo eje mayor es perpendicular a la superficie del marfil. Pero, cuando el diente ha alcanzado su completo desarrollo, se vuelven redondeados u ovalados; algunos son hasta aplanados de dentro a fuera, como lo demuestra la figura 81 ($Od_1$).

Cada uno de ellos se halla constituído por un protoplasma fino y granuloso; su contorno es muy preciso y posee un núcleo que se acantona preferentemente en aquella de las dos extremidades de la célula que está en contacto con la pulpa. WEIL ha descrito, por debajo de los odontoblastos, entre éstos y la pulpa, una delgada capa hialina (capa basal). Pero esta capa parece ser sólo un producto artificial, según EBNER y de ROSE.

Los odontoblastos envían a todo su contorno prolongaciones protoplasmáticas, que distinguiremos, según su dirección, en internas, externas y laterales (fig. 82); las prolongaciones internas penetran en la pulpa y se anastomizan verosímilmente con las prolongaciones de las células conjuntivas antes descritas; las prolongaciones laterales, siempre *muy cortas*, se unen con las prolongaciones similares de los odontoblastos vecinos; las prolongaciones externas, las más importantes de las tres, se introducen en los tubos del marfil,

donde constituyen las denominadas *fibras del marfil o fibras de Tomes*. Más adelante volveremos a tratar de ellas (véase *Marfil*). Digamos de paso que cada célula, puede enviar al marfil una sola fibra o fibras múltiples, habiéndose llegado a contar hasta seis para la misma célula.

**2.° Marfil.** — El marfil o dentina (fig. 80, 3) es la parte principal del diente. Es una substancia dura, de coloración blanquecina, con tendencia al gris amarillento. Su densidad, inferior a la del esmalte, es superior a la del tejido compacto de los huesos largos.

*A*. Forma y relaciones. — El marfil, en un diente cualquiera, tiene la misma forma general que el diente. Su superficie interior corresponde a la pulpa. Su superficie exterior está en relación con el esmalte en la parte coronaria del diente, y con el cemento en la parte correspondiente a la raíz.

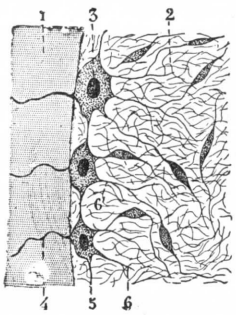


Fig. 82

Prolongaciones de los odontoblastos *(esquemática)*.

1, marfil. — 2, pulpa. — 3, tres odontoblastos, con 4, sus prolongaciones externas; 5, sus prolongaciones laterales. — 6, 6', sus prolongaciones internas.

De la misma manera que el esmalte cubre por entero la corona, el cemento reviste completamente la raíz o las raíces.

Las dos substancias envolventes se ponen recíprocamente en contacto a nivel del cuello, avanzando ligeramente el borde superior del cemento por encima del esmalte y continuándose con la cutícula.

De esa disposición resulta que, en un diente que esté perfectamente sano, el marfil no se halla expuesto al exterior en ningún punto.

*B*. Composición química. — Desde el punto de vista químico, el marfil contiene substancias orgánicas e inorgánicas, las primeras en la proporción de 28 por 100, y las segundas en la proporción de 72 por 100. Estas substancias, según el análisis de Bibra, se descomponen como sigue:

| | | |
|---|---|---|
| Oseína | 27,61 | por 100 |
| Grasa | 0,4 | » |
| Fosfato de cal y fluoruro | 66,72 | » |
| » de magnesia | 1,08 | » |
| Carbonato de cal | 3,36 | » |
| Sales solubles | 0,83 | » |

*C*. Estructura. — Histológicamente, el marfil ofrece a nuestra consideración las tres partes siguientes: 1.ª, una *substancia fundamental;* 2.ª. en esta substancia fundamental, cavidades tubulares, denominadas *canalículos del marfil;* 3.ª, en estos canalículos, fibras que se designan con los nombres de *fibras del marfil* o *fibras de Tomes*.

*Vasos y nervios*. — Además de los elementos conjuntivos precitados, la pulpa dental contiene *vasos* (sanguíneos y linfáticos) y *nervios*, unos y otros muy numerosos. Los describiremos más adelante (pág. 86).

a) *Substancia fundamental*. — La substancia fundamental (fig. 83, 5) *se presenta* a la vista en forma de una materia transparente, homogénea o finamente granulosa. Se encuentra indistintamente en todas las regiones del marfil, si bien en proporciones variables: así es menos abundante en la corona que en la raíz, y menos también en sus partes centrales (cerca de la pulpa) que en las periferias (cerca del esmalte y del cemento). Estas variaciones cuantitativas dependen naturalmente de las variaciones volumétricas que presenta, en los puntos antes indicados, el segundo elemento constitutivo del marfil, los *canalículos*.

Visto en cortes, el marfil presenta aquí y allá cierto número de líneas curvas y paralelas entre sí, que dividen la masa fundamental en capas múltiples y superpuestas: son las *líneas*

*de contorno* de Owen, las *líneas incrementales (incremental lines)* de Salter. En los cortes longitudinales del diente estas líneas se presentan bajo la forma de arcos, que coronan la cavidad pulpar y son más o menos paralelos a la superficie de la corona; en los cortes transversales (fig. 84) se disponen en forma de anillos concéntricos que rodean la cavidad pulpar. Las líneas incrementales son la consecuencia de la disposición estratificada del marfil, o mejor dicho, resultan del hecho de que el marfil, en el transcurso del desarrollo del diente, se depositan alrededor del vaso osificante las laminillas concéntricas que constituyen los sistemas de Havers.

Se encuentran con bastante frecuencia, y preferentemente a lo largo de las líneas incrementales, cierto número de cavidades irregulares, cuyo contorno parece formado por *masas globulares* que forman relieve dentro de la cavidad: debido a esto, las cavidades en cuestión han sido designadas por Czermac con el nombre de *espacios interglobulares*. La figura 85, debida a Tomes, presenta uno de estos espacios en que las masas globulares que lo limitan se hallan perfectamente marcadas. Los espacios interglobulares, que Czermac y Owen consideraban como normales, probablemente a causa de su frecuencia, no son, según Magitot, sino accidentes de evolución, verdaderas anomalías de estructura. Tomes se inclina a esta última opinión y cree que los espacios de Czermak deben ser considerados como indicio de una suspensión de desarrollo local.

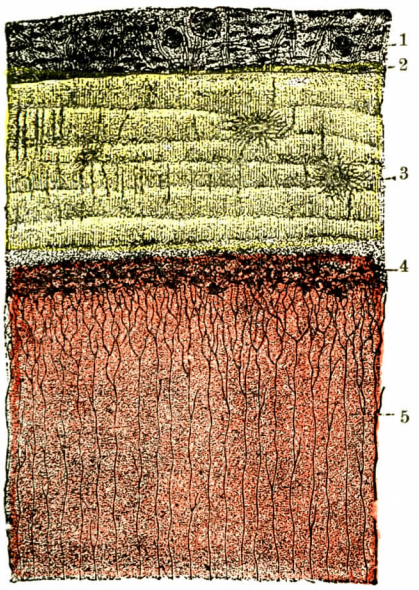


Fig. 83

Corte de la raíz de un diente, que muestra a la vez el marfil, el cemento y el periostio (según Rose).

1, células epiteliales contenidas en el periostio (restos de la vaina epitelial de Hertwig). — 2, osteoblastos. — 3, lagunas del cemento. — 4, capa granulosa del marfil. — 5, marfil.

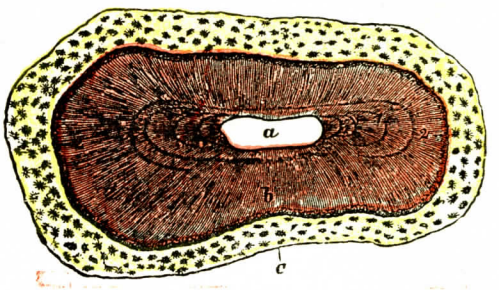


Fig. 84

Corte transversal de un diente a nivel de la raíz (según Rauber).

*a*, cavidad pulpar. — *b*, dentina o marfil. — *c*, cemento. 1, líneas incrementales. — 2, capa granulosa del marfil.

Debemos indicar además, en la parte más superficial del marfil, la presencia de una cantidad innumerable de lagunas (fig. 83, 4), todas ellas muy pequeñas e irregulares, comunicándose entre sí y que dan a la región que ocupan un aspecto granuloso; es la *capa granulosa* de Tomes. Estas lagunas, que se hallan inmediatamente por debajo del esmalte y del cemento, son más visibles a nivel de la raíz que a nivel de la corona. Luego veremos que a ellas van a parar gran número de canalículos del marfil, quizá todos ellos.

b) *Canalículos del marfil.* — Descubiertos por Leeuwenhoeck en 1673, e inyectados por vez primera por Gerlach en 1859, los canalículos del marfil (figs. 83 y 86) son tubos microscópicos, de 2 a 4 $\mu$ de diámetro por término medio, que nacen en la pared de la cavidad pulpar y, desde allí, se extienden sin interrupción hasta la capa granulosa del marfil, a veces más allá, hasta las partes contiguas del esmalte. Siguen todos una dirección radiada y, por consiguiente, son a la vez perpendiculares a la superficie interna y a la superficie externa del marfil: los más elevados, los que se dirigen hacia la parte central de la corona, son verticales; los que vienen después son oblicuamente ascendentes; los que corresponden al

cuello y a la parte superior de la raíz son horizontales; los inferiores, finalmente, los que corresponden a la punta de la raíz, son más o menos oblicuamente descendentes.

Los canalículos no son rectilíneos. El examen de los cortes nos enseña que describen dos clases de ondulaciones: grandes ondulaciones, *ondulaciones primarias* de Tomes, que se verifican en largos radios y recuerdan las inflexiones de la *S* itálica, y pequeñas ondulaciones, *ondulaciones secundarias* de Tomes, que tienen menos amplitud que las precedentes y al propio tiempo son infinitamente más numerosas. Según Kœlliker, cada canalículo describe en general dos o tres grandes curvas y un número muy considerable (hasta 200 por línea) de pequeñas curvas. Las ondudaciones primarias, efectuándose al mismo nivel y en igual sentido en los canalículos contiguos, determinan en los cortes, por su manera de reflejar la luz, líneas sinuosas que se designan con el nombre de *líneas de Schreger*.



Fig. 85

Espacios interglobulares en el marfil (según Tomes).

Durante su trayecto, los canalículos del marfil se envían mutuamente numerosas anastomosis, que, según los casos, son transversales u oblicuas, rectilíneas o dispuestas en asa, simples o ramificadas. Al llegar a las capas superficiales del marfil, se dividen y subdividen en ramas sumamente tenues, que desembocan finalmente en las lagunas antes descritas, que constituyen la capa granulosa de Tomes.

Los canalículos del marfil poseen, como los osteoplastos y los canalículos óseos, una especie de *pared cuticular*, que se pone de manifiesto mediante la descalcificación: en efecto, si se hace obrar una solución ácida sobre el marfil, se disuelve la substancia fundamental, mientras que la pared de los canalículos permanece intacta. Se la designa ordinariamente con el nombre de *vaina de Neumann*, si bien fué indicada por Kœlliker antes que por Neumann. Conviene añadir que esta pared propia no es admitida por todos los histólogos y que, según opinión de muchos de ellos, la pretendida vaina de Neumann no es más que una dependencia de la substancia fundamental. En estado fresco, cada canalículo contiene una fibra, la *fibra de marfil*.

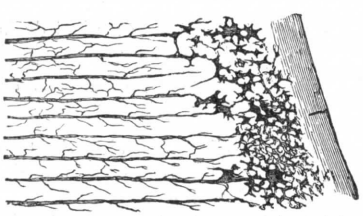

Fig. 86

Tubos del marfil terminando en los espacios de la capa granulosa (según Tomes).

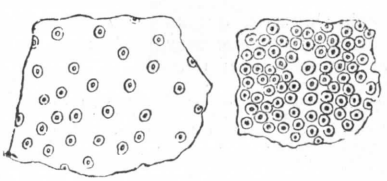

Fig. 87

Tubos del marfil, vistos en un corte transversal (según Tomes).

(Se ha exagerado adrede el doble contorno, para hacer la figura más demostrativa.)

c) *Fibras del marfil.* — Descubiertas por Tomes, en 1853, las fibras del marfil, que se denominan también *fibras de la dentina*, *fibras dentinales*, *fibras de Tomes*, están situadas en los canalículos del marfil y los reemplazan enteramente. Se extienden, como éstos, en sentido radiado desde la pulpa hasta la capa granulosa, dividiéndose y anastomizándose recíprocamente durante su trayecto. Las fibras de Tomes, según hemos visto (pág. 79), se originan en la cara externa de los odontoblastos y, por consiguiente, no son sino prolongaciones *(prolongaciones externas)* del protoplasma de esas últimas células. Son blandas, amorfas, transparentes y elásticas. Se destruyen por la desecación, lo cual es causa de que,

en un diente macerado o desecado, los canalículos del marfil se encuentren llenos de aire. TOMES, sin considerar los odontoblastos como verdaderas células nerviosas, atribuye a sus prolongaciones externas un papel importante en la sensibilidad tan especial (calor, frío, sabor ácido y azucarado, sensación de contacto) de que goza el marfil.

**3.° Esmalte.** — El esmalte (fig. 80, 2) es esa capa de tejido duro y compacto que reviste la parte supraalveolar del marfil.

*A.* FORMA Y RELACIONES. — El esmalte cubre toda la corona a manera de capuchón o de casquete, *casquete de esmalte*, cuyo mayor espesor se halla a nivel de la superficie triturante del diente. Desde aquí va reduciéndose gradualmente hacia las partes laterales, terminando, a nivel del cuello, por un borde muy delgado, recto o más o menos dentellado. En el casquete de esmalte pueden considerarse dos caras, una interna y otra externa. La *cara interna* descansa inmediatamente sobre el marfil, con el que se halla adherida íntimamente sin interposición de substancia alguna. Es irregular, nudosa y erizada de puntas que penetran en el marfil y, por otra parte, surcada de pequeñas cavidades que van a ocupar los tubos dentinales. La *cara externa* del esmalte parece lisa y uniforme a primera vista; pero, en realidad, presenta un sistema de estrías transversales, dispuestas perpendicularmente al eje mayor de la corona.

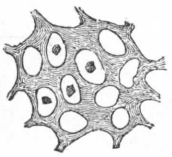

FIG. 88

Corte transversal de la dentina que muestra los tubos dentales (según TOMES).

En cuatro tubos dentales, las fibrillas están fuertemente coloradas por el carmín. Al propio tiempo, están algo reducidas por la acción de la glicerina en la que se ha sumergido el corte.

*B.* CARACTERES FÍSICOS. — El color del esmalte varía desde el amarillo más o menos intenso hasta el blanco mate, y muchas veces hasta el gris azulado (MAGITOT). Pero esta coloración no le es peculiar, sino que pertenece al marfil subyacente. El esmalte, de por sí, es diáfano y muy ligeramente opalino. Su dureza y su resistencia son notables, pues saca chispas con el eslabón y embota los instrumentos, la lima por ejemplo, con

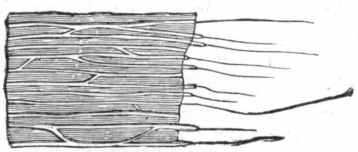

FIG. 89

Corte del marfil (según BOLL).

En el borde del corte se ven desprenderse las vainas dentinales y salir de éstas las fibrillas blandas.

FIG. 90

Fragmento de marfil, *a*, atravesado por fibrillas blandas *c*, que se continúan con las células odontoblásticas *b*, *b* (según LIONEL BEALE).

los cuales se intenta atacarlo. Lo mismo que el diamante, el esmalte no se deja rayar sino por sí mismo, y así se explica el desgaste de las coronas dentales al frotarse recíprocamente las unas con las otras durante los diversos movimientos de la masticación.

*C.* COMPOSICIÓN QUÍMICA. — Los análisis químicos acusan en el esmalte una proporción considerable de *materias inorgánicas* (95 por 100), por una proporción relativamente débil de *substancias orgánicas* (5 por 100 solamente). Según BIBRA,

estas substancias se reparten en el recién nacido y en el adulto del modo que se expresa en el cuadro siguiente:

| | RECIÉN NACIDO | ADULTO |
|---|---|---|
| Materias orgánicas . . . . | 15,59 por 100 | 3,6 por 100 |
| Carbonato de cal . . . . . | 7,18 » | 96 » |
| Fosfato de cal . . . . . | 75,23 » | |
| Fosfato de magnesia . . . . | 1,72 » | 1,05 » |
| Fosfato de hierro . . . . . | 0,63 » | 1,05 » |
| Sales solubles . . . . . | 0,35 » | 1,05 » |

*D.* Estructura. — Considerado desde el punto de vista histológico, el esmalte se compone de una masa de elementos prolongados, llamados *prismas del esmalte*, cubierta exteriormente por una *membrana cuticular*.

Fig. 91

Corte de una parte de la corona practicado paralelamente a los prismas del esmalte (según Rauber).

*a*, una prolongación del marfil.—*b*, tubos del marfil prolongándose a las partes contiguas del esmalte. — *c*, *c*, prismas del esmalte. — *d*, *d*, prismas cortados de través. — *e*, cuticula del esmalte.

a) *Prismas del esmalte.* — Los prismas del esmalte o fibras del esmalte son pequeñas columnas yuxtapuestas por sus caras y que están íntimamente adheridas entre sí sin interposición de ninguna substancia. Se elevan perpendicularmente en la superficie externa del marfil y desde allí se extienden sin interrupción hasta la superficie externa del esmalte o, más exactamente, hasta la membrana cuticular. Los que corresponden a la parte media de la corona son verticales: los otros se inclinan poco a poco hacia fuera, hasta hacerse casi horizontales a nivel del cuello. Tienen, pues, la misma dirección general que los tubos del marfil. Su longitud, cualquiera que sea el punto de la corona que se considere, está siempre representada por el espesor mismo del esmalte: es máxima en las fibras centrales, principalmente en las que corresponden al cuello, descendiendo a 0 a nivel de la circunferencia o borde terminal del esmalte.

Los prismas del esmalte, aun cuando estén dispuestos en dirección radiada, no son exactamente rectilíneos. Después de separados del marfil se les ve, con bastante frecuencia, describir curvas más o menos marcadas y hacerse, según los casos (fig. 91), sinuosos, en forma de *S* itálica y hasta más o menos espirales.

Considerados aislados, los prismas del esmalte, como su nombre indica, ofrecen una forma prismática: cada uno de ellos representa un prisma de seis caras y miden de 3 a 5 $\mu$ de anchura. Vistos longitudinalmente (figura 92, A), recuerdan en pequeño las conocidas columnas prismáticas de las formaciones basálticas. Vistos en corte transversal (fig. 92, B), forman un elegante mosaico, en el que todas las piezas son de forma hexaédrica y están regularmente yuxtapuestas entre sí.

Los prismas del esmalte presentan en toda su longitud (fig. 92, A) estrías transversales de color obscuro, que van regularmente de uno a otro borde y están separadas por espacios claros de 3 ó 4 $\mu$ de altura. La significación de estas estrías no ha sido todavía bien dilucidada: mientras unos la explican por la presencia, en el esmalte, de dos *substancias diferentes* que alternan regularmente, otros creen poderlas considerar como el resultado de un simple efecto de óptica, hallándose los prismas del esmalte mal calibrados y reflejando irregularmente la luz. En las zonas externas y en las medias del esmalte se ha señalado la presencia, entre los prismas, de lagunas más o menos considerables, que afectan la forma de hendiduras o vacuolas. Estas lagunas deben ser consideradas como patológicas, al menos en el hombre.

b) *Membrana cuticular.* — El esmalte, formación protectora del marfil, se halla a su vez protegido por una membrana cuticular que se extiende sobre toda su superficie exterior

(figura 91, *e*, y 93, *a*). Fué descubierta por NASMYTH en 1839, y de ahí el nombre de *membrana de Nasmyth* que le dan todavía la mayoría de los autores.

Se trata de una simple película amorfa, transparente, continua y que está íntimamente adherida a los prismas del esmalte. Su espesor es de 1 $\mu$ por término medio. Su resistencia es verdaderamente notable: no se altera absolutamente nada en agua hirviendo; es inatacable por los ácidos; los álcalis la hinchan, pero sin disgregarla.

Morfológicamente, TOMES, de cuya opinión sobre este punto participa MAGITOT, considera la cutícula del esmalte como el homólogo, en el hombre, del cemento coronario de los rumiantes: se trataría, pues, de un *cemento coronario*, pero de un cemento coronario que no se habría desarrollado, de un cemento coronario rudimentario.

**4.° Cemento.** — El cemento (figura 80, 4) reviste y protege la raíz del mismo modo que el esmalte reviste y protege la corona. Es una substancia dura, opaca, de color amarillento, y presenta las mayores analogías con el tejido óseo.

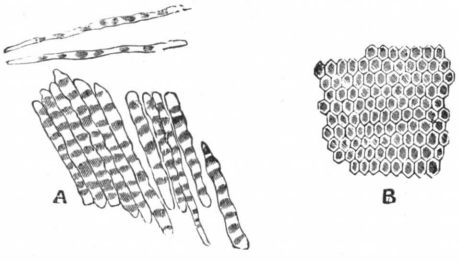


FIG. 92

Los prismas del esmalte: A, vistos longitudinalmente; B, vistos en corte transversal (KLEIN).

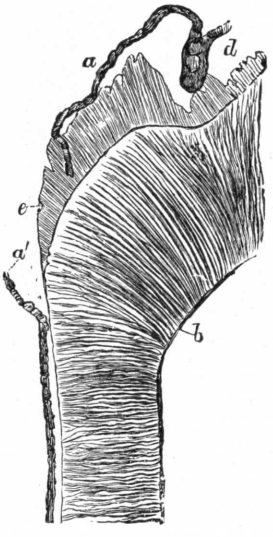


FIG. 93

Membrana de Nasmyth, que se ha hecho libre por la distribución parcial del esmalte debajo de ella (TOMES).

*a*, membrana de Nasmyth, con *a'*, extremidad desprendida de esta membrana. — *b*, dentina. — *d*, masa que ocupa una cavidad de esmalte. — *e*, esmalte.

*A*. DISPOSICIÓN Y RELACIONES. — Comienza, por abajo, a nivel del vértice de la raíz, donde presenta su máximo desarrollo, pudiendo llegar a tener en este punto de 3 a 4 milímetros de espesor. Desde allí va adelgazándose gradualmente hacia arriba, y termina, a la altura del cuello, por un borde muy delgado que cabalga un poco sobre el borde terminal del esmalte. El estuche radicular se amolda exactamente, por su cara externa, sobre la porción radicular de la dentina. Su cara externa corresponde al ligamento alvéolodental, cuyos fascículos fibrosos, según hemos visto, la penetran más o menos profundamente, convirtiéndose en fibras de Sharpey.

*B*. COMPOSICIÓN QUÍMICA. — Desde el punto de vista químico, el cemento contiene, según los análisis de BIBRA, 29,42 de substancias orgánicas por 70,58 de substancias inorgánicas. Estas substancias son las siguientes:

| | |
|---|---|
| Fosfato de cal y fluoruro de calcio | 58,75 |
| Carbonato de cal | 7,22 |
| Fosfato de magnesia | 0,99 |
| Sales solubles | 0,82 |
| Cartílago | 31,31 |
| Grasa | 0,93 |
| | 100 |

La composición química del cemento es, pues, casi idéntica a la del hueso.

*C.* Estructura. — Histológicamente (fig. 94), el cemento presenta, como el tejido óseo, una *substancia fundamental*, *ósteoblastos* y *canalículos óseos*.

a) *Substancia fundamental.* — La substancia fundamental es homogénea o finamente granulosa. En los puntos en que el cemento ofrece cierto espesor, se halla dispuesto en forma de laminillas concéntricas, lo mismo que en el tejido compacto de los huesos. En los puntos en que la capa de cemento es más delgada, en la proximidad del cuello, por ejemplo, esta disposición laminar ha desaparecido: a lo sumo se encuentran algunas estrías más o menos perceptibles y extensas. Los canalículos de Havers faltan en el hombre, exceptuando el vértice de las raíces, en el que el cemento presenta su espesor máximo; pero existen en gran número en el cemento de los rumiantes y los paquidermos.

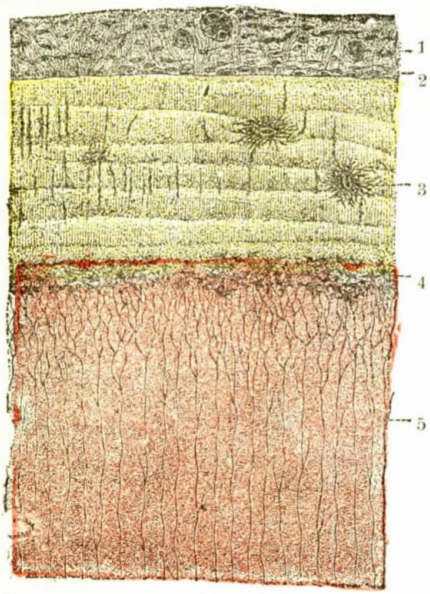


Fig. 94

Corte de la raíz de un diente que muestra a la vez el marfil, el cemento y el periostio (según Rose).

1, células epiteliales contenidas en el periostio (restos de la vaina epitelial de Hertwig).—2, osteoblastos.—3, lagunas del cemento.—4, capa granulosa del marfil.—5, marfil.

b. *Osteoblastos.* — Los osteoblastos se encuentran en el cemento como en el tejido óseo ordinario, pero con caracteres especiales. En primer lugar, son más voluminosos: su diámetro medio sería, según Magitot, de 30 a 60 $\mu$ en su mayor longitud. Después se disponen sin orden y sin orientación determinada. Unicamente en los puntos en que se encuentran los conductos de Havers ofrecen una forma regular y se ordenan paralelamente alrededor de las laminillas óseas.

c) *Canalículos óseos.* — Los canalículos óseos son tan irregulares como los osteoblastos de que proceden. Unas veces son muy numerosos y se dirigen en todos sentidos. Otras veces se dirigen todos hacia el mismo lado, asemejándose entonces, como dice Tomes, a una mata de musgo. En fin, en ciertos osteoblastos, son a la vez muy raros y muy cortos, y en otros hasta faltan completamente.

Sean cuales fueren su número y dirección, los canalículos tienen aquí la misma estructura general que en el tejido óseo ordinario. Los que llegan a la cara externa del cemento se abren en los espacios conjuntivos alvéolodentales. Los que llegan a la cara interna entran en relación, a nivel de la capa granulosa, con los canalículos del marfil, directamente, o por intermedio de los espacios lagunares de esta capa.

## E. — Vasos y nervios de los dientes

**1.° Arterias.** — Las arterias de los dientes (fig. 95) proceden de varios orígenes: 1.°, para la mandíbula inferior, de la *dental inferior*, rama de la maxilar interna (véase esta arteria); 2.°, para la mandíbula superior, de la *alveolar* y de la *suborbitaria*.

a) La *dental inferior* se introduce en el conducto dental y lo recorre de arriba abajo y de atrás a delante hasta el agujero mentoniano, donde se divide en dos ramas: una *rama mentoniana*, que sale por este agujero para distribuirse por la cara, y una *rama incisiva*, que continúa su trayecto intraóseo hasta la línea media, pasando por debajo del canino y de los incisivos.

b) La *alveolar*, rama de la maxilar interna, desprende dos o tres ramitas que, con el nombre de *arterias dentales posteriores*, penetran en los agujeros dentales posteriores y van a distribuirse en los molares y en los premolares.

c) La *suborbitaria*, otra rama de la maxilar interna, emite una rama descendente, la *arteria dental anterior*, que se introduce en el conducto del mismo nombre (véase OSTEOLOGÍA) y se dirige a los dos incisivos y al canino.

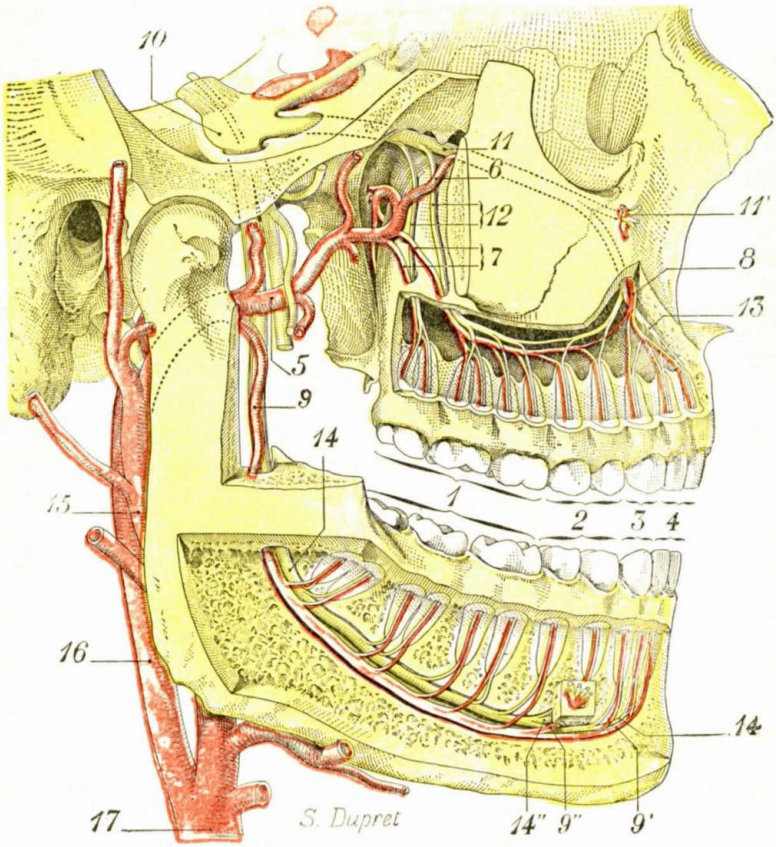


FIG. 95

Arterias y nervios de los dientes *(semiesquemática)*.

1, molares. — 2, premolares. — 3, caninos. — 4, incisivos. — 5, arteria maxilar interna. — 6, arteria suborbitaria. — 7, arterias dentales posteriores. — 8, arteria dental anterior. — 9, arteria dental inferior, con: 9', arteria incisiva; 9'', arteria mentoniana. — 10, ganglio de Gasser. — 11, nervio maxilar superior, con 11', nervio suborbitario. — 12, nervios dentales posteriores. — 13, nervio dental anterior. — 14, nervio dental inferior, con: 14', nervio incisivo; 14'', nervio mentoniano. — 15, carótida externa. — 16, carótida interna. — 17, carótida primitiva

Las arterias mencionadas, al pasar por delante de las raíces de los dientes, emiten para cada una de éstas una ramita, descendente la de los dientes superiores, ascendente la de los inferiores, que se denomina *arteria pulpar*. Así pues, cada diente recibe tantas arterias pulpares como raíces posee. Estas arterias se introducen luego en el conducto de la raíz y llegan así a la pulpa dentaria, donde se resuelven en una abundante red capilar. Se pueden seguir las mallas de esta red hasta por debajo de la capa odontoblástica. El marfil carece completamente de vasos.

En la base de la pulpa se encuentran ordinariamente dos o tres arterias y otras tantas venillas que, con mucha frecuencia, afectan después de cierto trayecto una disposición en asa o en cayado, de cuya convexidad se desprende los vasos que se ramifican por el seno del tejido (MAGITOT).

Antes de la formación del conducto dental del adulto, que lleva a los dientes permanentes sus vasos y nervios, existe para los dientes temporales un conducto homólogo, señalado por SERRES en 1817 y denominado después *conducto de la dentición temporal* o *conducto de Serres*. Este conducto va de fuera a dentro por debajo del conducto alveolar del maxilar fetal y viene a abrirse en la cara externa del cuerpo del hueso por un pequeño orificio que corresponde al alvéolo del canino.

El conducto de Serres se atenúa a medida que el conducto dental se desarrolla. En el nacimiento, su orificio anterior está obliterado una vez de cada cuatro. Pero se encuentran frecuentemente vestigios del mismo en el adulto: unas veces es la persistencia del orificio anterior, otras las del orificio posterior, más raramente la persistencia simultánea de ambos orificios. El orificio anterior, cuando existe, se abre algo por delante del orificio mentoniano, en un plano vertical que pasa entre el primer premolar y la sínfisis: es muy pequeño y excede rara vez de medio milímetro. En cuanto al orificio posterior, se ve en la cara interna de la rama del maxilar, algo por detrás de la espina de Spix.

Respecto a la vascularización de los dientes, varía mucho según la edad.

α) *En el feto*, la nutrición de los dientes está asegurada por la dental inferior y la mentoniana. La *arteria dental inferior*, a nivel de la espina de Spix, suministra primeramente una colateral que va a la parte posterior del molar de seis años. Luego penetra en el conducto dental y su canal de continuación para terminar en los folículos del segundo premolar y de su diente de reemplazo. La *arteria mentoniana*, rama de la submentoniana, penetra en el agujero mentoniano, llega al canal alveolar y aquí se divide en dos ramas: una, posterior, que se anastomiza con la dental inferior; otra, anterior, que siguiendo el conducto incisivo, irriga los folículos de los dientes de leche subyacente, así como los de sus dientes de reemplazo. Es la *arteria incisiva* del adulto. Nótese que en este período de desarrollo la arteria mentoniana se dirige de fuera a dentro, entrando en el agujero mentoniano en lugar de salir de él. Contrariamente a las aserciones de SERRES, WALLOIS y BENNEJEAUD no admiten en el conducto de Serres arterias especiales encargadas de la irrigación de los dientes temporales, no habría, pues, motivo para oponer una arteria de la dentición temporal a una arteria de la permanente.

β) *En el niño*, la arteria dental inferior pierde importancia y extiende su territorio del lado de la sínfisis. Al mismo tiempo la arteria mentoniana disminuye de volumen. Se divide también en dos ramas, una externa, que se anastomiza con la dental inferior, y otra interna, que se dirige hacia dentro, pero esta última se detiene debajo del canino. Los dos incisivos son irrigados por una nueva arteria que viene de la sublingual y que, después de haber penetrado en el maxilar por su cara interna, viene a terminar en los folículos situados por dentro del canino.

γ) *Más tarde*, la arteria dental inferior, que continúa adquiriendo mayor importancia, riega todos los dientes permanentes, desde el tercer molar hasta el incisivo medio inclusive. La arteria mentoniana, simple colateral de la dental inferior y que de aferente se ha hecho eferente, sale por el aguejro mentoniano, en lugar de *penetrar por él*, para ramificarse en la región mentoniana. La arteria sublingual persiste, pero es muy reducida y se agota en el tejido óseo peridental sin suministrar ramos a los incisivos. Y así se crea la *disposición en el adulto*. (Léase sobre este asunto el interesante trabajo de VALLOIS y BENNEJEAUD, *Le développement du canal dentaire inférieur et la vascularisation des dents aux différents âges*, Bol. de la Soc. de Antropología, 1913.)

**2.° Venas.** — Las venas procedentes de la red capilar de la pulpa siguen el mismo trayecto que las arterias, pero en sentido inverso. Salen de los dientes a nivel del vértice de las raíces y van a terminar: en lo que concierne a la mandíbula inferior, en la *vena dental inferior*, y en lo que respecta a la superior, en las *venas alveolar* y *suborbitaria*.

**3.° Linfáticos.** — Apoyados en investigaciones siempre negativas, se ha admitido durante largo tiempo que los dientes no poseían verdaderos linfáticos. KOR-

NER (1907), colocando partículas coloradas sobre la pulpa dental de animales jóvenes, había visto que estas partículas se dirigían poco a poco hasta el interior de los ganglios submaxilares. Pero este hecho, con todo y establecer la existencia, en la pulpa dental, de corrientes linfáticas que se dirigen hacia los ganglios, no demuestra absolutamente que estas corrientes se formasen en *conductos linfáticos verdaderos*. Esta demostración no podía darse sino por medio de inyecciones, Ahora bien, estas inyecciones, que hasta ahora habían fracasado, han dado un perfecto resultado, en 1907, en manos de SCHWEITZER. Este autor ha comprobado claramente la existencia, en la pulpa dental, de conductos linfáticos verdaderos, y he aquí el trayecto que les asigna:

De la pulpa de la corona, los linfáticos dentales descienden a las raíces y se escapan de la cavidad pulpar a nivel del vértice de estas raíces.

Su trayecto ulterior debe examinarse separadamente para los dientes de la mandíbula superior y para los de la mandíbula inferior. Para la *mandíbula superior*, los linfáticos dentales, al salir de las raíces, caminan algún tiempo por el espesor del maxilar superior, luego salen del hueso por el agujero infraorbitario y por cierto número de orificios más pequeños. Llegan así al tejido celular subcutáneo y, dirigiéndose entonces hacia abajo y atrás, van a terminar, en parte en los ganglios submaxilares, en parte en los ganglios cervicales profundos. Para la *mandíbula inferior*, al dejar las raíces dentales, los linfáticas caen en el conducto dental inferior, que recorren de abajo arriba. Finalmente se dirigen, como los linfáticos de las encías correspondientes, unos a los ganglios submaxilares, los otros a los ganglios cervicales profundos.

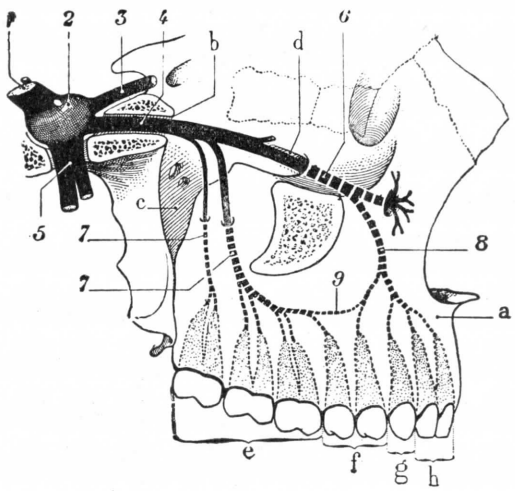


FIG. 96

Inervación de los dientes superiores *(esquemática)*.

*a*, maxilar superior. — *b*, agujero redondo mayor. — *c*. fosa ptérigomaxilar. — *d*, canal y conducto infraorbitario. — *e*, molares gruesos. — *f*, premolares. — *g*, caninos. — *h*, incisivos.

1, trigémino, con sus dos raíces. — 2, ganglio de Gasser. — 3, nervio oftálmico. — 4, nervio maxilar superior. — 5, nervio maxilar inferior.—6, nervio suborbitario.—7, 7', nervios dentales posteriores. — 8, nervio dental anterior. — 9, anastomosis entre los nervios dentales posteriores y el nervio dental anterior.

**4.° Nervios.** — Los dientes, como es sabido, poseen una sensibilidad exquisita: sensibilidad al dolor, sensibilidad a la presión, sensibilidad al calor, etc. Tienen, en consecuencia, numerosísimos nervios.

a) *Procedencia.* — Estos nervios (fig. 95) proceden del trigémino. Sabemos, por lo demás, que este nervio craneal da la sensibilidad a todas las regiones de la cara. Los nervios dentales emanan del maxilar superior, que suministra los nervios de los dientes del maxilar superior, y del maxilar inferior, cuyos ramos están destinados a los dientes de la mandíbula.

α) *Inervación de los dientes del maxilar superior* (fig. 96). — Las ramas destinadas a los dientes del maxilar superior proceden: 1.ª, de los nervios dentales posteriores; 2.°, del nervio dental medio; 3.°, del nervio dental anterior.

Los *nervios dentales posteriores* son filetes delgados que se desprenden del maxilar superior en número de dos o tres, antes de la entrada del nervio en la canal infraorbitaria. Descienden verticalmente, aplicados a la tuberosidad del ma-

xilar, por una hoja fibrosa densa que se extiende de la hendidura esfenomaxilar al reborde alveolar. Caminan en pequeños canales excavados en la superficie del hueso en relación con el cayado de la maxilar interna, que también se pega a la tuberosidad del maxilar, pero por fuera del compartimiento fibroso. A esta altura la arteria da su rama alveolar. Los nervios dentales posteriores desaparecen en el espesor del hueso después de haber abandonado ramos gingivales.

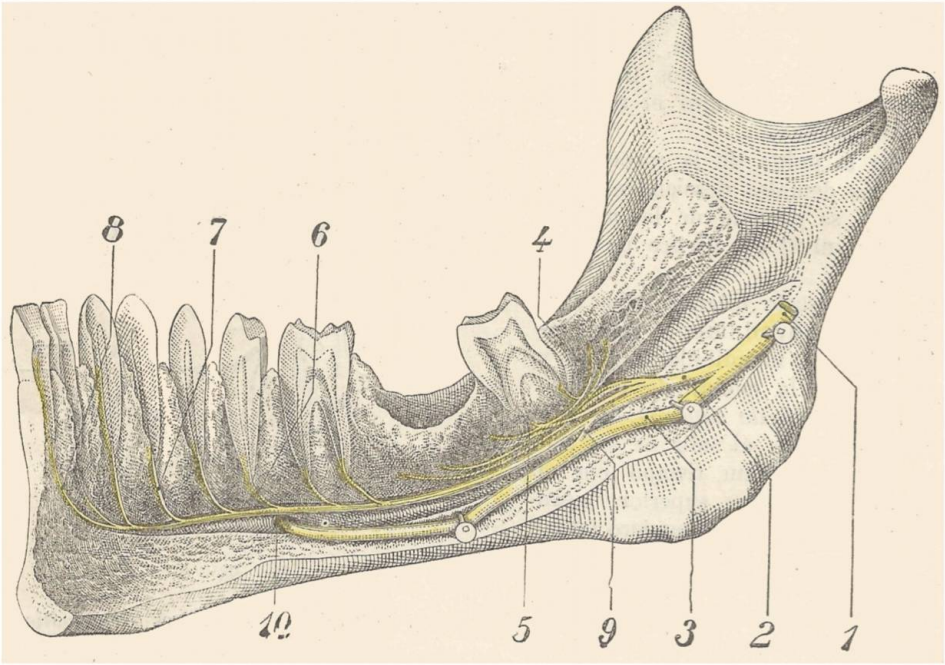


Fig. 97

Nervio dental inferior (preparación por corrosión). Disección por la cara interna (Mileff).

1, tronco del nervio dental inferior. — 2, rama dental. — 3, nervio mentoniano. — 4, ramo ósteoperióstico. — 5, ramo pulpar destinado a una raíz del último molar. — 6, 7, 8, ramos para los premolares, el canino y los incisivos. — 9, anastomosis entre el ramo dental propiamente dicho y el nervio mentoniano (10).

El *nervio dental medio*, inconstante, nace en el canal supraorbitario y sigue un trayecto intraóseo en relación con la parte externa del seno maxilar. Se dirige hacia la raíz del premolar.

El *nervio dental anterior* nace en el canal infraorbitario. Llega a los dientes por un pequeño conducto excavado en el maxilar. Este conducto, dirigido de fuera a dentro, luego vertical, sigue antes de terminar la pared externa de las fosas nasales, de las que únicamente está separado a veces por el espesor de la pituitaria. Se le puede anestesiar fácilmente en este punto. Después de haber suministrado ramos a la mucosa de las fosas nasales, termina anastomizándose con los nervios precedentes, para dar ramos al incisivo y al canino.

Todos los ramos que acabamos de descubrir se anastomizan entre sí para formar un plexo, el *plexo dental*, del que parten filetes óseos y filetes destinados a la pulpa de los dientes: existe un ramo para cada raíz. A pesar de estas anastomosis se puede afirmar que los nervios posteriores son los que dan los ramos destinados a los molares, que el nervio dental medio inerva especialmente los premolares, mientras que el nervio dental anterior se divide generalmente en tres ramas terminales que inervan el canino y los dos incisivos. El primer molar es

inervado muy a menudo por un ramo procedente de una anastomosis en asa tendida entre el dental inferior y el dental medio.

β) *Inervación de los dientes del maxilar inferior.* — Los nervios de los dientes del maxilar inferior proceden del nervio dental inferior, rama de la maxilar inferior.

De los resultados suministrados por la disección de veinticinco piezas practicada en nuestro laboratorio por el Dr. MILEFF (*Tesis de Lyón*, 1930), parece

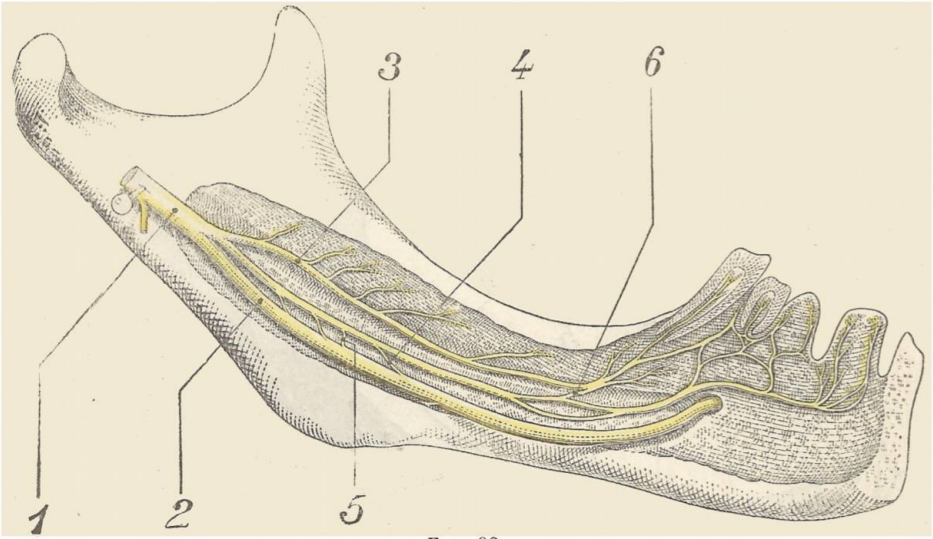


FIG. 98

Nervio dental inferior. Preparación por corrosión (MILEFF).

1, tronco del nervio dental que se divide en tres ramas. — 2, nervio mentoniano. — 3, nervio molar. — 4, nervio incisivo. — 5, anastomosis entre el nervio incisivo y el nervio mentoniano. — 6, anastomosis entre la terminación de un nervio molar y el nervio incisivo.

que, en su trayecto intraóseo, el nervio dental inferior puede describirse de la manera siguiente:

Después de la ablación de la tabla interna del maxilar inferior y abertura del conducto dental, el nervio aparece como un cordón bastante importante, simple, que recorre en toda su extensión el conducto dental inferior, cuya dirección sigue acompañado en su trayecto por la arteria y las venas dentales inferiores situadas en su cara ínferointerna.

Pero si se diseca la vaina del nervio, se advierte que éste, simple en apariencia, está constituído por fascículos que se pueden aislar unos de otros, a veces, en ciertos casos (ocho veces en veinticinco), aun antes de la entrada del nervio en el conducto dental. Estos fascículos se anastomizan entre sí y ofrecen algunas veces disposiciones bastante complicadas (véase fig. 99).

A lo largo de su recorrido, el nervio dental inferior suministra filetes gingivales para la mucosa de las encías, filetes óseos para el periostio y el hueso y filetes dentales; la distribución de estos últimos es bastante variable: los dientes reciben sus nervios unas veces de varios ramos, otras de uno solo; un ramo, al dividirse, puede inervar los dientes diferentes.

La terminación del nervio dental inferior puede hacerse según tres modos diferentes:

1.° Un modo que se encuentra descrito en todos los clásicos, según el cual el nervio dental inferior se divide en el orificio anterior del conducto dental en

dos ramas terminales: el *nervio incisivo*, que inerva el canino y dos incisivos, y el *nervio mentoniano*, el cual, saliendo por el agujero mentoniano, se divide en filetes que se distribuyen por la piel del mentón y del labio y por la mucosa labial. Hemos encontrado esta disposición siete veces entre veinticinco casos (fig. 100, lado izquierdo)

2.° Un modo que corresponde a la descripción de MECKEL, reanudada por Daniel MOLLIÈRE y estudiada más recientemente por M. E. OLLIVIER, y según el

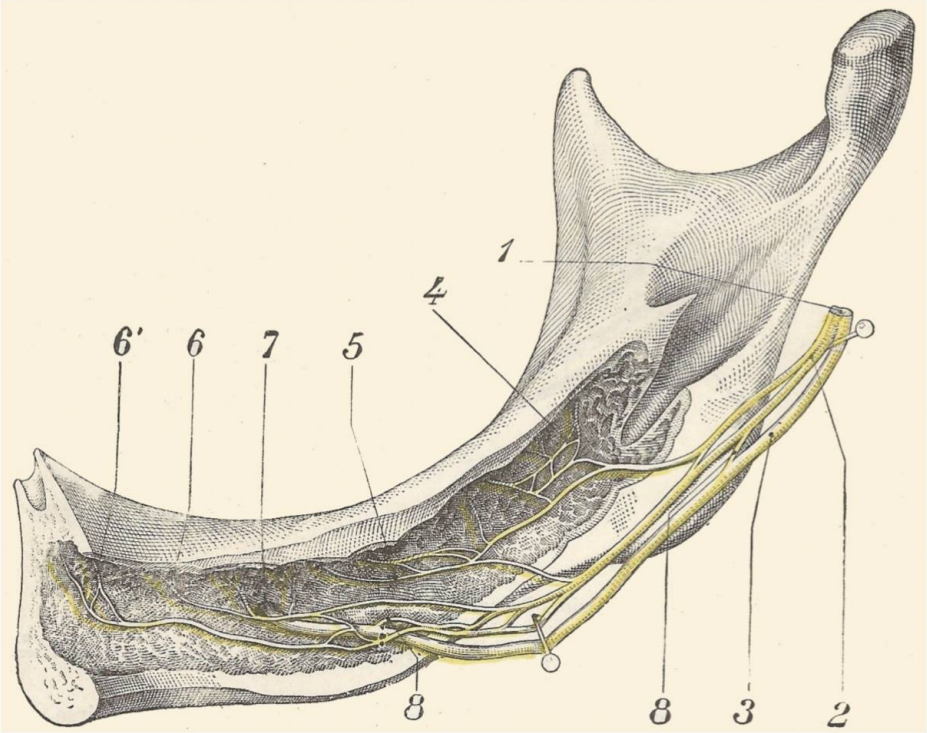


FIG. 99

Nervio dental inferior. (Preparación por corrosión en un maxilar de anciano sin dientes Tipo plexiforme.) (MILEFF.)

1, tronco del nervio dental inferior. — 2, ramo dental propiamente dicho. — 3, nervio mentoniano. — 4, plexo intraóseo que corresponde al último molar y a la rama ascendente. — 5, ramo que corresponde a los molares y premolares. — 6, ramo canino. — 6', ramo incisivo. — 7, nervio mentoniano. — 8, anastomosis entre el ramo dental y el ramo mentoniano.

cual el nervio dental inferior se divide desde su entrada en el conducto dental en dos ramas (fig. 99): una, importante, el *nervio mentoniano*, que sale por el agujero mentoniano sin dar filetes a los dientes; otra, de pequeño calibre, el *nervio dental*, que, extendiéndose del orificio superior del conducto dental inferior al incisivo mediano, se anastomiza con el nervio mentoniano y suministra filetes a todos los dientes. «En este caso no hay nervio incisivo, como tampoco nervio molar o nervio canino: hay un nervio dental que inerva todos los dientes.» (E. OLLIVIER.)

Hemos observado esta disposición siete veces entre veinticinco casos.

3.° Un modo según el cual se pueden considerar al nervio dental inferior tres ramas terminales (véanse figs. 98 y 100, lado derecho):

*a)* Una rama que inerva los molares y premolares;

*b)* Una rama que inerva el canino y los incisivos;

*c)* Una rama que sale por el agujero mentoniano y que constituye el nervio mentoniano.

Se notará que esta disposición, que hemos observado once veces entre veinticinco casos. o sea en la mitad de éstos, es análoga a la disposición de los nervios dentales en el maxilar superior, estando representada la primera *rama* en el maxilar superior por los ramos dentales posteriores, la segunda rama por el ramo dental inferior y la tercera por el nervio maxilar superior que se expansiona en el ramillete infraorbitario.

Por último, se puede observar más raramente un tipo de tres ramas ricamente anastomizadas entre sí; constituye el *tipo plexiforme* (fig 99)

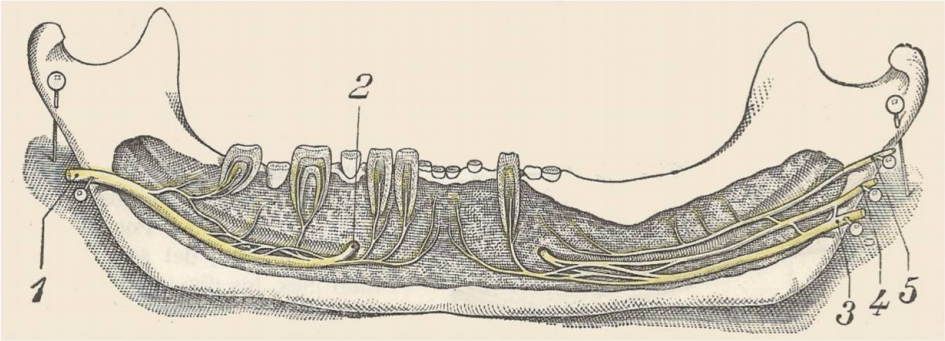


FIG. 100

Nervio dental inferior.

Disección de los dos nervios dentales de un mismo maxilar. *A la izquierda de la figura:* disposición según el tipo clásico. *A la derecha:* nervio dental dividido en tres ramas.

1, nervio dental del lado izquierdo. — 2, nervio mentoniano izquierdo. — 3, nervio incisivo derecho. — 4, nervio mentoniano. — 5, nervio molar.

OBSERVACIONES. — El nervio dental inferior no se anastomiza en la línea media con su homólogo del lado opuesto. Se le puede ver netamente en la figura 100. Se notará, por otra parte, que el modo de división no es siempre simétrico. La misma figura muestra que el nervio dental inferior derecho es fasciculado ya antes de su entrada en el conducto dental inferior; su modo de terminación parece pertenecer al tercer tipo que hemos descrito. El nervio dental inferior izquierdo está constituído por un tronco importante del que no se pueden separar fascículos, y su modo de terminación parece pertenecer al primer tipo.

No hemos comprobado la presencia del ganglio incisivo señalada por Daniel MOLLIÈRE.

b) *Modo de terminación.* — Llegados a la pulpa, los ramos nerviosos se dividen y se anastomizan de modo que forman un plexo muy denso, cuyas mallas ocupan la región más superficial de la masa pulpar. De este plexo salen en seguida, en sentido radiado, numerosas fibrillas, de 2 a 3 μ de anchura, que se dirigen hacia el marfil. Su modo de terminación no está bien dilucidado todavía. ROBIN y MAGITOT habían creído, primero, que no salían del espacio ocupado por la pulpa y que terminaban en la superficie de esta última, ora por extremos cónicos, ora por pequeños engrosamientos en botón. Pero, después de las investigaciones más recientes que ha emprendido y proseguido con LEGROS, MAGITOT ha expuesto la opinión de que tales fibrillas penetraban hasta los tubos de dentina, lo que nos explicaría la sensibilidad particular de que goza el marfil. Debemos añadir, sin embargo, que RENAUT, en su trabajo sobre las faneras *(Ann. de dermat. et de syphil.*, 1880-1881) ha negado la naturaleza nerviosa de los elementos que, en los primeros estadios del desarrollo, van a las células epiteliales del marfil.

## F. — Desarrollo de los dientes

Los dientes, según hemos dicho antes, son derivaciones de la mucosa bucal. Remitimos a los tratados de Embriología para el estudio de las fases diversas que siguen los elementos histológicos de la mucosa para constituir las partes esenciales del diente. Aquí debemos ocuparnos tan sólo en la erupción dental y en las leyes que rigen este fenómeno.

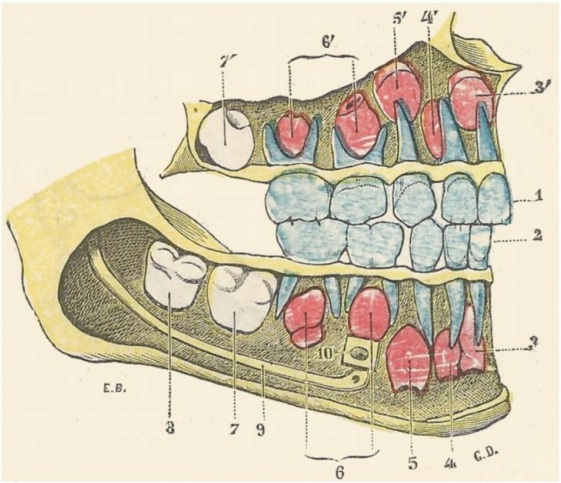


Fig. 101

Esquema que muestra los dientes temporales y los dientes permanentes en un niño de cinco años *(lado derecho.)*

(Los dientes temporales están teñidos *en azul;* los dientes de reemplazo, *en rosa;* el 1.° y el 2.° grandes molares, *en blanco.*)

1, los cinco dientes temporales derechos de la mandíbula superior. —2, los cinco dientes temporales derechos de la mandíbula inferior. —3, 3', incisivos medios de reemplazo. — 4, 4', incisivos laterales de reemplazo. — 5, 5', caninos de reemplazo. — 6, 6', los cuatro premolares de reemplazo.—7, 7', primer gran molar.—8, segundo gran molar inferior en su alvéolo (arriba no está formado todavía el segundo gran molar). — 9, conducto dental inferior. — 10, orificio de este conducto.

**1.° Primera dentición.** — En el feto de término, los dientes se hallan encerrados todavía dentro de sus alvéolos, por debajo de la mucosa. Se han visto nacer niños con uno o varios dientes, pero estos casos son del todo excepcionales. Poco después del nacimiento, del sexto al séptimo mes, los dientes, al desarrollarse hacia fuera, levantan la mucosa, la desgastan paulatinamente en el punto de contacto, la atraviesan y se elevan progresivamente sobre el borde alveolar. En cuanto a la mucosa, desciende poco a poco a lo largo de la corona y se detiene sobre el cuello, con el cual contrae íntima unión.

Esta erupción de los dientes no se verifica simultáneamente, sino que es sucesiva, y el orden según el cual se efectúa está sujeto a leyes que son casi constantes: 1.°. los dientes homónimos aparecen por parejas en cada mandíbula, uno a la derecha y otro a la izquierda; 2.°, los dientes de la mandíbula inferior preceden en su aparición a los correspondientes de la mandíbula superior, pero éstos les siguen muy de cerca; 3.°, se ven aparecer sucesivamente en el reborde alveolar los incisivos medios, después los incisivos laterales, los primeros molares, los caninos y, finalmente, los segundos molares o grandes molares.

Las épocas diversas en que aparecen los primeros dientes se hallan indicadas en el cuadro sinóptico siguiente:

| | |
|---|---|
| Del 6.° al 8.° mes. . . . . | *Incisivos medios inferiores.* |
| Del 7.° al 10.° mes. . . . . | *Incisivos medios superiores.* |
| Del 8.° al 16.° mes. . . . . | *Incisivos laterales inferiores.* |
| Del 10.° al 18.° mes. . . . . | *Incisivos laterales superiores.* |
| Del 22.° al 24.° mes. . . . . | *Primeros molares inferiores.* |
| Del 24.° al 26.° mes. . . . . | *Primeros molares superiores.* |
| Del 28.° al 30.° mes. . . . . | *Caninos inferiores.* |
| Del 30.° al 34.° mes. . . . . | *Caninos superiores.* |
| Del 32.° al 36.° mes. . . . . | *Segundos molares inferiores.* / *Segundos molares superiores.* |

Así pues, a la edad de dos y medio a tres años, el niño se halla provisto de los veinte dientes que constituyen la primera dentición. Estos dientes, *dientes primitivos, dientes temporales, dientes de leche*, se distinguen de los de la segunda dentición o *dientes permanentes*, primero por su pequeñez y luego por su color blanco azulado. Los incisivos y los caninos tienen casi el mismo aspecto que sus homólogos de la segunda dentición. Respecto a los molares que les siguen, son siempre multicúspides y de raíces múltiples: presentan, por consiguiente, todos los atributos, no de los premolares, sino de los grandes molares.

Una vez terminado el trabajo de erupción, las raíces de los dientes temporales continúan creciendo en el interior del alvéolo y no alcanzan su completo desarrollo sino hacia el final del quinto año. En esta época, los dientes de la segunda dentición, que están situados debajo de aquéllos y que hasta aquí se han contentado con evolucionar en su sitio, hallándose ahora suficientemente desarrollados, se disponen a empezar el movimiento de traslación que debe conducirlos también sobre el reborde alveolar. Se dirigen, pues, hacia la mucosa y encuentran pronto en su camino a los dientes de la primera dentición. Al ocurrir este contacto, que es como la señal de su decadencia, los dientes de leche, cuyo papel ha terminado, se atrofian rápidamente. Un trabajo de resorción, mal definido todavía, destruye poco a poco sus alvéolos y sus raíces. El diente se encuentra entonces reducido a su corona y no posee más medio de fijeza que su adherencia al anillo gingival que le franqueó el paso. Se hace movedizo y acaba por caerse, casi siempre por la simple presión de la lengua o de los labios.

La caída de los dientes temporales se efectúa siguiendo el mismo orden de su aparición en el reborde alveolar. Los primeros en nacer son los primeros en desaparecer. Así pues, los incisivos medios caen de los siete años a los siete años y medio; siguen luego los incisivos laterales, durante el octavo año; los primeros molares, de los diez a los diez años y medio; y, en fin, los segundos molares y los caninos, de los diez a los doce años.

Se han emitido varias hipótesis para explicar este fenómeno de resorción que destruye las raíces de los dientes temporales y determina su caída.

Unos hacen intervenir la compresión que ejerce el diente de reemplazo sobre el diente temporal que le cierra el paso, compresión que determina en éste una atrofia que podríamos llamar *mecánica*. Habla en favor de esta teoría mecánica el hecho bien conocido de que, cuando un diente de reemplazo está desviado, el diente de leche que está destinado a reemplazar persiste en estado de *diente supernumerario*. Pero no es conciliable con este otro hecho, observado algunas veces, a saber: que un diente de leche pierde sus raíces y cae aun cuando no exista debajo de él ningún diente de reemplazo.

Otros autores atribuyen la atrofia de la raíz a una suspensión de la circulación sanguínea. Pero esto es posponer la cuestión, puesto que esta hipótesis no nos explica el mecanismo por el cual se han estrechado y obliterado las arterias nutricias de los dientes.

Tomes admite un órgano absorbente, al que da el nombre de *fungus*, que aparece en los alvéolos alrededor de las raíces y resorbe poco a poco estas últimas, gracias a ciertas células gigantes, llamadas *osteoclásticas*, que revisten su superficie. Pero aun aquí ignoramos cuál es la procedencia de este *fungus* y cuál su modo de obrar en la destrucción progresiva de las raíces de los dientes temporales.

Redier (1883) y Albarrán (1887) han considerado esta destrucción como la consecuencia de una osteítis rarificante. «El proceso, dice Redier, que acompaña a la caída de los dientes temporales por resorción de sus raíces es análogo al proceso de la osteítis simple, que se traduce constantemente por fenómenos alternos de resorción y de producción ósea con predominio definitivo de uno de los dos. Este proceso tiene como punto de partida la irritación fisiológica determinada por la erupción, la evolución y el desarrollo del germen osificado del diente permanente. El periostio del diente caduco y los elementos conjuntivos del tabique folicular se hacen asiento de una proliferación muy activa, que termina por la formación de un tejido parecido a la medula embrionaria (papila absorbente, cuerpo fungiforme). Este nuevo tejido será agente de formación, según el grado de la irritación; pero

cuando los hechos ocurren de un modo normal, predomina evidentemente el proceso destructivo. El tabique alveolar es atacado primero, luego el cemento de la raíz del diente caduco y, por fin, el marfil y hasta el esmalte.»

**2.° Segunda dentición.** — La segunda dentición comprende treinta y dos dientes. De éstos, los veinte primeros, yendo de delante atrás, ocupan el sitio de los veinte dientes de leche y por esto se les denomina *dientes de reemplazo*. Los doce últimos o grandes molares son dientes nuevos, que carecen de representantes en la primera dentición y que aparecen en la porción más apartada de los maxilares, en su espacio hasta entonces desocupado.

Los primeros dientes permanentes que aparecen en el reborde alveolar son los primeros grandes molares: su erupción se efectúa ordinariamente de seis a siete años, y de ahí el nombre de *muela de siete años* que se da vulgarmente al primer gran molar. Vienen después los veinte dientes de reemplazo, en el mismo orden que los dientes de leche, y, por fin, los segundos y terceros grandes molares. La cronología de la erupción de los dientes permanentes se halla resumida en el cuadro sinóptico siguiente:

| | |
|---|---|
| De 5 a 7 años. . . . . | Los cuatro primeros molares. |
| De 6 a 8 años. . . . . | Los cuatro incisivos medios. |
| De 8 a 10 años. . . . . | Los cuatro incisivos laterales. |
| De 9 a 10 años. . . . . | Los cuatro primeros premolares. |
| De 10 a 11 años. . . . . | Los cuatro caninos. |
| De 11 a 12 años. . . . . | Los cuatro segundos premolares. |
| De 12 a 14 años. . . . . | Los cuatro segundos molares. |
| De 19 a 30 años. . . . . | Los cuatro terceros molares. |

Observemos, en este cuadro, la aparición tardía de la muela del juicio, que, en muchos individuos, no aparece en el reborde alveolar sino hacia los treinta años. Es frecuente que la erupción de la muela del juicio se acompañe de diversos accidentes, dependientes, ora de la infección desarrollada alrededor del capuchón mucoso, ora de un crecimiento mal orientado que hace chocar la muela del juicio con el segundo molar grueso. Y aun en muchos casos no aparece nunca y permanece encerrada toda la vida dentro de su alvéolo.

**3.° Desgaste y caída de los dientes.** — Los dientes se desgastan paulatinamente bajo la influencia del roce incesante que experimenta su superficie triturante durante la masticación. Este desgaste se verifica naturalmente en el borde libre del diente. Ante todo hace desaparecer los tres dentellones que hemos señalado en el borde cortante de los incisivos jóvenes. Embota luego el mismo borde cortante de los incisivos, la punta de los caninos y las cúspides de los pequeños y grandes molares.

Al principio se interesa tan sólo el esmalte; pero, más adelante, los progresos del desgaste ponen al descubierto el mismo marfil, y la superficie masticatoria del diente se encuentra entonces constituída por dos zonas bien distintas: una zona central, de color amarillento, que corresponde al marfil, y una zona periférica blanca y brillante, formada por el esmalte y dispuesta en torno de la precedente a modo de corona.

Al mismo tiempo que la corona del diente pierde exteriormente porciones de su esmalte y de su marfil, su conducto central se estrecha poco a poco por la aplicación incesante de nuevas capas de marfil sobre sus paredes. La pulpa, a su vez, pierde sus vasos y sus nervios y degenera paulatinamente en una formación conjuntiva. Así, privados de su líquido nutricio, los dientes se convierten en verdaderos cuerpos extraños, por cuya causa perecen, se hacen movedizos y caen.

Se resorben luego sus alvéolos, y sobre el reborde del maxilar así modificado se extiende la mucosa de las encías, lisa, uniforme y continua como en el período fetal.

La caída de los dientes permanentes, fuera de toda influencia patológica, no está sujeta a reglas fijas de ninguna especie. La época en que se produce varía muchos según los individuos: al lado de individuos jóvenes, desdentados ya de un modo más o menos completo, se ven ancianos de setenta y hasta ochenta años que conservan aún todos sus dientes. Varía también seguramente según las razas, y por esto los antropólogos están de acuerdo en admitir que los blancos pierden sus dientes antes que los negros.

### G. — Variaciones y anomalías dentales

No entra en el cuadro de esta obra considerar en detalle las variaciones numerosas y tan importantes de los dientes. Pero el anatomista debe conocer, sin embargos, los grandes grupos de dismorfias que pueden recaer en el aparato dental y los maxilares que lo sostienen.

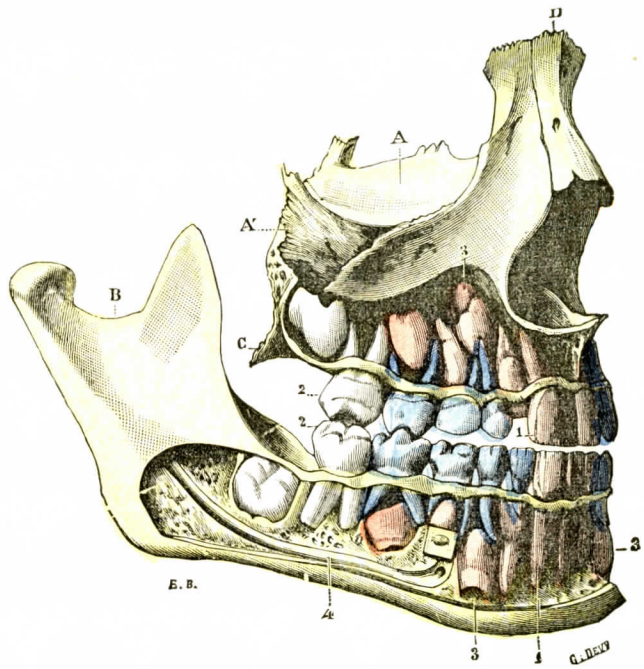


Fig. 102

Las dos mandíbulas de un niño de siete años y medio, excavadas para demostrar el estado de la segunda dentición.

(Los dientes temporales están teñidos *de azul;* los dientes de reemplazo, *de rosa.*)

En este individuo los cuatro incisivos temporales han desaparecido y han hecho sitio a los dientes permanentes. A la derecha y arriba, el incisivo lateral de la primera dentición ha caído; se ve el diente de reemplazo que empieza a salir fuera del alvéolo. Abajo existe todavía el diente primitivo. Lo mismo ocurre con los caninos y los cuatro premolares de este lado; la erupción de los primeros grandes molares se ha verificado ya. Los segundos se hallan todavía aprisionados en el alvéolo.

A, maxilar superior, con A', su apófisis piramidal. — B, maxilar inferior. — C, palatino. — D, hueso propio de la nariz.

1, 1, incisivos de reemplazo medios. — 2, 2, primeros grandes molares (*muela de siete años*). — 3, 3, caninos de reemplazo. — 4, conducto dental inferior.

**1.° Variaciones de la forma de los dientes.** — Se observan muy frecuentemente diferencias de las formas típicas que hemos descrito. Estas diferencias sorprenden sobre todo al estomatólogo que las observa en el vivo. Numerosas son las causas generales de variaciones. Es cierto que existe una influencia de la constitución general de los individuos sobre la forma de los dientes. Sabemos primero que las enfermedades hereditarias, en particular la sífilis, ocasionan frecuentemente una conformación defectuosa de los dientes. Diversos estados funcionales dejan también sus huellas en la forma dental. Algunos autores extranjeros, como Kirk, el eminente profesor de clínica dental de la Universidad de Pensilvania, señalan una relación entre la forma dental y el *temperamento.* Según Kirk, los temperamentos primarios fundamentales comprenden: el temperamento bilioso, el sanguíneo, el nervioso y el linfático.

El *bilioso* tiene los dientes de color amarillo obscuro, fuertes, largos y angulosos. Sólo tienen ligera translucidez, no son brillantes. Su articulación es perfecta. Son resistentes.

El *sanguíneo* tiene los dientes dispuestos simétricamente y bien proporcionados. El tinte es crema, más bien amarillento, bastante brillante y translúcido. Los contornos son redondeados e incurvados. Están bien dispuestos y su oclusión es buena.

El *nervioso* tiene dientes más bien largos, de bordes incisivos y de cúspides finas y alargadas. Su color es azul gris perla. Son muy transparentes en el ápex. Su oclusión es muy marcada.

Los *linfáticos* poseen dientes pálidos y opacos, obscuros o térreos. Son altos, anchos y mal conformados. Las cúspides son bajas y redondeadas. La oclusión es laxa o no ajusta bien.

La forma de los dientes ha sido estudiada igualmente según las combinaciones binarias de estos temperamentos (sanguíneobilioso, nerviobilioso, etc.). De estos datos debe recordarse que las cualidades humorales tienen ciertamente una influencia en el aspecto y también en la constitución de los dientes. Entre las variaciones de forma señalemos: 1.°, la *reducción de volumen* o *microdentismo:* los dientes minúsculos están separados por espacios anchos; 2.°, el *macrodentismo* o *aumento considerable de ciertos dientes.* Esta variación recae principalmente en los incisivos superiores y los caninos, que pueden sobresalir al exterior.

Al lado de estas variaciones de forma existen otras anomalías más importantes para el anatomista.

**2.° Ausencias dentales. Variaciones por defecto.** — El grado menos desarrollado de las variaciones por defecto es el desarrollo incompleto de un diente. Los terceros molares, y, después de éstos, los incisivos laterales superiores, están a menudo afectos de reducción de volumen. Esta reducción puede llegar a la ausencia total del diente. También los terceros molares, y luego los incisivos laterales y los primeros molares están generalmente sujetos a esta ausencia. Parece que esta anomalía señala una influencia funcional reductora. Algunos dientes, menos útiles que los otros, tienden a desaparecer. Darwin señalaba hace tiempo que el hombre futuro sólo tendrá veintiocho dientes, a consecuencia de la desaparición del tercer molar. Se sabe que éste, denominado a menudo muela del juicio, tiene con frecuencia dificultades en su aparición. Está sujeto a numerosas anomalías de posición; su erupción es bastante a menudo complicada y hasta puede ocasionar graves complicaciones. Queda con frecuencia incluída en el maxilar inferior, enterrada en pleno tejido óseo, en tal posición que la intervención quirúrgica se hace necesaria para practicar su ablación (fig. 103). La ausencia del tercer molar ha sido comprobada por Monteganzza en el maxilar superior en el 21,93 por 100 de los cráneos que ha examinado y en el maxilar inferior en el 28,34 por 100. Esta ausencia sería a menudo hereditaria.

**3.° Ausencia total de los dientes.** — La ausencia total de los dientes ha sido señalada por Fox y Sabathier (citados por Fischer). En general, esta anomalía va acompañada de alopecia congénita. No olvidemos que el sistema piloso y el sistema dental dependen de la hoja ectodérmica y se desarrollan casi al mismo tiempo. «Esta malformación simultánea del sistema dental y del sistema piloso encuentra su justificación en esta ley: cuando se observan gran número de anomalías en el mismo individuo, estas anomalías recaen de ordinario sobre los órganos que tienen el mismo origen embriológico y cuyo desarrollo es sincrónico» (Le Double)

**4.° Variaciones por exceso y dientes suplementarios.** — Los incisivos son los que más a menudo están sujetos al aumento, mucho más raramente los premolares y los molares, nunca los caninos

Con gran frecuencia los dientes suplementarios están situados por dentro o por fuera del arco dental, delante o detrás del diente normal. Esta heterotopia puede extenderse incluso fuera del maxilar. Se ha señalado la presencia de dientes en el paladar, en el seno maxilar y hasta en el suelo de la órbita (De Lapersonne).

Fischer distingue con razón el falso aumento de número de los dientes del verdadero. El falso aumento consiste en la persistencia de uno o varios dientes de

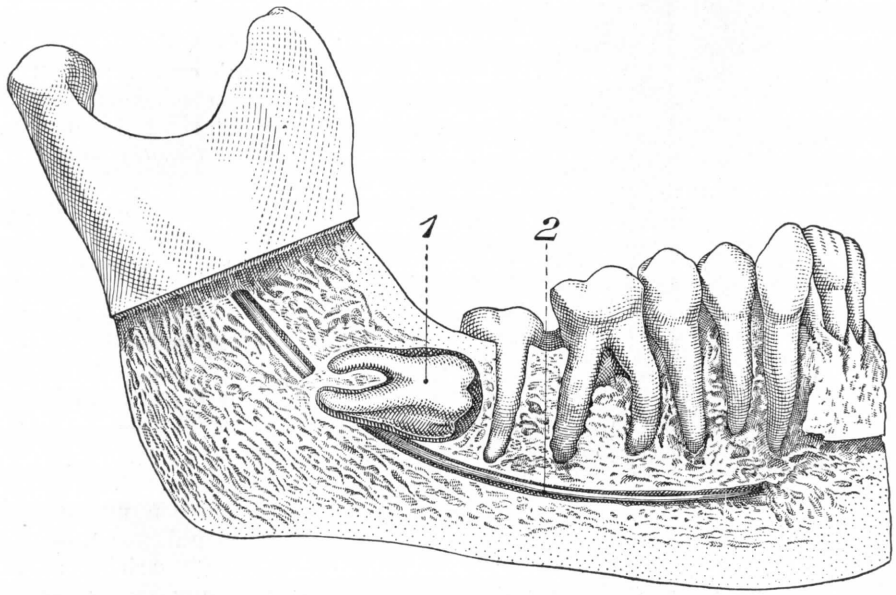


Fig. 103

Tercer molar inferior incluído en el espesor del maxilar (según Kirk).

1, tercer molar inferior o muela del juicio incluída. — 2, canal dentario. (Véanse las relaciones que ofrece este canal con el diente incarcerado.)

leche durante toda la vida, siendo normal la dentición permanente. El verdadero procede de mamelones dentales supernumerarios o de un desdoblamiento de estos mamelones normales.

**5.° Variaciones de la evolución dental.** — La presencia de dientes en el nacimiento ha sido observada por varios autores. Por lo general, estos dientes caen algunos días después del nacimiento y son reemplazados por los verdaderos dientes de leche. Otros persisten. Los primeros son debidos a un germen dental anormal (predentición precedente a la dentición temporal); los segundos, que persisten, son verdaderos dientes temporales. Según Fischer, la presencia de dientes en el nacimiento no se encuentra más de una vez en 2.000 ó 3.000 recién nacidos.

Una variación, rara también, consiste en la aparición de una tercera dentición. Generalmente se trata de sujetos de edad muy avanzada, que pasan de los ochenta años y hasta de los noventa. Sin embargo, existen casos indiscutibles de una dentición terciaria que sobreviene en individuos de menos de cincuenta años.

Habría que referir a las malformaciones dentales las relativas a la porción alveolar de los maxilares o a todo el maxilar. Son principalmente el labio leporino para el maxilar superior, es decir, las fisuraciones aportadas en la osificación, o bien las agenesias del maxilar inferior que van acompañadas, ora de ausencia dental, ora de un defecto de articulación de los dientes (véanse, para estos detalles: *Las dismorfias congénitas craniofaciales*, FISCHER, 1920. — *El aparato branquial y sus perturbaciones evolutivas*, PIRES DE LIMA y H. MONTEIRO.

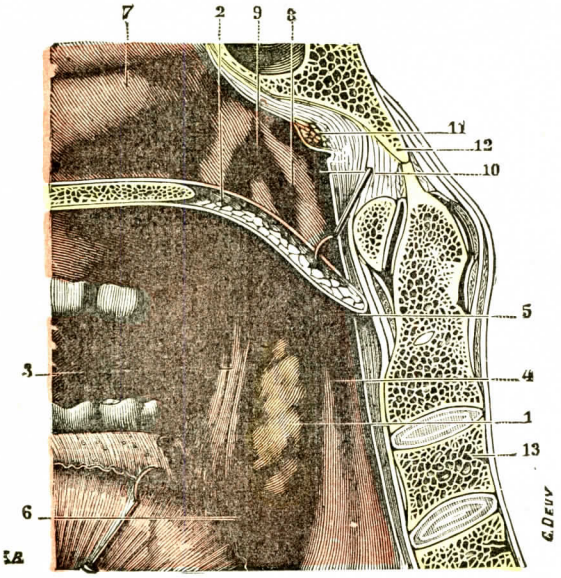


FIG. 104

El compartimiento amigdalino y la amígdala derecha.

(La cabeza ha sido aserrada en la línea media, segmento derecho del corte.)

1, amígdala. — 2, velo del paladar, con: 3, su pilar anterior; 4, su pilar posterior. — 5, fosita supraamigdalina. — 6, base de la lengua con sus formaciones adenoideas. — 7, fosas nasales. — 8, faringe nasal. — 9, trompa de Eustaquio. — 10, fosita de Rosenmüller. — 11, amígdala faríngea y, detrás de ella, la bolsa faríngea. — 12, occipital. — 13, columna vertebral.

## § 3. — AMÍGDALAS

Las amígdalas (de αμυγδαλη *almendra*, porque por su forma se las ha comparado a una almendra), denominadas también *tonsilas*, son órganos linfoides agregados a la mucosa del istmo de las fauces. Se las designa a veces con el nombre de *amígadalas palatinas* o *guturales*, para distinguirlas de otra amígdala, la *amígadala faríngea*, que ocupa la parte superior de la faringe y que estudiaremos más adelante al hablar de este órgano. Las amígdalas existen en la mayoría de los mamíferos, pero con una configuración general y un desarrollo sumamente variables; generalmente muy desarrolladas en los solípedos y los rumiantes, son muy reducidas en el conejo y más todavía en el cobayo y el ratón.

**1.° Situación.** — En número de dos, una derecha y otra izquierda, las amígdalas (fig. 104, 1) están situadas en la pared lateral de la faringe, inmediatamente detrás del istmo de las fauces. Más explícitamente, ocupan la excavación antes descrita con el nombre de *fosa amigdalina*, que resulta, a derecha e izquierda, de la separación del pilar anterior y el pilar posterior del velo del paladar (véase página 37).

**2.° Forma y dimensiones.** — La amígdala tiene la forma de un ovoide aplanado o, si se quiere, de una gran almendra, que estuviese aplicada por una de sus caras contra el fondo de la excavación mencionada y cuyo eje mayor fuese ligeramente oblicuo de arriba abajo y de delante atrás.

Sus dimensiones, fuera de toda influencia patológica, varían según los individuos: entre la amígdala rudimentaria, simple placa que apenas sobresale de la pared faríngea, y esas amígdalas voluminosas que rebasan los pilares y avanzan más o menos hacia la línea media, se encuentran todas las gradaciones.

En estado ordinario de desarrollo, la amígdala mide de 20 a 25 milímetros de altura por 15 milímetros de anchura y 10 milímetros de espesor.

**3.° Relaciones.** — La amígdala palatina ocupa la excavación comprendida entre el pilar anterior y el pilar posterior del velo del paladar. Hemos visto que estos dos pilares se unen por arriba, pero que se separan por abajo. Su separación limita una fosa, la *fosa amigdalina* o *tonsilar*. Esta fosa, profunda y estrecha en su parte superior, se ensancha en su base para confundirse con la pared lateral de la faringe. La amígdala contrae relaciones con las diferentes paredes de este compartimiento.

Se le pueden considerar: 1.°, *dos caras*, una interna y otra externa; 2.°, *dos extremos* o *polos*, superior e inferior. Digamos en seguida que la cara externa es la que ofrece no sólo las relaciones más interesantes, sino también las más complejas.

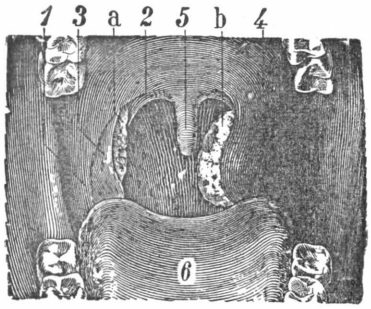


Fig. 105

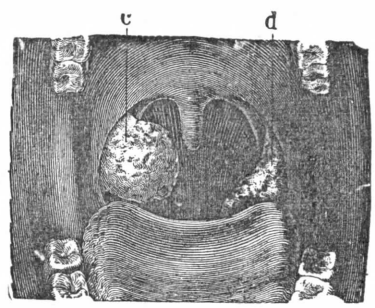


Fig. 106

Diversos tipos de amígdalas (el istmo de las fauces visto estando la boca muy ampliamente abierta) (T.-J.).

1, pilar anterior del velo del paladar. — 2, pilar posterior. — 3, plica triangularis. — 4, rama del maxilar inferior. — 5, úvula. — 6, lengua.

*a*, amígdala de dimensiones normales, pero recubierta en parte por la plica triangularis. — *b*, amígdala hipertrofiada y engastada — *c*, amígdala pediculada. — *d*, amígdala caída.

Alrededor de la amígdala existe una especie de cápsula, que vamos a estudiar antes de examinar las relaciones propiamente dichas:

a) *Cápsula amigdalina.* — La cara externa de la amígdala está rodeada de un tejido conjuntivo bastante denso, que constituye una túnica o envoltura a la que se da el nombre de *cápsula amigdalina*.

Esta cápsula está constituída por elementos fibroelásticos mezclados con fibras musculares. *Adhiere íntimamente al tejido amigdalino.* Por el contrario, está unida a la pared faríngea por un tejido celular laxo y despegable. Gracias a este tejido, se puede hacer la amigdalectomía total extracapsular. Se utiliza también este espacio despegable para practicar anestesias locales concernientes a esta región. Sobre todo en el polo superior es donde la cápsula se deja aislar particularmente de la pared faríngea. El desprendimiento es, por el contrario, laborioso en el polo inferior, al que llegan los vasos y los nervios del órgano, verdadero hilio amigdalino. La adherencia capsular con el pilar anterior del velo es bastante débil; por el contrario, es bastante íntima con el pilar posterior. En efecto, el músculo faringoestafilino, armazón de este pilar, envía o la cápsula fibras musculares bastante numerosas.

De esta cápsula parten prolongaciones que penetran en el tejido propio de la amígdala y se introducen hacia la mucosa bucal. Se concibe, pues, que sea muy difícil quitar una amígdala en su totalidad sin extirpar la misma cápsula (Viela, *La capsule amygdalienne*, Tesis de Toulouse, 1925).

b) *Relaciones propiamente dichas.* — Vamos a estudiar sucesivamente la cara interna, los bordes, los extremos y la cara externa.

α) *Cara interna.* — La cara interna, libre, unas veces plana, otras convexa, está cubierta en toda su extensión por la mucosa faríngea. Ofrece gran número de orificios, de forma variable, a menudo redondeados, ovales, a veces triangulares o en forma de simples hendiduras. Estos orificios, de dimensiones variables también, conducen a cavidades anfractuosas, las *criptas amigdalinas*, que avanzan más o menos profundamente, se extienden a veces hasta el centro o la proximidad de la

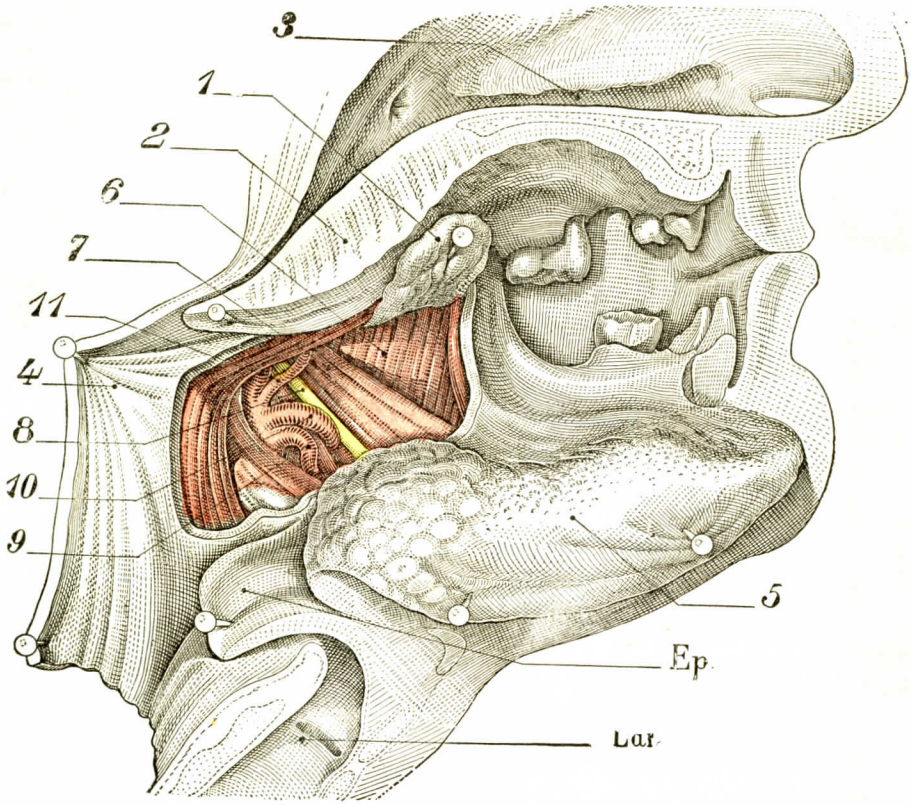


Fig. 107

Relaciones de la amígdala examinada por la cara interna de la cavidad bucofaríngea.

Ep., epiglotis. — Lar., laringe.

1, amígdala levantada. — 2, corte del velo del paladar. — 3, fosas nasales (meato inferior). — 4, pared lateral de la faringe. — 5, lengua. — 6, músculo pterigoideo interno — 7, músculo estilogloso. — 8, nervio glosofaríngeo. — 9, arteria lingual. — 10, arteria facial. — 11, arteria palatina ascendente.

Inmediatamente por detrás de los vasos se ve el músculo faringoestafilino y, más atrás aún, una parte del constrictor superior de la faringe desprovisto de su mucosa y reclinado hacia atrás.

cara externa. La mucosa que cubre el pilar anterior del velo se prolonga a veces atrás y abajo, formando un pliegue triangular de vértice superior: el *pliegue triangular de His*, que cubre una parte mayor o menor de la amígdala (fig. 105). Hasta se le ha visto formar con la cara interna de la glándula una bolsa profunda de 10 a 20 milímetros, que viene a abrirse encima de la amígdala en la fosa supraamigdalina. Cuando la boca está cerrada, esta cara interna toca a la lengua en su base. Es por otra parte más o menos saliente según los sujetos, y existen todos los intermedios entre la *amígdala pediculada*, bien desprendida en su contorno, y la *amígdala engastada*, más o menos oculta por el pliegue triangular (figs. 105 y 106).

β) *Bordes.* — Los dos bordes, anterior y posterior, están en contacto con los pilares correspondientes del velo. El *borde anterior*, ordinariamente mal limitado, entra en relación con el pilar anterior formado por el músculo glosostafilino. El *borde posterior* es mucho más neto y corresponde al pilar posterior o músculo faringostafilino. Entre el borde anterior y el pilar anterior hay un surco, el *espacio preamigdalino.* Un espacio semejante existe entre el borde posterior y el pilar posterior. Es el *espacio retroamigdalino.* Estos dos espacios terminan por arriba en la fosita supraamigdalina (véase más adelante).

γ) *Extremos.* — De los dos extremos de la amígdala, el inferior mira a la base de la lengua, de la que está separado por un intervalo de 5 a 6 milímetros; este intervalo está lleno de glándulas foliculosas, que reúnen manifiestamente la amígdala a las glándulas foliculosas de la lengua *(amígdala lingual)*. El extremo superior corresponde al ángulo de separación de los dos pilares del velo del paladar; existe aquí, entre la amígdala y la porción inicial de los dos pilares, una pequeña depresión de forma triangular, que se designa con el nombre de *fosita supraamigdalina* o *supratonsilar.* Esta fosita, cuyo fondo está casi siempre invadido por tejido adenoideo (se encuentran tres o cuatro criptas), es siempre tan variable en sus dimensiones como la misma tonsila. Se continúa normalmente con los surcos precitados que separan los pilares de los bordes correspondientes de la glándula. De ordinario se abre ampliamente en la faringe; el extremo superior de la amígdala está cubierto por esta cavidad profunda, a menudo de más de un centímetro. La fosita supraamigdalina corresponde, según His, a la segunda hendidura branquial del embrión. La pequeña depresión del fondo de la fosita supraamigdalina se continúa en ciertos sujetos por una especie de canalículo ciego que penetra en el espesor del velo del paladar en el ángulo de reunión de los dos pilares Se da a este divertículo el nombre de *recessus palatino* o de *seno de Tourtual.*

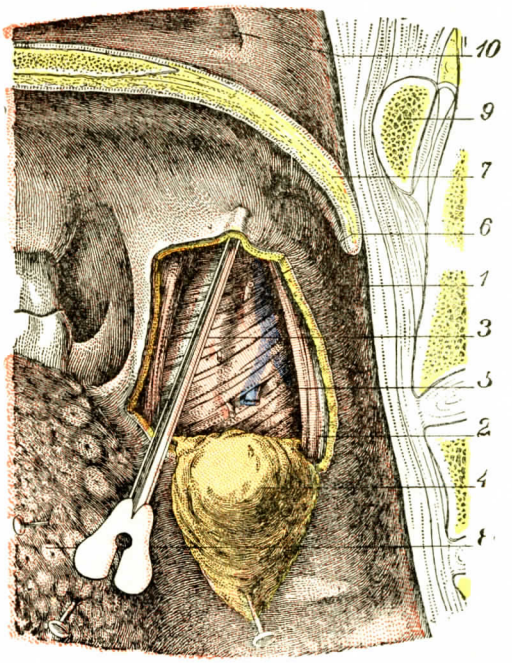


**Fig. 108**

Región tonsilar: plano del constrictor superior (T.-J.).

La mucosa bucofaríngea ha sido incidida delante, arriba y **detrás de la amígdala. El colgajo así limitado ha sido desprendido del plano profundo y vuelto hacia abajo junto con la** amígdala y la aponeurosis de la faringe.

1, mucosa bucofaríngea.—2, pilar posterior del velo del pala**dar. — 3, pilar anterior. — 4, amígdala recubierta por la apo**neurosis de la faringe. — 5, constrictor superior de la faringe dejando ver por transparencia la arteria y la vena palatinas ascendentes colocadas por debajo de él. — 6, rama de la palatina **distribuyéndose por la amígdala. — 7, úvula. — 8, base de la** lengua.—9, arco anterior del atlas.—10, trompa de Eustaquio.

ε) *Cara externa.* — La cara externa es la que contrae relaciones más complejas y más importantes. La fosa amigdalina está constituída en este punto por diferentes planos que constituyen la pared lateral de la faringe; la delgada capa muscular del *amígdalogloso*, la *aponeurosis faríngea* y, por fuera de esta última, los músculos *constrictor superior de la faringe* y *estilogloso* (figs. 107, 108 y 109).

El amigdalogloso, inconstante, forma con el músculo homólogo del otro lado una cincha que corresponde a las amígdalas por sus dos extremos y a la base de la lengua por su parte media. Según VIELA, este músculo está representado generalmente por un tejido de fibras verticales situadas por fuera de la cápsula y confundidas más o menos con el constrictor superior.

La aponeurosis faríngea es también gruesa. En la amígdala, los fascículos del constrictor superior están poco desarrollados y el estilogloso pasa por un plano anterior, de suerte que existe aquí una hiato muscular en la pared faríngea. En cambio, fibras del estilofaríngeo se mezclan a menudo con las del constrictor superior; de ello resulta una red muscular que complica más aún la adición de fibras del constrictor medio.

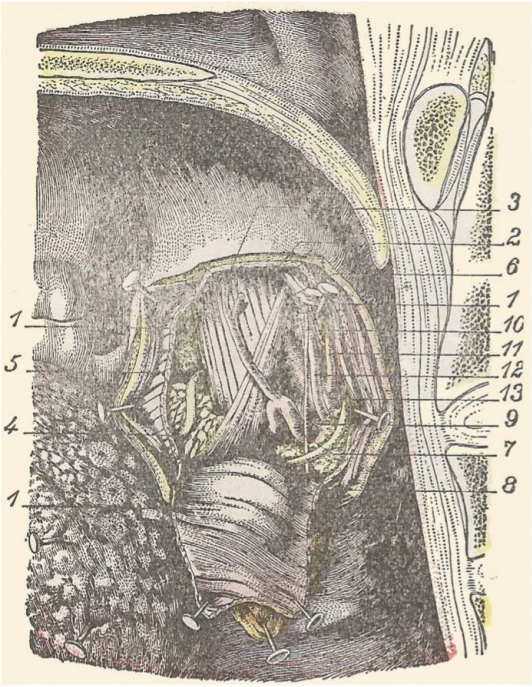


FIG. 109

Región tonsilar: plano profundo (T.-J.).

(La misma preparación que en la figura 108. Además el constrictor superior de la faringe ha sido seccionado a nivel de los límites anteriores, superiores y posteriores de la región y vuelto hacia abajo.)

1, constrictor superior de la faringe. — 2, pterigoideo interno. — 3, palatina ascendente. — 4, nervio lingual. — 5, glándula submaxilar. — 6, estilogloso. — 7, arteria facial.—8, nervio glosofaríngeo. — 9, músculo estilohioideo. — 10, ligamento estilohioideo. — 11, arteria occipital. — 12, arteria faríngea. — 13, carótida externa

El *nervio glosofaríngeo* transcurre junto a la pared muscular, a la altura del segmento inferior de la amígdala (figuras 107, 8, y 109, 8).

La *arteria palatina ascendente* (fig. 112, 8) sube, vertical, por dentro del glosofaríngeo, que cruza su dirección: proviene de la facial, cuyo cayado llega algunas veces hasta la proximidad de la amígdala (figs. 107 y 109). Emite la arteria tonsilar, arteria propia de la amígdala (véase más adelante).

Una *delgada capa celulosa* separa el hilio de la amígdala de la aponeurosis; los vasos y los nervios destinados a la glándula la atraviesan; se continúa con la capa submucosa de las regiones próximas, en particular con la del velo del paladar, de la base de la lengua y de la epiglotis.

Por intermedio de la pared faríngea así constituída en este punto se efectúan las relaciones de la cara externa de la amígdala.

Estas relaciones se hacen con el *espacio maxilofaríngeo* (fig. 110), espacio angular de vértice anterior, dispuesto, como indica su nombre, entre el maxilar inferior por fuera, doblado por el pterigoideo interno, y la faringe (véase *Faringe*). La amígdala corresponde al segmento anterior del espacio maxilofaríngeo o *espacio preestíleo*. Está situado algo por encima del ángulo del maxilar. Tejido céluloadiposo la separa del músculo pterigoideo interno. Existe aquí un espacio despegable, el espacio *paraamigdalino de Calas*. Sus relaciones con el espacio retroestíleo y su contenido son menos íntimas. Si hacemos pasar por el centro de la amígdala un eje transversal, este eje, después de haber atravesado la pared de la faringe, encuentra el tejido céluloadiposo del espacio maxilofaríngeo, luego el pterigoideo interno y, por último, la rama del maxilar en la unión de sus tres cuartos

anteriores con su cuarto posterior. Detrás de este eje se encuentra una buena mitad del pterigoideo interno, luego los músculos estíleos y más allá de estos últimos músculos se ve el paquete vascular de la carótida interna, así como también de la yugular interna.

La carótida interna se encuentra, pues, situada, no directamente por fuera de la amígdala, sino más bien por fuera y por detrás. Un intervalo de 20 a 25 milímetros separa ordinariamente de la glándula el vaso. Sin embargo, se han podido observar, en el curso de amigdalectomías vulgares, hemorragias cataclísmicas que ocasionaban en algunos instantes la muerte de los operados. Según Zuckerkandl, un eje transversal trazado inmediatamente detrás del pilar posterior del velo pasa, o bien por el diafragma muscular de los músculos estíleos, o bien por el espacio que se encuentra inmediatamente detrás del diafragma. Este eje pasa 2 centímetros por delante de la carótida interna, pero puede alcanzar la carótida externa, y llega finalmente a la cara interna de la rama del maxilar. Una misma línea trazada por la pared faríngea posterior atraviesa el espacio situado delante de la carótida interna. En suma, según este autor, aun tirando fuertemente de la amígdala hacia dentro, no se podría modificar la situación de la carótida y sería imposible lesionarla con el amigdalótomo o el bisturí. Merkel imputa las grandes hemorragias a la arteria facial, que puede describir una curva en S encima del digástrico y ponerse en contacto con la glándula. Por su parte, Rieffel, después de investigaciones hechas en 16 sujetos, ha llegado a la conclusión de que la carótida externa, aun cuando presente una curva, queda 17 milímetros aproximadamente por detrás y por fuera del borde posterior de la amígdala. Sébileau, recientemente, ha estudiado estas hemorragias cataclísmicas de la amigdalectomía corriente, y demuestra «que la amígdala ocupa en altura en la faringe un lugar mucho más extenso de lo que se supone, y que la *porción baja de la amígdala está en relación con la carótida externa*, la *porción alta con la carótida interna*». Los dos cortes horizontales adjuntos demuestran bien este hecho. El uno pasa por la parte alta de la amígdala, y el otro, por la parte baja. En el primero (fig. 110), la carótida interna es la más próxima al

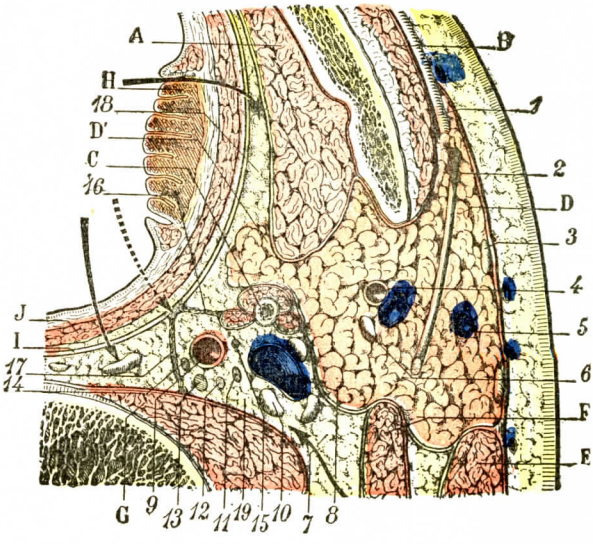


Fig. 110

Corte horizontal del cuello, que pasa por la parte media de la parótida (T.-J.).

A, músculo pterigoideo interno. — B, masetero. — C, apófisis estiloides y sus músculos. — D, parótida. — D', prolongación faríngea de la parótida. — E, esternocleidomastoideo. — F, digástrico. — G, músculos prevertebrales. — H, amígdala. — I, aponeurosis faringea. — J, constrictor superior.

1, conducto de Stenon.—2, facial.—3, ganglio parotídeo superficial. — 4, carótida externa. — 5, yugular externa. — 6, ganglio parotídeo profundo. — 7, tejido céluloadiposo del espacio láterofaríngeo. — 8, yugular interna. — 9, carótida interna. — 10, gancho láterofaríngeo. — 11, nervio espinal.—12, nervio neumogástrico.—13, ganglio superior del gran simpático.—14, nervio hipogloso mayor.—15, nervio glosofaríngeo. —16, aleta faríngea.—17, tabique que separa el espacio láterofaríngeo o retroestiloideo del espacio retrofaríngeo; en este espacio retrofaríngeo se ven dos ganglios, los *ganglios retrofaríngeos*, origen frecuente de los flemones retrofaríngeos; la flecha de trazo lleno indica el procedimiento de elección para abrir estos flemones. — 18, espacio preestiloideo; la flecha de trazo lleno, situada frente a la letra H, indica la vía que hay que seguir para abrir los abscesos coleccionados en este espacio.—19, espacio láterofaríngeo; la flecha punteada demuestra que la abertura por la faringe de las colecciones desarrolladas en este espacio expone a lesionar los grandes vasos; la flecha de trazo continuo, colocada por encima de la cifra 8, indica la vía de acceso que debe utilizarse.

órgano. En el segundo (fig. 111), a la altura del desfiladero estíleo, la carótida externa parece aplicada a la pared externa de la amígdala, de la cual sólo está separada por la aponeurosis faríngea y las delgadas fibras del constrictor superior. Estos vasos están, pues, amenazados en las extirpaciones simples de la amígdala con una pinza cortante.

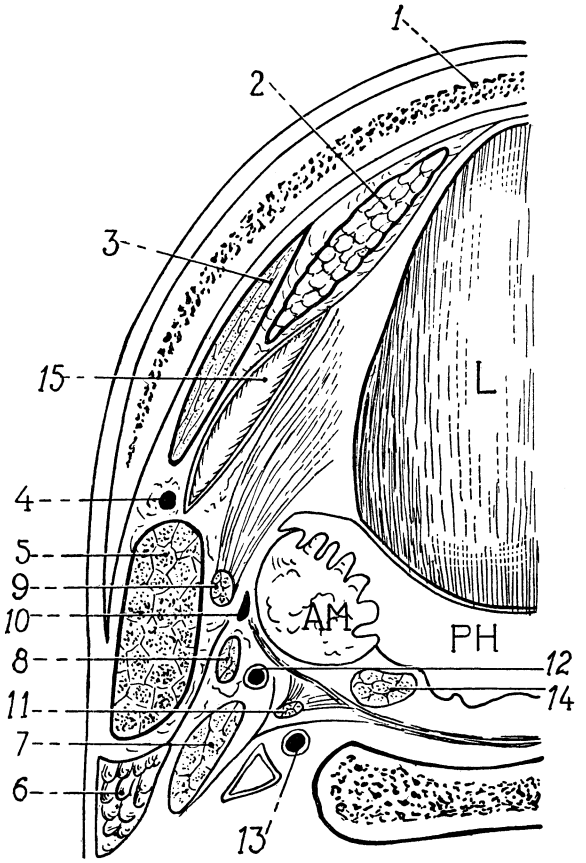


FIG. 111

Corte horizontal que pasa por la región amigdalina y el suelo de la boca *(lado izquierdo)*.

AM, amígdala. — L, lengua. — PH, faringe.
1, rama horizontal del maxilar inferior. — 2, glándula sublingual. — 3, músculo milohioideo. — 4, nervio lingual. — 5, músculo pterigoideo interno. — 6, glándula parótida. — 7, vientre posterior del digástrico. — 8, músculo estilohioideo. — 9, músculo estigloso y su expansión hacia la lengua. — 10, nervio glosofaríngeo. — 11, músculo estilofaríngeo. — 12, arteria carótida externa. — 13, arteria carótida interna. — 14 músculo faringostafilino (pilar posterior del velo). — 15, mucosa del suelo bucal.

**4.° Constitución anatómica.** — Si se practica en la amígdala de un adulto de veinte a treinta años un corte transversal perpendicular a su superficie, se observa en primer lugar (fig. 113) la existencia de las criptas amigdalinas antes indicadas, que, bajo la forma de divertículos o de hendiduras, parten de la cara interna del órgano y se extienden más o menos hacia la cara externa; estos divertículos son estrechos, irregulares, y terminan siempre por uno o varios extremos cerrados en fondo de saco. Vemos luego que la amígdala está limitada, del lado de la faringe, por una lámina fibrosa, más o menos gruesa, pero continua, que se designa ordinariamente con el nombre, muy impropio por lo demás, de *cápsula de la amígdala.*

*A.* DIVISIÓN EN LÓBULOS. — Por su cara externa y en su contorno, la cápsula amigdalina se confunde paulatinamente con el tejido celular submucoso, del que no es más que una dependencia. Por su cara interna envía al interior del órgano un sistema de tabiques verticales (figs. 113 y 114, 4), que se dirigen hacia su superficie, corriendo constantemente entre dos divertículos y a igual distancia de cada uno de ellos. Estos tabiques conjuntivos dan por resultado dividir la amígdala en cierto número de segmentos, que constituyen los *lóbulos.*

*B.* LÍMITES Y DESCRIPCIÓN DE LOS LÓBULOS. — Los lóbulos, según nos enseña con claridad la figura 113, se hallan exactamente limitados, a derecha e izquierda, por dos de los tabiques verticales mencionados, por lo cual reciben el nombre de *tabiques interlobulares.* Se extienden, en profundidad, desde la cara libre de la

amígdala hasta la cápsula fibrosa, y cada uno de ellos tiene en su parte media un divertículo que lleva la misma dirección que los tabiques interlobulares. Por lo demás, todos los lóbulos tonsilares tienen el mismo valor morfológico: cada lóbulo

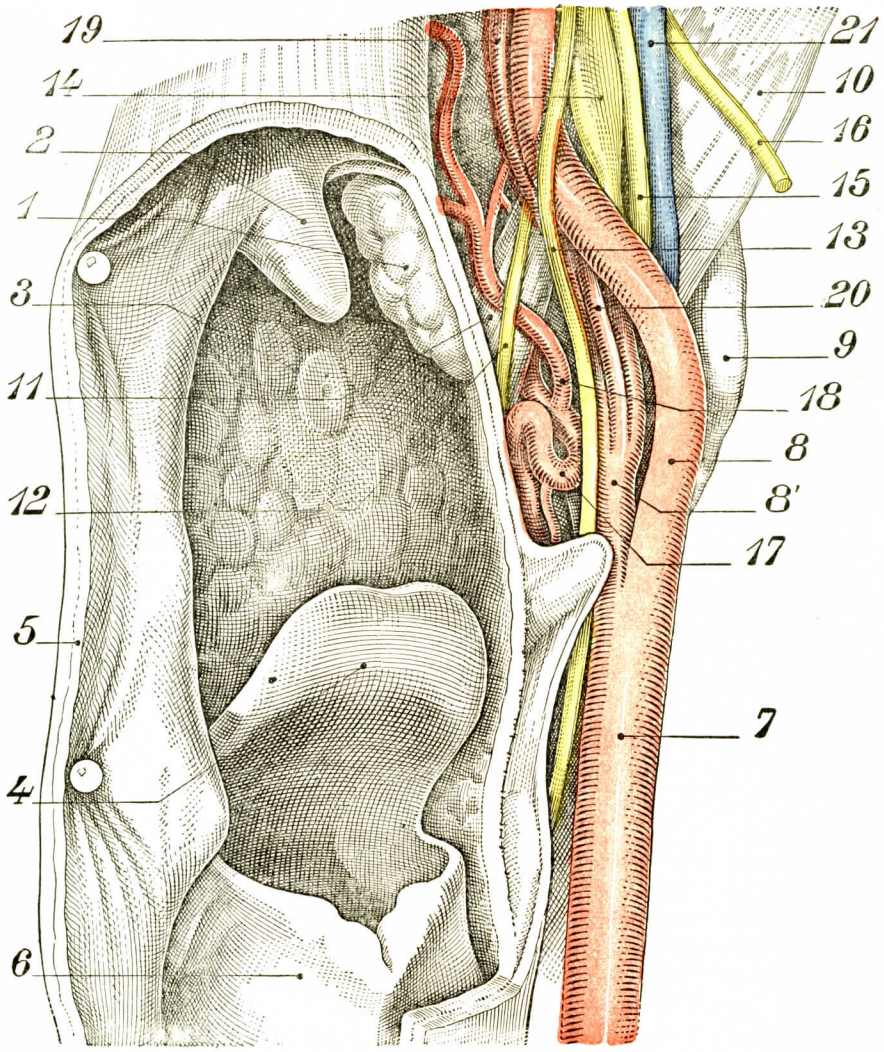


Fig. 112

Relaciones de la amígdala y de la pared lateral de la faringe, vistas por la cara posterior.

1, amígdala. — 2, úvula. — 3, base de la lengua. — 4, epiglotis. — 5, pared posterior de la faringe seccionada. — 6, pared posterior de la laringe. — 7, carótida primitiva. — 8, carótida interna. — 8', carótida externa. — 9, ángulo del maxilar. — 10, vientre posterior del digástrico. — 11, estilofaríngeo. — 12, nervio glosofaríngeo. — 13, nervio laríngeo superior. — 14, ganglio cervical superior. — 15, nervio neumogástrico. — 16, nervio espinal — 17, arteria facial. — 18, palatina ascendente. — 19, arteria faríngea ascendente. — 20, arteria occipital.

es una amígadala en miniatura, y basta estudiar uno solo para adquirir una noción clara y precisa acerca de la constitución anatómica de todo el órgano.

*C.* Estructura del lóbulo tonsilar. — Acabamos de ver que cada uno de los lóbulos tonsilares se compone de un divertículo central, que se abre en la

superficie del órgano por su extremo interno y que está circunscrito, a los lados y a nivel de su extremo externo, por una pared, siempre idéntica a sí misma, que va del divertículo a los tabiques interlobulares. Así pues, cada lóbulo, desde el punto de vista anatómico, se reduce a la membrana, dispuesta en **U**, que sirve de pared a su divertículo central. Esta membrana, digámoslo de una vez, no es más que una mucosa modificada y, por consiguiente, podemos considerar en ella dos capas: una capa superficial o *epitelial* y una capa profunda, que, para no prejuzgar nada acerca de su naturaleza, denominaremos capa *subepitelial*.

a) *Capa epitelial.* — La capa epitelial no difiere de la capa epitelial de la mucosa bucofaríngea: es un epitelio pavimentoso estratificado.

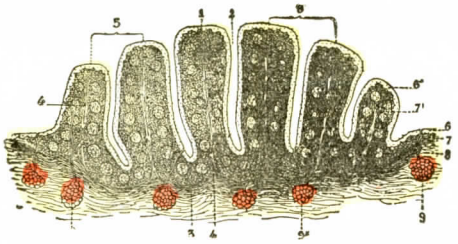


FIG. 113

Corte transversal de la amígdala *(esquemática)*.

1, pliegues. — 2, divertículos o criptas, que separan los pliegues. — 3, cápsula fibrosa. — 4, tabiques conjuntivos salidos de la cápsula y que se elevan verticalmente en el centro de los pliegues. — 5, 5', dos lóbulos de la amígdala. — 6 y 7, epitelio y dermis de la mucosa bucofaríngea, continuándose sobre la amígdala, con 6' y 7', el epitelio y la capa propia de este órgano. — 8, tejido conjuntivo submucoso. — 9, glándula arracimada que se abre en la superficie de la mucosa. — 9', 9'', otras glándulas, abriéndose la primera en la superficie de la amígdala, y la segunda en el fondo de un divertículo.

b) *Capa subepitelial.* — La capa subepitelial *(túnica propia* de STÖHR), que representa histológicamente la dermis de la mucosa bucofaríngea (pero una dermis profundamente modificada, como vamos a ver), posee, como esta última, numerosas papilas, que están muy desarrolladas en la superficie del órgano, pero que se atenúan gradualmente a medida que se desciende en el divertículo. Histológicamente se compone de un *tejido reticulado* que contiene pequeñas formaciones esféricas, designadas con el nombre de *granos* o *folículos linfáticos*.

A las fibrillas conjuntivas y a los elementos celulares se añaden en el tejido subepitelial numerosos vasos sanguíneos. Estos vasos provienen de aquellos más voluminosos que ocupan los tabiques interlobulares. De aquí se irradian en todos los sentidos siguiendo constantemente las trabéculas conjuntivas, las cuales les sirven así de sostén. Dispuestos irregularmente y sin orden en el tejido reticulado, tienen en los folículos una disposición netamente radiada, es decir, que en cada folículo van todos de la periferia al centro a la manera de un radio.

*D.* GLÁNDULAS ARRACIMADAS ANEXAS A LA AMÍGDALA. — Por debajo de la amígdala y en su circuito, en el tejido submucoso, se encuentran constantemente algunas glándulas arracimadas que recuerdan exactamente, por su estructura y significación, las glándulas de igual naturaleza que se hallan en la base de la lengua. Se trata de glándulas mucosas. Sus conductos excretorios se abren, unos en la superficie misma de la amígdala, otros (fig. 114) en uno cualquiera de sus divertículos.

*E.* RESUMEN. — En resumen, cada lóbulo tonsilar se compone de un divertículo central o cripta, cuya pared, incomparablemente más gruesa que la luz del conducto que circunscribe, presenta dos capas: 1.ª, una capa superficial, epitélica, formada por un epitelio pavimentoso estratificado, continuación del epitelio de revestimiento de la mucosa bucofaríngea; 2.ª, una capa profunda *(túnica propia* de STÖHR), formada por tejido reticulado y folículos cerrados. Por extensión, el conjunto de la amígdala, que no es más que un compuesto de lóbulos morfológicamente equivalentes, puede ser considerado, desde el punto de vista anatómico, como una porción de la mucosa bucofaríngea que se hubiese replegado sobre sí misma (de ahí la formación de los divertículos que separan unos de otros los diferentes pliegues) y cuya capa profunda de la dermis se hubiese transformado, siguiendo una modalidad indicada anteriormente, en un verdadero órgano linfoide.

**5.° Significación morfológica.** — Morfológicamente, los folículos tonsilares y, por extensión, toda la tonsila, deben ser considerados como órganos linfoides, es decir, encargados de producir linfocitos. Son también, como todas las formaciones linfoides anexas a la faringe, órganos inmunizadores.

Como todos los órganos linfoides, las amígdalas aumentan de volumen hasta la pubertad, luego regresan lentamente.

**6.° Vasos y nervios.** — Siendo la amígdala una porción derivada de la mucosa bucofaríngea, no tiene, si así puede decirse, circulación e inervación propias. Sus vasos y nervios se confunden en su mayor parte con los que se distribuyen por la faringe.

a) *Arterias.* — La amígdala está regada principalmente por un vaso al que se da el nombre de *arteria tonsilar*. Esta arteria, generalmente única, es una rama de la arteria palatina ascendente, a su vez colateral de la arteria facial. Como ésta, la arteria tonsilar, obligada a plegarse a la abertura y cierre de la boca, describe numerosas flexuosidades junto a la pared faríngea. *Llega a la región amigdalina por su polo inferior*, relación de recuerdo interesante en la amigdalectomía. Generalmente se divide en la cara externa del constrictor superior. Sus ramas, o el tronco principal cuando no está dividida, lo que parece más raro, atraviesan la capa muscular antes de penetrar en la misma amígdala.

A veces existen dos arterias tonsilares: una inferior y principal que acabamos de describir, la otra superior. Esta procede por lo común de la faríngea ascendente o de la facial.

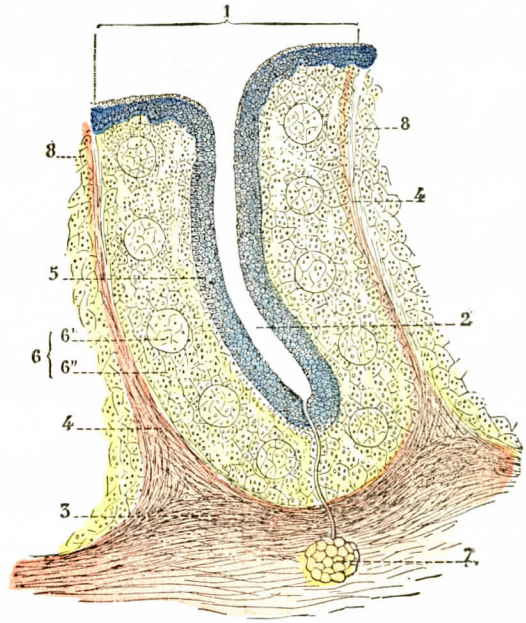


Fig. 114

Un lóbulo tonsilar (5 de la figura precedente), visto en estado de aislamiento y con un aumento considerable *(esquemática)*.

1, límites superficiales del lóbulo. — 2, divertículo central o cripta amigdalina. — 3, cápsula fibrosa. — 4, 4, tabiques interlobulares, formando los límites laterales del lóbulo. — 5, capa epitelial.—6, capa propia, con: 6', folículos cerrados; 6'', tejido reticulado interfolicular. — 7, glándula arracimada que se abre en el fondo del divertículo. — 8, 8, tejido reticulado de los dos lóbulos vecinos.

En el interior de la amígdala las arteriolas de división penetran en tabiques conjuntivos y se resuelven en elegantes redes capilares, a la vez en los folículos, donde tienen disposición radiada, y en el tejido reticulado, donde constituyen una red irregular.

b) *Venas.* — Las venas nacidas de estas redes forman en la cara externa de la amígdala dos plexos, uno anterior, el otro posterior, que terminan en la vena palatina ascendente. Como todas las venas profundas de la cara, estas venas, muy elásticas, están a menudo dilatadas.

c) *Linfáticos.* — Los linfáticos indicados ya por Billroth en 1858, han sido particularmente bien estudiados por Schmidt en 1883 y por Retterer en 1888. Schmidt ha descrito en el tejido interfolicular una tenue red linfática, cuyas radículas se abrían directamente en el retículo de los folículos. Su origen tenía efecto, pues, en pleno folículo por medio de orificios que se abrían en los espacios inter-

celulares. RETTERER, utilizando las inyecciones intersticiales de nitrato de plata y de gelatina, ha encontrado la red interfolicular descrita por SCHMIDT, pero la ha visto prolongarse hasta el espesor del folículo. Por otra parte, no ha encontrado rastro alguno de estoma, y deduce que, aquí como en todas partes, las raíces linfáticas constituyen un sistema perfectamente cerrado. RETTERER ha comprobado, además, que todos los conductos linfáticos, cualquiera que sea su diámetro, están limitados por una capa continua de células endoteliales características.

Los linfáticos eferentes de las redes intrafoliculares e interfoliculares se dirigen hacia los tabiques interlobulares, y luego, a lo largo de estos tabiques, descienden hacia la cara externa de la amígdala.

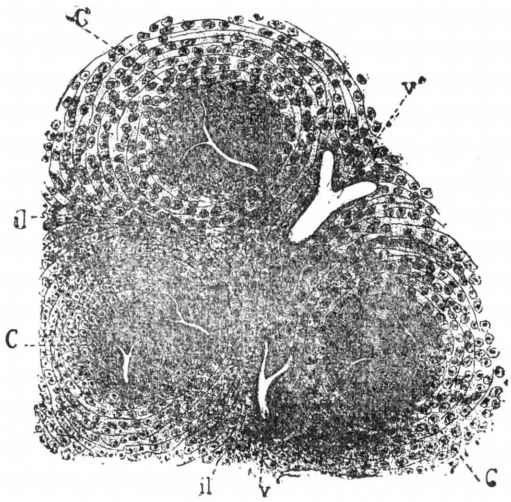


FIG. 115

Tres folículos cerrados de la amígdala, tomados de un individuo de veinte años (según RETTERER).

C, C, C, folículos cerrados.—*il*, *il*, *il*, tejido reticulado interfolicular, formado por un tenue retículo que aprisiona en sus mallas células linfáticas.—V, V, vasos.

Desde aquí, en número de tres a cinco, a veces menos, a veces más, se dirigen hacia fuera, atraviesan la aponeurosis faríngea y el constrictor superior y van a terminar en los ganglios cervicales profundos, con preferencia en aquellos que costean el borde inferior del digástrico. Estos ganglios corresponden al ángulo del maxilar inferior. Aquí es, como es sabido, donde se encuentran los ganglios infiltrados en las lesiones, inflamatorias o de otra especie, de la amígdala.

d) *Nervios.* — Los nervios de la amígdala emanan de un pequeño plexo *(plexo tonsilar)* que está situado en su cara externa y a cuya constitución concurren a la vez el lingual y el glosofaríngeo. PAPPENHEIM ha podido seguirlos hasta el espesor de la mucosa. La manera como terminan estos nervios no se conoce bien todavía.

**7.° Variaciones de las amígdalas.** — Las amígdalas, según su forma, pueden dividirse en: pediculadas, encapuchadas y multilobuladas.

Las *amígdalas pediculadas* parecen libres, flotantes en cierto modo; están unidas a la pared del compartimiento sólo por un delgado pedículo.

Las *amígdalas encapuchadas* son, por el contrario, adherentes a los pilares del velo.

Las *amígdalas multilobuladas* presentan con frecuencia dos partes: una superior, la otra inferior. Esta última porción desciende sobre la vertiente de la base de la lengua y se hunde hacia la epiglotis.

Con el nombre de *amígdalas accesorias*, DIEULAFÉ y HERPIN han señalado formaciones linfoides comparables a las amígdalas normales menos voluminosas, que se asientan, ora en la cara anterior del pilar posterior, ora en la pared lateral de la faringe, debajo del orificio tubárico.

La amígdala puede no existir. Generalmente esta ausencia, que es unilateral, coincide con la falta del pilar posterior.

## ARTICULO II

## FARINGE

La faringe (alemán *Schlundkopf*, inglés *Pharynx)*, segunda porción del tubo digestivo, es un conducto músculomembranoso, dirigido verticalmente, situado detrás de las fosas nosales y de la boca, y que termina, por abajo, en la laringe y la tráquea por una parte y en el esófago por otra parte. Es un conducto mixto desde el punto de vista fisiológico, pues permite el paso a la vez, pero nunca simultáneamente, al bolo alimenticio y al aire de la respiración: al bolo alimenticio, que de la cavidad bucal pasa al esófago; al aire de la respiración, que de las fosas nasales desciende hacia la laringe (inspiración) o que de la laringe asciende hacia las fosas nasales (espiración).

La vía digestiva y la vía aérea se encuentran una y otra en esta porción de la faringe que corresponde a la boca, y como el conducto esofágico se halla situado por detrás del conducto laringotraqueal, dichas vías se entrecruzan en forma de X en el plano ánteroposterior, pasando la vía digestiva a la parte posterior de la vía aérea, y viceversa.

Después de hacer algunas consideraciones respecto a la *situación, límites, división* y *dimensiones* de la faringe, estudiaremos sucesivamente en este órgano: 1.°, su *forma* y *relaciones;* 2.°, su *constitución anatómica*, y 3.°, sus *vasos* y *nervios*.

### § 1. — Consideraciones generales

**1.° Situación.** — La faringe, órgano impar y simétrico, está situada delante de la columna cervical detrás de las fosas nasales, de la boca y de la laringe, inmediatamente debajo de la apófisis basilar del occipital (fig. 116) y entre las dos ramas del maxilar inferior, cubiertas en su parte interna por los músculos pterigoideos internos.

En su conjunto tiene la forma de una canal abierta hacia delante, cuyos dos bordes, derecho e izquierdo, se insertan en todas las porciones esqueléticas de la parte posterior de la cara, es decir, en las coanas, en el esqueleto de la boca, en la laringe, etc. Sólidamente arrimada por arriba a la base del cráneo y por delante a las formaciones nasobucolaríngeas, la faringe es un órgano que no es aislable, pues es solidario de varios planos Ocupa anatómicamente regiones bien distintas, la del cráneo y la del cuello. La primera parte, la *faringe cefálica*, está profundamente oculta detrás del macizo facial; lateralmente, la rama vertical del maxilar inferior la oculta por completo. Su acceso quirúrgico amplio requiere la ablación de esta rama; la segunda porción, la *faringe cervical*, es mucho más accesible. Un solo hueso. de pequeñas dimensiones por otra parte, viene a impedir el acceso por la vía anterior, al *hueso hioides*. El obstáculo es fácil de franquear por sección o por resección.

Se ve que debido a estas conexiones óseas, y también, como veremos más adelante, a causa de sus conexiones musculares y mucosas, la faringe no constituye para el anatomista un todo con una individualidad topográfica aislable y bien definida. Constituyendo una encrucijada, la *encrucijada aerodigestiva*, está funcionalmente construída con miras a su doble función aérea y digestiva. Por esto su anatomía es bastante compleja de exponer y de comprender.

**2.° Límites** (fig. 116). — La faringe se extiende, en altura, desde la base del cráneo hasta el cuerpo de la sexta o de la séptima vértebra cervical. No obs-

tante, hay que observar que su límite inferior no es fijo. En efecto, al acortarse la faringe de abajo arriba durante la deglución y la modulación de los sonidos, su

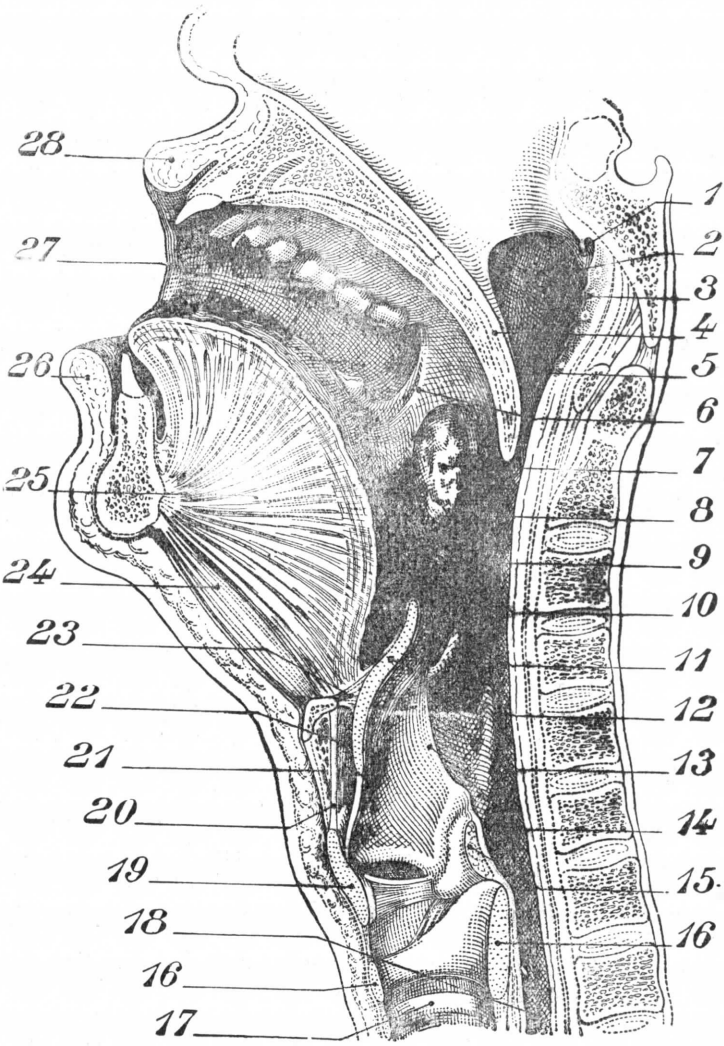


**Fig. 116**

Corte sagital y medio de la cabeza y del cuello; la cabeza está inclinada hacia atrás en extensión completa, lo que explica la separación del maxilar inferior del hueso hioides (según Luschka).

1, bolsa faríngea. — 2, orificio tubárico. — 3, amígdala faríngea. — 4, velo del paladar. — 5, rinofaringe. — 6, pilar anterior. — 7, amígdala palatina. — 8, pilar posterior. — 9, orofaringe. — 10, base de la lengua. — 11, pliegue faringoepiglótico. — 12, epiglotis. — 13, laringofaringe. — 14, pliegue ariepiglótico. — 15, cartílago aritenoides. — 16, cartílago cricoides. — 17, primer anillo de la tráquea. — 18, esófago. — 19, cartílago tiroides. — 20, membrana tirohioidea. — 21, bolsa serosa subhioidea. — 22, compartimiento tiroglosoepiglótico. — 23, membrana hioepiglótica. — 24, músculo geniohideo. — 25, músculo geniogloso. — 26, corte del labio inferior. — 27, abertura del conducto de Sténon. — 28, corte del labio superior.

extremo inferior se eleva más o menos a lo largo de la columna vertebral y puede así remontarse hasta la parte media de la quinta vértebra cervical.

**3.° División.** — Seguida de arriba abajo, la faringe está en relación sucesivamente con las fosas nasales, con la boca y con la laringe. De ahí su división en tres porciones, a saber: 1.ª, una *porción superior* o *nasal*, que se extiende del extremo superior del órgano al velo del paladar y que, por sus relaciones, se designa también con el nombre de trascavidad de las fosas nasales, siendo la *rinofaringe* de los patólogos; 2.ª, una *porción media* o *bucal*, que se halla limitada, hacia arriba por el velo del paladar, y hacia abajo por una línea horizontal que pasa por el hueso hioides; 3.ª, por último, una *porción inferior* o *laríngea*, continuación de la precedente y que se extiende hasta la extremidad superior del esófago.

**4.° Dimensiones.** — Desde el punto de vista de sus dimensiones, debemos considerar en la faringe la longitud o altura y dos diámetros, uno transversal y otro ánteroposterior.

α) La *longitud* total de la faringe, medida en estado de reposo de este órgano, es por término medio de 13 ó 14 centímetros, de los cuales 4 y medio corresponden a la porción nasal, 4 a la porción bucal y 5 a la porción laríngea. En el momento de la deglución, cuando el extremo inferior de la faringe se eleva hacia el bolo alimenticio, mide tan sólo 10 u 11 centímetros de altura: pierde, por lo tanto, 3 ó 4 centímetros, o sea la cuarta parte de su altura total.

β) El *diámetro transversal* es de 4 centímetros a nivel de la porción nasal. Llega a 5 centímetros en la parte media de la porción bucal y desciende gradualmente, en la porción laríngea, a 3 centímetros, a 2 y medio y hasta a 2 centímetros.

γ) El *diámetro ánteroposterior* es de 2 centímetros en la porción nasal. Se eleva a 4 centímetros a nivel de la porción bucal y desciende de nuevo a 2 centímetros a nivel de la porción laríngea.

**5.° Forma general.** — Se acostumbra considerar la faringe como si ofreciese una disposición infundibuliforme. Si comparamos entre sí las cifras mencionadas, vemos que esta asimilación de la faringe a un embudo es exacta tan sólo en sus dos porciones inferiores. El conducto, en su conjunto, tiene más bien una forma urceolada, es decir, que siendo relativamente estrecho en su parte superior, se ensancha en todos sentidos en su parte media y se estrecha de nuevo en su parte inferior.

## § 2. — Constitución anatómica

La faringe, excepción hecha de la vaina celulosa que la rodea, que propiamente no le pertenece, se compone esencialmente de tres capas o túnicas, que son, de fuera a dentro: 1.ª, una *túnica externa* o *muscular;* 2.ª, una *túnica media*, de naturaleza *fibrosa;* 3.°, una *túnica interna* o *mucosa*. Estudiaremos primero cada una de estas tres túnicas, empezando por la túnica fibrosa, que sirve, si así puede decirse, de sostén a las otras dos.

### A. — Túnica fibrosa o aponeurosis faríngea

Intermediaria entre la túnica muscular y la túnica mucosa, la túnica fibrosa de la faringe constituye la armazón del órgano. Es la *aponeurosis de la faringe* de la mayoría de los autores, la *aponeurosis céfalofaríngea* de Luschka, la *membrana faringobasilar* de Gegenbaur y la *aponeurosis interna de la faringe de* Jonnesco.

**1.° Forma y relaciones.** — Esta túnica fibrosa de la faringe se extiende sin interrupción desde el extremo superior de este órgano hasta su extremo inferior.

Pero ocupa sólo una parte de su contorno, o sea su pared posterior y sus paredes laterales, y falta en su parte anterior, muy pronto veremos por qué razón. La aponeurosis faríngea tiene en conjunto la forma de un semicilindro o, si se quiere, de una simple canal dirigida verticalmente y de concavidad anterior. Considerada de este modo la aponeurosis faríngea ofrece: 1.°, dos *extremos*, uno superior y otro inferior; 2.°, dos *bordes anteriores*, uno derecho y otro izquierdo; 3.°, dos *superficies*, una interior y otra exterior.

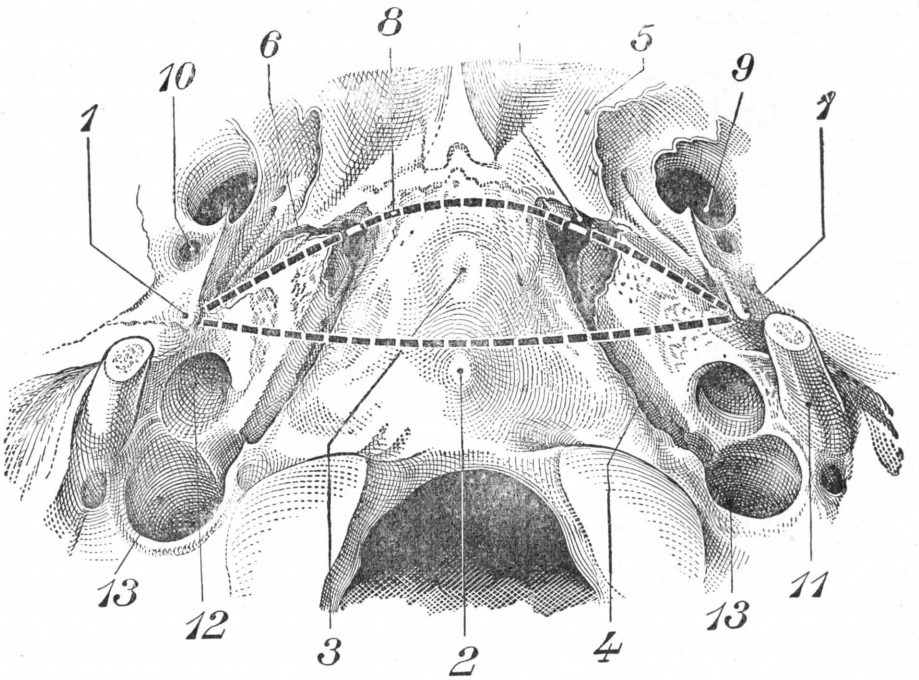


Fig. 117

Región faríngea de la base del cráneo.

1, espina del esfenoides. — 2, tubérculo faríngeo. — 3, fosita navicular. — 4, sutura petrobasilar. — 5, ala interna de la apófisis pterigoides. — 6, línea pterigoespinosa. — 7, agujero rasgado anterior. — 8, línea interpterigoidea. — 9, agujero oval. — 10, agujero redondo menor. — 11, apófisis estiloides. — 12, agujero carotídeo. — 13, agujero rasgado posterior.

*A*. Extremo superior. — El extremo superior corresponde a la base del cráneo en la que se fija sólidamente, en los puntos que indicaremos, fusionándose con el periostio.

α) *En la parte media*, la túnica fibrosa de la faringe se inserta en la superficie basilar, algo por delante del agujero occipital y, muy especialmente, en un tubérculo óseo medio, que por esta causa recibe el nombre de *tubérculo faríngeo* u *occipitofaríngeo* (fig. 117, 2). A este nivel, la lámina fibrosa en cuestión se halla reforzada por un fuerte fascículo resistente, impar y medio (fig. 118, 4), que, partiendo a la vez del tubérculo faríngeo y del tubérculo anterior del atlas, va a fijarse en la pared posterior de la faringe: es el *ligamento medio posterior de la faringe (ligamento occipitoatloidofaríngeo* de Jonnesco).

β) *En las partes laterales* (fig. 117), la túnica fibrosa de la faringe se inserta sucesivamente, siguiendo de atrás a delante: 1.°, en la cara inferior del peñasco, desde el lado ánterointerno del agujero carotídeo hasta el vértice del hueso; 2.°, en

la lámina fibrocartilaginosa que cierra el agujero rasgado anterior; 3.°, en el borde pósteroexterno de la base de la apófisis pterigoides. También aquí la lámina fibrosa se halla reforzada por un fascículo aplanado de dirección oblicua (fig. 118, 5), que por arriba se inserta a la vez en el peñasco y en la porción más posterior de la trompa cartilaginosa: es el *ligamento lateral de la faringe*, o, teniendo en cuenta sus inserciones, el *ligamento petrosalpingofaríngeo* de Escat.

*B.* Extremo inferior. — El extremo inferior va adelgazándose paulatinamente y acaba por degenerar en una simple capa celular, que se continúa con la túnica media o túnica celular del esófago. Por delante se reúne, por inserciones laríngeas, a la túnica fibrosa de la laringe.

*C.* Bordes anteriores. — Los bordes anteriores del canal aponeurótico se distinguen en derecho o izquierdo. Son en gran manera irregulares; tienen naturalmente igual altura que la faringe misma; se extienden desde la base del cráneo hasta el esófago. En este largo trayecto se insertan en las partes óseas, fibrosas o cartilaginosas que encuentran y que son suceptibles de convertirse, para la aponeurosis faríngea, en un sostén suficientemente sólido. De este modo se fijan sucesivamente, siguiendo de arriba abajo: 1.°, en el borde posterior del ala interna de la apófisis pterigoides; 2.°, en el cordón fibroso que, con el nombre de *ligamento ptérigomaxilar* (véase *Articulación témporomaxilar*), enlaza el gancho de la apófisis pterigoides al extremo posterior del borde alveolar del maxilar inferior; 3.°, en la parte posterior de la línea milohioidea; 4.°, en el ligamento estilohioideo; 5.°, en las astas mayores y menores del hueso hioides; 6.°, en el ligamento tirohioideo lateral; 7.°, en el borde posterior del cartílago tiroides; 8.°, por último, en la cara posterior del cartílago cricoides.

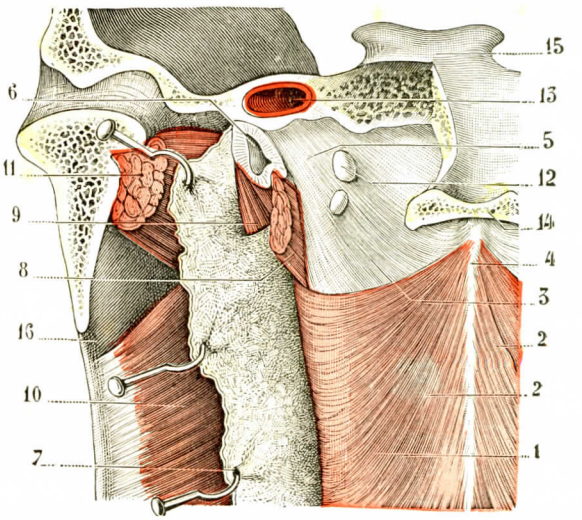


Fig. 118

La faringe, vista por detrás, con su aponeurosis lateral.

1, la mitad izquierda de la faringe, vista por su cara posterior. — 2, constrictores superiores derecho e izquierdo. — 3, túnica fibrosa, con: 4, su ligamento medio; 5, su ligamento lateral. — 6, trompa de Eustaquio. — 7, aponeurosis lateral de la faringe, fuertemente separada hacia fuera con erinas (se ve perfectamente que envía una prolongación entre los dos músculos peristafilino interno, 8, y peristafilino externo, 9). — 10, pterigoideo interno. — 11, pterigoideo externo. — 12, ganglios retrofaríngeos. — 13, carótida interna en su conducto petroso. — 14, porción basilar del occipital. — 15, lámina cuadrilátera del esfenoides. — 16, rama ascendente del maxilar inferior.

*D.* Superficies. — Las dos superficies de la túnica fibrosa de la faringe se distinguen en interior y exterior.

α) La *superficie interior*, cóncava, corresponde a la mucosa, que la cubre en toda su extensión, de la extremidad superior a la extremidad inferior y de uno a otro borde.

β) La *superficie exterior*, convexa, sirve de substrátum a la capa de fibras musculares que están unidas con ella por tejido conjuntivo flojo: estas fibras musculares se insertan en varios puntos de dicha superficie, según veremos luego. Recordemos también de paso, reservándonos insistir de nuevo más adelante, que la superficie exterior de la túnica fibrosa de la faringe no se halla cubierta por todas

partes por la túnica muscular. En efecto, esta última túnica no llega hasta la base del cráneo (fig. 118), se detiene a 12 ó 15 milímetros más abajo. En efecto, el músculo constrictor superior no llega a la base del cráneo, salvo las fibras medianas, que se elevan para insertarse en el tubérculo faríngeo. A cada lado de la línea media, el borde superior curvo (fig. 118) limita un espacio infrabasilar de 12 a 15 milímetros de altura, en cuya extensión la túnica fibrosa está al descubierto, cubierta solamente por la capa celulosa perifaríngea. La pared faríngea está, pues, constituída aquí sólo por dos túnicas, la túnica fibrosa y la túnica mucosa. Recordemos, como hemos dicho ya a propósito del velo del paladar, que a lo largo del canal retroesfenoidal la aponeurosis se desdobla y que el peristafilino interno, pegado a la cara pósterointerna de la trompa, está por dentro de la aponeurosis faríngea. Está, pues, tapizado por dentro por la mucosa de la faringe. Por el contrario, el peristafilino externo, situado en la cara ánteroexterna de la trompa, es un músculo extrafaríngeo, es decir, está por fuera de la aponeurosis faríngea (figs. 39 y 118, 7).

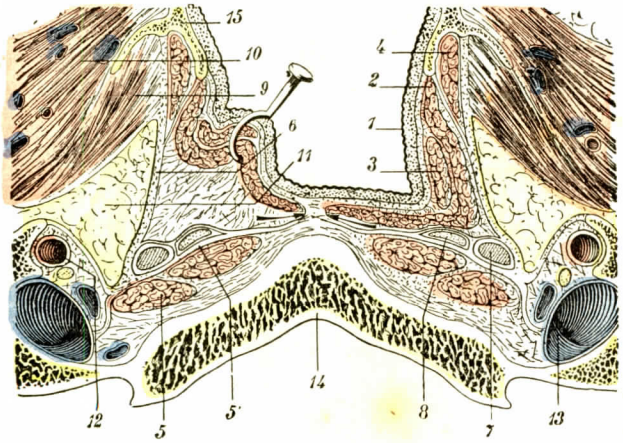


FIG. 119

La aponeurosis lateral de la faringe, vista en un corte horizontal del órgano por su tercio superior; segmento inferior del corte visto por arriba *(semiesquemática)*.

1, faringe nasal (su pared lateral izquierda ha sido separada con fuerza hacia dentro para agrandar y hacer bien visibles los espacios láterofaríngeo y retrofaríngeo). — 2, constrictor superior. — 3, peristafilino interno. — 4, peristafilino externo. — 5, músculos prevertebrales, con 5', su aponeurosis (aponeurosis prevertebral). — 6, aponeurosis lateral de la faringe. — 7, ganglio superior del simpático. — 8, ganglio linfático retrofaríngeo. — 9, pterigoideo interno. — 10, pterigoideo externo. — 11, espacio máxilofaríngeo. — 12, carótida interna. — 13, yugular interna. — 14, porción basilar del occipital. — 15, apófisis pterigoides.

**2.° Estructura.** — A la túnica fibrosa de la faringe puede verdaderamente aplicársele este nombre en su porción superior, donde es a la vez muy gruesa y muy resistente en una altura de 35 a 40 milímetros. Por debajo se adelgaza lentamente, y en la porción inferior de la faringe llega a tener las modestas proporciones de una simple capa celulosa. Histológicamente, la túnica fibrosa se compone de fascículos de tejido conjuntivo, de distintas direcciones y diversamente entrecruzados. A los fascículos conjuntivos se añaden una proporción considerable de elementos elásticos.

### B. — TÚNICA MUSCULAR: MÚSCULOS DE LA FARINGE

La túnica muscular o túnica externa consta de cierto número de formaciones musculares, que constituyen los *músculos de la faringe*. Estos músculos, pares y simétricamente dispuestos, son diez, cinco a cada lado. Desde el punto de vista de su función, así como desde el punto de vista de su forma, están repartidos en dos grupos. Los de un grupo, anchos y delgados, formados de fibras transversales u oblicuas, están principalmente destinados a estrechar la faringe: son los *músculos constrictores*. Los del otro grupo, estrechos y prolongados, caracterizados por la dirección longitudinal de sus fibras, elevan dicho órgano y por consiguiente lo acortan: son los *músculos elevadores*.

Los primeros son los músculos *intrínsecos*, los segundos son los músculos *extrínsecos*.

**1.° Músculos constrictores** (figs. 119, 120 y 121). — Los músculos constrictores son en número de tres, que se designan *superior*, *medio* e *inferior*. Su

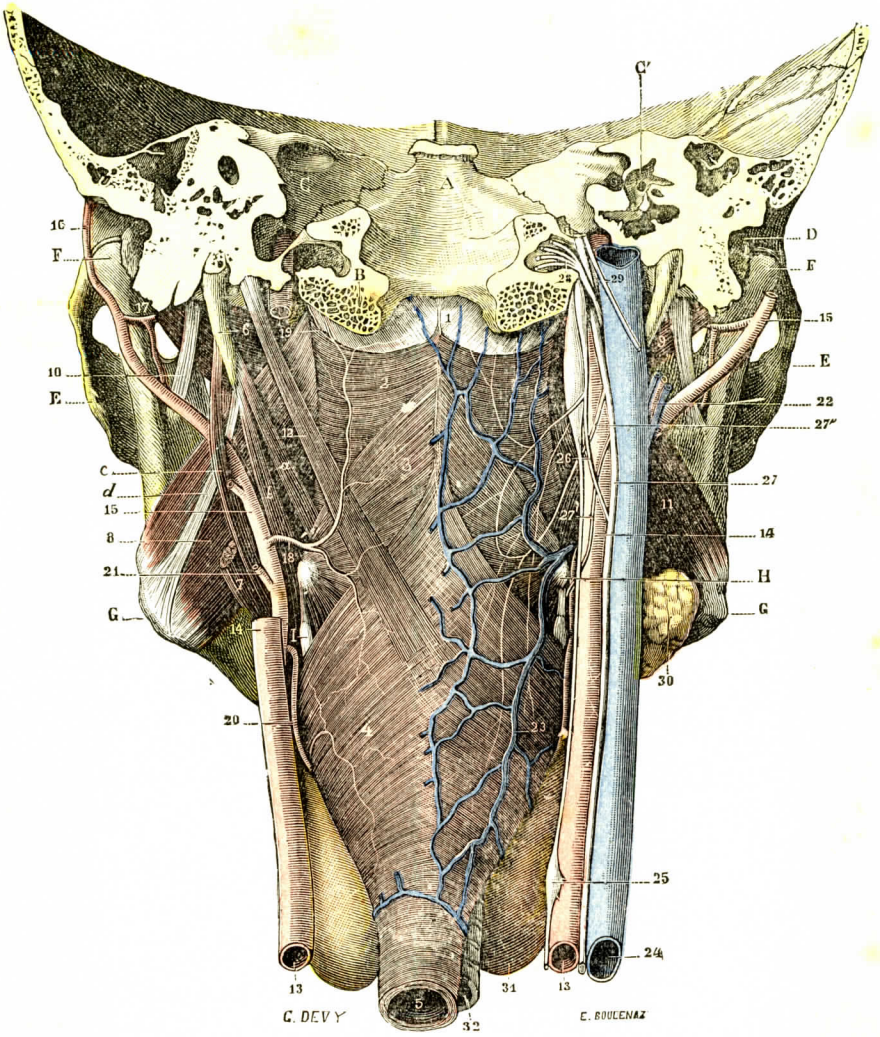


FIG. 120

Faringe, vista por su cara posterior.

A, canal basilar. — B, cóndilos del occipital. — C, cara pósterointerna del peñasco, con C', el vestíbulo. — D, conducto auditivo externo. — E, arco cigomático. — F, cóndilos del maxilar inferior. — G, ángulo de la mandíbula. — H, extremidad del asta mayor del hueso hioides. — I, asta superior del cartílago tiroides.

1, aponeurosis faríngea. — 2, constrictor superior de la faringe. — 3, constrictor medio. — 4, constrictor inferior. — 5, esófago. — 6, apófisis estiloides, con el ramillete de Riolano formado por: *a*, el músculo estilofaríngeo; *b*, el músculo pterigoideo; *c*, el músculo estilohioideo; *d*, el ligamento estilomaxilar. — 7, vientre posterior del digástrico. — 8, músculo pterigoideo interno. — 9, músculo pterigoideo externo. — 10, ligamento esfenomaxilar. — 11, espacio máxilofaríngeo. — 12, músculo retrofaríngeo (anormal), cuyas fibras se continúan por abajo con el constrictor inferior. — 13, arteria carótida primitiva. — 14, arteria carótida interna. — 15, arteria carótida externa. — 16, arteria temporal superficial. — 17, arteria maxilar interna. — 18, arteria faríngea inferior. — 19, arteria meníngea posterior. — 20, arteria tiroidea superior. — 21, arteria occipital. — 22, arteria auricular posterior. — 23, plexo venoso faríngeo. — 24, vena yugular interna. — 25 gran simpático. — 26, glosofaríngeo. — 27, neumogástrico, con: 27', su ramo laríngeo superior; 27'', su ramo faríngeo. — 28, hipogloso mayor. — 29, espinal. — 30, glándula submaxilar. — 31, cuerpo tiroides. — 32, traquearteria.

conjunto forma un canal vertical abierto por delante, pegado a la túnica fibrosa, que es posible considerar como su tendón de inserción. Se disponen, siguiendo planos diferentes, de arriba abajo, y se imbrican a manera de tejas. Pero esta imbri-

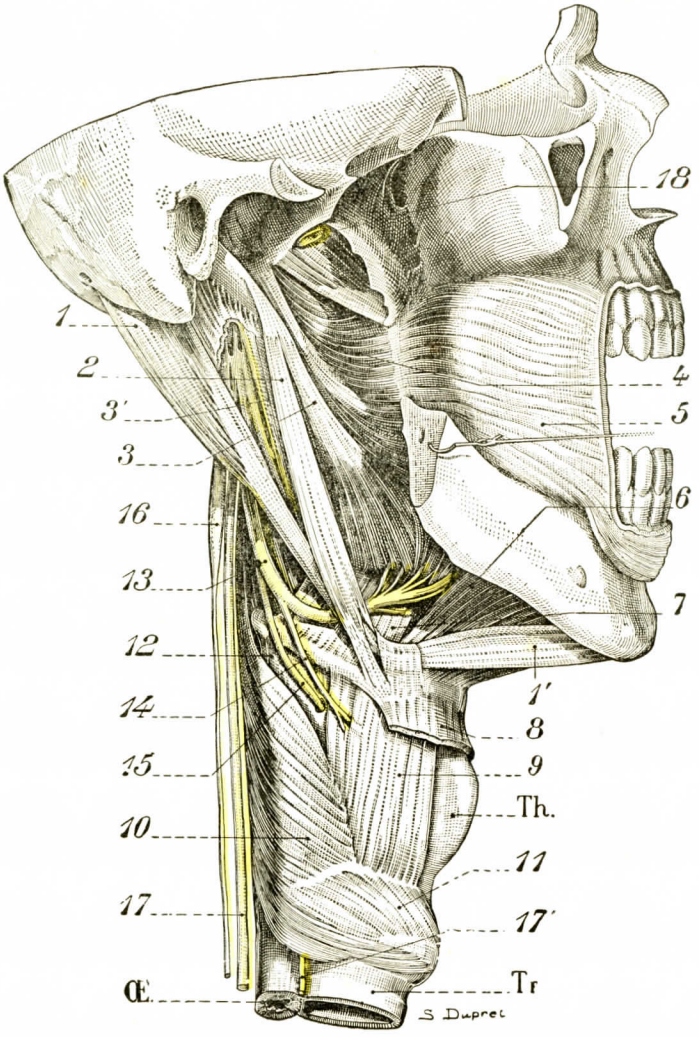


FIG. 121

Músculo de la faringe, vista lateral.

1, vientre posterior del digástrico. — 1', su vientre anterior. — 2, estilohioideo. — 3, estilogloso — 3', estilofaríngeo. — 4, constrictor superior. — 5, buccinador. — 6, milohioideo. — 7, hiogloso. — 8, esternotiroideo. — 9, tirohioideo. — 10, constrictor inferior de la faringe. — 11, cricotiroideo. — 12, membrana tirohioidea. — 13, hipogloso mayor. — 14, su ramo para el tiroideo. — 15, nervio laríngeo superior. — 16, ganglio cervical superior del simpático. — 17, neumogástrico. — 17', nervio recurrente. — 18, nervio maxilar inferior.
Th., tiroides. — Tr., tráquea. — Œ., esófago.

cación está en sentido inverso de lo que ocurre en un tejado: en la faringe, en efecto, la teja inferior, es decir, el constrictor inferior, es la que se imbrica sobre el constrictor medio, y éste sobre el constrictor superior. Además, la imbricación es tal que las fibras del músculo cubriente suben más en la línea media posterior que

por los lados. Los costados de los músculos están, pues, descubiertos y su dorso no tanto (SÉBILEAU). Por último, existen entre cada músculo pequeños vacíos musculares, en número de tres, por los cuales penetran órganos que estudiaremos con

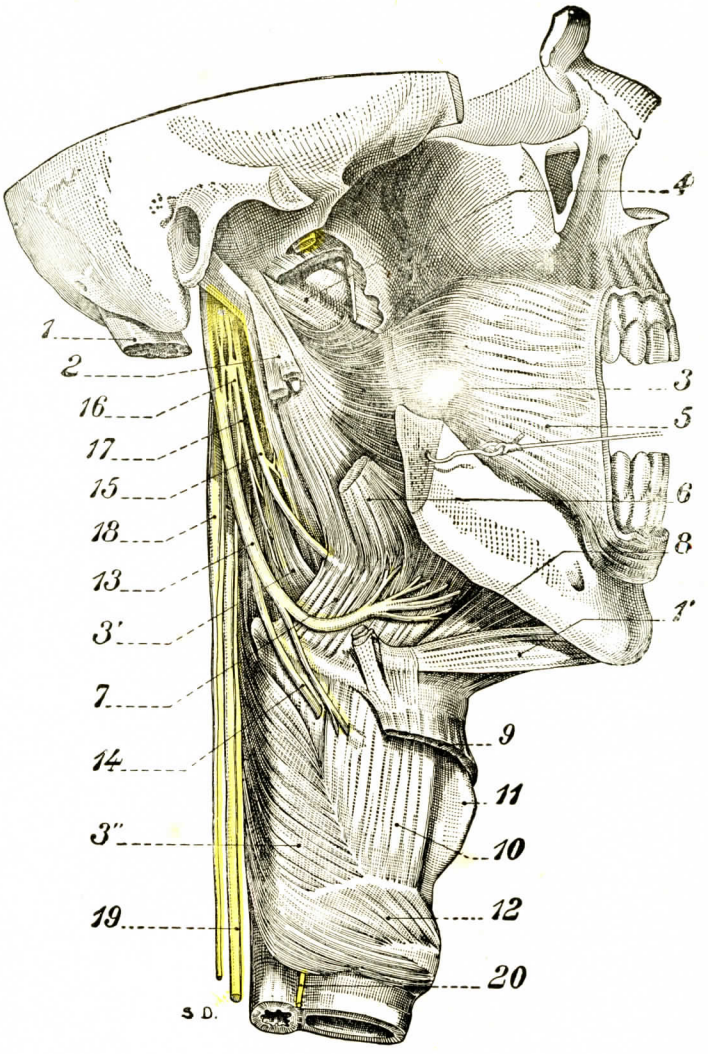


FIG. 122

Músculo de la faringe.

Los músculos estíleos y el digástrico se han cortado para descubrir el aspecto de los músculos intrínsecos

1, 1', digástrico. — 2, músculo estíleo. — 3, músculo constrictor superior. — 3', constrictor medio. — 3'', constrictor inferior — 4, aponeurosis faríngea. — 5, buccinador. — 6, estilogloso seccionado. — 7, hiogloso. — 8, milohioideo. — 9, sección del esternohioideo. — 10, tirohioideo. — 11, tiroides. — 12, cricotiroides. — 13, hipogloso. — 14, nervio laríngeo superior. — 15, glosofaríngeo. — 16, plexo faríngeo. — 17, nervio destinado a la faringe. — 18, ganglio cervical superior del simpático. — 19, neumogástrico. — 20, recurrente.

los músculos y las relaciones de la faringe. Vamos a describir la forma y las inserciones de cada uno de los músculos constrictores según su modo de imbricación, es decir, de abajo arriba.

*A.* Constrictor inferior. — El constrictor inferior, de forma trapezoidal, ocupa la parte inferior de la faringe.

a) *Inserciones.* — Nace por dos fascículos de origen, un *fascículo tiroideo* y un *fascículo cricoideo.* Entre estos dos fascículos existe un arco fibroso cricotiroideo, situado entre los dos campos de inserción del constrictor inferior de la faringe.

El *fascículo tiroideo* se inserta: 1.°, en la cara externa del cartílago tiroides, en el labio posterior de la línea oblicua que hemos descrito en este cartílago, línea oblicua terminada en cada uno de sus extremos por un tubérculo; 2.°, en los bordes superior e inferior de la lámina cuadrilátera del cartílago; 3.°, por algunas fibras profundas, en el borde posterior del asta menor tiroidea.

El *fascículo cricoideo* se inserta en el borde inferior del cartílago cricoides, entre el músculo cricotiroideo por delante y el cricoaritenoideo posterior por detrás. Se llama también este fascículo *músculo cricofaríngeo.*

El arco fibroso cricotiroideo, cuya concavidad anterior comprende el músculo cricotiroideo, da a veces inserción por su convexidad a fibras del constrictor inferior.

Partidas de estos orígenes, las fibras constitutivas del constrictor inferior se dirigen todas hacia la cara posterior de la faringe, formando una vasta capa cuyas fibras superiores tienen un trayecto oblicuamente ascendente, y las inferiores un trayecto horizontal.

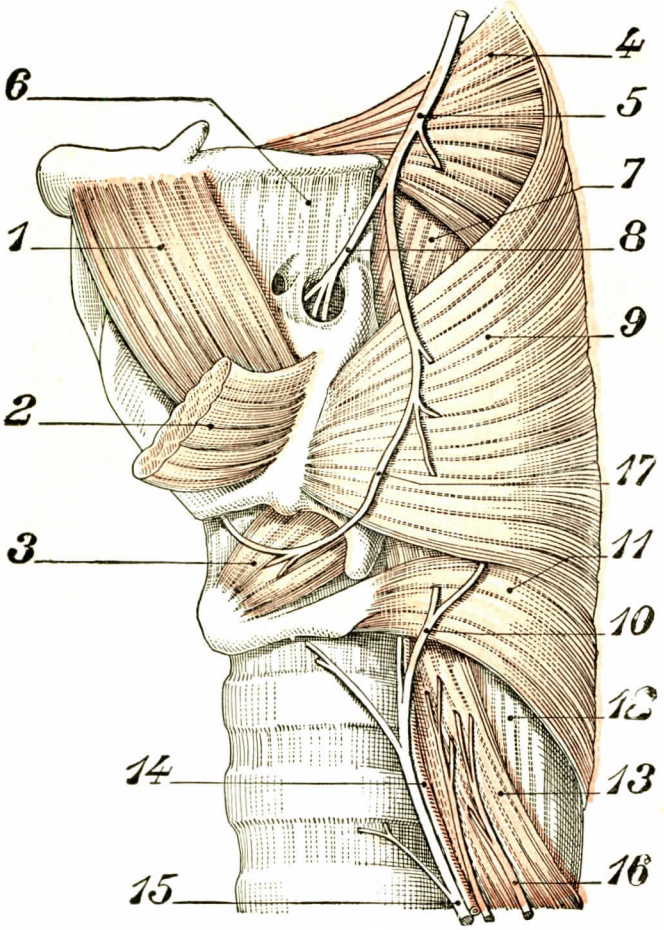


Fig. 123

Los tres nervios laríngeos al llegar a la laringe y a los hiatos de la faringe (según Farabeuf en Sébileau). (vista lateral izquierda).

1, músculo tirohioideo. — 2, músculo esternotiroideo cortado y levantado. — 3, músculo cricotiroideo. — 4, constrictor medio. — 5, nervio laríngeo superior. — 6, membrana tirohioidea. — 7, fibras tiroideas del faringoestafilino. — 8, nervio laríngeo ánterosuperior (rama interna del laríngeo superior de los autores). — 9, músculo tirofaríngeo. — 10, ramos musculares del recurrente. — 11, músculo cricofaríngeo. — 12, esófago. — 13, músculo cricoesofágico. — 14, arteria laríngea pósteroinferior al lado del nervio recurrente. — 15, nervio recurrente. — 16, ramos dados por el recurrente al músculo cricoesofágico. — 17, nervio laríngeo externo.

b) *Relaciones.* — El abanico del constrictor inferior cubre por sus fibras inferiores descendentes, y en forma de ojiva, la cara posterior del orificio superior del esófago, así como la parte posterior de los cartílagos cricoides y tiroides. Por

detrás, las fibras superiores, ascendentes e incurvadas, cubren las fibras del constrictor medio y del constrictor superior.

Entre el fascículo tiroideo y el fascículo cricoideo existe un espacio triangular de vértice posterior, el *hiato inferior de la faringe*, por el que camina el laríngeo externo, que llega al músculo cricotiroideo (véase fig. 123). Por otra parte, el nervio recurrente o nervio laríngeo inferior pasa por debajo del borde inferior del fascículo cricofaríngeo; abandona ramos musculares y atraviesa el espacio. Finalmente, el borde superior (fig. 123) del músculo constrictor inferior está cruzado por el laríngeo externo.

Después de haberse entrecruzado en el rafe medio posterior, con las del constrictor inferior del lado opuesto, las fibras van a terminar en la cara profunda de la fibromucosa, en compañía de las fibras del constrictor medio.

*B.* Constrictor medio. — El constrictor medio tiene la forma de un triángulo o de un abanico, cuyo vértice truncado coresponde al hueso hioides y cuya base sigue el rafe faríngeo.

a) *Inserciones.* — Nace del hueso hioides por dos fascículos, el del cuerno menor y el del cuerno mayor.

El *fascículo del cuerno menor* o *músculo condrofaríngeeo* se inserta en el cuerno menor del hueso hioides y en la parte cercana del ligamento estilohioideo.

El *fascículo del asta mayor* o *músculo ceratofaríngeo* se inserta en el borde superior del asta mayor del hueso hioides. La extensión de esta inserción es variable; puede ocupar todo el cuerno o tan sólo su extremo posterior, o también únicamente su tubérculo terminal. Más rara vez, la inserción, muy extensa, desciende al ligamento tirohioideo lateral, hasta el cuerno mayor tiroideo. De estas inserciones los dos fascículos se confunden para formar una hoja que se dirige atrás y adentro, extendiéndose en abanico: los fascículos superiores, oblicuamente ascendentes, suben hasta la proximidad de la apófisis basilar; los fascículos medios siguen un trayecto horizontal; los fascículos inferiores, un trayecto oblicuamente descendente.

b) *Relaciones.* — Lateralmente y cerca de su inserción hioidea, el músculo constrictor medio está en relación con el músculo hiogloso, que lo cubre y del que le separa la arteria lingual. Está igualmente cubierto por las fibras del constrictor inferior. Cubre a su vez las fibras tiroideas del faringostafilino (fig. 123, 7). Entre los dos fascículos de inserción existe un intersticio, el *hiato superior de la faringe*, de forma triangular. El borde posterior, oblicuo, está formado por el fascículo condrofaríngeo; la base, por el asta mayor del hueso hioides; el borde superior, por el fascículo ceratofaríngeo. Por este hiato sube la arteria lingual que va a emitir la dorsal de la lengua, descansando en la pared faríngea.

El borde inferior del constrictor medio limita con el borde superior del constrictor inferior un espacio en el cual se percibe, delante de las fibras del faringoestafilino y del estilofaríngeo, la membrana tirohioidea. En este espacio, o *hiato medio de la faringe*, el nervio laríngeo superior termina su curva (fig. 123, 8) antes de penetrar en la membrana tirohioidea.

*C.* Constrictor superior. — El constrictor superior, el más profundo y más elevado de los tres constrictores, ofrece una forma cuadrilátera. Ocupa el tercio superior de la faringe.

a) *Inserciones.* — Se inserta en tres formaciones, que son, de arriba abajo: 1.°, el ala interna de la apófisis pterigoides y su gancho; 2.°, el ligamento ptérigomaxilar; 3.°, la línea milohioidea, situada en la cara interna del maxilar inferior.

El *fascículo pterigoideo* se inserta por fibras aponeuróticas cortas en el borde posterior y en el extremo inferior del ala interna de la apófisis pterigoides. Estas

inserciones descienden a la cavidad del gancho pterigoideo. Excepcionalmente pueden descender hasta la aponeurosis del velo del paladar, constituyendo un fascículo denominado por SAPPEY *músculo occípitostafilino.*

El *fascículo ptérigomaxilar*, situado debajo y continuándolo, se inserta en la intersección fibromuscular comprendida entre el constrictor por detrás y el buccinador por delante, al que se ha dado el nombre, algo pretencioso, de *ligamento ptérigomaxilar* (fig. 124, 5). Este engrosamiento conjuntivo se extiende del gancho pterigoideo al extremo posterior del borde alveolar del maxilar inferior, en la cara interna de este hueso, detrás del gran molar. Esta inserción, situada de canto, traza una línea blanquecina, siempre muy visible, entre las fibras del buc-

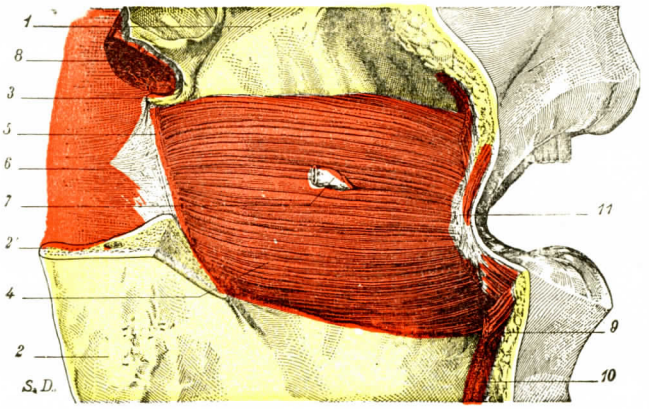


FIG. 124

El buccinador del lado derecho, visto por su cara externa.

1, maxilar superior. — 2, maxilar inferior, cuya parte superior ha sido extirpada con un corte de sierra en 2'. — 3, gancho del ala interna de la apófisis pterigoidea. — 4, buccinador. — 5, ligamento ptérigomaxilar, que va del gancho de la apófisis pterigoides a la extremidad posterior del borde alveolar del maxilar inferior. — 6, constrictor superior de la faringe. — 7, conducto de Sténon. — 8, corte del pterigoideo interno. — 9, cuadrado del mentón. — 10, triangular de los labios. — 11, músculos de la comisura.

cinador por delante y las del constrictor superior por detrás. En ciertos casos ambos músculos se compenetran, cambiándose fibras que constituyen un fascículo que se ha descrito a veces con el nombre de *músculo buccinatofaríngeo.*

El *fascículo mandibular* o, mejor, *mandíbulolingual*, se inserta, en efecto, por un lado en la parte posterior de la línea milohioidea, en el periostio del surco alvéololingual, y por otro lado penetra en la musculatura de la lengua, donde sus fascículos, más o menos aislados, constituyen el *músculo faringogloso.* Inútil es decir que estas fibras son difíciles de seguir, pues se confunden con las del lingual inferior por arriba y con las del geniogloso por abajo.

De estos tres orígenes de inserción se expansiona hacia atrás la delgada capa muscular del constrictor superior por último constituído. Se extiende en abanico; las fibras más elevadas y medianas se lanzan, como hemos ya dicho, hasta la base del cráneo, donde se insertan por delante del tubérculo faringooccipital, cubriendo con un delgado fascículo muscular el engrosamiento mediano de la aponeurosis faríngea. Hemos visto que, lateralmente, el borde superior del constrictor, cuya concavidad está dirigida hacia arriba, no sube hasta la base del cráneo. Las fibras inferiores descendentes se entrecruzan con las fibras simétricas del lado opuesto a la cara posterior de la faringe, donde las cubre el músculo constrictor medio

b) *Relaciones.* — El constrictor superior de la faringe corresponde por fuera al espacio maxilofaríngeo. El ramillete de músculos estíleos, situados por fuera de él (figs. 122 y 123), diferencia, con la aleta que de él parte, dos porciones distintas en el constrictor, una preestílea y otra retroestílea. Las relaciones son las que describimos más adelante (véase pág. 136).

Por detrás corresponde al espacio retrofaríngeo y a su contenido, que lo separan del músculo recto mayor anterior de la cabeza. Su borde inferior limita un arco bajo cuya concavidad pasan, por delante, los músculos estilo e hiogloso, por detrás el estilofaríngeo. Por dentro el constrictor está en relación con la mucosa faríngea. Recordemos que el peristafilino interno pasa por dentro de él, mientras que el peristafilino externo queda por fuera.

*D.* Acción de los constrictores. — Los tres constrictores, como se ve, cubren regularmente las caras laterales y posteriores de la faringe. Reunidos a los del lado opuesto, forman un canal inserto de la base del cráneo al cartílago cricoides y del fondo de las fosas nasales al origen del esófago. La división en diferentes fascículos de inserción que hemos descrito corresponde a la anatomía, pero no a la acción general de estos músculos. El conjunto de los constrictores es comparable al de un esfínter. Esta acción se desprende netamente de la misma disposición de las fibras. Cada una de ellas forma con su homóloga opuesta una curva de concavidad anterior, que es fija en sus dos extremos y móvil en todos los otros puntos. Ahora bien, como la contracción tiene por efecto atenuar esta curva, llevando hacia delante su parte media y hacia dentro sus partes laterales, resulta que, cuando los tres constrictores se contraen, la pared posterior de la faringe se dirige hacia su pared anterior (fig. 125) al mismo tiempo que las dos paredes se aproximan entre sí. El calibre de la faringe se estrecha, por lo tanto, en sus dos diámetros ánteroposterior y transversal.

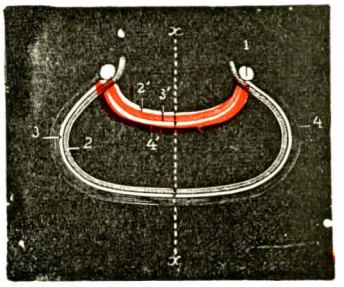


Fig. 125

Esquema que representa un corte transversal de la faringe antes y después de la contracción de los constrictores.

1, punto fijo de los músculos. — 2, 2', mucosa. — 3, 3', aponeurosis. — 4, 4', músculos constrictores.
(Las líneas negras indican la posición que ocupa la faringe en reposo; las líneas rojas, la que ocupa después de la contracción de sus músculos constrictores.)

Este papel de constrictor es común a los tres músculos y el único que puede desempeñar el constrictor superior, constituído solamente por fibras transversales.

Los otros dos constrictores tienen además por función acortar la faringe en sentido vertical, y esto a causa de la dirección oblicuamente ascendente de algunas de sus fibras. En este caso el punto fijo está representado por el rafe posterior de la faringe, mientras que el extremo móvil está situado debajo del extremo fijo; de ello se sigue que, cuando los constrictores medio e inferior se contraen, el hueso hioides y la laringe se dirigen hacia arriba, arrastrando consigo, en su movimiento ascendente, la parte inferior de la faringe que les está íntimamente unida.

Estos músculos constrictores no constituyen el único agente de elevación de la faringe; mientras que el esfínter constituído por estos músculos impulsa el bolo alimenticio, la faringe posee un aparato elevador constituído no solamente por los constrictores inferior y medio, sino también por dos músculos especiales, que son los músculos faringostafilino y estilofaríngeo. El primero es el elevador interno, el segundo el elevador externo.

**2.° Músculos elevadores.** — *A.* Faringostafilino. — El faringostafilino se ha descrito ya con el velo del paladar, al que pertenece (véase pág. 44).

*B.* Estilofaríngeo. — El estilofaríngeo es un músculo largo y delgado, estrecho y redondeado en su parte superior, ancho y delgado en su parte inferior (figura 126).

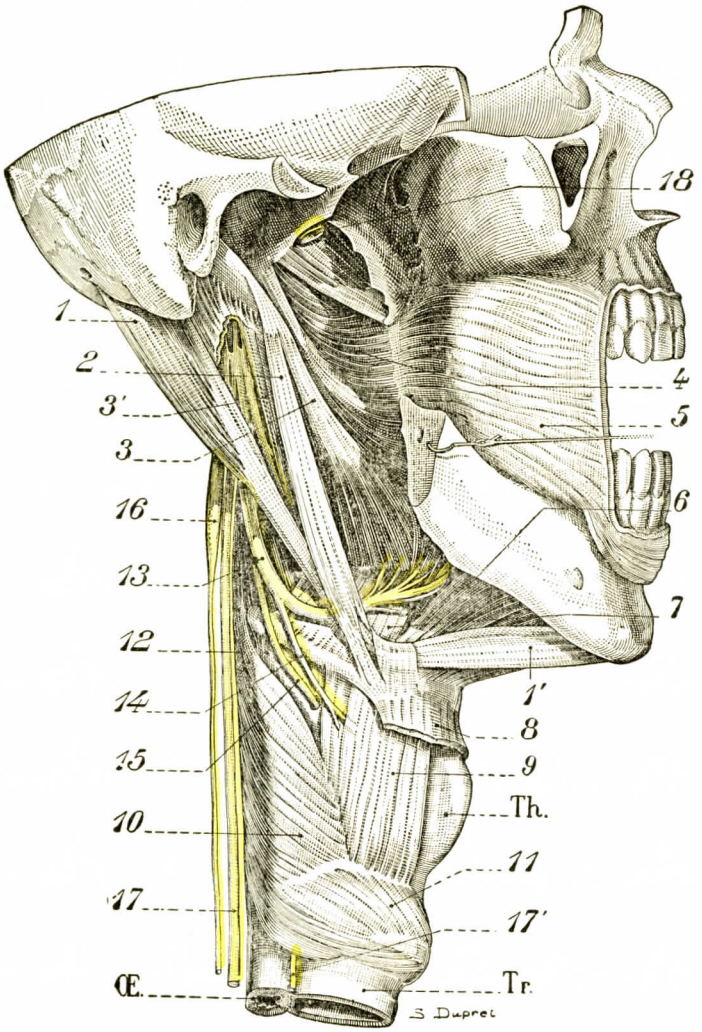


Fig. 126

Músculos de la faringe, vista lateral.

1, vientre posterior del digástrico. — 1', su vientre anterior. — 2, estilohioideo. — 3, estilogloso. — 3', estilofaríngeo. — 4, constrictor superior. — 5, buccinador. — 6, milohioideo. — 7, hiogloso. — 8, esternotiroideo. — 9, tirohioideo. — 10, constrictor inferior de la faringe. — 11, cricotiroideo. — 12, membrana tirohioidea. — 13, hipogloso mayor. — 14, su ramo para el tirohioideo. — 15, nervio laríngeo superior. — 16, ganglio cervical superior del simpático. — 17, neumogástrico. — 17', nervio recurrente. — 18, nervio maxilar inferior.

Th., tiroides. — Tr., tráquea. — Œ., esófago.

a) *Inserciones.* — Se origina en el lado interno y anterior de la base de la apófisis estiloides.

Desde aquí se dirige abajo y adentro, ligeramente hacia delante. Se desliza algún tiempo junto al constrictor superior y llega al espacio que hemos descrito entre

los dos constrictores superior y medio. Se extiende entonces en ancho abanico dirigido en sentido frontal, cuyas fibras van a la fibrosa de la faringe. Los fascículos anteriores se fijan en la cápsula amigdalina y en la túnica faríngea próxima. Los fascículos posteriores van directamente a la aponeurosis faríngea; por último, la

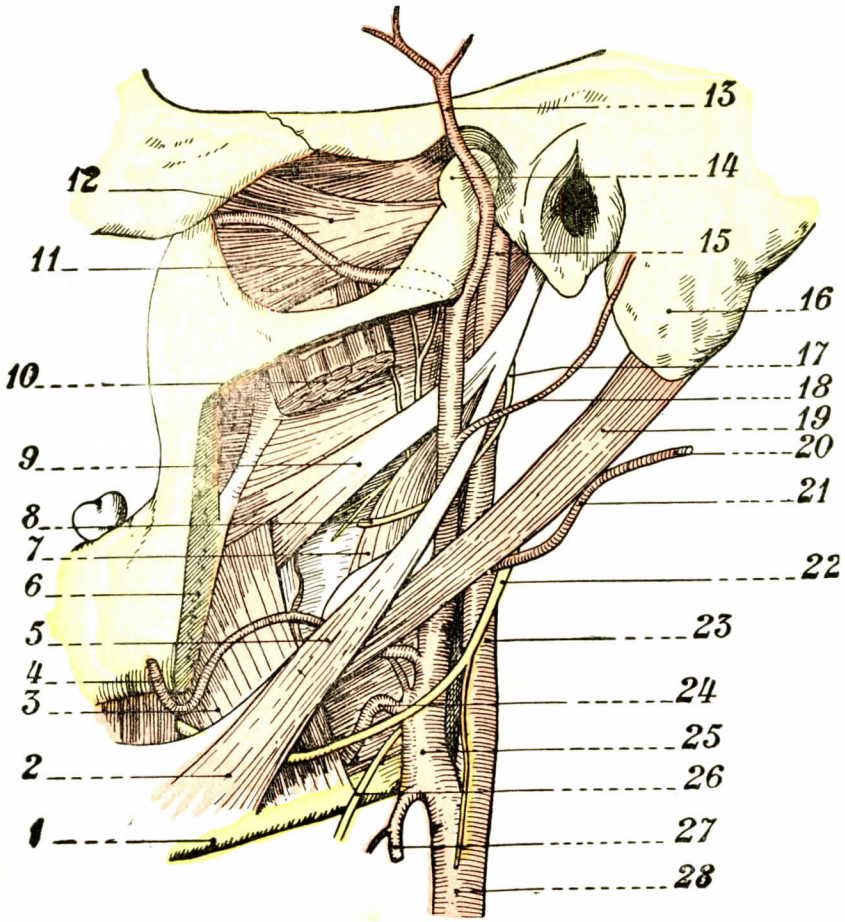


Fig. 127

La horquilla de las carótidas y la horquilla de los estíleos. Las ramas de la carótida externa (según Farabeuf y Sébileau).

1, hioides. — 2 y 5, músculo estilohioideo. — 3, músculo ceratogloso. — 4, arteria facial. — 6, corte de la maxilar inferior. — 7, músculo estilofaríngeo. — 8 y 17, músculo glosofaríngeo. — 9, músculo estilogloso. — 10, músculo pterigoideo interno. — 11, arteria maxilar interna. — 12, músculo pterigoideo externo. — 13, arteria temporal superficial. — 14, cóndilo del maxilar. — 15, arteria carótida interna. — 16, arteria mastoidea — 18, arteria auricular posterior. — 19, vientre posterior del digástrico. — 20, 21, arteria occipital. — 22, nervio hipogloso mayor. — 23, carótida interna. — 24, arteria lingual. — 25, carótida externa. — 26, nervio laríngeo superior. — 27, arteria tiroidea superior. — 28, bifurcación de la carótida primitiva.

mayoría de estas fibras, es decir, las intermedias o medianas, descienden a lo largo de la pared lateral de la faringe y van a fijarse: 1.°, en el borde lateral y la cara anterior de la epiglotis; 2.°, en el extremo posterior del borde superior del cartílago tiroides, en compañía del faringostafilino; 3.°, en el cricoides, después de haber pasado a los repliegues arítenoepiglóticos. Como se ve, por estas últimas fibras el estilofaríngeo pertenece al vestíbulo de la laringe.

b) *Relaciones.* — El músculo estilofaríngeo (figuras 126, 3', y 127, 7) tiene dos porciones, una libre, la otra oculta. En su porción libre el músculo estilofaríngeo forma parte del *ramillete de Riolano* con el estilogloso y estilohioideo, que están situados por delante de él. Está envainado por la aleta estilofaríngea. Está, pues, en relación aquí con el espacio estilofaríngeo (véase más adelante). Es rodeado, más abajo, de dentro a fuera por el nervio glosofaríngeo. Por último, antes de llegar a la faringe, se desliza entre las carótidas interna y externa y contribuye a formar la horquilla de los estíleos (fig. 127).

En su porción oculta o intrafaríngea, el estilofaríngeo es submucoso, cubierto por fuera por la capa de los músculos constrictores.

c) *Acción.* — El músculo estilofaríngeo es ante todo elevador de la faringe. Eleva también la faringe durante la deglución, dilata igualmente la faringe, siendo así el antagonista del constrictor inferior.

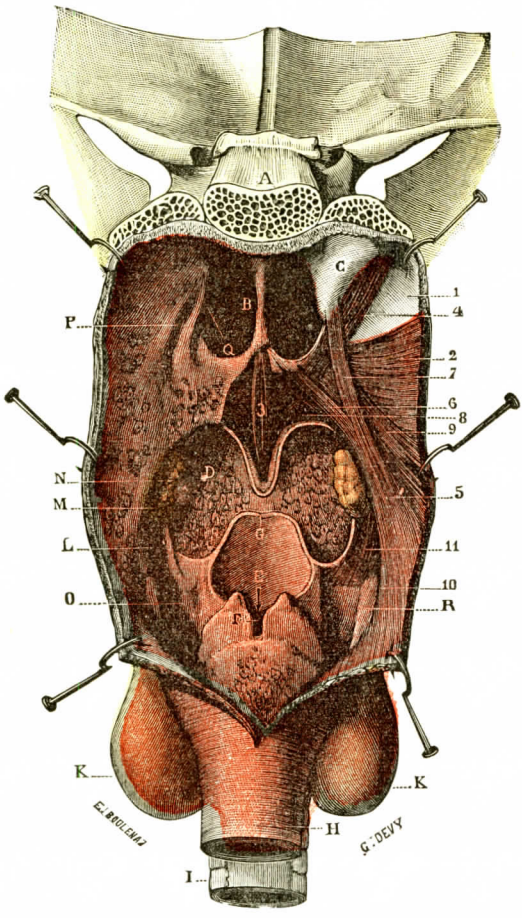


FIG. 128

Pared anterior de la faringe *(semiesquemática).*

(La faringe ha sido dividida por detrás en la línea media y su pared posterior ha sido desviada hacia fuera; en el lado derecho se han resecado su mucosa y la del velo del paladar para poner al descubierto la capa muscular, que se ve por su cara profunda.)

A, apófisis basilar. — B, abertura posterior de las fosas nasales. — C, cartílago de la trompa. — D, porción vertical de la lengua. — E, abertura de la laringe. — F, glotis respiratoria o interaritenoidea. — G, borde superior de la epiglotis. — H, esófago. — I, traquearteria. — K, cuerpo tiroides. — L, pilar anterior del velo del paladar. — M, pilar posterior. — N, amígdala. — O, canales faringolaríngeos, situados a derecha e izquierda de la laringe. — P, fosita de Rosenmüller. — Q, orificio de la trompa. — R, borde posterior del cartílago tiroides.

1, aponeurosis de la faringe. — 2, constrictor superior. — 3, palatostafilino o acigos de la úvula. — 4, peristafilino interno. — 5, faringostafilino, con 6, su fascículo accesorio interno, y 7, su fascículo accesorio externo. — 8, fibras procedentes de la parte media del velo del paladar y perdiéndose en el faringostafilino. — 9, fibras internas de este músculo, entrecruzándose por detrás con las fibras del lado izquierdo. — 10, fibras externas, insertándose en el borde posterior del cartílago tiroides. — 11, fibras anteriores del estilofaríngeo, insertándose en la prolongación lateral de la epiglotis y del borde superior del cartílago tiroides.

## § 3. — CONFIGURACIÓN INTERIOR DE LA FARINGE. ENDOFARINGE

La superficie interior de la faringe está cubierta en toda su extensión por una capa mucosa. Esta membrana es rosada, irregular, plegada en ciertos puntos, cubierta en otros de pequeñas eminencias redondeadas y más o menos confluentes, debidas al levantamiento de la mucosa por glándulas subyacentes. Como veremos en la constitución anatómica, esta mucosa tapiza la capa formada por los tres músculos constrictores de la faringe que acabamos de estudiar. Este canal está en comunicación con las cavidades de las fosas nasales, de la boca y de la laringe. Es posible, pues, distinguir tres porciones o, mejor, tres planos endofaríngeos (fig. 128), que son, de

arriba abajo: 1.°, la *rinofaringe* o *cávum:* esta porción es únicamente respiratoria; 2.°, la *orofaringe* o *faringe bucal:* esta porción participa de las dos funciones diges-

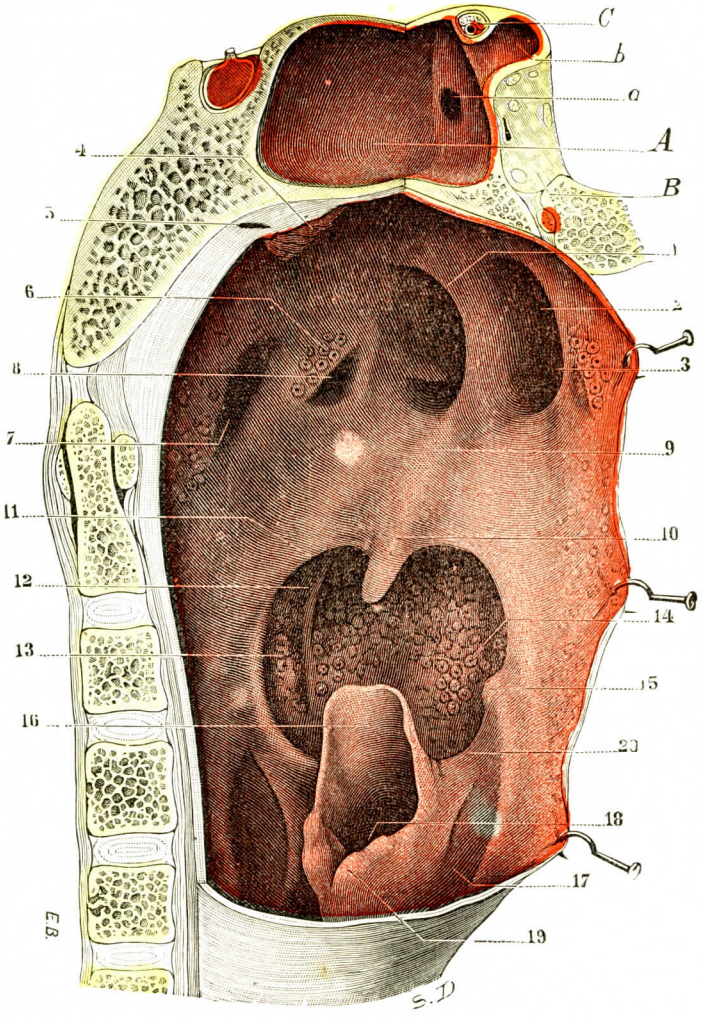


FIG. 129

La faringe, vista pósterolateral (T.-J.)

Para obtener esta preparación han sido practicados dos cortes: el uno, pósteroanterior y medio, llega hasta un poco por detrás del orificio posterior de las fosas nasales; el otro, vérticotransversal y pasando inmediatamente por detrás de las coanas, se une con el primero en la línea media; el segmento de faringe limitado por estos dos cortes ha sido extirpado.

*A*, seno esfenoidal derecho, voluminoso. — *B*, vértice de la órbita derecha. — *C*, nervio óptico y arteria oftálmica en el conducto óptico. — *a*, orificio del seno esfenoidal. — *f*, prolongación del seno en la apófisis anterior.

1, borde posterior del tabique nasal. — 2, coana derecha. — 3, cola del cornete inferior derecho. — 4, amígdala faríngea. — 5, bolsa faríngea. — 6, rodete de la trompa y amígdala de Gerlach. — 7, fosita de Rosenmüller. — 8, orificio de la trompa de Eustaquio. — 9, cara superior del velo del paladar. — 10, úvula. — 11, pilar posterior del velo del paladar. — 12, pilar anterior. — 13, amígdala palatina. — 14, amígdala lingual. — 15, asta mayor del hueso hioides. — 16, epiglotis. — 17, canal faringolaríngeo derecho. — 18, cavidad de la laringe — 19, cartílago aritenoides derecho. — 20, repliegue faringoepiglótico derecho.

tiva y respiratoria; 3.°, la *laringofaringe:* ésta es exclusivamente digestiva. El velo del paladar forma el tabique que separa el plano superior del plano medio. La base

de la lengua y la epiglotis corresponden al límite del plano medio y el plano inferior. Vamos a estudiar sucesivamente estas tres porciones:

**1.° Rinofaringe.** — La rinofaringe, denominada también *nasofaringe*, *cavidad posterior de las fosas nasales* o *cávum*, tiene una forma cúbica, que se extiende de la bóveda del cráneo hasta el velo del paladar (fig. 129). Mide por término medio 4 centímetros en sentido transversal, 3 centímetros en sentido vertical y 2 centímetros en sentido ánteroposterior. En el niño el diámetro ánteroposterior predomina sobre el diámetro vertical; en efecto, las cavidades nasales están aún poco desarrolladas, la abertura posterior de éstas o coanas es poco elevada.

A causa de su forma cúbica, la rinofaringe ofrece seis paredes: una pared anterior, una pared posterior, dos paredes laterales, una pared superior y, finalmente,

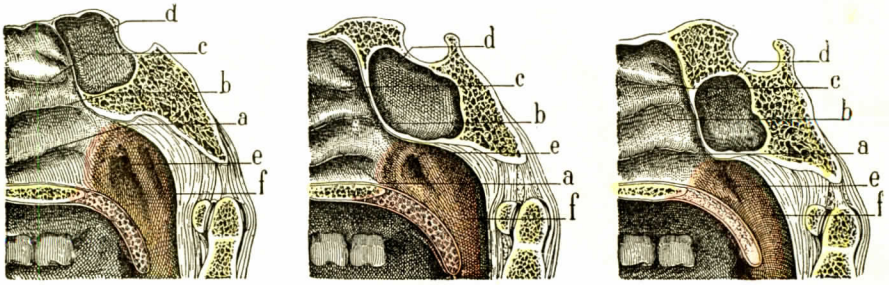


Fig. 130

Los tres tipos de bóveda nasofaríngea, vistos en un corte mediosagital de la nasofaringe: A, tipo de nasofaringe de bóveda ojival (tipo del adulto); B, tipo de nasofaringe de bóveda arqueada (tipo de adulto); C, tipo de nasofaringe de bóveda rebajada o de medio punto (tipo de niño) (T.-J.).

*a*, cornete inferior. — *b*, cornete medio. — *c*, cornete superior. — *d*, seno esfenoidal. — *e*, abertura de la trompa de Eustaquio. — *f*, fosita de Rosenmüller.

una pared inferior. Desde el punto de vista esquelético, estas paredes corresponden por detrás a la columna vertebral, por delante al esqueleto de la cara, por arriba al del cráneo. Estas relaciones nos explican por qué las variaciones del cávum están en estrecha relación con el desarrollo del esqueleto facial.

a) *Pared superior, amígdala faríngea.* — La pared superior es denominada a menudo *bóveda faríngea;* es, en efecto, curvada en forma de arco. La curva es variable, y desde este punto de vista es posible distinguir tres grandes tipos de nasofaringe (fig. 130): las nasofaringes arqueadas, las rebajadas y las ojivales. Este último tipo es el más frecuente. El segundo, de bóveda baja, es tipo infantil. El primer tipo se observa en la tercera parte de los casos.

Desde el punto de vista esquelético, esta pared corresponde al cuerpo del occipital y a la parte adyacente del cuerpo del esfenoides. El hueso, rugoso, de inserción sólida a la mucosa faríngea. Vasos, sobre todo venosos, unen aún más ésta al tejido óseo perforado de orificios vasculares. Esa pared se continúa por delante con la bóveda de las fosas nasales, de las que está separada a cada lado del tabique por un pliegue mucoso horizontal, de concavidad inferior, que se extiende del tabique interno de las fosas nasales hasta el orificio de la trompa (véase *Caras laterales)*. Se da a este pliegue el nombre de *pliegue salpingonasal.* Es debido al relieve del ala interna de la apófisis pterigoides. A veces está desdoblado en dos pliegues secundarios: el *pliegue salpingonasal posterior* y el *pliegue salpingonasal anterior.* En este caso un surco, el *surco salpingonasal*, separa uno de otro.

La bóveda está ocupada por una masa de tejido linfoideo, la *amígdala faríngea*, en cuyo centro se comprueba una fosita, la *fosita faríngea*. Las estudiaremos detalladamente más adelante.

b) *Pared anterior.* — La pared anterior está ocupada por los orificios posteriores de las fosas nasales (fig. 131). Estos dos orificios están separados por el tabique interno de las fosas nasales. Cada uno de los orificios, de forma oval, de eje mayor vertical, menor en la mujer que en el hombre, mide aproximadamente 2 centímetros de altura por 12 milímetros de anchura. Están limitados por fuera por un surco, el *surco faringonasal*. Están en relación: *por arriba*, con el suelo de los senos esfenoidales; *por abajo*, con el velo del paladar que forma su pared inferior. En su pared externa se percibe, en el cadáver o en el vivo por medio del espéculum laríngeo, la parte posterior o cola del cornete inferior, bastante masiva, y, encima de ésta, el extremo posterior, más fino, del cornete medio.

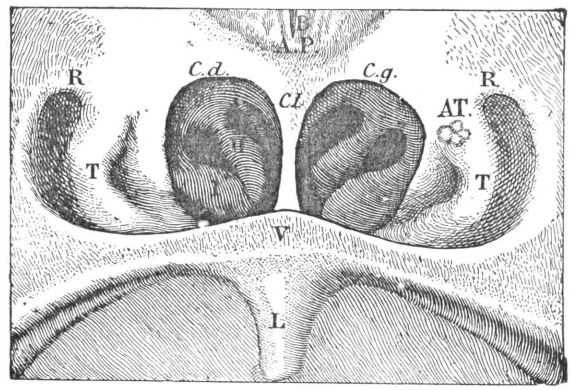


Fig. 131

Imagen rinoscópica posterior de la nasofaringe normal (según Chavasse y Toubeet).

*C.d.*, coana derecha. — *C.g.*, coana izquierda. — *Cl.*, tabique.—A.P., amígdala faríngea. — AT., amígdala tubárica. — V, velo del paladar. —L., úvula —R, fosita de Rosenmüller.—T, orificio tubárico.—I, cola de la concha inferior.—H, cola de la concha media.

c) *Paredes laterales.* — Las paredes laterales son interesantes y complejas: presentan, en efecto, el *orificio faríngeo de la trompa de Eustaquio* y depresiones, de las cuales la más constante es la *fosita de Rosenmüller*.

α) *Orificio tubárico.* — Recordemos que este orificio es generalmente triangular, de vértice superior y de base inferior. Su labio anterior, poco acentuado, salvo en la parte superior, está constituído por un pliegue mucoso que desciende hasta el velo del paladar, el *pliegue salpingopalatino*. Su labio posterior, muy saliente, pues corresponde al extremo interno de cartílago de la trompa, forma un pico que se continúa por abajo con un pliegue mucoso: el *pliegue salpingofaríngeo* (fig. 132, 27). Este se halla constituído por las fibras del peristafilino interno y los fascículos tubáricos del faringostafilino (véase *Velo del paladar*, pág. 44). El orificio tubárico está situado a un centímetro por encima del velo del paladar y a un centímetro por detrás del cornete inferior. Su altura es de ocho milímetros aproximadamente, su anchura de cinco

β) *Fosita de Rosenmüller.* — Por detrás del orificio tubárico, la pared se deprime en una fosita a veces muy profunda, la *fosita de Rosenmüller* (fig. 129, 7) Está limitada por delante por el pliegue salpingofaríngeo (fig. 132, 7). Se extiende por detrás hasta la pared posterior de la faringe. Cuando es muy profunda, se aproxima al paquete vásculonervioso del cuello y en particular a la carótida interna, que viene a latir en ciertos casos junto a la pared faríngea. El fondo de la fosita es generalmente irregular, tomentoso, y está ocupado por tejido linfoideo que continúa la amígdala faríngea.

La fosita de Rosenmüller es poco acentuada en el niño. Se desarrolla al mismo tiempo que el macizo facial. En el adulto ofrece a menudo numerosas diferencias de forma: canal, fosa, etc. A veces se ven bridas que la subdividen en fositas secundarias (Kostanecki). La fosita de Rosenmüller parece ser un vestigio de la

segunda hendidura branquial. Desarrollada anormalmente, forma una invaginación: el *divertículo de Pertick*.

γ) *Fosita subtubárica.* — La fosita subtubárica, situada, como su nombre indica, debajo del pabellón de la trompa, es una depresión constante, pero a menudo poco acentuada. Está limitada por delante por el *pliegue salpingonasal*, pliegue que hemos ya señalado al tratar de la bóveda de paladar.

d) *Pared posterior.* — La pared posterior se continúa en pendiente suave con la bóveda faríngea. El límite superior corresponde a un plano horizontal que pasa por el borde superior del arco anterior del atlas. Lateralmente, contribuye a formar la fosita de Rosenmüller. Está levantada a cada lado de la línea media, ofreciendo dos rebordes verticales que corresponden a los músculos rectos mayores anteriores de la cabeza. El dedo puede explorar, por medio de esta pared, el esqueleto prevertebral, atlas y axis, y el espacio situado por delante de él. La mucosa está ocupada por numerosas formaciones adenoideas.

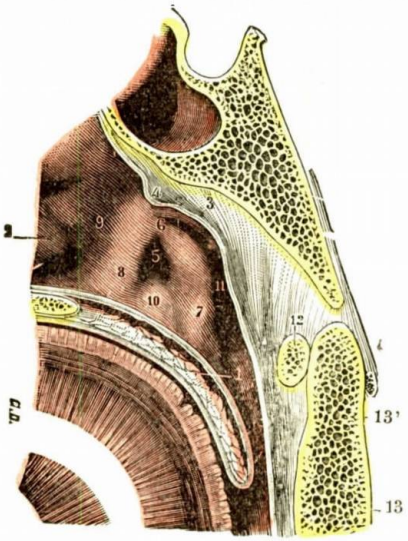


Fig. 132

Pared lateral de la faringe nasal, vista de frente.

1, velo del paladar. — 2, extremidad posterior de la concha inferior. — 3, bóveda de la faringe, con 4, amígdala faríngea. — 5, orificio faríngeo de la trompa — 6, rodete de la trompa. — 7, repliegue salpingofaríngeo. — 8, repliegue salpingopalatino. — 9, canal nasofaríngeo. — 10, repliegue mucoso del elevador. — 11, fosita de Rosenmüller. — 12, arco anterior del atlas.—13, axis, con 13', su apófisis odontoides.

e) *Pared inferior.* — La pared inferior del cávum está formada por la cara superior del velo del paladar. Horizontal en el momento de la deglución, falta cuando el velo cae verticalmente fuera de este acto digestivo.

**2.° Orofaringe.** — La porción bucal de la faringe, denominada orofaringe o *fondo de la garganta*, se extiende en altura entre el velo del paladar, que se supone levantado, y el plano horizontal que pasa por el hueso hioides, y, por lo tanto, por inserción de la epiglotis (fig. 129). Lateralmente corresponde al istmo de las fauces, al doble desfiladero que hemos descrito a propósito del velo del paladar: el *istmo faringobucal*, limitado por los pilares anteriores; el *istmo faringonasal*, limitado por los pilares posteriores. A cada lado, entre los pilares, se encuentran el compartimiento amigdalino y la amígdala. No insistiremos en estos órganos, que hemos descrito anteriormente (véase pág. 100).

Las dimensiones de la faringe bucal, variables según los sujetos, son, por término medio, 4 centímetros de altura, 5 de través y 4 de delante atrás.

La pared posterior corresponde al cuerpo del axis y a la tercera cervical. De coloración rojiza que palidece, en algunos puntos, en zonas más claras, correspondientes a las eminencias glandulares, la mucosa está ocupada por numerosos folículos adenoideos y por glándulas submucosas abundantes que le dan aspecto mamelonado.

Lateralmente, el istmo faringobucal ofrece a cada lado del tercio posterior de la lengua dos surcos o canales que conducen los alimentos de la boca a la parte inferior de la faringe. Se les puede denominar, con Sébileau, los *canales alimenticios*. Están limitados: por dentro, por la vertiente externa de la base de la lengua; luego, más abajo, por el borde externo de la epiglotis; por fuera, por el pilar ante-

rior, la cara interna de la amígdala, el pilar posterior del velo y la pared lateral de la faringe. Este surco o canal alimenticio se continúa directamente por delante con el surco (fosita bucal de Sébileau) comprendido entre la cara inferior de la lengua por una parte y la cara interna del maxilar por otra. Por detrás y abajo, el canal alimenticio orofaríngeo se continúa con la laringofaringe.

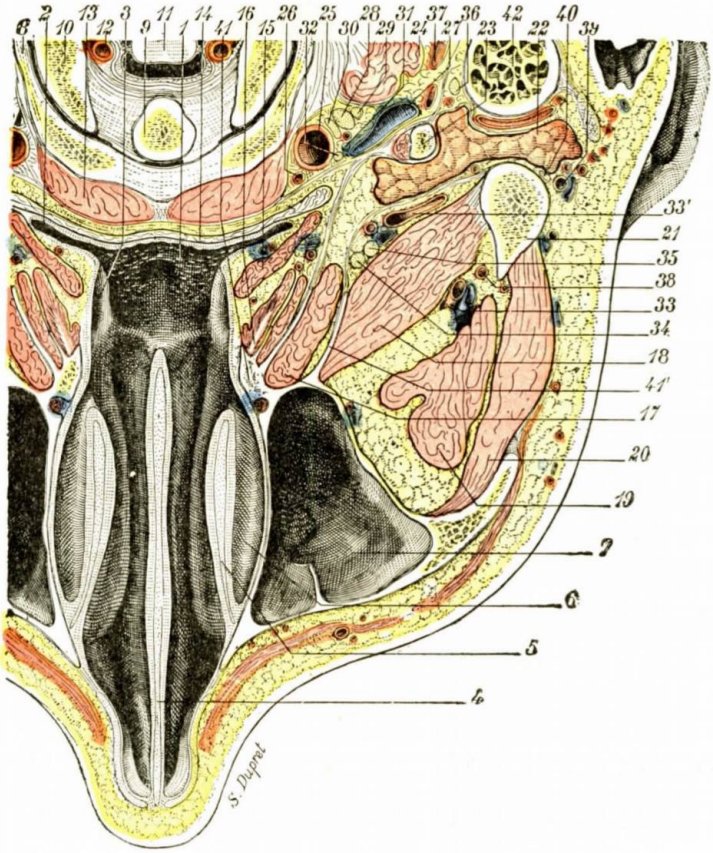


Fig. 133

La rinofaringe, vista en un corte horizontal de la cabeza que pasa por el arco posterior del atlas (sujeto congelado, segmento superior del corte visto desde abajo) (T.-J.).

1, rinofaringe. — 2, fosita de Rosenmüller. — 3, orificio de la trompa de Eustaquio. — 4, tabique nasal. — 5, cornete inferior. — 6, meato inferior. — 7, seno maxilar. — 8, arco anterior del atlas. — 9, apófisis odontoides del axis. — 10, cóndilo del occipital. — 11, bulbo. — 12, arteria vertebral. — 13, músculos prevertebrales. — 14, constrictor superior de la faringe. — 5, peristafilino interno. — 16, peristafilino externo. — 17, pterigoideo interno. — 18, pterigoideo externo. — 19, temporal. — 20, masetero. — 21, cóndilo de la mandíbula. — 22, parótida. — 23, estiloides y estilofaríngeo con la aleta faríngea. — 24, recto lateral de la cabeza. — 25, carótida interna. — 26, arteria faríngea. — 27, yugular interna. — 28, ganglio superior del simpático. — 29, hipogloso íntimamente adherente al ganglio del simpático. — 30, neumogástrico. — 31, espinal. — 32, glosofaríngeo. — 33 y 33', arteria maxilar interna. — 34, nervio lingual. — 35, nervio dental inferior. — 36, nervio facial y su arteriola. — 37, arteria occipital. — 38, arteria meníngea media. — 39, arteria temporal superficial. — 40, nervio auriculotemporal. — 41, apófisis pterigoides, con 41', su ala externa. — 42, apófisis mastoides.

**3.° Laringofaringe** (fig. 135). — La porción laríngea de la faringe o laringofaringe se extiende de la porción precedente al extremo superior del esófago, que corresponde, como hemos dicho, al plano horizontal que pasa por el borde inferior del cartílago cricoides. Esta porción tiene la forma de un embudo, cuyo extremo, estrechado, es inferior y forma la *estenosis cricoidea* (fig. 129).

La pared anterior corresponde al orificio del tubo laríngeo. Este orificio, elíptico, irregular, festoneado, ha sido descrito en la laringe (véase tomo III). Tiene encima la epiglotis, que lo oblitera durante la deglución (papel de barrera) y dirige la papilla alimenticia a la derecha y a la izquierda, hacia las paredes laterales. Debajo del orificio laríngeo, la pared está representada por la cara posterior de los cartí-

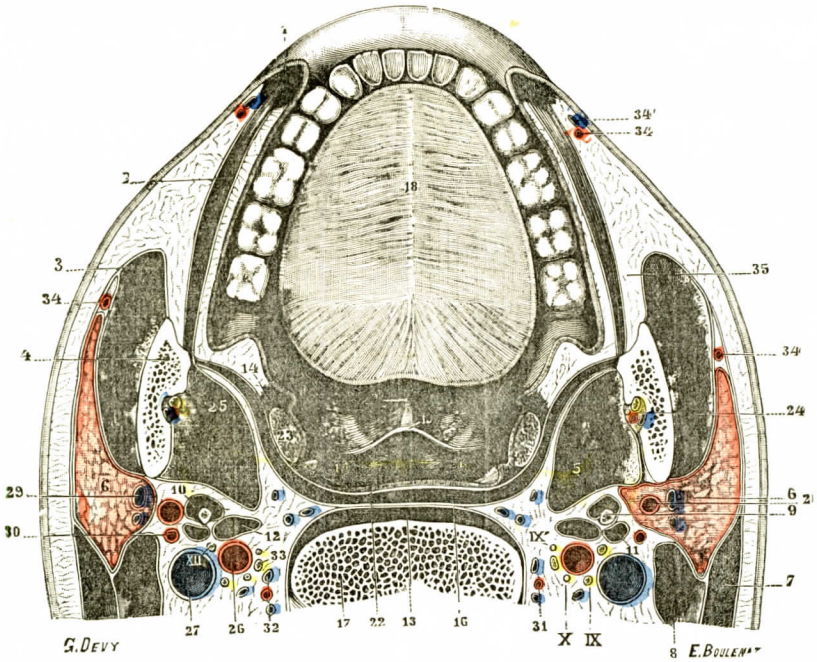


Fig. 134

Corte horizontal de la cabeza que pasa, por delante, por la comisura de los labios; por detrás, a 5 milímetros por debajo de la articulación del axis con las masas laterales del atlas (sujeto congelado, segmento inferior del corte, visto por arriba).

1, orbicular de los labios. — 2, buccinador. — 3, masetero. — 4, rama ascendente del maxilar inferior seccionada a nivel de la entrada del conducto dental. — 5, pterigoideo interno. — 6, parótida. — 7, esternocleidomastoideo. — 8, vientre posterior del digástrico. — 9, apófisis estiloides. — 10, estilogloso. — 11, estilohioideo. — 12, estilofaríngeo. — 13, músculos prevertebrales. — 14, glosostafilino. — 15, faringostafilino. — 16, constrictor de la faringe. — 17, cuerpo del axis — 18, lengua, cuyo curso ha sido cortado por la sierra. — 19, borde superior de la epiglotis. — 20, repliegue glosoepiglótico medio. — 21, abertura de la laringe. — 22, vértice de los cartílagos aritenoides. — 23, amígdala. — 24, vasos y nervios dentarios inferiores. — 25, nervio milohioideo. — 26, arteria carótida interna. — 27, vena yugular interna. — 28, arteria carótida externa del lado derecho, pasando por el tejido parotideo (a la izquierda, la arteria se halla situada todavía fuera de la glándula). — 29, vena maxilar interna. — 30, arteria occipital. — 31 y 32, arteria y vena vertebrales. — 33, gran simpático. — 34 y 34', arteria y vena faciales. — 35, bola adiposa de Bichat. — IX, glosofaríngeo, con IX', su ramo faríngeo. — X, neumogástrico. — XII, gran hipogloso.

lagos aritenoideos y del músculo ariaritenoideo y la cara posterior del cartílago cricoides.

Lateralmente, la laringofaringe se deprime en contacto con la laringe para formar las canales faringolaríngeas (fig. 138, 16'). Estas fosas, denominadas también *senos piriformes*, comienzan en el borde lateral de la epiglotis, en el encuentro de los pliegues ari y faringoepiglóticos. Son continuación de los canales alimenticios de la orofaringe. Algo por debajo, el nervio laríngeo superior levanta la mucosa en forma de un pliegue transversal. Debajo de este ligero surco, el canal se alarga en un surco vertical estrecho, comprendido entre la cara interna del cartílago tiroides y el tubo laríngeo. Se da a esta parte baja, situada debajo del nervio laríngeo superior, el nombre de *recessus extralaríngeo*.

La pared posterior corresponde al cuerpo de las tercera, cuarta, quinta y sexta vértebras cervicales, cubiertas de los músculos prevertebrales. La mucosa, pálida, es menos irregular que en las regiones superiores.

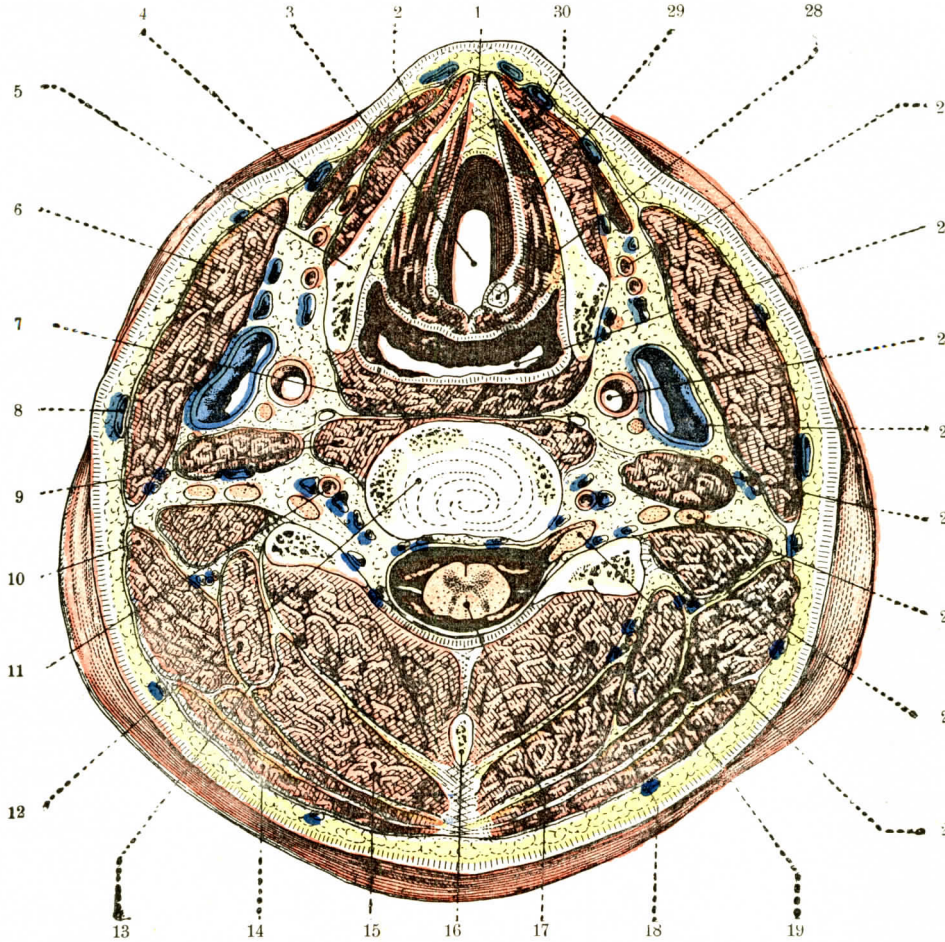


Fig. 135

Corte que pasa por el disco intervertebral que separa la quinta vértebra cervical de la sexta (cadáver congelado).

1, escotadura mediana del cartílago tiroides. — 2, tirohioideo. — 3, laringe. — 4, omohioideo. — 5, cartílago tiroides. — 6, esternocleidomastoideo. — 7, constrictor medio de la faringe. — 8, yugular externa. — 9, largo del cuello. — 10, angular. — 11, arteria vertebral. — 12, disco entre $C^5$ y $C^6$. — 13, complexo menor. — 14, trapecio — 15, complexo mayor. — 16, quinta cervical. — 17, medula. — 18, esplenio. — 19, apófisis transversa de $C^6$. — 20, sexto ganglio espinal. — 21, escaleno posterior. — 22, plexo braquial. — 23, escaleno anterior. — 24, yugular interna. — 25, carótida primitiva derecha. — 26, faringe. — 27, tiroidea superior. — 28, cartílago aritenoides. — 29, tiroaritenoides. — 30, esternohioideo.

**4.° Extremo inferior de la faringe.** — El extremo inferior de la faringe forma un orificio elíptico por el cual el embudo faríngeo se continúa con el esófago. Ninguna línea de limitación bien manifiesta, ni al exterior ni al interior, separa ambos órganos. Sin embargo, hemos señalado ya que había sólo un ligero estrechamiento, en el que se detienen los cuerpos extraños antes de penetrar en el esófago. El límite faringoesofágico es, pues, convencional, establecido por un plano

horizontal tangente al borde inferior del cartílago cricoides. Este plano corresponde por detrás, en general, al cuerpo de la sexta vértebra cervical.

La distancia que separa el extremo inferior de la faringe de los arcos dentales es de 15 centímetros por término medio (MOUTON). Operando en cortes sagitales de sujetos congelados hemos comprobado que esta distancia era de 12 centímetros en la mujer y de 15,5 centímetros en el hombre

En el vivo, en el límite inferior de la faringe, es decir, al comienzo del esófago. se puede distinguir por el examen endoscópico la presencia de un reborde mucoso al que KILIAN ha dado el nombre de *boca del esófago*. Se asienta en el tercio inferior del cartílago cricoides y su cuerpo muscular está formado por las fibras más bajas del constrictor inferior. El orificio tiene una forma semilunar de concavidad anterior; puede cerrarse por la contracción de las fibras musculares que lo limitan y constituyen un verdadero esfínter. Por encima de este esfínter, la pared faríngea puede ofrecer una debilidad que favorece el desarrollo de *divertículos*, a veces muy pequeños, otras, por el contrario, gigantescos, que descienden hasta el interior del tórax. Estos divertículos, generalmente calificados de esofágicos, son en realidad faringoesofágicos.

**5.° Estructura de la túnica mucosa.** — La mucosa de la faringe cubre sin interrupción alguna toda la superficie interna de este órgano. Se continúa, sin línea de demarcación bien manifiesta, con la mucosa de las cavidades vecinas: por arriba, con la mucosa de las fosas nasales y de la trompa de Eustaquio; por su parte media, con la mucosa bucal y, por abajo, con las dos mucosas laríngea y esofágica. Estudiaremos sucesivamente: 1.°, su *aspecto exterior;* 2.°, su *estructura;* 3.°, sus *glándulas*.

a) *Aspecto exterior.* — La mucosa faríngea cambia de aspecto según la región en que se examina.

α) *En su porción nasal* ofrece un color rosado y hasta verdaderamente rojizo. Es notablemente gruesa y, por otra parte, está íntimamente adherida a la capa subyacente. Su superficie es muy irregular. En su parte más elevada especialmente, a nivel de la bóveda, presenta repliegues orientados en diversas direcciones, separados por depresiones más o menos profundas y cubiertos ordinariamente por una mucosidad viscosa y muy adherente.

β) *En su porción bucal*, la mucosa de la faringe es más delgada, más regular, de color más pálido, cubierta su cara externa por una capa de tejido celular flojo, que la une muy débilmente a las partes subyacentes.

γ) *En su porción laríngea* presenta, en su mitad posterior, los mismos caracteres que en su porción nasal. Pero en su mitad anterior, a nivel de la laringe, forma repliegues en diversos sentidos, como una membrana que fuese mucho más ancha que el plano sobre que descansa y que estuviese adherida a este plano tan sólo por un tejido celular sumamente laxo (SAPPEY).

b) *Estructura.* — Considerada desde el punto de vista de su estructura, la mucosa de la faringe, como todas las mucosas, se compone de dos capas: una capa superficial o *epitelial* y una capa profunda o *corion*.

α) *Epitelio.* — El epitelio varía según las regiones en que se examina. En la parte anterior y superior de la faringe nasal, especialmente en la bóveda, en todo el contorno de los orificios posteriores de las fosas nasales, alrededor de la amígdala y en la cara superior del velo del paladar, el epitelio recuerda el de la mucosa pituitaria: es un epitelio cilíndrico estratificado con pestañas vibrátiles. En todo lo restante, es decir, en la cara posterior de la faringe nasal y en toda la extensión de las dos porciones bucal y laríngea, el epitelio ofrece exactamente los mismos caracteres que en la mucosa bucal: es un epitelio pavimentoso estratificado del tipo malpighiano.

β) *Corion.* — El corion o dermis se halla constituído como el de la mucosa bucal. Presenta en su superficie libre numerosísimas papilas, simples o compuestas.

Histológicamente, posee como elementos esenciales fascículos de tejido conjuntivo y fibras elásticas.

A los elementos conjuntivos y elásticos se juntan, en la dermis de la mucosa faríngea, numerosos folículos cerrados. Estos folículos, siempre rodeados de capas más o menos extensas de tejido reticulado adenoideo, se encuentran en toda la extensión de la faringe nasal. Se encuentran también en las otras dos porciones de la faringe, pero son menos numerosos y se agrupan preferentemente en la proximidad de las amígdalas palatinas. En general, el tejido adenoideo está diseminado en islotes de forma y dimensiones variables. No obstante, existe un punto en que se condensa de un modo muy especial: la parte anterior de la bóveda. En este punto se caracteriza formando una especie de órgano, que se designa con el nombre de *amígdala faríngea.* La estudiaremos más adelante.

c) *Glándulas faríngeas.* — La mucosa faríngea contiene en toda su altura gran número de glándulas arracimadas, de pequeñas dimensiones, de forma esférica o lenticular. Unas son *superficiales* y ocupan el espesor mismo de la dermis. Otras son profundas y generalmente más voluminosas, hallándose situadas por debajo de la dermis, en la capa submucosa.

Las glándulas faríngeas, por su forma, por su estructura y por su significación morfológica, recuerdan las glándulas labiales; en general, son *glándulas mixtas,* que poseen a la vez elementos mucosos y serosos. De vez en cuando se encuentran algunas que son exclusivamente serosas.

Sus conductos excretorios se abren en su mayoría en la superficie libre de la mucosa. Solamente algunos desembocan en los divertículos de la amígdala faríngea.

## § 4. — Relaciones

La superficie exterior de la faringe está cubierta por detrás y a los lados por una capa de tejido celular que a la vez la une a los órganos próximos y la separa de ellos. Se le da el nombre de *capa celulosa perifaríngea,* de *aponeurosis perifaríngea,* o también de *aponeurosis externa de la faringe,* de *vaina laminosa de la faringe,* de *vaina visceral.* Por esto Cruveilhier compara esta membrana celulosa densa a la vaina propia de los músculos. Constituye la membrana de envoltura exterior de los músculos constrictores y de los peristafilinos, cuyas caras externa y posterior cubre, al mismo tiempo que forma un plano de deslizamiento sobre la aponeurosis prevertebral. Fijada por arriba en la base del cráneo, se continúa por abajo con la adventicia muy delgada del esófago. Así cubierta de su *adventicia* por detrás y por los lados, la faringe ofrece relaciones importantes que se pueden considerar sucesivamente: 1.°, por delante *(relaciones anteriores);* 2.°, por detrás *(relaciones posteriores);* 3.°, por los lados *(relaciones laterales).*

Un punto domina toda la topografía de la faringe; es su división en dos partes muy distintas: una situada por arriba y encima del borde inferior del maxilar inferior prolongado horizontalmente, la otra situada detrás y debajo. La porción superior lleva el nombre de *faringe cefálica;* la porción inferior, el de *faringe cervical.*

La *porción cefálica está profundamente hundida en el macizo facial:* el acceso a su superficie exterior no es posible en cirugía sino difícilmente (por ejemplo, después de resección temporal del maxilar inferior y en particular de la rama ascendente); en cambio, la exploración de su superficie inferior es realizable a través de las fosas nasales y de la cavidad bucal.

La *faringe cervical* puede descubrirse más cómodamente, pues el hueso hioides sólo constituye, en efecto, una ligera barrera fácil de franquear.

**1.° Relaciones anteriores.** — Por delante, la pared anterior de la faringe no está libre como lo están las paredes laterales y la pared posterior. Se confunde con la parte más posterior de las fosas nasales, de la boca y de la laringe. Estas conexiones se han descrita con el estudio de la superficie interior del órgano (figuras 133, 134 y 135).

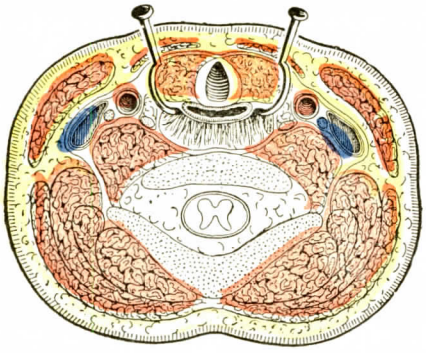

Fig. 136

El espacio retrofaríngeo, visto en un corte horizontal del cuello por el tercio inferior de la laringe (recién nacido, segmento inferior del corte).

La faringe (con todas las formaciones situadas por delante de ella) ha sido separada con erinas hacia delante para dejar bien a la vista el espacio celuloso que separa la pared posterior de la aponeurosis vertebral.

**2.° Relaciones posteriores.** — Por detrás, la faringe corresponde primero a la superficie basilar del occipital situada detrás del tubérculo faríngeo, luego a la columna cervical, es decir, a los cuerpos y a las apófisis transversales de las seis primeras cervicales. La faringe está cubierta de su adventicia, unida por encima del constrictor superior a la aponeurosis de la faringe propiamente dicha (véase *Constitución anatómica)*. La columna vertebral está en parte cubierta por los músculos prevertebrales y la aponeurosis prevertebral.

Entre la faringe revestida de su vaina conjuntiva laminosa y la aponeurosis prevertebral hay un espacio cuadrilátero al corte, el *espacio prevertebral* o *retrofaríngeo* (figs. 136 y 137, 10). Está lleno de tejido celular laxo que permite los movimientos de la faringe y se continúa con el del mediastino posterior. A los lados, dos tabiques, dispuestos en sentido sagital y procedentes de los bordes de la faringe, van a la aponeurosis prevertebral y limitan así el espacio retrovisceral. Más abajo, dos tabiques verticales y ánteroposteriores van igualmente de los bordes del esófago a la aponeurosis prevertebral. Charpy los ha descrito con el nombre de *tabiques sagitales del esófago;* limitan el espacio retroesofágico que comunica con el espacio retrofaríngeo. En la parte más superior, frente a la superficie basilar y al arco anterior del atlas, el espacio retroesofágico se encuentra divi-

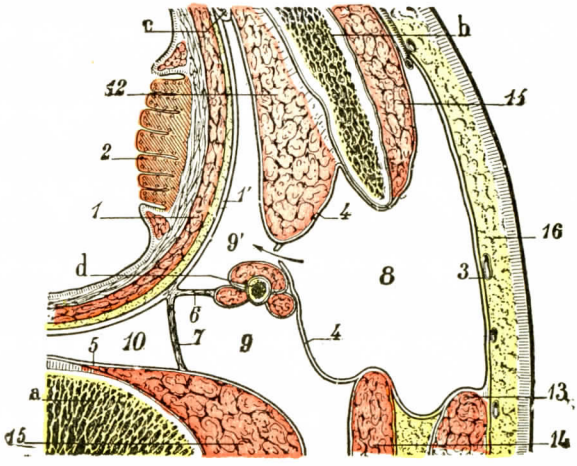


Fig. 137

Las celdas perifaríngeas, vistas en un corte horizontal del cuerpo *(esquemática)*.

*a*, columna vertebral. — *b*, rama del maxilar inferior. — *c*, apófisis pterigoides — *d*, apófisis estiloides con sus tres músculos (estilohioideo, estilofaríngeo y estilogloso).

1, faringe, con 1', su aponeurosis perifaríngea. — 2, amígdala. — 3, aponeurosis parotídea superficial. — 4, 4, aponeurosis parotídea profunda. — 5, aponeurosis prevertebral. — 6, aponeurosis estilofaríngea o aleta de la faringe. — 7, tabique sagital que va de la aponeurosis faríngea a la aponeurosis prevertebral. — 8, espacio parotídeo o glandular. — 9, 9', espacio preestiliano y espacio retroestiliano, constituyendo ambos el espacio subglandular. — 10, espacio retrofaríngeo. — 11, masetero. — 12, pterigoideo interno. — 13, esternocleidomastoideo. — 14, vientre posterior del digástrico. — 15, escaleno anterior. — 16, piel y tejido celular subcutáneo.

dido por adherencias entre la pared faríngea y las piezas esqueléticas precitadas en dos mitades, una derecha y otra izquierda. Este tabicamiento medio, sin embargo, sólo ocupa la parte supraatloidea del espacio Debajo del atlas no se encuentra ningún vestigio: no hay más que un solo espacio impar y medio.

El espacio retrofaríngeo está lleno de tejido celular extremadamente laxo, que facilita el deslizamiento de la faringe sobre la aponeurosis prevertebral en sus movimientos de ascenso y descenso. Contiene arriba dos ganglios, los *ganglios retrofaríngeos*, en los que terminan los linfáticos superiores de la faringe; pueden ser asiento de adenoflemones importantes de conocer en la práctica (GILLETTE,

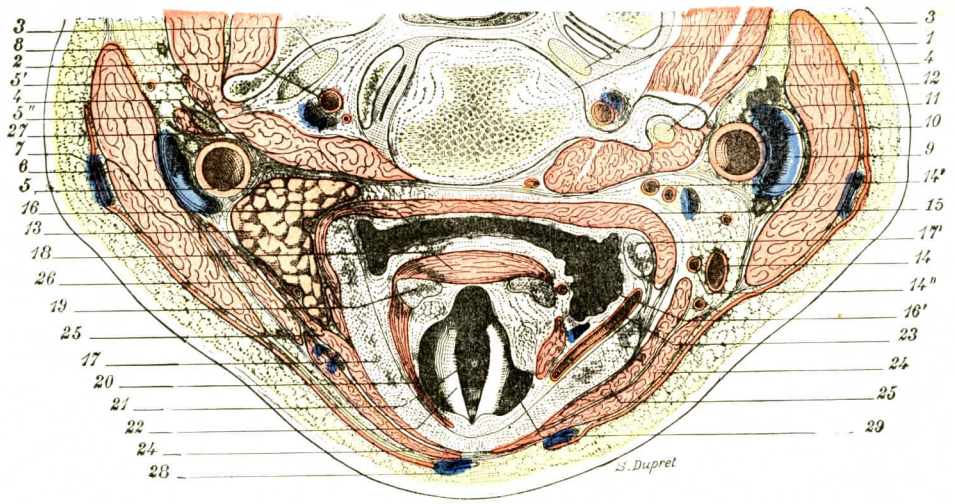


FIG. 138

La laringofaringe, vista en un corte horizontal del cuello que pasa por la parte superior de la quinta vértebra cervical (sujeto congelado, segmento inferior del corte) (T.-J.).

1, quinta vértebra cervical. — 2, arteria vertebral. — 3, quinto nervio cervical. — 4, cuarto nervio cervical. — 5, músculos prevertebrales, con: 5', escaleno anterior; 5'', escaleno posterior. — 6, esternocleidomastoideo. — 7, yugular externa. — 8, nervio espinal. — 9, yugular interna. — 10, carótida primitiva. — 11, neumogástrico. — 12, ganglio linfático. — 13, polo superior de la glándula tiroides. — 14, arteria tiroidea superior, con: 14' y 14'', sus ramas de bifurcación (el corte en el lado derecho alcanza un poco más arriba que en el lado izquierdo y no interesa el polo superior del cuerpo tiroides). — 15, constrictor inferior de la faringe. — 16, faringe laríngea, con 16', canal faringolaríngeo. — 17, cartílago tiroides, con 17', su asta superior. — 18, músculo aritenoideo. — 19, cartílago aritenoides. — 20, músculo tiroaritenoideo. — 21, glotis. — 22, cuerda vocal inferior. — 23, arteria laríngea superior. — 24, esternocleidohioideo. — 25, tirohioideo. — 26, omohioideo. — 27, gran simpático. — 28, vena yugular anterior. — 29, vestíbulo de la laringe.

MOST). El espacio retrofaríngeo es recorrido por arteriolas nacidas de la faríngea inferior, y por venas, tributarias en su mayoría de la vena tiroidea superior.

Es posible explorar por vía endofaríngea el espacio retrofaríngeo (abscesos) y la columna vertebral (mal de Pott, lesiones traumáticas).

**3.° Relaciones laterales.** — A los lados, la faringe ofrece relaciones a la vez más numerosas y más importantes. Conviene estudiarlas por debajo del ángulo del maxilar inferior, donde la faringe está relativamente descubierta, y por encima de este mismo ángulo, donde está oculta.

*A*. DEBAJO DEL MAXILAR INFERIOR. — *Faringe cervical*. — La *faringe* forma con la pared lateral de la laringe la pared interna de la región carotídea; el músculo esternocleidomastoideo constituye la pared ánteroexterna de esta región; la columna vertebral forma por detrás la pared posterior. Los *músculos digástrico* y *esti-*

*tohioideo* cruzan la faringe oblicuamente abajo y adelante, algo por debajo del maxilar.

El *cuerpo tiroides*, por la cara interna de sus lóbulos laterales, se pone en contacto con la pared lateral de la faringe hasta la parte superior del cartílago tiroides de la laringe (véase figura 138).

Pero la faringe entra en relación sobre todo con los *vasos* y *nervios* de la región carotídea:

a) *Arerias.* — La *carótida primitiva* (fig. 138, 10), inmediatamente aplicada a la faringe, viene a dividirse en carótida externa y carótida interna a mitad de la distancia entre el borde superior del cartílago tiroides y el asta mayor del hueso hioides. Una y otra están en contacto con el conducto faríngeo. Igual ocurre con las ramas de la carótida externa: la *tiroidea superior*, la *lingual* y la *facial*, todas las cuales se aplican en mayor o menor extensión sobre el constrictor medio.

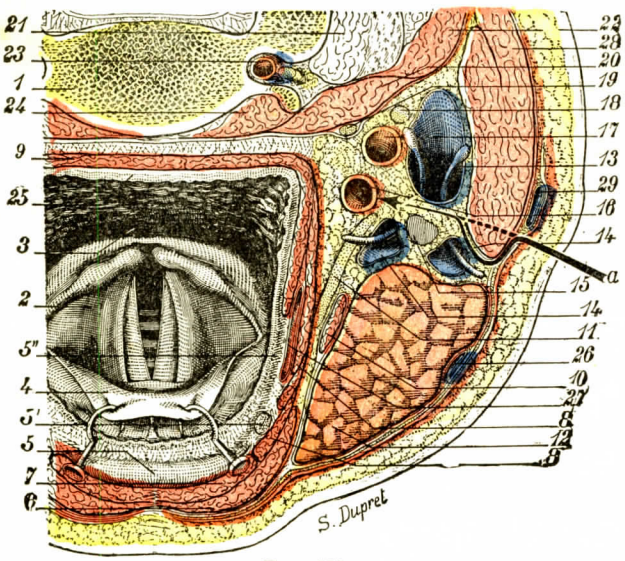


Fig. 139

Relaciones de las dos carótidas interna y externa en su origen, vistas en un corte horizontal del cuello, tangente al borde superior del hueso hioides (sujeto congelado, segmento inferior del corte) (T.-J.).

1, parte superior de la cuarta vértebra cervical. — 2, laringe. — 3, faringe. — 4, epiglotis. — 5, cuerpo del hueso hioides. — 5', asta menor interesada por el corte, y 5'', asta mayor formando una ligera prominencia. — 6, milohioideo. — 7, genohioideo. — 8, 8, hiogloso. — 9, constrictor medio de la faringe. — 10, estilohioideo. — 11, nervio hipogloso mayor. — 12, glándula submaxilar. — 13, vena yugular interna. — 14 y 14', ramas del tronco venoso tirolinguofacial. — 15, ganglio linfático. — 16, carótida externa. — 17, carótida interna. — 18, neumogástrico. — 19, gran simpático. — 20, escaleno anterior. — 21, escaleno posterior. — 22, músculos de la nuca. — 23, arteria vertebral. — 24, músculos prevertebrales — 25, mucosa de la faringe. — 26, vena facial. — 27, arteria lingual. — 28, esternocleidomastoideo. — 29, vena yugular externa.

*a*, vía de acceso a la arteria carótida externa.

b) *Venas.* — La *yugular interna* desciende primero por el lado externo de la carótida primitiva. Está, pues, bastante alejada de la faringe. Lo mismo ocurre con su afluente, el *tronco tirolinguofacial*, que la alcanza algo por debajo del asta mayor del hueso hioides.

Estas relaciones vasculares tienen su importancia por el hecho de las intervenciones practicadas en la faringe cervical. Los gruesos vasos del cuello constituyen los órganos que hay que evitar; su busca se impone. Finalmente, es a menudo necesario practicar la ligadura de sus colaterales en el curso del acto quirúrgico.

c) *Linfáticos.* — Hemos estudiado los ganglios del cuello (véase tomo II), que se escalonan a lo largo de la hilera vascular. Recordemos que son principalmente satélites de la vena yugular interna y, en particular, de su lado externo. Llegan con ella a la región cefálica hasta la base del cráneo

d) *Nervios.* — Son numerosos y merecen ser estudiados uno después de otro.

El *neumogástrico*, siempre fiel a la corriente vascular cérvicocefálica, desciende por el ángulo diedro abierto por detrás, comprendido entre la yugular interna y la carótida interna, reemplazada más abajo por la carótida primitiva. Una de sus ramas, el *nervio laríngeo superior*, presenta, como hemos visto a propósito de los músculos, una relación inmediata con la pared laríngea, puesto que se insi-

núa en el hiato comprendido entre el constrictor medio y el constrictor inferior, antes de perforar la membrana tirohioidea. Una de sus ramas, el *nervio laríngeo externo*, está en contacto con el constrictor inferior (plexo laríngeo de HALLER). Finalmente, recordemos que el *nervio laríngeo inferior* o *recurrente* penetra en el borde inferior del músculo constrictor inferior.

El *hipogloso mayor* aparece en la región del cuello después de haber seguido la parte baja del vientre posterior del músculo digástrico. Está en contacto con el músculo hiogloso; es, pues, antefaríngeo en el cuello. Su rama descendente está más lejana; sigue, como se sabe, la cara externa de los grandes vasos del cuello

El *simpático cervical*, aplicado junto a la cara anterior de la columna vertebral, corresponde al ángulo pósterolateral de la faringe. Abandona en este punto nervios cardíacos, ramos vasculares, laríngeos, faríngeos y tiroideos.

Señalemos, por último, el *corpúsculo retrocarotídeo*, que se asienta en la horquilla carotídea (véase tomo III).

Las relaciones que acabamos de señalar son tal vez más complicadas en la proximidad del asta mayor del hueso hioides y por encima de ésta. En efecto, en este punto la arteria carótida externa deja su ramillete de ramas colaterales. Es la región de su ligadura o de la ligadura de la lingual. No insistiremos en estas relaciones que hemos estudiado extensamente en ANGIOLOGÍA (véase tomo II).

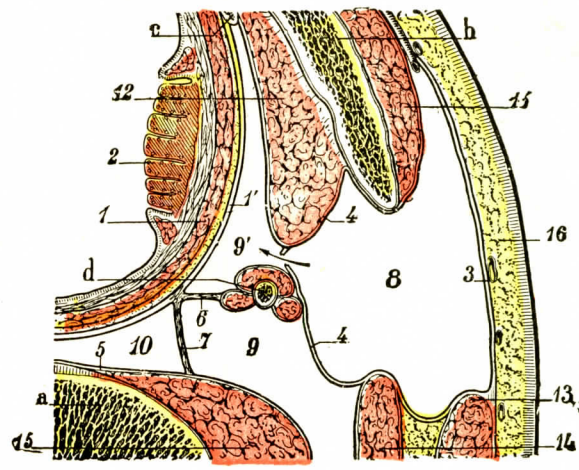


FIG. 140

Las celdas perifaríngeas, vistas en un corte horizontal del cuerpo *(esquemática)* (T.-J.).

*a*, columna vertebral. — *b*, rama del maxilar inferior. — *c*, apófisis pterigoides. — *d*, apófisis estiloides con sus tres músculos (estilohioideo, estilofaríngeo y estilogloso).

1, faringe, con 1', aponeurosis perifaríngea. — 2, amígdala. — 3, aponeurosis parotídea superficial.—4, 4, aponeurosis parotídea profunda. — 5, aponeurosis prevertebral. — 6, aponeurosis estilofaríngea o aleta de la faringe. — 7, tabique sagital que va de la aponeurosis faríngea a la aponeurosis prevertebral. — 8, espacio parotídeo o glandular. — 9, 9', espacio preestiliano y espacio retroestiliano, constituyendo ambos el espacio subglandular. — 10, espacio retrofaríngeo. — 11, masetero.— 12, pterigoideo interno. — 13, esternocleidomastoideo. — 14, vientre posterior del digástrico. — 15, escaleno anterior. — 16, piel y tejido celular subcutáneo.

Como se ve, las relaciones laterales de la faringe cervical deben su complejidad sobre todo a la presencia de los vasos. El acceso quirúrgico del canal faríngeo por la vía lateral encuentra por este hecho algunas dificultades. Por esto a la faringotomía lateral se prefiere la faringotomía anterior transhioidea de VALLAS con simple sección del hueso hioidea o con resección de este hueso (LATARJET). Este hueso en herradura, intercalado en la cara anterior del cuello, entre dos regiones bien distintas, constituye, en efecto, una relación fundamental de la rinofaringe. Su sección, y con mayor motivo su ablación, permite llegar a la faringe por su cara anterior, es decir, descubriendo la base de la lengua y la epiglotis.

*B.* ENCIMA DEL BORDE INFERIOR DEL MAXILAR INFERIOR. — *Faringe cefálica* — Por encima de la mandíbula, la parte lateral de la faringe, hecha faringe cefálica, constituye la pared interna del espacio maxilofaríngeo. Este espacio se extiende en altura del borde inferior del maxilar a la base del cráneo. Al corte aparece en forma de triángulo de vértice anterior (fig. 140). Está limitado, *por*

*fuera*, por la rama ascendente del maxilar inferior tapizada del músculo digástrico; *por dentro*, por la pared lateral de la faringe. Se prolonga hasta la columna vertebral por una parte, es decir, por detrás, y, por otra, por delante, hacia la región ptérigomaxilar.

Este ancho espacio está tabicado. En efecto, está atravesado en sentido sagital por una delgada hoja aponeurótica, que se denomina *aponeurosis lateral de la faringe*. ¿Cuáles son las inserciones de esta aponeurosis? Por delante, parte de la fosa pterigoidea, teniendo por dentro de ella el peristafilino externo y, por fuera, el pterigoideo interno. Viene a fijarse por detrás en la aponeurosis prevertebral. ¿Qué significación debemos dar a esta aponeurosis? No es, en efecto, una aponeurosis muscular. Está constituída por una condensación de la capa celulosa que rodea la faringe, dispuesta en forma de una lámina frágil en su parte inferior, más densa a medida que nos aproximamos al cráneo. Sube, en efecto, hasta la base del cráneo, donde se fija sólidamente: en el borde anterior del orificio externo del conducto carotídeo; en la cara interna de la espina del esfenoides; en el borde interno del agujero oval; en la cresta externa de la fosa escafoidea. En su parte inferior se continúa con los tabiques sagitales retroesofágicos (véase *Esófago)*.

La aponeurosis lateral de la laringe divide el espacio maxilofaríngeo en dos espacios secundarios: uno, *interno*, que contiene el aparato faríngeo propiamente dicho, incluso la trompa de Eustaquio; el otro, *externo*, o maxilar, que contiene, con el aparato masticador, los nervios craneales, los grandes vasos del cuello y los ganglios linfáticos que les acompañan.

Este tabicamiento que acabamos de estudiar se extiende por toda la altura de la faringe. En la parte superior, otro elemento, una hoja fibrosa, viene a dividir el espacio maxilofaríngeo en dos espacios secundarios extremadamente importantes

Esta división se efectúa del modo siguiente: la apófisis estiloides con su ramillete de músculos y de ligamentos (músculos estilofaríngeos, estilohioideo y estilogloso; ligamentos estilohioideo y estilomaxilar) se dispone en medio del espacio maxilofaríngeo, dejando por fuera de ella el compartimiento parotídeo denominado por Sébileau *espacio glandular*, y por delante de ella, un espacio *subparotídeo* o *subglandular*, que está en contacto inmediato con la faringe. Este último espacio, es decir, el espacio subglandular, único que nos interesa, puesto que se halla en relación inmediata con la faringe, está a su vez dividido en dos compartimientos por una hoja fibrosa. Esta hoja fibrosa tiene el nombre de *aleta de la faringe* (Jonnesco) o de *aponeurosis estilofaríngea*. Se extiende como una cortina desde el ángulo posterior de la faringe por delante, a la apófisis estiloides y al músculo estilofaríngeo por fuera. Tiene forma triangular (figura 141, 6), con: 1.°, un borde *superior*, transversal, fijado a la base del cráneo; 2 °, un borde *interno*, vertical, que se continúa con la aponeurosis lateral de la faringe; 3.°, un borde *externo*, que corresponde a la estiloides y al músculo estilofaríngeo. Esta cortina aponeurótica divide el espacio subglandular en dos cámaras secundarias: una situada por delante, otra situada por detrás. Denominaremos a la primera el *compartimiento preestíleo* (espacio subglandular anterior de Sébileau), la segunda será el *compartimiento retroestíleo* (espacio subglandular posterior). ¿Cuál es el contenido de estos dos compartimientos?

a) El *compartimiento preestíleo* (figs. 141 y 142), comprendido entre la pared de la faringe por dentro y la rama vertical del maxilar inferior tapizada del pterigoideo interno por fuera, tiene la forma de un ángulo diedro que contiene los órganos de la región cigomática, órganos que se proyectan en la base del cráneo, en el compartimiento medio de ésta. Son: 1 °, los dos músculos masticadores pterigoideo interno y externo; 2.°, las ramas del nervio maxilar inferior al salir del agujero oval, en particular el nervio lingual, aumentado con la cuerda del tímpano, y el nervio dental inferior acompañado de la arteria homónima; 3.°, la parte supe-

rior de estos dos nervios, el ganglio ótico y sus ramas; 4.°, el nervio aurículotemporal que, después de haber rodeado el cuello del cóndilo, pasa al compartimiento parotídeo; 5.°, el tronco de la arteria maxilar interna y sus ramas; 6.°, por último, junto a la misma faringe y en la grasa blanda que forma el tejido de repleción del compartimiento, el músculo peristafilino externo.

En la parte inferior del compartimiento preestíleo encontramos los órganos en relación con la pared externa del compartimiento amigdalino, con los vasos y los nervios de esta región (véase AMÍGDALAS). Contentémonos con recordar aquí que el glosofaríngeo, primitivamente situado en el compartimiento retroestíleo (véase más abajo), llega aquí al compartimiento preestíleo antes de penetrar en la lengua.

b) El *compartimiento retroestíleo (espacio subglandular posterior* de SÉBILEAU) está limitado por delante por la aleta faríngea, por detrás por la aponeurosis prevertebral, por dentro por la faringe (figura 140, 9) Este compartimiento está ocupado por la hilera vásculonerviosa del cuello, es decir, por la carótida interna, la yugular interna, los cuatro últimos nervios craneales y el simpático cervical (figura 143).

La *carótida interna*, anterior e interna en relación a la vena yugular interna, está aplicada junto al constrictor superior de la faringe, pegada a la aleta faríngea, a la que sigue hasta su penetración en el peñasco.

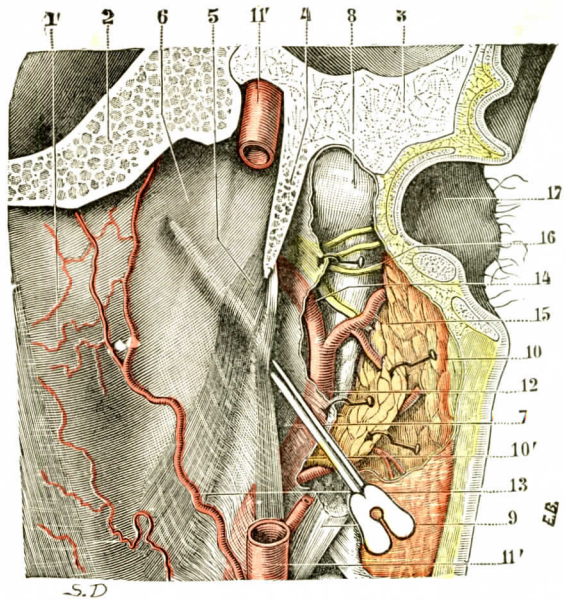


FIG. 141

Relaciones laterales de la faringe: aleta faríngea, vista posterior (T.-J.).

1, cara posterior de la faringe. — 2, occipital. — 3, peñasco. — 4, apófisis estiloides. — 5, estilofaringeo. — 6, aleta faríngea. — 7, hueco máxilofaríngeo, en el que se ha introducido una sonda acanalada. — 8, cóndilo del maxilar inferior. — 9, músculo digástrico. — 10, parótida, con 10', su aponeurosis profunda. — 11, 11', carótida interna. — 12, carótida externa. — 13, arteria faringea. — 14, arteria maxilar interna — 15, arteria temporal superficial. — 16, nervio aurículotemporal. — 17, concha de la oreja.

La *vena yugular interna*, a su salida del agujero rasgado posterior, se aplica a la parte posterior de la carótida externa y llega a su lado externo. El paquete vascular del cuello está constituído. Es alcanzado rápidamente por el neumogástrico. Este, engrosado con la rama interna del espinal, desciende verticalmente borde. Es un excelente punto de referencia limitante.

El *espinal* (fig. 143, 7) se entretiene poco en la región. Se dirige oblicuamente abajo y afuera, alcanzando la cara profunda del esternocleidomastoideo, después de haber pasado unas veces por delante, otras por detrás de la yugular interna. Está en relación íntima con este vaso y los ganglios linfáticos que se hallan en él.

El *nervio glosofaríngeo* (figs. 143, 8, y 145, IX), salido del cráneo como los precedentes por el agujero rasgado posterior, pero delante de ellos desciende oblicuamente por la cara externa de la carótida interna. Tiene detrás de sí el neumogástrico. Luego, más tarde, cruza la arteria, describiendo una curva que lo aplica a la pared externa del grueso vaso arterial y lo conduce directamente a la pared

lateral de la faringe. Se insinúa entre el estilofaríngeo situado por detrás y por dentro y el estilogloso situado por fuera y por delante. Entra entonces en la región preestílea, donde acabamos de verle.

El *nervio hipogloso mayor* (figs. 143, 9, 144 y 145), el más posterior y el más interno de los cuatro nervios craneales que estudiaremos aquí, está destinado, como se recordará, a inervar los músculos de la lengua Para llegar a este órgano, situado delante de la faringe, está, pues, obligado a cruzar todos los órganos del espacio retroestíleo Cruza, en efecto, la cara posterior de la arteria carótida interna y la prolongación del simpático cervical que acompaña a ésta, cruza el neumogástrico y el nervio laríngeo superior cuando éste nace muy arriba y, en su trayecto descendente, llega pronto a la carótida externa. Describe su curva que lo dirige hacia fuera de este vaso y lo conduce a la región suprahioidea.

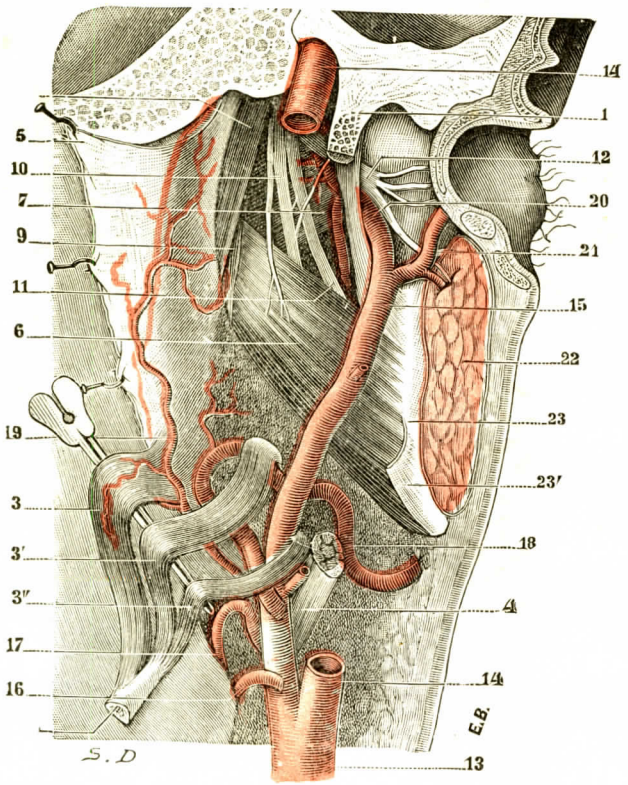


FIG. 142

El hueco maxilofaríngeo o espacio preestíleo (T.-J.).

La preparación es la misma que la representada en la figura precedente. Se diferencia en que, habiendo sido cortada la apófisis estiloides en su parte media, la aleta faringea ha sido separada hacia dentro, al mismo tiempo que los músculos estiloideos han sido separados hacia abajo.

1, apófisis estiloides, seccionada transversalmente. — 1', su extremo inferior, con 3, 3', 3'', los tres músculos estilofaringeo, estilogloso y estilohioideo. — 4, digástrico. — 5, aleta faringea vuelta hacia dentro sobre la cara posterior de la faringe. — 6, pterigoideo interno, con su nervio. — 7, pterigoideo externo. — 8, peristafilino interno. — 9, peristafilino externo. — 10, nervio lingual (con la cuerda del tímpano). — 11, nervio dental inferior con la arteria homónima. — 12, nervio auriculotemporal. — 13, carótida primitiva. — 14, carótida interna. — 15, carótida externa. — 16, tiroidea inferior. — 17, lingual. — 18, facial. — 19, faringea inferior. — 20, maxilar interna. — 21, temporal superficial. — 22, parótida cortada transversalmente. — 23, borde posterior del maxilar, con 23', ligamento estilomaxilar.

(Para las otras indicaciones, véase la figura 141.)

El *nervio gran simpático* (figura 144) pertenece realmente a la región prevertebral. Descansa directamente en la aponeurosis prevertebral; está unido a ésta. Se ensancha en un largo ganglio fusiforme, el ganglio cervical superior (véase tomo III), que corresponde a la parte anterior de las apófisis transversas de las cuatro primeras vértebras cervicales. Por delante de él sube hacia el cráneo la carótida interna.

Al simpático y a los cuatro nervios que caminan por el espacio retroestíleo conviene añadir el *nervio laríngeo superior*. Este nace generalmente del neumogástrico a su salida del agujero rasgado posterior a la altura del ganglio plexiforme. Se dirige abajo y adentro y cruza en ángulo agudo y alargado la cara posterior de la carótida interna; se sitúa por dentro de ésta; luego, al llegar a la parte inferior del compartimiento, alcanza la región laríngea, insinuándose entre el constrictor medio y el constrictor inferior.

Si resumimos las relaciones complejas de estos nervios, podemos decir que dos troncos nerviosos descienden verticalmente: uno prevertebral, el simpático; el otro, satélite del paquete vascular, el neumogástrico. El espinal sólo hace una corta aparición; después de haber cruzado generalmente la cara anterior de la

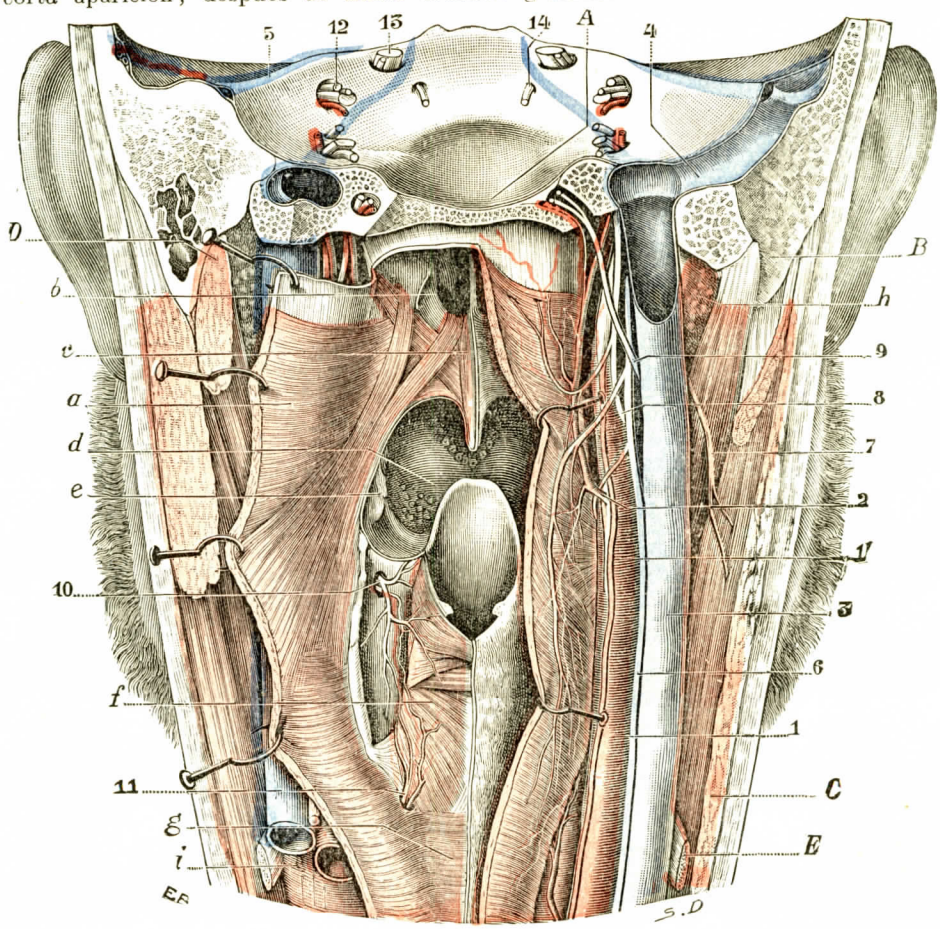


FIG. 143

Región faríngea, vista posterior (T.-J.).

A, canal basilar del occipital. — B, apófisis mastoides. — C, esternocleidomastoideo. — D, digástrico. — E, tendón del omohioideo.

*a*, faringe abierta por detrás y reclinada: se ven claramente los tres constrictores y el faringostafilino. — *b*, coanas. — *c*, velo del paladar, con sus músculos. — *d*, base de la lengua. — *e*, amígdala. — *f*, laringe, con sus músculos posteriores. — *g*, esófago. — *h*, parótida. — *i*, cuerpo tiroides.

1, carótida primitiva, y 1', carótida interna. — 2, arteria faríngea posterior. — 3, yugular interna. — 4, seno lateral. — 5, seno petroso superior. — 6, neumogástrico. — 7, espinal. — 8, glosofaríngeo. — 9, hipogloso mayor. — 10, laríngeo superior. — 11, laríngeo inferior o recurrente. — 12, facial y auditivo. — 13, trigémino. — 14, motor ocular externo.

vena, desaparece hacia el esternocleidomastoideo. Los otros tres, el glosofaríngeo, el hipogloso mayor y el laríngeo superior, describen una curva de concavidad anterior que se aplica a la parte lateral de la faringe. El glosofaríngeo cruza la carótida interna por fuera; el laríngeo superior cruza la carótida interna por dentro; el hipogloso mayor cruza la carótida interna y la carótida externa por fuera

(fig. 145). La curva más corta es la del glosofaríngeo, que contrae rápidamente las relaciones más internas con la faringe. La curva más larga es la descrita por el laríngeo superior que desciende más abajo. Su cruzamiento láterocarotídeo está, sin embargo, situado por encima del cruzamiento del hipogloso.

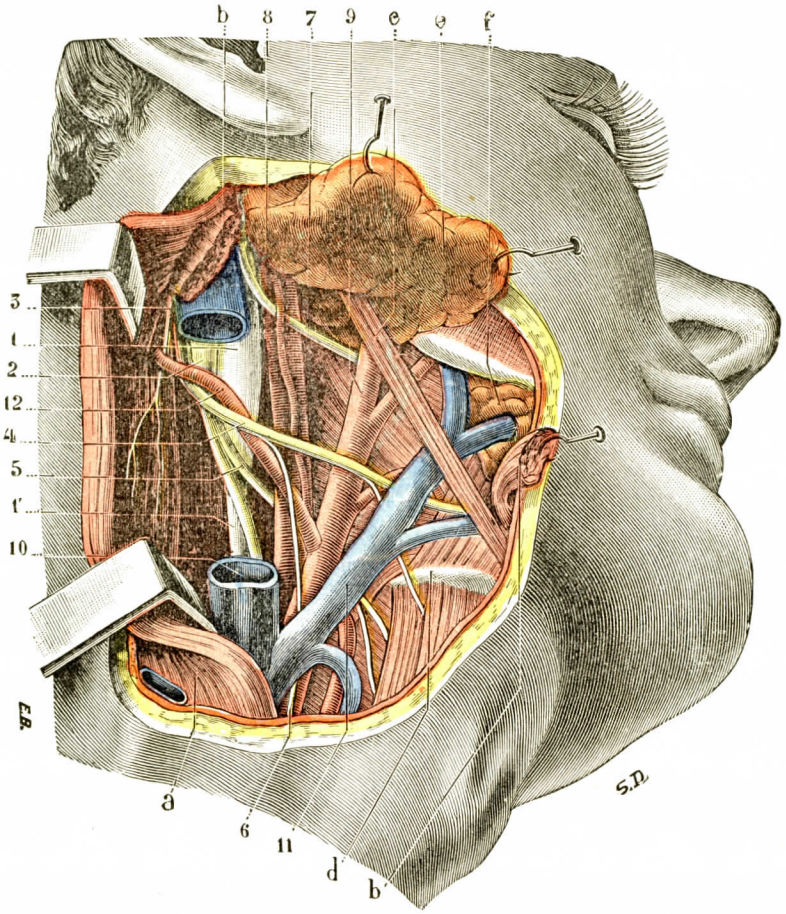


FIG. 144

Ganglio cervical superior del gran simpático (T.-J.).

1, ganglio cervical superior. — 1', tronco del simpático. — 2, ganglio neumogástrico. — 3, rama externa del espinal. — 4, hipogloso. — 5, laríngeo superior. — 6, asa descendente del hipogloso. — 7, glosofaríngeo. — 8, carótida interna. — 9, carótida externa. — 10, yugular interna. — 11, tronco venoso tirolinguofacial. — 12, arteria occipital.

*a*, esternocleidomastoideo. — *b*, *b*, digástrico seccionado. — *c*, estilohioideo. — *d*, hueso hioides. — *e*, parótida erinada hacia delante y arriba. — *f*, glándula submaxilar.

Encontramos también en el espacio retroestíleo los ganglios linfáticos de la cadena yugular. Ellos son los que dan origen a los flemones láterofaríngeos. Suben hasta la base del cráneo, a la que pueden adherir en una invasión neoplásica.

Las relaciones laterales de la faringe cefálica que acabamos de exponer con algunos detalles nos indican cuán difícil es para el cirujano llegar a este órgano. Es preciso sacrificar los planos de cubierta y en particualr la rama vertical del maxilar superior. Esta resección temporal o definitiva es el primer tiempo de las faringectomías amplias practicadas en la faringe bucal.

## § 5. — Anexos de la mucosa de la bóveda

Bajo el título de anexos describiremos tres formaciones especiales, que se desarrollan en el espesor de la mucosa de la bóveda de la faringe y que han adquirido en estos últimos tiempos una importancia considerable: 1.°, la *amígdala faríngea*, 2.°, la *bolsa faríngea;* 3.°, la *hipófisis faríngea*.

**1.° Amígdala faríngea.** — Indicada desde largo tiempo por Santorini (1775), por Arnold (1847) y por Lacauche (1853), la amígdala faríngea ha sido bien descrita por vez primera por Kölliker (1863) y, después de éste, por Luschka (1868), en un artículo publicado en los Archivos alemanes de Max Schultze y reproducido en Francia en el *Journal de l'Anatomie* de Robin. Después, la amígdala faríngea ha sido estudiada nuevamente por Trautmann (1886), por Mégevand (Tesis de Ginebra, 1887) y por Escat (Tesis de París, 1894).

a) *Situación.* — La amígdala faríngea (fig. 146, 2) ocupa la región media de la bóveda de la faringe. Está situada entre los dos orificios de la trompa de Eustaquio, por detrás de las coanas y por delante de una línea transversal que pasase por el tubérculo faríngeo (véase Osteología). Recordemos: 1.°, que existe a nivel del pabellón de la trompa una nueva amígdala llamada *amígdala tubaria* o *amígdala de Gerlach* (véase *Trompa de Eustaquio);* 2.°, que esta amígdala tubaria está enlazada por una parte con la amígdala faríngea y por otro lado con la amígdala palatina por dos franjas, una ascendente y otra descendente, de tejido adenoideo y de folículos cerrados; 3.°, que la amígdala palatina se prolonga a su vez, por una nueva franja de folículos cerrados, hasta la base de la lengua. De ello se deduce que en cada mitad de la faringe existe una franja no interrumpida de formaciones linfoideas, que afectan la forma de un semicírculo y van de la amígdala faríngea a la base de la lengua, pasando sucesivamente por la amígdala tubaria, por el pilar posterior del velo del paladar y por la amígdala palatina. Y si ahora unimos el semicírculo derecho al semicírculo izquierdo, tenemos un círculo completo, que designaremos, con Waldeyer, con el nombre de *gran círculo linfático de la faringe* (fig. 149).

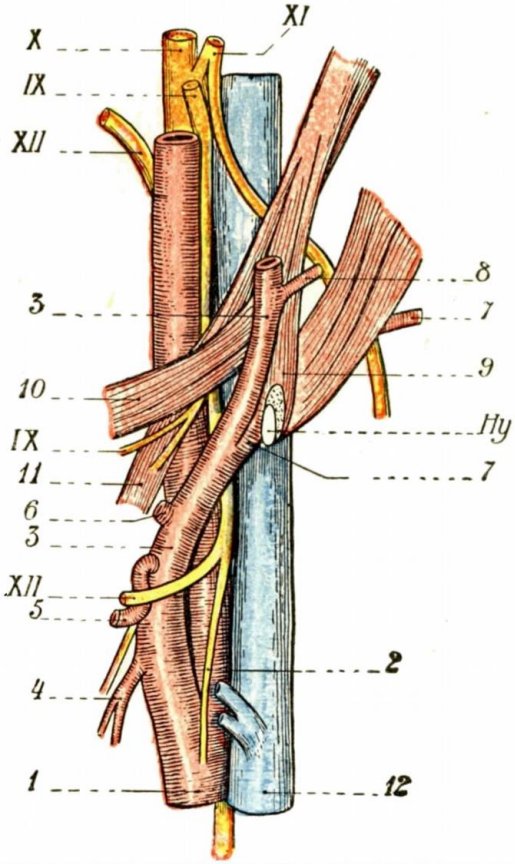


Fig. 145

La horquilla de los estíleos y la de las carótidas *(semiesquemática)* (según Farabeuf y Sébileau).

1, carótida externa. — 2, rama descendente del hipogloso. — 3, carótida externa. — 4, arteria tiroidea superior. — 5, arteria lingual. — 6, arteria facial. — 7, 7, arteria occipital. — 8, arteria auricular. — 9, músculo estilohioideo. — 10, músculo estilogloso. — 11, músculo estilofaríngeo.

IX, glosofaríngeo. — X, neumogástrico. — XI, espinal. — XII, hipogloso mayor. — *Hy*, hueso hioides.

b) *Conformación exterior.* — La amígdala faríngea en estado de completo desarrollo (fig. 146, 2), ofrece el aspecto de una eminencia irregularmente cuadrangular, más larga que ancha, y que mide, por término medio, 25 milímetros de longitud por 20 milímetros de anchura y 6 milímetros de espesor. En su parte media presenta ordinariamente una hendidura ánteroposterior *(hendidura media)*, que es más pronunciada por detrás que por delante, y termina por lo general en su parte posterior por una pequeña *fosilla*, que es la llamada *bolsa faríngea* (véase más abajo).

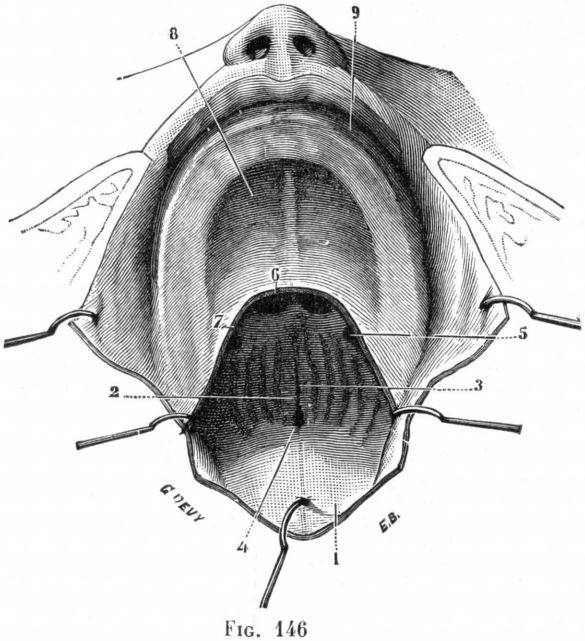


Fig. 146

Amígdala faríngea en el recién nacido (niño de doce días).

1, pared posterior de la faringe. — 2, amígdala faríngea. — 3, hendidura media. — 4, recessus faríngeo (futura bolsa faríngea). — 5, trompa de Eustaquio. — 6, coanas. — 7, línea de sección del velo del paladar. — 8, bóveda palatina. — 9, encías superiores.

A cada lado de esta hendidura, y formando la amígdala, se encuentran pliegues, siempre muy variables en su número, forma y orientación; unas veces (y ésta es la disposición que nos parece más común) los pliegues amigdalinos afectan una disposición arqueada, encarándose recíprocamente los de la derecha y los de la izquierda por su concavidad (fig. 146, 2); otras veces, como nos enseña la figura 147, A, parten de un punto común que corresponde a la parte más posterior del órgano y, desde allí, como de un centro común, se irradian hacia delante y afuera, formando en conjunto una

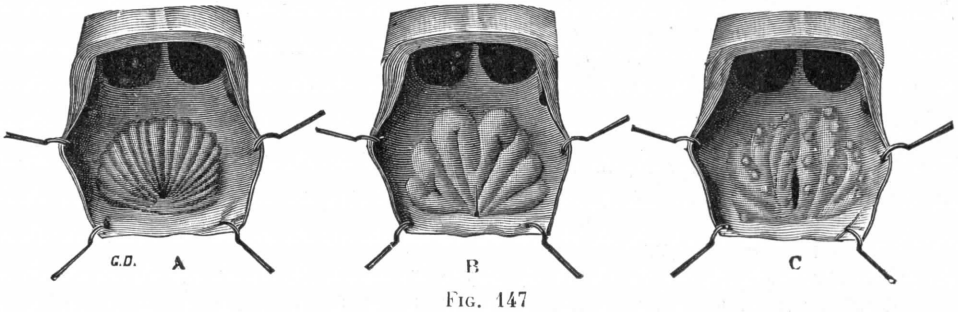


Fig. 147

Diversos tipos de amígdala faríngea en el recién nacido: A, en forma de abanico; B, en forma de circunvoluciones; C, repliegues amigdalinos, cubiertos de pequeñas eminencias hemisféricas.

Igual preparación y orientación que en la figura 146.

especie de semiabanico; por último, en ciertos casos (fig. 147, B), los pliegues, sumamente tortuosos, orientados en las direcciones más diversas anastomizados

los unos con los otros, forman un complejo esencialmente irregular, que recuerda hasta cierto punto un macizo de circunvoluciones cerebrales. Hemos visto varias veces que estos pliegues amigdalinos estaban sembrados (fig. 147, C) de una serie de pequeñas eminencias de forma hemisférica, que probablemente no son más que folículos.

Cualesquiera que sean estas variedades, la amígdala faríngea puede reducirse siempre a estos dos elementos: *pliegues* y *surcos* que separan estos pliegues. Entre los surcos existe uno generalmente, según ya hemos dicho, que ocupa la línea media y divide el órgano en dos mitades más o menos simétricas.

c) *Evolución.* — La amígdala faríngea aparece temprano. Ya en el embrión de 9 centímetros se observa, en la parte posterior de la superficie que será más tarde la bóveda de la faringe, una depresión media en forma de hendidura, limitada lateralmente por dos pliegues mucosos de dirección sagital

Estos pliegues, a medida que el individuo se desarrolla, se prolongan y se multiplican. La amígdala es muy visible en un feto de siete u ocho meses. En el recién nacido, la amígadala faríngea ocupa ordinariamente la mitad posterior de la bóveda de la faringe. En el primer año que sigue al nacimiento, el órgano aumenta a la vez en longitud y latitud; por otra parte, se aproxima poco a poco a las coanas y acaba por llegar a ellas. La amígdala sigue progresando, pero mucho más lentamente, hasta doce o catorce años, época en que alcanza su mayor desarrollo.

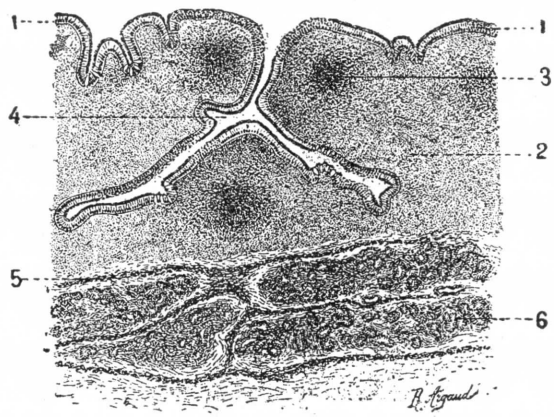


Fig. 148

Sección transversal de la mucosa de la faringe, a nivel de la amígdala faríngea (según Tourneux).

1, epitelio prismático ciliado o pavimentoso, estratificado según las regiones. — 2, corion de la mucosa, infiltrado de células linfoideas. — 3, folículos cerrados.—4, cripta de la amígdala.—5, capa elástica. — 6, glándulas faríngeas.

Pasada esta edad, entra en regresión: los pliegues disminuyen en longitud y se aplastan al propio tiempo; la región que ocupan se aplana paulatinamente, de modo que, a los veinticinco años, lo único que queda de la formación amigdalina es la parte más posterior de su hendidura media, que no es otra cosa que la *bolsa faríngea* del adulto.

d) *Estructura.* — La amígdala faríngea está constituída bajo el mismo tipo que la amígdala palatina.

Si se practica en el centro de la amígdala un corte vérticotransversal (fig. 148), se ve que está formada por un sistema de pliegues verticales, separados unos de otros por divertículos o criptas más o menos profundos. Los pliegues y los divertículos tienen exactamente el mismo valor morfológico que las formaciones del mismo nombre de la amígdala palatina.

Tienen también la misma estructura: se componen de una caja propia y de un epitelio.

La *capa propia* es un tejido reticulado, que contiene folículos cerrados. En cuanto al *epitelio*, es diferente según los puntos en que se la examina: en la superficie de los pliegues ofrece casi siempre el tipo malpighiano; en las anfractuosidades, por el contrario, pertenece al tipo cilíndrico y ciliado, siendo exactamente igual al de las fosas nasales (Renaut).

**2.° Bolsa faríngea.** — En la parte media de la bóveda de la faringe, en la línea media y a medio camino entre el arco anterior del atlas y el orificio posterior de las fosas nasales, se observa con bastante frecuencia una especie de invaginación de la mucosa: es el *recessus medio de la faringe* o *bolsa faríngea de Luschka* (*saco faríngeo* de algunos autores) (fig. 150, 4).

a) *Forma.* — La bolsa faríngea es muy variable. Reviste, según los casos, la forma de una simple depresión lineal, de una fosilla en embudo (fig. 150), de una verdadera bolsa más o menos profunda que no comunica con la cavidad faríngea sino por un orificio muy pequeño, redondeado o elíptico.

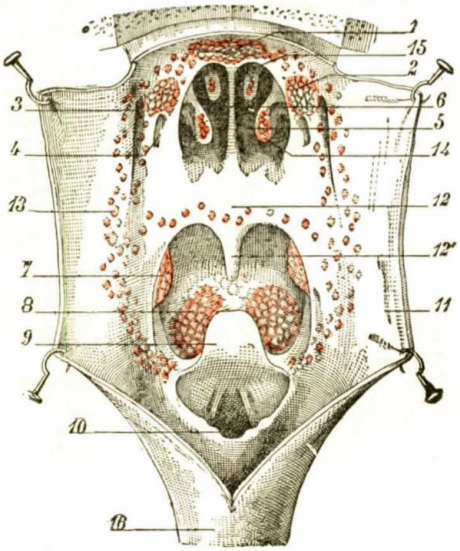


FIG. 149

El anillo linfático de Waldeyer (*esquema*) (T.-J.).

La faringe ha sido incidida a nivel de su pared inferior.

1, amígdala de Luschka. — 2, amígdala tubárica. — 3, fosita de Rosenmüller. — 4, orificio tubárico. — 5, coana derecha. — 6, tabique nasal. — 7, amígdala palatina. — 8, amígdala lingual. — 9, epiglotis. — 10, laringe. — 11, pared de la faringe. — 12, velo del paladar, y 12', úvula. — 13, folículos linfáticos formando un reguero que une entre sí las diversas amígdalas.—14, cornete inferior.—15, cornete superior. — 16, esófago.

b) *Situación.* — Su situación varía algo según las edades. En el embrión, cuando la amígdala no ha aparecido todavía, está situada en la parte más apartada de la región que será más tarde la bóveda de la faringe. En el feto, en el recién nacido y en el niño, en los que la amígdala se halla en vías de evolución, ocupa la extremidad posterior del surco medio que presenta este último órgano. Finalmente, en el adulto y en el anciano, en los que no existe ya la amígdala, la bolsa faríngea está situada, como hemos dicho anteriormente, en el centro de la bóveda, a igual distancia del arco anterior del atlas y del tabique de las fosas nasales.

c) *Profundidad.* — La profundidad es también muy variable. Las más de las veces se detiene en el tejido conjuntivo o en el fibrocartílago subyacente a la mucosa, y presenta entonces, según el espesor del tejido adenoideo, de 1 a 4 milímetros de profundidad. Sin embargo, en algunos casos (TORTUAL, LUSCHKA, ZAHN y MÉGEVAND han citado de ello ejemplos) se la ve descender hasta el hueso y aun dejar en él una huella más o menos marcada.

d) *Estructura.* — Las paredes de la bolsa de Luschka tienen la misma estructura fundamental que las paredes de un divertículo amigdalino.

Hallamos en su superficie un epitelio cilíndrico ciliado y, por debajo del epitelio, una cantidad más o menos considerable de folículos cerrados, que forman relieve al interior. La misma cavidad está llena de un moco de coloración amarillenta.

e) *Glándulas.* — Según GANGHOFNER, la capa de las glándulas mucosas falta a nivel del fondo de la bolsa; en cambio, existe alrededor de ella una rica corona, cuyos orificios se ven, ya en la cavidad de la misma bolsa, ya en la proximidad de su abertura.

El divertículo faríngeo que acabamos de indicar ha sido observado desde 1842 por MAYER (de Bonn). Pero, en 1868, LUSCHKA lo desribió muy bien por vez primera, por lo cual recibió el nombre de *bolsa de Luschka* con que lo designan la mayoría de los autores. «Frecuentemente se halla, dice LUSCHKA, por no decir siempre, en el límite del tejido adenoideo de la faringe, un orificio de dimensiones mayores que los de las glándulas ordinarias y de una significación completamente distinta. Unas veces redondeado y del diámetro de una cabeza

de alfiler y otras más grande y limitando hacia arriba solamente por un reborde saliente, este orificio da acceso a un fondo de saco de un centímetro y medio de longitud como máximo y de unos 6 milímetros de anchura. Sube hacia la apófisis basilar del occipital para acabar estrechándose algunas veces en punta en el tejido fibroso de la región.»

Tal disposición, considerada durante largo tiempo como una sencilla curiosidad anatómica, ha adquirido en estos últimos años una importancia considerable, debido a la patología especial que le ha atribuído Tornwaldt (de Danzig). En el curso de una faringitis crónica, el divertículo en cuestión se ingurgita, sus paredes se hinchan y se engruesan y su cavidad se llena y se dilata. Así forma en la pared faríngea un relieve más o menos considerable y puede también, a consecuencia de la obliteración de su orificio, transformarse en un verdadero quiste: tal es, desde el punto de vista anatómico, lo que se denomina *enfermedad de Tornwaldt.*

La bolsa faríngea en estado de desarrollo perfecto, tal como la describe Luschka, es completamente excepcional en el adulto. En su lugar y sitio se halla frecuentemente tan sólo una pequeña depresión en ciego o en forma de embudo, que ocupa ordinariamente la parte más posterior de un surco medio, de lo que se origina el nombre de *recessus medio de la faringe,* que ha sido empleado por Ganghofner y Schwabach con preferencia al de bolsa faríngea. Finalmente, aun este *recessus medio* falta por completo en gran número de individuos.

La bolsa faríngea no es, pues, constante en el adulto y, cuando existe, tiene aspectos muy distintos. Pero, según nuestro modo de ver, no es ésta una razón suficiente para rechazarla y para borrarla definitivamente de nuestras descripciones anatómicas. En efecto, recientemente Kilian la ha encontrado en embriones muy pequeños y ha podido seguirla paso a paso en sus diversas fases evolutivas. Es, pues, una formación muy especial, digna de ser estudiada y descrita.

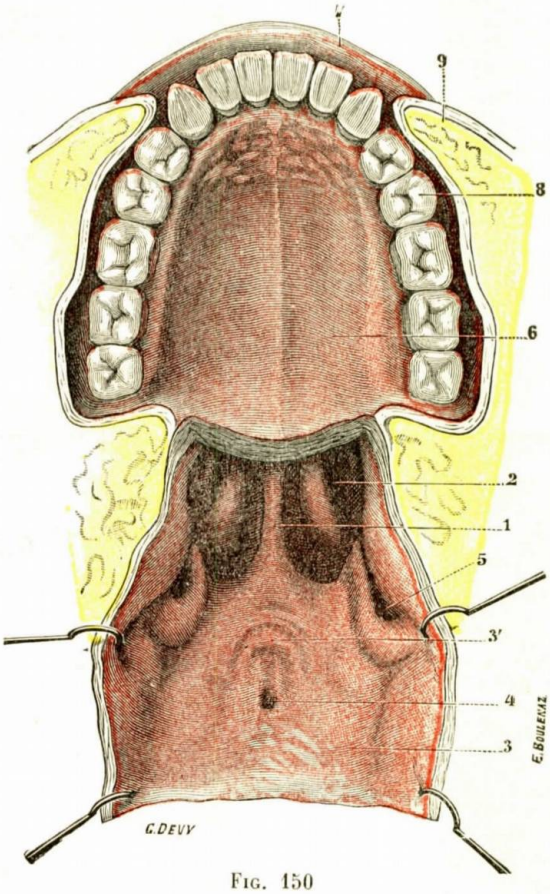


Fig. 150

Bolsa faríngea en el adulto (mujer de 45 años).

(El maxilar inferior ha sido desarticulado; se ha quitado el velo del paladar y se ha inclinado la cabeza fuertemente hacia atrás, para tener a la vista la pared pósterosuperior de la faringe.)

1, tabique de las fosas nasales. — 2, coanas. — 3, bóveda de la faringe, con 3', repliegues de la mucosa. — 4, bolsa faríngea. — 5, abertura de la trompa. — 6, bóveda palatina. — 7, labio superior. — 8, arcos dentales. — 9, corte horizontal de las mejillas.

Pero si la bolsa faríngea existe con una significación propia, esta significación la desconocemos todavía. Se ha admitido la opinión de que no era más que una simple depresión de la mucosa en el tejido adenoideo subyacente, y que por esto debía considerársela como el equivalente, más o menos modificado, de una de esas criptas que se ven en la superficie de la amígdala faríngea. Pero tal interpretación no puede conciliarse con el doble hecho de que la bolsa faríngea existe en el embrión mucho antes que la amígdala y que también persiste en el adulto cuando la amígdala ya ha desaparecido por completo. Luschka creyó que debía considerarse la bolsa faríngea como el resto del conducto embrionario (*conducto farin-*

*gohipofisario)* por el cual emigra la evaginación de la mucosa bucal que será más tarde la hipófisis (véase *Hipófisis)*. Pero está perfectamente establecido hoy por los trabajos de Suchanner, de Schwabach, de Kilian, etc., que el conducto faringohipofisario se halla situado por delante de la bolsa de Luschka y, como lo demuestra perfectamente la figura 151, se dirige hacia el cuerpo del esfenoides y lo atraviesa, mientras que la bolsa faríngea está en relación con la apófisis basilar del occipital. Las dos formaciones son, pues, completamente distintas. Otra opinión, muy sugestiva en el primer momento, pero todavía muy hipotética, descansa en el hecho, enunciado por Froriep, de que la cuerda dorsal emite a veces una prolongación anterior que avanza hasta la mucosa faríngea y contrae con ella una sólida adherencia; a nivel de esta adherencia, y gracias a ella, se produciría más tarde, en el momento de la incurvación cefálica del embrión, la depresión de la mucosa que constituye la bolsa de Luschka. Los trabajos de Tourneux parecen confirmar esta opinión.

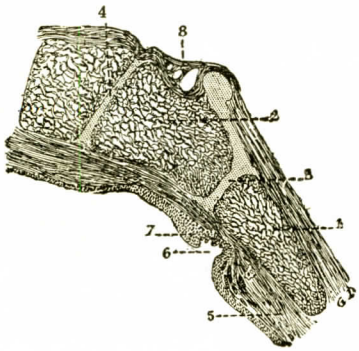


Fig. 151

Corte sagital, en un recién nacido, de la bóveda faríngea y de la porción de la base del cráneo correspondiente (según Kilian).

1, apófisis basilar. 2, cuerpo del esfenoides. — 3, sutura esfenooccipital.—4, sutura del esfenoides anterior y del esfenoides posterior (suprainte esfenoidal). — 5, pared de la faringe. — 6, recessus faríngeo.—7, amígdala faríngea. — 8, apófisis.

(En este corte se ve muy claramente que el recessus faríngeo, en vez de estar situado por debajo de la silla turca (a nivel del conducto, que falta ahora, y que da paso al pedículo hipofisario), corresponde a la apófisis basilar, es decir, a un punto mucho más posterior.)

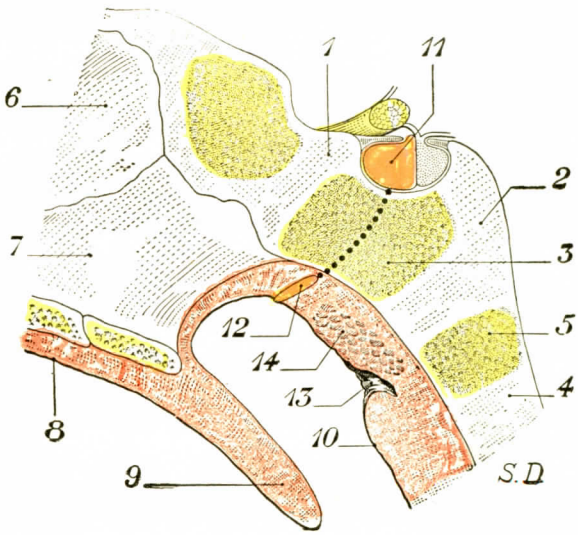


Fig. 152

La hipófisis faríngea en el recién nacido, vista en corte sagital.

1, sutura entre el esfenoides anterior y el esfenoides posterior. — 2, sutura entre el esfenoides posterior y el occipital. — 3, porción osificada del esfenoides posterior. — 4, apófisis basilar del occipital, con 5, una porción en vías de osificación. — 6, lámina perpendicular del etmoides. — 7, vómer. — 8, bóveda palatina. — 9, úvula. — 10, pared posterosuperior de la faringe. — 11, hipófisis cerebral (lóbulo anterior). — 12, hipófisis faríngea. — 13, bolsa de Luschka. — 14, amígdala faríngea.

La línea punteada que va de la hipófisis cerebral a la hipófisis faríngea indica la situación que ocupaba en el embrión el pedículo hipofisario.

**3.° Hipófisis faríngea.** — La hipófisis faríngea (fig. 152) es un pequeño cuerpo epitelial, de dimensiones variables, pero constantes, que se desarrolla en el espesor de la mucosa faríngea, inmediatamente por detrás del pico del vómer. A semejanza de la hipófisis cerebral, es una *glándula de secreción interna*. La hemos descrito ya (véase tomo III).

## § 6. — Vasos y nervios de la faringe

**1.° Arterias.** — La faringe recibe la mayor parte de sus arterias de la *faríngea inferior*, rama de la carótida externa (véase Angiología). A esta arteria principal, que cubre con sus ramificaciones las paredes posterior y laterales de la faringe, van a añadirse a título de ramas accesorias: 1.°, la *ptérigopalatina*, rama de la maxilar interna (*faríngea superior* de algunos autores), que se ramifica por

la mucosa de la bóveda; 2.°, algunas divisiones de la *palatina inferior* y de la *tiroidea superior*, que proceden, la primera de la arteria facial y la segunda de la carótida externa. Sea cual fuere su origen, las arterias faríngeas se distribuyen por los músculos, la mucosa y las glándulas.

**2.° Venas.** — Las venas de la faringe proceden principalmente de la mucosa y de las glándulas subyacentes. Forman, por debajo de la mucosa, un primer plexo, el *plexo submucoso* o *plexo profundo*, que ha sido perfectamente estudiado en 1887 por Bimar y Laleyre, y que está especialmente bien desarrollado en la parte inferior de la pared posterior de la faringe. Este plexo profundo, que se continúa hacia abajo con el plexo submucoso del esófago, comunica por arriba con las venas vidianas, ptérigopalatinas y meníngeas.

Las ramas que de él parten atraviesan la capa muscular y van a formar, en la superficie externa de la faringe, un segundo plexo, de mallas anchas e irregulares, que hemos visto adquirir en ciertos casos un desarrollo notable. En un corte transversal de un sujeto congelado de nuestro laboratorio, la faringe, seccionada en su parte media, presenta en su pared posterior nueve venas, de dirección vertical o más o menos oblicua, que miden cada una de 2 a 4 milímetros de diámetro. A este segundo plexo puede dársele, en oposición al primero, el nombre de *plexo superficial*.

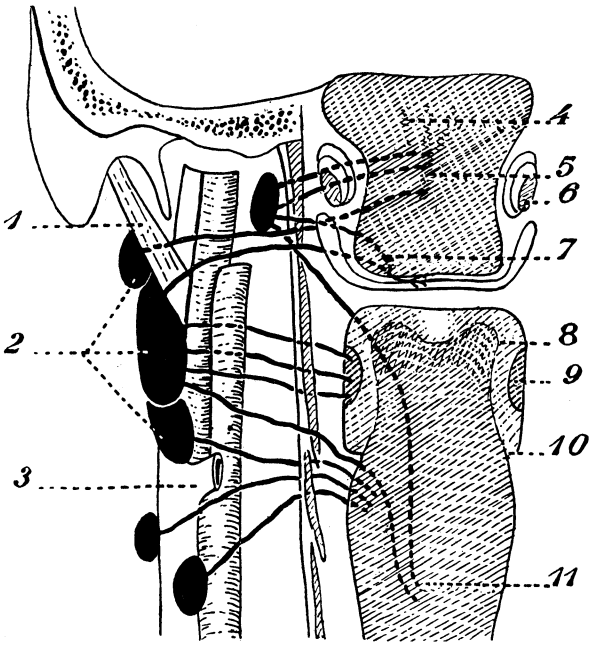


Fig. 153

Esquema de los linfáticos de la faringe y de sus conexiones ganglionares (según Rouvière).

1, digástrico. — 2, ganglio subdigástrico. — 3, tronco tirolinguofacial. — 4, amígdala faríngea. — 5, colectores de la región superior. — 6, trompa de Eustaquio. — 7, linfáticos del velo. — 8, pilar posterior. — 9, amígdala palatina. — 10, pliegue faringoepiglótico. — 11, vasos posteriores.

Sus ramas eferentes, llamadas *venas faríngeas*, se dirigen hacia delante y afuera, pasan por delante de las carótidas y penetran, a diferentes alturas, en la yugular interna.

**3.° Linfáticos.** — Los linfáticos de la faringe han sido estudiados por Most (1901) y luego por Rouvière.

*A*. Red de origen. — Estos linfáticos, considerados en la pared misma de la faringe, forman dos redes, una muscular y otra mucosa:

α) La *red muscular*, desde largo tiempo inyectada por Sappey (buey, caballo), ocupa, como su nombre indica, la capa muscular. Es todavía mal conocida.

β) La *red mucosa*, la más importante, se extiende por las capas más superficiales de la dermis. Se la observa en toda la extensión de la mucosa, pero está particularmente desarrollada en las regiones en que se encuentran formaciones

tonsilarse. Entra en relación con las diferentes redes de la proximidad, especialmente:

1.°, por delante, con las redes de las fosas nasales, de la boca y de la faringe; 2.°, a los lados, con la red de la trompa de Eustaquio, y 3.°, por abajo, con la red del esófago.

*B.* Linfáticos eferentes. — Los troncos y tronquitos que proceden de las dos redes precitadas salen de la faringe por tres puntos: 1.°, por detrás y por

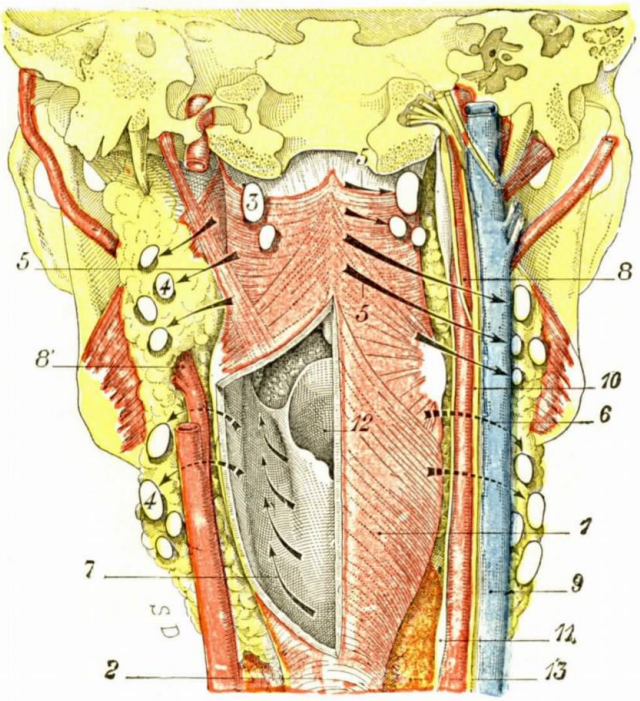


Fig. 154

Los linfáticos de la faringe con sus ganglios regionales.

1, faringe, vista posterior. — 2, esófago. — 3, ganglios retrofaríngeos. — 4, ganglios de la cadena yugular. — 5, 5, 5, linfáticos posteriores, dirigiéndose en parte a los ganglios retrofaríngeos, en parte a los ganglios de la cadena yugular. — 6, linfáticos laterales y linfáticos amigdalinos dirigiéndose a los ganglios de la cadena yugular. — 7 linfáticos anteriores e inferiores, yendo a parar igualmente a los ganglios yugulares. —8, carótida interna, con 8', carótida externa. — 9, yugular interna. — 10, neumogástrico. — 11, gran simpático. — 12, laringe. — 13, cuerpo tiroides.

arriba, *linfáticos posteriores;* 2.°, por los lados, *linfáticos laterales;* 3.°, por delante y por abajo, en fin, *linfáticos anteriores* e *inferiores.*

a) *Linfáticos posteriores.* — Los linfáticos posteriores, salidos de las redes de la faringe nasal, atraviesan la pared faríngea (fig. 154), ora en la línea media (o en su proximidad), ora a nivel del punto en que la pared posterior se continúa con la pared lateral. Los primeros, una vez llegados al espacio retrofaríngeo, se dirigen oblicuamente hacia fuera y vienen a terminar en parte en uno u otro de los dos ganglios retrofaríngeos y en parte (cruzando el paquete vásculonervioso del cuello) en los ganglios superiores de la cadena yugular interna Los otros, los que salen de la faringe por su lado pósteroexterno, se dirigen directamente a estos mismos ganglios de la cadena yugular.

b) *Linfáticos laterales.* — Los linfáticos laterales, confundiéndose con los de la amígdala, se dirigen a los ganglios cervicales profundos, en particular a los que se disponen a lo largo del borde inferior del digástrico.

c) *Linfáticos anteriores e inferiores.* — Los linfáticos anteriores e inferiores se originan de la parte inferior de la faringe. Oblicuamente dirigidos hacia fuera y adelante, llegan a los canales laringofaríngeos *(sinus piriformes)*, atraviesan la membrana tirohioidea en la proximidad de la arteria laríngea superior y, mezclándose con los linfáticos correspondientes de la laringe, van a parar a los ganglios superiores y medios de la cadena yugular interna.

*C.* Resumen. — En resumen, los eferentes linfáticos de la faringe se dirigen en parte a los ganglios retrofaríngeos, en parte a los ganglios cervicales profundos y en particular a los ganglios superiores y medios de la cadena yugular interna.

**4.° Nervios.** — Prescindiendo del nervio faríngeo de Bock, que el ganglio esfenopalatino envía a la mucosa próxima al orificio de la trompa, y de algunas finas ramificaciones que el laríngeo externo y el recurrente envían a la parte inferior de la faringe, los nervios destinados a este órgano proceden del *plexo faríngeo*, plexo que ya hemos descrito en la cara lateral de la laringe (véase Neurología, tomo III) y a cuya constitución concurren a la vez el glosofaríngeo, el neumospinal y el gran simpático. Los ramos eferentes de este plexo se distribuyen por los músculos, por la mucosa, por las glándulas y por los vasos.

El análisis fisiológico (véanse los Tratados de Fisiología), supliendo aquí la insuficiencia del escalpelo, nos enseña: 1.°, que la sensibilidad corresponde principalmente al *neumogástrico*, accesoriamente al *glosofaríngeo*, que inerva la mucosa próxima al pilar posterior, y al *trigémino*, que envía algunas fibras (por el nervio faríngeo de Bock) alrededor del orificio interno de la trompa; 2.°, que los fenómenos vasculares y secretorios están bajo la dependencia del *ganglio cervical superior*, del gran simpático; 3.°, que los músculos, finalmente, están inervados, en parte por el *glosofaríngeo*, y en parte por la *rama anterior del espinal*, que, como es sabido, se fusiona por debajo del cráneo con el neumogástrico: el glosofaríngeo tiene bajo su dependencia al faringostafilino y la parte anterior del constrictor superior: el espinal inerva todos los demás constrictores. Conviene añadir que el músculo estilofaríngeo recibe del glosofaríngeo un ramo que le está especialmente destinado.

## ARTICULO III

## ESOFAGO

El esófago (de οιω, οιςω, yo llevo, y φαγειν, comer; alemán *Speiseröhre*, inglés *Œsophagus*) es un conducto músculomembranoso, de dirección longitudinal, destinado a conducir los alimentos desde la faringe, de la que es continuación, hasta el estómago, que le subsigue. El tercer tiempo de la deglución se verifica en el conducto esofágico.

### § 1. — Consideraciones generales

**1.° Límites.** — El esófago tiene límites bastante precisos:

α) *Por arriba*, comienza a nivel de un plazo horizontal rasante al borde inferior del cartílago cricoides. Este plano, hallándose el sujeto de pie y con la cabeza en posición normal, corresponde, en el hombre, al cuerpo de la sexta o de la sép-

tima vértebra cervical (véase *Laringe)*. Si la cabeza está en extensión, pasa por la parte inferior del cuerpo de la quinta cervical; si, al contrario, la cabeza está flexionada, pasa por la inferior de la séptima cervical. En la mujer el esófago sube ordinariamente un poco más arriba que en el hombre. Exteriormente el límite está representado por el borde inferior del fascículo cricoideo del músculo constrictor inferior de la faringe. Recordemos que el nervio recurrente penetra debajo de este borde. Es un excelente punto de referencia limitante.

β) *Por abajo*, el conducto esofágico está limitado por el orificio circular, apellidado *cardias*, por medio del cual comunica con el estómago. Exteriormente este límite está marcado por la angulación comprendida entre el borde izquierdo del esófago y la tuberosidad gruesa del estómago, llamada *incisura de His*. El cardias está situado enfrente del lado izquierdo de la décima o de la undécima dorsal; proyectado hacia delante sobre la pared esternocostal, corresponde ordinariamente al punto (o algo por fuera de este punto) en que el séptimo cartílago costal va a articularse con el esternón.

**2.° Situación y dirección.** — Limitado así, el conducto esofágico ocupa al principio la parte inferior del cuello.

Desde el punto de vista topográfico pueden distinguirse en él cuatro porciones: a más de 12 centímetros del plano esternal, delante de la columna vertebral. Lo recorre en toda su extensión y llega al diafragma. Atraviesa este músculo por el anillo llamado esofágico (véase *Diafragma)*, desemboca en el abdomen y se introduce casi inmediatamente en el estómago, a la altura de la décima o undécima vértebra dorsal.

Desde el punto de vista topográfico pueden distinguirse en él cuatro porciones: 1.ª, una *porción superior* o *cervical*, que se extiende desde el cartílago cricoides hasta un plano horizontal formado por la horquilla esternal; 2.ª, una *porción media* o *torácica*, que desde este mismo plano, se prolonga hasta el diafragma; 3.ª, una *porción diafragmática*, que corresponde al anillo esofágico del diafragma; 4.ª, una *porción inferior* o *abdominal*, comprendida entre el diafragma y el estómago.

**3.° Dirección.** — En su largo trayecto descendente, el esófago está en relación con la columna vertebral. Sigue algunas de sus inflexiones, y no podemos aceptar la opinión, emitida por gran número de anatomistas, de que el esófago lleva una dirección casi rectilínea. Para convencerse de lo contrario, basta fijar la vista en un corte vérticomedio de un cadáver congelado: se ve en él con toda claridad como el conducto esofágico desciende casi paralelamente a la columna cérvicodorsal.

¿Quiere decir esto que el esófago se halla directamente aplicado a los cuerpos de las vértebras? No, se separa de ellos progresivamente a partir de la cuarta o de la quinta dorsal. Representa en cierto modo la cuerda del arco descrito por la columna vertebral.

El esófago presenta además inflexiones en el sentido transversal. En su origen se halla situado en la línea media; pero, al dejar la faringe, se dirige ligeramente hacia la izquierda, pero siempre por delante de la columna vertebral. De la primera vértebra dorsal a la cuarta ocupa casi exactamente el plano medio prevertebral. Aquí se desvía a la derecha para dejar sitio a la aorta, que, como es sabido, alcanza el lado izquierdo de la columna vertebral; luego se dirige de nuevo a la izquierda, a partir de la séptima dorsal, y conserva esta situación hasta su entrada en el estómago. De estas diversas inflexiones resulta que el esófago, considerado en conjunto, presenta dos curvas laterales: una *curva superior*, de concavidad dirigida a la derecha, y otra *curva inferior*, de concavidad dirigida a la izquierda (fig. 155).

Debemos añadir, y todos los cirujanos están acordes respecto a este punto, que las diferentes inflexiones que acabamos de describir en el trayecto del esófago, tanto las inflexiones laterales como las ánteroposteriores, son siempre bastante poco pronunciadas para no dificultar la introducción de un catéter o de una sonda flexible de goma elástica. Sin embargo, lo son bastante para influir en la elección de una vía de acceso a tal o cual segmento del esófago.

**4.° Medios de fijación.** — El esófago se sostiene en posición:

α) *Hacia arriba*, por su continuidad con la faringe y por las conexiones íntimas de su túnica muscular con la cara posterior del cartílago cricoides.

β) *Hacia abajo*, por su continuidad con el estómago y también por cierto número de repliegues peritoneales que unen su porción abdominal al hígado y al diafragma (véase más adelante).

γ) *En toda su longitud*, por medio de fascículos de tejido conjuntivo que lo unen a todos los órganos vecinos, y también por cierto número de fascículos musculares que, partiendo de su superficie exterior, van a fijarse por otra parte en la tráquea, en los bronquios, en la aorta, en el anillo esofágico del diafragma, etc. (véase § 2).

A pesar de estos diversos medios de adherencia, el esófago, órgano blando y muy extensible, se deja desviar fácilmente, ya en sentido vertical, ya en sentido lateral, siguiendo en este caso todos los desplazamientos mediastínicos.

**5.° Longitud.** — El esófago mide, por término medio, 25 centímetros de longitud. Estos 25 centímetros se reparten del siguiente modo entre los diferentes segmentos del conducto: 5 centímetros para la porción cervical; 16 a 20 centímetros para la porción torácica; 1 a 1,5 centímetros para la porción diafragmática; 2,5 a 3 centímetros para la porción abdominal. Las variaciones de longitud del esófago torácico están en función de la altura del tronco y no de la talla total del individuo.

**6.° Forma y calibre.** — La forma y el calibre del esófago varían naturalmente según se considere el conducto en *estado de vacuidad* o en *estado de distensión*.

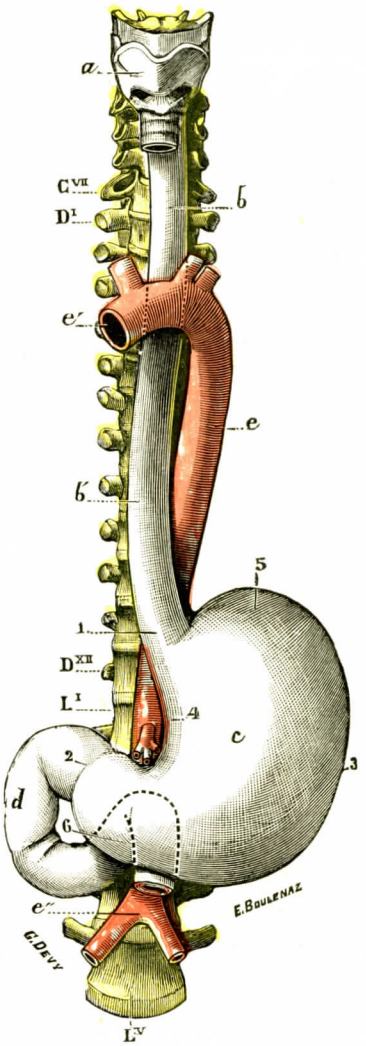


FIG. 155

Situación normal del esófago y del estómago, para demostrar su dirección y sus relaciones con el raquis y la aorta (esquema, vista anterior)

Este esquema no muestra la separación del esófago de la columna vertebral en la región dorsal inferior.

*a*, faringe. — *b*, curvatura lateral superior del esófago (la concavidad mira a la derecha). — *b'*, curvatura lateral inferior del mismo conducto (la concavidad mira a la izquierda). — *c*, estómago, con: 1, cardias; 2, píloro; 3, curvatura mayor; 4, curvatura menor; 5, tuberosidad mayor; 6, tuberosidad menor. — *d*, duodeno. — *e*, aorta, con: *e'*, cayado; *e''*, bifurcación a nivel de la curvatura lumbar.

CVII, séptima vértebra cervical. — DI, DXII, primera y duodécima vértebras dorsales. — LI, LV, primera y quinta vértebras lumbares.

*A.* En estado de vacuidad. — En estado de vacuidad, el conducto esofágico está aplastado de delante atrás y, según que las dos paredes opuestas se hallen más o menos próximas entre sí, la luz del conducto aparece, en cortes transversales, en forma de una *elipse*, de un *óvalo* o de una simple *hendidura* de dirección transversal. El ancho de esta hendidura, medido en cortes transversales de cadáveres congelados, varía, según las alturas, de 5 a 12 milímetros Es de observar que este aplastamiento ánteroposterior del esófago es más pronunciado en la parte superior que en la inferior. En efecto, junto al diafragma, el conducto se aproxima más a la forma cilíndrica, y su luz, gracias a los repliegues longitudinales de la mucosa, adquiere a veces en los cortes un aspecto más o menos estrellado.

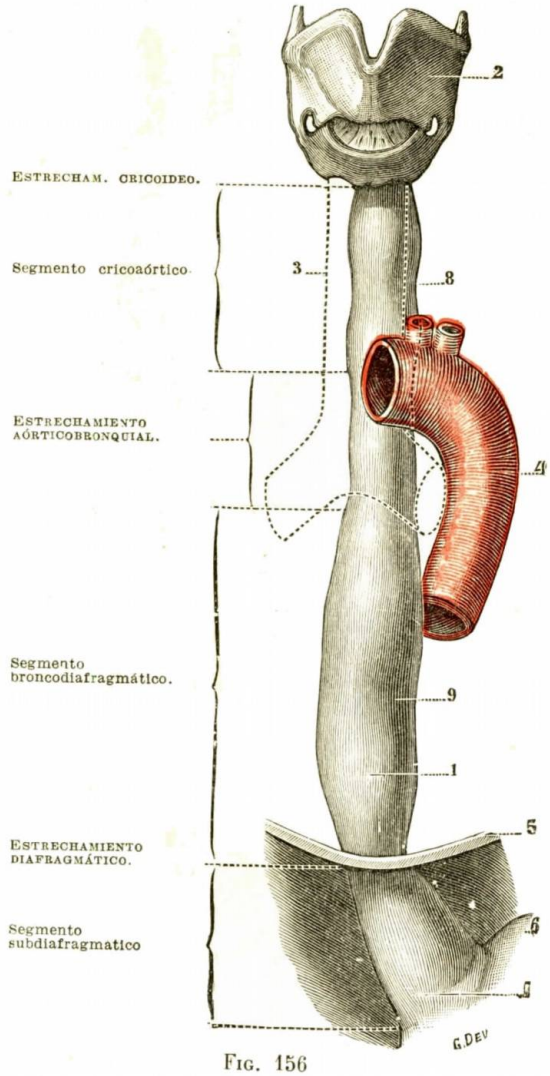


Fig. 156

Esófago distendido por una inyección de sebo (cara anterior).

1, esófago con sus diferentes segmentos. — 2, laringe. — 3, tráquea y bronquios representados por puntos. — 4, aorta torácica. — 5, diafragma.—6, estómago.—7, cardias.—8, estrechamiento bastante frecuente, que radica a nivel de la horquilla esternal. — 9, otro estrechamiento (inconstante) que corresponde al corazón.

*B.* En estado de distensión. — En estado de distensión (insuflación, inyección de agua o de líquidos solidificables, tales como el sebo, el yeso, etc.), el esófago se presenta también bajo el aspecto de un cilindro, pero de un cilindro muy mal calibrado (fig. 156).

a) *Aplanamiento general.*— Al principio, como en el estado de vacuidad, está perfectamente aplanado de delante atrás Al parecer, este aplanamiento presenta su máximo a nivel de la zona en la cual el esófago se halla en relación con la cara posterior del corazón. Además, presenta cierto número de puntos más estrechos: estos puntos son los *estrechamientos normales* del esófago.

b) *Estrechamientos.* — Los estrechamientos del esófago, estudiados particularmente por Mouton (Tesis de París, 1894), por Morosow (Tesis del San Petersburgo, 1887) y por Mehnert (*Verh. d. Anat. Gesellsch.*, año 1898), ofrecen una grandísima variación en cuanto a sitio y dimensiones. Del examen de un gran número de esófagos inyectados por Testut y Pellanda, ya en su situación, ya después de extraerlos de la cavidad torácica, parece resultar que deben admitirse, a lo largo del conduc-

to esofágico, tres estrechamientos, a saber (fig. 156): un estrechamiento superior o cricoideo, un estrechamiento medio o aórticobronquial y un estrechamiento inferior o diafragmático. El *estrechamiento cricoideo* se halla situado, como su nombre indica, en el propio origen del esófago inmediatamente por debajo del cricoides. Se extiende en una longitud de 12 a 15 milímetros. La anchura del esófago en este punto es de unos 14 a 16 milímetros. El estrechamiento cricoideo es el más constante de todos, y también el más pequeño. El *estrechamiento aórticobronquial* se halla situado en plena cavidad torácica. Corresponde, como indica perfectamente su nombre, al punto de contacto de la aorta y el bronquio izquierdo con el lado izquierdo del esófago. Este estrechamiento, particularmente más marcado en la mitad izquierda del conducto, se extiende a una altura de 4 ó 5 centímetros. Las dimensiones transversales del esófago varían, en este punto, entre 15 y 17 milímetros. El *estrechamiento diafragmático* se halla situado en el punto de paso del esófago a través del tabique diafragmático. Su longitud, muy variable, puede alcanzar de 10 a 20 milímetros. Las dimensiones transversales del esófago, a nivel de este estrechamiento, oscilan entre 16 y 19 milímetros.

c) *Segmentos dilatados.* — Estos tres estrechamientos dividen el conducto esofágico en tres segmentos dilatados, que designaremos del siguiente modo, yendo de arriba abajo: 1.°, el *segmeno cricoaórtico*, comprendido entre el estrechamiento cricoideo y la parte inicial del estrechamiento aórticobronquial; 2.°, el *segmento broncodiafragmático*, que se extiende desde la parte inferior de la estrangulación aórticobronquial hasta el principio del estrechamiento diafragmático, y 3.°, el *segmento subdiafragmático*, que corresponde a la porción abdominal del conducto y se halla naturalmente comprendido entre la estrangulación diafragmática y el cardias. De estos tres segmentos, los dos primeros son más o menos fusiformes: son los *huso cricoaórtico* y *broncodiafragmático*. El tercero tiene la forma de un embudo, cuya base, dirigida hacia abajo, corresponde al estómago: le daremos el nombre de *embudo precardíaco*. A nivel de las porciones ensanchadas del esófago, las dimensiones transversales del conducto oscilan ordinariamente entre 19 y 22 milímetros.

Al lado de los estrechamientos indicados, que con bastante regularidad se hallan en todos los esófagos, existen algunos más, pero éstos son menos constantes. Se halla uno (una vez de cada cuatro sujetos) a la mitad de la distancia que media entre el cricoides y el cayado de la aorta; corresponde casi a la horquilla esternal y podría quizá dársele el nombre de *estrechamiento esternal*. Cuando existe, nuestro huso cricoaórtico resulta dividido en dos segmentos distintos. Puede encontrarse otro (fig. 156, 9) en el punto de contacto del esófago con la cara posterior del corazón *(estrechamiento cardíaco)*: éste es perfectamente visible en los cortes sagitales de cadáveres congelados. Este también, cuando existe, divide el segmento broncodiafragmático en dos segmentos más o menos distintos. Por otra parte, en vez de un estrechamiento único aórticobronquial (lo que parece ser la disposición más común), puede haber en el mismo punto dos estrechamientos superpuestos, que corresponden aisladamente uno a la aorta y otro al bronquio izquierdo.

Sea como malformación congénita, sea por la influencia de condiciones fisiológicas desfavorables a su evacuación (acalasia cardioesofágica de Hearst), el esófago puede adquirir una dimensión transversal a veces monstruosa (megaesófago).

d) *Significación morfológica.* — La presencia en el esófago de porciones estranguladas que alternan con otras dilatadas ha sido interpretada de diversos modos por los autores.

Para Mouton sería preciso ver en esta disposición los restos de las soldaduras entre la porción ectodérmica y la porción entodérmica del esófago: tal explicación nos parece ser difícilmente sostenible

Para Morosow, y esta explicación es ciertamente la más razonable, los estrechamientos que se observan de trecho en trecho en el esófago son el resultado de

una compresión ejercida sobre el mismo por las formaciones vecinas; así, el estrechamiento diafragmático es el resultado de la compresión ejercida sobre la parte correspondiente del esófago por el anillo muscular que éste atraviesa, y el estrechamiento aórticobronquial marca la compresión del esófago por la aorta y por el bronquio izquierdo, etc. Con todo, esta influencia morfogénica es muy antigua y desde largo tiempo fijada por la herencia: en efecto, dichos estrechamientos se encuentran en el recién nacido y también en el feto, al igual que en el adulto.

Finalmente, en una comunicación presentada a la Sociedad anatómica alemana (1898), MEHNERT cree que deben considerarse los estrechamientos esofágicos como el reflejo externo de la constitución metamérica de este órgano. MEHNERT describe 12 segmentos esofágicos, limitados por 13 estrechamientos, vascularizados por 12 arterias y en relación con las 12 vértebras dorsales. Tal interpretación no es más que una hipótesis

**7.° Resistencia y elasticidad.** — La resistencia del esófago a la distensión es bastante considerable. Es necesaria aproximadamente una presión de un metro de mercurio para lograr la rotura del esófago sano. Se concibe, pues, que el vómito no pueda producir la rotura de un esófago normal. De las túnicas del esófago, la mucosa es la menos extensible. Por la influencia de una presión fuerte, la musculosa no estalla, pero se erosiona y fisura longitudinalmente. Esta facilidad en dejarse dilacerar es un inconveniente bien conocido de los cirujanos. La tracción de los hilos de sutura corta fácilmente el tejido esofágico, que nada tiene de compacto (GRÉGOIRE).

La elasticidad no es considerable. Este largo conducto, comparable en esto al uréter, sólo se alarga en escasas proporciones, pero los extremos de un esófago seccionado se retraen varios centímetros de una y otra parte de la sección, lo que es un obstáculo para la resección de un fragmento importante del conducto esofágico atacado por un tumor. El cirujano no puede esperar la afrontación conveniente de las dos secciones de un esófago del que haya resecado un fragmento de una longitud mayor de cuatro centímetros.

**8.° El esófago en el vivo.** — Dos procedimientos permiten examinar el esófago en el vivo: la *endoscopia* y la *radioscopia*.

a) *Endoscopia.* — La endoscopia (fig. 157) muestra que el conducto está cerrado por dos anillos musculares, uno en el origen, designado con el nombre de boca del esófago por KILIAN, a la entrada del conducto; el otro en la travesía diafragmática. Entre estos dos esfínteres las paredes esofágicas quedan separadas y particularmente móviles por la influencia de los movimientos respiratorios y de las pulsaciones cardioaórticas. La mucosa, plegada, es más blanca, más pálida que la del estómago. La distancia de los diferentes segmentos del esófago a los arcos dentales ha sido precisada por los endoscopistas, según el sexo y, sobre todo, los tipos morfológicos. Así es posible localizar sin error un proceso patológico a la altura del conducto esofágico.

b) *Radioscopia.* — Cuando el esófago está vacío, su imagen dibuja una banda clara, de contornos imprecisos, situada delante de la columna vertebral, si se tiene el cuidado de colocar al paciente en posición oblicua anterior derecha. La claridad esofágica corresponde entonces al aspecto claro posterior, que se dibuja por detrás de la sombra cardioaórtica. Cuando se hace injerir un líquido opaco, éste desciende por ondas peristálticas extremadamente rápidas sin detenerse hasta llegar al estómago. La masa bismutada o baritada forma una columna obscura que resbala por el esófago y luego cae en el estómago Por el contrario, si se hace injerir una substancia espesa, desciende lenta y regularmente hasta el desfiladero diafragmático, donde se detiene. El esófago se llena entonces y forma una banda negra.

bastante regular, de 25 milímetros aproximadamente de anchura. Después de algún tiempo de detención, el extremo interior de la banda obscura se afila a la manera de un tubo de vidrio «estirado a la llama»; este filete opaco llega entonces a la tuberosidad mayor del estómago.

La abertura del orificio diafragmático que marca así un tiempo de detención importante en la repleción y evacuación esofágica, se establece durante la espiración

10 A I. Región cervical superior, el mismo aspecto que la boca esofágica.



10 B. II. La misma región en el curso de una inspiración profunda.

10 C. III. Región cervical inferior.



10 D. IV. Región torácica.



10 E. V. Travesía diafragmática.

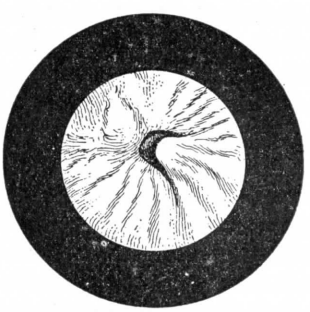

10 F. VI. Cardias

Fig. 157

Aspectos del esófago normal (Delort).

o bien después de una deglución secundaria. La forma y el modo de evacuación de la cavidad esofágica vistos bajo la pantalla son, pues, completamente distintos según la consistencia de la substancia injerida. Como hace notar Grégoire, se concibe la importancia de esta noción de anatomía radiológica. Por no conocerla se podría interpretar como el resultado de una estenosis lo que es, en realidad, un aspecto normal para tal substancia injerida.

**9.° Superficie interior.** — La superficie interior del esófago está formada por la mucosa, que en el vivo, como en el cadáver fresco, tiene una coloración más pálida que la de la faringe. Esta coloración contrasta, por otra parte, con el color ceniciento del estómago. Está surcada por largos pliegues longitudinales, que se atenúan o se borran cuando pasa el bolo alimenticio, para rehacerse de nuevo después que el conducto esofágico vuelve del estado de distensión al estado de vacuidad. Estos pliegues se hallan formados exclusivamente por la mucosa, duplicada por la submucosa, y resultan de que esta membrana es demasiado ancha, en el estado de vacuidad del conducto, para cubrir la superficie sobre la cual descansa.

## § 2. — Relaciones

La superficie exterior del esófago, bastante regularmente lisa y uniforme, está completamente rodeada por una capa de tejido celular más o menos densa, que designaremos con el nombre de *capa celular periesofágica:* es la vaina *celulosa*, la *vaina visceral*, la *adventicia* de algunos autores. Continuación de la capa celulosa perifaríngea, cubre sucesivamente la porción cervical y la porción torácica del esófago, pero no sin cambiar de aspecto: bastante desarrollada en su parte más superior, se atenúa gradualmente a medida que desciende y, una vez llegada al tórax, no tarda en confundirse con el tejido celular del mediastino posterior. Por mediación de su vaina celulosa, el esófago tiene relaciones importantes con una porción de órganos. Consideraremos en el esófago tres porciones: *cervical*, *torácica* y *abdominal*.

Esta división, justificada por la anatomía topográfica, lo es también desde el punto de vista quirúrgico. Cada segmento posee, en efecto, sus vías de acceso particulares. En realidad, los segmentos torácico y abdominal forman un todo, que la travesía diafragmática no es suficiente para disociar. El obstáculo que constituye esta barrera muscular es, en efecto, fácil de vencer, sea cual fuere la vía de acceso.

El esófago cervical es más corto (6 centímetros) que el esófago torácico y abdominal (18 centímetros).

**1.° Porción cervical.** — Entre el cuerpo de la sexta vértebra cervical y el borde superior de la segunda vértebra dorsal, el esófago ocupa la parte más profunda de la región infrahioidea.

a) *Por delante*, está en relación con la porción membranosa de la traquearteria: un tejido celular, muy laxo en la parte inferior, más denso en la superior, une uno con otro estos dos conductos. Situado primero inmediatamente detrás de la la tráquea y cubierto por ella, el esófago rebasa la tráquea a la izquierda desde la séptima cervical, de modo que en toda la extensión de su porción cervical un segmento mayor o menor de la pared anterior del esófago está al descubierto. Si el esófago rebasa la tráquea a la izquierda, depende principalmente de que esta última sufre un desplazamiento hacia la derecha, desplazamiento debido al cayado de la aorta que la rechaza franqueando el bronquio izquierdo. La porción así descubierta del esófago entra en relación con el cuerpo tiroides y el plano muscular de cubierta: esternohioideos, esternotiroideos. La arteria tiroidea inferior llega a la glándula a la altura de la porción inicial del esófago (fig. 158).

b) *Por detrás*, el esófago está en relación con la columna cervical, de la cual está separado por los músculos prevertebrales y por la aponeurosis prevertebral. Hállase unido a esta aponeurosis por una capa de tejido celular laminoso, laxo, que se continúa hacia arriba con el tejido celular retrofaríngeo y hacia abajo con el del mediastino posterior.

Con el nombre de *tabiques sagitales del esófago* ha descrito CHARPY dos láminas fibrosas, una derecha y otra izquierda, que, partiendo de los bordes laterales del esófago, se dirigen directamente hacia atrás y van a terminar en la aponeurosis prevertebral. Estos tabiques sagitales, que son continuación de los tabiques similares que hemos descrito anteriormente en la faringe, son dependientes de la capa celulosa periesofágica. Forman las paredes laterales de un espacio llamado *espacio retroesofágico*, cuya pared anterior está formada por el esófago mismo y la pared posterior por la aponeurosis prevertebral. Este espacio se denomina también *espacio retrovisceral* de Henke. El espacio retroesofágico, que se

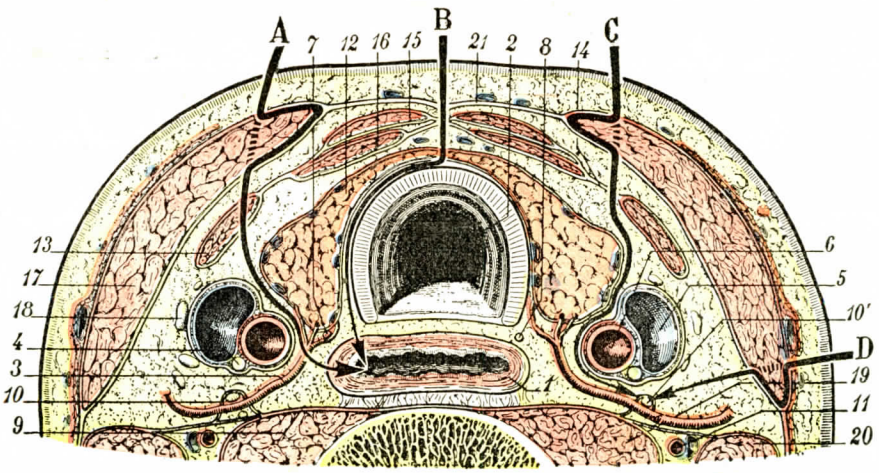


FIG. 158

Corte horizontal esquemático del cuello, que pasa a nivel de la séptima vértebra cervical y está destinado a enseñar las vías de acceso al esófago cervical y a las arterias tiroides inferior y vertebral (T.-J.).

1, esófago. — 2, tráquea. — 3, curva de la arteria tiroidea inferior. — 4, neumogástrico. — 5, yugular interna. — 6, carótida primitiva. — 7, nervio recurrente izquierdo abrazado por la rama posterior de la tiroidea inferior. — 8, nervio recurrente derecho. — 9, aponeurosis cervical profunda. — 10, vaina del gran simpático; la tiroidea se halla contenida en esta vaina en el punto que cruza el nervio. — 10', nervio del gran simpático; en el lado izquierdo está dividido en dos troncos entre los cuales pasa la tiroidea. — 11, arteria vertebral. — 12, glándula tiroides. — 13, omohioideo. — 14, aponeurosis media. — 15, esternocleidohioideo. — 16, esternotiroideo. — 17, esternocleidomastoideo. — 18, ganglio linfático. — 10, largo del cuello. — 20, escaleno anterior. — 21, aponeurosis cervical superficial.

A, vía de acceso lateral o carotídea, y B, vía de acceso media o infrahioidea al esófago. — C, vía carotídea anterior, y D, vía carotídea posterior, para descubrir la arteria tiroidea inferior; la punta de las flechas, en vez de llegar a la arteria, llega por error al simpático. — Las flechas enseñan cuáles son los planos que hay que atravesar (trazo lleno) y separar (trazo lleno y trazo punteado) para llegar a estos órganos.

puede hacer visible inyectándolo o bien (en una sección horizontal del cuello) atrayendo con fuerza el esófago hacia delante, es la continuación al nivel del esófago del espacio retrofaríngeo. Como este último, está lleno de tejido conjuntivo laxo de mallas anchas que favorece los movimientos del esófago, constituyendo un verdadero aparato de deslizamiento, el homólogo de una bolsa serosa. Según TRUFFERT, los tabiques sagitales son una dependencia de las vainas vasculares (véase tomo I).

c) *Lateralmente* el esófago tiene relaciones inmediatas y relaciones mediatas.

α) *Relaciones inmediatas.* — A la derecha la tráquea rebasa su lado derecho y lo aísla de los órganos próximos. A la izquierda (fig. 160), el esófago, al descubierto, está en relación íntima con la cara interna del lóbulo izquierdo del cuerpo tiroides, con el último cayado de la arteria tiroidea inferior que cruza horizontalmente su dirección, con las venas tiroideas medias e inferiores. Los *nervios recu-*

*rrentes* avanzan en contacto inmediato con el esófago; el recurrente derecho sigue su borde derecho; el recurrente izquierdo sigue primero el lado izquierdo del esófago, luego se dirige a su cara anterior en el surco tráqueoesofágico. Desaparecen ambos al pasar por debajo del constrictor inferior de la faringe o a través de sus fibras (véase *Faringe*, pág. 120) después de haber contraído relaciones íntimas con

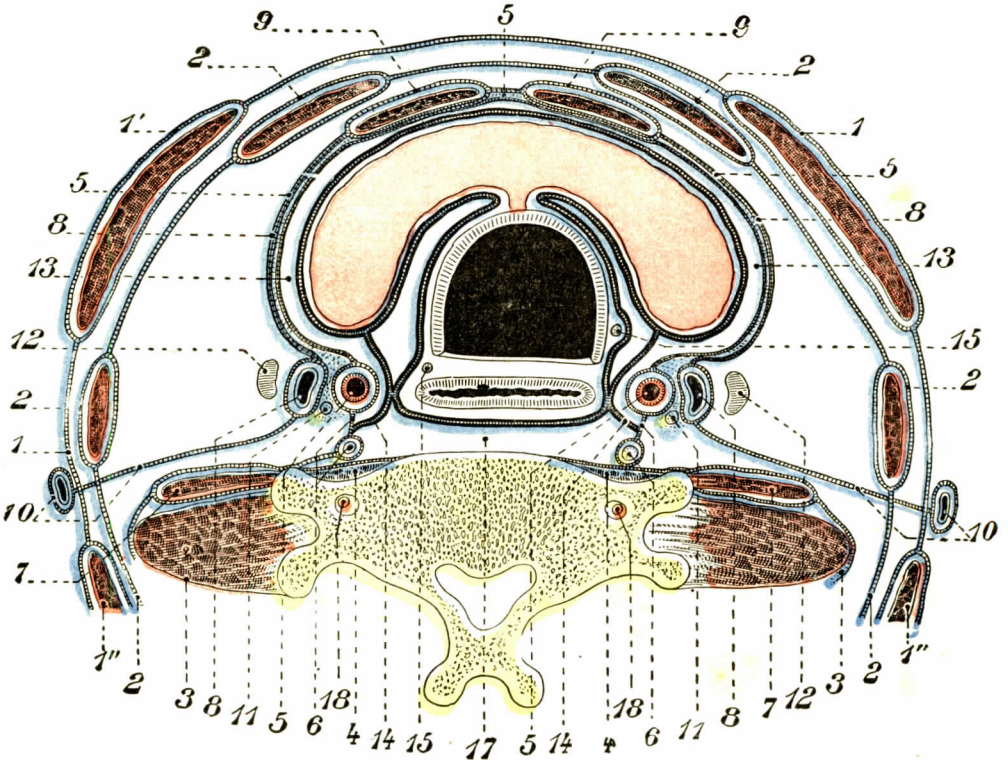


Fig. 159

El compartimiento visceral en el plano cervical inferior (según Truffert).

1, aponeurosis cervical superficial. — 1', esternocleidomastoideo. — 1'', trapecio. — 2, aponeurosis cervical media. — 3, aponeurosis cervical profunda. — 4, aponeurosis prevertebral. — 5, aponeurosis vascular arterial y carótida primitiva. — 6, su segmento sagital que envaina el simpático. — 7, músculo escaleno anterior en la hoja arterial. — 8, aponeurosis vascular venosa y yugular interna. — 9, músculo esternotiroideo en la hoja venosa. — 10, hoja venosa: aponeurosis cervical transversa con la vena yugular externa. — 11, nervio neumogástrico en la reunión de las hojas vasculares. — 12, ganglio linfático. — 13, compartimiento visceral. — 14, hoja de los vasos del intestino cefálico que lo limita. — 15, vaina tráqueoesofágica donde está el nervio recurrente. — 16, vaina de la cápsula del cuerpo tiroides. — 17, espacio retrovisceral. — 18, arteria vertebral.

las arterias tiroideas inferiores, sobre las que hemos insistido extensamente al tratar del cuerpo tiroides.

β) *Relaciones mediatas.* — Las relaciones mediatas de los bordes laterales del esófago se efectúan con las carótidas primitivas; la izquierda está más próxima al esófago que la derecha. Más lateralmente aún, separado del conducto esofágico, pero situado en el mismo plano, encontramos el simpático cervical. Los músculos infrahioideos, es decir, el esternotiroideo y el esternocleidohioideo, forman los planos de cubierta. Lateralmente el homohioideo pasa en banda por el espacio que separa en este punto el esternocleidomastoideo del conducto laringotraqueal.

**2.° Porción torácica.** — El esófago torácico se extiende desde $D^2$ hasta $D^7$ o $D^8$. Está profundamente oculto, inaccesible a toda exploración, salvo al cate-

terismo o a la endoscopia y radioscopia. Encerrado en el mediastino posterior, rodeado de órganos que lo ocultan y le acompañan, fraguándose paso en una región extremadamente alejada de los planos superficiales, defendido por barreras óseas difíciles de franquear o de rodear (las paredes torácicas no son despresibles), el esófago torácico escapa a la acción quirúrgica en tanto no se ha empleado el acceso

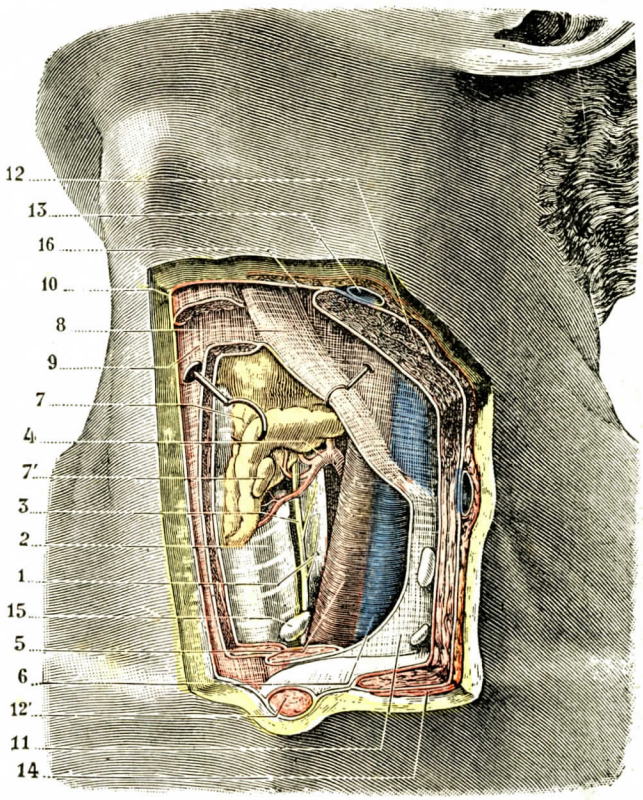


Fig. 160

Relaciones del borde izquierdo del esófago y la tráquea (T.-J.).

1, porción del esófago rebasando a la izquierda la tráquea. — 2, tráquea. — 3, recurrente izquierdo. — 4, tiroidea inferior. — 5, carótida primitiva. — 6, yugular interna. — 7, glándula tiroides, con 7', una paratiroides. — 8, músculo omohioideo. — 9, esternotiroideo. — 10, esternocleidohioideo. — 11, aponeurosis cervical media. — 12, esternocleidomastoideo, con 12', su cabo esternal. — 13, vena yugular externa. — 14, cutáneo. — 15, ganglio linfático. — 16, aponeurosis superficial.

transpleural. Una vez resuelto el problema del neumotórax quirúrgico, la cirugía del esófago torácico ha entrado en una fase activa (Torek, Garlocck, Ballivet).

En la porción torácica se describen los segmentos: uno superior, el otro inferior. El límite entre estos dos segmentos es determinado por el paso del esófago entre dos cayados, el *cayado de la aorta* a la izquierda y el *cayado de la vena ácigos mayor* a la derecha; de ahí la división en dos porciones, una superior, *supraaórtica;* otra inferior, *interácigoaórtica* (fig. 171). En la primera porción el esófago está situado detrás de la tráquea, de ahí el nombre de *porción retrotraqueal* que se da a veces a este segmento (Grégoire). La segunda porción pasa por detrás del pericardio, de ahí el nombre de porción *retrocardíaca* o *retropericardias* que se le da también.

a) *Porción supraaórtica o retrotraqueal.* — Se extiende de $C^6$ a $D^4$-$D^5$. En este primer segmento el esófago transcurre detrás de la masa de los grandes vasos de la base del corazón y se abre camino entre las dos pleuras mediastínicas derecha e izquierda; la proximidad vascular hace particularmente difícil y peligroso su acceso.

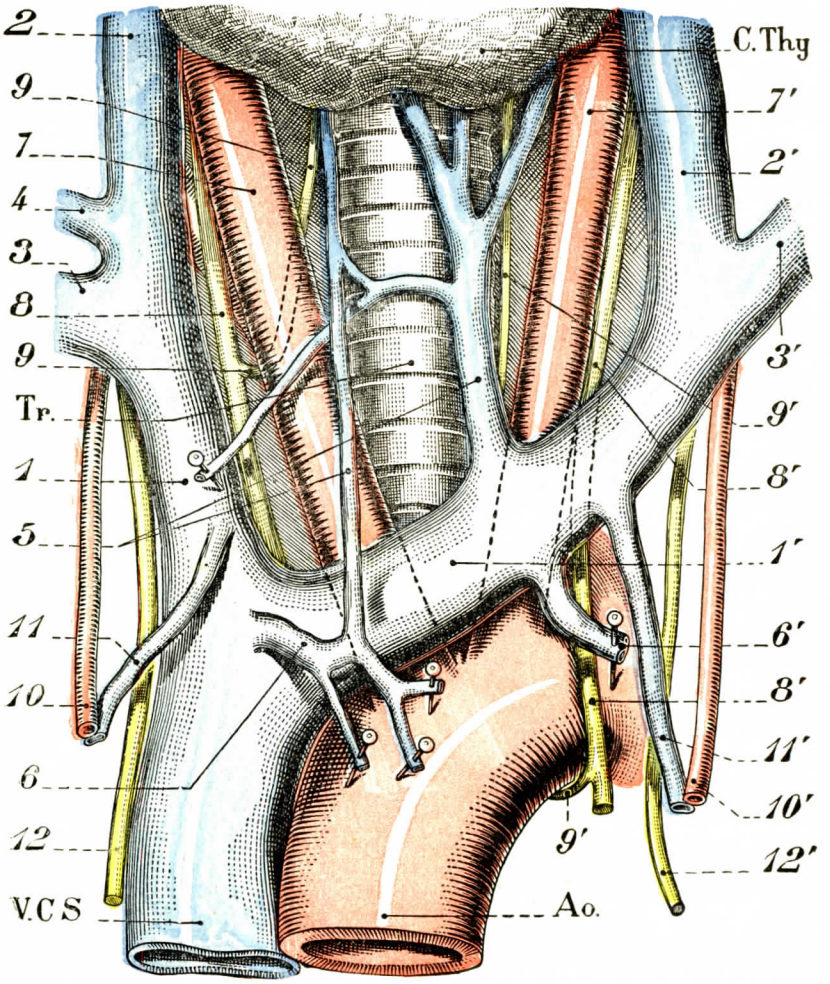


Fig. 161

Plano vascular del mediastino anterior y de la parte inferior del cuello (según Braine).

V.C.S., vena cava superior. — Ao., aorta. — Tr., tráquea. — C.thy., cuerpo tiroides.

1, 1', troncos venosos braquiocefálicos derecho e izquierdo. — 2, 2', venas yugulares internas. — 3, 3', venas subclavias. — 4, vena yugular externa derecha. — 5, vena tiroidea. — 6, tronco de las venas timicas, mediastinas y pericárdicas. — 6', vena intercostal superior izquierda. — 7, 7', arterias carótidas primitivas. — 8, 8', neumogástricos. — 9, 9', recurrente derecho. — 9', recurrente izquierdo. — 10, 10', arterias mamarias internas. — 11, 11', venas mamarias internas. — 12, 12', nervios frénicos.

*Por delante*, el esófago está íntimamente unido a la porción membranosa de la tráquea. Es difícilmente disociable. Los dos órganos, en efecto, están unidos por fascículos conjuntivos y por fibras musculares lisas, cuyo conjunto constituye el *músculo tráqueoesofágico* (fig. 162).

*Músculo tráqueoesofágico.* — Las fibras musculares tráqueoesofágicas, mencionadas por TREITZ y estudiadas por LAIMER, forman un fascículo que nace por tejido fibroso elástico de la pared posterior de la tráquea. Se insertan en el esófago, ora disociadas, ora en forma de un cordón individuado, de 2 a 3 centímetros de longitud.

*Músculo broncoesofágico izquierdo.* — Este músculo, inconstante, pero bastante frecuente, descrito por vez primera por HYRTL (1844), está constituído por un pequeño fascículo muscular de un centímetro de longitud aproximadamente y un milímetro de anchura, que nace de la *pared posterior* del bronquio izquierdo y alcanza el esófago en la bifurcación traqueal.

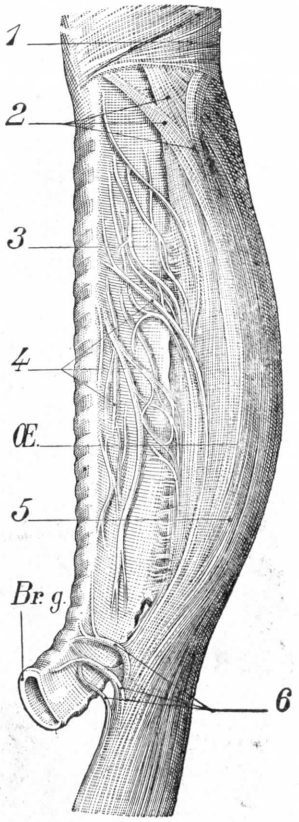


FIG. 162

Mitad superior del esófago (porción tráqueobronquial): sus conexiones musculares con la tráquea y el bronquio izquierdo (según LAIMER).

Tr., tráquea. — Br. g., bronquio izquierdo. — Œ., esófago.

1, músculo cricofaríngeo (parte inferior del constrictor inferior de la faringe). — 2, fascículos musculares longitudinales de la cara lateral del esófago. — 2, tejido fibroelástico que une la tráquea y el esófago. — 4, tendones elásticos y fibras musculares tráqueoesofágicas. — 5, capa muscular longitudinal del esófago. — 6, tendones y fibras musculares broncoesofágicas.

Por delante de la tráquea, es decir entre ella y la cara posterior del esternón, se encuentra el plano vascular (fig. 161). Este se halla constituído, de delante atrás por: 1.°, los dos troncos venosos braquiocefálicos, el derecho vertical y el izquierdo muy oblicuo, de cuya confluencia nace la vena cava superior, que desciende a lo largo del borde derecho del esternón; 2.°, por detrás del plano venoso se extiende el plano arterial con la porción ascendente de la aorta, el comienzo de su cayado y los vasos que salen de él: el grueso tronco braquiocefálico derecho, la carótida y la subclavia. Añadamos, en el niño, por delante del plano vascular, la presencia del timo, y los restos de esta glándula en el adulto.

*Por detrás*, el esófago está siempre aplicado delante de la columna vertebral. Está separado de ella por el tejido celular del mediastino posterior, que se continúa directamente, como hemos dicho ya, con el de la región prevertebral. Aquí el conducto torácico se inclina ligeramente a la izquierda (fig 163); se halla, pues, a cierta distancia del esófago, en un plano posterior que sigue el lado izquierdo de la columna vertebral (véase tomo II).

*A la izquierda*, el esófago es seguido por dos gruesos vasos. Primero la arteria carótida primitiva izquierda, que sube paralelamente a él y algo por delante; algo por detrás del tronco de la carótida se lanza la primera porción de la arteria subclavia izquierda, que está en contacto con el borde externo del esófago (fig. 163). Entre carótida y subclavia pasa el nervio neumogástrico izquierdo, que, al cruzar la cara anterior de la aorta, abandona el nervio recurrente izquierdo. Este es entonces el satélite íntimo del conducto digestivo; se aloja inmediatamente en el ángulo diedro formado por la tráquea y el esófago y conserva esta posición. Lo hemos encontrado aquí al estudiar el esófago cervical. Se halla, pues, en tal situación que sufre rápidamente las consecuencias de las lesiones endo y periesofágicas.

*A la derecha*, el esófago es rebasado por la tráquea. Es seguido, pero a distancia, por el tronco arterial braquiocefálico derecho y por el origen de las arte-

rias subclavia y carótida primitiva derechas (fig. 163). El neumogástrico derecho, después de haber pasado entre la arteria y la vena subclavias derechas, deja el

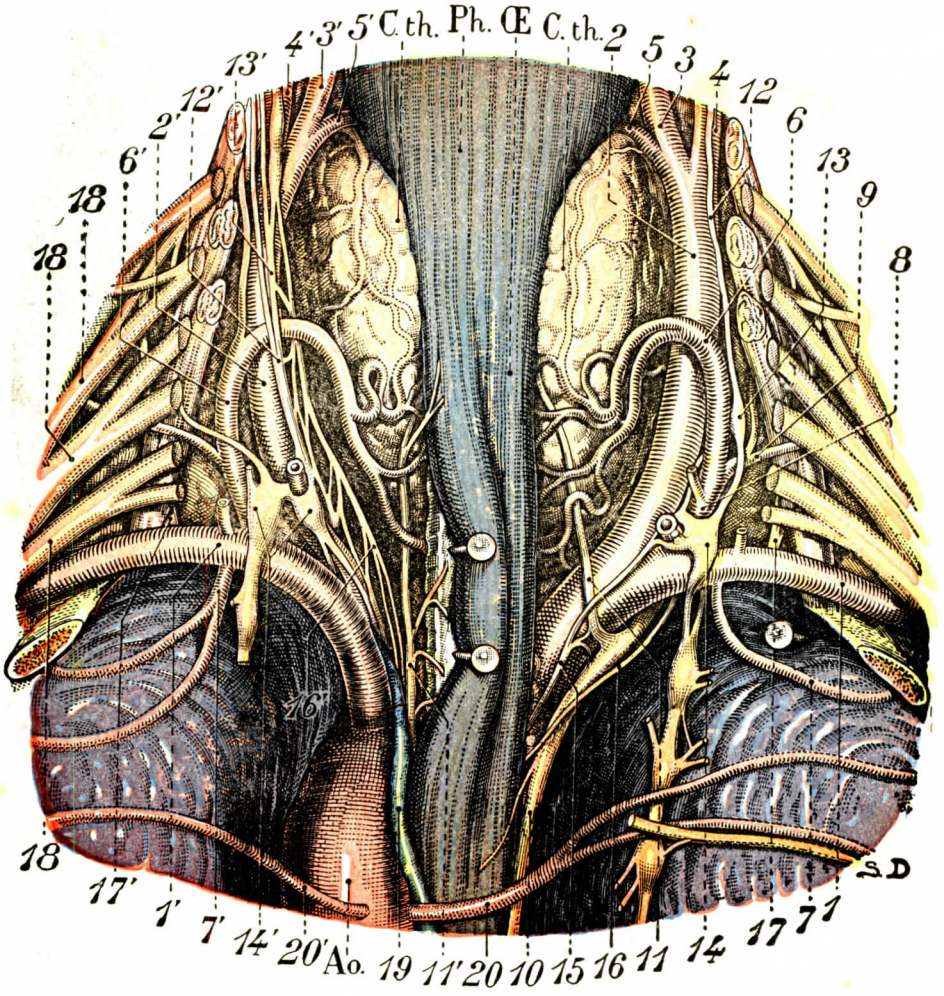


Fig. 163

Las arterias subclavias y los órganos de la base del cuello (vista posterior). Segmento inferior del esófago cervical y segmento superior del esófago torácico.

(Se ha quitado la columna vertebral entre la tercera vértebra cervical y la cuarta vértebra dorsal.)

Ph., faringe. — Œ., esófago. — Ao., aorta. — C.th., cuerpo tiroides.

1, 1', arterias subclavias derecha e izquierda. — 2, 2', carótidas primitivas derecha e izquierda. — 3, 3', carótidas externas. — 4, 4', carótidas internas. — 5, 5', arterias tiroideas superiores. — 6, 6', arterias tiroideas inferiores. — 7, intercostal superior izquierda. — 8, tronco tirobicérvicoescapular derecho. — 9, arteria escapular superior. — 10, nervio neumogástrico derecho. — 11, 11', nervios recurrentes derecho e izquierdo. — 12, 12', simpático cervical. — 13, ganglio cervical medio derecho. — 13', ojal nervioso simpático en el que se introduce la arteria tiroidea inferior iquierda. — 14, 14', ganglios estelares derecho e izquierdo. — 15, un nervio cardíaco inferior derecho anastomizado con el recurrente derecho. — 16, 16', nervios cardíacos superiores derecho e izquierdo. — 17, 17', nervios frénicos derecho e izquierdo. — 18, 18, 18, plexo braquial. — 19, conducto torácico. — 20, 20, arterias intercostales aórticas.

recurrente derecho, que no tiene, al contrario del izquierdo, sino relaciones lejanas con el esófago en su origen (fig. 163, 11).

Por ambos lados, a derecha e izquierda, los órganos que acabamos de describir separan el esófago de la pleura mediastínica. La serosa está, pues, en esta primera porción a distancia del esófago. En realidad, la abertura del tórax o la exploración endoscópica muestran que la porción del esófago torácico está a la izquierda, en contacto directo con la pleura. El esófago aparece en el área de un triángulo limitado por abajo por el cayado aórtico, por delante por la arteria subclavia izquierda y, por detrás, por el relieve de los cuerpos vertebrales.

b) *Porción interácigoaórtica.* — Se extiende de $D^5$ a $D^9$-$D^{10}$. Este segmento del esófago, denominado también *segmento retrocardíaco*, presenta relaciones complejas. El esófago se sitúa entre el pericardio y la columna vertebral, separados uno de la otra por una distancia de 6 centímetros aproximadamente. Las pleuras mediastínicas, al principio separadas, se aproximan al conducto esofágico al mismo tiempo que éste se aleja de la columna vertebral. Precisemos ante todo el cambio de plano Situado primero junto y frente a la columna vertebral, en la línea media, el esófago se encuentra primero rechazado a la derecha por el cayado aórtico. Luego éste se insinúa por detrás de él, interponiéndose delante del plano vertebral. A la altura de la séptima vértebra dorsal el esófago vuelve a ser mediano, luego pasa a la izquierda, penetrando en el diafragma, pero queda anterior y cada vez más distante de la columna. Describe, pues, en su travesía torácica una ligera curva de convexidad derecha.

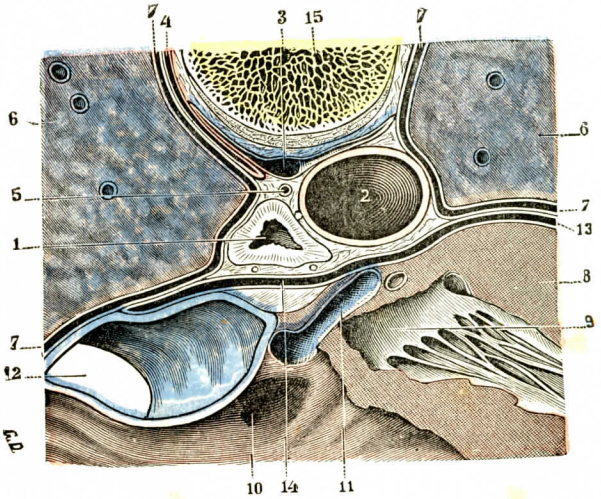


FIG. 164

Esófago, visto en un corte transversal del tórax, que pasa por la octava vértebra dorsal (cadáver congelado, segmento inferior del corte).

1, esófago, con los neumogástricos. — 2, aorta. — 3, ácigos mayor, que recibe a la derecha una vena intercostal y a la izquierda la ácigos menor. — 4, una arteria intercostal. — 5, conducto torácico. — 6, pulmones. — 7, pleura. — 8, corte del corazón. — 9, válvula auriculoventricular izquierda. —10, aurícula derecha. — 11, vena coronaria, que desemboca en la aurícula. — 12, vena cava inferior. — 13, pericardio. — 14, fondo de saco de Haller, que separa el esófago de la cara posterior del corazón. — 15, octava vértebra dorsal.

Estudiemos las relaciones de este segmento.

*Por delante*, el esófago no tarda en abandonar la tráquea, que por lo demás desaparecerá pronto al bifurcarse. Cruza entonces el origen del bronquio izquierdo, al cual se une a menudo por el músculo broncoesofágico izquierdo que hemos descrito antes. Debajo de la bifurcación traqueal, y en particular del bronquio izquierdo, se extiende el collar de los ganglios intertráqueobronquiales, que a veces, cuando están hipertrofiado, enlazan y encierran el esófago. En este punto el esófago está en relación, pero a distancia, con los órganos de los pedículos pulmonares. Al esófago entra en contacto íntimo con la cara posterior del bronquio izquierdo. Aquí se abren generalmente las fístulas esófagobronquiales, mucho más frecuentes que las esófagotraqueales clásicas. Debajo del bronquio izquierdo, el esófago se hace entonces retrocardíaco (fig. 165). La cara posterior del pericario forma una superficie lisa y plana que corresponde al fondo del saco de Haller. Esta relación explica

que las pericarditis provoquen frecuentemente la disfagia (fig. 165 y 171). La relación entre los dos órganos es, en efecto, íntima; el esófago traza, como hemos visto, su huella en el pericardio. Lateralmente, la cara posterior del pericardio se

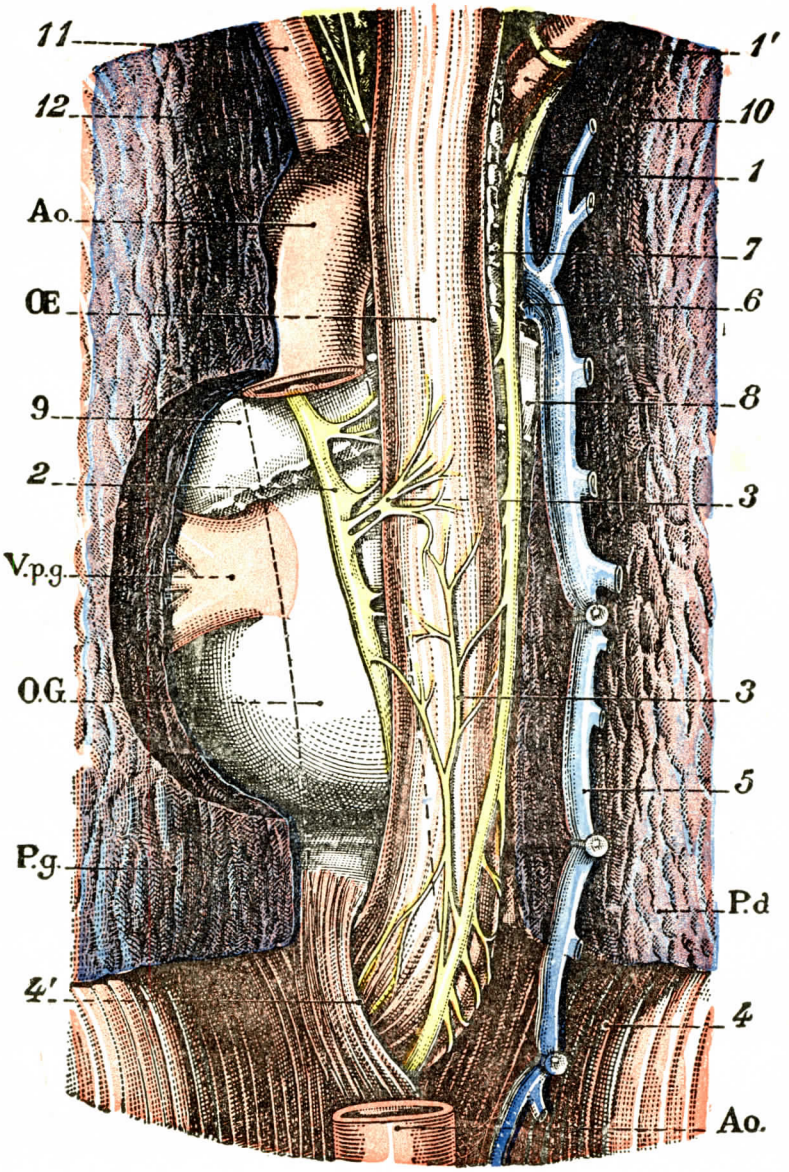


Fig. 165

Relaciones posteriores del pericardio. El esófago torácico.

Ao., aorta. — Œ., esófago. — O.g., aurícula izquierda. — P.d., pulmón derecho. — P.g., pulmón izquierdo. — V.p.g., vena pulmonar izquierda.

1, neumogástrico derecho. — 1', recurrente derecho. — 2, neumogástrico izquierdo. — 3, 3', plexo esofágico. — 4, diafragma. — 4', orificio esofágico. — 5, vena ácigos mayor. — 6, cayado de la ácigos. — 7, tráquea. — 8, bronquio derecho. — 9, bronquio izquierdo. — 10, subclavia derecha. — 11, subclavia izquierda. — 12, nervio cardíaco.

prolonga por los pedículos pulmonares. Si abrimos el pericardio, comprobamos que el esófago corresponde, por mediación de la serosa, primero a la aurícula izquierda, luego, más abajo, a la cara posterior del pedículo izquierdo.

*Por detrás*, el esófago, situado junto a la columna vertebral, la abandona a la altura de la cuarta dorsal. Se dirige adelante, quedando a 3 ó 4 centímetros de distancia de los cuerpos vertebrales. La aorta lo separa de ellos. Este vaso grueso (fig. 166), cruza, en efecto, primero el costado izquierdo del esófago y termina su cayado pasando detrás del conducto digestivo. Desde este momento, la aorta quedará solidaria de la columna vertebral, adherida a ella, mientras que el esófago se alejará cada vez más. Aorta y esófago, en su porción descendente, limitan así entre ambos un triángulo vertical de lados curvilíneos, uno anterior, esofágico, el otro posterior, aórtico; la base corresponde al diafragma. En la parte superior del tórax las intercostales derechas pasan detrás del esófago; más abajo, a partir de la sexta vértebra dorsal, son las intercostales izquierdas las que cruzan su cara posterior.

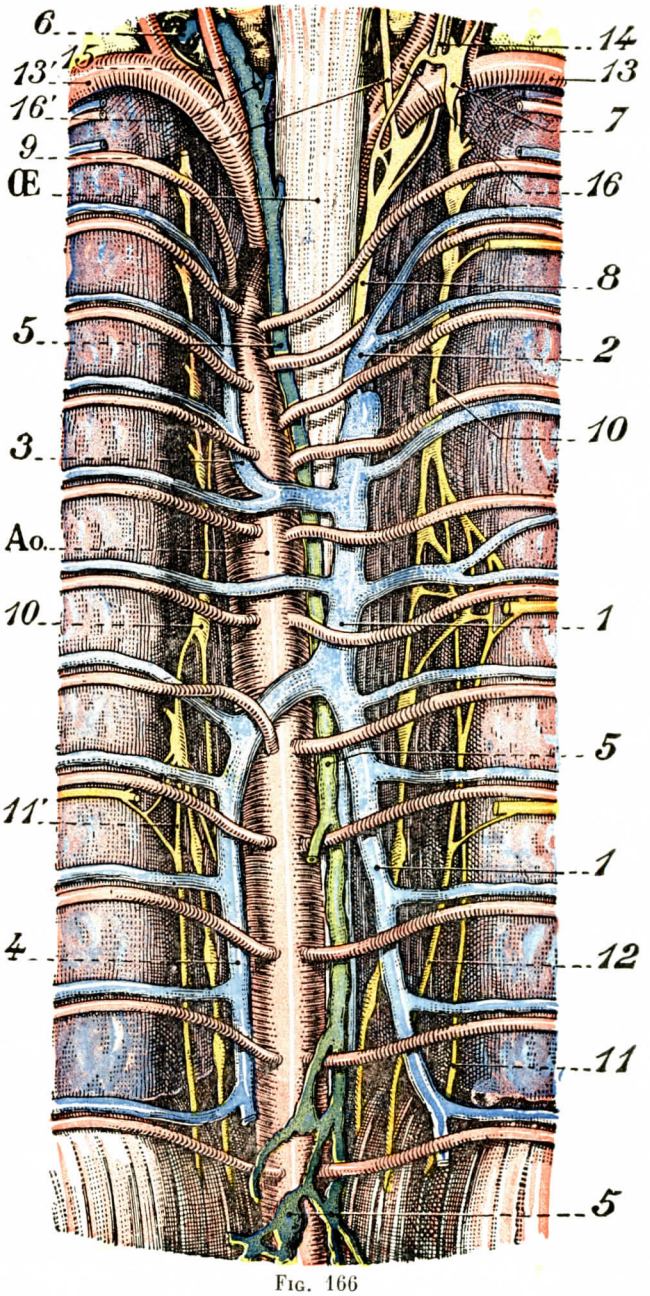


Fig. 166

Aorta torácica. Conducto torácico. Acigos. Plano vascular retroesofágico.

Œ., esófago. — Ao., aorta.

1, vena ácigos mayor. — 2, vena intercostal superior derecha. — 3, hemiácigos superior. — 4, hemiácigos inferior. — 5, conducto torácico. — 5', origen del conducto torácico (tipo plexiforme de la cisterna de Pecquet). — 6, cayado del conducto torácico. — 7, ganglio estelar. — 8, neumogástrico derecho. — 9, nervio recurrente derecho. — 10, simpático torácico. — 11, 11', nervios esplácnicos mayores derecho e izquierdo. — 12, nervio esplácnico menor derecho. — 13, arteria subclavia derecha. — 14, arteria vertebral y nervio senovertebral. — 15, arteria subclavia izquierda. (Las arterias y venas intercostales aórticas no están numeradas. Nótese el paso de las arterias derechas por detrás de la vena ácigos mayor.)

El tronco común de las arterias bronquiales, derecha e izquierda, pasa por delante del esófago, en general a la altura de la quinta dorsal.

Pero esta disposición de las arterias bronquiales está sometida a frecuentes variaciones (HOVELACQUE). Muy frecuentemente (dos tercios de los casos) existe una arteria bronquial derecha que nace de la cuarta intercostal y que alcanza el pedículo pulmonar derecho, cruzando el borde derecho del esófago, entre éste y el cayado de la ácigos mayor (fig. 167).

La *vena ácigos mayor* (fig. 166, 1) es también un órgano pegado a la columna vertebral. Está situada en el lado derecho de los cuerpos vertebrales, a distancia, pues, del conducto digestivo y en un plano posterior al mismo. Cruza el lado derecho del esófago cuando inicia su cayado terminal que la conduce a la vena cava superior.

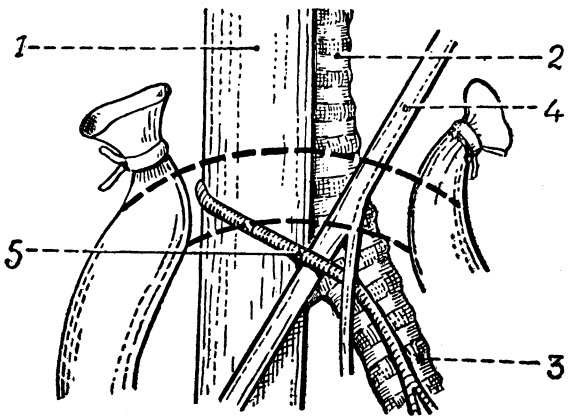


FIG. 167

Cara derecha del esófago a la altura del cayado de la ácigos (ligado y seccionado) (según BALLIVET).

1, esófago. — 2, tráquea. — 3, bronquio derecho. — 4, neumogástrico. — 5, arteria bronquial derecha.

La *vena ácigos menor* (figura 166, 4), para llegar a la vena ácigos mayor, en la que desemboca, cruza la cara posterior del esófago de izquierda a derecha, a la altura de la séptima u octava vértebra dorsal. El tronco común de las venas intercostales izquierdas cruza igualmente esta cara posterior por encima del tronco precedente.

El *conducto torácico* (figura 166, 5), órgano solidario también de la columna vertebral, sigue un trayecto ascendente, pasando por detrás de los vasos intercostales. Es, pues, retroesofágico.

Los *dos nervios neumogástricos*, alejados del esófago en la región superior del tórax, se aproxima a él después de haber cruzado la cara posterior del pedículo pulmonar (fig. 165, 1 y 2). El *neumogástrico derecho* llega al borde derecho del esófago, luego resbala oblicuamente a la cara posterior del conducto, a medida que desciende. Conservará desde entonces esta situación posterior. El *neumogástrico izquierdo* alcanza rápidamente la cara anterior del conducto esofágico. Ambos nervios se han pegado netamente al conducto esofágico amoldándose a sus curvas. Cambian por lo demás entre sí algunas anastomosis oblicuas que enlazan el esófago con una red de anchas mallas. Los ramos que se desprenden y que penetran en las túnicas esofágicas refuerzan la adherencia del neumogástrico al conducto alimentario. En la parte inferior del esófago torácico, los dos neumogástricos se sitúan claramente, el izquierdo delante y el derecho detrás del conducto. Pierden aquí su aspecto fasciculado y reúnen sus fibras en dos cordones compactos, fáciles de individuar (DRAGSTEDT).

En el curso de su trayecto, el esófago está rodeado de tejido céluloadiposo que forma una atmósfera general a todos los órganos del mediastino posterior. El espacio retroesofágico, tan neto en la región cervical con sus tabiques sagitales que fijan sus límites, ha perdido su individualidad. No hay más que una atmósfera adiposa, cuya abundancia se manifiesta en la parte inferior del mediastino a medida que el esófago se separa de la columna. Ella es la que forma esta banda clara prevertebral, visible a la radioscopia. Además, el esófago contrae conexiones por

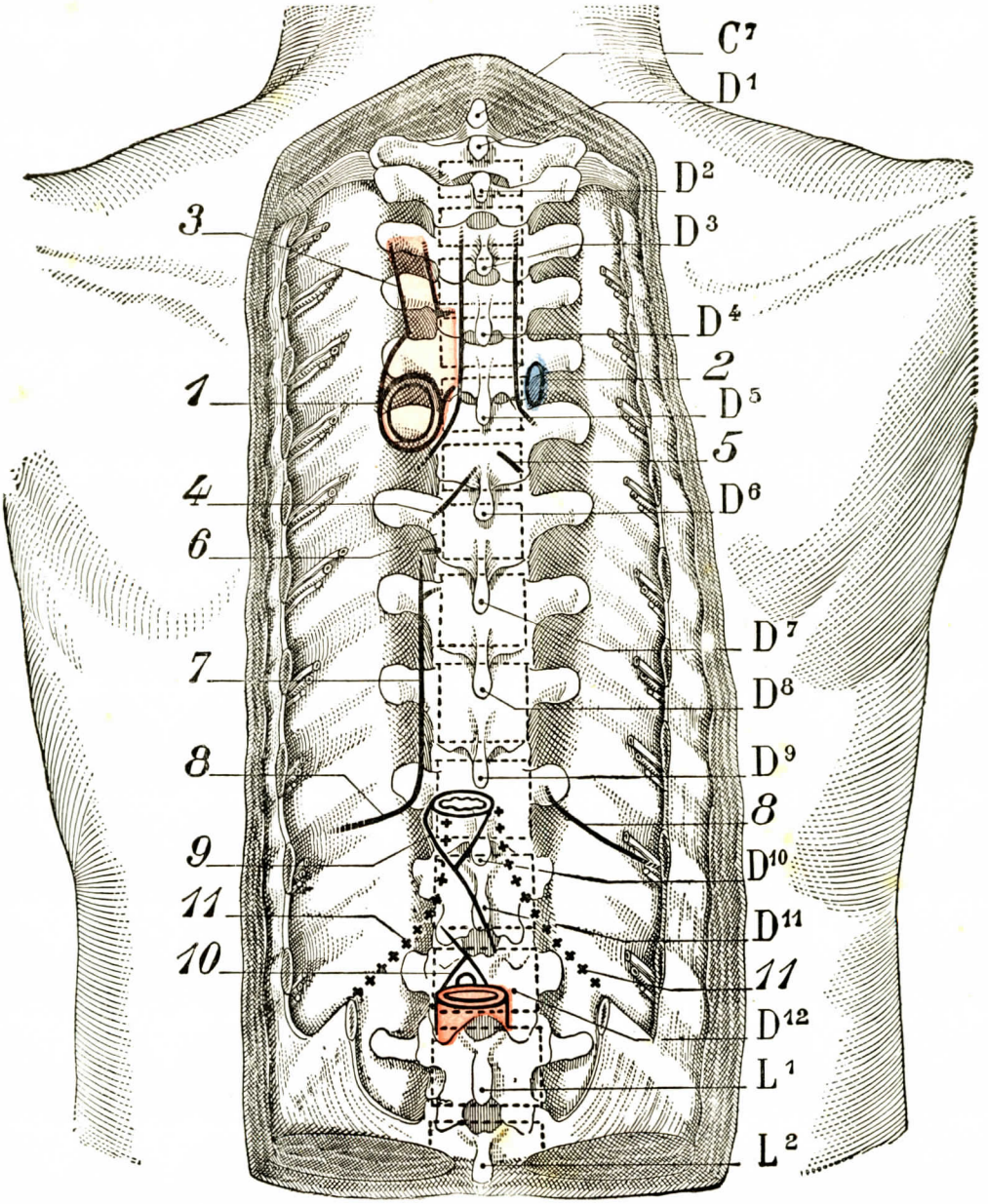


FIG. 168

Puntos de referencia en la superficie vértebrocostal de los órganos del mediastino posterior (según BRAINE).

(La columna dorsal, previamente quitada, se ha vuelto a poner en su sitio.)

En líneas completas, situación de los órganos principales. En líneas de puntos, proyección de los cuerpos vertebrales. Las cruces señalan los fondos de saco pleurocostodiafragmáticos. (Nótese su oblicuidad yuxtarraquídea.)

$C^1$, $D^1$..., $D^{12}$, $L^1$, $L^2$, señalamiento de la VII cervical, de las doce dorsales y de las dos primeras lumbares.

1, aorta. — 2, ácigos. — 3', subclavia izquierda. — 4, bronquio izquierdo. — 5, bronquio derecho. — 6, vena pulmonar izquierda. — 7, borde interno del pulmón izquierdo en la espiración. — 8, borde inferior de los dos pulmones. — 9, orificio esofágico. — 10, vértice de la ojiva diafragmática del orificio aórtico. — 11, 11, fondos de saco pleurocostodiafragmáticos.

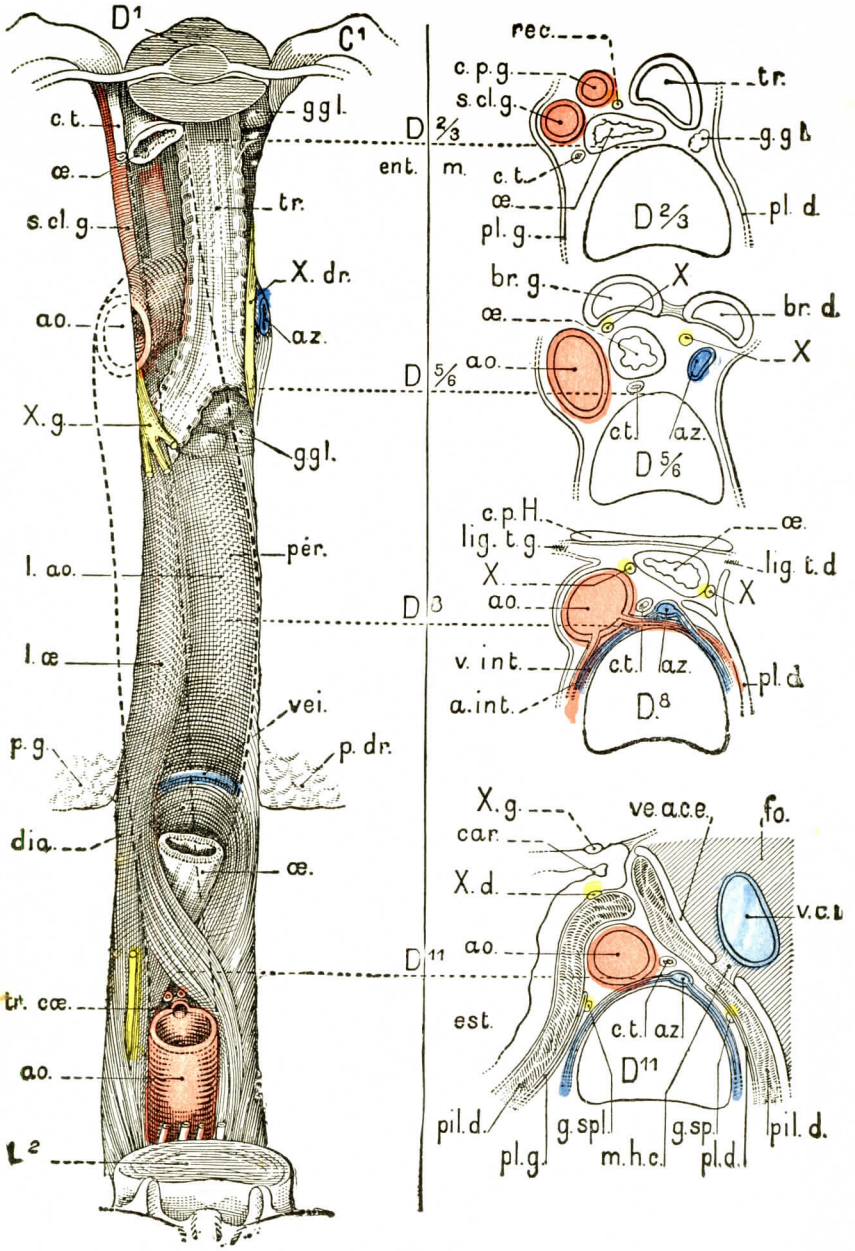


FIG. 169 FIG. 170

Topografía de los órganos del mediastino posterior en elevación y en corte (según BRAINE).

Fig. 169. El cuarto plano del corredor mediastínico posterior; se han resecado la aorta y el esófago; la línea de puntos indica su lecho.

Fig. 170. Cuatro cortes señalados: 1.°, a la entrada del mediastino entre la segunda y la tercera dorsales; 2.°, en la bifurcación de los bronquios principales, entre la quinta y la sexta dorsales; 3.°, en medio de la aurícula izquierda, a la altura de la octava dorsal; 4.°, a la altura del cardias, es decir, de la undécima dorsal.

Leyenda de la figura 169:

D¹, primera dorsal. — c. t., conducto torácico. — oe., esófago. — g. gl., ganglios. — tr., tráquea. — s. cl. g., subclavia izquierda. — X. dr., X. g., neumogástrico derecho y neumogástrico izquierdo. — ao., aorta. — az., ácigos. — per., pericardio. — l. ao., lecho de la aorta. — l. oe., lecho del esófago. — p. dr., p. g., pulmón derecho y pulmón izquierdo. — dia., diafragma. — vei., pequeña vena transversal. — tro. cœ., tronco celíaco. — L², segunda lumbar.

Leyenda de los cortes (fig. 170):

*Primer corte:* tr., tráquea. — oe., esófago. — c. p. g., carótida primitiva izquierda. — s. cl. g., subclavia izquierda. — c. t., conducto torácico. — pl. g., pl. d., pleura izquierda, pleura derecha.
*Segundo corte:* ao., aorta.—br. d., br. g., bronquios derecho e izquierdo.—az., ácigos.—X, X, neumogástricos.
*Tercer corte:* c. p. H., fondo de saco pericardíaco de Haller. — lig. t. g., lig. t. d., ligamentos triangulares izquierdo y derecho. — a. int., arteria intercostal. — v. int., vena intercostal.
*Cuarto corte:* ve. a. c. e., vestíbulo de la trascavidad de los epiplones. — fo., hígado. — v. c. i., vena cava inferior. — est., estómago. — pil. d., pil. g., pilares diafragmáticos derecho e izquierdo. — pl. g., pleura izquierda. — pl. d., pleura derecha. — g. spl., esplácnico mayor. — m. h. c., meso hepatocava. — car., cardias.

fibras musculares lisas con los órganos próximos. Así es que TREITZ ha descrito fibras musculares mezcladas con fibras tendinosas que van del músculo esofágico a la aorta torácica, ora a su cayado, ora a su porción descendente. Se ha dado a estas fibras el nombre de *músculo aórticoesofágico*. Igualmente, CUNNINGHAM ha descrito, con el nombre de *músculo pericardioesofágico*, expansiones musculares y elásticas que van de la cara anterior del esófago al pericardio. Finalmente, HYRTL, TREITZ y GILLETTE han señalado fascículos musculares que reúnen la aorta a la pleura irquierda a la altura de la bifurcación bronquial y a la pleura derecha en el tercio inferior de la porción torácica del esófago. Estos músculos pleuroesofá-

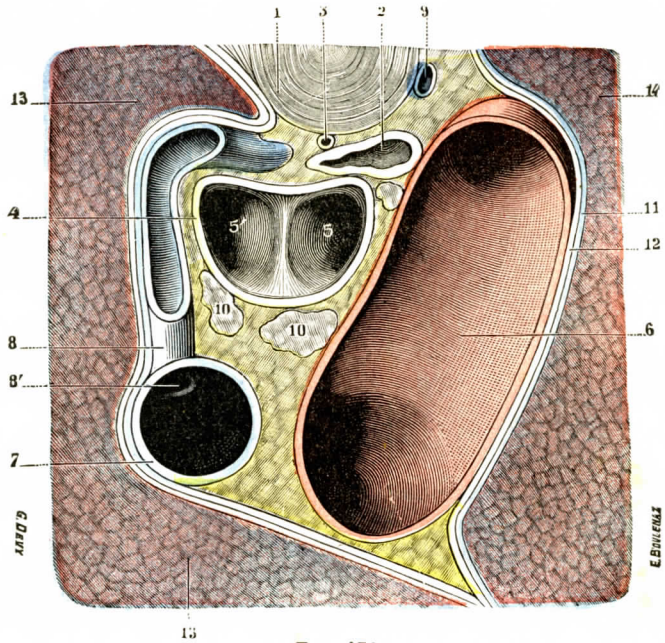


FIG. 171

El esófago visto en un corte horizontal del tórax que pasa inmediatamente por encima de la bifurcación de la tráquea, entre la cuarta y la quinta dorsales (sujeto congelado, segmento inferior del corte).

1, disco intervertebral entre DIV y DV. — 2, esófago. — 3, conducto torácico. — 4, tráquea, cortada inmediatamente por encima de la bifurcación. — 5, 5', bronquios izquierdo y derecho. — 6, cayado de la aorta. — 7, vena cava superior. — 8, ácigos mayor, con 8', su desembocadura en la cava. — 9, ácigos menor. — 10, ganglios linfáticos. — 11, pleura visceral. — 12, pleura mediastínica. — 13, pulmón derecho. — 14, pulmón izquierdo.

gico izquierdo y pleuroesofágico derecho son inconstantes, y cuando existen sólo presentan pequeñas dimensiones. No son difíciles de romper cuando se quiere librar al esófago de las inserciones próximas.

Nos falta estudiar las relaciones laterales, que están constituídas por las pleuras mediastínicas.

*Lateralmente*, el esófago torácico inferior está en contacto con las pleuras mediastínicas derecha e izquierda, y, por su intermedio, con los pulmones. ¿Cómo se conducen las pleuras aquí? Si las seguimos de atrás a delante, es decir, de los costados de la columna vertebral hacia el pedículo pulmonar, comprobamos que las pleuras mediastínicas derecha e izquierda no están tensas, sino, por el contrario, laxas y blandas, y, por lo tanto, depresibles; la tela pleural es suficientemente amplia en este punto para dejarse levantar o deprimir.

*A la derecha*, la pleura, levantada por la vena ácigos mayor, luego por el esófago, se deprime entre estos dos órganos en un fondo de saco que se denomina *fondo de saco retroesofágico derecho*, o mejor, *fondo de saco interácigoesofágico* (figura 172).

*A la izquierda*, la pleura es rechazada primero por la aorta descendente, órgano posterior, y en seguida por el esófago, órgano anterior. La pleura izquierda se deprime entre estos dos conductos en un fondo de saco vertical poco profundo, verdadero canal que se designa con el nombre de *fondo de saco interaórticoesofágico* (figura 175). La profundidad de estos canales o fondo de saco pleurales es bastante variable según los individuos; los dos fondos de saco derecho e izquierdo llegan a veces a contacto. Se ha descrito entre ellos una hoja célulo-elástica, denominada *ligamento interpleural de Morozow* (fig. 173, 8). A decir verdad, este seudoligamento parece muy incostante, cuando no falta en la mayoría de los casos. Señalemos, por último, que la pleura envía a veces un fondo de saco poco profundo delante del esófago, tanto a la derecha como a la izquierda. Estos *dos fondos de saco preesofágicos*, cuando existen, están siempre bastante lejanos uno de otro (fig. 173, 7'). Sea lo que fuere, es interesante comprobar que la pleura es poco adherente a los órganos mediastínicos, mientras que, por el contrario, está sólidamente fijada por una parte al plano esquelético, y por lo tanto a la columna vetebral, y por otra parte al pedículo pulmonar, donde termina el ligamento triangular. Hay que conocer esta adherenca costovertebral, que se puede vencer, pero procediendo prudentemente, por medio de tijeras o del bisturí, si se quiere descubrir el esófago sin abrir la cavidad pleural.

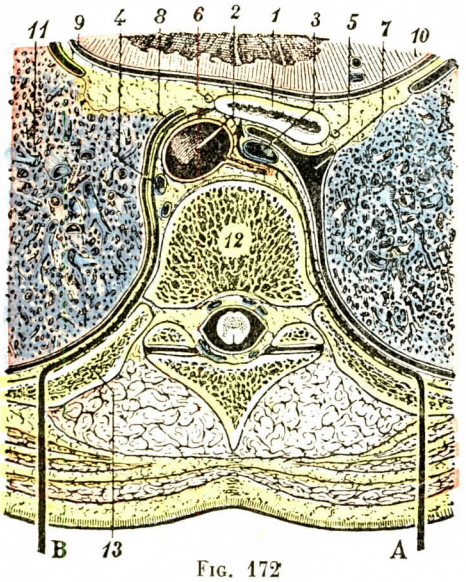


FIG. 172

Corte horizontal del mediastino posterior, para mostrar los fondos de saco pleurales (sujeto congelado) (T.-J.).

1, esófago con su porción infrabronquial. — 2, aorta, de la cual nace una intercostal derecha. — 3, ácigos mayor. — 4, ácigos menor. — 5 y 6, nervios neumogástricos derecho e izquierdo. — 7, fondo de saco pleural derecho o interácigoesofágico. — 8, fondo de saco pleural izquierdo o interarticoesofágico. — 9, pericardio. — 10, corazón. — 11, pulmón. — 12, octava vértebra dorsal. — 13, octava costilla.

A, vía de acceso lateral derecha al mediastino posterior y en particular al esófago. — B, vía de acceso lateral izquierda.

Las relaciones que acabamos de señalar han adquirido real importancia desde que se ha intentado llegar quirúrgicamente al esófago en su travesía torácica (REHN, 1889). Las vías de acceso al esófago inferior se inspiran en las relaciones de la cara posterior del esófago: unas pasan por la izquierda de la columna vertebral, a pesar de la presencia de la aorta; las otras pasan por la derecha, a pesar de la presencia y extensión del fondo de saco retroesofágico derecho (fig. 172). Hoy, las vías de acceso láterovertebrales extrapleurales han perdido todo interés ante las ventajas de la vía transpleural.

c) *Travesía diafragmática*. — El segmento diafragmático o frénico del esófago es corto. No suele medir sino de 10 a 15 milímetros. El esófago, acompañado de los neumogástricos, penetra en un verdadero anillo muscular, que le constituye un esfínter real. En este punto hay cambio de fibras musculares entre el esófago y el diafragma. Cada uno de los pilares del diafragma que constituyen el orificio

esofágico, que, como es sabido, está situado delante del orificio aórtico, desprende fibras musculares algo más pálidas que las otras y que van a mezclarse con la musculatura esofágica. Así se constituye lo que se ha denominado *músculo freno-esofágico*, músculo particularmente desarrollado en ciertas especies animales, en particular en los roedores. La adherencia entre el diafragma y el esófago no es, por otra parte, muy densa. Es posible aislar bastante fácilmente el esófago de su conducto y hasta llevarlo al abdomen a través del anillo diafragmático (Grégoire). Recordemos que las arterias diafragmáticas inferiores, ramas del tronco celíaco, rodean el margen inferior del desfiladero diafragmático a un centímetro aproximadamente del esófago. Esta relación debe recordarla el cirujano cuando proceda a seccionar el diafragma en este punto.

Acontece que la soldadura de los bosquejos que constituyen el diafragma embrionario se efectúa incompletamente y deja alrededor del esófago un hiato importante, hiato que puede permitir el paso de las vísceras del abdomen (estómago, colon), realizando la hernia diafragmática del hiato esofágico, llamada *hernia de Bochdaleck*.

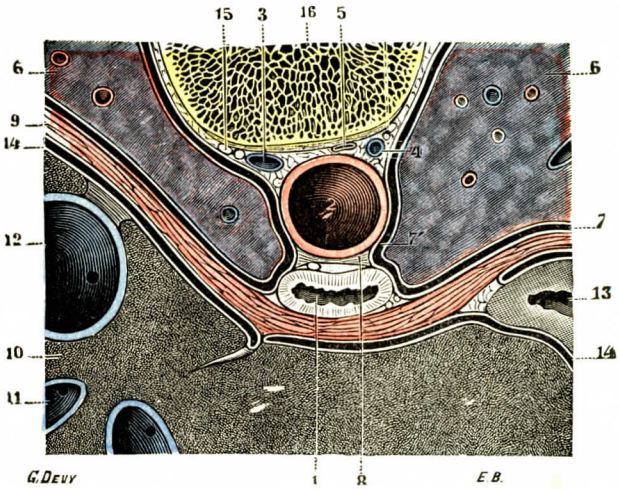


Fig. 173

El esófago visto en un corte transversal del tórax que pasa por la parte inferior de la décima vértebra dorsal (sujeto congelado, segmento inferior del corte).

1, esófago con los neumogástricos. — 2, aorta. — 3, ácigos mayor. — 4, ácigos menor. — 5, conducto torácico. — 6, pulmones. — 7, pleuras, con 7', fondo de saco preesofágico apenas esbozado. — 8, lámina conjuntiva que va de una pleura a la otra (ligamento interpleural de Morosow). — 9, diafragma. — 10, hígado. — 11, venas suprahepáticas. — 12, vena cava inferior. — 13, estómago. — 14, peritoneo. — 15, nervio esplácnico. — 16, décima vértebra dorsal.

Hemos visto, al estudiar el esófago en el vivo, que la travesía diafragmática marcaba una detención en el descenso del bolo alimenticio. El diafragma constituye, pues, para el esófago un sistema de oclusión mucho más útil y más poderoso que el pliegue de la mucosa que se encuentra en el cardias. Gracias a este esfínter, el reflujo gástrico es normalmente imposible; asimismo gracias a él, «desconocemos completamente el olor nauseabundo y el sabor profundamente desagradable del contenido gástrico» (Canon).

**3.° Porción abdominal.** — La porción abdominal del esófago tiene aproximadamente tres centímetros de longitud. Está oculta por delante y a los lados por el peritoneo. Estudiaremos más adelante estas relaciones.

*Por delante*, el esófago, seguido siempre del neumogástrico izquierdo, que tiende a pasar a su borde derecho y a disociarse, está en relación con la cara posterior del lóbulo izquierdo del hígado.

*Por detrás*, el esófago, acompañado del neumogástrico derecho, descansa en el pilar izquierdo del diafragma y en el ángulo que forma este último con la aorta abdominal. Se introduce en este punto en el tejido celular retroperitoneal. La arteria diafragmática izquierda pasa por detrás de él, así como los vasos capsulares superiores izquierdos.

*A la izquierda*, el esófago entra en relación con la arteria diafragmática inferior, la base del ligamento triangular izquierdo del hígado y la tuberosidad mayor del estómago, que se eleva ordinariamente por encima del cardias rechazando el diafragma hacia la cavidad torácica.

*A la derecha* está en contacto con el lóbulo de Spiegel. La parte terminal del esófago pasa por la escotadura esofágica excavada en la cara inferior del lóbulo izquierdo del hígado (fig. 175).

a) *Relaciones nerviosas.* — El tratamiento quirúrgico del megaesófago por cardiospasmo (operación de Heller en particular) ha suscitado investigaciones sobre la inervación del esófago abdominal y del cardias. He aquí resumidas las investigaciones emprendidas por MAGNIN en nuestro laboratorio.

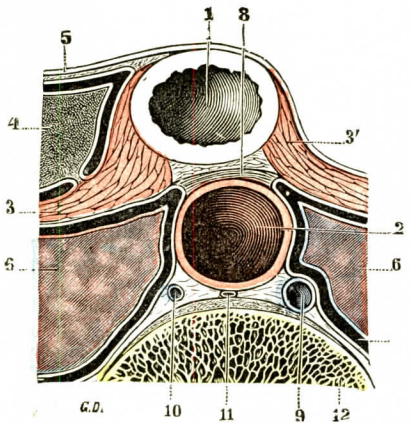


FIG. 174

Esófago abdominal, visto en un corte transversal (por debajo del corte).

1, esófago. — 2, aorta. — 3, 3', pilar derecho y pilar izquierdo del diafragma. — 4, lóbulo de Spiegel. — 5, epiplón gastrohepático, con sus dos hojas. — 6, 6, pulmones. — 7, pleura. — 8, lámina celulofibrosa que une entre sí los dos fondos de saco pleurales. — 9, vena ácigos mayor. — 10, ácigos menor. — 11, conducto torácico. — 12, columna vertebral.

El cardias es inervado por ramos de los vagos y del simpático (figs. 176 y 176 *bis*).

Las *ramas neumogástricas* son más numerosas por delante que por detrás. *Unas* provienen del neumogástrico izquierdo; se desprenden por encima del cardias y descienden en abanico sobre la cara anterior de la unión esófagogástrica. *Otras* proceden del neumogástrico derecho; tienen un trayecto ascendente y suben hacia el cardias con la arteria coronaria estomáquica y sus ramas.

Las ramas de los dos vagos forman bajo la serosa una tupida red.

Las *ramas simpáticas* provienen de los ganglios semilunares y del asa que los une. Ninguna emana de los esplácnicos. Estos ramos, muy tenues, rodean la arteria coronaria, así como sus ramas esofágicas. Algunas, más raras, siguen la arteria diafragmática inferior derecha. Sus terminaciones se mezclan con las de los dos vagos.

b) *Relaciones peritoneales.* — El esófago abdominal tiene con el peritoneo importantes relaciones. Su cara anterior, al principio, está enteramente cubierta por la serosa: esta hoja preesofágica no es más que la continuación de la que tapiza la cara anterior del estómago. Al llegar a la parte más superior, encuentra el diafragma y se refleja hacia delante para tapizar la cara inferior de este último músculo. A la izquierda, pasa igualmente sobre la cara inferior del diafragma. A la derecha, se dirige hacia el hígado, formando la hojilla anterior del epiplón gastrohepático. La cara posterior del esófago (fig. 175) está completamente desprovista de peritoneo, porque la hoja que tapiza la cara posterior del estómago no sube ordinariamente por arriba del cardias.

Los dos bordes del esófago dan así origen a ciertos repliegues peritoneales que, yendo a fijarse en seguida en los órganos próximos, constituyen para el esófago como otros tantos medios de fijación. Estos repliegues o ligamentos son en número de tres. El *primero* (fig. 177, 5) nace en la parte izquierda del conducto y de allí viene a terminar a la vez en la cúpula diafragmática y en el fondo mayor del estómago: no es más que la porción más elevada del ligamento frenogástrico (véase *Peritoneo*). Los *otros dos* ligamentos parten del lado derecho del esófago. Uno, superficial (fig. 177, 6), constituído por dos hojillas superpuestas, va del esófago al hígado y al diafragma; es el extremo superior del epiplón gastrohepático. El otro,

profundo, visible solamente cuando se ha incidido y levantado el precedente (figura 177 *bis*), está formado por una sola hoja. Esta hoja no es más que la hoja profunda del epiplón gastrohepático, que después de tapizar de delante atrás el lado derecho del esófago, se refleja hacia fuera y abajo para hacerse parietal y tapizar entonces la aorta abdominal y el pilar derecho del diafragma. El lado derecho del esófago abdominal corresponde, pues, a una especie de fondo de saco peritoneal. fondo de saco que mira hacia abajo y a la derecha y en el cual se insinúa, según lo demuestra perfectamente la figura 177, la parte súperointerna del lóbulo de Spiegel.

Los clínicos han intentado llegar al cardias, al esófago abdominal, al esófago diafragmático e incluso a la parte baja del esófago torácico y la porción abdominal, evitando la abertura de las dos grandes serosas, pleura y peritoneo. Grégoire y Braine llegan al «cardioesófago» resecando la décima, undécima y duodécima costillas del lado izquierdo, desprendiendo el fondo de saco costodiafragmático y cortando el diafragma según una línea que une la duodécima costilla al orificio del esófago (es necesaria la ligadura cuidadosa de la arteria diafragmática inferior). Pero es mucho más fácil llegar a él por la vía transperitoneal, y hasta transpleural, pues la situación tóracoabdominal de este segmento del esófago deja al cirujano la elección entre las dos vías según el fin que persigue. Hasta puede ser necesario combinarlas (Garlock).

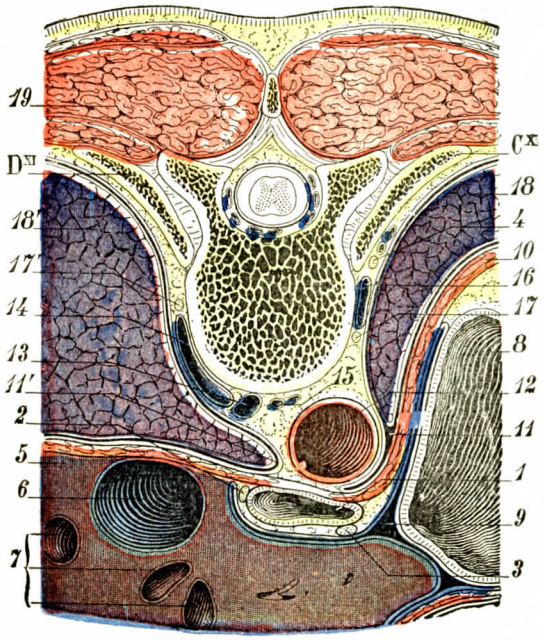


Fig. 175

Relaciones del esófago abdominal, vistas en un corte horizontal del tronco pasando por la undécima dorsal (sujeto congelado, segmento inferior del corte) (T.-J.).

1, esófago abdominal. — 2, neumogástrico derecho. — 3, neumogástrico izquierdo. — 4, nervio intercostal. — 5, hígado. — 6, vena cava inferior. — 7, 7, 7, venas hepáticas. — 8, tuberosidad mayor del estómago. — 9, cavidad peritoneal. — 10, diafragma. — 11 y 11', fondo de saco posterior de la pleura izquierda y de la pleura derecha. — 12, aorta. — 13, ácigos mayor. — 14, vena intercostal derecha. — 15, conducto torácico. — 16, ácigos menor. — 17, 17', gran simpático izquierdo y derecho. — 18, 18', pulmones izquierdo y derecho. — 19, masa sacrolumbar.

CXI, undécima costilla. — DXI, undécima vértebra dorsal.

**4.° Extremo superior.** — El extremo superior del esófago se confunde con el extremo inferior de la faringe: es el orificio de forma elíptica por el cual se continúan recíprocamente los dos conductos. Hemos visto anteriormente (pág. 153), y lo recordamos ahora: 1.°, que el límite de la faringe y el esófago, convencional por lo demás, está señalado por un plano horizontal que pasa por el borde inferior del cartílago cricoides; 2.°, que este plano se halla por detrás del cuerpo de la sexta o de la séptima vértebra cervical; 3.°, que el extremo superior del esófago está separado de los arcos dentales por una distancia de 15 centímetros en el hombre y de 13 centímetros en la mujer

**5.° Extremo inferior.** — Por su extremo inferior, el esófago se abre en el estómago por un orificio al cual se le da el nombre de *cardias*. Al tratar del estómago describiremos este orificio (véase *Estómago*, pág. 209).

## § 3. Constitución anatómica

Considerado desde el punto de vista de su constitución anatómica, el esófago se compone en esencia, en el hombre, de tres túnicas concéntricas y regularmente superpuestas: una túnica externa o *muscular*, una túnica media o *celular* y una túnica interna o *mucosa* (fig. 178). Algunos histólogos describen también, además de la túnica muscular, una cuarta túnica de naturaleza conjuntivoelástica

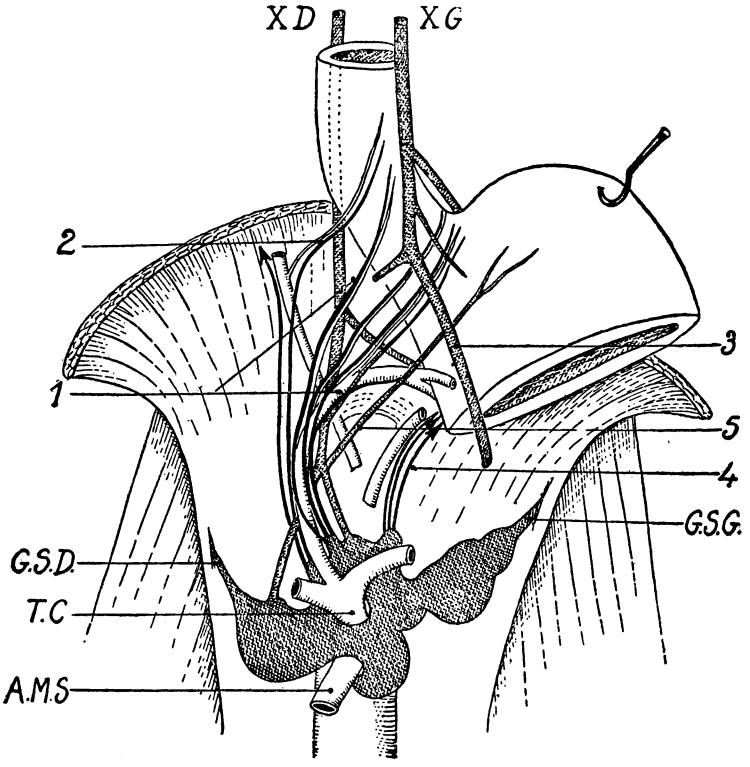


Fig. 176

Nervios del cardias. Vista anterior (según Magnin).

XD, XG, neumogástricos derecho e izquierdo. — T. C., tronco celíaco. — G.S.D., G.S.G., ganglios semilunares derecho e izquierdo. — A.M.S., arteria mesentérica superior.

(*adventicia del esófago* de Renaut). Pero esta última túnica es una dependencia de la capa celular, ya mencionada, que tapiza el esófago en toda su longitud, y por esto no merece en histología una descripción especial.

**1.° Túnica muscular.** — La túnica muscular (*músculo esofágico* de algunos autores) comprende dos clases de fibras: las fibras externas o longitudinales y las fibras internas o circulares. Estos elementos contráctiles están unidos entre sí por medio de tejido conjuntivo que, condensándose en la superficie externa de la túnica muscular, constituye la capa conjuntivoelástica de que ya hemos hablado.

a) *Fibras longitudinales.* — La mayoría de las fibras longitudinales se separan de la cara posterior de la laringe por medio de una lengüeta fibrocartilaginosa que,

por su papel, designaremos con el nombre de *tendón anterior* de las fibras longitudinales: éste es el *ligamento suspensorio del esófago* de GILLETTE. Es una lámina triangular (fig. 179, 3'), impar y media, inmediatamente subyacente a la mucosa, que se fija con solidez por su parte superior, en la cresta media del cricoides, entre los dos músculos cricoaritenoideos posteriores. Su borde inferior da origen,

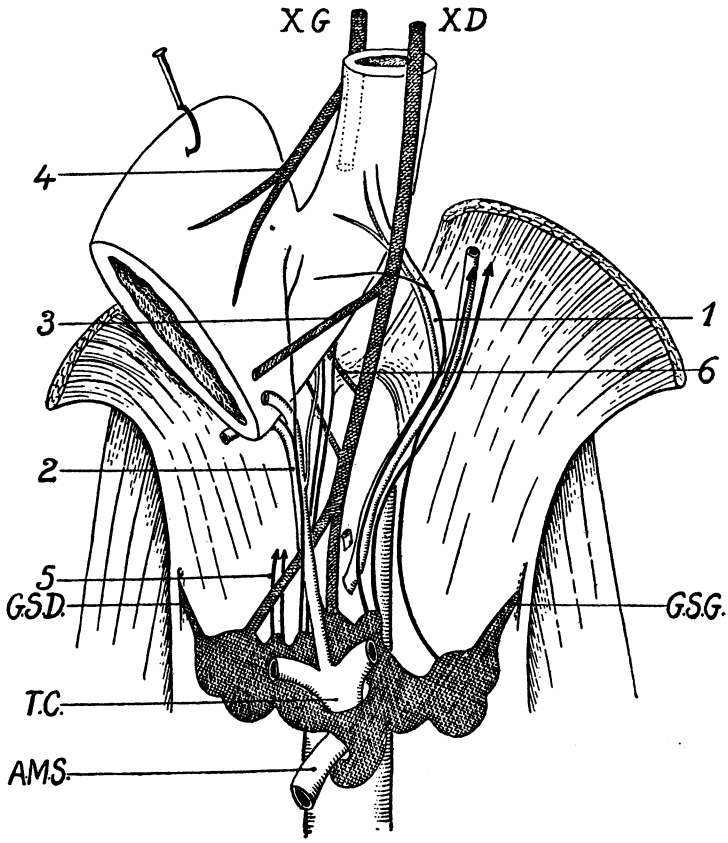


FIG. 176 *bis*

Nervios del cardias. Vista posterior (según MAGNIN).

Se encuentran los mismos elementos que en la cara anterior, pero: *a*, el plexo posterior es mucho menos repleto y menos denso que el anterior; *b*, se descubren ramos simpáticos que siguen, junto a la pared posterior, el trayecto de la arteria diafragmática inferior izquierda, y luego de sus ramas esofágicas. Este contingente simpático se libraba, pues, de los operadores (KNIGHT, MITCHELL), que se contentaban con resecar la arteria coronaria estomáquica y sus ramas. Por el contrario, el aislamiento del cardias y de sus segmentos próximos permite la enervación simpática casi total del cardias, sin lesionar los neumogástricos.

1, ramo que sigue una rama esofágica de la arteria diafragmática inferior. — 2, coronaria estomáquica. — 3, nervio posterior del estómago. — 4, rama del X izquierdo que va a la cara posterior del estómago. — 5, pedículo simpático D. — 6, ramas ascendentes del X derecho que suben al cardias.

en toda su extensión, a fibras descendentes que, poco después de su origen, se dividen en dos cintas laterales (3, 3), una a la derecha y la otra a la izquierda. Cada una de ellas, relativamente estrecha en su origen, se ensancha paulatinamente en forma de un abanico que cubre toda la mitad correspondiente del conducto esofágico: las fibras anteriores descienden sobre la cara anterior del órgano, siguiendo una dirección ligeramente oblicua hacia abajo y afuera; las fibras medias, dirigidas oblicuamente hacia abajo y atrás, cubren la cara lateral; las fibras poste-

riores, también oblicuas hacia abajo y atrás, se dirigen hacia la cara posterior, alcanzando la línea media, y allí, sin cruzarse con las procedentes del lado opuesto, se desvían hacia abajo para seguir en lo sucesivo una dirección vertical. Las dos cinta laterales, a consecuencia de la oblicuidad de sus fibras posteriores, *circunscriben* entre sí, en la parte posterior y superior del esófago, un espacio triangular en forma de **V** (fig. 180), cuya altura mide dos veces la anchura de la tráquea, o sea 3 ó 4 centímetros Este espacio está ocupado por la capa de fibras circulares, sobre la cual se colocan, en otra capa siempre delgada, fibras oblicuas o arciformes,

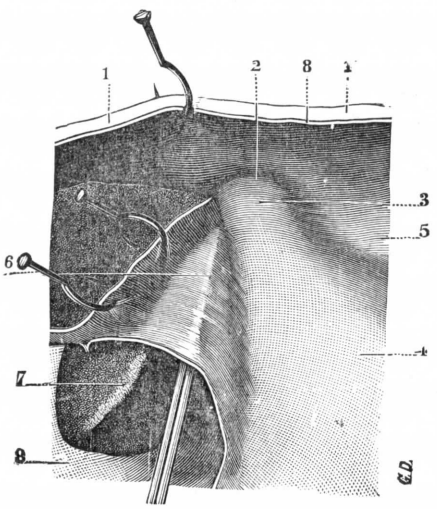


FIG. 177

Esófago abdominal, cara anterior, después de la ablación de la mayor parte del hígado.

1, 1, diafragma, dirigido hacia arriba. — 2, su orificio esofágico. — 3, esófago abdominal. — 4, tuberosidad mayor del estómago. — 5, ligamento frenogástrico, cuya extremidad superior, 5', termina en el lado izquierdo del esófago. — 6, porción superior del epiplón gastrohepático, levantada por una sonda acanalada. — 7, lóbulo de Spiegel. — 8, peritoneo parietal, que tapiza la pared posterior del abdomen.

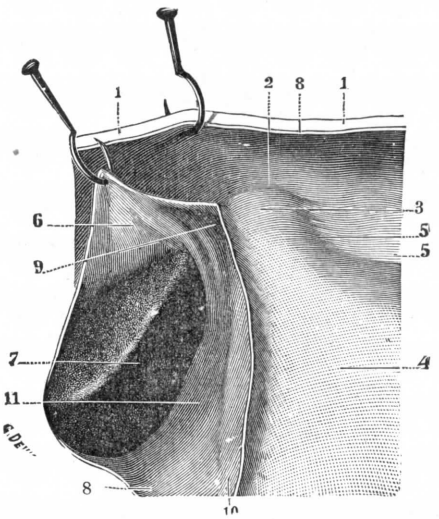


FIG. 177 *bis*

El mismo, después de la incisión y de la separación del epiplón gastrohepático

1, 1, diafragma, dirigido hacia arriba. — 2, su orificio esofágico. — 3, esófago. — 4, estómago. — 5, ligamento frenogástrico, cuya extremidad superior, 5', termina en el lado izquierdo del esófago. — 6, epiplón gastrohepático, incidido y dirigido hacia arriba. — 7, lóbulo de Spiegel.—8, peritoneo parietal.—9, fondo de saco láteroesofágico. — 10, aorta, cubierta por el peritoneo. — 11, pilar derecho del diafragma, igualmente cubierto por el peritoneo.

que se continúan hacia arriba con las fibras transversales del constrictor inferior de la faringe.

Además de las cintas laterales que acabamos de describir, la capa externa del esófago contiene también cierto número de otras fibras de dirección longitudinal, cuya inserción se efectúa en parte en el cricoides y en parte en la aponeurosis faríngea.

Por numerosos y por distintos que sean en su origen, los fascículos musculares longitudinales se mezclan entre sí a medida que descienden, y a 4 ó 5 centímetros por debajo del cricoides forman ya una capa regular y continua que rodea por completo al conducto esofágico. Esta capa, reforzada en distintos puntos por fascículos procedentes de la tráquea, de los bronquios y del diafragma (véase anteriormente, página 173), aumenta de grosor yendo de arriba abajo. Llegada al cardias, se continúa con la capa externa de la túnica muscular del estómago (véase *Estómago*).

b) *Fibras circulares.* — Las fibras internas o musculares (fig. 179, 2), como su nombre indica, se disponen en forma de anillos horizontales, cruzando en

ángulo recto las fibras longitudinales que descienden por fuera de ellas. Es de notar, sin embargo, que todas las fibras de esta capa no son rigurosamente horizontales y circulares. Gran número de ellas, sobre todo en los dos cuartos medios del conducto esofágico, se inclinan más o menos sobre el plano horizontal y por esto son elípticas y algunas ligeramente espiroidales. De lo que resulta, no siendo siempre la oblicuidad de las fibras en el mismo sentido, que estas últimas se cruzan con sus vecinas en ángulo agudo.

Esta falta de paralelismo entre las fibras de la cara profunda es mucho más acentuada en la cara interna que en la cara externa. Vense también con bastante frecuencia en esta cara interna (fig. 181) cierto número de pequeños fascículos que salen de la capa interna para seguir en la superficie un trayecto más o menos vertical y que vuelven a penetrar de nuevo en ella después de haberse bifurcado o trifurcado. Estos fascículos, que denominaremos *aberrantes*, son en esencia irregulares por su forma y por sus dimensiones: unos son filiformes y apenas visibles y los otros miden hasta unos 2 milímetros de anchura. En lo referente a su dirección, son, según los casos, rectilíneos, arciformes, contorneados en S itálica, etc.

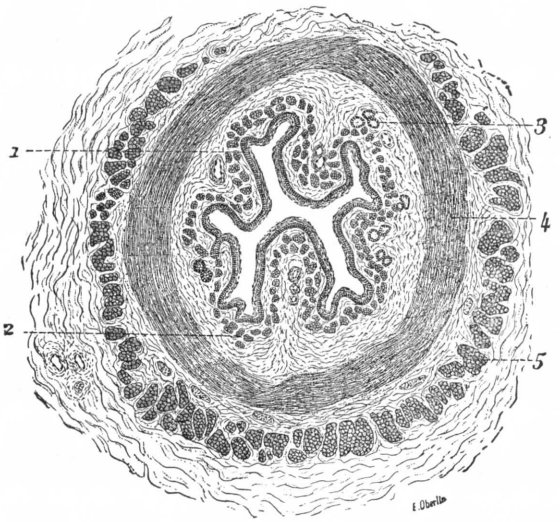


Fig. 178

Corte horizontal del esófago de un recién nacido, a nivel de su segmento inferior (según Tourneux).

1, epitelio pavimentoso estratificado. — 2, mucosa muscular. — 3, glándulas. — 4, capa muscular interna (fibras circulares). — 5, capa muscular externa (fibras longitudinales).

En la parte más superior del esófago, las fibras circulares siguen a las fibras transversales del constrictor inferior: esta continuidad entre las dos láminas musculares se ve muy claramente en la pared posterior del órgano (figura 179) y en sus lados. Por delante, las fibras circulares se adhieren íntimamente a la lámina elástica más arriba descrita, que da origen a las dos cintas longitudinales; vense ordinariamente algunas, las más elevadas de la serie, separarse de las partes laterales de esta lámina elástica. Más abajo, por debajo del cartílago cricoides, las fibras circulares, desprovistas de todo substrato esquelético, no tienen más elemento de sostén que la túnica celular. A nivel del cardias se continúan con las fibras circulares del estómago.

*Naturaleza histológica de las fibras musculares del esófago.* — Histológicamente, el músculo esofágico se compone de fibras estriadas y de fibras lisas, las primeras de origen fibrocutáneo y las segundas de origen fibrointestinal.

En el cuarto superior del esófago sólo hay fibras estriadas, tanto en la capa circular como en la capa *longitudinal*.

En el segundo cuarto, las fibras lisas hacen su primera aparición; primero son bastante raras y luego son cada vez más numerosas a medida que se va descendiendo. Así, paulatinamente, van substituyendo a la fibras estriadas, de tal suerte que en la mitad inferior del órgano ya no se hallan más que fibras lisas.

De las observaciones de Schmauser y de Jolyet resulta que las fibras estriadas descienden más abajo por la cara posterior del esófago que por la cara anterior, y más abajo también

en la capa longitudinal que en la capa circular: el elemento liso predomina, pues, al principio, en la cara anterior del músculo y en la capa profunda.

**2.° Túnica celular.** — La túnica celular o túnica media (*submucosa* de algunos autores) es continuación, por arriba, de la aponeurosis de la faringe y se continúa, por abajo, con la túnica homónima del estómago. Débilmente adherida a la túnica muscular, está, por el contrario, íntimamente unida a la túnica mucosa:

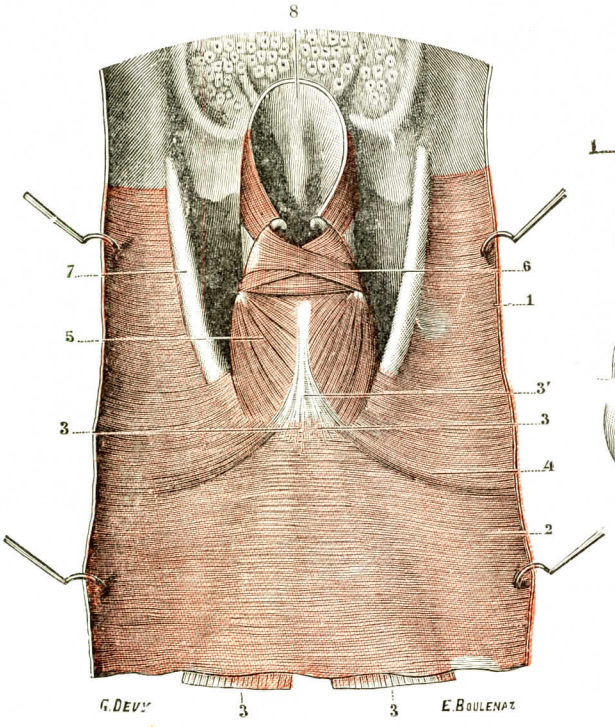


Fig. 179

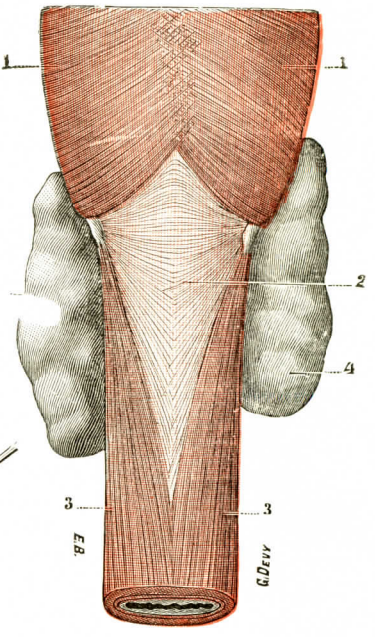


Fig. 180

Fig. 179. — La túnica muscular del esófago, vista en la cara anterior del órgano.

(La faringe y el esófago han sido incididas por la línea media y separadas hacia fuera; se ha quitado la mucosa para que pueda verse la túnica muscular.)

1, constrictor inferior de la faringe. — 2, fibras transversales del esófago. — 3, 3, 3, 3, cintillas longitudinales, con 3', su ligamento cricoideo o ligamento suspensorio del esófago. — 4, pequeño fascículo de fibras transversales que nacen del borde lateral del ligamento suspensorio. — 5, músculo cricoaritenoideo posterior. — 6, núcleo aritenoideo. — 7, cartílago tiroides. — 8, epiglotis.

Fig. 180. — La misma túnica del esófago vista por su cara posterior.

1, 1, constrictor inferior de la faringe. — 2, fibras circulares del esófago, que se continúan hacia arriba con las fibras inferiores del constrictor. — 3, 3, cintillas longitudinales. — 4, 4, cuerpo tiroides.

de tal disposición resulta que la capa celular toma parte, al igual que la mucosa, en la formación de las arrugas que se producen en la superficie interna del esófago, cuando éste, volviendo a su sitio, pasa del estado de distensión al estado de vacuidad.

Desde el punto de vista histológico, la túnica celular es una formación esencialmente conjuntiva: se compone de fascículos de tejido conjuntivo entrecruzados de modo diverso, con numerosas fibras elásticas. En esta capa se hallan las glándulas anexas a la mucosa. Las describiremos juntamente con esta última túnica.

**3.° Túnica mucosa.** — La mucosa esofágica, de 8 décimas de milímetro a un milímetro de grosor, tiene en la mayor parte de su extensión una coloración blanca mate. En su extremo inferior presenta a veces un tinte más o menos rojizo, debido a la inyección de la red venosa subyacente, la cual ofrece a este nivel un desarrollo muy particular.

*A.* Estructura. — Histológicamente, la mucosa esofágica se compone, como la mucosa faríngea, de la cual es continuación, de dos capas superpuestas: una capa superficial, de naturaleza epitelial, y otra capa profunda o dermis (fig. 183).

*Epitelio.* — La capa epitelial está formada por un epitelio pavimentoso estratificado, análogo al de la boca y de la faringe gutural.

Las investigaciones embriológicas nos demuestran que este epitelio es primitivamente ciliado: es la disposición que se encuentra en muchos embriones de especies diferentes y, en especial, en embriones humanos desde la 18 a la 32.ª semanas. Esta disposición ciliada desaparece durante el curso del tratamiento. Sabido es que persiste todavía, en la edad adulta, en los anfibios y en los reptiles.

*Dermis.* — La dermis o corion mide, por término medio, de 0,6 a 0,7 milímetros de grosor; su cara externa forma cuerpo, según ya hemos dicho, con la túnica celular. Su cara interna se eleva, en algunos puntos, en una serie numerosa de papilas cónicas, que adelantan en pleno epitelio; su longitud varía ordinariamente de 80 a 100 $\mu$. Se observan también, en ciertos casos, crestas longitudinales, que han sido descritas por Strahl y que a su vez pueden emitir papilas.

La dermis de la mucosa esofágica está constituída poco más o menos sobre el mismo tipo fundamental que la de la mucosa faríngea; se compone de elementos de tejido conjuntivo con formaciones linfoides, que están representados aquí, como en la faringe, ya por simple tejido reticulado, ya por verdaderos folículos cerrados. También se ha indicado en ciertos pájaros (Glinsky), en la parte inferior del esófago, un poco por encima del cardias, la existencia de un grupo de folículos cerrados, al cual se ha dado el nombre algo pretencioso, de *amígdala esofágica.*

Fig. 181

Porción inferior del esófago del caballo, vista por su cara interna después de quitada la mucosa (según Laimer).

(Se ven muy distintamente fascículos musculares que salen de la capa de fibras circulares y entran de nuevo en ella después de un trayecto vertical u oblicuo.)

La dermis mucosa, en su capa más profunda, junto a la túnica celular, tiene unas fibras musculares lisas cuyo conjunto constituye la *muscularis mucosæ* o *mucosa muscular.* Esta capa contráctil, que hallaremos en lo sucesivo en todos los segmentos del tubo digestivo, está exclusivamente constituída por fibras lisas. Los fascículos de la *muscularis mucosæ* son delgados, relativamente raros, y están separados los unos de los otros por varios intervalos en los cuales las fibras lisas faltan por completo; dichos fascículos se multiplican y se desarrollan a medida que se desciende, de tal modo que, en la mitad inferior del conducto esofágico, forman una capa regular y continua, cuyo espesor puede alcanzar, según Henle, hasta 0,2 y 0,3 milímetros.

*B* Glándulas. — A la mucosa del esófago se hallan anexos dos órdenes de glándulas: 1.°, las unas, más numerosas, glándulas principales, llamadas *glándulas esofágicas;* 2.°, las otras, relativamente raras, llamadas *glándulas cardiales.*

a) *Glándulas esofágicas.* — Las glándulas esofágicas propiamente dichas, glándulas principales, glándulas ordinarias, son glándulas acinosas situadas en su mayoría por debajo de la *muscularis mucosæ*, en la túnica celular por consiguiente; sólo algunas, de ordinario muy pequeñas, ocupan el mismo espesor de la dermis. Según Klein, serían más numerosas en la pared posterior del esófago que en su pared anterior.

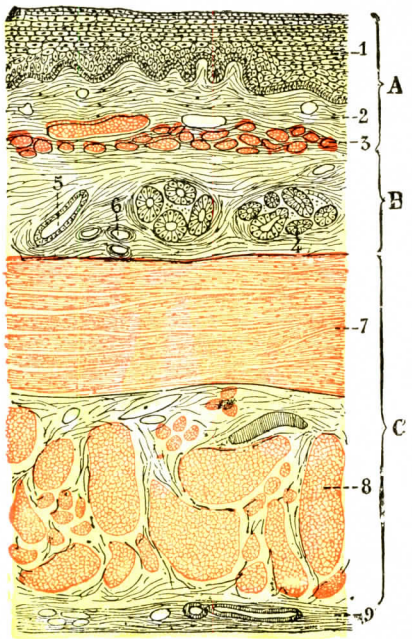


Fig. 182

Corte transversal del esófago *(semiesquemática).*

A, túnica mucosa, con: 1, epitelio; 2, corion y sus papilas; 3, muscularis mucosæ.—B, túnica celular, con: 4, fondos de saco glandulares; 5, un conducto excretorio; 6, vasos.—C, túnica muscular, con: 7, capa de fibras transversales; 8, capa de fibras longitudinales; 9, capa periférica de tejido conjuntivo (adventicia del esófago).

Su conducto excretorio, después de atravesar sucesivamente la *muscularis mucosæ* y la dermis propiamente dicha, va a abrirse en la superficie libre del epitelio. Es de observar que este conducto excretorio es, al principio, relativamente ancho; luego se estrecha inmediatamente por encima de la *muscularis mucosæ* para hacerse casi filiforme.

Morfológicamente, las glándulas esofágicas son glándulas mixtas: sus fondos de saco secretorios tienen, en efecto, *células serosas* (dispuestas en *semilunas de Gianuzzi)* y *células mucosas*, con predominio de estas últimas.

Max Flesch (1888) ha llamado la atención acerca de las relaciones íntimas que tienen las glándulas esofágicas con las formaciones linfoides de la dermis y de la túnica celular. Los ácinos, al principio, están situados frecuentemente en un tejido reticulado y, por consiguiente, se bañan por completo en medio de los elementos linfáticos. Por otra parte, los conductos excretorios, atravesando la dermis, hallan allí folículos cerrados: se aplican a su superficie formando un surco o bien los atraviesan de parte a parte (fig. 184) y se rodean de ellos como de un anillo. Flesch cree que, debido a estas relaciones íntimas entre las glándulas esofágicas y las formaciones linfoides ambientes, los elementos de la linfa pueden emigrar a la misma cavidad glandular y modificar así, en su naturaleza, el producto de secreción.

b) *Glándulas cardiales.* — Aparte las glándulas antes indicadas, el esófago nos presenta todavía otras formaciones glandulares que recuerdan con bastante exactitud las de la región cardíaca del estómago y que, por esta razón, se designan con el nombre de *glándulas cardiales.*

Ante todo, difieren de las glándulas esofágicas en que son tubulosas y ramificadas. Difieren también de las mismas por su situación, no ya en la submucosa, sino en la mucosa misma, por encima de la *muscularis mucosæ;* son las *glándulas superficiales* de Hewlet. Topográficamente, las glándulas cardiales se encuentran en los puntos más diversos. Pero se desarrollan con preferencia (y en esto son constantes) en la parte más inferior del conducto esofágico, inmediatamente por encima del cardias, a una altura de 4 a 5 milímetros.

Si examinamos un corte longitudinal que pase por el cardias e interese a la vez el final del esófago y el principio del estómago, observaremos desde el principio que la mucosa,

relativamente lisa y uniforme por encima del cardias, forma inmediatamente por debajo de este orificio unos repliegues transversales, más o menos desarrollados en altura o en grosor, pero siempre muy visibles. A esta modificación en el aspecto exterior de la mucosa se añaden algunas modificaciones estructurales, de las cuales las principales están en el *epitelio* y en las *glándulas*.

El *epitelio esofágico* conserva hacia la proximidad del cardias los caracteres que tiene en las demás partes del esófago. Inmediatamente por encima de la línea de unión gastroesofágica, disminuye gradualmente de espesor a expensas de las capas profundas: así llega, según nos lo demuestra perfectamente la figura 185, a formar un revestimiento muy delgado. Luego, bruscamente, es reemplazado por un epitelio cilíndrico (fig. 185, 3) y dispuesto en una sola capa: es el epitelio gástrico. La línea de demarcación entre el esófago y el estómago está, pues, claramente indicada en el revestimiento epitelial: es el punto de contacto entre la última célula pavimentosa y la primera célula cilíndrica.

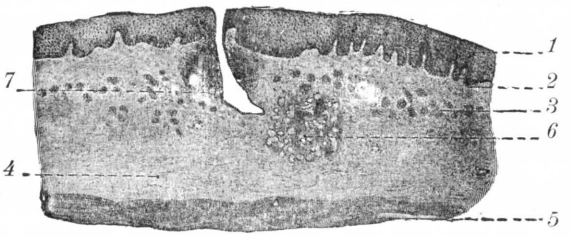


FIG. 185

Corte transversal de la mucosa esofágica del hombre, practicado a nivel de los primeros anillos de la tráquea (según TOURNEUX).

1, epitelio pavimentoso estratificado. — 2, corion de la mucosa. — 3, mucosa muscular. — 4, tejido celular submucoso. — 5, capa circular de la túnica muscular estriada. — 6, glándula esofágica.—7, tejido folicular que envuelve el conducto excretorio de la glándula esofágica, por encima de su dilatación ampollar.

En cuanto a las *glándulas esofágicas*, cerca del cardias se hacen más numerosas, más voluminosas y más apretadas: a nivel del mismo cardias llegan a tocarse. Sus fondos de saco están enteramente desprovistos de semilunas de Gianuzzi: son glándulas exclusivamente mucosas. Por otra parte, sus conductos excretorios, en vez de ir verticalmente y por el camino más corto a la superficie de la mucosa, se dirigen oblicuamente hacia arriba y adentro. Esta disposición procede de que las últimas glándulas esofágicas están colocadas un poco por debajo de la línea de unión gastroesofágica; de esto se origina la necesidad, para los conductos excretorios que deben abrirse en el esófago (fig. 185, 7), de seguir un trayecto oblicuo y retrógrado. Por debajo de estas últimas glándulas esofágicas, las formaciones glandulares cambian completamente de aspecto y de significación: se hacen más superficiales y francamente tubulosas (4, 4); son las *glándulas seropépticas* del estómago, que estudiaremos más adelante al tratar de este órgano.

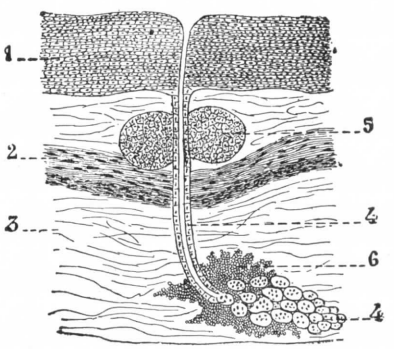


FIG. 184

Esquema de las glándulas esofágicas (según una figura de MAX FLESCH).

1, epitelio. — 2, mucosa muscular. — 3, submucosa. — 4, glándula esofágica, con 4', su conducto excretorio. — 5, folículos linfáticos. — 6, infiltración linfoidea alrededor del hilo de la glándula.

**4.° Divertículos del esófago.** — Los divertículos del esófago constituyen una anomalía bastante rara. Pueden asentarse a la entrada del esófago *(divertículos superiores)*; en el tercio medio *(divertículos epibronquiales)*; en el extremo inferior, encima del cardias *(divertículos epifrénicos)*.

a) Los *divertículos superiores* se asientan en la zona de unión entre la faringe y el esófago. Merecen el nombre de divertículos faringoesofágicos. Se les denomina asimismo *divertículos de Zenker*, anatomista que los ha descrito bien, o también *divertículos de pulsión*. Se desarrollan en el espacio triangular de base superior que se encuentra por debajo del borde inferior del constrictor inferior de la faringe, en la cara posterior del esófago, descri-

to antes. Son sacciformes, del volumen de un huevo de gallina, algunas veces más. El orificio de comunicación es pequeño, el cuello es estrecho, perpendicular al eje de la faringe, el fondo ampollar se halla a algunos centímetros. Están constituídos por una mucosa hipertrofiada, a veces ulcerada, siempre irregular, que descansa en una submucosa generalmente inflamada. La mucosa puede faltar, pero casi siempre está representada por un estrato de fibras musculares, discontinuo y parcial.

Estos divertículos son probablemente de origen mecánico, pero se desarrollan a favor de una debilidad de la pared, debilidad normal, pero sin duda exagerada congénitamente en ciertos individuos.

En efecto, en la zona de unión faringoesofágica no existen, como hemos visto, fibras longitudinales que, más abajo, se entrelacen con las fibras circulares.

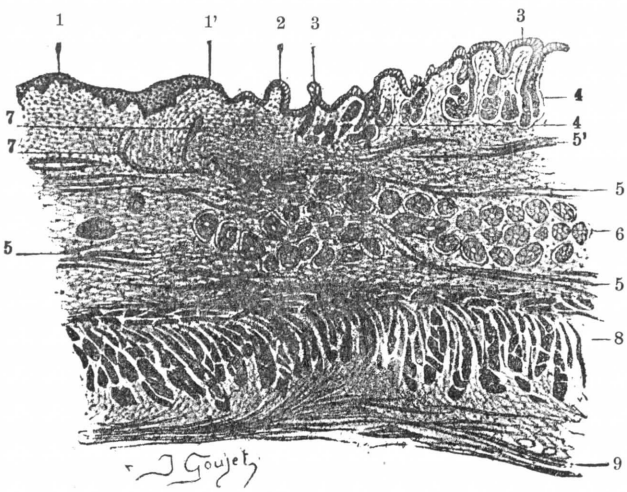


FIG. 185

Punto de paso del esófago al cardias en el perro, para mostrar el conjunto de la disposición de enlace entre el intestino anterior y el intestino entodérmico (según RENAUT).

1, epitelio malpighiano del esófago, con 1', fin de este epitelio. — 2, repliegues transversales, tapizados por 3, una sola línea de células cilíndricas. — 4, 4, glándulas serosas que se abren en el fondo de los repliegues. — 5, mucosa muscular, con 5, 5', sus prolongaciones en el grosor de la dermis. — 6, grupo de glándulas esofágicas. — 7, 7, sus conductos excretorios. — 8, músculo motor general, formado de fibras lisas. — 9, fibras musculares estriadas, prolongación del músculo estriado esofágico.

b) *Divertículos epibronquiales (divertículos de Rokinski).* — Estos divertículos se desarrollan generalmente en la pared anterior. Más pequeños que los precedentes, su dirección es, en general, ascendente; su cavidad, bastante estrecha, es por este hecho difícil de llenar por la papilla bismutada. Se libra, pues, fácilmente del examen radioscópico. Se ha dado a estos divertículos un origen patológico, en particular una adherencia del esófago a lesiones inflamatorias, ganglios tuberculosos por ejemplo. Esta etiología nos parece bastante dudosa. Creemos que se trata de una anomalía congénita del conducto esofágico. La adherencia y los fenómenos de tracción son factores agravantes.

c) *Divertículos profundos.* — Estos divertículos, que se denominan también *epifrénicos* o *preestomacales*, son raros. Son a veces muy voluminosos, y pueden alcanzar una capacidad de más de 200 centímetros cúbicos. A veces, por el contrario, son pequeños y pueden pasar inadvertidos.

Atribuímos también a estos divertículos un origen congénito. Sabemos, en efecto, que en el curso del desarrollo, y esto puede observarse en toda la altura del tubo digestivo, no siempre existe un paralelismo evolutivo estructural entre la mucosa y la musculosa. Se pueden observar normalmente los divertículos mucosos en la pared del tubo esofágico embrionario y la muscular puede ser deficiente en ciertos puntos. Habría, pues, aquí zonas de menor resistencia, y los factores propulsión y tracción, aislados o combinados, se vuelven entonces los agentes mecánicos que exteriorizan y desarrollan estos *divertículos en potencia*. Por lo demás, la multiplicidad de los divertículos encontrados en ciertos casos (GERALDINO, BRITES, 1927) aboga también a favor del origen congénito de los mismos.

## § 4. — VASOS Y NERVIOS

**1.° Arterias.** — Las arterias del esófago proceden de varios orígenes (figura 186). Las del cuello *(arterias esofágicas superiores)* son proporcionadas por la

tiroidea inferior, rama de la subclavia. Las del tórax *(arterias esofágicas medias)* nacen: 1.°, directamente de la aorta torácica; 2.°, de las arterias bronquiales; 3.°, de las arterias intercostales. Las del abdomen *(arterias esofágicas inferiores)* nacen en parte de las diafragmáticas inferiores, ramas de la aorta abdominal, y en parte en la coronaria estomáquica, rama del tronco celíaco.

Estas diferentes arterias son, en general, poco voluminosas. Penetran en las paredes del esófago y forman unas redes más o menos distintas en la capa muscular, en la capa submucosa, en la *muscularis mucosæ* y en la dermis de la mucosa.

De estas últimas redes nacen capilares, que se distribuyen por el espesor de las papilas y por las glándulas.

**2.° Venas.** — Las venas, que salen de las redes capilares precitadas, forman en la submucosa un rico plexo de mallas longitudinales. Es el *plexo venoso submucoso*. Este plexo, si bien ocupa toda la altura del esófago, está más especialmente desarrollado en su parte inferior.

Las ramas eferentes del plexo submucoso atraviesan la capa muscular, se engruesan con las venas que les envía esta última capa y van a formar, en la superficie externa del esófago, un segundo plexo, el *plexo venoso periesofágico*. Finalmente, vierten su contenido, según el nivel que tienen: 1.°, las del cuello, en las venas tiroideas inferiores; 2.°, las del tórax, en las venas diafragmáticas superiores, bronquiales, pericardíacas, ácigos, las cuales desembocan en la vena cava superior; 3.°, las del abdomen, en la coronaria estomáquica, tributaria de la vena porta.

Según Dussausay (Tesis de París, año 1877), la sangre venosa de los dos tercios inferiores del esófago desembocaría en la vena coronaria estomáquica y de allí en la vena porta. Contrariamente a esta opinión, los trabajos de Duret *(Arch. génér. de Méd.*, 1878), confirmados en este punto por los de uno de nuestros discípulos, Mariau (Tesis de Lyón, 1893), han establecido que sólo las venas del tercio inferior del esófago van a la coronaria estomáquica; las demás van a los troncos venosos del tórax o del cuello.

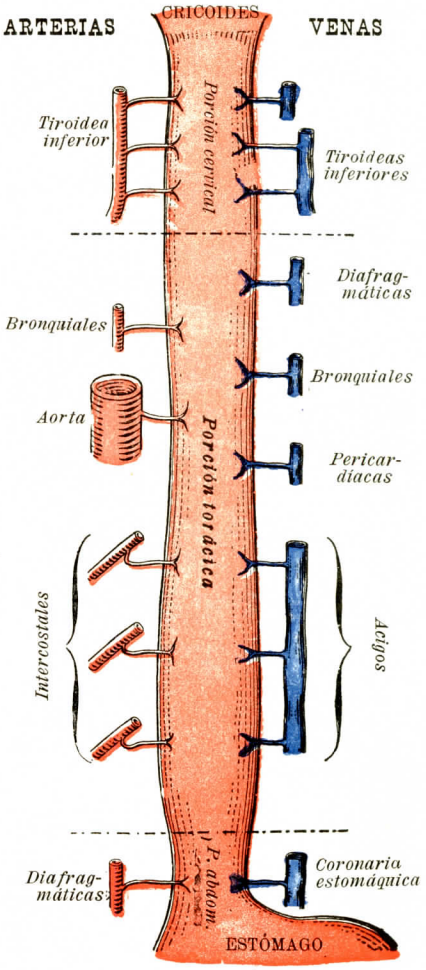


Fig. 186

Esquema que representa los vasos sanguíneos del estómago; en el lado derecho, las arterias; en el lado izquierdo, las venas.

**3.° Linfáticos.** — Descritos ya desde mucho tiempo por Sappey, los linfáticos del esófago han sido estudiados de nuevo, en 1903, por Sakata.

*A.* Redes de origen. — Aquí, como en la faringe, tenemos dos redes de origen: una *red mucosa*, de extrema riqueza, que se continúa por arriba con la

de la faringe; una *red muscular*, que SAKATA ha logrado inyectar por vez primera en el hombre.

*B.* LINFÁTICOS EFERENTES. — Los troncos y tronquitos que nacen de estas dos redes se dirigen a la superficie libre del esófago, donde terminan de la siguiente manera:

α) Para la *porción cervical* del esófago, en parte en los ganglios subyacentes al esternocleidomastoideo, y en parte en los ganglios que se escalonan a lo largo de los nervios recurrentes *(cadenas recurrentes)*.

β) Para la *porción intratorácica*, en los ganglios que se distribuyen alrededor del esófago, que por esta razón se denominan *ganglios periesofágicos:*

FIG. 187

Plexo nervioso del esófago del conejo, puesto de manifiesto por el método del oro (según RANVIER).

*n, n,* fibras nerviosas aferentes. — *g,* ganglios nerviosos. — *t,* tubo nervioso con mielina costeando un ganglio sin penetrar en él. — *a,* arborización terminal.

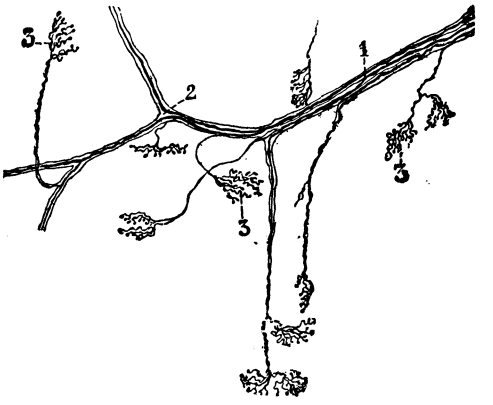


FIG. 188

Arborizaciones terminales del esófago del conejo (según RANVIER).

1, nervio rodeado de una vaina de Henle. — 2, bifurcación de este nervio. — 3, 3, 3, arborizaciones terminales.

forman parte del grupo de los *ganglios mediastínicos posteriores*. Recordemos, respecto a este particular, que la mayoría de estos ganglios se hallan situados en la cara anterior del conducto; únicamente unos pocos se distribuyen por los lados o por la parte posterior.

γ) Para la *porción abdominal*, en los ganglios próximos al cardias *(ganglios gástricos superiores)*.

**4.° Nervios.** — Los filetes nerviosos destinados al esófago proceden de dos orígenes distintos, o sea a la vez del neumogástrico y del gran simpático (véanse estos *nervios* y nervios del cardias, página 176).

Forman al principio, entre los dos planos de la túnica muscular, un rico plexo, que tiene las mayores analogías con el plexo mesentérico de Auerbach. Sin embargo, el plexo esofágico difiere de este último en que sus mallas son más anchas y sus células más numerosas. Difiere también, según lo hace observar RANVIER, en que contiene numerosas fibras con mielina (fig. 187); el plexo de Auerbach está exclusivamente constituído por fibras de Remak. Es de observar que estas fibras de mielina, en el curso de su trayecto, se bifurcan con mucha frecuencia a nivel de las estrangulaciones anulares. Muy frecuentemente también se ve

una fibra amielínica, salida de una célula ganglionar, dirigirse hacia una fibra con mielina y unirse a ella a nivel de una de sus estrangulaciones anulares (tubos en T). Finalmente, las fibras nerviosas se despojan de su vaina de mielina y acaban, aquí como en las demás formaciones musculares, en unas eminencias terminales: *placas motoras* para las fibras estriadas; *manchas motoras* para las fibras lisas. Un hecho digno de observarse es que estas eminencias terminales son extraordinariamente múltiples: «No conozco ningún músculo, dice Ranvier, a excepción de los corazones linfáticos de los reptiles, en el cual las eminencias terminales se presenten tan numerosas como en el músculo esofágico» (fig. 188). El sabio histólogo del Colegio de Francia añade, respecto de esto, «que sería muy posible que un mismo fascículo primitivo tuviese varias eminencias terminales, lo que tendría un gran interés desde el punto de vista de la inervación del esófago. En efecto, se concibe que dos tubos nerviosos, procedentes el uno del neumogástrico derecho y el otro del neumogástrico izquierdo, puedan dar terminaciones a un mismo fascículo muscular, y así es como se establecería la sinergia de los dos nervios.»

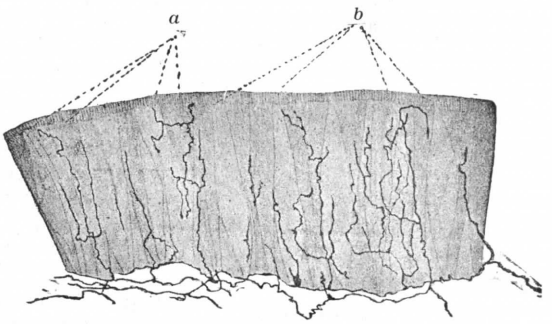


Fig. 189

Terminaciones nerviosas sensitivas en el epitelio del esófago de la rana (método de Golgi, según Smirnow).

*a*, células cilíndricas vibrátiles, vistas en un corte vertical de la mucosa. — *b*, células caliciformes, de las cuales dos tienen en su extremidad interna un tapón de moco.

Un segundo plexo, formado de fibras pálidas con pequeños ganglios, se halla en la capa submucosa. Estos ganglios, como los del plexo de Meissner, contienen células multipolares, cuyas prolongaciones, después de ramificarse varias veces, pasan a la mucosa. En su mayor parte terminan en las fibras musculares lisas de la *muscularis mucosæ* y en los elementos glandulares. Retzius y Smirnow han podido seguir algunas fibras nerviosas hasta la capa epitelial (fig. 189): allí terminan, entre las células, por unas arborizaciones de fibrillas extraordinariamente finas y más o menos varicosas.

## ARTICULO IV

## ESTOMAGO

Porción dilatada del intestino inferior del embrión, el estómago (alemán *Magen*, inglés *Stomach)* es una vasta cavidad, intermedia entre el esófago y el intestino delgado, en la cual se acumulan los alimentos, para sufrir aquí las importantes modificaciones biológicas que dan por resultado su transformación en quimo. La cavidad gástrica se convierte así en una de las partes más importantes del tubo digestivo.

Después de algunas consideraciones generales respecto a la *situación*, *forma*, *dirección* y *dimensiones* del estómago, estudiaremos sucesivamente en este órgano: 1.°, su *superficie exterior* y sus *relaciones*; 2.°, su *superficie interior* y sus *dos orificios;* 3.°, su *constitución anatómica*, y 4.°, sus *vasos* y sus *nervios*.

### § 1. — Consideraciones generales

**1.° Situación.** — El estómago se halla situado en la parte superior de la cavidad abdominal, debajo del hígado y del diafragma, que lo cubren en la mayor parte de su extensión, encima del colon transverso y de su mesocolon, que le sirven, por decirlo así, de cama o lecho. Ocupan a la vez una gran parte del epi-

gastrio y casi todo el hipocondrio izquierdo o, mejor, el compartimiento subfrénico izquierdo.

Estas dos últimas palabras, *epigastrio* e *hipocondrio izquierdo*, que usamos por primera vez, se refieren a una división antigua de la cavidad abdominal, que debemos dar a conocer en seguida. Aunque abandonada desde hace muchos años en anatomía topográfica, esta división no es por esto menos útil en el sentido de que define geométricamente una serie de palabras usuales que será muy difícil hacer desaparecer del lenguaje, ya anatómico, ya clínico. Tracemos sobre la cara anterior del abdomen (fig. 190) dos líneas horizontales, una, AA, que pase inmediatamente por debajo de las falsas costillas *(línea subcostal)*, y otra, BB, que pase tangente al punto más elevado de las dos crestas ilíacas *(línea suprailíaca)*. Así queda dividida la cavidad abdominal en tres zonas superpuestas: una zona superior *o zona epigástrica*, situada por encima de la línea AA; una zona inferior o *zona hipogástrica*, situada por debajo de la línea BB, y una zona media o *zona umbilical*, comprendida entre las dos zonas precedentes y, por consiguiente, entre la línea subcostal y la línea suprailíaca. Tracemos ahora en los puntos *o* y *o'*, que representan la mitad de los arcos femorales, las dos verticales *xx* y *x'x'*, dividiendo así cada una de las zonas precitadas en tres regiones secundarias, una media y las otras dos laterales. Existen, en total, en correspondencia con el abdomen, nueve regiones distintas, cada una de las cuales ha recibido un nombre especial. Así es que, en la zona epigástrica, la región central (*a*) lleva el nombre de *epigastrio;* las dos regiones laterales (*a'* y *a''*), los nombres de *hipocondrio derecho* e *hipocondrio izquierdo*. Del propio modo, en la zona umbilical, tenemos en el centro el *ombligo* (*b*), y a los lados, el *vacío derecho* (*b'*) y el *vacío izquierdo* (*b''*). Finalmente, la zona hipogástrica presenta a su vez: en el centro, el *hipogastrio* (*c*), y a cada lado, la *fosa ilíaca derecha* (*c'*) y la *fosa ilíaca izquierda* (*c''*).

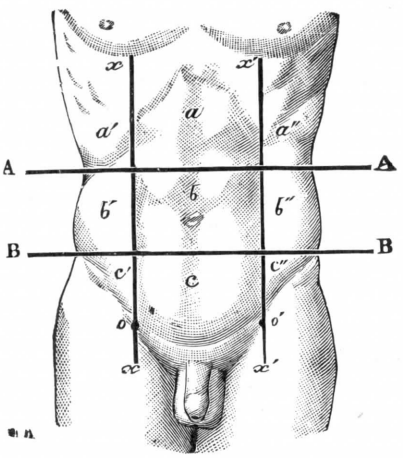


FIG. 190

Topografía del abdomen.

*a*, epigastrio; *a'* y *a''*, hipocondrios derecho e izquierdo. — *b*, ombligo; *b'* y *b''*, vacíos derecho e izquierdo. — *c*, hipogastrio; *c'* y *c''*, fosas ilíacas derecha e izquierda.

**2.° Medios de fijación.** — El estómago, bolsa musculosa, dilatable, dotada de contracción, no es un órgano absolutamente fijo. Es un órgano suspendido; está situado en la cavidad abdominal, debajo del diafragma, y goza de cierta movilidad, sobre todo en su parte inferior.

La mayoría de los anatomistas asignan a los pliegues peritoneales que, con el nombre de epiplón gastrohepático y epiplón gastrosplénico, unen el estómago al hígado y al bazo, un papel de suspensión y de fijación. En realidad, la mayoría de estas formaciones peritoneales son demasiado extensibles, demasiado móviles y de contextura demasiado frágil para tener el valor de ligamentos o de amarras sólidas.

Como veremos en detalle a propósito de las relaciones de la cara posterior, el verdadero medio de fijación del estómago está constituído: 1.°, por su continuidad con el esófago, órgano fijo, sólidamente fijado al anillo diafragmático que le da paso; 2.°, por la adherencia de la cara posterior de su tuberosidad gruesa al diafragma. Existe, en efecto, en esta región una zona desprovista de peritoneo, ocupada por un tejido celular denso que suspende el estómago a la pared diafragmática de modo bastante riguroso. Esta zona, reliquia del mesogastrio posterior ensanchado, se continúa en la cara posterior del hígado, donde forma el *ligamento coronario*. Como el hígado, el estómago tiene su *ligamento coronario*, continuación del primero.

Si se cortan los pliegues peritoneales y los vasos que van al estómago, el estómago queda, no obstante, suspendido, siguiendo la tuberosidad mayor constantemente en su lugar. En cambio, los ligamentos peritoneales, cuando son normales, limitan los desplazamientos laterales del órgano y le impiden en cierto modo bailotear. Estos desplazamientos están limitados también en la parte inferior por la continuidad del estómago con el duodeno. En cuanto a los vasos, flexuosos y móviles, desempeñan asimismo un papel muy accesorio en la fijación del órgano.

**3.° Forma y dirección.** — La forma del estómago debe ser estudiada en el cadáver y en el vivo. En efecto, esta bolsa musculosa modifica su forma según el estado de tonicidad de sus paredes. Los datos actuales de la radiología y la radioscopia han demostrado a los anatomistas la importancia de estas diferencias morfológicas.

*A.* Estómago en el cadáver. — Examinado después de abierto el abdomen en el cadáver extendido horizontalmente, el estómago representa la forma clásica (figura 191). Aparece como una bolsa en forma de cornamusa, aplanada de atrás a delante, dirigida transversalmente, o mejor oblicuamente, de izquierda a derecha, de delante atrás y de arriba abajo con dos curvaturas. Las dos curvaturas son de magnitud desigual: la pequeña es superior, la mayor inferior. La bolsa gástrica es fláccida en el cadáver: el estómago, sin resistencia, sin tonicidad, cae y descansa sobre el colon transverso.

Si el cadáver está fijado con formol o con formol-alcohol y si se pone el sujeto en posición vertical, el reservorio gástrico ofrece la forma descrita desde hace mucho tiempo por Luschka. En lugar de ser transversal, el estómago tiene una dirección generalmente vertical, o mejor, la mayor parte del estómago (los dos tercios) es vertical, ligeramente oblicua de atrás a delante. El último tercio, o pared inferior, tiene dirección horizontal, y a veces ligeramente ascendente de izquierda a derecha. En una palabra, el estómago tiene la forma de una escuadra de ángulos romos, una forma acodada. Su base está situada arriba y algo a la izquierda, el vértice (el píloro) está abajo y a la derecha. Esta forma vamos a encontrarla de nuevo examinando el estómago en el vivo por los métodos actuales de radiografía o de radioscopia. No olvidemos decir antes al lector que el estómago que el cirujano tiene a la vista cuando opera a un enfermo anestesiado se parece singularmente al estómago del cadáver no fijado y acostado. Las paredes musculares han perdido su tonicidad, el órgano se aplasta sobre la pared posterior del tronco y adquiere el aspecto transversal de la cornamusa clásica.

*B.* Estómago del vivo. — La radiología ha precisado nuestros conocimientos anatómicos sobre la forma y orientación del estómago. Un procedimiento menos corriente, la gastroscopia, nos informa sobre el aspecto de la mucosa. Como hemos ya demostrado en otros órganos, debemos decir algunas palabras del aspecto del estómago en el vivo, aspecto que el médico debe conocer si quiere establecer un diagnóstico preciso cuando el estómago está lesionado.

a) *Radiografía y radioscopia.* — No es la forma precisa del estómago la que da la sombra negra radiográfica; es el corte del contorno de su cavidad percibida en sombra chinesca, la silueta de la forma y no la forma total.

Esta forma varía según la posición dada al individuo, según el estado de funcionamiento, reposo o movimiento y también según el tipo muscular del estómago.

b) *Estómago normal en reposo en posición vertical.* — Examinado a la radioscopia en posición vertical, el estómago normal en reposo de un hombre adulto bien constituído aparece bajo la forma de una **J** mayúscula, es decir, constituído por una porción superior vertical, situada a la izquierda de la línea media, que

corresponde a la tuberosidad mayor, al cuerpo del estómago y a su fondo, y una porción transversal que corresponde a la tuberosidad menor, vestíbulo, antro prepilórico y píloro. El punto de unión de los segmentos vertical y horizontal tiene, en la curvatura menor, el nombre de *ángulo*. Como se ve en la figura 192, B, la porción descendente es a lo menos dos veces más extensa que la porción horizontal

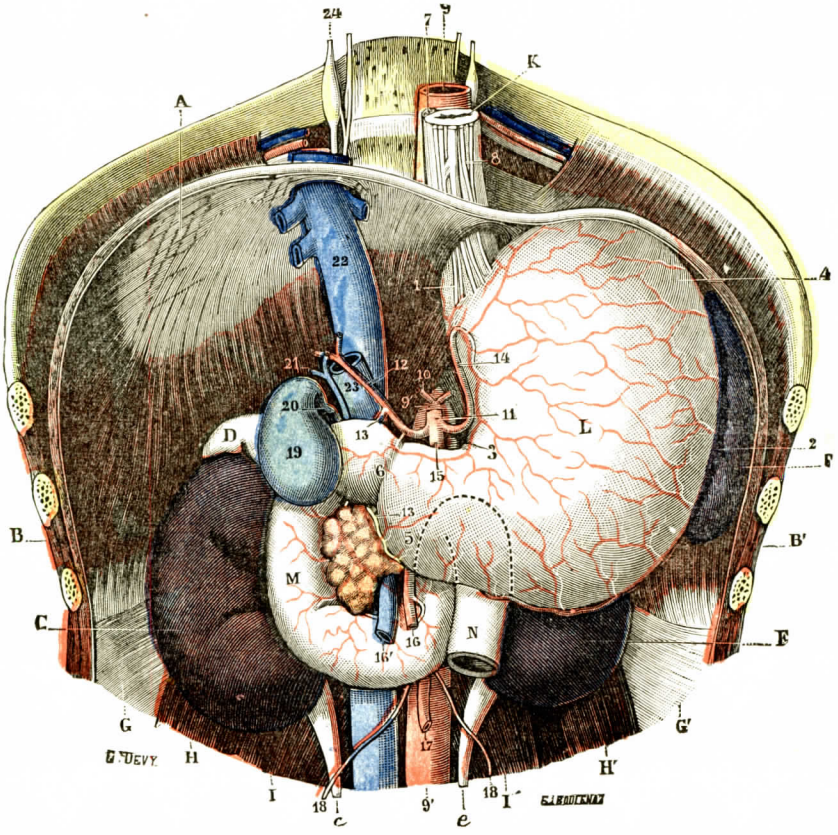


Fig. 191

Estómago visto en posición, previa la ablación del hígado y de la masa intestinal *(esquemática)*.

A, diafragma. — B, B', pared tóracoabdominal. — C, riñón derecho, con *c*, su uréter. — D, cápsula suprarrenal derecha. — E, riñón izquierdo, con *e*, su uréter. — F bazo. — G, G', aponeurosis de los músculos transversos. — H, H', cuadrado de los lomos — I, I', psoas mayor y menor. — K, esófago. — L, estómago. — M, duodeno; el trayecto retrogástrico de su porción ascendente y el ángulo yeyunoduodenal se hallan marcados por puntos, así como también el origen del yeyuno, N.

1, cardias. — 2, curvatura mayor del estómago. — 3, curvatura menor. — 4, tuberosidad mayor. — 5, tuberosidad menor. — 6, píloro. — 7, nervio neumogástrico derecho, que va a ramificarse por la cara posterior del estómago. — 8, nervio neumogástrico izquierdo, cuyas ramificaciones han sido cortadas al llegar a la cara anterior del estómago. — 9, aorta torácica. — 9', aorta abdominal. — 10, arterias diafragmáticas inferiores. — 11, tronco celíaco, con 12, arteria hepática; 13, arteria gastroepiploica derecha. — 14, arteria coronaria. — 15, arteria esplénica. — 16, 16', arteria y vena mesentéricas superiores. — 17, arteria mesentérica inferior. — 18, arterias espermáticas derecha e izquierda. — 19, vesícula biliar. — 20, conducto cístico. — 21, conducto hepático. — 22, vena cava inferior. — 23, vena porta. — 24, gran simpático.

Su parte superior se desarrolla en una cápsula que se amolda a la concavidad diafragmática. Esta parte superior del estómago no es negra; se destaca en claro en el clisé o en la pantalla. Está, en efecto, ocupada por gases, cuya cantidad es, por otra parte, variable. Se da a esta zona el nombre de *bolsa de aire* o de *cámara de aire* del estómago.

En el *recién nacido* y en el *niño pequeño*, el extremo inferior de la sombra gástrica se afila regularmente; el píloro, situado en la línea media, ligeramente a la derecha, representa el punto más declive del órgano (fig. 192, A).

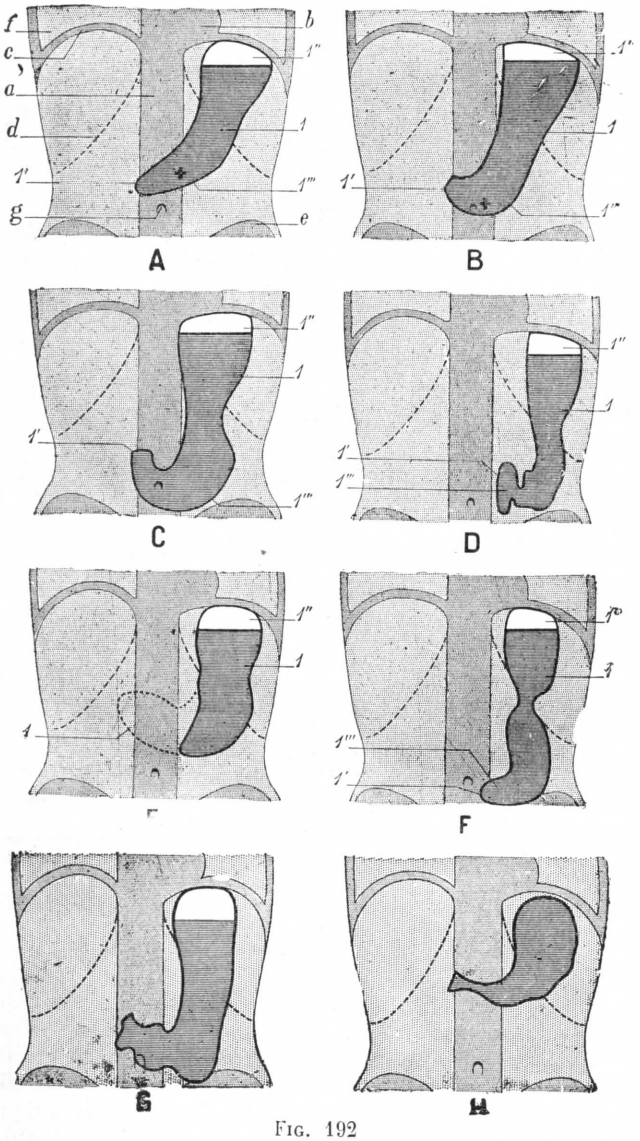


FIG. 192

La forma del estómago normal y patológico al examen radiológico.

Estas figuras representan calcos de la imagen radioscópica tomados a la pantalla. El estómago se halla en estado de repleción media y contiene aproximadamente 400 gramos de sémola con leche adicionada de 26 a 40 gramos de subnitrato de bismuto (en parte, según GUILIOT, HOLZKNECHT y JONAS, GRŒDEL, TUFFIER y AUBOURG).

A y B, estómago en el hombre. — A, disposición infantil, y B, disposición más común en el adulto; la cruz indica la posición del píloro estando vacío el estómago. — C, estómago en la mujer. — D, estómago en contracción. — E, estómago en el caso de cáncer del píloro. — F, estómago bilocular. — G, estómago en un sujeto de pie. — H, estómago del mismo sujeto en decúbito dorsal.

1, sombra del estómago, con: 1', píloro; 1'', tuberosidad mayor llena de gases (aparece en claro en la pantalla); 1''', tuberosidad menor.

*a*, sombra de la columna vertebral. — *b*, sombra del corazón. — *c*, sombra del diafragma. — *d*, reborde costal. — *e*, sombra de los huesos ilíacos. — *f*, zona clara que corresponde al pulmón. — *g*, punto de referencia del ombligo.

En la *mujer*, cuyo tórax es generalmente estrecho, la porción superior del órgano es más larga (fig. 192, C). El corsé puede exagerar esta disposición y determinar, según ciertos autores, una depresión en la parte media de la curvatura mayor.

El tono de la musculatura gástrica influye en la forma del estómago. Según SCHLESINGER, los estómagos normales pueden describirse según cuatro tipos:

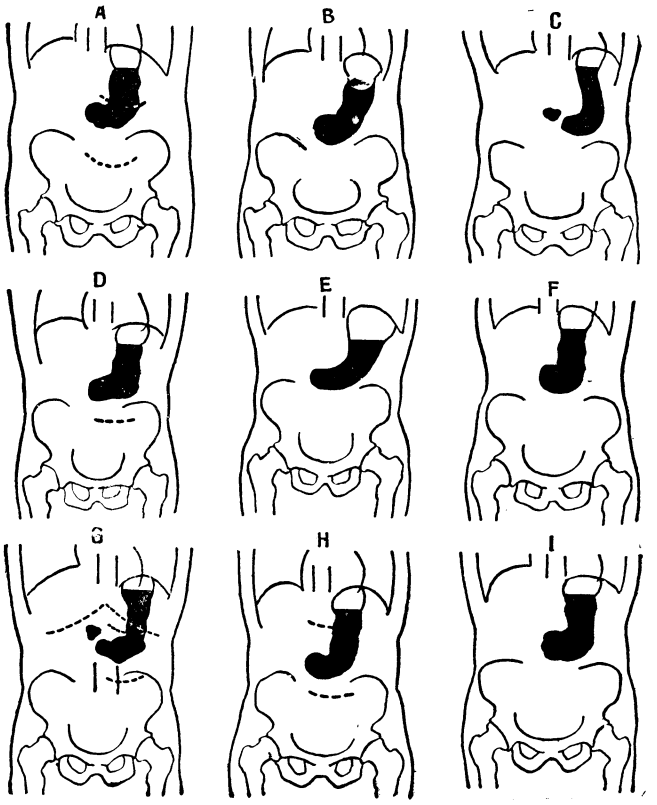


FIG. 193

Estómago de atletas normales (DELORT).

1.° El *tipo hipertónico*, caracterizado por una sombra gástrica en forma de cuerno de abundancia, de dimensiones restringidas. No existe separación alguna en la porciones vertical y horizontal. Este tipo de estómago caracteriza los individuos muy robustos, los atletas de tórax ancho y musculatura potente (fig. 193).

2.° El *tipo ortotónico*, que acabamos de describir, en forma de gancho o de **J**.

3.° El *tipo hipotónico*, que se manifiesta por un alargamiento de la porción vertical, un fondo situado bastante abajo, una porción horizontal que tiende a hacerse ascendente; es el tipo femenino acabado de describir, tipo que también se encuentra en los individuos delgados de tórax largo y estrecho.

4.° El *tipo atónico*. Este tipo, exageración del precedente, es en nuestro sentir un tipo patológico (fig. 194).

La forma del estómago varia según la posición del sujeto. La forma que acabamos de describir es la del sujeto normal examinado de pie. Si se examina el estó-

mago en decúbito dorsal, la imagen radiográfica se ensancha en el sentido transversal (fig. 192, H), adquiere una forma globulosa; al mismo tiempo, el fondo de saco inferior y la región pilórica han subido la altura de un cuerpo vertebral lumbar (TUFFIER y AUBOURG, 1911). Los desplazamientos sobre el lado derecho o sobre el lado izquierdo ocasionan deformaciones fáciles de comprender; el contenido opaco del estómago se desplaza según la acción de la gravedad. La abundancia de gases en el colon transverso y descendente desplaza el reservorio gástrico y deforma la imagen (fig. 195). Pero es de observar que el cardias y el píloro, bien fijados anatómicamente, quedan asimismo fijos en el curso de estas exploraciones

c) *Estómago en estado de contracción* (fig. 193, I). — Cuando se sigue con la vista el tránsito de un sorbo de papilla opaca en un estómago, se advierte que no

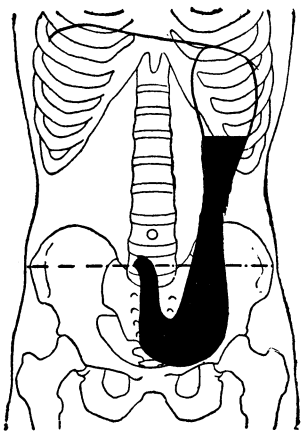

FIG. 194

Estómago relajado en tercer grado (DELORT).

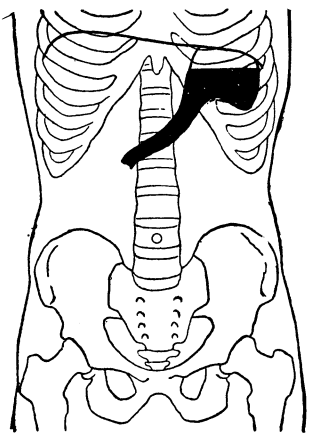

FIG. 195

Desplazamiento del estómago por acrocolia (DELORT).

cae bruscamente como un guijarro en el fondo de un saco. La pared contráctil del esófago la coge y la dirige. Se percibe una sombra cuneiforme, de base superior, que por la influencia del músculo gástrico se estira, llega al fondo, donde se acumula, mientras que el camino situado más arriba, recorrido precedentemente, se aclara. El estómago normal vivo posee un tono muscular que, cuando está vacío, le da su forma estrecha; no se trata de un saco, de una bolsa redondeada, sino de un tubo ancho y dilatable.

Cuando el estómago contiene cierta cantidad de papilla bismutada se percibe que la parte prepilórica es la única que merece el nombre de *porción evacuadora:* ella es la que está animada de movimientos peristálticos, que se manifiestan en la pantalla por una serie de sombras que progresan hacia el antro pilórico. La porción horizontal parece festoneada, escotada. El estómago, cuando la contracción es violenta, parece dividido en dos partes, una izquierda, otra derecha; las curvaturas mayor y menor llegan casi al contacto una de la otra. Las contracciones se suceden rítmicamente a modo de ondas que progresan de izquierda a derecha; cada una de ellas va acompañada de una eyección de papilla en el duodeno. Cuando la cantidad de masa opaca es muy reducida se ve desprenderse de la masa una parte que se estira en lengüeta y se alarga hacia el píloro, que la deja pasar al duodeno.

Según la imagen de WALDEYER, empleada antes para la curvatura, se puede decir que los alimentos llegados al duodeno siguen un camino, la *ruta gástrica (die Magenstrasse)*, un verdadero conducto cuyas paredes, contráctiles y animadas de movimientos peristálticos en la porción horizontal, conducen el contenido gástrico hacia el píloro fragmentándolo por dosis y en ritmo variable según los individuos y el período de la digestión, pero constante y bastante regular.

d) *Otros medios de examen clínico destinados a determinar la forma y la situación del estómago en el vivo.* — Entre los dos procedimientos clínicos que permiten informarnos sobre la forma y relaciones del estómago señalemos principalmente la percusión y la gastroscopia.

α) La *diafanía*, método que consiste en proyectar una luz intensa en la cavidad de un órgano hueco por medio de una sonda y examinar los contornos de las vísceras que se han iluminado y proyectan su claridad sobre la pared abdominal, está abandonada. No insistimos en la palpación ni en la investigación del bazuqueo gástrico por medio de la sucusión digital, que son procedimientos de exploración clínica pura.

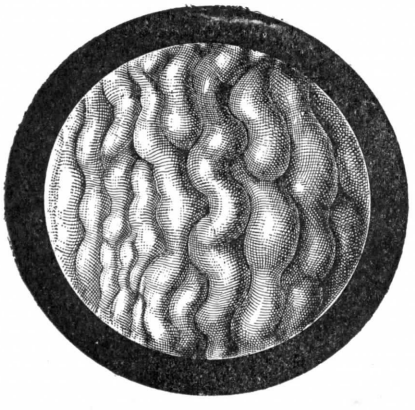

FIG. 196

Pared posterior de un estómago poco insuflado (según RACHET).

β) *La percusión* permite medir la extensión del reservorio gástrico: percutiendo metódicamente del abdomen hacia el estómago se diferencian los timbres diferentes de la sonoridad del intestino grueso y la del estómago. Así es posible establecer el límite inferior. Igualmente, percutiendo del tórax hacia el estómago se distingue la sonoridad pulmonar o hepática de la del reservorio gástrico. Así se determina el límite superior de esta zona. Se admite que normalmente la sonoridad del estómago se extiende de 11 a 14 centímetros en sentido vertical en el hombre y 10 en la mujer; en sentido horizontal, 24 centímetros en el hombre y 18 en la mujer. Esta zona sonora presenta su parte más elevada a la izquierda y sube hasta la quinta o la cuarta costilla de este lado. La parte más baja, cuando el estómago normal está vacío, no desciende por debajo de una línea horizontal que pasa por los cartílagos de las costillas novenas. Al estudiar las relaciones del estómago veremos las variaciones de esta zona sonora y en particular lo que se denomina el *espacio de Traube.*

γ) La *endoscopia gástrica* o *gastroscopia* permite comprobar el estado de la mucosa gástrica. El color de la mucosa gástrica sana aparece uniformemente rojo anaranjado. El aspecto es, no obstante, variable según la región considerada. La mucosa es lisa o, por lo menos, poco irregular en la pared anterior, mientras que, por el contrario, es plegada, surcada de gruesos pliegues y de profundos valles cerebriformes en la pared posterior (fig. 196) (RACHET).

La curvatura menor aparece en forma de una banda lisa, surcada por gran número de vasos. Por delante de ella la cara anterior aparece brillante; por detrás la cara posterior es tomentosa. Mientras que el orificio gástrico del cardias se libra del examen de la gastroscopia, el píloro puede ser examinado. Su busca es, por lo demás, difícil. Su imagen es característica. Se encuentra unas veces un orificio abierto de bordes festoneados formado por gruesos pliegues mucosos, otras veces un orificio completamente cerrado formando una estrella cuyo centro es el punto de convergencia de pliegues radiados (figs. 197 y 198). No debe confundirse el esfínter pilórico con la imagen del orificio del antro pilórico, que aparece ora en forma de una hendidura alargada verticalmente cuando está cerrado, ora en forma de un orificio vertical, limitado por dos labios, cuando está abierto (figs. 199 y 200). Este examen permite reconocer la existencia de úlceras, de un cáncer o de una lesión vulgar de la mucosa. Es un método todavía nuevo que exige por parte del operador una gran prudencia, pero que puede llegar a prestar grandes servicios.

**4.° Dimensiones.** — Considerado en la serie animal, el estómago presenta dimensiones muy variables, subordinadas en gran parte al género de alimentación. Alcanza su máximo desarrollo en los herbívoros y se halla muy reducido en los carnívoros.

El hombre, cuya alimentación es a la vez animal y vegetal, tiene un estómago que, por decirlo así, es el término medio entre estos dos extremos. En estado

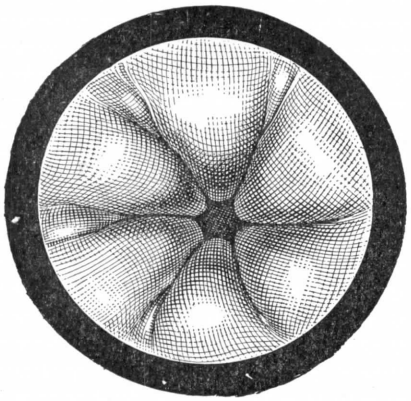

Fig. 197

Píloro entreabierto (según Rachet).

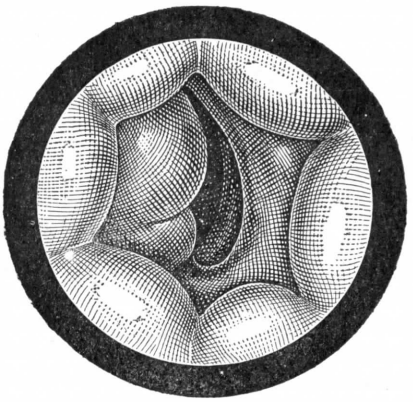

Fig. 198

Píloro ampliamente abierto (según Rachet).

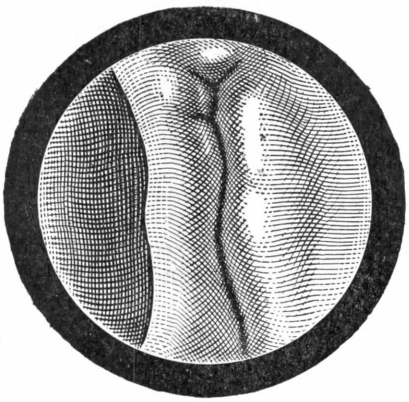

Fig. 199

Orificio del antro pilórico (según Rachet).
Fase de contracción.

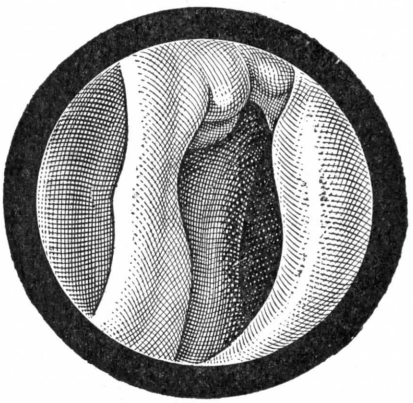

Fig. 200

Orificio del antro pilórico (según Rachet).
Fase de relajación.

de repleción media mide unos 25 centímetros en su mayor diámetro. Su anchura, medida desde el lado derecho al lado izquierdo, es de unos 12 centímetros. Su grosor, medido desde una cara a la otra, es de unos 8 centímetros. Cuando el estómago pasa del estado de semirrepleción al estado de vacuidad, estos tres diámetros disminuyen naturalmente: el primero desciende a 18 y el segundo a 7; en cuanto al tercero, llega a reducirse a 0, ya que las dos paredes anterior y posterior se aplican inmediatamente la una con la otra.

La capacidad del estómago varía ordinariamente de 1.000 a 1.500 centímetros cúbicos en el adulto, o sea una capacidad media de 1.300 centímetros cúbicos.

Para esta capacidad media de 1.300 centímetros cúbicos, la superficie de la mucosa gástrica sería, según los recientes trabajos de DARGEIN, de 600 a 800 centímetros cuadrados. Entiéndase bien que éstas son tan sólo dimensiones medias, susceptibles de variar mucho, según los hábitos alimenticios del sujeto: el estómago se reduce mucho en las personas que comen poco y, al contrario, se dilata en proporciones a menudo considerables en los glotones, especialmente en aquellos que solamente hacen una comida, pero una comida copiosísima, en las veinticuatro horas.

El volumen del estómago se modifica también por la influencia de ciertos estados patológicos, por ejemplo, las estrecheces, ya sean del esófago, ya sean del píloro. En el primer caso, la cavidad gástrica, al recibir poca o ninguna alimentación, se atrofia progresivamente y se reduce a veces a dimensiones que no son muy superiores a las del duodeno. En el segundo caso, recibiendo siempre la misma cantidad de alimentos y no pudiendo sino difícilmente desembarazarse de ellos a través de un píloro más o menos estrechado, se dilata y llega paulatinamente a ese estado de distensión enorme en el cual ocupa el tercio, la mitad y aun los dos tercios de la cavidad abdominal.

## § 2. — CONFIGURACIÓN EXTERIOR Y NOMENCLATURA ANATOMOCLÍNICA

Las consideraciones precedentes nos permiten establecer cuáles son las diferentes partes constitutivas del estómago. Hemos dicho ya que el estómago es una bolsa muscular de dos paredes: anterior y posterior; dos bordes o curvas: derecha e izquierda; dos orificios: cardias y píloro. La división del estómago en varias partes es bastante convencional, puesto que el estómago cambia de forma según su estado funcional, según la posición del sujeto, etc. Sin embargo, si se considera el estómago del vivo en posición vertical, se pueden distinguir dos porciones: una porción descendente o vertical y una porción horizontal.

**1.° Porción vertical.** — La *porción vertical* comprende a su vez dos regiones: el fondo o tuberosidad gruesa y el cuerpo del estómago.

a) *Tuberosidad mayor.* — La tuberosidad mayor, denominada también fondo de saco mayor o fondo del estómago, tiene la forma de una cúpula que se amolda a la curva de la cúpula del diafragma. Su límite inferior corresponde convencionalmente a la línea horizontal que pasa por el borde superior del cardias. Está siempre ocupada en el vivo por una gran burbuja de aire que se comprueba a la radioscopia. Su capacidad representa por término medio la sexta parte del estómago. Disminuye de altura en los estómagos contraídos o hipertónicos. La altura media es de 5 centímetros aproximadamente.

b) *Cuerpo del estómago.* — El cuerpo del estómago, situado debajo de la tuberosidad mayor, tiene normalmente la forma de un tronco de cono, o más bien de un cilindro irregular y aplastado. Está limitado a la derecha por la parte superior casi vertical de la curvatura menor; a la izquierda, por el borde fuertemente convexo de la curvatura mayor. Su extremo inferior se une a la rama horizontal por un codo que corresponde a la parte baja del estómago, que se denomina también *tuberosidad menor* o *fondo de saco menor del estómago.* Se describe aquí un surco o muesca, a veces depresión roma apenas marcada, que señalaría en la curvatura menor el paso de la porción vertical a la porción horizontal.

**2.° Porción horizontal.** — La porción horizontal está constituída por la región pilórica. Algunos anatomistas distinguen en esta porción dos regiones: el *vestíbulo pilórico* y el *conducto pilórico* que lo continúa. En realidad no es posible hacer esta distinción. La porción horizontal, más estrecha que la vertical, tiene

la forma de un embudo cuyo punto estrecho corresponde al píloro. La porción más ancha, donde se unen las dos porciones vertical y horizontal, es también la parte más declive del estómago: se le puede reservar el nombre de *polo inferior*, como asimismo se puede dar el nombre de *polo superior* a la parte más elevada de la tuberosidad mayor (GRÉGOIRE).

Esta porción horizontal del estómago es también fisiológicamente distinta de la porción vertical. Muchas veces hemos comprobado experimentalmente, en el perro, que la excitación motriz de la porción vertical sólo provoca una contracción limitada y anular de la zona excitada, sin peristaltismo. Por el contrario, la excitación de la porción horizontal despierta una asociación de movimientos rítmicos, por lo tanto peristálticos, que alcanzan el orificio pilórico, el cual se abre y luego se cierra (LATARJET). Es, pues, justo decir que la porción horizontal, prepilórica, constituye la región evacuadora del estómago.

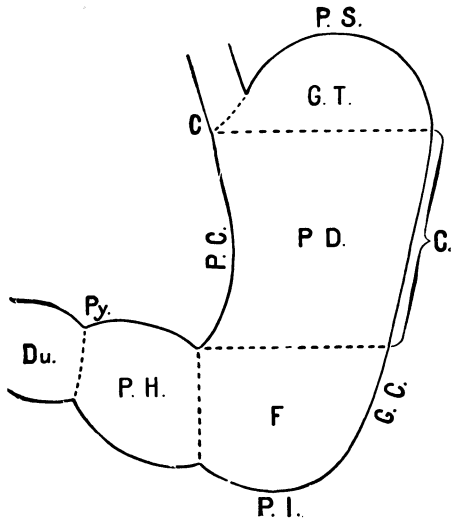


FIG. 201

Nomenclatura anatomoclínica del estómago.

P. S., polo superior.—P. I., polo inferior.—C, cardias. — Py., píloro. — G. T., tuberosidad mayor. — P. D., porción descendente. — C., cuerpo del estómago. — F., fondo. — P. H., porción horizontal. — P. C., curvatura menor.— G. C., curvatura mayor.

**3.° Curvaturas del estómago.**— Existen, como sabemos, dos curvaturas gástricas, una derecha o curvatura menor, la otra izquierda o curvatura mayor.

a) *Curvatura mayor.* — La curvatura mayor o borde izquierdo es fuertemente convexa, dirigida oblicuamente de arriba abajo y de izquierda a derecha. Comienza en el cardias, forma con el borde izquierdo del esófago un ángulo agudo, que mira al diafragma, luego se dirige de abajo arriba para dibujar el polo superior de la tuberosidad mayor del estómago y, por último, desciende verticalmente hacia abajo antes de flexionarse en una curva redondeada que se continúa en el píloro con el borde inferior del duodeno. A la parte baja de la curvatura mayor se da también el nombre de *borde cólico* a causa de sus relaciones con el colon transverso, como veremos más adelante. En ella se inserta el epiplón mayor.

La longitud de la curvatura mayor es de 40 centímetros por término medio. Como se comprende, es proporcional a la capacidad del estómago.

b) *Curvatura menor.* — El borde derecho o curvatura menor se extiende también del cardias al píloro. Mucho más grueso que el borde izquierdo, ofrece dos vertientes; una anterior, otra posterior. Aquí llegan los vasos y los nervios más importantes del estómago: la curvatura menor puede considerarse como el hilio gástrico. Al principio es casi vertical, dirigiéndose de arriba abajo y de derecha a izquierda; luego se curva bastante bruscamente, y se dirige a la derecha, hacia arriba y ligeramente hacia atrás, para continuarse después con el borde superior del duodeno. Con frecuencia la acodadura de las dos porciones está marcada por un surco, el surco pilórico o surco superior, que se observa particularmente en los niños. Fuera de los vasos y de los nervios que llegan a la pequeña curvatura, veremos que en estas dos vertientes se insertan las hojas del epiplón gastrohepático.

La longitud de la curvatura menor es de 15 centímetros aproximadamente. Se modifica poco por la influencia de la repleción gástrica. Puede reducirse a 2 ó 3 centímetros solamente cuando ciertas úlceras retráctiles llevan el píloro a la proximidad inmediata del cardias (estómago en *caracol)*.

**4.° Orificios.** — El estómago tiene en sus dos extremos dos orificios que le ponen en comunicación, arriba con el esófago *(orificio de entrada)*, abajo con el duodeno *(orificio de salida)*.

a) *Orificio esofágico o cardias.* — El orificio esofágico o *cardias* está situado en el extremo superior de la curvatura menor, a la derecha y debajo de la tuberosidad mayor. Sólo está indicado por la angulación que forma ésta con el esófago. Es oval, de eje mayor vertical que mira ligeramente arriba, adelante y a la derecha.

b) *Orificio duodenal o píloro.* — El orificio duodenal o pilórico, más conocido con el nombre de píloro (de πυλωρός, que significa *portero)*, pues el píloro era considerado como el portero que abre o cierra la entrada del conducto intestinal, ocupa el extremo inferior de la curvatura menor. Se marca al exterior por una ligera estrechez, el *surco duodenopilórico*, surco tanto más marcado cuanto más dilatada es la porción inicial del duodeno. En su superficie se encuentra a veces una pequeña vena, la *vena pilórica*, cuyo valor indicador se ha exagerado (véase *Venas del estómago*, pág. 233). Es inconstante y el píloro se reconoce mejor a la palpación (engrosamiento de las paredes) que por la vista. El orificio pilórico, circular, mira ligeramente a la derecha, arriba y atrás.

## § 3 — Relaciones del estómago

El estómago ocupa, como hemos dicho al principio de este artículo, una parte del hipocondrio izquierdo y de la región epigástrica, o mejor, como indica Grégoire, una parte del compartimiento subfrénico izquierdo. Este compartimiento está limitado: por arriba, por el diafragma; por abajo, por el colon transverso y su meso; lateralmente, por el diafragma y la parte torácica. La cubierta anterior está constituída por la parte inferior de la pared torácica y la parte superior de la pared abdominal. El estómago ocupa este espacio en compañía del bazo en su extremo izquierdo y de la cola del páncreas abajo y atrás.

Las relaciones de la vasta bolsa gástrica son bastante difíciles de describir. Las numerosas intervenciones practicadas en este órgano requieren, sin embargo, para el médico, un conocimiento profundo de estas relaciones.

Después de haber tomado una vista de conjunto de la situación del estómago, estudiaremos: 1.°, las relaciones de sus caras; 2.°, las relaciones de sus curvaturas; 3.°, las relaciones de sus extremos, el cardias y el píloro.

**1.° Resumen general.** — En la mesa de autopsia, después de amplia abertura de la cavidad abdominal, se ve que únicamente una pequeña parte del estómago es visible. Si levantamos la pared izquierda del hígado se descubre una parte mayor de la cara anterior, pero no la totalidad. Y es que, en efecto, el estómago es un órgano casi por entero tóracoabdominal y su tercio superior está oculto completamente por la parte inferior izquierda de la jaula torácica. Si hacemos una abertura suficiente resecando las costillas bajas para tener a la vista la cara anterior en su totalidad, vemos entonces que el estómago está rodeado de una serie de vísceras a las que está unido íntimamente: el lóbulo izquierdo del hígado, situado delante y a la derecha, cae sobre el estómago; el bazo, alojado detrás y a la izquierda, está a menudo oculto por la curvatura mayor rebasante; el colon transverso, por último, está abajo y forma como un lecho a la parte descendente

de la curvatura mayor. Si levantamos el estómago vemos completamente a la izquierda y atrás el polo superior del riñón izquierdo y la cápsula suprarrenal; por último, en el plano prevertebral y a la izquierda de éste, el cuerpo y la cola del páncreas. Entre todos estos órganos se aloja el estómago. Se instala entre ellos, puede decirse, y las otras vísceras se acomodan a sus cambios de volumen. En efecto, su dilatación levanta el hígado, rechaza el diafragma, desplaza el bazo a la izquierda y atrás, baja el colon transverso y las asas intestinales subyacentes.

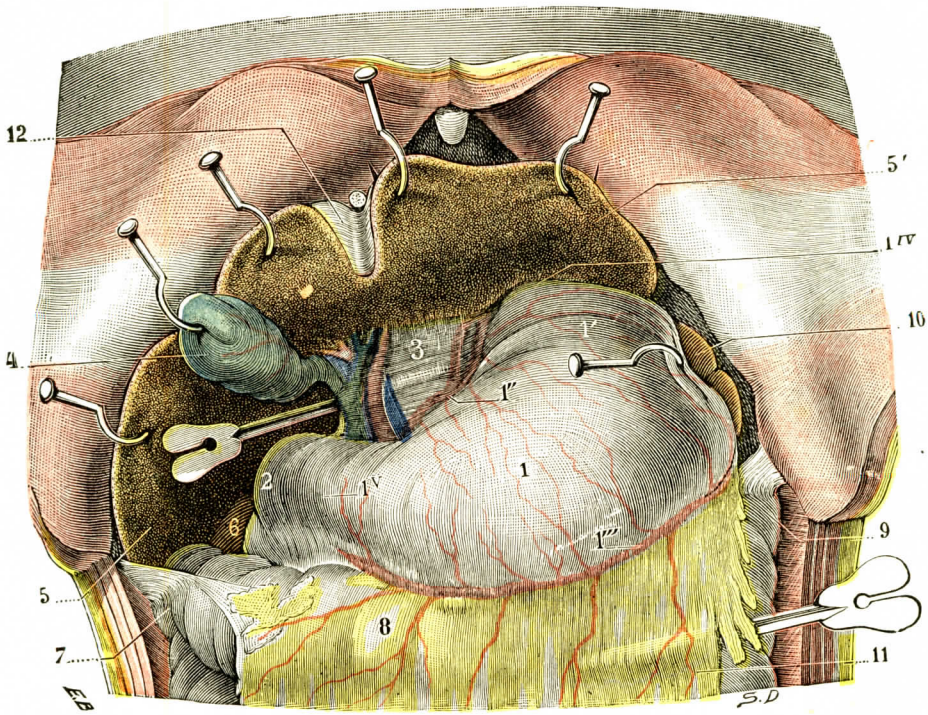


FIG. 202

El estómago visto en situación con los dos epiplones gastrohepático y gastrocólico (T.-J.).

(La pared abdominal ha sido incidida y los colgajos reclinados hacia arriba y afuera; el hígado ha sido fuertemente empujado hacia arriba.)

1, estómago, con: 1', la tuberosidad mayor; 1'', la curvatura menor; 1''', la curvatura mayor; 1IV, el cardias; 1V, el píloro. — 2, duodeno. — 3, pequeño epiplón con, en su borde libre, el pedículo del hígado. — 4, vesícula biliar. — 5, lóbulo derecho, y 5', lóbulo izquierdo del hígado. — 6, riñón derecho. — 7, ángulo derecho del colon. — 8, colon transverso cubierto por el gran epiplón. — 9, ángulo izquierdo del colon. — 10, borde anterior del bazo. — 11, gran epiplón. — 12, ligamento suspensorio del hígado.

Veremos a continuación que está unido o separado de todos los órganos enumerados antes por formaciones peritoneales importantes.

**2.° Pared anterior.** — La cara anterior está en relación, por una parte, con la pared torácica, por otra con la pared abdominal. A excepción de la porción pilórica del estómago, porción relativamente poco extensa, todo el resto del órgano está a la izquierda del plano medio. La cara anterior o cara quirúrgica sólo presenta al cirujano el tercio inferior de la porción descendente, la porción horizontal y el píloro. La porción vertical, es decir, los dos tercios superiores, la tuberosidad mayor y el cardias, están ocultos por la pared torácica. Examinemos sucesivamente las relaciones de estas dos porciones.

a) *Porción torácica de la pared anterior.* — Esta porción está cubierta por las digitaciones entrecruzadas de los dos músculos diafragma y transverso del abdomen; corresponde, por medio de estos dos músculos, a la quinta, sexta, séptima, octava y novena costillas, así como a los espacios intercostales correspondientes (fig. 203). El estómago está, por consiguiente, en relación con el fondo de saco pleural costodiafragmático y el borde inferior del pulmón izquierdo. Recordemos que el fondo de saco costopleural, en su parte anterior, no desciende por debajo del borde inferior del octavo cartílago costal. El cirujano utiliza

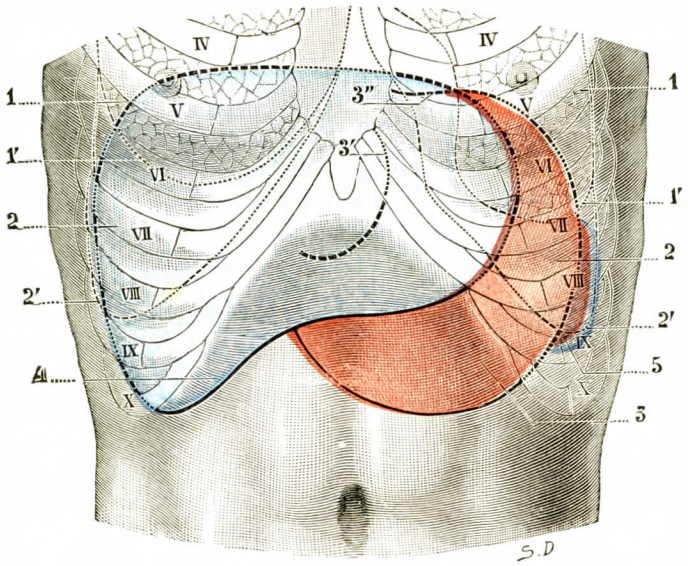


Fig. 203

Proyección sobre la pared tóracoabdominal anterior, del hígado, del estómago y del borde anterior del bazo *(esquema)* (T.-J.).

(El hígado está coloreado de *azul*, el estómago de *rojo*, el bazo de *violeta;* para cada uno de estos órganos la parte fuertemente teñida representa la parte del hígado, del estómago y del bazo que está en relación con la pared abdominal anterior; la porción medianamente teñida, la parte que se encuentra en relación con la porción extra pleural del borde costal; la porción débilmente teñida, la parte que se encuentra en relación con las pleuras y los pulmones.)

1, pulmones, con 1', su borde inferior. — 2, pleuras, con 2', su borde inferior. — 3, estómago, con: 3', la curvatura menor, y 3'', una parte de la gran tuberosidad oculta por el hígado. — 4, hígado. — 5, bazo.

este dato a fin de resecar la novena costilla sin riesgo para la pleura cuando quiere llegar cómodamente al vértice de la fosa gástrica

*Espacio semilunar de Traube.* — Se designa con este nombre la parte anterior izquierda de la base del tórax, que corresponde a la zona de sonoridad timpánica aguda del estómago vacío. En este punto no se debe percibir ningún ruido respiratorio por la auscultación, ninguna vibración vocal por la palpación.

Este espacio (fig. 204) tiene la forma de un casquete o de una semiluna de convexidad superior, cuyo límite inferior corresponde al reborde de los cartílagos costales, desde la base del apéndice xifoides hasta la décima costilla. Este límite inferior es rectilíneo. El límite superior y externo, correspondiente a la tuberosidad mayor, tiene la forma de ésta, es decir, de un casquete variable según el estómago. Se eleva o desciende siguiendo los movimientos del diafragma, según el estado de distensión gástrica. Corresponde por delante al quinto o sexto cartílago costal, por detrás a las costillas novena y décima. El límite lateral forma una

línea casi vertical, ligeramente convexa hacia fuera, que desciende a dos o tres dedos por fuera de la línea mamilar. Las dimensiones verticales del espacio medidas en la línea mamilar, son de 8 a 10 centímetros aproximadamente; sus dimensiones transversales máximas son casi semejantes.

Cuando hay líquido en la pleura izquierda lo bastante abundante, el espacio de Traube disminuye de arriba abajo (fig. 205). Puede estar igualmente borrado en las pericarditis de gran derrame o cuando el hígado o el bazo voluminoso sufren la cara anterior del estómago.

b) *Porción abdominal de la pared anterior.* — La porción abdominal, extendida desde el borde inferior de las falsas costillas hasta el píloro, comprende el tercio inferior del segmento vertical y toda la porción evacuadora del estómago, es decir, su porción horizontal. Esta porción del estómago es la que se puede explorar por la palpación, la que es directamente accesible al acto quirúrgico.

La relación gástrica con la pared abdominal anterior sólo es inmediata en una porción limitada. El hígado, en efecto, por su lóbulo izquierdo, cubre por arriba y a la derecha una parte del estómago, así como el colon transverso, que se insinúa abajo y a la izquierda, delante de la región de la curvatura mayor.

Normalmente, la parte inferior de la cara anterior del estómago, que se encuentra en contacto inmediato con la pared abdominal, dibuja un triángulo, el *triángulo de Labbé.* Los tres bordes de este triángulo están constituídos del modo siguiente: el *borde externo* está representado por el reborde costal izquierdo; el *borde interno,* por el lóbulo izquierdo; el hígado; el *borde inferior,* por la curvatura mayor del estómago. Se concibe la variabilidad de este triángulo según el estado de vacuidad o de plenitud del estómago, según el volumen del lóbulo izquierdo del hígado y también según la forma del tórax. En efecto, cuando éste es estrecho en su base, por lo tanto cuando el ángulo xifoideo es agudo, los rebordes costales, más aproximados a la línea media, restringen en estos casos el área gástrica tanto más cuanto más desciende el hígado. Ordinariamente *en el vivo* la curvatura mayor casi nunca sube por encima de una línea, la *línea de Labbé,* que reúne el noveno cartílago costal derecho y el noveno cartílago costal izquierdo. Es muy frecuente, en cambio, que la curvatura mayor descienda muy abajo en la cavidad abdominal, ocupando tanto la fosa ilíaca izquierda como la región hipogástrica. Esta noción no debe olvidarse en el curso de la exploración clínica de la cavidad abdominal.

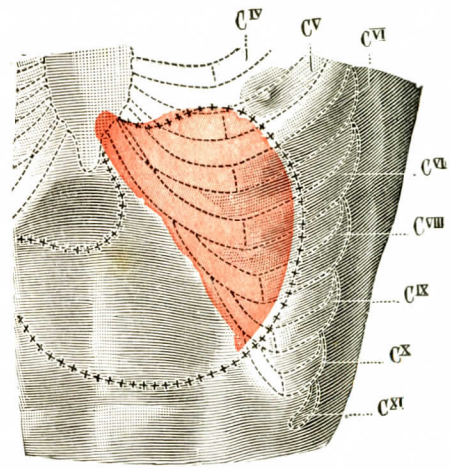


FIG. 204

El espacio de Traube (T.-J.).

La superficie ocupada por el espacio de Traube en la pared anterolateral izquierda del tórax está colorada *de rojo.* El contorno del estómago está indicado por una línea de cruces (+).

Antes de dejar estas relaciones de la pared anterior, recordemos que la pared abdominal está constituída por delante por los músculos rectos y por los músculos oblicuo y transverso en la proximidad de sus inserciones torácicas. Los músculos rectos ofrecen sus intersecciones aponeuróticas adherentes a sus vainas. La línea blanca es ancha, bastante a menudo fisurada; la grasa subperitoneal se infiltra a veces por estas fisuras (hernia adiposa epigástrica). De esto resulta que únicamente la incisión media permite un amplio acceso a la región gástrica. A veces es útil

extender la incisión media hacia arriba por una resección del apéndice xifoides, operación que aumenta considerablemente el campo de que se dispone en la región del cardias. Las incisiones oblicuas, transmusculares, a veces indicadas, dan menos amplitud y son más mutilantes. El reborde costal es un obstáculo siempre difícil de franquear, imposible de vencer sin interesar su integridad cuando se quiere descubrir la porción alta o torácica del estómago.

**3.° Pared posterior.** — La pared posterior del estómago, orientada hacia atrás y abajo, corresponde a una cámara peritoneal, divertículo de la cavidad ma-

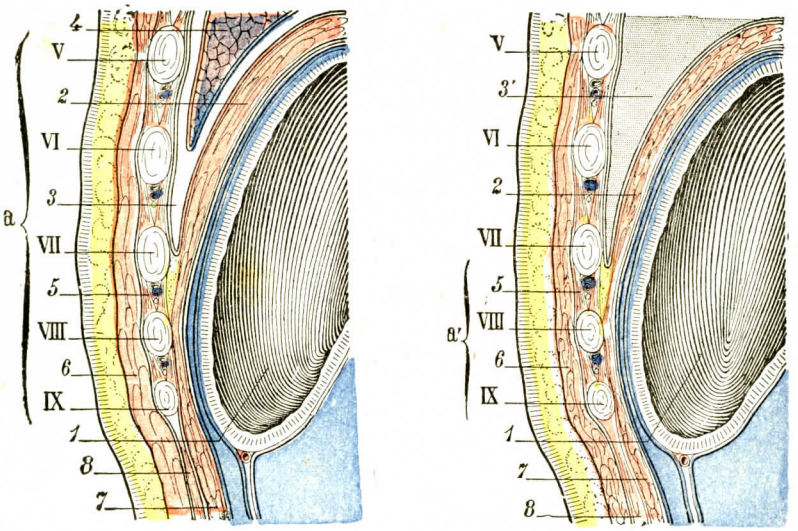


Fig. 205

Cortes sagitales del abdomen por el hipocondrio izquierdo, destinados a mostrar de una parte las dimensiones verticales del espacio de Traube en estado normal, y de otra parte la reducción que experimentan estas dimensiones en ciertos casos patológicos: A, estado normal; B, estado patológico (sujeto enfermo de pleuresía por derrame) (T.-J.).

1, estómago. — 2, diafragma. — 3, fondo de saco ánteroinferior de la pleura normal. — 3', el mismo en un individuo enfermo de pleuresía con derrame. — 4, pulmón. — 5, intercostales. — 6, oblicuo mayor. — 7, oblicuo menor. — 8, transverso.

V, VI, VII, VIII, IX, quinto, sexto, séptimo, octavo y noveno cartílagos dorsales.

*a*, dimensiones verticales del espacio de Traube en estado normal; en toda la extensión de esta zona de la base del tórax la percusión de una sonoridad característica. — *a'*, dimensiones verticales del mismo espacio en el caso de pleuresía con derrame.

yor, que se denomina *trascavidad de los epiplones*. La estudiaremos en detalle más adelante. Sin embargo, es necesario indicar desde ahora que esta cavidad, en la región gástrica, está limitada, por delante, por la hoja peritoneal que tapiza la cara posterior del estómago; por detrás, por la hoja parietal posterior de la pared abdominal (fig. 208). Esta bolsa se abre en la gran cavidad peritoneal, a la derecha de la línea media, por una estrecha abertura, el *hiato de Winslow*. Su suelo corresponde al mesocolon transverso, su techo a la reflexión del peritoneo hepático en la pared posterior del abdomen. En la porción gástrica, la trascavidad es amplia, separada del hiato por un vestíbulo que comunica con la trascavidad por un orificio en forma de hendidura *(foramen bursæ omentalis)*, limitado por un pliegue de peritoneo, la *hoz de la arteria coronaria*. Este pliegue es determinado por la curva de la arteria coronaria, que rechaza hacia delante la hojuela peritoneal posterior (véase *Arterias del estómago)*. Así pues, en la parte de la tras-

cavidad comprendida entre este pliegue, denominado también *ligamento profundo del estómago*, a la derecha, y la curvatura mayor ligada a la cara interna, a la izquierda, es la que se relaciona con la cara posterior del estómago.

La presencia de esta trascavidad nos permite comprender como el estómago puede desplazarse o más bien sufrir, sin comprimir los demás órganos, fenómenos de ampliación. Es un aparato de deslizamiento, comparable a una gran bolsa serosa. Sin embargo, no toda la cara posterior del estómago corresponde a esta cavidad; la parte superior, y en especial la perteneciente a la tuberosidad mayor, está desprovista de peritoneo (figura 209). Hemos dicho ya que esta región, aplicada directamente, es decir, sin intermedio de ninguna hoja serosa, junto a la pared abdominal posterior, constituía la región fija de la bolsa gástrica. En este punto, el estómago se apoya en el pilar izquierdo del diafragma y contrae relaciones con la *cápsula suprarrenal* y el *polo superior del riñón izquierdo*.

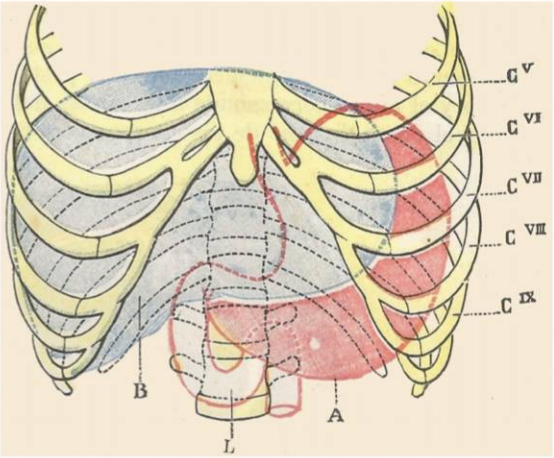


FIG. 206

Relaciones del hígado y del estómago con el reborde costal.

A, estómago (*rojo*). — B, hígado (*azul*). — CV, CVI, CVII, CVIII, CIX, quinta, sexta, séptima, octava y novena costillas.—L², segunda vértebra lumbar.

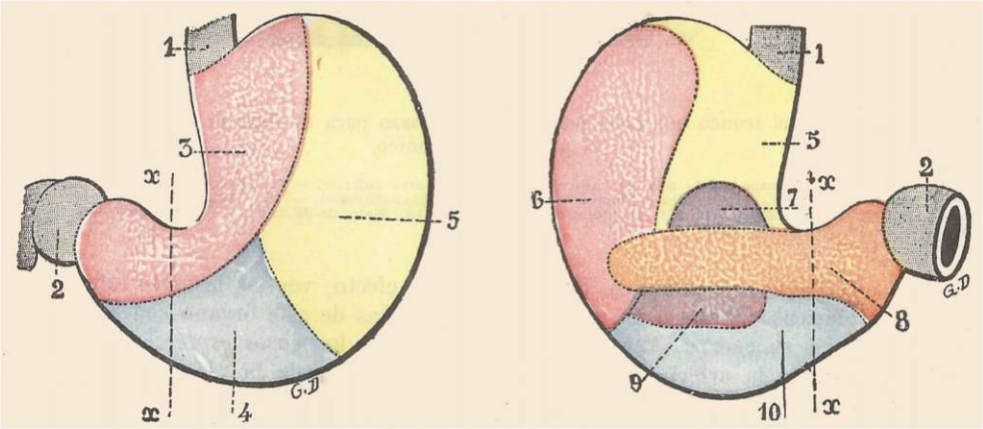


FIG. 207

Esquema que representa, en forma de zonas de colores, las diferentes relaciones del estómago: A, cara anterior; B, cara posterior.

*xx*, línea media. — 1, esófago. — 2, duodeno. — 3, zona en relación con el hígado. — 4, zona en relación con la pared abdominal anterior. — 5, 5, zonas en relación con el diafragma. — 6, zona en relación con el bazo. — 7, zona en relación con la cápsula suprarrenal derecha. — 8, zona en relación con el páncreas. — 9, zona en relación con el riñón derecho. — 10, zona en relación con la cuarta porción del duodeno, con el colon transverso y su mesocolon.

Algo más abajo, la porción anterior o vertiente prehiliar de la *cara interna del bazo* se aplica a la parte izquierda de la cara posterior del estómago, en la que marca su

impresión. Cuando la región media del estómago es baja, es cruzada transversalmente por el *páncreas* (fig. 210). En general la región pilórica, el antro, la porción baja de la curvatura menor y del cuerpo del estómago son las cruzadas por el cuerpo del páncreas. La cola de este órgano, ascendente, corta la curvatura mayor en la unión de su tercio superior con sus dos tercios inferiores antes de alcanzar el bazo o el ligamento pancreatosplénico. La cara posterior de la porción derecha del antro pilórico y el píloro corresponde a la cabeza del páncreas y al cuello. Estos, levantados por el dorso de asno de los cuerpos vertebrales, vienen a aplicarse íntimamente

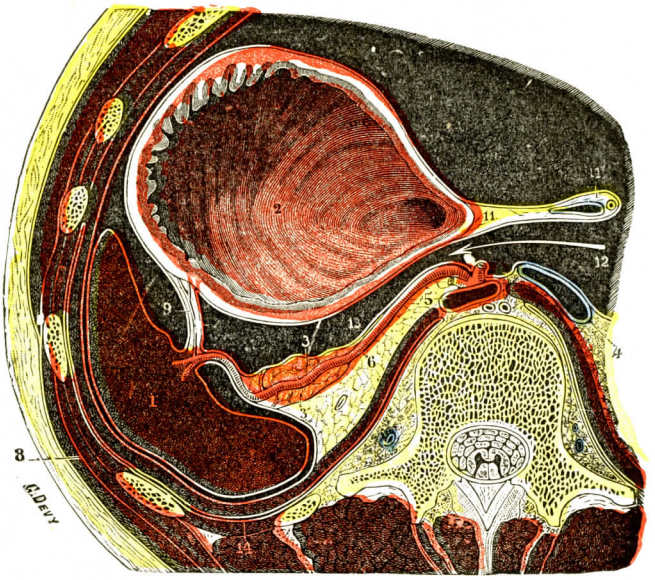


Fig. 208

Corte horizontal del tronco que pasa por el hilio del bazo para mostrar el peritoneo gástrico y el peritoneo esplénico.

1, bazo. — 2, estómago. — 3, cola del páncreas. — 4, vena cava inferior. — 5, aorta. — 6, arteria esplénica — 7, vasos cortos. — 8, pared tóracoabdominal. — 9, epiplón gastrosplénico. — 10, epiplón pancreáticosplénico. — 11, epiplón gastrohepático, con 11', el pedículo del hígado. — 12, hiato de Winslow. — 13, retrocavidad de los epiplones. — 14, pleura izquierda

junto a esta parte del estómago. Es frecuente, en efecto, ver las lesiones inflamatorias o neoplásicas del estómago que crean adherencias de este órgano con la cabeza del páncreas y su cuerpo. Veremos más adelante que los *vasos esplénicos* caminan con el páncreas; la arteria que sigue el borde superior de la glándula está particularmente en contacto con la parte baja de la bolsa gástrica; está expuesta a ser atacada por los procesos ulcerativos.

Debajo del páncreas, la cara posterior del estómago descansa en el *mesocolon transverso*, que la separa de las asas del intestino delgado. Cuando el cirujano restablece la circulación del circuito alimentario, impedido por un obstáculo pilórico, anastomiza generalmente una asa delgada a la cara posterior del estómago. Para practicar esta operación se requiere, pues, el traspaso de las dos hojas del mesocolon transverso; de ahí el nombre de *gastroenterostomía posterior transmesocólica* dado a esta intervención. Veremos, al estudiar el colon transverso, que el mesocolon está a menudo regado por una arteria, la *cólica media* o *cólica transversal*, rama de la mesentérica superior. Nace por debajo del páncreas, a la altura del antro

pilórico; el cirujano deberá respetarla. Señalemos también las venas cólicas, abundantes en esta porción del meso que corresponde al estómago.

**4.° Curvatura mayor.** — La curvatura mayor o borde izquierdo del estómago, fuertemente convexa, da inserción al epiplón mayor. Este, soldado al mesocolon, forma el *ligamento gastrocólico*. Cerca de la curvatura mayor del estómago contiene, como veremos más adelante, las arterias y las venas gastroepiploicas derechas e izquierdas.

Por encima de la inserción del epiplón mayor y en el lado izquierdo, la curvatura mayor da inserción al epiplón gastrosplénico, hoja peritoneal de dos hojuelas, que van a insertarse por otra parte en el hilio del bazo y que contiene entre sus dos hojas los vasos cortos nacidos de la arteria esplénica.

La curvatura mayor es seguida en la mayor parte de su extensión por el colon transverso, que la sigue fielmente, y le está unido por el ligamento gastrocólico. Chaussier, sorprendido de la intimidad de esta relación, dió en otro tiempo a la curvatura mayor el nombre de *borde cólico del estómago*. Pero ocurre frecuentemente que el colon transverso, sobre todo si está distendido por gases, pasa a la cara anterior de la curvatura mayor y llega a ser, principalmente a la izquierda, una relación *anterior del órgano* (figura 213).

Así pues, este borde gástrico realiza la unión del estómago con el colon transverso y el bazo dando inserción al epiplón mayor y al epiplón gastrosplénico, ambos vectores de vasos destinados a la bolsa gástrica.

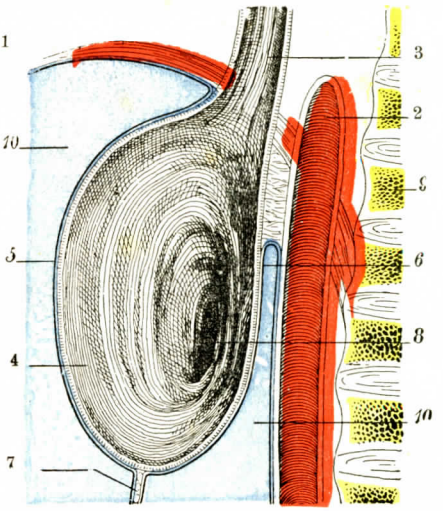


Fig. 209

Modo de extensión del peritoneo sobre las dos caras del estómago, visto en un corte sagital. Segmento derecho del corte *(semiesquemática)*.

1, diafragma. — 2, aorta. — 3, esófago. — 4, estómago, con 5, hoja peritoneal de su cara anterior. — 6, hoja peritoneal de su cara posterior. — 7, origen del epiplón mayor. — 8, píloro. — 9, columna vertebral. — 10, 10, cavidad peritoneal (*azul*).

**5.° Curvatura menor.** — La curvatura menor o borde derecho del estómago se extiende, como hemos visto, del cardias al píloro. Desciende casi verticalmente, describiendo una ligera curva de convexidad dirigida a la derecha, desde la parte inferior de la undécima vértebra dorsal hasta la primera lumbar. Es más profunda que la curvatura mayor, y por consiguiente más difícil de alcanzar. Borde grueso, ofrece dos vertientes, una anterior y otra posterior. En la vertiente anterior se inserta la hoja anterior del epiplón menor; en la vertiente posterior, la hoja posterior. Estas dos hojas están separadas en su origen por un espacio bastante ancho. Por aquí, en efecto, avanzan los vasos coronarios antes de llegar al órgano y los nervios del estómago, y aquí se hallan ganglios linfáticos extremadamente importantes. Se puede considerar que la curvatura menor es el verdadero hilio del estómago.

De importancia quirúrgica considerable, es esencial precisar sus relaciones con los órganos próximos. Forma parte de una región a la que Luchka ha dado el nombre de *región celíaca* (fig. 211). Esta región, que volveremos a encontrar más adelante, al describir el tronco celíaco, está, en efecto, limitada superficialmente por la curva que dibuja la curvatura menor gástrica y el borde superior de la pri-

mera porción del duodeno. La cubierta de la región está representada por la porción media, delgada, transparente, del epiplón menor. El lóbulo de Spiegel forma

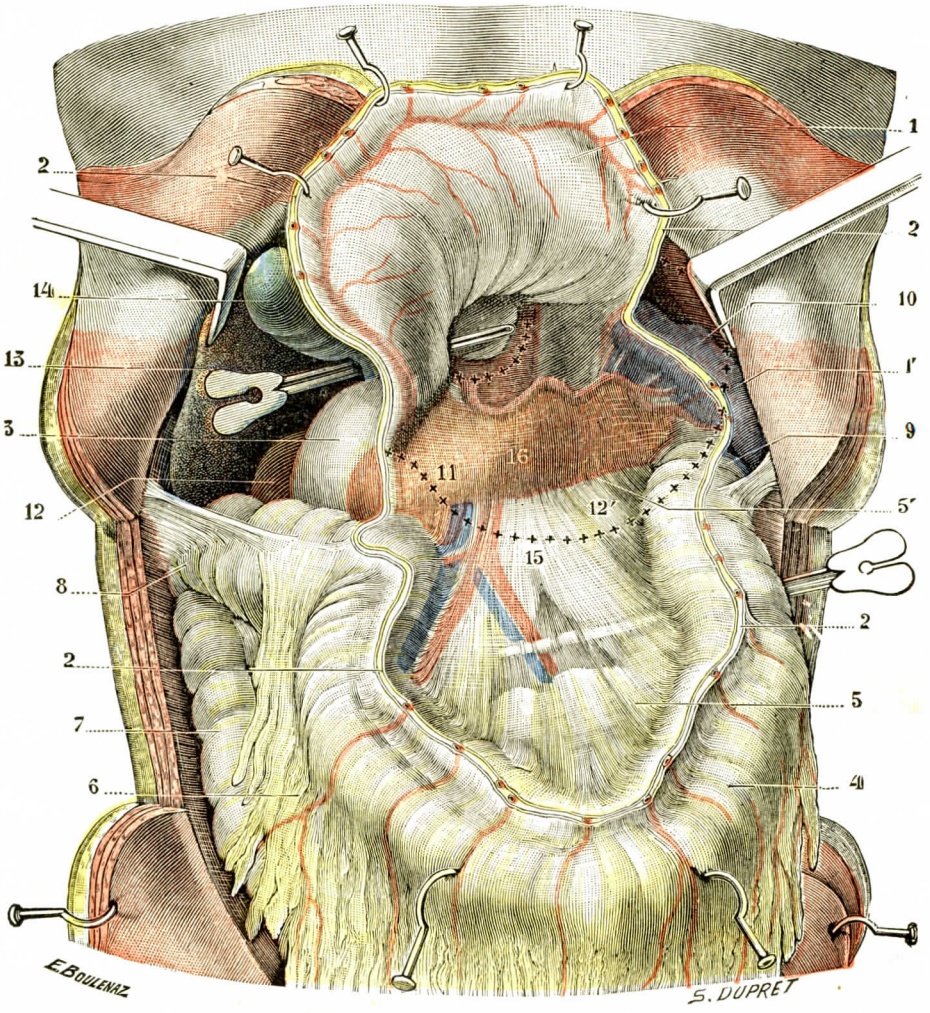


FIG. 210

Relaciones posteriores del estómago (T.-J.).

(La pared abdominal ha sido incidida y los colgajos separados; habiendo seccionado el gran epiplón a nivel del borde inferior del estómago, este último ha sido vuelto hacia arriba y el colon transverso tirado hacia abajo: se percibe la cavidad posterior de los epiplones ampliamente abierta y en su pared posterior los órganos que cubría el estómago.)

1, estómago (cara posterior) levantado hacia arriba, con 1', en trazo punteado, su situación normal. — 2, 2, 2, 2, secciones del gran epiplón o, si se prefiere, de la porción de este gran epiplón que constituye a nivel del estómago el ligamento gastrocólico; después, a nivel del bazo, el ligamento gastrosplénico.—3, duodeno.—4, colon transverso (porción izquierda o flexuosa, provista de un largo meso). — 5, mesocolon transverso, con 5', su inserción en la pared posterior del abdomen. — 6, gran epiplón. — 7, colon ascendente. — 8, ángulo derecho del colon con su ligamento frenocólico derecho. — 9, ángulo izquierdo del colon con su ligamento frenocólico izquierdo. — 10, bazo. — 11, páncreas. — 12, riñón derecho. — 12', riñón izquierdo visible a través del mesocolon transverso. — 13, hígado. — 14, vesícula. — 15, ángulo duodenoyeyunal visible a través del mesocolon transverso. — 16, arteria esplénica.

una tapa gruesa que se extiende por el plano posterior. Cuando se ha hundido el epiplón menor y levantado el lóbulo de Spiegel (fig. 211), se percibe el plano pro-

fundo de la región. Este corresponde a la cara anterior de las tres últimas vértebras dorsales y de la primera lumbar. Los pilares del diafragma se pegan a esta pared, pero están ocultos por dos vasos enormes, la vena cava inferior a la derecha y la aorta a la izquierda. De este último vaso salen el tronco celíaco y las tres ramas que de él nacen. Delante de él se extiende el plexo celíaco, reunido a los ganglios semilunares que constituyen el plano nervioso de la región con la terminación de

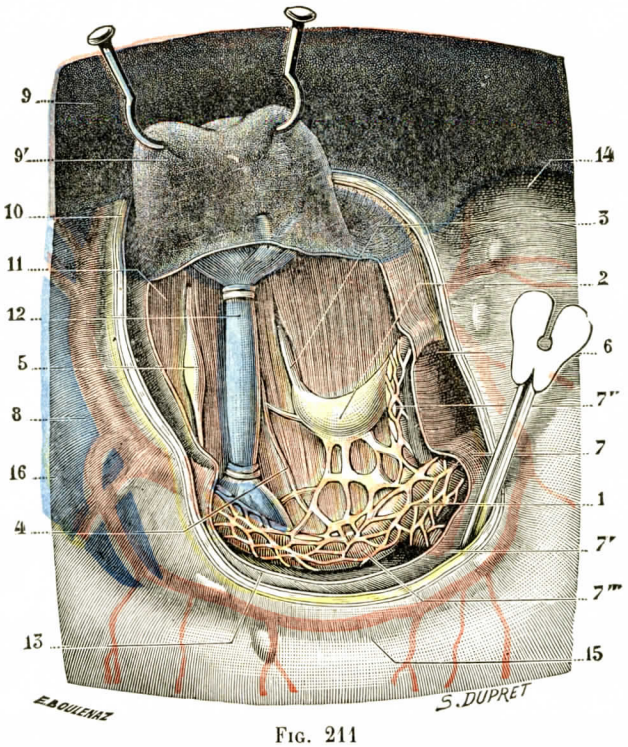


FIG. 211

Región celíaca, vista de frente.

(El lóbulo de Spiegel ha sido separado hacia arriba, resecada la hoja peritoneal posterior del vestíbulo de la cavidad posterior de los epiplones y resecado el plexo solar.)

1, plexo solar. — 2, ganglio semilunar derecho. — 3, esplácnico mayor. — 4, nervio esplácnico menor. — 5, simpático lumbar con uno de sus ganglios. — 6, aorta. — 7, tronco celíaco, con: 7', esplénica; 7'', coronaria estomáquica; 7''', hepática. — 8, vena porta. — 9, cara inferior del hígado, con 9', lóbulo de Spiegel. — 10, abertura practicada en el epiplón menor. — 11, pilares del diafragma. — 12, vena cava inferior apretada entre dos ligaduras para disminuir su amplitud. — 13, hoja peritoneal posterior, ampliamente fenestrada para descubrir el plexo solar. — 14, cardias. — 15, curvatura menor del estómago. — 16, colédoco.

los neumogástricos y, más lejos, de los esplácnicos. Veremos de nuevo estos detalles a propósito del tronco celíaco (pág. 218).

La hoja peritoneal posterior cubre todos estos órganos separándolos del estómago y, por lo tanto, de la curvatura menor. Estudiaremos las relaciones con los vasos y los nervios a propósito de éstos. Hagamos observar, sin embargo, que la parte baja de la curvatura menor, o porción pilórica, es un segmento particularmente vascular; la parte situada arriba, cerca del cardias, es menos rica en vasos, pero en este punto los nervios del estómago, por lo menos los de la cara anterior, llegan al órgano. Es un segmento particularmente nervioso (fig. 212).

**6.° Cardias.** — El cardias es continuación del esófago abdominal, de cuyas relaciones participa. Corresponde al disco que separa la décima dorsal de la undé-

cima o algo más abajo (fig. 215). Es cruzado por delante por el borde posterior del hígado, que ofrece una escotadura en su contacto. En su borde derecho viene

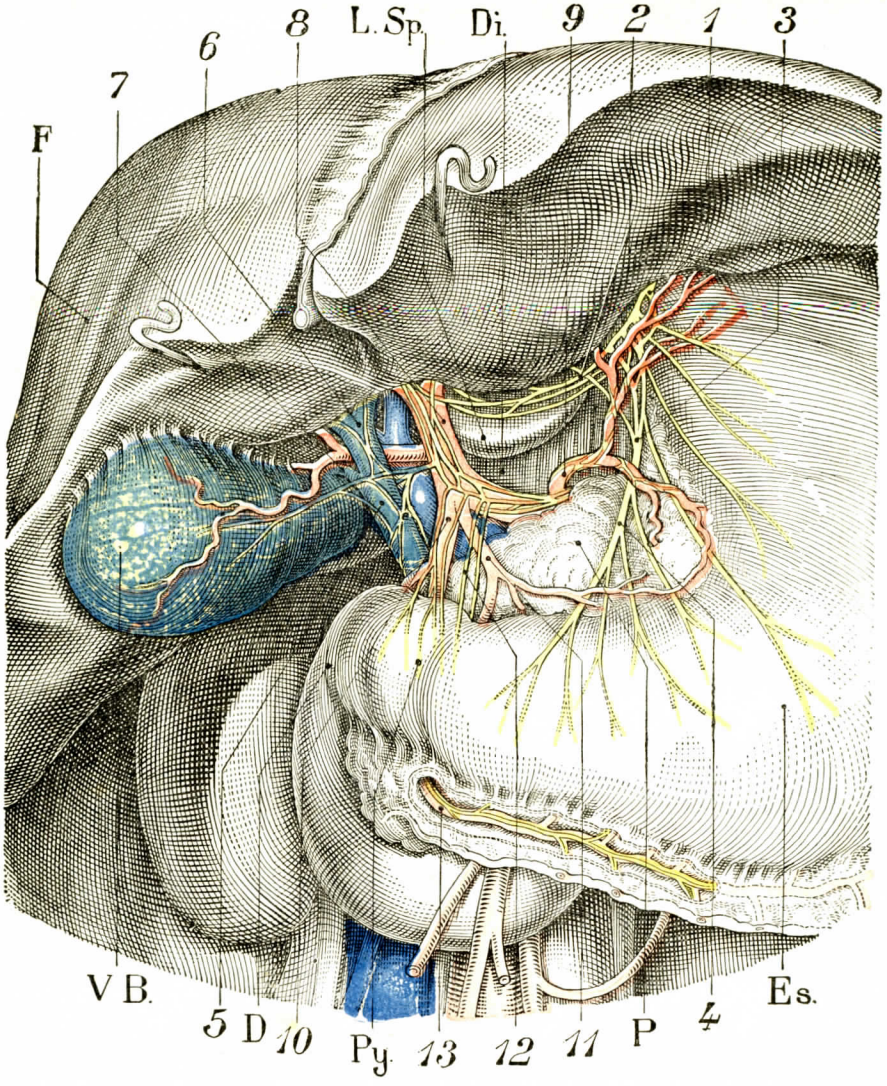


Fig. 212

La región del píloro. Curvatura menor. Pedículo hepático (arterias y nervios).

1, nervio neumogástrico izquierdo. — 2, nervios gastrohepáticos. — 3, nervios del estómago. — 4, nervio principal de la curvatura menor. — 5, conducto colédoco. — 6, conducto hepático. — 7, conducto cístico con, encima de él, la arteria cística. — 8, arteria hepática. — 9, arteria coronaria estomáquica. — 10, arteria gastroduodenal. — 11, arteria pilórica. — 12, nervios pilóricos. — 13, arteria gastroepiploica derecha.

Di., diafragma. — L. Sp., lóbulo de Spiegel. — F, hígado. — V. B., vesícula biliar. — D, duodeno. — P., píloro. — P, páncreas. — Es., estómago.

a terminar el neumogástrico izquierdo (véase *Nervios del estómago*). Por detrás es seguido por el neumogástrico derecho. Se apoya en el pilar izquierdo del diafragma y la aorta abdominal. Se asienta casi 3 centímetros por debajo del orifi-

cio diafragmático esofágico. Proyectado en la pared abdominal anterior, corresponde a la articulación del séptimo cartílago costal izquierdo con el esternón. Por su lado izquierdo sube la tuberosidad mayor del estómago. Recordemos que está

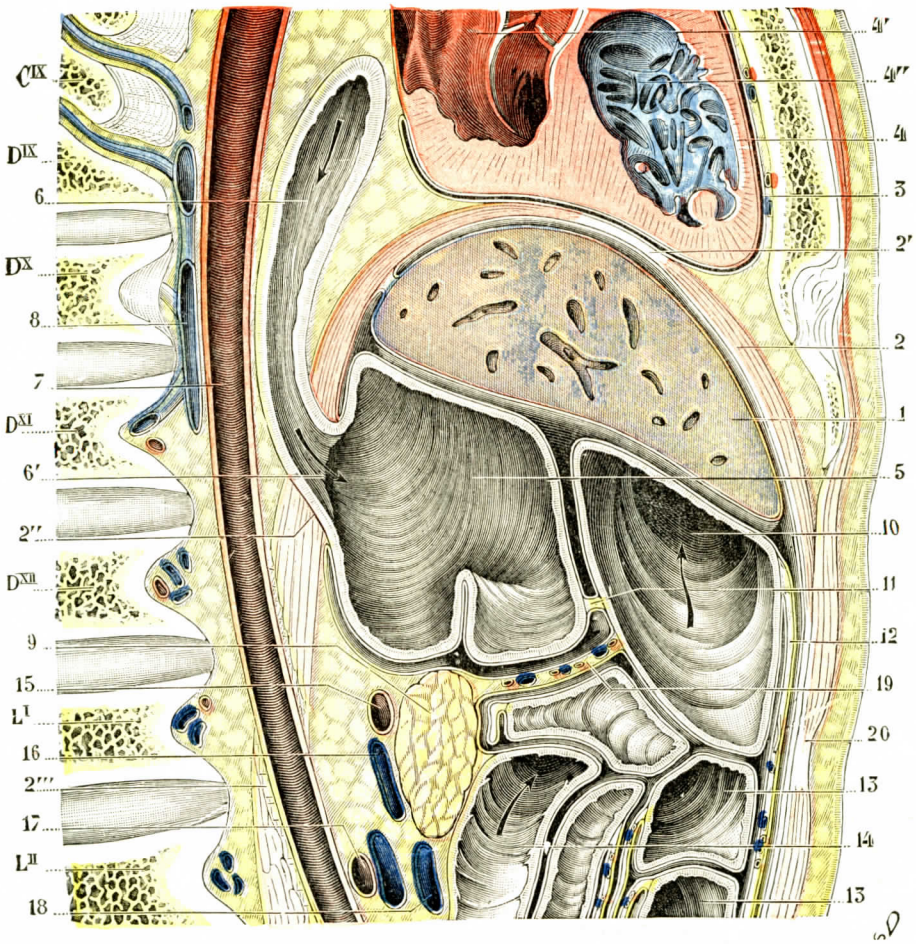


Fig. 213

El esófago abdominal y el cardias, vistos en un corte sagital (T.-J.).

(Corte sagital de un tronco pasando por el lado izquierdo de la columna vertebral; el corte que, por arriba, se inclina un poco más que por abajo hacia el lado izquierdo del tronco, pasa por el orificio aórtico y el orificio esofágico del diafragma e interesa, en una parte de su longitud, el esófago y la aorta [sujeto congelado].)

1, lóbulo izquierdo del hígado. — 2, diafragma, con: 2', el centro frénico; 2'', el orificio esofágico; 2''', el orificio aórtico. — 3, pericardio. — 4, corazón, con 4', la aurícula izquierda, y 4'', el ventrículo derecho. — 5, tuberosidad mayor del estómago. — 6, esófago, con 6', el cardias. — 7, aorta descendente. — 8, saco mayor con, desembocando en su cavidad, tres venas intercostales. — 9, páncreas. — 10, colon transverso dilatado por gases. — 11, ligamento gastrocólico. — 12, epiplón mayor. — 13, intestino delgado. — 14, cuarta porción del duodeno. — 15, arteria esplénica. — 16, vena esplénica. — 17, arteria y vena renales izquierdas. — 18, vena mesentérica. — 19, mesocolon transverso. — 20, músculo recto mayor. — CIX, novena costilla. — DIX, DX, DXI, DXII, novena, décima, undécima y duodécima vértebras dorsales. — LI, LII, primera y segunda lumbares.

cubierto por delante por el peritoneo pregástrico, que se continúa con la hoja anterior del epiplón menor, mientras que su cara posterior, como la tuberosidad mayor próxima a ella, está desprovista de hoja serosa. Difícilmente movilizable por su continuidad con el esófago y por su adherencia a la pared abdominal posterior, el cardias es además, como hemos dicho ya, difícilmente accesible a causa de su

situación profunda. Su acceso quirúrgico, hoy bien codificado, puede hacerse por vía abdominal (auxiliado por la resección del xifoides), como se hace, por ejemplo, en el curso de la operación de Heller, o por vía torácica transpleural izquierda y transdiafragmática (cáncer del cardias).

**7.° Píloro.** — El píloro se marca en la superficie exterior del estómago por un ligero estrechamiento, el surco *píloroduodenal*, que lo separa del duodeno (figura 214). Corresponde profundamente a la primera lumbar, es prevertebral, muy a menudo medio, a veces desplazado ligeramente a la derecha, muy excepcionalmente a la izquierda de la línea media. Su *cara anterior* está a menudo oculta por el lóbulo cuadrado del hígado, que la separa de la pared abdominal; se distingue a menudo en su superficie una venilla, la *vena pilórica*, que puede seguir el surco duodenopilórico. Algunos autores han atribuído a esta vena cierta importancia en el señalamiento del píloro. Hemos demostrado (LATARJET) las variaciones de este vaso y discutido su valor como punto de referencia. En general, la vena pilórica es una vena infrapilórica que termina en la vena gastroepiploica derecha (véase *Venas*, pág. 233). Su *cara posterior* está en relación con los vasos del hígado, vena porta y arteria hepática, que penetran en el epiplón menor. Está en contacto directo con la cabeza del páncreas. Este, por lo demás, sube a veces bastante por esta cara. Su *borde superior*, que da inserción al epiplón menor, recibe la arteria pilórica, así como los nervios pilóricos procedentes de los nervios del hígado (véase *Nervios del estómago*, pág. 240). Su borde inferior da inserción al extremo derecho del epiplón mayor.

## § 4. — PERITONEO GÁSTRICO

El estómago está rodeado casi completamente por el peritoneo. Después de haber considerado la disposición general, vamos a decir algunas palabras de los epiplones que se insertan en el estómago.

**1.° Disposición general del peritoneo gástrico.** — El peritoneo suministra al estómago dos hojas que se extienden (fig. 209): una por su cara anterior, otra por su cara posterior. Se les da el nombre de hoja anterior y de hoja posterior. Estas dos hojas cubren sin discontinuidad en toda su extensión las caras del estómago, excepto, sin embargo, como hemos dicho anteriormente, una parte de la cara posterior.

En el *cardias* y la *tuberosidad mayor*, la hoja peritoneal *anterior*, después de haber cubierto la cara anterior del estómago, pasa directamente a la cara anterior del esófago, a la que acompaña hasta el diafragma. Llegada a la cara anterior de la bóveda diafragmática, se refleja en ella (fig. 213).

La *hoja posterior* cubre la cara posterior del estómago, pero sube menos que la hoja anterior. Llegada a la vertiente posterior de la tuberosidad mayor, no sube sobre ella, sino que se curva hacia atrás para continuarse con el peritoneo parietal posterior, que cubre a esta altura el diafragma, la aorta, la cápsula suprarrenal, el riñón izquierdo y el páncreas (fig. 209).

Así pues, existe detrás del estómago una zona sin peritoneo a la que hemos aludido antes (véase *Medios de fijación*). Esta zona resulta de un proceso de coalescencia de las hojas primitivas del mesogastrio posterior, cuya hoja anterior se pega a la cara posterior del estómago, y a la hoja posterior, al peritoneo parietal posterior. Alrededor de la tuberosidad mayor, así desprovista de peritoneo, encontramos, pues, una corona peritoneal que se prolonga a la derecha en el epiplón menor y a la izquierda en el epiplón gastrosplénico y en el epiplón mayor.

En el *píloro*, la hoja anterior pasa directamente a la cara anterior del duodeno, sube por el borde superior y vuelve a descender ligeramente por la cara posterior. En cuanto a la hoja posterior, pasa también por la cara posterior del duodeno, pero después de un corto trayecto por la cara duodenal se refleja atrás y adentro para convertirse en hoja parietal y formar la pared posterior de la trascavidad de los epiplones.

*En todos los demás puntos* de lo que se podría denominar *línea circunferencial del órgano*, es decir, en la curvatura menor, en la curvatura mayor y en la parte

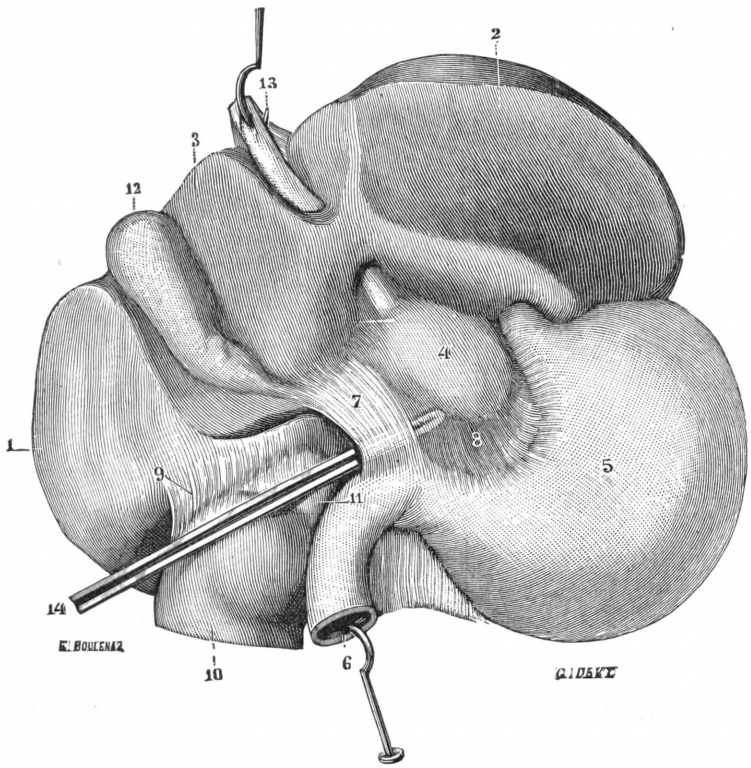


Fig. 214

El epiplón gastrohepático, visto por su cara anterior después de levantado el hígado.

1. lóbulo derecho. — 2, lóbulo izquierdo. — 3, lóbulo cuadrado. — 4, lóbulo de Spiegel, visto por transparencia a través del epiplón gastrohepático. — 5, estómago. — 6, duodeno. — 7, zona del epiplón gastrohepático que contiene el pedículo del hígado. — 8, zona absolutamente transparente del mismo epiplón, que no contiene vasos, ni grasa (*pars flaccida*). — 9, ligamento hepatorrenal. — 10, riñón derecho. — 11, cápsula suprarrenal derecha. — 12, vesícula biliar. — 13, vena umbilical. — 14, sonda acanalada que penetra, por el hiato de Winslow, en la trascavidad de los epiplones.

súperoexterna de la tuberosidad mayor, las dos hojas peritoneales, anterior y posterior, se adosan una con otra y forman así hojas membranosas que huyendo del estómago van a fijarse, por otra parte, en las vísceras vecinas. Estos repliegues peritoneales, especies de ligamentos que unen la circunferencia del estómago a otras vísceras, se designan con el nombre de *epiplones*.

**2.° Epiplones.** — Se distinguen tres epiplones: el epiplón gastrohepático, el epiplón gastrosplénico y el epiplón gastrocólico. Los hemos encontrado en el curso de nuestra descripción.

a) *Epiplón gastrohepático o epiplón menor.* — Esta formación ofrece en su conjunto el aspecto de una hoja tendida entre la pequeña curvatura del estómago y la cara inferior del hígado. Se le consideran cuatro bordes: dos bordes viscerales, un borde diafragmático o vértice y un borde libre o derecho.

El borde gástrico, que nos interesa particularmente, se inserta en el borde derecho del esófago, en la curvatura menor y la primera porción del duodeno. Este borde encierra los vasos de la curvatura menor del estómago, coronaria estomáquica y pilórica, ganglios linfáticos y nervios. En el borde libre circula el pedículo del hígado (vena porta, arteria hepática, vasos biliares), que estudiaremos con este órgano. Cubre la región celíaca.

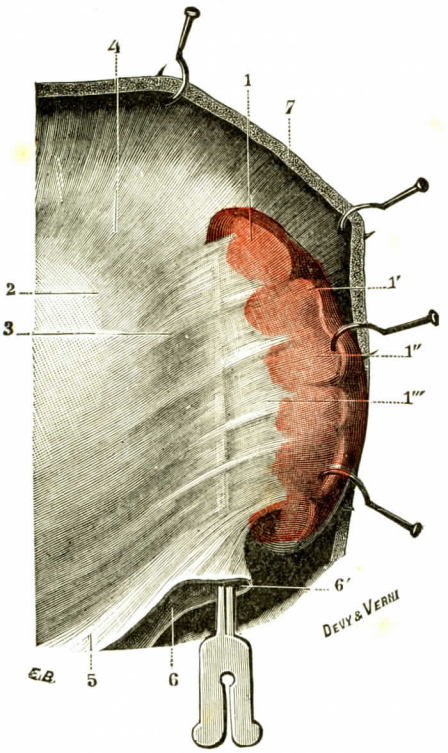


Fig. 215

Epiplón gastrosplénico, vista anterior (recién nacido).

1, bazo, con: 1', su borde anterior; 1'', cara anterior; 1''', su hilio. — 2, tuberosidad mayor del estómago.—3, epiplón gastroesplénico.—4, ligamento frenogástrico, que continúa por arriba el epiplón gastroesplénico. — 5, epiplón gastrocólico, que continúa por abajo el epiplón gastroesplénico. — 6, trascavidad de los epiplones, con 6', su borde izquierdo — 7, diafragma erinado hacia arriba y afuera.

b) *Epiplón gastrosplénico* (figs. 215 y 216). — Este epiplón va de la mitad superior de la curvatura mayor del estómago al hilio del bazo. Contiene en su espesor los vasos cortos nacidos de la arteria esplénica y el origen de la gastroepiploica izquierda. Este epiplón se continúa por encima del bazo por el ligamento frénicogástrico, que se extiende de la tuberosidad mayor del estómago al diafragma, formado a su vez por el adosamiento de la hoja anterior con la hoja posterior gástrica.

c) *Epiplón gastrocólico* o *epiplón mayor.* — Se origina en la parte inferior de la curvatura mayor. De aquí las dos hojas que lo constituyen descienden muy abajo hacia el pubis, entre la pared anterior del abdomen y la masa flotante del intestino delgado. Luego se inflexionan, se dirigen atrás y arriba y vienen a fusionarse con la cara superior del mesocolon transverso.

De esta descripción esquemática, que más tarde estudiaremos detalladamente (véase *Peritoneo*), resulta que entre el estómago y la pared abdominal posterior existe una cavidad peritoneal, divertículo de la cavidad, limitada por los epiplones que acabamos de describir. Se le da el nombre de *trascavidad de los epiplones*. Los dos cortes adjuntos nos muestran rápidamente los límites de ésta (figs. 216 y 217). En el corte transversal vemos primero que se abre en la gran cavidad peritoneal por un orificio, el *hiato de Winslow*, comprendido entre el pedículo del hígado por delante, contenido en el borde libre del epiplón menor, y la vena cava por detrás. En el corte sagital se ve que está comprendido entre el lóbulo de Spiegel por arriba y la primera porción del duodeno por abajo. Las paredes de la trascavidad son en número de cuatro. En el corte transversal vemos la pared inferior, formada por la hoja posterior del epiplón menor y la hoja posterior del estómago. Esta hoja, en la tuberosidad mayor, se aplica a la cara posterior de

los vasos cortos y llega con ellos al hilio del bazo, formando la hoja posterior del epiplón gastrosplénico. Del hilio del bazo, el peritoneo se refleja sobre la cara anterior de páncreas y de los vasos esplénicos (hoja anterior del epiplón gastrosplénico); luego, después de haber cubierto el páncreas, se une al borde posterior del hiato de Winslow. El peritoneo de esta cara está levantado por *encima* del páncreas por dos arterias, cuya curva se dirige en sentido contrario y que provocan aquí, en el interior de la cavidad, dos repliegues en forma de hoz (fig. 218): la *hoz de la coronaria*, que mira hacia abajo; la *hoz de la arteria hepática* o *ligamento duodenopancreático*, que mira arriba. La parte que está a la derecha de

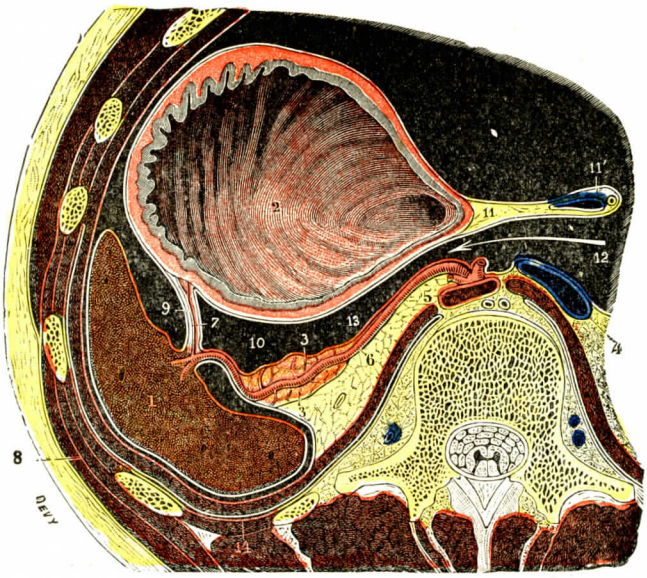


Fig. 216

Corte horizontal del tronco pasando por el hilio del bazo, para mostrar el peritoneo gástrico y el peritoneo esplénico.

1, bazo. — 2, estómago. — 3, cola del páncreas. — 4, vena cava inferior. — 5, aorta. — 6, arteria esplénica — 7, vasos cortos. — 8, pared tóracoabdominal. — 9, epiplón gastroesplénico. — 10, epiplón pancreáticoesplénico. — 11, epiplón gastrohepático, con 11', el pedículo del hígado. — 12, hiato de Winslow. — 13, retrocavidad de los epiplones. — 14, pleura izquierda.

estas dos hoces es el *vestíbulo de la trascavidad;* la otra, que está a la izquierda, situada en sentido contrario a la precedente, es la *trascavidad propiamente dicha*. La abertura comprendida entre las dos hoces es el *foramen bursæ omentalis*.

En el corte sagital (fig. 217) vemos que el peritoneo de la cara posterior del estómago forma la hoja posterior del epiplón menor. Llega al hilio del hígado, cubre de delante atrás el lóbulo de Spiegel (pared superior) y vuelve a descender por la pared posterior, para ir a continuarse con la hoja superior del mesocolon transverso. Puede verse asimismo que este meso, que forma el suelo de la trascavidad, se fusiona con el epiplón mayor en una parte bastante grande de su extensión.

Se concibe que esta trascavidad pueda ser asiento de fenómenos inflamatorios independientes de la gran cavidad peritoneal.

El estudio de los vasos y los nervios completará la exposición que acabamos de hacer de las relaciones del estómago con su peritoneo.

## § 5. — Superficie interior, orificios

Visto interiormente, el estómago presenta la misma configuración y las mismas regiones que cuando se le considera por su superficie exterior. Sin embargo, sus paredes, en vez de ser lisas y uniformes, son extraordinariamente irregulares; están surcadas notablemente por multitud de pliegues o arrugas, que están formados por la mucosa y que describiremos más adelante al tratar de esta membrana. Hallamos naturalmente en la superficie interna del estómago, en los extremos de la curvatura menor, los dos orificios, esofágico y duodenal, que no hemos sino señalado al describir la superficie externa y que ahora debemos estudiar desde el punto de vista de su forma y su constitución anatómica.

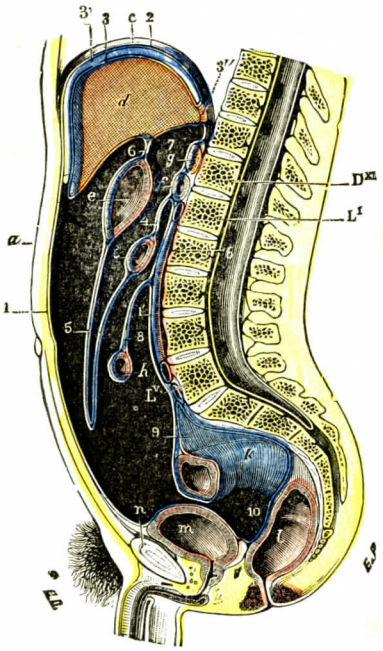


Fig. 217

El peritoneo en el hombre, visto en un corte vérticomediano esquemático del tronco (segmento derecho del corte).

*a*, pared abdominal anterior. — *b*, pared abdominal posterior. — *c*, diafragma. — *d*, hígado. — *e*, estómago. — *f*, duodeno. — *g*, páncreas. — *h*, intestino delgado. — *i*, colon transverso. — *k*, colon iliopelviano. — *l*, recto. — *m*, vejiga. — *n*, sínfisis púbica.

1, 1', peritoneo parietal anterior y posterior. — 2, peritoneo diafragmático. — 3, peritoneo hepático, con: 3', ligamento suspensorio, y 3'', ligamento coronario. — 4, mesocolon transverso. — 5, gran epiplón. — 6, epiplón gastrohepático. — 7, trascavidad de los epiplones. — 8, mesenterio. — 9, mesocolon iliopelviano. — 10, fondo de saco rectovesical.

**1.° Orificio esofágico o cardias.** — El orificio esofágico o cardias no es horizontal, sino que está inclinado de arriba abajo y de derecha a izquierda: mejor dicho, mira hacia abajo y a la izquierda. Por lo demás se halla desprovisto de válvulas y de esfínter, y por esto mismo es fácilmente dilatable.

Se halla circunscrito por un borde desigualmente franjeado, de donde parten numerosos pliegues radiados (*ad stellæ similitudinem*, Haller), que se borran durante el paso del bolo alimenticio.

El cardias separa el esófago del estómago. El límite respectivo de los dos órganos está indicado, macroscópicamente, por la diferencia de coloración de su pared interna, ya que esta coloración es de un blanco mate en la parte inferior del esófago y de un blanco ceniciento o de un blanco rosado a la entrada del estómago.

**2.° Orificio duodenal o píloro, válvula pilórica.** — El píloro se presenta a la vista bajo un aspecto distinto. Ante todo, tiene una orientación diferente: mientras que el cardias mira hacia abajo y a la izquierda, el píloro mira oblicuamente hacia arriba, atrás y a la derecha. Luego tiene dos elementos que faltan por completo en el cardias: un *esfínter* y una *válvula*.

Si se examina la capa de fibras circulares del estómago en un corte transversal de la región pilórica (fig. 222), se ve que esta capa se engruesa progresivamente a medida que se aproxima al píloro y tiene, a nivel del orificio mismo, un grosor de 3 a 4 milímetros; luego cesa bruscamente, de modo que termina, del lado del duodeno, por una superficie plana y como cortada a pico. Este anillo muscular, dispuesto alrededor del orificio duodenal, es el *esfínter pilórico*, y resulta, como se ve, de un engrosamiento local de la capa de fibras circulares del estómago.

Por su parte, la mucosa, provista de su capa conjuntiva, tapiza regularmente las dos caras del esfínter, rebasando un poco, sin embargo, según lo demuestra la figura, la circunferencia interna de este anillo muscular. El esfínter, provisto así de una capa conjuntiva y de una capa mucosa, constituye lo que se apellida impropiamente la *válvula pilórica*. Este pequeño aparato no tiene absolutamente por destino, como las válvulas del corazón, regular la circulación de los alimentos

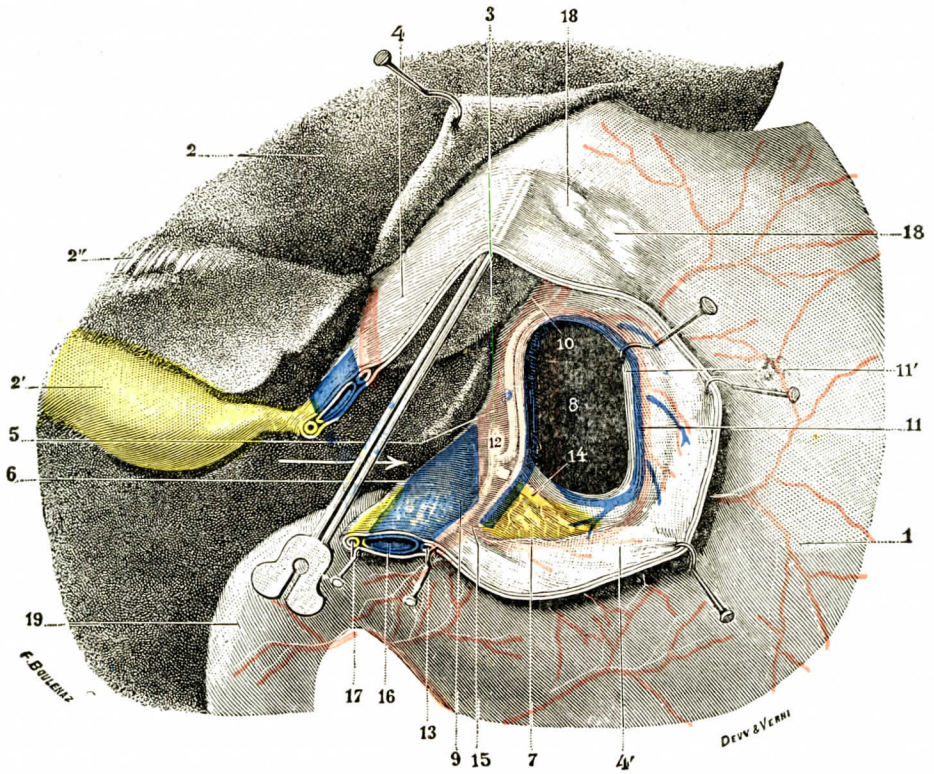


FIG. 218

Vestíbulo de la trascavidad de los epiplones, con el foramen bursæ omentalis.

El epiplón gastrohepático ha sido incidido transversalmente y erinado a la vez hacia arriba (segmento superior) y hacia abajo (segmento inferior); la parte más superior de este epiplón que ha quedado está levantada con el pico de una sonda acanalada; el hígado está fuertemente erinado hacia arriba y a la derecha; por otra parte, la curvatura menor del estómago está atraída hacia delante y a la izquierda; una flecha pasa por el hiato de Winslow

1, estómago. — 2, hígado, con: 2', vesícula biliar; 2'', ligamento redondo del hígado. — 3, lóbulo de Spiegel. — 4, 4', epiplón gastrohepático. — 5, aorta. — 6, vena cava inferior. — 7, páncreas (tuber omentale). — 8, foramen bursæ omentalis. — 9, ligamento duodenopancreático, levantado por la arteria hepática. — 10, ligamento gastropancreático tendido por 11 y 11', arteria y vena coronarias estomáquicas.—12, tronco celíaco.—13, arteria hepática.— 14, arteria esplénica. — 15, arteria pilórica. — 16, vena porta. — 17, colédoco. — 18, 18, dos ganglios linfáticos. — 19, duodeno.

por el conducto gastroduodenal: se sabe que la válvula pilórica, sea cual fuere su desarrollo, no impide que las materias contenidas en el duodeno, la bilis por ejemplo, puedan refluir hacia el estómago.

Sea cual fuere su significado funcional, la válvula pilórica difiere mucho, morfológicamente, según se la examine por su cara gástrica o por la duodenal. Vista de lado del estómago (fig. 221), no es, por decirlo así, aparente: la región pilórica (antro del píloro), en efecto, está representada por una excavación que se estrecha progresivamente, a modo de embudo y termina por un orificio redondo

u oval de 12 a 15 milímetros de diámetro. Si, por el contrario, la examinamos por su cara opuesta, veremos que se alza en el fondo del cilindro duodenal, bajo la forma de un tabique circular plano y vertical, agujereado en su centro, y que recuerda bastante bien, por consiguiente, uno de esos diafragmas de los instrumentos de óptica, con los cuales se ha comparado a menudo. Hemos visto antes la forma que tiene en el vivo (pág. 196).

Las investigaciones de Dwight (1897) y las de Berry y Crawford (1909) establecen que, en la gran mayoría de casos, el píloro tiene una forma oval (70 por 100, según Berry y Crawford). Más rara vez (30 por 100) aparece como circular, y todavía el círculo no es nunca perfectamente regular. En el caso de píloro oval, la dirección del eje mayor es muy

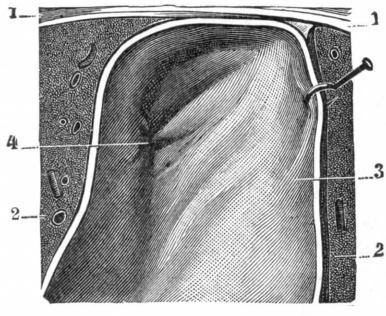


Fig. 219

Cardias, visto en un corte sagital que pasa por la tuberosidad mayor del estómago.

1, diafragma. — 2, 2, hígado. — 3, estómago. 4, cardias.

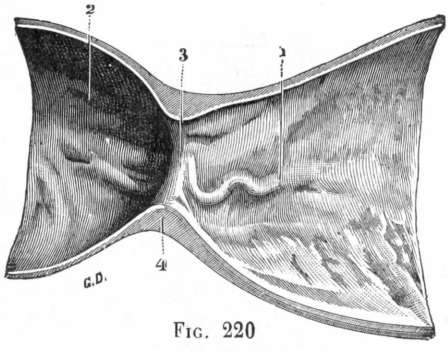


Fig. 220

Paso gastroduodenal, visto previa incisión de su pared anterior.

1, región pilórica del estómago, con sus repliegues mucosos. — 2, duodeno. — 3, píloro, con su válvula. — 4, corte del esfínter pilórico.

variable; es vertical, horizontal u oblicua; pero la forma más corriente es aquella en que el eje mayor está oblicuamente dirigido de arriba abajo y de delante atrás. En lo concerniente a las dimensiones del orificio pilórico, son, como se concibe fácilmente, difíciles de establecer, pues el orificio varía según un sinnúmero de circunstancias y especialmente según el método de endurecimiento y preparación que se emplee; Dwight, sin embargo, cree como buenas las dimensiones medias de 14 por 11 milímetros; Berry y Crawford dan cifras algo más elevadas, 18 por 14 milímetros.

## § 6. — Tronco celíaco

Hemos dicho en el tomo II de esta obra, al tratar de la Angiología, que reservábamos la descripción de las arterias esplácnicas abdominales para reunirlas a la descripción de las vísceras. Vamos, pues, a estudiar en detalle, en este capítulo dedicado al estómago, su vascularización. Pero antes es necesario dar la descripción del tronco celíaco, del que emanan las arterias destinadas al estómago. Finalmente, las relaciones que contrae con el reservorio gástrico nos invitan a reunir su estudio con el de este órgano. Describiremos sus otras ramas terminales con los órganos que irrigan, es decir, la *arteria hepática* con el hígado, la *arteria esplénica* con el bazo.

**1.° Origen.** — Impar y mediano, el tronco celíaco se desprende de la cara anterior de la aorta. Nace en el ángulo superior del orificio aórtico del diafragma, debajo de las arterias diafragmáticas inferiores, encima de la arteria mesentérica superior (fig. 223).

En relación a la columna, su punto de origen corresponde al disco que separa la duodécima vértebra dorsal de la primera vértebra lumbar. Pero puede haber variaciones de origen: por una parte, el tronco celíaco puede estar desviado a la izquierda o la derecha de la línea media; por otra puede nacer de la aorta por un tronco que le es común con las arterias diafragmáticas inferiores.

**2.° Dimensiones.** — Si su longitud es mínima (10 a 15 milímetros), su diámetro es considerable (6 milímetros). Las variaciones de longitud dependen por lo demás, de su modo de ramificación: muy corto en el caso de división inmediata, se hace más largo si la trifurcación es tardía.

**3.° Trayecto. — Dirección.** — De su origen, el tronco celíaco se dirige abajo, afuera y algo a la derecha.

**4.° Terminación.** — El modo clásico de terminación es la división en tres ramas terminales: la arteria coronaria estomáquica, la arteria hepática y la arteria esplénica, que forman el *trípode celíaco de Haller*. Pero, en realidad, esta trifurcación «ad modum tridentis» es relativamente rara y una gran variabilidad preside el nacimiento de las tres ramas.

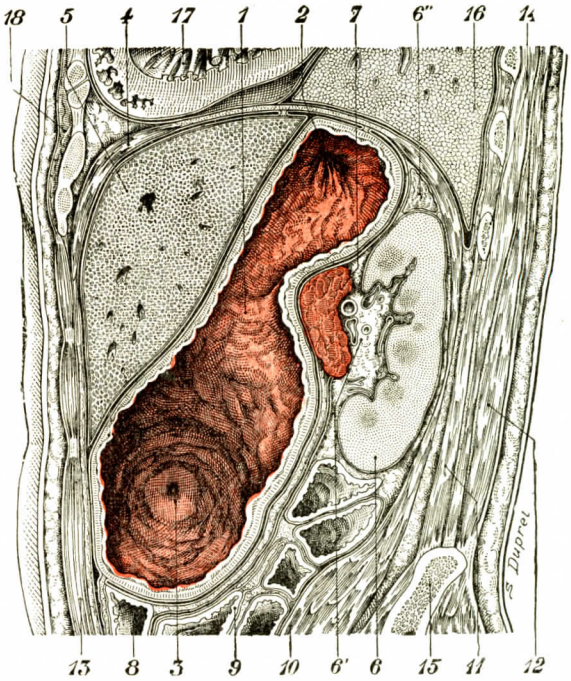


Fig. 221

Los dos orificios del estómago, vistos en un corte parasagital de sujeto congelado que pasa 6 centímetros a la izquierda de la línea media (segmento interno del corte).

1, estómago (curvatura menor). — 2, cardias. — 3, píloro. — 4, diafragma. — 5, hígado. — 6, riñón izquierdo, con: 6', hilio y vasos del mismo; 6'' cápsula suprarrenal izquierda. — 7, páncreas que comprime la pared gástrica y la hace sobresalir por dentro. — 8, colon transverso. — 9, asas delgadas. — 10, músculo psoas. — 11, cuadrado de los lomos. — 12, músculos espinales. — 13, recto mayor del abdomen. — 14, décima costilla. — 15, hueso ilíaco. — 16, pulmón izquierdo. — 17, corazón (ventrículo izquierdo). — 18, pectoral mayor.

El tipo más frecuente es, con mucho, el siguiente: la arteria coronaria estomáquica nace de la cara ánterosuperior del tronco celíaco, que, un poco más lejos, se bifurca en arteria hepática y esplénica. A veces también la coronaria estomáquica nace directamente de la aorta; el tronco celíaco no da entonces más que dos ramas. Por último, más rara vez las tres nacen aisladamente de la aorta: el tronco celíaco en este caso no existe. Las principales variaciones están representadas en la figura 224

**5.° Ramas.** — El tronco celíaco da tres *ramas terminales* destinadas a las vísceras del plano supramesocólico; embriológicamente es, en efecto, el vaso del segmento superior gastroduodenal del tubo digestivo y del mesogastrio posterior en el que se desarrollan el páncreas y el bazo. Las tres ramas terminales son la arteria coronaria estomáquica, la arteria esplénica y la arteria hepática.

Accesoriamente y de modo inconstante puede dar algunas *ramas colaterales*, a saber: 1.°, arteriolas innominadas para los ganglios semilunares; 2.°, una arteria

hepática accesoria; 3.°, ramos diafragmáticos inferiores; 4.°, una arteria pancreática superior.

**6.° Relaciones.** — El tronco celíaco ocupa en el plano retroperitoneal de la cavidad abdominal una región bien limitada cuyo centro forma: es la *región celíaca de Luschka* (fig. 225). Corresponde, pues, por una parte a las diversas formaciones que limitan esta región y, por otra parte, a los vasos y nervios que con él están contenidos en la misma.

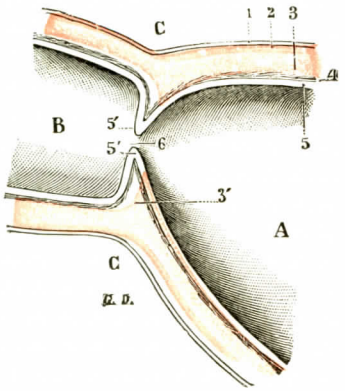


FIG. 222

Corte esquemático del píloro.

A, antro pilórico. — D, duodeno. — C, estrangulación externa correspondiente al píloro.

1, túnica serosa. — 2, capa de fibras longitudinales del estómago, que se continúan con las fibras longitudinales del duodeno. — 3, capa de fibras musculares circulares, cuyo engrosamiento, en 3', constituye la válvula pilórica. — 4, túnica celular. — 5, túnica mucosa, que se refleja en 5', 5', para tapizar el engrosamiento precitado de las fibras circulares. — 6, orificio pilórico.

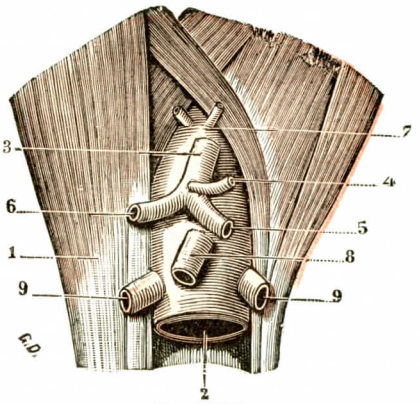


FIG. 223

Tronco celíaco y sus ramas.

1, pilar del diafragma. — 2, aorta. — 3, tronco celíaco, con: 4, coronaria estomáquica; 5, esplénica; 6, hepática. — 7, diafragmática superior. — 8, mesentérica superior. — 9, renales.

a) *Por detrás*, el tronco celíaco está en relación con el *plano ósteomuscular* que forma el fondo de la región, es decir, la cara anterior de la columna (duodécima vértebra dorsal, primera y segunda lumbares) y los pilares del diafragma, principales y accesorios, que bajan a fijarse en la cara lateral de los cuerpos vertebrales. Está separado de la columna por la *aorta*, de cuya cara anterior se desprende según un ángulo agudo abierto hacia abajo.

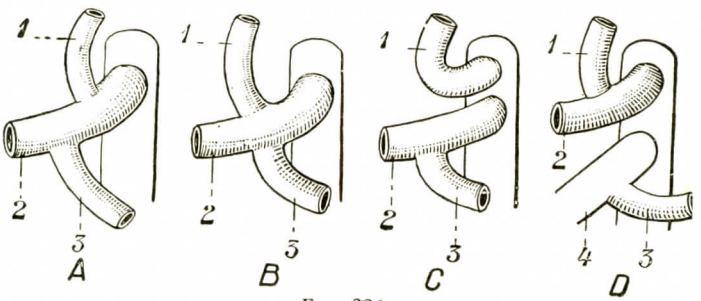


FIG. 224

Terminaciones del tronco celíaco. Variaciones de su modo de ramificación (según DESCOMPS).

1, coronaria estomáquica. — 2, hepática. — 3, esplénica. — 4, mesentérica superior.

A, la coronaria estomáquica aparece como una colateral del tronco (46 por 100). — B, trifurcación clásica (42 por 100). — C, la coronaria nacida de un tronco celíaco accesorio subyacente a la bifurcación en hepática y esplénica (10 por 100). — D, la esplénica nace de la mesentérica (2 por 100).

b) *Por arriba*, el tronco celíaco, naciendo de la aorta después de la entrada de ésta en el abdomen, corresponde a la ojiva fibrosa del orificio aórtico del diafragma. Pero está separado de esta ojiva por las dos *arterias diafragmáticas inferiores* que nacen por encima de él (fig. 223). El tronco celíaco es además cruzado en su cara superior por la *vena coronaria estomáquica*, que, siendo la arteria homónima hasta su emergencia, cruza en seguida la cara anterior de la aorta por

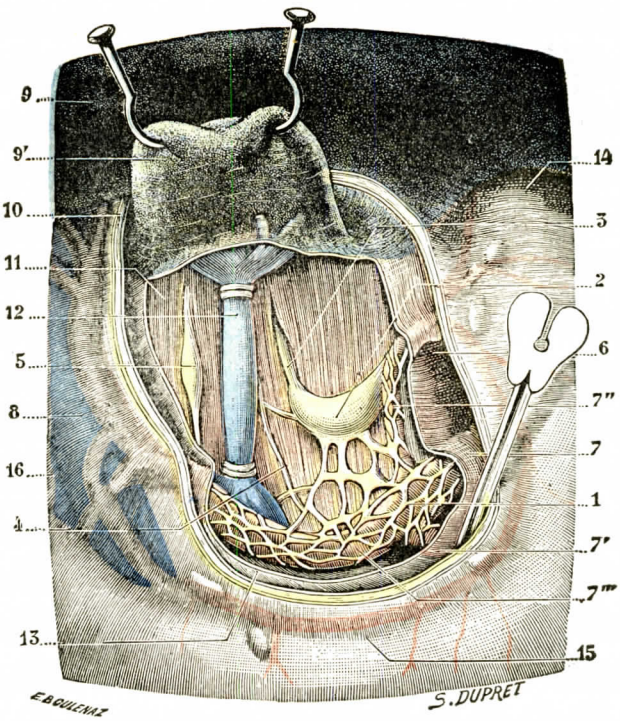


FIG. 225

Región celíaca, vista de frente (T.-J.).

(El lóbulo de Spiegel ha sido separado hacia arriba, resecada la hoja peritoneal posterior del vestíbulo de la cavidad posterior de los epiplones y resecado el plexo solar.)

1, plexo solar. — 2, ganglio semilunar derecho. — 3, esplácnico mayor. — 4, nervio esplácnico menor. — 5, simpático lumbar con uno de sus ganglios. — 6, aorta. — 7, tronco celíaco, con: 7', esplénica; 7'', coronaria estomáquica; 7''', hepática. — 8, vena porta. — 9, cara inferior del hígado, con 9', lóbulo de Spiegel. — 10, abertura practicada en el epiplón menor. — 11, pilares del diafragma. — 12, vena cava inferior apretada entre dos ligaduras para disminuir su amplitud. — 13, hoja peritoneal posterior, ampliamente fenestrada para descubrir el plexo solar. — 14, cardias. — 15, curvatura menor del estómago. — 16, colédoco.

encima del tronco celíaco y se pega a la arteria hepática para ir a echarse en la vena porta.

c) *Por abajo*, el tronco celíaco corresponde a una prolongación de la cabeza del páncreas, el *tuber omentale*, que sube por la cara anterior de la aorta: la distancia que separa el tronco celíaco del borde superior del páncreas, es, en general, de 1,5 centímetros (P. DESCOMPS); raramente hay contacto entre la arteria y la glándula.

La *arteria mesentérica superior* nace a 1,5 centímetros por debajo del tronco celíaco y desaparece en seguida detrás del cuello pancreático.

d) *A la derecha*, el tronco celíaco corresponde a la *vena cava inferior*, pero esta relación es lejana: la vena, en efecto, se desvía grandemente a la derecha para

alcanzar la cara posterior del hígado: el espacio intercavoaórtico es, pues, muy ancho y está ocupado por la eminencia de los cuerpos vertebrales que separa los dos grandes vasos.

La *cisterna de Pecquet* y el *origen del conducto torácico* descansan en la cara anterior de las séptima y duodécima vértebras lumbares y tienden a insinuarse bajo la cara posterior de la aorta.

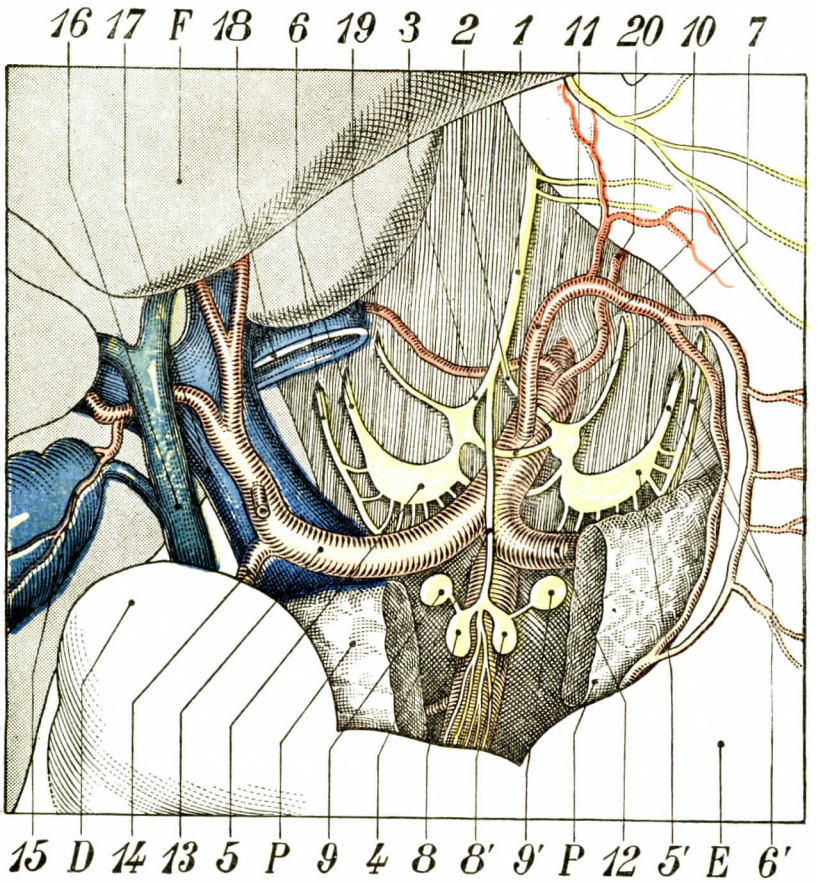


FIG. 226

La región celíaca. El plexo solar (según LAIGNEL-LAVASTINE).

F, hígado. — E, estómago. — P, páncreas seccionado. — D, duodeno.

1, neumogástrico derecho. — 2, su rama izquierda. — 3, su rama derecha. — 4, rama mediana. — 5, ganglio semilunar derecho. — 5', ganglio semilunar izquierdo. — 6, esplácnico mayor derecho. — 6', esplácnico mayor izquierdo. — 7, anastomosis entre los dos ganglios semilunares. La rama derecha, el ganglio semilunar derecho y el esplácnico mayor forman el asa memorable de Wrisberg. — 8, 8', ganglios mesentéricos superiores. — 9, 9', ganglios retroaórticos. — 10, tronco celíaco. — 11, arteria coronaria estomáquica. — 12, arteria esplénica. — 13, arteria hepática. — 14, arteria gastroduodenal. — 15, arteria ciática. — 16, colédoco. — 17, vena porta. — 18, vena cava inferior seccionada. — 19, 20, arterias diafragmáticas inferiores.

Finalmente, el tronco celíaco corresponde a la *vena lumbar ascendente derecha*, vena que penetra en el tórax por la hendidura limitada por los dos pilares principal y accesorio del diafragma, y a la *cadena simpática*. Esta, más externa, pasa entre el pilar derecho y las fibras diafragmáticas que nacen del arco del psoas

e) *A la izquierda*, el tronco celíaco corresponde igualmente a la *vena lumbar ascendente izquierda* y a la *cadena simpática*, cuya disposición es idéntica.

f) *En esta región*, el tronco celíaco está sumergido en un *entrecruzamiento fibroelástico* formado de tejido fibroso denso, emanado de la vaina vascular de la aorta y de sus ramas, al que vienen a añadirse las fibras musculares lisas de la terminación del músculo suspensorio de Treitz (véase *Duodeno)*.

Por último, relación fundamental, en este punto se asientan las formaciones nerviosas destinadas a la inervación de las vísceras abdominales. Rodean el tronco celíaco. A cada lado de la aorta y del origen del tronco se encuentran los *ganglios semilunares*. Cada uno de ellos recibe el *nervio esplácnico mayor* correspondiente a su ángulo externo. El *neumogástrico derecho* termina en estos ganglios, lanzando la mayoría de sus fibras en el ángulo interno del ganglio derecho y la minoría en el ángulo interno del ganglio semilunar izquierdo; de ahí la formación, a cada lado de la emergencia del tronco celíaco, de un aparato nervioso en forma de asa: el

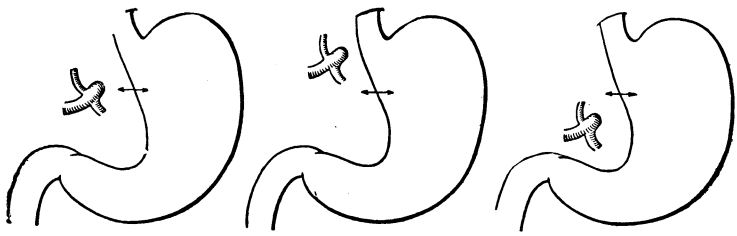

FIGS. 227 a 229

Proyección del tronco celíaco en relación al borde derecho del estómago (según DESCOMPS).

Fig. 227, en su parte superior (50 por 100). — Fig. 228, encima de su parte media (32 por 100). — Figura 229, debajo de su parte media (18 por 100). La flecha indica la porción media del borde derecho.

*asa memorable de Wrisberg* a la derecha, el *asa homóloga* del asa de Wrisberg a la izquierda (asa de Laignel-Lavastine, fig. 226).

Las ramas eferentes de estas formaciones nerviosas rodean con una gruesa red nerviosa el tronco celíaco y sus ramas de trifurcación *(plexo celíaco)*.

Finalmente, en las mallas del tejido fibronervioso se disponen los ganglios linfáticos más elevados de la cadena yuxtaaórtica que rodean el origen del tronco celíaco.

g) *Con el peritoneo.* — El tronco o, mejor, la región celíaca están cubiertos por una doble capa peritoneal. La hoja del plano profundo está representada por el peritoneo parietal posterior u hoja posterior de la trascavidad de los epiplones. El plano superficial está formado por el epiplón menor, verdadero alero peritoneal extendido por delante de la región celíaca y por los órganos de la curvatura menor. El tronco celíaco se proyecta siempre a la derecha de la curvatura menor, a una altura variable (fig. 227). Pero los órganos de la región celíaca corresponden *principalmente* a la parte media del epiplón menor o *pars flaccida* de Toldt, de suerte que cuando el epiplón menor no es demasiado grueso por la grasa, es posible percibirlos por transparencia a través de él.

Entre el peritoneo parietal posterior y el epiplón menor se encuentra la trascavidad de los epiplones. Hemos visto ya que las ramas del tronco celíaco levantan el peritoneo parietal posterior y determinan la formación de dos «hoces peritoneales»: una superior, la *hoz de la coronaria estomáquica;* la otra inferior, la *hoz de la hepática*, que dividen así la trascavidad en dos cavidades secundarias: el vestíbulo y la trascavidad propiamente dicha (véase fig. 218). (Para más detalles sobre esta cuestión, véase *Tronc cœliaque*, por Pedro DESCOMPS, 1910; *Essai sur l'Anatomie et la Médecine opératoire du Tronc cœliaque et de ses branches*, P. de RIO-BRANCO, Tesis de París, 1912.)

## § 7. — Vasos y nervios del estómago

### A. — Arterias del estómago

**1.° Disposición general de la vascularización arterial del estómago.** — El estómago está rodeado de un círculo arterial continuo a lo largo de sus bordes

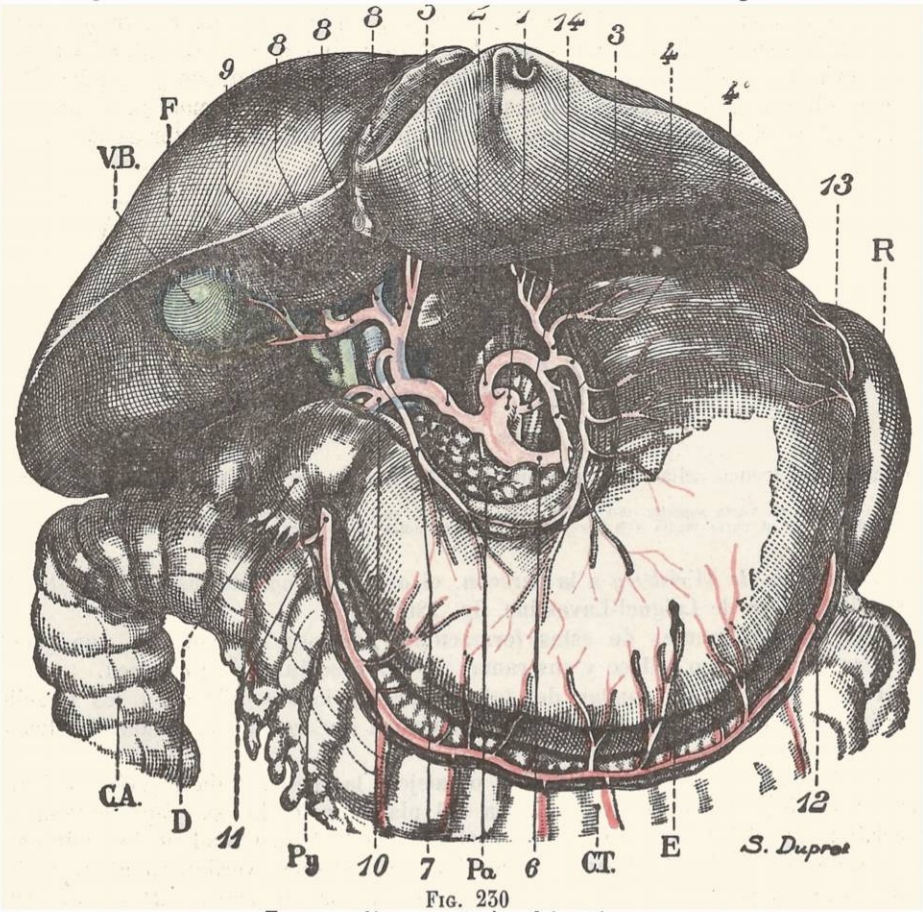


Fig. 230
Tronco celíaco y arterias del estómago.

Se ha reclinado el lóbulo izquierdo del hígado.

F, hígado. — E, estómago. — R, bazo. — D, duodeno. — C. T., colon transverso. — C. A., colon ascendente. — V. B., vesícula biliar. — Pa, páncreas. — Py, píloro.

1, tronco celíaco. — 2, arteria coronaria estomáquica. — 3, rama esófagocardiotuberositaria anterior. — 4, 4', ramas principales anterior y posterior de la curvatura menor. — 5, arteria hepática. — 6, arteria esplénica. — 7, arteria pilórica. — 8, 8, 8, ramas terminales de la arteria hepática. — 9, arteria cística. — 10, arteria gastroduodenal. — 11, arteria gastroepiploica derecha. — 12, arteria gastroepiploica izquierda. — 13, vasos cortos. — 14, arteria diafragmática inferior izquierda.

o curvaturas. Este círculo arterial está constituído por la unión de varias ramas que tienen por característica proceder todas del tronco celíaco, ora directamente, ora de sus ramas terminales. Las arterias del estómago caminan a lo largo de los bordes del órgano; están contenidas entre las dos hojas peritoneales del mesogastrio primitivo, que ulteriormente, en el curso del desarrollo, llegan a ser el epiplón menor en la curvatura menor y el ligamento gastrocólico en la curvatura mayor.

La distancia que separa las arterias de los bordes del estómago es bastante variable. Varía según el grado de vacuidad o de repleción del órgano, varía sobre todo según la curvatura considerada. En efecto, mientras que el arco de las gastro-epiploicas está siempre netamente separado de la curvatura mayor, distante de ella de 1 a 2 centímetros, el arco arterial de la curvatura menor está mucho más próximo a las paredes gástricas, a menudo en contacto íntimo con ellas. La curvatura

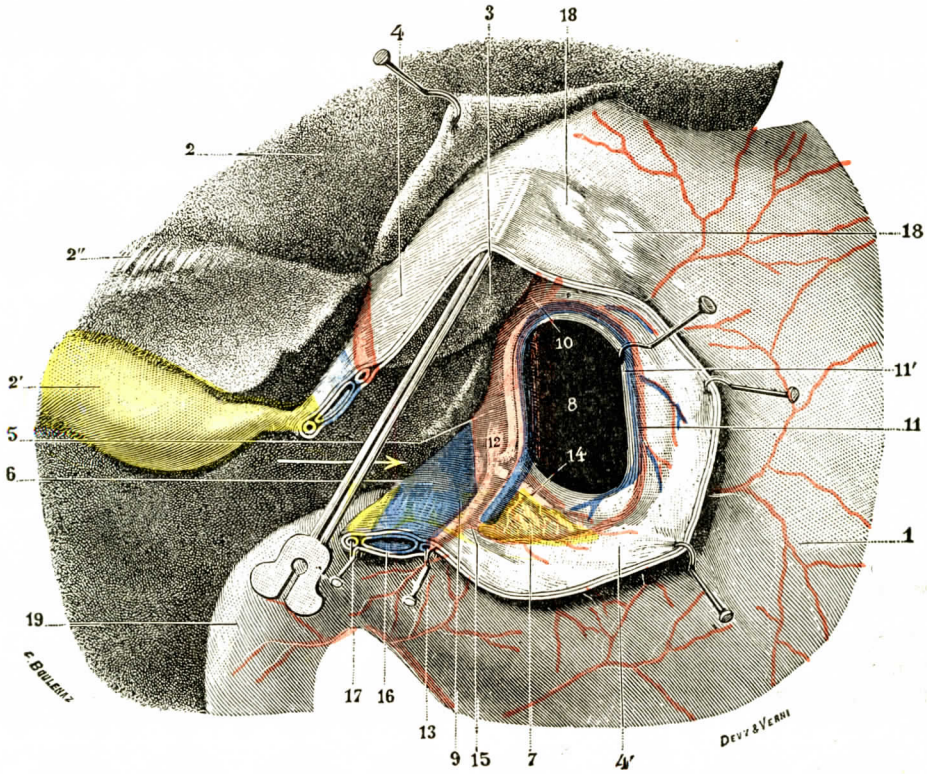


Fig. 231

Vestíbulo de la trascavidad de los epiplones, con el foramen bursæ omentalis.

El epiplón gastrohepático ha sido incidido transversalmente y erinado a la vez hacia arriba (segmento superior) y hacia abajo (segmento inferior); la parte más superior de este epiplón que ha quedado está levantada con el pico de una sonda acanalada; el hígado está fuertemente erinado hacia arriba y a la derecha; por otra parte, la curvatura menor del estómago está atraída hacia delante y a la izquierda; la flecha pasa por el hiato de Winslow.

1, estómago. — 2, hígado, con: 2', vesícula biliar; 2'', ligamento redondo del hígado. — 3, lóbulo de Spiegel. — 4, 4', epiplón gastrohepático. — 5, aorta. — 6, vena cava inferior. — 7, páncreas (tuber omentale). — 8, foramen bursæ omentalis. — 9, ligamento duodenopancreático, levantado por la arteria hepática. — 10, ligamento gastropancreático tendido por 11 y 11', arteria y vena coronarias estomáquicas. — 12, tronco celíaco. — 13, arteria hepática — 14, arteria esplénica. — 15, arteria pilórica. — 16, vena porta. — 17, colédoco. — 18, 18, dos ganglios linfáticos. — 19, duodeno.

menor experimenta, en efecto, menos que la mayor variaciones de distensión: las arterias pueden, pues, estar cerca de ella, en contacto con ella, sin ser influídas por la repleción gástrica.

De un modo general se puede decir que cada curva del estómago está recorrida por dos arterias que llegan a ella por cada uno de sus extremos, caminan en sentido inverso una de otra y vienen a anastomizarse por inoculación a lo largo de ella. El estómago tiene, pues, esencialmente cuatro pedículos arteriales que se disponen en dos arcos a lo largo de las curvaturas mayor y menor.

El *arco arterial de la curvatura menor* está formado por la arteria coronaria estomáquica que procede directamente del tronco celíaco y por la arteria pilórica que proviene de la hepática. Este arco presenta la particularidad de que cada una de las dos arterias que lo constituyen se divide en dos ramas paralelas al borde gástrico, ramas que se anastomizan recíprocamente, de suerte que se puede decir que la curvatura menor es seguida por un doble arco arterial, uno anterior, otro posterior.

El *arco arterial de la curvatura mayor* está formado por las dos arterias gastroepiploicas: la izquierda proviene de la arteria esplénica; la derecha, de la arteria gastroduodenal, a su vez rama de la arteria hepática.

Finalmente, además de estos dos arcos arteriales principales, hay que describir aparte el sistema de los vasos cortos emanados de la arteria esplénica y que

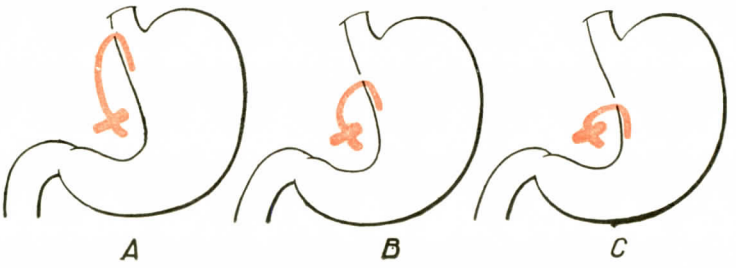


Fig. 232

Longitud del tronco de la coronaria estomáquica. Sus conexiones con el borde derecho del esófago y la curvatura menor (según Descomps).

A, trayecto parietal largo antes de llegar al estómago (52 por 100). — B, trayecto más corto, la arteria llega al estómago más lejos del cardias (30 por 100) — C, trayecto muy corto, casi horizontal (18 por 100).

forman un grupo arterial relativamente independiente, destinado a la irrigación de la porción más elevada de la tuberosidad gruesa del estómago. Vamos a estudiar estos diferentes territorios arteriales.

**2.° Arco arterial de la curvatura menor.** — Este arco está formado, como ya hemos dicho, por dos arterias: la coronaria estomáquica, que llega a la curvatura menor por su parte superior, y la pilórica, que la alcanza en su extremo inferior.

*A*. Arteria coronaria estomáquica. — a) *Origen*. — La arteria coronaria estomáquica nace directamente del tronco celíaco, del que es la rama terminal de menor calibre. Nace generalmente antes de la bifurcación de las arterias esplénica y hepática, directamente de la cara ánterosuperior del tronco celíaco. Por excepción puede proceder directamente de la aorta o de la arteria diafragmática inferior.

b) *Dirección y trayecto*. — Desde su origen se dirige primero arriba, a la izquierda y adelante, casi vertical; luego, llegado a la parte superior de la curvatura menor, se acoda; finalmente desciende a lo largo de la curvatura menor, describiendo una curva cóncava hacia arriba y a la derecha.

c) *Relaciones*. — Debemos estudiar, pues, las relaciones de la arteria en sus tres porciones:

α) *Relaciones en su segmento ascendente*. — En este segmento, la arteria, nacida del tronco celíaco, se eleva casi verticalmente para llegar al estómago; es parietal y, por lo tanto, posterior y retroperitoneal como el tronco celíaco. Pero le-

vanta en este trayecto el peritoneo que se amolda sobre ella; así se forma la *hoz de la coronaria*, que se llama también *ligamento profundo del estómago* (JONNESCO), o

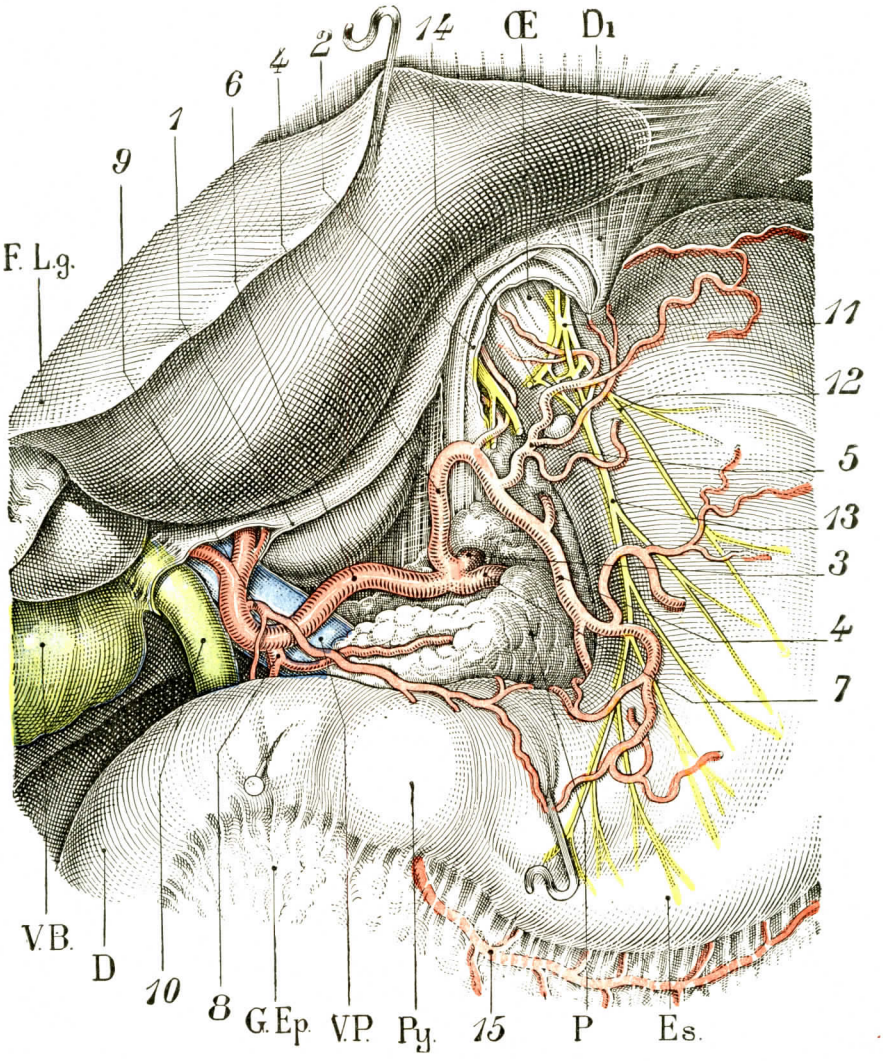


FIG. 233

Región de la curvatura menor del estómago y pedículo hepático.

D1, diafragma. — OE, esófago. — F. l. g., lóbulo izquierdo del hígado. — V. B., vesícula biliar. — D, duodeno. — G. Ep., epiplón mayor. — V. P., vena porta. — Py., píloro. — P, páncreas. — Es., estómago.

1, sección de las dos hojas del epiplón menor. — 2, peritoneo abdominal posterior seccionado que pasa a nivel del esófago abdominal (ligamento frenoesofágico). — 3, tronco celíaco. — 4, 4, arteria coronaria estomáquica, que da 5, una arteria para la tuberosidad mayor, abandonando otros ramos para el cardias, el esófago y para la cara anterior del estómago. — 6, arteria hepática — 7, arteria esplénica. — 8, arteria gastroduodenal. — 9, arteria pilórica que se anastomiza con la coronaria estomáquica. — 10, conducto colédoco. — 11, nervio neumogástrico derecho que se disocia y da 12, nervio gástrico anterior y superior. — 13, nervio principal de la curvatura menor del estómago. — 14, nervio gastrohepático. — 14, arteria gastroepiploica derecha.

*ligamento pancreáticoaórtico* (HUSCHKE). La hoz de la coronaria, situada en sentido sagital, o más exactamente oblicua arriba y a la izquierda, es cóncava hacia bajo y opone su curva a la concavidad, dispuesta en sentido inverso, de la hoz de

la arteria hepática. Estas dos arterias, levantan el peritoneo, forman como dos cordones que estrangulan la cavidad mesogástrica, determinando un orificio, el *foramen bursæ omentalis*. Este levantamiento vascular y peritoneal divide la cavidad mesogástrica en dos cavidades secundarias; las *trascavidad de los epiplones propiamente dicha* o *bursæ omentalis major*, situada debajo y a la izquierda del círculo arterial, directamente detrás del estómago, y el *vestíbulo de la trascavidad* o *bursæ omentalis minor*, situado encima y a la derecha detrás del epiplón menor. Estas dos hoces peritoneales se ven muy claramente cuando se bascula el estómago hacia arriba, después de haber practicado el desprendimiento coloepiploico.

En el interior de la hoz peritoneal la arteria coronaria estomáquica va acompañada: 1.°, de los *filetes nerviosos simpáticos* emanados del plexo celíaco; 2.°, por la *vena coronaria estomáquica*, que acompaña a la arteria hasta el tronco celíaco para abandonarla en seguida y seguir la arteria hepática hasta la vena porta; 3.°, por el *grupo ganglionar linfático de la hoz de la coronaria*, descrito por Cunéo y Delamare.

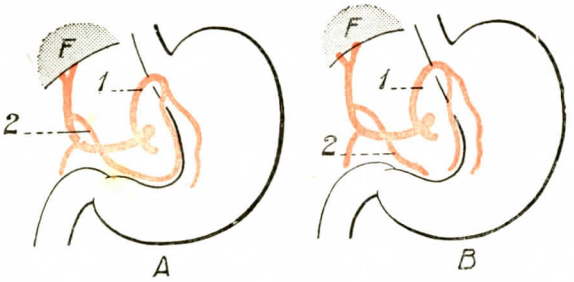


Fig. 234

Anastomosis de la coronaria estomáquica y la pilórica (según Descomps).

A, hay anastomosis (66 por 100). — B, no existe, o bien las anastomosis son insignificantes (40 por 100). — F, hígado.
1, coronaria estomáquica. — 2, pilórica.

β) *Relaciones en su codo.* — La arteria coronaria, al llegar a la parte superior de la curvatura menor, se acoda: es el codo o el *cayado de la coronaria*. El nivel de este codo, con relación a la curvatura menor, es siempre elevado y es muy raro ver que la arteria se le una relativamente bajo. Las variaciones de altura del codo y su porcentaje están representados en la figura 232. Este cayado de la coronaria es adyacente al estómago y está fijado a él por el ramillete arterial cardioesofágico. Por último, el punto donde se acoda la arteria coronaria en contacto con el estómago puede considerarse como el verdadero hilio de la curvatura menor. En efecto, en este punto se encuentra el grupo ganglionar paracardíaco. Aquí principalmente los dos nervios neumogástricos vienen a reunirse con la arteria (fig. 233): el neumogástrico izquierdo, situado por fuera y a la derecha de la curvatura menor, dista de ella 3 centímetros aproximadamente. Individuado en un tronco único, se expansiona en una hoja nerviosa situada por delante del codo arterial, hoja de la que parten los ramos gástricos (véase *Nervios del estómago*). El neumogástrico derecho tiene relaciones más lejanas; está, en efecto, situado en contacto con la cara posterior del cardias, en su mitad derecha (Latarjet y Wertheimer).

γ) *Relaciones en su segundo descendente intraepiploico.* — Poco después de su codo, la arteria coronaria estomáquica se divide en dos ramas; esta bifurcación es constante (Leriche y Villemin, 1907).

Entre sus ramas, la *anterior* sigue el borde libre de la curvatura menor, la *posterior* está situada en la cara posterior del estómago. Estas dos ramas arteriales están en contacto íntimo con la pared gástrica. Van acompañadas cada una de una vena satélite, origen de la vena coronaria estomáquica.

A lo largo de las arterias, entre las dos hojas del epiplón menor, se disponen algunos ganglios, pero únicamente en la parte superior de la curvatura menor. No hay ganglio alguno encima de la arteria hepática (Cunéo).

Por último, la arteria está situada en medio de los dos planos nerviosos formados por los ramos gástricos de los dos neumogástricos. Los ramos gástricos anteriores, emanados del neumogástrico izquierdo, se escalonan describiendo curvas a lo largo de la curvatura menor. Entre ellos el último es el más voluminoso, forma el *nervio principal anterior de la curvatura menor* (LATARJET), sigue la arteria hasta el ángulo de la curvatura menor. Los ramos gástricos posteriores, nacidos del neumogástrico derecho, son menos importantes. El *nervio principal posterior de la curvatura menor* lo encontraremos más adelante; es menos largo, se pierde más rápidamente en la pared gástrica (LATARJET).

δ) *Terminación de la coronaria estomáquica.* — Las dos ramas terminales se anastomizan generalmente con las dos ramas homólogas de la arteria pilórica (fig. 234). Pero el modo de anastomosis es variable; al lado de la inosculación verdadera se puede ver que las dos arterias se agotan en el estómago por un ramillete de ramas terminales (LERICHE y VILLEMIN, 1907). La figura 235 nos muestra los modos de ramificación de la arteria coronaria estomáquica.

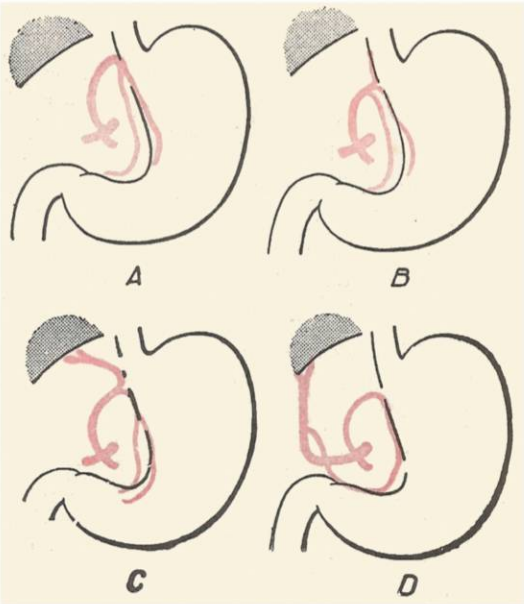


FIG. 235

Ramificación de la arteria coronaria estomáquica (según DESCOMPS).

A, la coronaria da sus ramas terminales algunos centímetros después de haber llegado a la curvatura menor (48 por 100) — B, la coronaria se expansiona en un ramillete terminal (28 por 100). — C, la coronaria presenta una rama gruesa hepática superior izquierda (14 por 100). — D, la coronaria se anastomiza ampliamente con la pilórica; las colaterales y las terminales nacen de este arco (10 por 100).

*B.* ARTERIA PILÓRICA. — a) *Origen.* — La arteria pilórica nace en el 70 por 100 de los casos del tronco de la arteria hepática que ya ha penetrado en el pedículo hepático (fig. 233). Nace más raramente de la arteria hepática cerca de su origen, de la arteria gastroduodenal o de una rama de bifurcación de la arteria hepática.

b) *Trayecto.* — A partir de su origen desciende oblicuamente hacia abajo, adelante y a la izquierda, describiendo una ligera curva cóncava. Llega al borde superior del píloro, luego sigue la parte derecha de la curvatura menor.

c) *Relaciones.* — La arteria pilórica, que siempre tiene un calibre muy inferior al de la coronaria estomáquica, ofrece las siguientes relaciones:

α) *Su primer segmento está situado en la parte baja* o *pie del pedículo hepático.* — Es su elemento más superficial, pues es anterior a los otros elementos del pedículo hepático y se aísla fácilmente.

β) El *segundo segmento está en el epiplón menor.* — La arteria sigue el borde superior del píloro y se divide en dos ramas que van a anastomizarse con las de la arteria coronaria estomáquica, ora por inosculación, ora por un ramillete de ramas terminales (fig. 234).

En este trayecto la arteria pilórica es enlazada por los nervios duodenopilóricos (fig. 246), que proceden del plexo hepático anterior y acompañan a la arteria, pero sin estar pegados a ella (LATARJET).

*C.* Ramas colaterales del arco arterial de la curvatura menor. — Todas la ramas colaterales nacen de la parte superior del arco arterial de la curvatura menor, es decir, de la coronaria estomáquica. Son las arterias cardioesofágicas, los ramos gástricos, el ramo hepático.

α) Las *arterias cardioesofágicas* (fig. 233, 5) se dirigen transversalmente a las dos caras del cardias y a la tuberosidad mayor, anastomizándose con los vasos

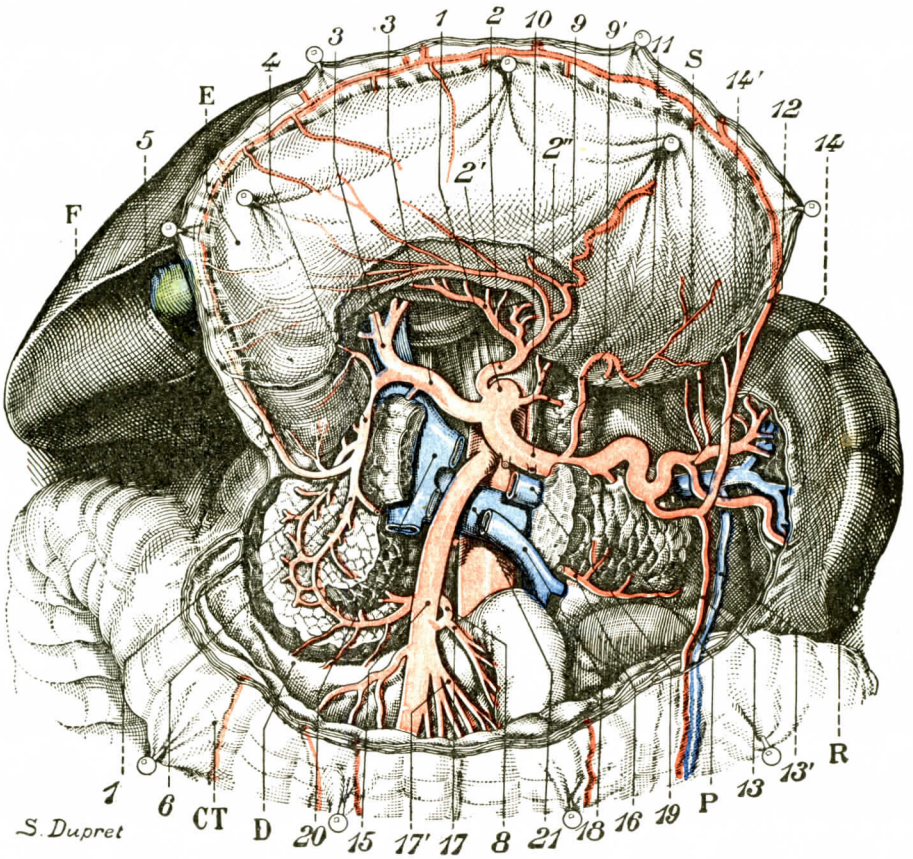


Fig. 236

El tronco celíaco y la región retroístmica.

E, estómago. — F, hígado. — R, bazo. — S, suprarrenal izquierda. — D, duodeno. — C.T., colon transverso. 1, tronco celíaco. — 2, arteria coronaria estomáquica. — 3, 3, arterias hepáticas. — 4, arteria gastroduodenal.— 5, arteria gastroepiploica derecha.—6, arteria pancreáticoduodenal derecha inferior.—7, arteria pancreáticoduodenal derecha superior. — 8, tronco común a las arterias pancreáticoduodenales izquierdas y a la arteria del ángulo duodenoyeyunal (17). — 9, arteria diafragmática superior izquierda. — 9', arteria capsular superior izquierda. — 10, arteria esplénica. — 11, arteria esófagocardiotuberositaria posterior. — 12, arteria gastroepiploica izquierda que da en 13 una rama epiploica voluminosa. — 13', vena que acompaña a esta última. — 14, terminación de la esplénica. — 14', vasos cortos. — 15, arteria mesentérica superior. — 16, arteria pancreática inferior. — 17, arteria del ángulo duodenoyeyunal. — 17', primeras arterias yeyunales. — 18, tronco de la vena mesentérica inferior. — 19, vena esplénica. — 20, vena porta. — 21, vena renal izquierda.

cortos. Las *arterias esofágicas inferiores* suben por la porción abdominal del esófago, atraviesan el orificio diafragmático y se anastomizan con las arterias esofágicas medias.

β) Los *ramos gástricos* descienden por las dos caras anterior y posterior del estómago, donde se les ve avanzar perpendicularmente. Se anastomizan con ramos

análogos procedentes del arco de las arterias gastroepiploicas, para formar la red subserosa (véase más adelante).

γ) El *ramo hepático* sería constante según LERICHE y VILLEMIN (1907). Nacido del cayado de la arteria coronaria estomáquica, llega al hilio del hígado caminando por la parte izquierda del epiplón menor (fig. 235, C).

**3.° Arco arterial de la curvatura mayor.** — Está formado por las dos arterias gastroepiploicas que llegan a la curvatura mayor por cada uno de sus extremos. Este arco arterial es único y va siempre a cierta distancia del estómago.

*A.* ARTERIA GASTROEPIPLOICA IZQUIERDA. — a) *Origen.* — Varía algo según el modo de división de la arteria esplénica de la que procede. Si se encuentra un tipo de división tardía de la esplénica, a ras del hilio del bazo, la arteria gastroepiploica izquierda nace generalmente del mismo tronco de la esplénica, antes de su división (fig. 236, 12). Si se trata de un tipo de división precoz, la arteria gastroepiploica nace de una rama de división de la arteria esplénica, siempre de una de las ramas más inferiores.

b) *Trayecto.* — Desde su punto de origen la arteria avanza por el epiplón gastroesplénico, por debajo de los vasos cortos. Llega a la curvatura mayor por debajo de la tuberosidad mayor y la sigue desde entonces en toda su extensión para anastomizarse por inoculación con la arteria gastroepiploica derecha.

*B.* ARTERIA GASTROEPIPLOICA DERECHA. — a) *Origen.* — Nace en el borde inferior del píloro de la bifurcación de la arteria gastroduodenal, a su vez rama de la arteria hepática.

b) *Trayecto.* — Desde su origen, se dirige hacia abajo y a la izquierda, siguiendo el borde inferior del píloro, luego de la curvatura mayor en su parte derecha. Es más voluminosa que la izquierda.

A lo largo de esta arteria se escalonan los ganglios del grupo subpilórico. (CUNÉO). Va acompañada de la vena gastroepiploica derecha; pero ésta no sigue siendo su satélite, la abandona para terminar en la vena del mesocolon transverso y formar la *vena gastrocólica.*

Esta arteria va igualmente acompañada de filetes nerviosos emanados del plexo hepático anterior que han seguido la arteria gastroduodenal (LATARJET).

*C.* ARCO ARTERIAL GASTROEPIPLOICO Y SUS RAMAS. — Este arco arterial está situado entre las dos hojas de la lámina refleja del epiplón mayor, que forma aquí el ligamento gastrocólico. Hecho importante: la longitud de este ligamento gastrocólico es muy variable y las relaciones vasculares varían según esta longitud. Si es largo, el arco arterial gástrico está netamente separado del mesocolon; si es corto, los vasos gástricos se aproximan al mesocolon transverso y se ponen en relación con el arco de Riolano; el contacto es a veces muy íntimo, lo que explica los casos de heridas de los vasos nutricios del colon en el curso de las gastrectomías.

El arco arterial gastroepiploico emite dos órdenes de colorantes: 1.°, por una parte, ramos ascendentes que suben por las dos caras del estómago; 2.; por otra parte, ramos descendentes. Son las arterias epiploicas que aseguran la vascularización del delantal epiploico (véase *Epiplón mayor).*

**4.° Sistema de los vasos cortos.** — Independientemente de estos dos arcos arteriales destinados a la vascularización de las dos caras del estómago, la tuberosidad mayor gástrica recibe ramos independientes, los *vasos cortos* (fig. 236, 14').

Estas arterias nacen, en número variable, de las ramas de división de la arteria esplénica en el hilio del bazo. De aquí pasan al epiplón gastroesplénico, donde se sitúan encima de la arteria gastroepiploica izquierda. Llegan a las dos caras de

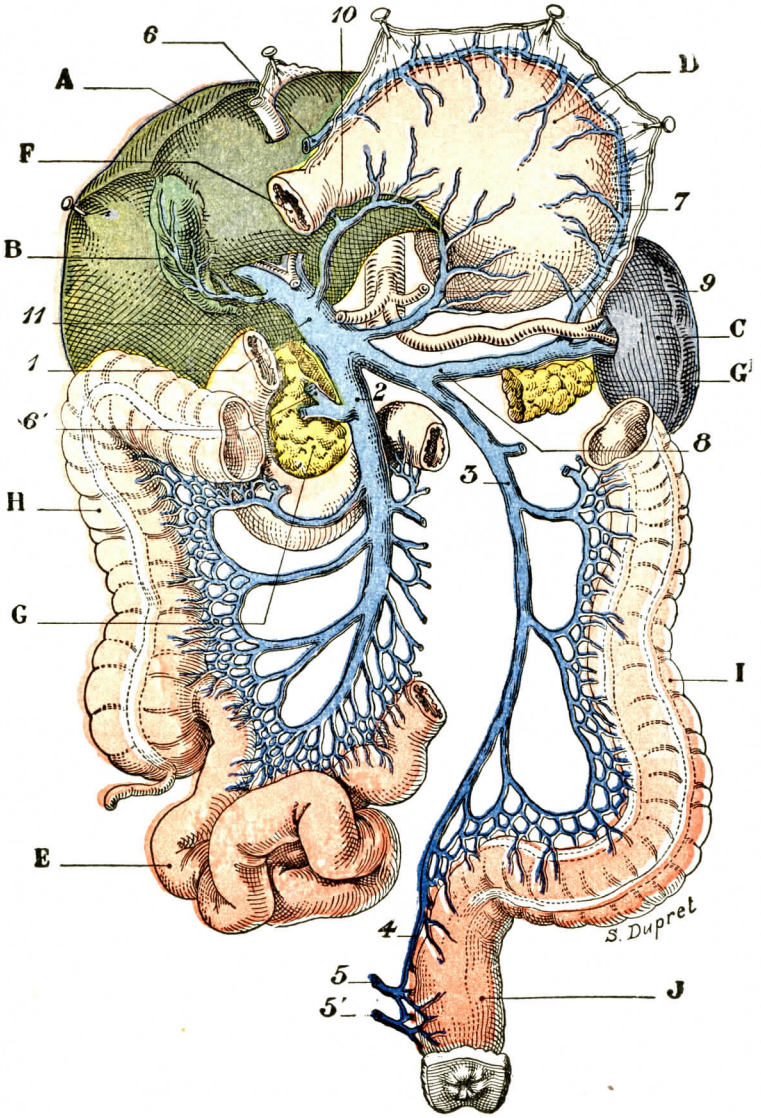


Fig. 237

Vena porta y sus ramas de origen (T.-J.).

A, hígado, erinado hacia arriba y a la derecha. — B, vesícula biliar. — C, bazo. — D, estómago, erinado hacia arriba. — E, masa del intestino delgado, erinado hacia abajo y a la derecha. — F, duodeno. — G, G', páncreas. — H, colon ascendente. — I, colon descendente. — J, recto.

1, tronco de la vena porta. — 2, mesentérica mayor, con (en su lado externo) las tres venas cólicas derechas: superior, media e inferior. — 3, mesentérica menor, con (en su borde externo) las venas cólicas izquierdas. — 4, venas hemorroidales superiores. — 5, 5', venas hemorroidales medias e inferiores. — 6, 6', vena gastro epiploica derecha. — 7, vena gastroepiploica izquierda. — 8, vena esplénica. — 9, vena coronaria estomáquica, que va del píloro hacia el cardias y de aquí al origen de la vena porta. — 10, vena pilórica, que va en sentido inverso. — 11, vena cística.

la tuberosidad mayor y se agotan en ellas. Por lo demás existe un equilibrio entre el sistema de los vasos cortos y la arteria gastroepiploica izquierda. Cuando ésta llega a la curvatura mayor a distancia de la tuberosidad gruesa, los vasos cortos son más numerosos y descienden más abajo. Son más delgados y menos numerosos cuando la gastroepiploica izquierda está en situación alta.

(Para el modo de división de las arterias en el estómago, véase más adelante, página 523.)

## B. — Venas del estómago

**1.° Disposición general de las venas del estómago.** — Las venas del estómago, nacidas de la red submucosa, aparecen bajo la serosa de las dos caras del órgano y finalmente terminan en los gruesos troncos colectores venosos.

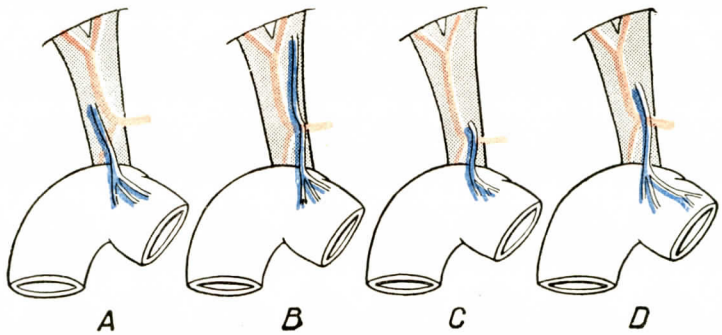


Fig. 238

Relaciones de la gastroduodenal con la vena pilórica. Variaciones de esta vena (según Descomps).

A, la vena sobrecruza la arteria gastroduodenal (36 por 100). — B, la vena sobrecruza la hepática (30 por 100) y termina por arriba en el hilio del hígado. — C, la vena cruza la hepática, pero la terminación está cerca del origen de la gastroduodenal (28 por 100). — D, igual disposición que B y C, la vena termina a igual distancia del hilio del hígado y del cruzamiento.

Las venas del estómago tienen las siguientes particularidades. Como en todo el sistema porta, sólo hay una vena para cada arteria. Las venas no siempre son satélites de la arteria, pues a veces se separan de ella en su terminación.

La mayoría de las venas del estómago pertenecen al sistema porta y van a este conducto venoso. Algunas, sin embargo, llegan al sistema de las venas cavas, ora por las venas esofágicas, ora por las anastomosis con las venas parietales posteriores en la cara posterior de la tuberosidad mayor, que es extraperitoneal *(sistema de las venas subperitoneales de Retzius)*.

La disposición venosa está calcada sobre la topografía arterial. Es preciso, pues, describir: el arco venoso de la curvatura menor; el arco venoso de la curvatura mayor; las venas gástricas cortas.

**2.° Arco venoso de la curvatura menor.** — La curvatura menor es recorrida en toda su extensión por un arco venoso satélite del arco arterial. Como en éste, hay dos troncos venosos, anterior y posterior. En cada extremo, este arco venoso es drenado por un colector más importante, que es la *vena coronaria estomáquica* a la izquierda, la *vena pilórica* a la derecha.

a) *Vena coronaria estomáquica.* — Se ha discutido su disposición. Clásicamente se admite que sube a lo largo de la curvatura menor, abandona la arteria

en su codo en el cardias y sigue por la parte izquierda del epiplón menor para terminar en el extremo superior de la vena porta (fig. 237). Río Branco y P. Descomps han demostrado que, generalmente, la vena no pasa por el epiplón menor. Llegada al cardias, sigue la arteria coronaria estomáquica en su hoz peritoneal. Luego, en el tronco celíaco, cruza la cara anterior de la aorta por encima de la emergencia del tronco celíaco, se reúne en seguida a la arteria hepática y termina en la parte posterior de la vena porta. La vena coronaria estomáquica describe, pues, un largo trayecto parietal posterior.

b) *La vena pilórica* nace de los ramos suprapilóricos anastomizados con los ramos subpilóricos de la vena gastroepiploica derecha *(pyloric vein* de Mayo). De

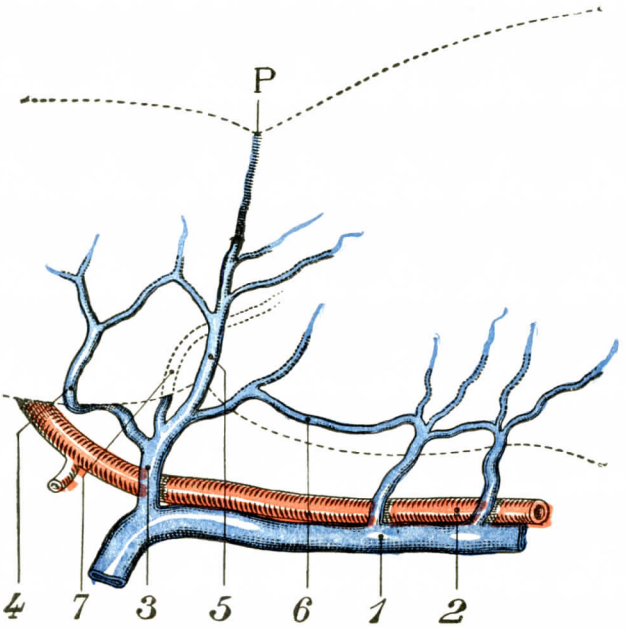


Fig. 239

Vena infrapilórica. Tipo normal (Latarjet).

P, píloro. — 1, vena gastroepiploica derecha. — 2, arteria gastroepiploica derecha. — 3, vena infrapilórica. — 4, su rama duodenal. — 5, su rama prepilórica (*piloric vein*). — 6, su rama gástrica. — 7, su rama posterior retropilórica.

aquí sigue el borde superior del píloro y del bulbo duodenal. Sube por la parte inferior del pedículo hepático, donde cruza la cara anterior de la arteria gastroduodenal en el área del triángulo interportocoledociano; está situada a la derecha de la arteria pilórica. Las relaciones de la vena pilórica y la arteria gastroduodenal están sujetas a algunas variaciones. Estas se expresan en la figura 238. Finalmente, la vena pilórica termina en la cara anterior de la vena porta en la parte media del pedículo hepático.

**3.° Arco venoso de la curvatura mayor.** — Está formado por una gruesa vena única que sigue el arco arterial a distancia del estómago, entre las dos hojas del ligamento gastrocólico. En cada extremo este arco venoso es drenado por las dos venas gastroepiploicas.

a) *La vena gastroepiploica derecha.* — Al final de su trayecto subepiploico, puede terminar de dos modos, ora directamente en la vena mesentérica superior,

ora reuniéndose a la vena cólica derecha superior en la parte posterior del mesocolon transverso. Así se forma la vena gastrocólica que termina en el lado derecho de la vena mesentérica superior después de haber franqueado la cara anterior de la tercera porción del duodeno.

Entre los ramos gástricos que recibe la vena gastroepiploica, los mejor estudiados son los de la región pilórica. Con el nombre de *pyloric vein*, Mayo ha descrito una vena descendente por la cara anterior. Estima que marca una separación neta entre los territorios gástrico y duodenal. Ricard y Pauchet (1910) insisten en su

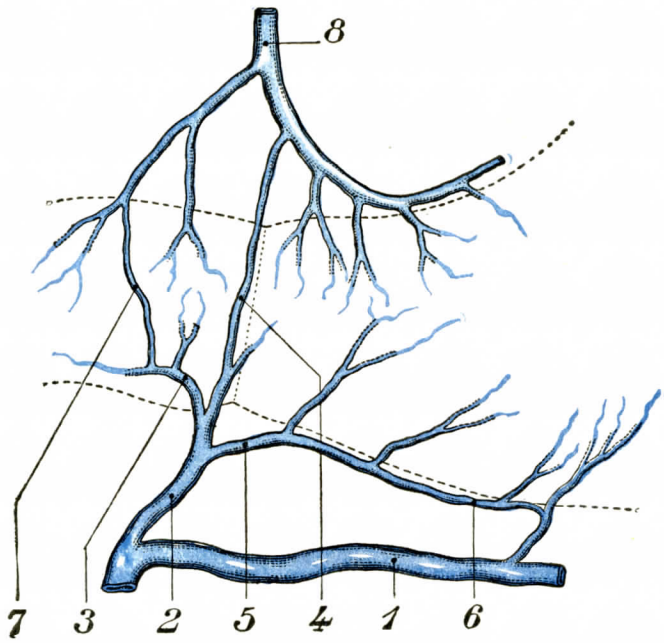


Fig. 240

Tipo normal de la vena infrapilórica con una doble anastomosis duodenal y pilórica (según Latarjet).

1, vena gastroepiploica derecha. — 2, vena infrapilórica. — 3, rama duodenal. — 4, rama pilórica. — 5, rama gástrica. — 6, anastomosis gástrica. — 7, anastomosis preduodenal. — 8, vena suprapilórica.

importancia topográfica. Más tarde, Mocquot y Houdard dudan de su existencia y valor como punto de referencia.

En 1911, uno de nosotros (Latarjet) hizo una serie de investigaciones sobre la circulación venosa del píloro. Para no confundir las *pyloric vein* de los anglosajones con la vena pilórica, satélite de la arteria pilórica, hemos propuesto designar la *pyloric vein* con el nombre de vena infrapilórica, puesto que termina en la vena gastroepiploica derecha, contenida en el ligamento gastrocólico. Existe, por lo demás, un grupo superior de venillas o *grupo suprapilórico*, que está contenido en el epiplón menor y que es tributario ora de la vena porta, ora del mismo hígado, constituyendo entonces un grupo bien clásico de venas portas accesorias.

La *vena infrapilórica (pyloric vein)*, sean cuales fueren las variaciones de sus afluentes, nunca falta. Se la puede definir: la última vena gástrica, a la que se añade un ramo duodenal y termina en la gastroepiploica derecha (fig. 239). Su embocadura está siempre en un plano posterior al píloro, debajo de él y a su derecha;

corresponde, pues, al duodeno. Es necesario reclinar el píloro hacia arriba para descubrir el tronco de la vena. La embocadura se asienta generalmente en la terminación de la vena gastroepiploica derecha, que recibe en este punto venas duodenales, venas epiploicas y venas cólicas derechas. La región subpilórica es, pues, el asiento de una encrucijada venosa importante contenida en la porción derecha del ligamento gastrocólico (fig. 240).

Si seguimos la vena infrapilórica en sentido inverso de la corriente venosa que la recorre, vemos que se dirige de abajo arriba y de derecha a izquierda. Pasa

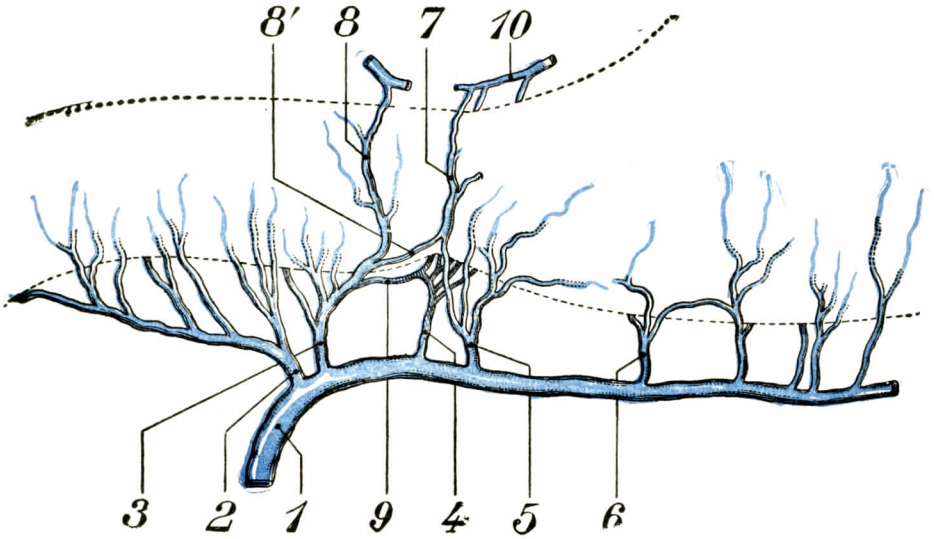


FIG. 241

Disociación de la vena infrapilórica. Cara anterior (LATARJET).

1, vena gastroepiploica derecha. — 2, vena duodenal. — 3, rama duodenal representante de la rama duodenal de la vena infrapilórica. Suministra (8) una anastomosis preduodenal, una anastomosis para el ramo prepilórico (8'), una vena infra y retropilórica (9). — 4, rama pilórica. — 5, rama gástrica. — 6, una vena gástrica de la curvatura mayor. — 7, ramo prepilórico (*pyloric vein*). — 10, vena suprapilórica.

por delante de la arteria gastroepiploica derecha, que abandona en este punto una arteriola satélite de la vena. Está en relación, además, con algunos ganglios linfáticos escalonados a lo largo de la curva duodenogástrica.

A poca distancia del borde inferior del píloro recibe afluentes que se pueden agrupar en afluentes anteriores y posteriores.

Los *afluentes anteriores* forman una especie de tridente constituído por una rama derecha duodenal, una rama izquierda o gástrica y una rama media o pilórica. Esta última corresponde a la *pyloric vein* propiamente dicha. Su trayecto, visible en la cara anterior del píloro, no es muy extenso. Se anastomiza con una venilla suprapilórica. La anastomosis es unas veces superficial, recorriendo en superficie el surco pilórico; otras veces profunda, es decir, pasando por las túnicas del píloro antes de terminar en el grupo suprapilórico.

Los *afluentes posteriores*, menos importantes que los precedentes, consisten principalmente en un ramo retropilórico, menos desarrollado que el ramo anterior. Cuando una anastomosis reúne este ramo al grupo de las venas suprapilóricas y cuando existe la anastomosis anterior, coincidencia que hemos notado varias veces, el píloro se encuentra así rodeado por un anillo venoso anastomótico

echado entre las venas sub y suprapilóricas. Al lado de este caso clásico existen variaciones que recaen principalmente en los afluentes. Estos pueden quedar independientes unos de otros y terminar separadamente en la vena gastroepiploica derecha. Hemos dado a este tipo de variación el nombre de *disociación de la vena infrapilórica* (figs. 241 y 242). En estos casos de disociación, el ramo queda casi siempre

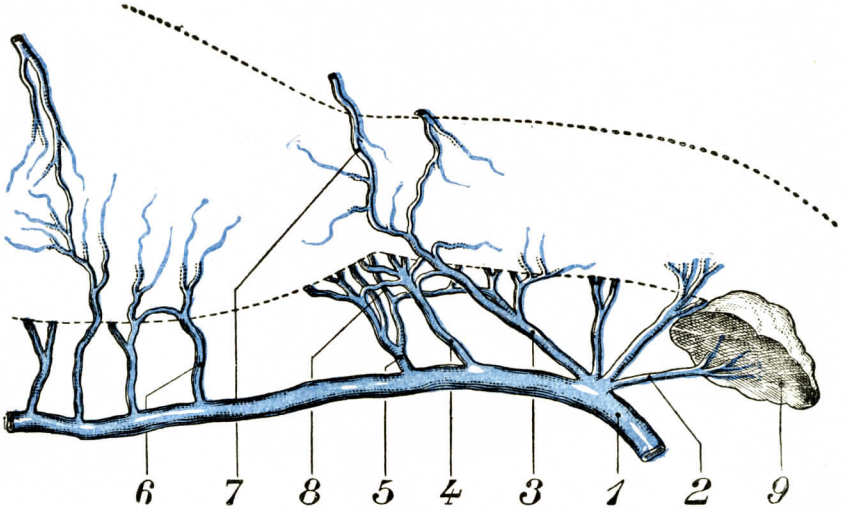


FIG. 242

Disociación de la vena infrapilórica. Cara posterior (LATARJET).

1, vena gastroepiploica derecha. — 2, vena pancreática. — 3, rama duodenal que representa la rama duodenal de la vena infrapilórica. Suministra (7) un ramo anastomótico retropilórico. — 4, rama pilórica. — 5, rama gástrica. — 6, vena gástrica. — 8, ramos anteriores. — 9, fragmento del páncreas.

constante y las variaciones recaen sobre todo en el ramo gástrico y en el ramo duodenal (fig. 241).

b) *La vena gastroepiploica izquierda* es constantemente satélite de la arteria. Pasa con ella al epiplón gastroesplénico y va a terminar en la vena esplénica, pero a gran distancia del bazo.

**4.° Sistema de las venas gástricas cortas.** — Nacen de las dos caras de la tuberosidad mayor, pasan a la parte alta del epiplón gastroesplénico y van a las ramas de origen de la vena esplénica cerca del hilio del bazo.

## C. — LINFÁTICOS

El origen de los linfáticos del estómago se estudiará más adelante, en el párrafo dedicado a la constitución anatómica de este órgano (pág. 259). Nacidos de la red subperitoneal, los linfáticos forman troncos eferentes que terminan en ganglios, cuya topografía es de la mayor importancia desde el punto de vista quirúrgico, en particular en la terapéutica del cáncer.

Los troncos colectores se distinguen, por su dirección, en tres grupos, a saber: los colectores de la curvatura menor, los colectores de la curvatura mayor y los colectores de la tuberosidad mayor. Estos colectores dibujan en el peritoneo tronquitos que forman líneas blancas permanentes cuando existe un neoplasma ya extenso.

**1.° Colectores de la curvatura menor.** — Los troncos y los tronquitos que se dirigen a la curvatura menor son ordinariamente en número de 8 ó 10. Como su nombre indica, convergen hacia la curvatura menor y aquí se echan en los ganglios que se escalonan a lo largo de la arteria coronaria: es la *cadena coronaria estomáquica* de CUNÉO y DELAMARE (figs. 243 y 244).

Estos ganglios se reparten en tres grupos: 1.°, un primer grupo (fig. 244, 11), de uno a cuatro, se aplica a lo largo de la arteria coronaria durante el recorrido

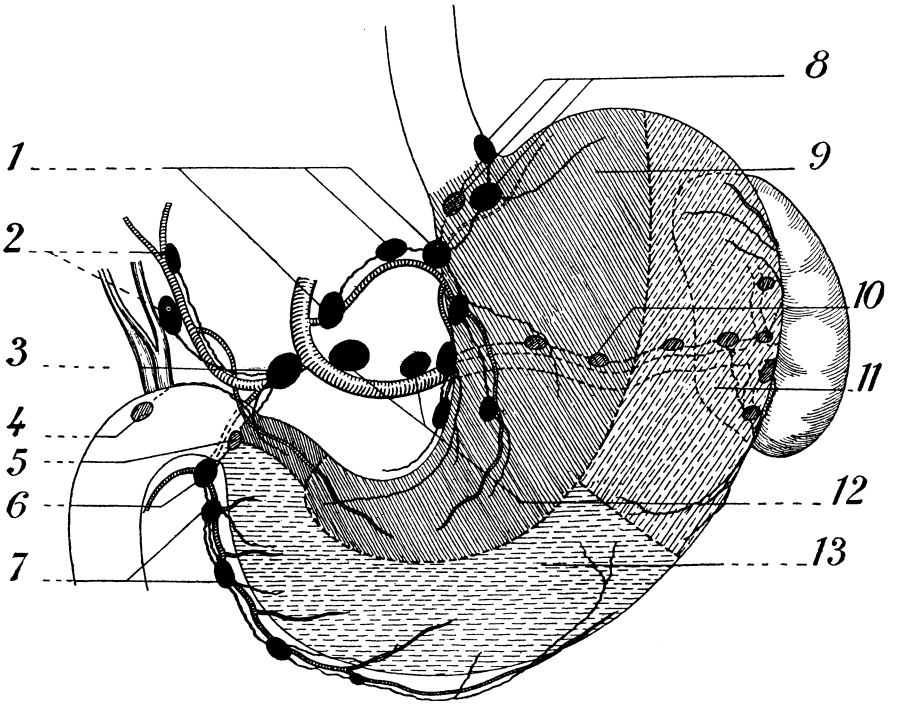


FIG. 243

Linfáticos del estómago y cadenas ganglionares satélites de las ramas del tronco celíaco (según ROUVIÈRE).

1, cadena coronaria. — 2, 3, cadena hepática. — 4, ganglio retroduodenal, pancreático superior. — 5, ganglio retropilórico. — 6, ganglio subpilórico. — 7, ganglios gastroepiploicos derechos. — 8, ganglios yuxtacardíacos. — 9, territorio coronario. — 10, 12, cadena esplénica. — 11. territorio esplénico. — 13, territorio gástrico (zona inferior o gastroepiploica). Encima de esta zona, territorio hepático y coronario (en líneas más obscuras).

que dibuja ésta debajo del peritoneo, en el interior del ligamento gastropancreático u hoz de la coronaria; 2.°, un segundo grupo, que comprende cuatro o cinco ganglios, se halla en la proximidad del cardias. Se designan con el nombre de *ganglios gástricos superiores* (fig. 244, 12). Entre éstos, unos están en relación con la cara anterior, son los *ganglios precardíacos;* los otros se hallan en relación con la cara superior, son los *ganglios retrocardíacos;* un tercer grupo se escalona a lo largo de la porción descendente de la arteria coronaria, desde los ganglios del cardias, de los que es continuación, hasta la parte media de la curvatura menor: son los *ganglios de la curvatura menor propiamente dicha.*

Recordemos que los ganglios de la región cardíaca son igualmente tributarios del tercio inferior del estómago y que pueden desarrollarse aquí invasiones neoplásicas en el curso del cáncer de este órgano.

Los *ganglios de la curvatura menor* se detienen casi siempre encima de la región del píloro. Se encuentran a veces uno o dos pequeños ganglios encima de éste, pero estos ganglios suprapilóricos son excepcionales.

**2.° Colectores de la curvatura mayor.** — Los colectores de la curvatura mayor son en número de quince a veinte. Son, como se ve, mucho más numerosos que los precedentes; en cambio, son mucho más delgados. Se dirigen oblicuamente hacia la curvatura mayor del estómago y vienen a terminar en los ganglios linfáticos que se disponen en cadena a lo largo de la arteria gastroepiploica derecha (fig. 244, 13); es la *cadena gastroepiploica derecha* de Cunéo y Delamare. Forman dos grupos: unos, en número de cuatro a seis, están situados debajo de la porción pilórica del estómago, en el espesor del epiplón mayor: son los *ganglios subpilóricos* (fig. 244, 13); otros, en número de dos o tres, están situados en la cara posterior del píloro y de la cabeza del páncreas: son los *ganglios retropilóricos* (fig. 244, 14). Este último grupo es continuación del primero, y se continúa por otra parte, por arriba, con la cadena ganglionar que acompaña a la arteria hepática hasta el hilio del hígado. Se concibe la propagación por esta vía de las afecciones neoplásicas al tejido hepático. Inútil es decir que esta propagación es particularmente frecuente en los cánceres del píloro.

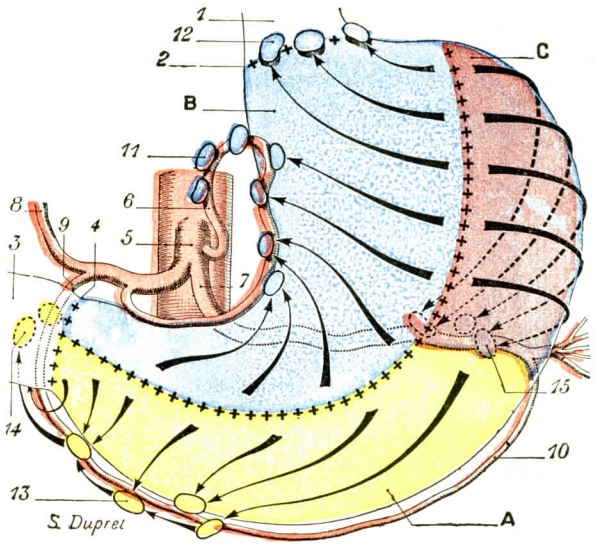


Fig. 244

Linfáticos del estómago con sus ganglios *(esquemática)*.

A, territorio de la curvatura mayor *(en amarillo)*. — B, territorio de la curvatura menor *(en azul)*. — C, territorio de la tuberosidad mayor *(en violado)*.

1, esófago. — 2, cardias. — 3, duodeno. — 4, píloro. — 5, tronco celíaco con las tres ramas: 6, coronaria estomáquica; 7, esplénica; 8, hepática. — 9, gastroepiploica derecha. — 10, gastroepiploica izquierda. — 11, ganglios de la coronaria. — 12, ganglios gástricos superiores. — 13, ganglios subpilóricos. — 14, ganglios retropilóricos (en línea de puntos). — 15, ganglios pancreáticoesplénicos (en línea de puntos).

Los ganglios de la curvatura mayor reciben igualmente vasos linfáticos del epiplón mayor. La invasión de estos vasos puede ser por vía retrógrada. Por esto se ha aconsejado la ablación sistemática del epiplón mayor en el curso de las gastrectomías por cáncer.

La situación de los ganglios retropilóricos explica también fácilmente que pueden desempeñar un papel en la adherencia de los neoplasmas de la región con el páncreas y el vascular de la región celíaca. Su ablación expone, pues, a la herida del páncreas y del pedículo hepático.

**3.° Colectores de la tuberosidad mayor.** — Los troncos colectores de la tuberosidad mayor, menos importantes que los precedentes desde el punto de vista quirúrgico, son menos numerosos, cuatro a seis en general. Nacen, como los anteriores, en las dos caras de la tuberosidad mayor. De aquí se dirigen transversalmente de derecha a izquierda, llegan al epiplón gastrosplénico, luego al hilio

del bazo, pasan luego al epiplón pancreáticosplénico y finalmente terminan en los ganglios que se hallan en la proximidad de la cola del páncreas; son los *ganglios pancreáticosplénicos* (fig. 244, 15).

Se encuentran a veces uno o dos ganglios en la tuberosidad mayor, pero estos ganglios son extremadamente raros.

**4.° Territorios linfáticos del estómago.** — Resulta de la descripción que precede que el estómago ofrece tres territorios linfáticos, que corresponden (figura 244) a los tres grupos colectores antes descritos: 1.°, un *territorio de la curvatura menor*, limitado en una y otra cara del estómago por una línea curva que es paralela a la curvatura menor, pero que se aproxima mucho más a la mayor que a la menor; 2.°, un *territorio de la curvatura mayor*, que está representado (siempre en las dos caras del estómago) por la zona que está encima de la curvatura mayor; 3.°, un *territorio de la tuberosidad mayor*, que comprende el resto de las dos caras del estómago, es decir, la cara anterior y la cara posterior de la tuberosidad mayor.

De estos tres territorios el primero es, con mucho, el más extenso y el más importante. Como hace observar Cunéo, el conjunto de los colectores de este primer territorio de la curvatura menor constituye la *vía linfática principal;* los colectores de los otros dos territorios sólo representan *vías accesorias.*

Conviene añadir que, en los confines de estos diversos territorios, los linfáticos de cada uno de ellos entran siempre en relaciones anastomóticas con los linfáticos del territorio o de los territorios próximos. Los territorios en cuestión *no son, pues, nunca independientes* en el sentido preciso de la palabra. Quirúrgicamente, la ablación de las cadenas ganglionares en el caso de cáncer del píloro reclama una gastrectomía extensa y aun esta ablación sólo es eficaz si el cáncer no se ha propagado a la masa ganglionar.

## D. — Nervios

Los nervios del estómago emanan: 1.°, de los dos neumogástricos; 2.°, del simpático, es decir, del plexo solar.

a) *Nervios gástricos nacidos de los neumogástricos.* — Estos ramos aparecen como los más importantes por el hecho de su volumen, de su número y del territorio de su distribución. Hay que distinguir los ramos que vienen del neumogástrico anterior y los que proceden del neumogástrico posterior (figs. 245 y 246).

α) *Ramos del neumogástrico anterior.* — El neumogástrico anterior, llegado a algunos milímetros del borde derecho del cardias, se extiende en una delgada hoja nerviosa fenestrada y plexiforme, de cuyo borde izquierdo parten los ramos gástricos. Estos, como hemos demostrado desde nuestros primeros trabajos sobre los nervios del estómago (Latarjet, 20 de diciembre de 1920 y 12 de mayo de 1921), conservan su individualidad y su independencia hasta en el espesor de las paredes gástricas. *No existe, pues, plexo gástrico exterior al órgano.* En número de cuatro a seis, se escalonan del cardias al píloro unos debajo de otros. Los más elevados son los más delgados y más cortos. Están cruzados generalmente por las arterias cardioesofágicas que pasan por delante de ellos. Llegan pronto a su destino. El último es el más importante: le hemos denominado *nervio principal anterior de la curvatura menor* (fig. 245, 4) (Latarjet). Sigue, en efecto, un trayecto paralelo a la curvatura menor, pero a distancia de ella, delante de las ramas coronarias, debajo de la hoja peritoneal del epiplón menor. Se le ve a menudo por transparencia debajo de la hoja serosa. Se agota en la parte terminal de la porción horizontal del estómago, pero nunca alcanza el píloro.

β) *Ramos del neumogástrico posterior.* — El neumogástrico posterior o derecho, situado en la parte posterior del cardias, continúa su trayecto descendente, en lugar de disociarse y expansionarse como el neumogástrico anterior (fig. 246)

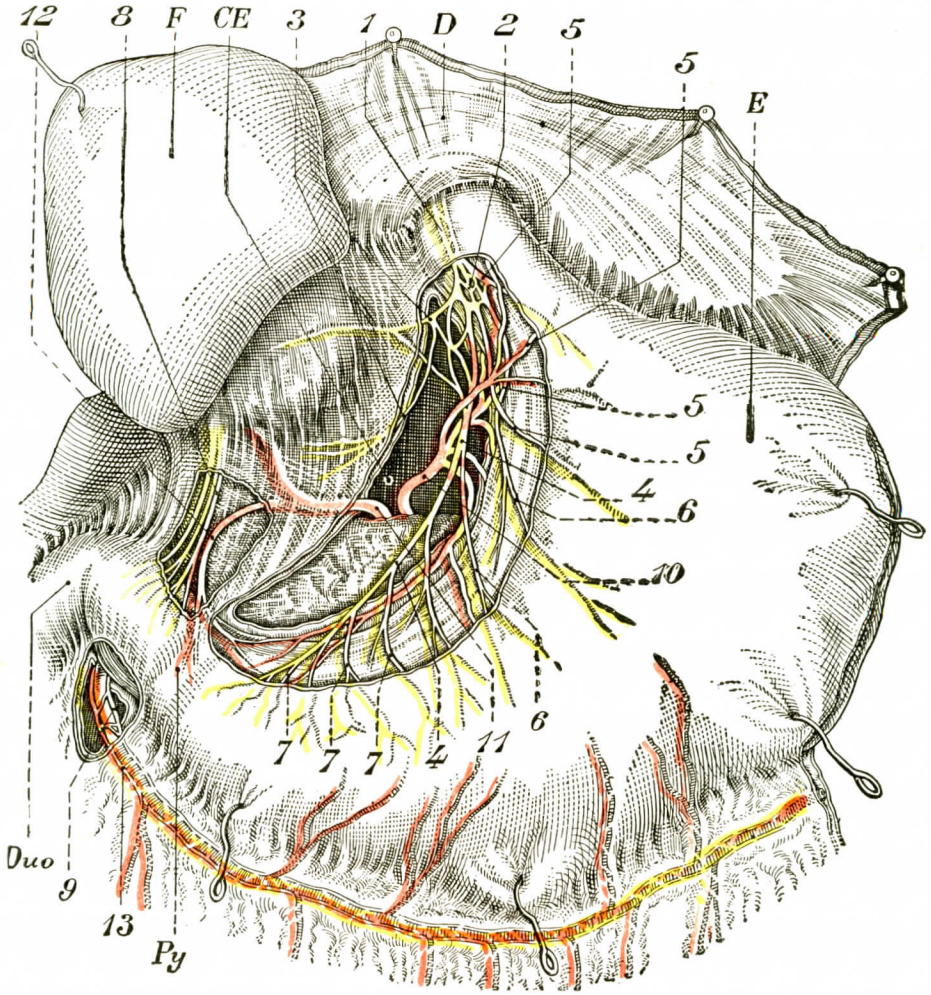


FIG. 245

Nervios del estómago (cara anterior) (según LATARJET y WERTHEIMER).

1, neumogástrico izquierdo. — 2, expansión laminar del neumogástrico izquierdo. — 3, 3, nervio gastrohepático con una de sus ramas para el epiplón menor. — 4, 4, nervio principal anterior de la curvatura menor. — 5, 5, 5, nervios gástricos superiores. — 6, 6, nervios gástricos medios. — 7, 7, 7, nervios gástricos inferiores. — 8, nervio duodenopilórico. — 9, nervios gastroepiploicos derechos. — 10, arteria coronaria estomáquica. — 11, arteria hepática. — 12, arteria pilórica. — 13, nervios infrapilóricos.

F, hígado. — D, diafragma. — E, estómago. — Duo., duodeno. — Py., píloro. — CE., trascavidad de los epiplones.

Al llegar al plexo solar emite ramos gástricos, homólogos a los que hemos comprobado por delante y cuya última rama, más voluminosa que las demás, merece el nombre de *nervio principal posterior de la curvatura menor* (fig. 246, 3) (LATARJET). Esta rama es, sin embargo, menos larga y voluminosa que la rama anterior. Las condiciones mecánicas de desarrollo han impreso al nervio las mismas curvas que

las de la coronaria. Pero tanto si se trata de los nervios posteriores como de los nervios anteriores, todos estos ramos son independientes de los vasos. Estos, por otra parte, están rodeados de un plexo nervioso vascular emanado del plexo solar.

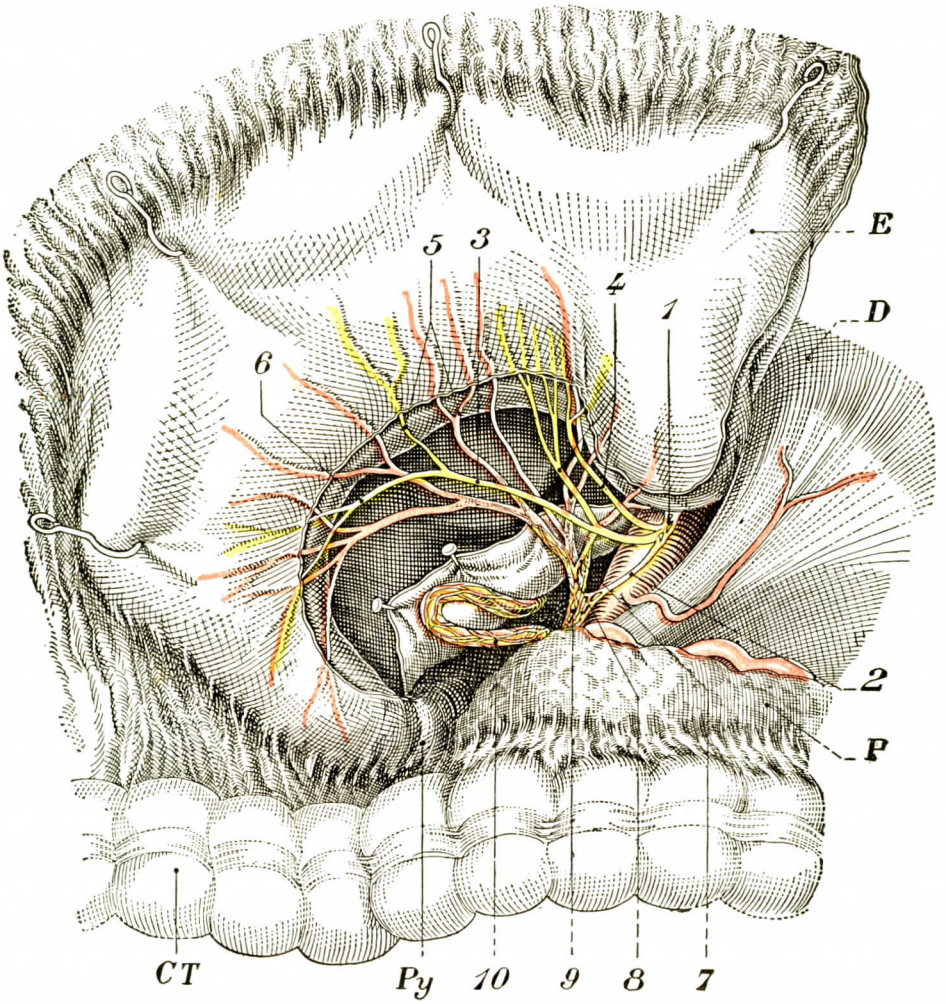


Fig. 246

Nervios del estómago (cara posterior) (Latarjet y Wertheimer).

1, neumogástrico derecho. — 2, ramo terminal que va al plexo solar. — 3, nervio principal posterior de la curvatura menor. — 4, nervios gástricos superiores. — 5, 5, nervios gástricos medios. — 6, nervios gástricos inferiores. — 7, anastomosis con los nervios vasculares. — 8, nervios vasculares. — 9, arteria coronaria estomáquica. — 10, arteria hepática.

E, estómago. — CT, colon transverso. — P, páncreas. — Py., píloro. — D, diafragma.

Probablemente no son más que nervios vasomotores independientes de los nervios precedentemente descritos.

Los ramos anteriores y posteriores, nacidos del neumogástrico, se deslizan por debajo de la serosa delgados y brillantes, y se dividen en ramas relativamente raras. Después de un recorrido que no rebasa el tercio de la anchura del órgano,

desaparecen en las túnicas gástricas. Anatómica y experimentalmente, cada uno de estos nervios tiene su individualidad, cada uno de ellos tiene un territorio segmentario gástrico determinado.

b) *Nervios suprapilóricos.* — Estos nervios, extremadamente delgados, provienen de los nervios del hígado. Se originan en los nervios hepáticos anteriores, situados a la izquierda del colédoco (LATARJET, BONNET y BONNIOT). En número de tres o cuatro, descienden, en trayecto recurrente, por la cara posterior del píloro y del bulbo duodenal. Es posible, pues, darles el nombre de *nervios duodenopilóricos.* Infinitamente tenues, se dividen a la manera de espinas de pescado, de las que poseen el aspecto y finura, antes de llegar al conducto digestivo (fig. 245, 8). Estos nervios suprapilóricos están pegados a la hoja anterior del epiplón menor, al que es necesario incidir con la mayor precaución para descubrirlos.

c) *Nervios subpilóricos y de la curvatura mayor.* — Existen alrededor de la arteria gastroepiploica derecha dos o tres filetes nerviosos anastomizados entre sí, que proceden del plexo solar. Siguen primero la arteria hepática y la arteria gastroduodenal. Acompañando a la arteria gastroepiploica derecha, emiten ramas ascendentes extremadamente delgadas, que llegan al estómago por la curvatura mayor, siguiendo los ramos de la gastroepiploica. Son poco numerosos. Su finura es extrema. Nuestras investigaciones tienden a ver en ellos ramos únicamente vasculares.

d) *Anastomosis.* — Es excepcional encontrar anastomosis entre las ramas gástricas nacidas de cada neumogástrico. Sin embargo, hemos observado un caso. Existen, en cambio, conexiones importantes entre el neumogástrico anterior y los nervios del hígado. Estas anastomosis se reúnen a veces en un solo tronco; forman entonces el nervio *gastrohepático,* nervio que hemos descrito con BONNET y BONNIOT (véase *Nervios del hígado).* Une el neumogástrico anterior, en su punto de expansión, con los nervios hepáticos que vienen del plexo celíaco (fig. 245, 3). Los nervios gástricos posteriores, nacidos del neumogástrico derecho, se anastomizan con el plexo celíaco por medio de la red nerviosa que rodea la coronaria estomáquica (fig. 246, 8). Se produce una verdadera fusión entre el plexo en su origen en el tronco celíaco, la terminación del neumogástrico posterior y el plexo solar.

Existen, como se ve, relaciones nerviosas anatómicas que unen el hígado, el duodeno y el estómago. ¿No es esto testimonio de una solidaridad funcional evidente?

De nuestras investigaciones, expuestas en diferentes trabajos y en la tesis de WERTHEIMER (Lyón, 1922), resulta que el estómago ofrece tres pedículos nerviosos: 1.°, el *pedículo de la curvatura menor,* que comprende los ramos nacidos de los dos vagos y dispuestos en dos planos; 2.°, el *pedículo pilórico,* constituído por los ramos venidos del nervio hepático; 3.°, el *pedículo subpilórico,* pedículo accesorio procedente de los ramos que acompañan a la arteria gastroepiploica derecha. Esta sistematización permite garantizar experimental y quirúrgicamente enervaciones parciales o totales de los nervios extrínsecos del estómago.

Trabajos más recientes relativos a la inervación gástrica no han hecho más que confirmar los datos que hemos establecido. Estos conocimientos, añadidos a los trabajos experimentales y a las tentativas quirúrgicas de DRAGSTEDT, aseguran a las operaciones nerviosas una mayor importancia en el tratamiento de las lesiones gástricas dolorosas.

## § 8. — CONSTITUCIÓN ANATÓMICA

Considerado desde el punto de vista de su constitución anatómica, el estómago se compone de cuatro capas de túnicas, que se superponen en el orden siguiente, procediendo de fuera a dentro: 1.°, una *túnica serosa;* 2.°, una *túnica muscular;* 3.°, una *túnica celulosa;* 4.°, una *túnica mucosa.*

### A. — Túnica serosa

La túnica serosa es una dependencia del peritoneo que suministra una vaina más o menos completa a la mayoría de las vísceras pélvicas y abdominales.

No insistiremos en la disposición del peritoneo en el estómago, que hemos descrito a propósito del estudio macroscópico de este órgano. Haremos observar aquí que la serosa se adhiere íntimamente a la capa muscular en las dos caras del estómago. No existe ningún plano de despegamiento en este punto, es decir, la capa celulosa subperitoneal falta por completo o casi por completo. El desprendimiento del peritoneo gástrico arrastra siempre con él fibras de la armazón muscular. Sin embargo, en las curvaturas la capa celulosa subperitoneal se vuelve muy abundante. Adquiere un desarrollo considerable. Aquí no solamente el peritoneo no se adhiere al músculo gástrico, sino que existe un espacio ancho que llenan la grasa subperitoneal y el tejido conjuntivo que acompaña a los vasos y los nervios. La separación de las dos hojas peritoneales, a la partida de los epiplones, determina, con el borde correspondiente del estómago, curvatura mayor o curvatura menor, un espacio de forma triangular, verdadero hilio gástrico. Sobre todo en la curvatura menor este espacio es importante.

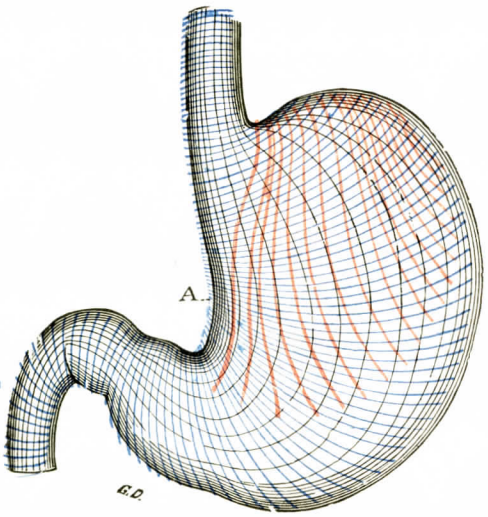


Fig. 247

Esquema que representa las tres capas de la túnica muscular del estómago.

Capa externa o longitudinal (*negro*). — Capa media o circular (*azul*). — Capa profunda u oblicua (*rojo*).

(Las fibras longitudinales de la pequeña curvatura (A), continuas con las fibras longitudinales del esófago y del duodeno, constituyen un fascículo conocido con el nombre de *corbata de Suiza*.)

### B. — Túnica muscular

La túnica muscular del estómago tiene 4 milímetros de espesor en la proximidad del píloro, 1,5 milímetros en la curvatura mayor y un tercio o un cuarto de milímetro solamente en el punto culminante de la tuberosidad mayor. Las fibras que la constituyen están dispuestas en tres planos: un *plano superficial*, otro *medio* y otro *profundo*. Por lo demás, afectan, en cada uno de estos planos una dirección especial: así pues, el plano superficial está constituído por fibras longitudinales, el plano medio por fibras circulares y el plano profundo por fibras oblicuas. Todas estas fibras son fibras lisas.

**1.° Plano superficial.** — El plano muscular superficial está formado por fibras longitudinales, dirigidas paralelamente al eje del estómago. Es la continuación del plano homónimo del músculo esofágico. Las fibras longitudinales del esófago, llegadas al cardias, se esparcen muy regularmente para cubrir el estómago en todo su contorno; las que corresponden al lado derecho del cardias se dirigen sobre la pequeña curvatura, formando a lo largo de este borde una faja muscular muy desarrollada, que se conoce con el nombre de *corbata de Suiza* (fig. 247, A); las que están situadas a la izquierda, descienden por la tuberosidad mayor y alcanzan en seguida la gran curvatura: las anteriores y las posteriores se reparten regu-

larmente sobre las dos caras anterior y posterior del órgano. Todas estas fibras, sea cual fuere la región que ocupen, se dirigen, convergiendo, hacia el píloro, y allí se continúan con las fibras longitudinales del intestino delgado.

Consideradas en su conjunto, las fibras longitudinales del estómago forman a este órgano una cubierta continua, pero no uniforme. Relativamente gruesa a nivel del cardias y del píloro, va adelgazándose a medida que se aleja de estos dos puntos. Por otra parte, el examen de los cortes transversales nos enseña que el plano formado por las fibras longitudinales está siempre más desarrollado en los bordes que en las caras. De esto resulta que en la parte media de las dos caras anterior y posterior es donde el plano en cuestión es más delgado.

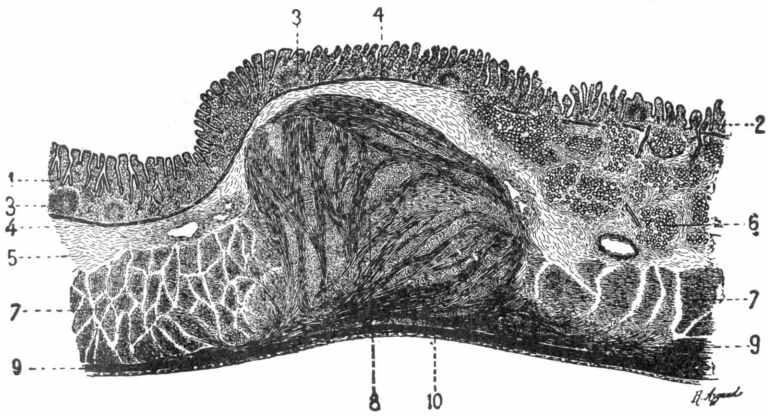


FIG. 248

Corte longitudinal del píloro en un ajusticiado (según TOURNEUX).

1, mucosa del estómago englobando las glándulas pilóricas. — 2, mucosa del duodeno con sus eminencias vellosas, folículos cerrados y glándulas de Lieberkühn. — 3, folículo cerrado de la mucosa gástrica. — 4, muscular mucosa. — 5, capa submucosa. — 6, glándula de Brünner. — 7, capa muscular circular. — 8, esfínter pilórico levantando la mucosa (válvula pilórica). — 9, capa muscular longitudinal. — 10, peritoneo.

Además de las fibras longitudinales que acabamos de describir y que se continúan hacia arriba con las del esófago y hacia abajo con las del intestino, LUSCHKA y LESSHAFT han descrito en el plano muscular superficial del estómago otras fibras longitudinales, que pertenecen en propiedad a este órgano y que se designan con el nombre de *fibras longitudinales* independientes. Estas fibras, que se hallan indistintamente en la cara anterior y en la cara posterior, nacen a nivel del píloro. De allí se dirigen hacia arriba y a la derecha, siguiendo una dirección paralela al eje mayor del estómago, y, una vez llegadas a la tuberosidad mayor, desaparecen paulatinamente entre los fascículos de la capa media.

**2.° Plano medio.** — El plano medio del músculo gástrico está constituído por fibras circulares, es decir, por fibras que cortan perpendicularmente el eje del estómago, y las fibras longitudinales anteriormente descritas. Forman, en su conjunto, una serie de anillos que se extienden sin interrupción desde el cardias hasta el píloro.

En el cardias, las fibras circulares del estómago se continúan con las fibras circulares del esófago. En el píloro se hacen a la vez más numerosas y más apretadas; allí forman, en el límite respectivo del estómago y del duodeno, una especie de anillo o de rodete circular muy visible en la figura 248, que hemos descrito anteriormente con el nombre de *esfínter pilórico*. Más allá del esfínter se continúan con las fibras circulares del intestino delgado.

El plano de las fibras circulares es, de los tres planos de fibras musculares del estómago, el más regular y el más importante. Su espesor es de cerca de un milí-

metro en la tuberosidad mayor, de 1 ó 2 milímetros en la parte media del estómago y de 2 ó 3 milímetros en la porción pilórica. El propio esfínter pilórico mide ordinariamente 3 ó 4 milímetros de espesor. Según CRUVEILHIER, puede alcanzar hasta 6 y 8 milímetros independientemente de toda lesión orgánica.

La hiperplasia de las fibras musculares circulares próximas y sobre el píloro pueden tender a la constitución de una verdadera *oliva muscular*, espesa, dura e inextensible, que se encuentra en el origen de las estenosis congenitales del píloro en el lactante. Tales lesiones son igualmente observadas en el adulto.

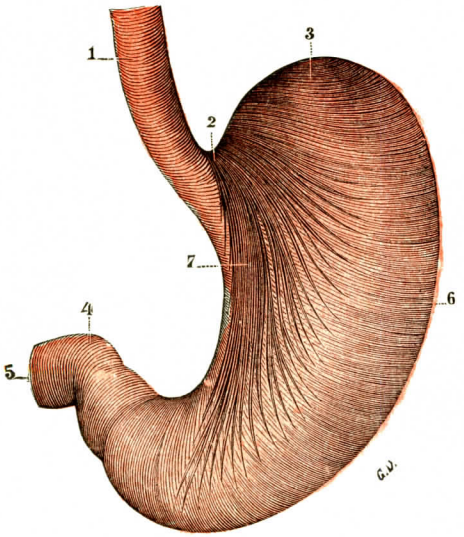


FIG. 249

Fibras musculares del estómago: las dos capas circular y elíptica, vistas en un estómago que ha sido vuelto del revés y cuya mucosa se ha quitado.

1, esófago con sus fibras circulares.—2, cardias.—3, estómago (tuberosidad mayor).—4, píloro.—5, primera porción del duodeno con sus fibras circulares.—6, capa de las fibras circulares.—7 capa de las fibras elípticas.

**3.° Plano profundo.** — El plano profundo de la túnica muscular del estómago está constituído por las fibras llamadas *parabólicas* o *en asa*. Para demostrarlas y para tener una noción exacta de ellas, el mejor procedimiento consiste en volver el estómago del revés, quitando además la mucosa.

Entonces se observa (fig. 249, 6) que cada una de ellas representa una asa, cuya parte media se halla situada a la izquierda del cardias y cuyas dos ramas se distribuyen sobre las dos caras del estómago, una sobre la cara anterior y otra sobre la cara posterior. Las fibras más elevadas, aquellas que están situadas inmediatamente a la izquierda del cardias, se dirigen oblicuamente hacia abajo y a la derecha, siguiendo paralelamente a la pequeña curvatura y a 15 ó 20 milímetros de ella. Forman, en su conjunto, una especie de cinta, a veces muy desarrollada, que se extiende hasta la proximidad del píloro. Obsérvese (fig. 249) que esta cinta muscular cruza en ángulo *recto* la dirección de las fibras que constituyen el plano medio. Las fibras que vienen luego descansan, por su parte media, sobre la porción del fondo mayor que está cercana al cardias. De allí se dirigen verticalmente hacia abajo. Luego, inclinándose a la derecha, se dirigen hacia la gran curvatura y se colocan así paralelas con las fibras circulares del plano precedente. Las fibras más externas, en fin, corresponden a la parte más saliente de la tuberosidad mayor: allí se entrecruzan en ángulo muy agudo con las fibras circulares correspondientes, formando círculos concéntricos cada vez más estrechos que tienen por centro común el vértice de esta tuberosidad (SAPPEY).

Como se ve por nuestra descripción y por la figura 249, las fibras en asa no forman al estómago, como las otras dos clases de fibras, una cubierta completa. En efecto, faltan en varias regiones, especialmente en la curvatura menor, en la mitad derecha de la curvatura mayor y en la mayor parte de la región prepilórica.

La cuestión del origen de las fibras en asa todavía se discute. Gran número de anatomistas, entre los cuales citaremos a GILLENSKŒLD, SAPPEY, LESSHAFT, etc., las incluyen entre las de la capa profunda del músculo esofágico, de las cuales tan

sólo son una continuación, del mismo modo que las fibras circulares lo son del plano medio. Tal interpretación parece poco conciliable con el doble hecho de que las fibras en asa están más profundamente situadas que las fibras circulares, y que, por otra parte, siguen en casi todos los puntos una dirección diferente, cruzándolas unas veces en ángulo agudo y otras en ángulo recto. Parece mucho más razonable considerarlas, según opina LUSCHKA, como formaciones sobreañadidas y propias del estómago.

### C. — TÚNICA CELULOSA

La túnica celulosa del estómago es intermedia entre la túnica muscular y la túnica mucosa: es la *submucosa* de algunos autores, la *túnica nerviosa* de los anatomistas antiguos.

Débilmente unida a la túnica muscular, se adhiere de un modo íntimo a la mucosa, de la cual apenas puede separarse: se pliega y se despliega con ella, acompañándola así en todos sus desplazamientos.

Histológicamente, la submucosa del estómago pertenece al tejido conjuntivo laxo. Está formada por fascículos conjuntivos que se cruzan en todas direcciones y a los cuales se unen fibras elásticas muy finas y pequeñas masas de células adiposas. En su espesor se hallan numerosos vasos y un rico plexo nervioso, el *plexo de Meissner*. Más adelante volveremos a tratar de ellos (véase pág. 261).

### D. — TÚNICA MUCOSA

**1.° Consideraciones generales.** — La mucosa del estómago *(túnica aterciopelada* de FALOPIO, *túnica glandular* de WILLIS) cubre sin discontinuidad toda la superficie interna del órgano. Por arriba subsigue a la mucosa esofágica y se continúa hacia abajo, a nivel del píloro, con la mucosa del intestino delgado. Por su estructura, por sus funciones y por sus enfermedades, la mucosa gástrica constituye una de las membranas más importantes de la economía, y su importancia justifica plenamente las numerosas investigaciones de que ha sido objeto.

a) *Color.* — Su color es de un blanco mate cuando el estómago está vacío, y rojo o simplemente rosado cuando está distendido por los alimentos. Estas dos coloraciones, *coloraciones fisiológicas*, que corresponden, una al estado de reposo del órgano y la otra a su estado de funcionamiento, desaparecen rápidamente después de la muerte para dar lugar a un tinte más obscuro *(tinte cadavérico)*, mitad rojizo y mitad grisáceo. A veces se observa un tinte amarillo o verdoso, que se debe a una imbibición de la mucosa por los principios colorantes de la bilis.

b) *Grosor.* — La mucosa gástrica mide unos 2 milímetros de grueso en las proximidades del píloro. Desde allí va adelgazándose paulatinamente de abajo arriba y de derecha a izquierda. En la región del cardias su grosor sólo es de un milímetro. En ciertos puntos de la tuberosidad mayor se reduce hasta alcanzar medio milímetro de espesor.

c) *Consistencia.* — En estado sano, la mucosa del estómago, sin igualar por esto a las mucosas faríngea y bucal, tiene cierta firmeza y gran resistencia. En efecto, podemos lavarla, secarla con un trapo, pasar sobre ella el dorso del escalpelo, y todo ello sin desgarrarla y aun sin dañarla superficialmente. Pero esta consistencia se altera rápidamente después de la muerte, sobre todo cuando el estómago contiene líquidos. Entonces la mucosa se reblandece, se hace pulposa, se deja arrancar con la mayor facilidad, y a menudo se hace papilla al menor frote.

Una decadencia tan profunda y tan rápida de la mucosa gástrica no es ciertamente el único resultado de la descomposición cadavérica. A esta descomposición cadavérica se ha añadido verosímilmente la acción especialísima del jugo gástrico, y este líquido, que respeta los elementos histológicos de la membrana viva, los reblandece y los licua desde el instante en que están muertos: es una *autodigestión* por excelencia.

Es de resaltar que la mucosa gástrica no tiene en todas sus partes una consistencia uniforme y que, desde ese punto de vista, presenta caracteres muy distintos según que se la examine en la región esofágica o en la región pilórica. En la región esofágica, en la tuberosidad mayor especialmente, la mucosa es más delgada, más blanda, más vascular, y apenas puede arrancarse sino a jirones. La mucosa de la región pilórica, al contrario, es más gruesa, más firme, más resistente y, con algunas precauciones, puede ser arrancada en toda su extensión. Si a esto añadimos que las dos regiones difieren por su coloración, ya que la región pilórica es más blanca, y que sus límites respectivos están a veces marcados por una línea circular muy perceptible, estaremos obligados a admitir en la mucosa del estómago dos porciones de valor morfológico distinto: una superior relacionada con el orificio de entrada de los alimentos; otra inferior, en relación con su orificio de salida.

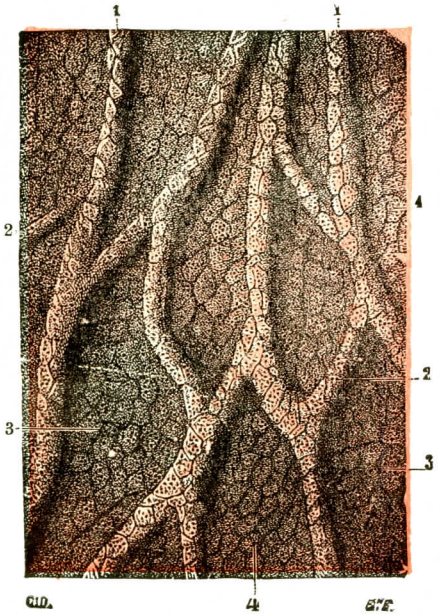


Fig. 250

Segmento de la mucosa gástrica, visto por su cara interna.

1, pliegues longitudinales. — 2, pliegues transversales. — 3, surcos superficiales que limitan los mamelones. — 4, mamelones, sembrados de infinidad de agujeritos glandulares.

Tal distinción, que está marcada todavía más distintamente en algunos animales (caballo, cerdo, canguro) que en el hombre, es tal vez el rudimento de la división en bolsas múltiples que caracteriza el estómago de gran número de mamíferos: los roedores, como es sabido, tienen un estómago con dos cavidades, una cardíaca y otra pilórica; el estómago de los rumiantes tiene cuatro, que son: la *panza* u *omaso*, el *abomaso* o *redecilla*, el *libro* y el *cuajar*. Sobre este particular recordaremos que también en el hombre el estómago es a veces claramente bilocular.

**2.° Caracteres macroscópicos.** — Examinada en un estómago en estado de vacuidad o muy retraído, la mucosa presenta en toda su extensión ciertos repliegues ondulados que en su mayor parte se dirigen paralelamente al eje mayor del órgano, y, por consiguiente, del cardias al píloro. Otros repliegues más pequeños y orientados en sentido inverso, van desde la pequeña curvatura a la grande, y entrecruzándose con los primeros en ángulos diversos, descomponen la superficie interna del estómago en numerosas depresiones o vacuolas, siempre muy irregulares como los repliegues que las circunscriben (fig. 250). Estos pliegues son tanto más pronunciados cuanto más reducida se halla la cavidad del estómago. Se borran paulatinamente a medida que el estómago se distiende por los alimentos, y desaparecen completa-

mente cuando éste llega a un estado de repleción mediana. De esto resulta que la túnica mucosa del estómago sufre una retracción menor que la de la túnica muscular que la dobla: así, cuando el estómago está vacío, es mucho mayor de lo que sería preciso para cubrir exactamente la superficie subyacente, y, por consiguiente, no puede colocarse sobre ella sino formando pliegues.

La superficie libre de la mucosa tiene también unos surcos circulares y muy superficiales, cuyo efecto es dividir esta superficie en una multitud de pequeños departamentos, más o menos irregulares, los cuales, debido a su aspecto más o menos saliente, han recibido el nombre de *mamelones* (fig. 251, 4). Los mamelones miden de 2 a 4 milímetros de diámetro. Por lo demás, tienen formas variadas: unos son circulares, otros oblongos y otros poligonales, rómbicos, etc. Si los examinamos atentamente por medio de una lente, observaremos que su superficie está acribillada de agujeros: estos agujeros, que se conocen ordinariamente con el nombre de *criptas*, son pequeñas fosillas infundibuliformes, en cuyo fondo van a desembocar cierto número de tubos glandulares.

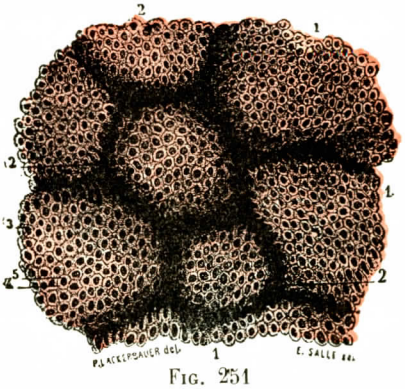


Fig. 251

Eminencias mamelonadas y orificios de la superficie interna del estómago, cuyo epitelio se ha quitado (según Sappey).

1, 1, 1, eminencias mamelonadas de grandes dimensiones (de 8 a 10 milímetros cuadrados). — 2, 2, 2, eminencias de pequeñas dimensiones (de 2 a 4 milímetros cuadrados). — 3, eminencias de dimensiones medianas (de 4 a 5 milímetros cuadrados). — 4, epitelio de un orificio glandular. — 5, embocadura de la glándula.

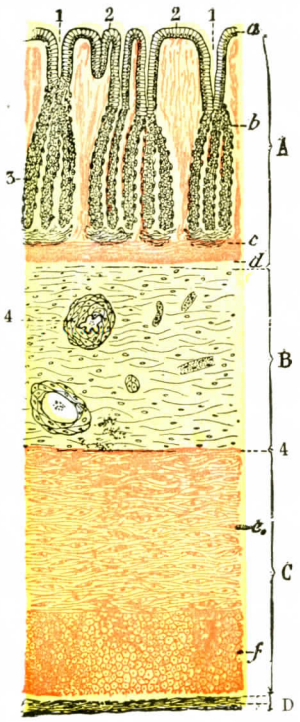


Fig. 252

Corte de la pared del estómago, practicado perpendicularmente a la superficie del órgano (imitación de Mall).

A, mucosa, con: *a*, epitelio; *b*, dermis; *c*, capa subglandular; *d*, muscularis mucosæ, con sus dos planos de fibras. — B, túnica submucosa. — C, túnica muscular, con: *d*, capa de las fibras circulares; *e*, capa de las fibras longitudinales. — D, túnica serosa, con la capa conjuntiva subserosa.

1, criptas mucosas. — 2, eminencias que separan las criptas. — 3, glándulas del estómago.—4, 4', vasos de la submucosa.

Los mamelones precitados son los únicos relieves que tiene la mucosa gástrica. No se hallan ni papilas ni vellosidades. Sin embargo, conviene hacer una excepción para la porción de la mucosa que está cercana al píloro, y en la cual Henle ha indicado la existencia de finas vellosidades, filiformes unas veces y otras laminosas, que llegan a alcanzar unos 0,05 milímetros de altura.

**3.° Estructura microscópica.** — La mucosa gástrica se compone de dos capas sobrepuestas: una capa superficial, de naturaleza *epitelial;* una capa profunda, que constituye la dermis o *corion.* El corion *(capa propia* de ciertos autores) está ocupado en la mayor parte de su extensión por *formaciones glandulares* que, por su importancia, merecen descripción aparte (fig. 252).

*A.* Superficie epitelial. — La mucosa gástrica está tapizada por un epitelio extendido en una capa única de células de moco (fig. 253). Este epitelio, en perpetua renovación,

contiene gran número de glóbulos blancos que emigran de la profundidad para caer en la cavidad gástrica y mezclarse al quimo.

Las células de revestimiento del estómago tapizan depresiones o criptas que desempeñan el papel de glándulas de moco (fig. 252, 1). En el fondo de estas depresiones epiteliales desembocan las glándulas. El número de criptas de moco del estómago es en gran manera elevado. Se puede evaluar en 11.700.900 para las criptas de la gran cavidad gástrica y en 1.350.000 para las criptas pilóricas (Policard). Júzguese, pues, de la importancia de la secreción de moco gástrico.

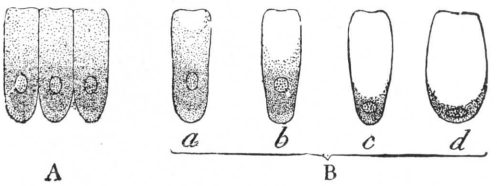


Fig. 253

Epitelio de la superficie del estómago *(semiesquemática).*

A, tres células cilíndricas en estado de reposo. — B, cuatro células (*a*, *b*, *c*, *d*) cuyo protoplasma está más o menos invadido. (se ve claramente en la figura B, que la mucosidad empieza a ser secretada del lado del extremo libre y se extiende luego gradualmente hacia el extremo opuesto, empujando poco a poco al núcleo; en la figura *d*, el núcleo, sumamente aplanado, corresponde al extremo profundo de la célula.)

*B.* Corion. — El corion de la mucosa gástrica está representado por tejido conjuntivo flojo, que contiene fibrillas conjuntivas muy tenues, algunas fibras elásticas y células estrelladas. Este tejido es relativamente poco abundante, pues las formaciones glandulares, como hemos dicho antes, ocupan por sí solas casi todo el espesor de la dermis. En primer lugar, llena todos los intervalos comprendidos entre los tubos glandulares; en segundo lugar, forma por debajo de ellos una capa delgada, pero continua, que los aísla por completo de la submucosa. Pueden, pues, distinguirse en el corion (fig. 252) dos porciones: una porción interna o *interglandular* y una porción externa o *subglandular*.

Por el lado del epitelio, el corion se halla limitado por una delgada lámina hialina, que representa una *membrana basal* o *vítrea*. Por el lado de la submucosa, presenta una capa de fibras musculares lisas cuyo conjunto constituye la *muscularis mucosæ* del estómago. Esta muscular mucosa (fig. 262, *d*) tiene un espesor de 60 a 100 $\mu$. En realidad, se compone de dos planos de fibras: un plano externo, formado por fibras longitudinales; un plano interno, formado por fibras circulares. De la muscular mucosa se desprenden por arriba prolongaciones delgadas, aplanadas, laminares (*hojas musculares* de Renaut), que, después de haber atravesado la capa conjuntiva subglandular, se introducen en los intervalos de las glándulas y de este modo ascienden, vertical u oblicuamente, hasta la proximidad del epitelio. Durante su trayecto se envían mutuamente pequeñas hojas anastomóticas, que rodean los tubos glandulares, y en la proximidad de su fondo «los abrazan en muchísimas direcciones» (Renaut). Al llegar a las capas más superficiales de la dermis, las prolongaciones ascendentes de la *muscularis mucosæ* terminan, unas por debajo de la membrana basal, otras en la pared misma de las criptas mucosas a que van a parar los conductos excretorios de las glándulas. De la descripción precedente resulta que las glándulas gástricas se hallan contenidas cada una en una especie de cápsula o cesta muscular: nadie duda que este aparato contráctil, dispuesto alrededor de las formaciones glandulares, desempeñe un papel importante en la expulsión, sobre la superficie de la mucosa, de los productos secretados por aquéllas.

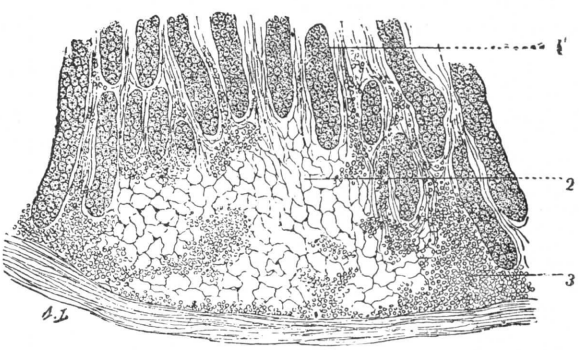


Fig. 254

Formaciones linfáticas difusas de la mucosa gástrica (según Garel).

1, tubos glandulares. — 2, fino retículo conjuntivo. 3, masa de células linfáticas.

Con el nombre de *lámina de Zeissl* se ha descrito una delgada lámina hialina de 15 a 20 $\mu$, que separaría la *muscularis mucosæ* de la túnica celular y estaría formada por tejido conjuntivo modificado: es la *capa compacta (stratum compactum)* de Oppel. Esta lámina no existe ni en el perro ni en el hombre.

Además de los elementos conjuntivos antes indicados, el corion de la mucosa gástrica contiene numerosos leucocitos, unas veces en estado de infiltración difusa, otras veces aglomerados y formando verdaderos folículos cerrados (Garel, Stœhr). Las *formaciones linfáticas difusas (puntos foliculares* de ciertos autores) están constituídas por un fino retículo conjuntivo (fig. 254, 2), de límites siempre indeterminados, en cuyas mallas se aglomeran

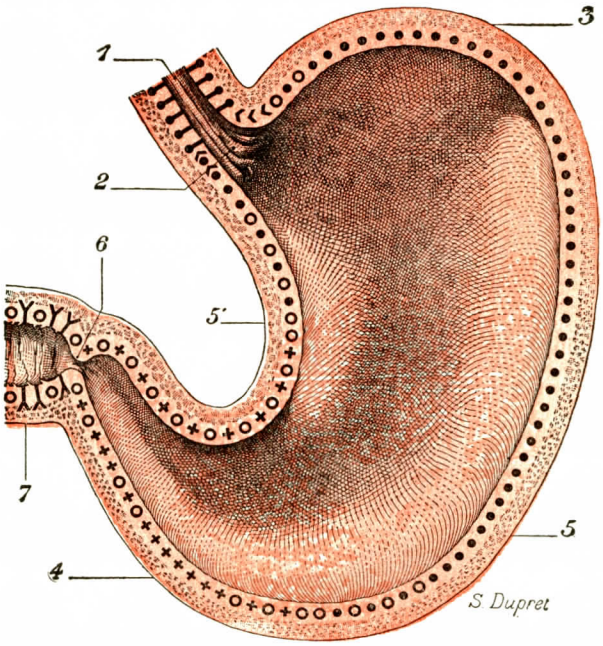


Fig. 255

Esquema que indica, según las investigaciones de Jouvenel en un individuo ajusticiado, el reparto de las diversas categorías de glándulas en el estómago del hombre.

1, esófago. — 2, cardias. — 3, tuberosidad mayor. — 4, tuberosidad menor. — 5, curvatura mayor. — 5', curvatura menor. — 6, píloro. — 7, duodeno.

Glándulas esofágicas. Glándulas cardíacas. Glándulas fúndicas. Glándulas pilóricas. Glándulas de Lieberkühn. Glándulas de Brünner.

células linfáticas. Su forma es muy regular y sus dimensiones muy variables. Los *folículos cerrados* están situados inmediatamente por encima de la *muscularis mucosæ*, entre esta lámina muscular y los fondos de saco de las glándulas gástricas. Son generalmente de pequeña talla y su contorno más o menos circular. Cada uno de los folículos cerrados se halla rodeado en la mayor parte de su extensión por un seno más o menos marcado. Este seno vierte su contenido en la red linfática de la submucosa.

Hay que observar que las formaciones linfoideas de la mucosa gástrica, cualquiera que sea la forma que revistan, se encuentran preferentemente en la región pilórica.

*C.* Glándulas de la mucosa gástrica. — Las glándulas de la mucosa gástrica forman una capa continua, que se extiende desde el cardias al píloro y por sí sola ocupa las cuatro quintas partes de la dermis. Estas glándulas son sumamente numerosas: Sappey ha podido contar de 100 a 150 orificios en un milímetro cuadrado de la superficie libre de la mucosa, lo cual haría ascender la cifra total de glándulas — siendo la superficie de la mucosa de 50.000 milímetros cuadrados aproximadamente — a más de cinco millones. Morfológicamente,

las glándulas del estómago, según se halla establecido desde largo tiempo por Bischoff (1838), son de dos clases: unas, que están situadas en la proximidad del píloro y por esta razón se denominan *glándulas pilóricas;* otras, que ocupan el resto de la mucosa y se describen ordinariamente con el nombre de *glándulas del fondo* (es decir, glándulas del tipo de las que se encuentran a nivel del *fundus)* o simplemente *glándulas fúndicas.* A estos dos grupos glandulares, grupos muy importantes, *grupos principales,* conviene añadir, a título de *grupos accesorios,* las *glándulas cardíacas* que se disponen en la proximidad del cardias y las *glándulas de tipo intestinal,* así denominadas porque recuerdan ciertas formaciones que se encuentran normalmente en el intestino delgado. El modo de repartición topográfica de estos diferentes tipos glandulares sobre la mucosa gástrica nos está indicado en la figura 255.

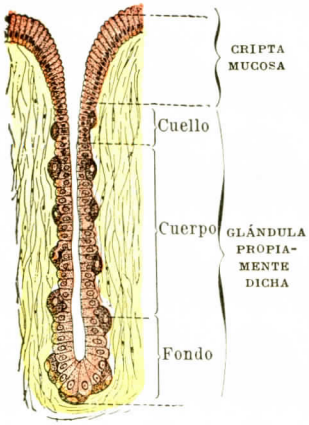


Fig. 256

Esquema que representa, en un corte longitudinal, los diferentes segmentos de una glándula fúndica.

a) *Glándulas del fondo o glándulas fúndicas.* — Las glándulas fúndicas se encuentran indistintamente en todas las regiones de la mucosa, con excepción de la región pilórica.

Las glándulas fúndicas son glándulas en forma de tubos ramificados. Cada una de ellas se compone (fig. 256) de un *conducto excretorio,* al que van a parar cierto número de *tubos secretorios.*

α) El *conducto excretorio* está representado por una de esas fosillas infundibuliformes que hemos ya indicado, al hablar del aspecto exterior de la mucosa gástrica, con el nombre de *criptas mucosas.*

β) Los *tubos secretorios,* siempre múltiples, se abren en el extremo externo del citado infundíbulo, que se convierte así en su conducto excretorio común. Su número varía (fig. 252, 3) de dos a seis en el perro y de ocho a doce en el hombre. Siguiéndolos a partir del infundíbulo, se les ve hundirse en la dermis mucosa, siguiendo una dirección más o menos rectilínea, y terminarse algo por encima de la *muscularis mucosæ* por una extremidad cerrada en fondo de saco. Pueden distinguirse en ellos tres porciones (fig. 256): 1.ª, la porción superior, que corresponde a la desembocadura en el infundíbulo, y es el *cuello;* 2.ª, una porción media que representa la mayor parte del tubo, y es el *cuerpo;* 3.ª, una porción inferior, representada por el fondo de saco, o sea el *fondo.* Esta última porción se halla casi siempre ligeramente distendida con relación al calibre de las otras porciones del conducto. Durante su trayecto, los tubos secretorios presentan a veces botones huecos más o menos prolongados y hasta se dividen verdaderamente en varias ramas.



Fig. 257

Una glándula fúndica del estómago del perro, vista en corte longitudinal (según Klein y Noble Smith).

Histológicamente, cada tubo glandular, simple o ramificado, se compone esencialmente de una *vítrea,* tapizada interiormente por *epitelio.*

Este epitelio comprende dos especies de células, las *células principales* y las *células limitantes.* Las *células principales* son células claras. Las *limitantes,* excéntricamente situa-

das y sobresaliendo fuera del tubo glandular, son mayores y están mejor limitadas que las células principales: los colores ácidos las tiñen más fácilmente. Al lado de estas células se distinguen *células de revestimiento* más jóvenes en el cuello de la glándula. La luz glandular, siempre muy estrecha, está limitada por células limitantes: sólo envía a éstas una prolongación muy reducida.

b) *Glándulas pilóricas.* — Las glándulas pilóricas son glándulas tubáricas como las precedentes, pero difieren de las glándulas del fondo por ciertos caracteres morfológicos importantes. En primer lugar, los tubos secretorios, en vez de seguir un trayecto rectilíneo, se repliegan sobre sí mismos, y forman en su conjunto una especie de glomérulo. En segundo lugar, las criptas son mucho más anchas y mucho más largas.

Desde el punto de vista estructural el epitelio glandular está constituído por una capa única de células claras de tipo mucoso. No hay células limitantes.

c) *Glándulas cardíacas.* — Las glándulas cardíacas, como su nombre lo indica, se desarrollan en la región del cardias. Ocupan, alrededor del orificio, una zona de 5 ó 6 milímetros de altura: hemos visto ya, a propósito del esófago, que esta zona remonta uno o dos milímetros en este conducto.

Histológicamente, las glándulas cardíacas son glándulas en tubos ramificados, de luz ancha: las células que las circunscriben son *células cúbicas claras*, de núcleo basal más o menos aplanado. A estas células claras se añaden algunas *células limitantes*, cuyo número aumenta a medida que nos alejamos del cardias y que establecen así la transición con las glándulas fúndicas.

d) *Glándulas de tipo intestinal.* — Aparte los tres grupos glandulares precitados, se han descrito también en la mucosa gástrica *glándulas de Lieberkühn.*

Se hallan diseminadas por toda la región que precede al píloro, con preferencia en la zona intermedia al gran fondo de saco y a la región del píloro (fig. 255). Jouvenel las ha señalado también: 1.°, a lo largo de la curvatura menor; 2.°, en la proximidad del cardias, inmediatamente después de la zona de glándulas especiales de esta región; 3.°, sobre la válvula pilórica. Las glándulas de Lieberkühn del estómago son exactamente análogas a las del intestino.

Se han encontrado también (Socca y Bensaude), en la región del píloro, *glándulas de Brünner* mezcladas con las glándulas pilóricas. Presentan los mismos caracteres que las glándulas de Brünner del duodeno.

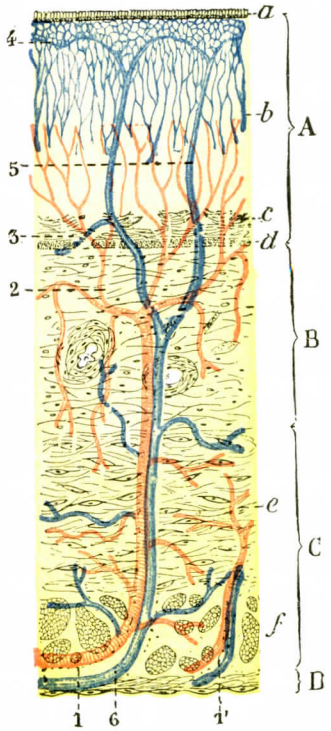


Fig. 258

Esquema que representa, en un corte perpendicular de la pared del estómago, el modo de distribución de los vasos.

A, túnica mucosa, con: *a*, epitelio; *b*, capa glandular; *c*, capa subglandular; *d*, muscular mucosa. — B, túnica submucosa — C, túnica muscular, con: *e*, plano de las fibras circulares; *f*, plano de las fibras longitudinales. — D, túnica serosa, con el tejido conjuntivo subseroso.

1, 1', dos ramas arteriales. — 2, submucosa. — 3, red subglandular. — 4, red capilar superficial (*coronæ tubulorum*). — 5, venas en Y. — 6, gran vena en el tejido celular subperitoneal.

**4.° Vasos sanguíneos de la pared gástrica.** — El estudio de los vasos en las túnicas del estómago ofrece un interés considerable. Un órgano tan activo como el estómago reclama una vascularización particularmente importante para subvenir al funcionamiento de una musculatura muy enérgica y a una elaboración de productos químicos secretados siempre en gran cantidad. Han sido numerosos los anatomistas que han estudiado esta vascularización, no solamente para aportar precisiones anatomofisiológicas, sino también para tratar de explicar la causa y topografía de determinadas lesiones gástricas, la úlcera en particular. Uno de los trabajos mejores y más recientes es el de Djorup (Copenhague, 1921).

Existe en el espesor de las paredes gástricas una red subserosa. una red intramuscular y una red submucosa.

a) *Red subserosa* (fig. 259). — Las arterias que emanan de la arteria coronaria estomáquica y de la pilórica son aproximadamente en número de 10 a 12 ramos de calibre bastante voluminoso para cada una de las caras del estómago. La arteria pilórica deja tres o cuatro por su propia cuenta. El intervalo de estos ramos es aproximadamente de 5 a 10 milímetros en la curvatura menor y en el píloro. Es más importante al aproximarse al cardias, donde puede alcanzar de 10 a 15 milímetros y aun más. En la curvatura mayor, el círculo gastroepiploico emite de 11 a

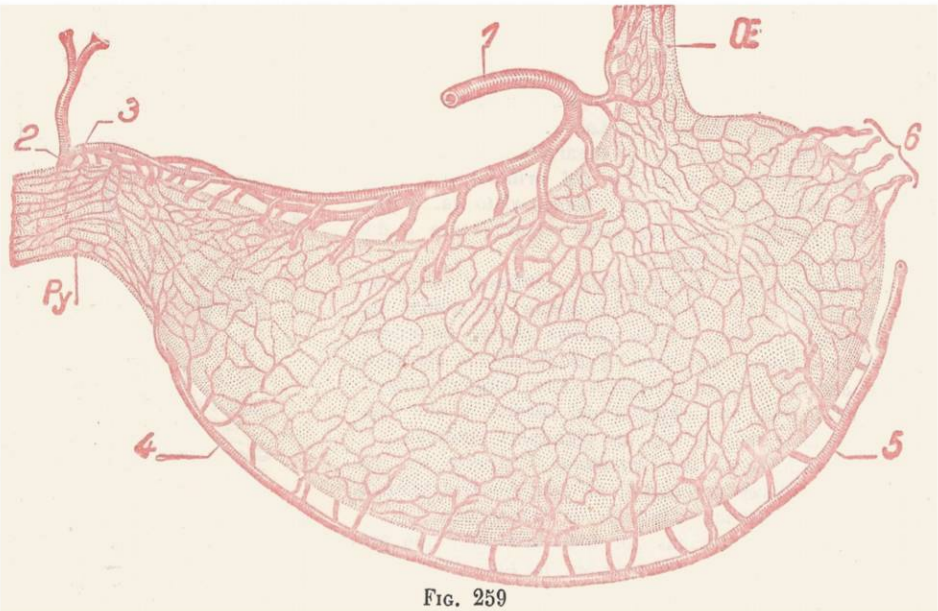


Fig. 259

Red arterial subserosa (según Djorup).

Œ, esófago. — Py., píloro.

1, arteria coronaria estomáquica. — 2, arteria gastroduodenal. — 3, arteria pilórica. — 4, arteria gastroepiploica derecha. — 5, arteria epiploica izquierda. — 6, vasos cortos.

15 ramas que, desde su origen, se dividen generalmente a modo de una Y, es decir, dicotómicamente. De los dos ramos de división, uno es anterior, destinado a la cara anterior; el otro es posterior, destinado a la cara posterior. El aspecto macroscópico del estómago sin ninguna preparación permite ver estos vasos arteriales y las venas que los acompañan, muy aparentes primero bajo la serosa, luego escondidos en la profundidad, donde escapan completamente a la vista.

La red subserosa, que no puede ponerse de manifiesto sino por inyecciones finas, presenta arterias de tipos diferentes. Desde este punto de vista se pueden distinguir cuatro tipos:

1.°. El primero está constituído por ramas cortas y gruesas que provienen de las arterias de las curvaturas.

2.° El segundo tipo está formado por ramas largas y delgadas, que provienen igualmente de las arterias de las curvaturas. Estas ramas largas se anastomizan en la profundidad por ramificaciones muy finas con la red submucosa.

3.° El tercer tipo está representado por ramas cortas y delgadas que proceden de las ramificaciones de las arterias de las curvaturas, en particular de la menor. Sus ramas de división contribuyen a la red subserosa y a la red intramuscular.

4.º Existen, finalmente, ramas recurrentes que proceden de las otras redes, cuyas ramificaciones delgadas participan en la red subserosa.

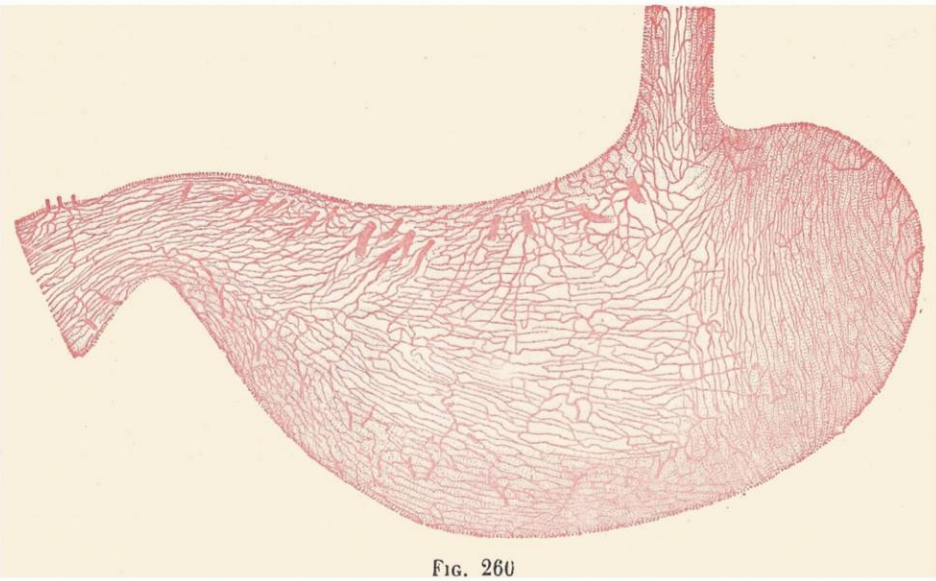

Fig. 260
Red arterial intramuscular (según Djorup).

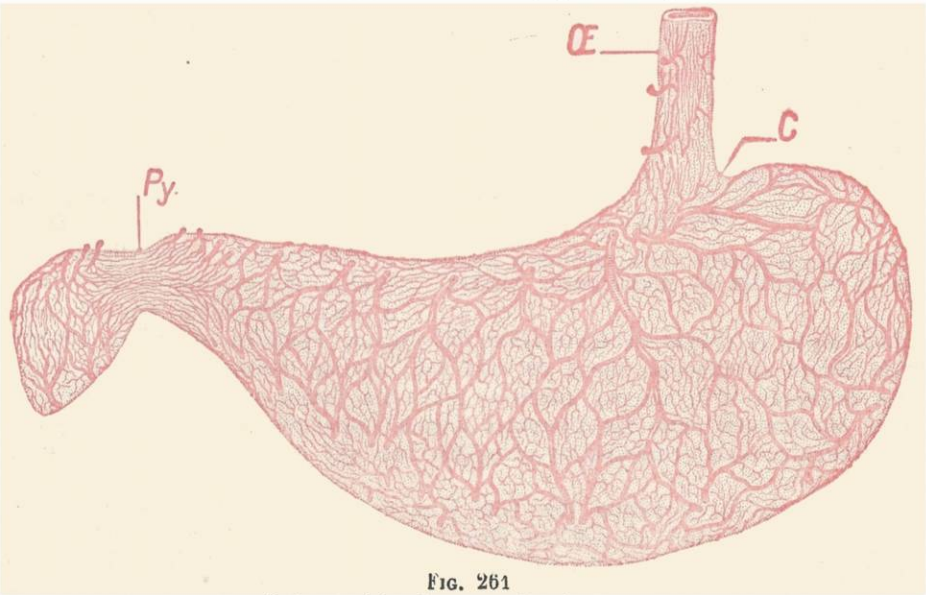


Fig. 261
Red arterial submucosa (según Djorup).
Œ, esófago. — C, cardias. — Py, píloro.

Constituída por estos cuatro tipos de vasos, la red subserosa describe una extensa red vascular, de mallas poligonales, irregulares de forma y dimensiones, con ángulos redondeados. El aspecto no es el mismo en la región pilórica (fig. 259), donde las mallas se alargan paralelamente al eje mayor del conducto pilórico.

b) *Red muscular* (fig. 260). — La red muscular se compone de mallas largas y estrechas, rectangulares, paralelas a la dirección de las fibras y dispuestas por planos que corresponden a las capas musculares. Las arterias que contribuyen a formar este plexo provienen de tres orígenes. Las primeras están constituídas por ramas largas nacidas de las arterias subserosas, las cuales, después de haberse dividido dicotómicamente, atraviesan en diagonal las capas musculares, en las que dejan ramitos antes de penetrar en la red arterial submucosa. Las segundas parten de los grandes vasos intramurales, que atraviesan igualmente las capas musculares. Se las encuentra en particular en la curvatura menor. Las terceras, finalmente, provienen, siguiendo un trayecto recurrente, del plexo submucoso.

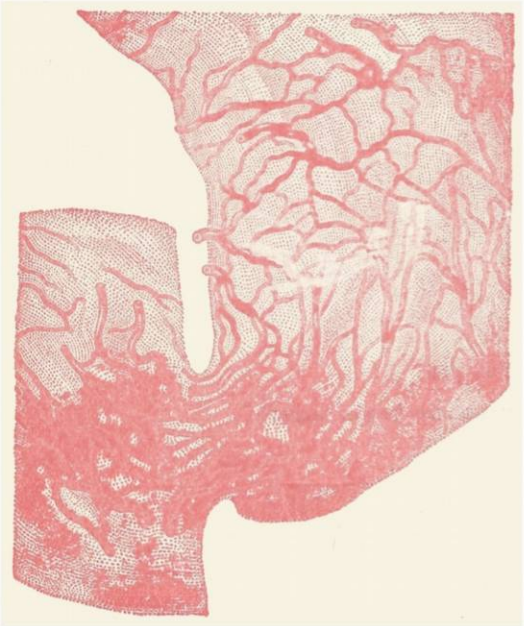

Fig. 262

Trayecto de las arterias en la submucosa gástrica en la proximidad del píloro (según Djorup).

Estos tres tipos diferentes presentan a menudo un trayecto en espiral, que es particularmente acentuado en las arterias que provienen del plexo submucoso (figura 265).

c) *Red submucosa* (fig 261). — El plexo submucoso está constituído por mallas bastante anchas. Los vasos tienen un diámetro bastante elevado. Se puede inyectar toda la red por una sola de las arterias principales del estómago. Es, pues, bastante difícil determinar en la mucosa la existencia de los territorios vasculares que pertenecen a cada arteria principal. Los vasos que constituyen esta red se anastomizan formando mallas que, en lugar de ser rectangulares como en la red precedente, presentan a menudo la forma de un óvalo dirigido en el sentido del eje mayor del estómago y cuya dirección, por lo demás, cambia según el estado de contracción del órgano. También se pueden reconocer en la túnica submucosa, fuera de esta red arterial, vasos que parten de ella, vasos destinados a la mucosa, mientras que otros llegan a la musculatura o establecen anastomosis entre los diferentes planos vasculares. En la región del píloro la red submucosa no corresponde al mismo tipo que corresponde la del resto del estómago.

Los vasos, en el esfínter (fig. 262) y en una zona que se extiende a 3 ó 4 centímetros a cada lado de éste (es decir, del lado gástrico y del lado duodenal), tienen una dirección perpendicular a la de los vasos del estómago y del duodeno (Djorup). Van, pues, horizontalmente y son muy numerosos, cambiándose muy pocas o ninguna anastomosis. Su calibre es grande. Solo a distancia del píloro, es decir a 3 ó 4 centímetros del esfínter, los vasos pilóricos se anastomizan con los vasos próximos.

De la red submucosa parten ramillos muy finos que suben en dirección a las glándulas, penetran en los intervalos de éstas y aquí se anastomizan formando alrededor de las glándulas verdaderas cestas vasculares (fig. 263). Estos *plexos periglandulares*, reunidos a los plexos próximos por anastomosis transversales, se

elevan así hasta debajo del epitelio. Aquí, sus mallas redondeadas rodean los orificios glandulares; cada uno de éstos presenta, pues, una corona vascular *(corona tubulorum)*.

Ahora bien, como quiera que esos orificios están siempre muy próximos unos a otros, los anillos vasculares que los rodean llegan a ponerse en contacto con los anillos próximos, se confunden parcialmente con ellos y forman así, en su conjunto, una red bastante tupida, la denominada red superficial, que ocupa toda la exten-

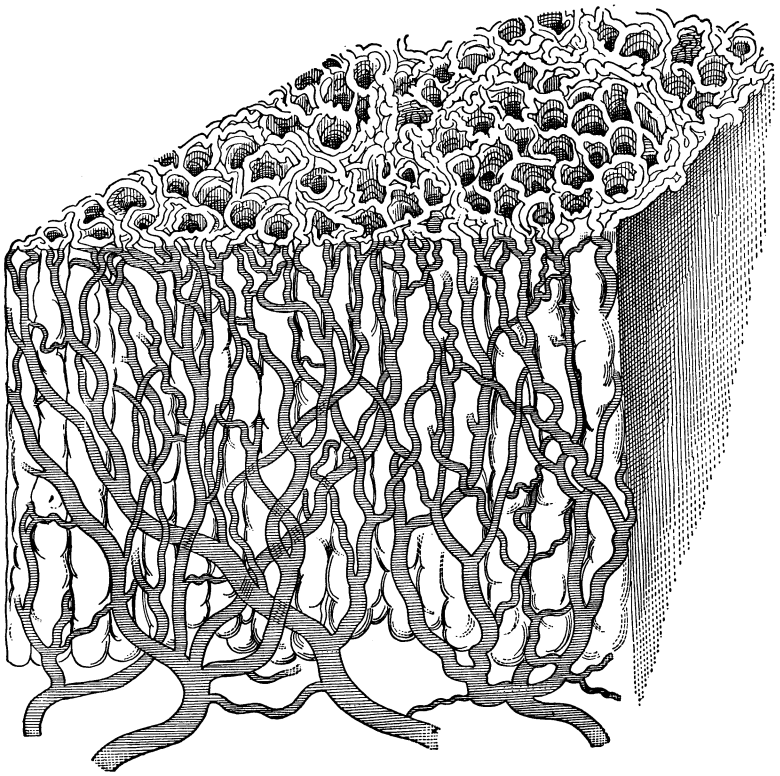

FIG. 263

Arterias de la mucosa gástrica y sus anastomosis (según ARNOLD, 1847). *Coronaæ tubulorum.*

*sión de* la mucosa, lo que se ve muy netamente (fig. 264) cuando se observa a ésta de frente.

Acabamos de decir que era muy difícil atribuir a cada gran arteria del estómago un territorio particular. En la red submucosa las arterias más voluminosas han sido descritas por ciertos autores, en particular por DISSE, como *arterias terminales*, a pesar de las anastomosis capilares que hemos descrito. Sin embargo, existen anatómicamente (DJORUP) anastomosis arteriales (figs. 265 y 266); pero dado que la dimensión de estas anastomosis es pequeña y su número limitado, es posible deducir verosímilmente que las arterias del estómago, consideradas como arterias de la mucosa, son fisiológicamente terminales. Esta hipótesis está demostrada por la experimentación o por fenómenos patológicos; cuando se obstruye un ramo destinado a la mucosa gástrica, el territorio que irriga se necrosa y ulcera.

Un hecho es esencial: fuera del plano mucoso propiamente dicho, las anastomosis arteriales son innumerables; anastomosis de las arterias gástricas entre sí, como se comprende, pero también anastomosis con los territorios próximos. Se sabe, en particular, que la ligadura de todos los pedículos gástricos no ocasiona la necrosis del órgano y que es impotente para detener una hemorragia. Por otra parte se puede apreciar la riqueza vascular del estómago cortando en su pared colgajos pedunculados cuya nutrición queda asegurada si miden más de 4 centímetros de anchura, y esto, sea cual fuere su longitud (M. Latarjet y P. E. Duroux).

Fig. 264

Plexo vascular del estómago, visto de cara (según Toldt).

d) *Venas.* — Las venas nacen de la red capilar superficial, por debajo del epitelio por consiguiente. Desde allí descienden paralelamente a los tubos glandulares, se unen entre sí del modo como se unen las dos ramas convergentes de una **Y** (venas en **Y** de Renault) y van a formar en la túnica submucosa un abundante plexo de mallas rectangulares o poligonales, o *plexo submucoso.*

Los troncos colectores que parten de este plexo atraviesan la túnica muscular, reciben de esta túnica cierto número de afluentes y llegan entonces debajo de la serosa, donde forman un segundo plexo, el *plexo subseroso* o *subperitoneal.*

Fig. 265

Anastomosis entre las dos arterias de la mucosa. Torbellino en espiral de Disse (según Djorup).

De este plexo nacen numerosas ramas, unas ascendentes y otras descendentes: se dirigen hacia los diferentes troncos arteriales que hemos señalado antes y a su lado forman gruesas venas que hemos ya estudiado (pág. 233).

Según las investigaciones de HOCHTETTER (*Arch. f. Anat.*, 1877), las venas del estómago se hallan provistas de válvulas, que se opondrían al reflujo de la sangre hacia el órgano. Pero estas válvulas son muy variables en su número, en su disposición y hasta en su existencia. La observación demuestra que están situadas preferentemente en el punto de convergencia de dos venas y, por otra parte, que se hallan desarrolladas sobre todo en el recién nacido. Se atenúan, en efecto, a medida que el individuo avanza en edad y acaban hasta por desaparecer, ya en parte, ya en su totalidad: nos ha ocurrido muy a menudo llenar toda la red venosa del estómago con una sola inyección practicada en el tronco de la vena porta.

Hemos dicho anteriormente que el territorio venoso del estómago era una dependencia de la vena porta. Conviene hacer notar, a este respecto, que cierto número de venillas nacidas de la hoja peritoneal de la cara posterior del estómago y fuertemente anastomizada con las venas de este último órgano, se dirigen a las venas capsulares, a veces a las venas diafragmáticas, estableciendo así un lazo de unión entre el sistema porta y la vena cava interior. Recordaremos, además, que ciertos autores, especialmente SCHMIEDEL, han señalado anastomosis entre las venas cortas y las venas del diafragma, entre la vena coronaria y la vena renal izquierda, entre la vena pilórica y el origen de las ácigos, entre las venas del cardias y las del esófago torácico, etc.

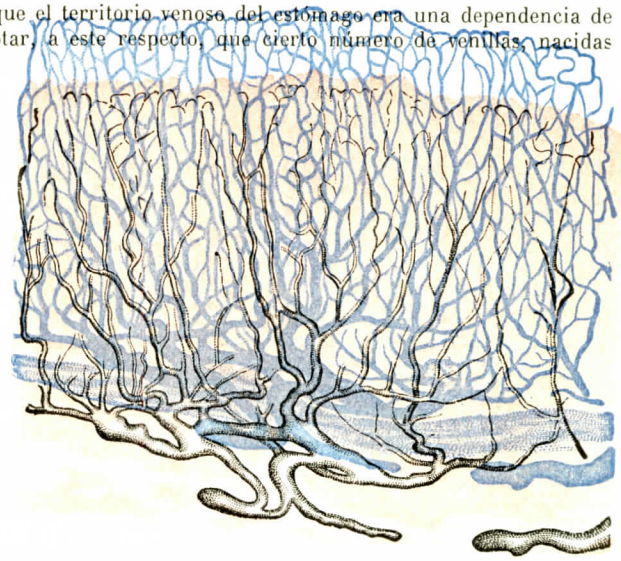

FIG. 266

Las venas del plano mucoso (según DJORUP).

**5.° Linfáticos.** — Los linfáticos del estómago, descritos desde hace mucho tiempo por TEICHMANN y por LOVÉN, han sido inyectados de nuevo en estos últimos años por numerosos anatomistas, entre los cuales citaremos, en Francia, CUNÉO y DELAMARE (1900); en Rusia, STEFANIS (1902); en Alemania, MOST (1899), STAHR (1903) y BARTELS (1909). Hemos estudiado ya los troncos eferentes y los territorios linfáticos (pág. 237). Veamos sus redes de origen:

a) *Redes de origen* (figs. 267 y 268). — Los linfáticos del estómago proceden a la vez de la túnica mucosa y de la túnica muscular.

α) *Linfáticos de la mucosa.* — Los linfáticos de la mucosa nacen en la parte más superficial de la dermis mucosa «en forma de fondos de saco terminados en punta o en ampolla, y de dirección descendente, como en las vellosidades del intestino del hombre y del perro» (RENAUT). Al sistema de fondos de saco superficiales sigue inmediatamente un primer plexo de mallas irregulares, que es el *plexo superficial* o *subepitelial*. De este plexo subepitelial se desprenden multitud de conductos verticales, que descienden a los espacios interglandulares y van a formar debajo de las glándulas, entre éstas y la *muscularis mucosæ*, un segundo plexo, o sea el *plexo subglandular*.

En resumen, los linfáticos están representados en la mucosa del estómago por dos redes, subepitelial y subglandular, enlazadas por un sistema de conductos intermedios que circulan paralelamente a los tubos glandulares.

Según Lovén, a quien se debe una notable descripción de los linfáticos del estómago (1873), todo este aparato linfático de la mucosa gástrica se relacionaría con un sistema de espacios linfáticos, que se disponen en forma de vainas, ya alrededor de los vasos *(vainas perivasculares)*, ya en torno de las glándulas *(vainas periglandulares)*. Pero estos espacios linfáticos no podrían aceptarse sino con suma reserva. En efecto, sabemos que Lovén se ha valido, en sus investigaciones, de inyecciones de masas coloreadas, que fácilmente han podido romper la tenue pared de los capilares linfáticos y derramarse luego fuera de ellos en espacios artificiales.

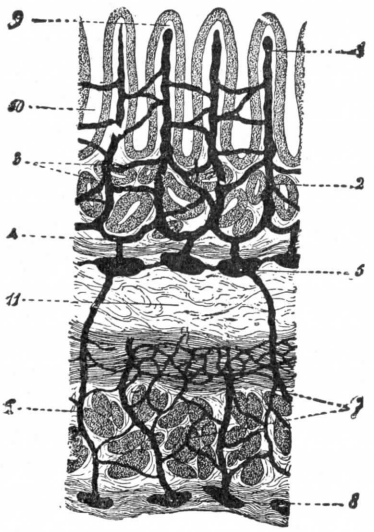

Fig. 267

Corte transversal del estómago que demuestra la disposición general de los linfáticos *(esquemática*, según Cunéo).

1, ampollas iniciales. 2, troncos descendentes.—3, red periglandular.—4, red subglandular.—5, red submucosa. —6, colectores de la mucosa.—7, red intramuscular.—8, red subperitoneal.—9, mamelones interglandulares.—10, criptas mucosas. — 11, submucosa.

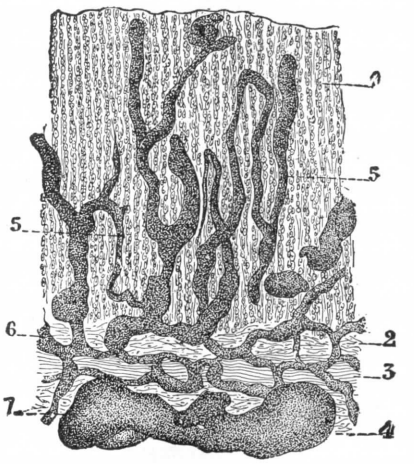

Fig. 268

Vasos linfáticos de la mucosa estomacal de un adulto (imitación de una figura de Frey).

1, capa glandular. — 2, capa subglandular. — 3, muscular mucosa. — 4, capa submucosa. — 5, linfáticos interglandulares. — 6, red subglandular. — 7, red submucosa, formada por linfáticos valvulados.

Nos parece racional admitir que, aquí como en otras partes, los linfáticos forman un sistema cerrado completamente: tal es al menos la conclusión a que se llega empleando el método de las impregnaciones argénticas (Renault, Cunéo).

La red subglandular da origen a conductos, siempre muy cortos, que perforan de arriba abajo la *muscularis mucosæ* y desembocan en vasos linfáticos más voluminosos y provistos de válvulas, que ocupan la capa submucosa; su conjunto constituye el *plexo submucoso (plexo profundo* de Teichmann). El plexo submucoso está constituído por anchas mallas, que en su mayoría afectan una disposición horizontal. Los capilares que lo forman son de un volumen notable, están mal calibrados e irregularmente abollonados.

Los troncos y tronquillos que se desprenden de la red submucosa atraviesan de dentro a fuera la túnica muscular, llegan así a la parte inferior del peritoneo y en este punto se mezclan con los linfáticos procedentes de la túnica muscular para formar la *red subperitoneal*.

β) *Linfáticos de la túnica muscular.* — Los linfáticos de la túnica muscular del estómago se originan de una red de anchas mallas, irregularmente cuadriláte-

ras, que ocupa todo su espesor. Como los precedentes, se dirigen hacia fuera a la capa subserosa y terminan en la red subperitoneal.

b) *Red subperitoneal.* — La red subperitoneal, punto de reunión común de los linfáticos de la mucosa, de los linfáticos de la muscular y de los linfáticos de la serosa, cubre toda la superficie exterior del estómago.

Sus mallas, muy apretadas en la parte media de las dos caras del órgano, se hacen cada vez más anchas a medida que se acercan a los bordes.

Bartels señala, en el trayecto de los linfáticos subserosos, la presencia de pequeños *ganglios intercalares*, variables en su número y situación.

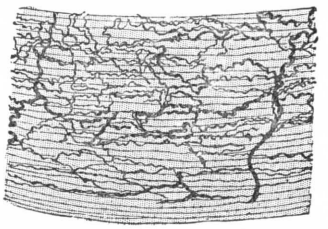

Fig. 269

Plexo nervioso de la capa circular de la túnica muscular del estómago de la rana (según Müller).

**6.° Nervios.** — Los nervios del estómago proceden del neumogástrico y del gran simpático (plexo solar, véase pág. 240). Forman en las paredes del órgano dos plexos muy conocidos, que volveremos a encontrar luego en toda la longitud del intestino delgado: 1.° un *plexo intramuscular*, que es el homólogo del plexo de Auerbach del intestino delgado; 2.°, un *plexo submucoso*, que corresponde de igual modo al plexo de Meissner del intestino. El primero, está destinado a la túnica muscular, el segundo a la mucosa:

a) *Plexo intramuscular, terminaciones nerviosas motoras.* — El plexo intramuscular está situado, como su nombre indica, en el espesor mismo de la túnica muscular, entre el plano de las fibras longitudinales y el de las fibras circulares. Las numerosas ramas que de él emanan penetran en los diferentes planos de las fibras musculares (fig. 269) y allí se dividen en ramillas cada vez más tenues, que, por último, se reducen a simples fibras. Estas fibras, después de un trayecto variable, terminan por una pequeña dilatación nodular, que se aplica contra la superficie de una célula muscular (fig. 270). Además de esta dilatación terminal, las fibras nerviosas presentan de trecho en trecho dilataciones laterales, ya sésiles, ya pediculadas, que tienen la misma forma que las precedentes y, como éstas se aplican contra las fibras musculares. Cada célula se halla así en relación, por medio de un hinchamiento en forma de capullo, con una fibra nerviosa. No hay que decir cuán numerosas son estas fibras.

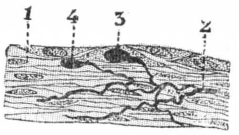


Fig. 270

Terminaciones motrices en la túnica muscular del estómago de la rana (según Müller).

1, fibras musculares. — 2, una fibra nerviosa. — 3, 4, dos dilataciones terminales.

b) *Plexo submucoso, terminaciones nerviosas sensitivas.* — El plexo submucoso se encuentra, aquí como en el intestino, en toda la extensión de la túnica celular. Está enlazado con el plexo intramuscular por medio de numerosas anastomosis. Los filetes eferentes se elevan hacia la mucosa y desaparecen en su espesor.

El modo de terminar estos filetes no está todavía completamente dilucidado. En 1886, Cacciola vió que partían de la red subglandular fibrillas muy finas, las cuales remontaban hasta la superficie libre de la mucosa, después de haber formado alrededor de los tubos glandulares un plexo de anchas mallas. El mismo año, Navalichin y Kytmanoff vieron un filamento cilindroaxil perforar la membrana propia de una glándula, penetrar en el interior de una célula de revestimiento y terminar en ésta en una de esas granulaciones que han sido descritas por Langley como cuerpos pepsinógenos y que, según Navalichin, no serían otra cosa que órganos terminales de fibras nerviosas. Pero, diez años después, Kytmanoff (1896), por efecto de nuevas investigaciones en el estómago del gato, pudo comprobar que las fibrillas nerviosas terminales no penetraban absolutamente en el espesor de las células glandulares, sino que terminaban en su superficie. Capparelli, en 1890, y E. Müller, en 1892, aplicando el método de Golgi al estudio de los nervios de la mucosa gástrica de la rana y del perro, pudieron seguir fibrillas nerviosas hasta el epitelio de la mucosa: esas

fibrillas terminaban en ésta (fig. 272), ya sea replegándose en asas, ya sea formando dilataciones en forma de maza, pero en los intervalos de las células, nunca en las células mismas. Indicaremos, por último, el muy interesante trabajo de Openchowski (1889), que describió, en la región del cardias y del píloro, grupos ganglionares independientes del plexo de Auerbach y que recuerdan por su estructura los ganglios del corazón.

En resumen, vemos que los numerosos filetes que emanan del plexo submucoso forman en el espesor de la mucosa un rico retículo, cuyas fibrillas se disponen por una parte alrededor de los tubos glandulares, y por otra parte penetran hasta

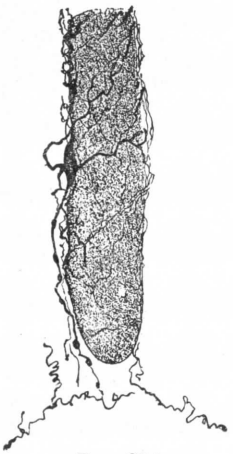

Fig. 271

Red nerviosa alrededor de los lóbulos secretorios de las glándulas fúndicas (según Kytmanoff).

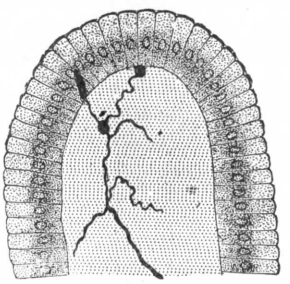

Fig. 272

Terminaciones nerviosas en la mucosa del estómago de la rana (según Capparell).

el interior de la capa epitelial y terminan en ésta, en el intervalo de las células, por pequeñas dilataciones en botón.

Gracias a esta inervación, el estómago posee en sí mismo la posibilidad y la razón de sus movimientos. Como todos los órganos de la vida vegetativa, posee un sistema nervioso intrínseco constituído aquí por el plexo de Auerbach, el plexo de Meissner con, anexos al primer plexo, los pequeños ganglios de Openchowski.

En este sistema nervioso intrínseco, autónomo, puesto que en el estómago separado del organismo la excitación de sus túnicas provoca las contracciones normales durante algunos minutos todavía, terminan los nervios extrínsecos, ramas del neumogástrico y del simpático, que hemos estudiado antes. Estos nervios aportan al sistema nervioso intrínseco excitaciones, ora inhibidoras, ora, por el contrario, excitomotoras. Por otra parte, los fenómenos de sensibilidad gástrica y los fenómenos digestivos están en relación íntima con el sistema nervioso central, con el mismo cerebro y con la misma corteza cerebral. Pawlow y sus discípulos han demostrado que la llegada de los alimentos al estómago no desempeña ningún papel en el desencadenamiento de la secreción gástrica, mientras que la vista, la evocación de los alimentos, etc., en una palabra, los fenómenos psíquicos, desempeñan un papel predominante en el mecanismo secretorio.

## ARTICULO V

## INTESTINO DELGADO

El intestino delgado *(intestinum gracile;* alemán *Dünndarm;* inglés *small intestine)* comprende la porción de tubo digestivo que se extiende del estómago al intestino grueso: es un órgano de digestión y de absorción. El quimo está sometido a las influencias de la secreción intestinal, biliar y pancreática. El quimo modificado es absorbido en seguida por un aparato abundante en vasos.

El intestino delgado está claramente limitado: por arriba, por una válvula ya estudiada al tratar del estómago, la *válvula pilórica;* por abajo, por otra válvula que estudiaremos con el ciego, la *válvula íleocecal.* Constituye un conducto músculomembranoso más o menos aplastado en estado de vacuidad, de forma bastante regularmente cilíndrica cuando está distendido por los alimentos o por los gases. En general, el calibre de este cilindro se estrecha poco a poco a medida que nos aproximamos a su terminación. El diámetro es de 40 milímetros aproximadamente en su porción inicial; disminuye a la mitad, es decir, a 20 milímetros, en su porción terminal, cerca de la embocadura del intestino grueso. El intestino delgado ofrece, pues, en su conjunto una disposición infundibuliforme.

Su desarrollo, considerado en la serie animal, está subordinado en gran parte al género de alimentación: es relativamente considerable en los herbívoros, mucho menos en los carnívoros. La anatomía comparada aporta la multitud de hechos a favor de esta concordancia entre el régimen alimenticio de un animal y la longitud del intestino. Uno de los más interesantes nos lo suministra la rana: en estado de renacuajo, la rana se nutre de substancias vegetales y su intestino tiene nueve veces la distancia que separa la boca del ano; en estado adulto, la rana se vuelve carnívora y, como consecuencia de este cambio de régimen, la longitud de su intestino, considerablemente reducida, no mide sino dos veces aproximadamente la longitud del cuerpo. En el hombre, que se alimenta a la vez de substancias vegetales y animales, el intestino delgado tiene un desarrollo intermedio entre el intestino de los carnívoros y el de los herbívoros: su longitud mide de 6 a 8 metros, o sea cuatro o cinco veces la longitud del cuerpo. Insistiremos en estas dimensiones a propósito del yeyunoíleon.

En el hombre mismo existen numerosas variaciones, según la edad, según la raza, según el estado del intestino y, como se comprende, según los estados patológicos.

1.° *Según la edad.* — En el recién nacido y en el niño el intestino delgado es proporcionalmente más largo que en el adulto. La capacidad del intestino delgado infantil es más considerable en relación con la talla. Hay que ver en este hecho una disposición anatómica adaptada al crecimiento del niño, que reclama una ración alimenticia más importante que la del adulto, puesto que comprende no sólo la ración de sostenimiento, sino la ración constructiva. Parece también que la longitud absoluta y relativa del intestino delgado es menor en la mujer que en el hombre.

2.° *Según las razas.* — La longitud, relativa o absoluta, parece variar igualmente. Pero las investigaciones desde este punto de vista son todavía demasiado escasas para ser valederas. Si existen estas diferencias, habrá que investigar la causa en una diferencia de regímenes alimenticios, diferencia que ha impreso en el intestino delgado caracteres fijados hereditariamente.

3.° *Según el estado del intestino.* — La retracción o, por el contrario, la dilatación intestinal acorta o alarga. El intestino delgado del cadáver es más corto que el del vivo, a no ser que se halle en estado de putrefacción.

En los tuberculosos y en los enfermos crónicos del tubo digestivo (estómago, intestino, hígado) y hasta de los riñones, se observa un acortamiento de la porción flotante del intestino delgado.

Durante largo tiempo se ha dividido al intestino delgado en tres porciones, que son, siguiendo de arriba abajo: 1.ª, el *duodeno;* 2.ª, el *yeyuno,* y 3.ª, el *íleon.* Por su situación y dirección, por su fijeza y sus relaciones, el duodeno tiene una fisonomía del todo especial y merecer ser conservado en nuestras descripciones. Pero no sucede lo mismo con las otras dos porciones: ninguna demarcación natural las separa, y, por otra parte, los límites arbitrarios que se les han querido asignar no son los mismos para todos los autores. Por ambas razones no estableceremos división alguna en la porción subduodenal del intestino delgado, que describiremos en conjunto con el nombre de *yeyunoíleon.*

El *duodeno,* el δωδεκαδακτυλον de los griegos (de δωδεκα, doce, y δακτυλον, dedo), se denomina así porque su longitud había sido evaluada en doce traveses de dedo, lo cual es un error. La segunda porción del intestino delgado fué denominada *yeyuno* porque se la encuentra vacía. En cuanto a la tercera porción, *el íleon,* su nombre se deriva de las numerosas inflexiones que presenta en su trayecto (de ειλειν, girar, describir circunvoluciones), carácter que, por lo demás, le es común con el yeyuno.

La división que acabamos de admitir no corresponde por completo a la división admitida en anatomía comparada. En los vertebrados hay la costumbre de dividir el conducto alimenticio en tres partes: 1.ª, el intestino *anterior,* que se extiende del orificio bucal a la embocadura de las vías biliares; 2.ª, el intestino *medio,* comprendido entre la embocadura de las vías biliares y la válvula íleocecal; 3.ª, el intestino *posterior,* que se extiende de la válvula íleocecal hasta el ano. Topográficamente, sin embargo, las vías biliares se abren, en el hombre, en la primera porción del intestino delgado. Así pues, el píloro forma el límite del intestino anterior con el intestino medio: éste corresponde, pues, al intestino delgado de la anatomía humana.

Desde el punto de vista estructural, el intestino delgado está formado de tres túnicas: mucosa, muscular y serosa. El epitelio intestinal es cilíndrico, con superficie estriada. La mucosa comprende numerosas glándulas en tubos, hundidas perpendicularmente en el espesor *(glándulas de Lieberkühn).* Es plegada (válvula espiral de los peces, válvulas conniventes de los mamíferos y del hombre). Por último, la superficie mucosa presenta también pliegues muy finos o pequeñas eminencias cónicas, las *vellosidades intestinales,* disposición que aumenta la superficie de digestión y de absorción.

Estudiaremos sucesivamente el duodeno y el yeyunoíleon, y terminaremos este estudio del intestino delgado describiendo en párrafos especiales el mesenterio y la arteria mesentérica superior.

## § 1. — Duodeno

El duodeno (alem. *Zwölfinberdarm)* es la parte del intestino delgado que se extiende del píloro al lado izquierdo de la segunda vértebra lumbar (fig. 273, D).

### A. — Consideraciones generales

**1.° Límites.** — El duodeno se extiende del píloro (límite superior) al punto preciso en que el conducto intestinal pasa al mesenterio y, de fijo que era, se convierte en flotante. El duodeno podría, por consiguiente, ser definido como la *porción fija del intestino delgado.*

Estos límites del duodeno han sido bastante discutidos, sin embargo, por diferentes anatomistas.

El límite *superior* no es discutible, está indicado exteriormente por el surco duodenopilórico, surco que puede estar más o menos borrado y hasta puede faltar

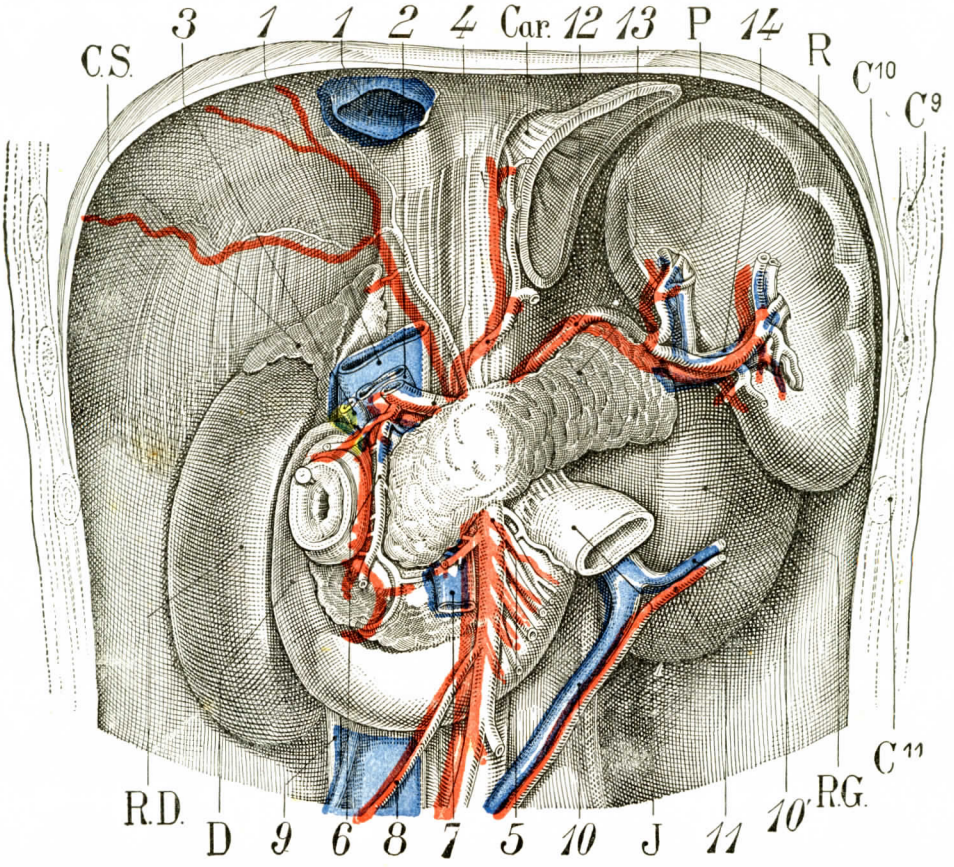


Fig. 273

El duodeno y el páncreas. Organos retroperitoneales.

D, duodeno. — P, páncreas. — R.D., riñón derecho. — R.G., riñón izquierdo. — R, bazo. — Car., cardias. — C.S., cápsula suprarrenal derecha. — $C^9$, $C^{10}$, $C^{11}$, novena, décima y undécima costillas.

1, 1, vena cava inferior. — 2, vena porta. — 3, colédoco. — 4, arteria hepática. — 5, mesentérica superior. — 6, pancreáticoduodenal superior. — 7, vena mesentérica superior. — 8, arteria cólica derecha superior. — 9, uréter. — 10, vena mesentérica inferior que recibe 10', vena del ángulo izquierdo del colon y forma con la arteria del ángulo izquierdo, 11, el arco vascular de Treitz. — 12, arteria diafragmática inferior. — 13, arteria esplénica. — 14, vena esplénica.

completamente. Hemos visto, a propósito del estómago y de la vena prepilórica, qué valor tenía este vaso en la terminación del píloro. Interiormente, el límite está bien marcado por el esfínter del píloro, que forma válvula cuando está contraído. La palpación permite siempre notar su relieve y determinar así el paso del estómago al intestino delgado cuando no existe el surco duodenopilórico.

El límite *inferior* corresponde al ángulo duodenoyeyunal. Ciertos autores clásicos, como Sappey, limitaban antes el duodeno al paso de la arteria mesentérica

superior sobre la tercera porción. Otros autores toman como límite inferior un carácter histológico, la presencia de las glándulas de Brunner. No adoptaremos este límite. VILLEMIN, en nuestra época, no admite que el ángulo duodenoyeyunal pueda constituir un límite anatómico preciso, pues este ángulo está sometido a variaciones de posición, tanto en el embrión y el niño como en el adulto, y este autor da como límite inferior del duodeno un estrechamiento y una válvula muscular situados por encima del ángulo duodenoyeyunal.

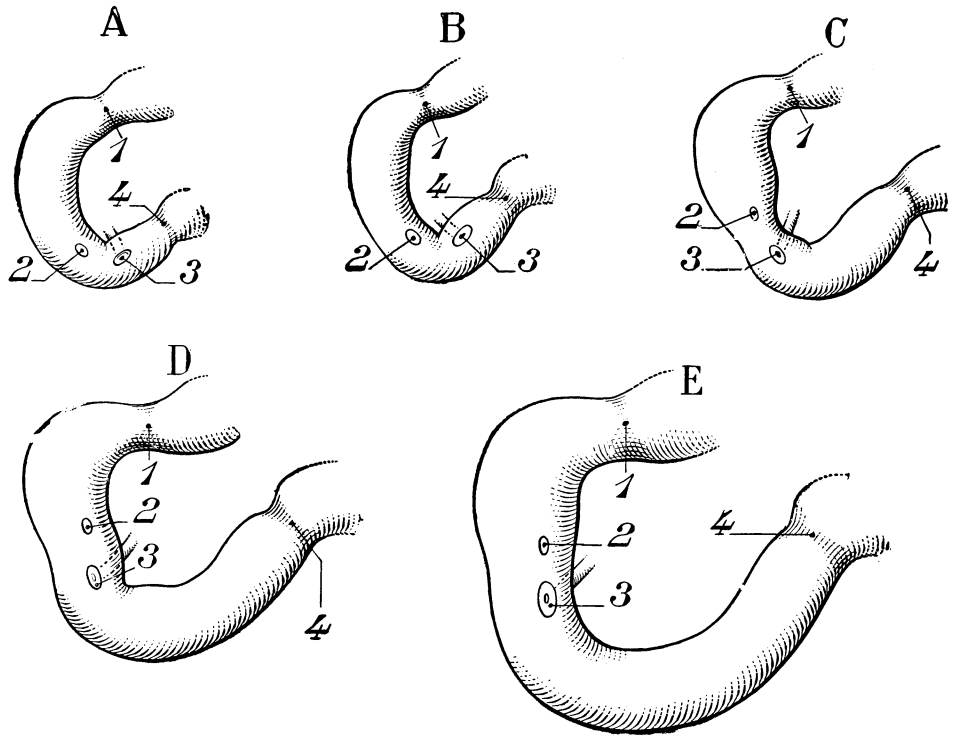


FIG. 274

Estadios del desarrollo del duodeno en el feto (según VILLEMIN).

A, feto de tres a cuatro meses. — B, feto de cinco meses. — C, feto de seis meses. — D, feto de siete a ocho meses. — E, recién nacido. — 1, píloro. — 2, carúncula menor. — 3, carúncula mayor. — 4, estrechamiento duodenoyeyunal.

Este estrechamiento es bastante difícil de ver en el cadáver y en el vivo, si es que existe constantemente (fig. 274). Según VILLEMIN, coincidiría con el punto de inserción máxima del músculo de Treitz (véase más adelante).

Fieles a la descripción clásica, admitimos como límite inferior lo que hemos dicho antes: el punto preciso en que el conducto intestinal pasa al mesenterio. El estudio del ángulo duodenoyeyunal nos mostrará que este punto está sujeto a algunas variaciones. Este ángulo corresponde en los dos tercios de los casos aproximadamente a dicho límite.

**2.° Situación.** — El duodeno ocupa la parte posterior y superior de la cavidad abdominal: se desarrolla ordinariamente entre dos líneas horizontales que

pasarían, la inferior por el ombligo, la superior por el extremo anterior de las octavas costillas. En su origen está situado en el mismo plano que el píloro, del cual es continuación; es relativamente *superficial*. Pero, después de un trayecto de algunos centímetros solamente, se aproxima a la columna vertebral y se hace entonces tan *profundo*, que su exploración a través de la pared abdominal es completamente imposible.

**3.° Medios de fijación.** — Se halla mantenido en posición: 1.°, por el peritoneo, que enlaza su porción pilórica con la cara inferior del hígado y con la vesícula biliar y lo aplica, en el resto de su extensión, contra la pared abdominal posterior; 2.°, por el conducto colédoco y por los conductos excretorios del páncreas, que desembocan en su porción descendente; 3.°, por sus vasos y nervios; 4.°, finalmente, por un fascículo muscular especial, que se dirige a su porción terminal y que describiremos luego con el nombre de *músculo de Treitz*.

**4.° Dirección.** — Partiendo de la extremidad pilórica del estómago, a nivel de la primera o segunda vértebra lumbar, el duodeno se dirige primero a la derecha, hacia arriba y atrás, hasta el cuello de la vesícula biliar (fig. 279, H). En este punto se inclina rápidamente hacia abajo y desciende verticalmente a lo largo del borde derecho de la cabeza del páncreas.

Llegado a la parte inferior de esta cabeza, se dobla de nuevo para dirigirse transversalmente de derecha a izquierda. Llega así a la parte media de la columna vertebral, donde encuentra los vasos mesentéricos superiores. Pasa por debajo de éstos y, acodándose por tercera vez, asciende por la parte izquierda de la columna vertebral hasta el nivel de la segunda vértebra lumbar, donde termina, continuándose con el yeyunoíleon.

El límite divisorio del duodeno y del yeyunoíleon corresponde a un cambio brusco de dirección del intestino; se halla marcado por un segundo recodo (figura 279, K), el *ángulo duodenoyeyunal*.

**5.° División topográfica.** — El triple cambio de dirección que presenta el duodeno nos permite dividir este órgano en cuatro porciones, a saber:

α) Una *primera porción* (figs. 273 y 279), ligeramente oblicua hacia arriba, atrás y a la derecha, que se extiende desde el píloro al cuello de la vejiga biliar;

β) Una *segunda porción*, vertical y descendente, que, desde el cuello de la vejiga biliar, se extiende hasta la parte inferior de la cabeza del páncreas; el cambio brusco de dirección entre la primera y la segunda porciones dibuja un ángulo, más a menudo agudo que recto, el *genu superius*. Este ángulo no está situado en un plano frontal, y es tal su orientación que la primera porción no está sólo a la izquierda, sino claramente delante de la segunda porción (fig. 275);

γ) Una *tercera porción*, horizontal, que sigue a la precedente y termina en los vasos mesentéricos superiores; el paso de la segunda porción a la tercera dibuja un codo, en general bastante brusco, el *genu inferius;*

δ) Una *cuarta porción*, ascendente, que se extiende desde los vasos mesentéricos superiores al ángulo duodenoyeyunal.

**6.° Forma y disposición generales. Tipos diversos.** — El ángulo duodenoyeyunal corresponde las más de las veces a la segunda vértebra lumbar; vemos que el duodeno, por su extremo terminal, se acerca mucho a su extremo inicial, y que, después de haber recorrido un largo trayecto, vuelve, por decirlo así, a su punto de partida. De este modo representa, en su conjunto, los 4/5 ó los 5/6 de un círculo: es un anillo abierto, que abarca en su concavidad

la cabeza del páncreas, y de ahí las denominaciones de *intestino pancreático* y *asa pancreática del intestino delgado* que emplean ciertos autores para designar el duodeno.

Conviene añadir que el modo de incurvación del duodeno presenta algunas variaciones individuales y que, bajo este concepto, pueden establecerse cierto número de tipos. Si la tercera porción es francamente transversal, y si las dos porciones descendente y ascendente caen perpendicularmente sobre ella, tenemos el *duodeno en* **U**; en efecto, las tres últimas porciones del duodeno se disponen en **U** mayúscula (figura 275, A). Este es el tipo clásico. Se reconocen sus cuatro porciones. El mesocolon cruza la segunda y el mesenterio desciende por delante de la cuarta. El duodeno forma en general, en la tercera porción, un cilindro voluminoso, la *bolsa biliopancreática* (fig. 275, C), que parece siempre muy desarrollada en el embrión, pero que es bastante rara en el adulto. Por exageración de este tipo, es decir, cuando los diferentes cambios de dirección del duodeno se efectúan no de modo brusco, sino gradualmente sin producción de codo, se establece un tipo raro: el *duodeno semianular* (fig. 275, C). Este último representa el estadio embrionario. Es, por consiguiente, más frecuente en el niño que en el adulto.

En ciertos sujetos parece no existir la porción transversal; el duodeno está alargado verticalmente y, a consecuencia de la desaparición del segmento prevertebral, el duodeno tiene la forma de una V: es el duodeno en V (figs. 275, B, y 291). El mesocolon cruza la primera rama descendente de la V y pasa por encima del ángulo duodenoyeyunal. El vértice de la V se encuentra situado unas veces en la línea media, otras algo a la derecha de esta línea, inmediatamente por delante de la vena cava inferior.

Turnesco señala un tipo opuesto al precedente. En este caso, el duodeno alargado en sentido horizontal tiene la forma de una V echada, cuya punta estuviese dirigida a la derecha (fig. 292). La primera rama de la V es supramesocólica, y la segunda submesocólica: en este caso el mesocolon transverso cruza la rama inferior de la V, cerca del vértice. Este tipo nos parece particularmente raro.

En general, las diferentes porciones del duodeno no tienen todas el mismo calibre. La primera porción es asiento de una dilatación bien manifiesta en la pantalla radioscópica, a la que se ha dado el nombre de *bulbo duodenal*.

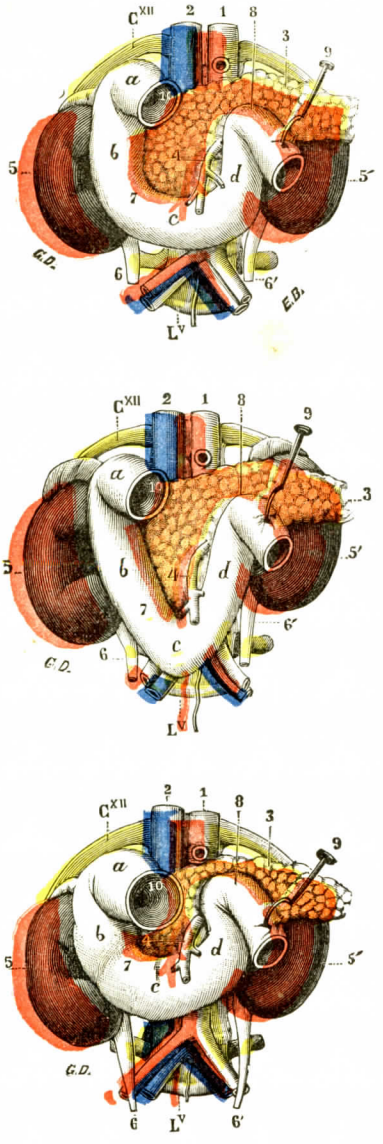


Fig. 275

Las diferentes formas del duodeno: A, duodeno en **U**; B, duodeno en **V**; C, duodeno semianular.

1, aorta. — 2, vena cava inferior. — 3, páncreas. — 4, vasos mesentéricos superiores. — 5, 5', riñones. — 6, 6', uréteres. — 7, duodeno, con: *a*, su primera porción; *b*, su porción descendente; *c*, su porción transversal; *d*, su porción ascendente. — 8, ángulo duodenoyeyunal. — 9, yeyuno. — 10, antro pilórico.—Lv, quinta vértebra lumbar.—Cxii, duodécima costilla.

Según VILLEMIN, en el duodeno lleno de un líquido fijador, se encontraría un ligero estrechamiento asentado en la segunda porción. Este estrechamiento estaría situado encima de la ampolla de Vater y seguiría a esta última en sus variaciones de posición. Rara vez es circular y completo, sino generalmente oblicuo de abajo arriba y de izquierda a derecha e interesa el lado derecho. VILLEMIN le da el nombre de *estrechamiento supravateriano* (fig. 274). Tal estrechamiento divide el duodeno en dos partes, una superior, generalmente dilatada, que representa el tercio de la longitud total del duodeno, y otra inferior, muy parecida ya al resto del intestino delgado por la estriación transversal de los vasos y por la disposición circular de las válvulas conniventes; éstas se pueden percibir por palpación.

Existe también una relación de la forma del órgano con la forma del tórax. En general, los duodenos de situación alta y extendidos son más frecuentes en los sujeos de tórax ancho, es decir, en aquellos cuyo ángulo xifoideo es abierto; por el contrario, los duodenos bajos se observan en sujetos de tórax largo, estrecho, y en los sujetos de sistema nervioso órganovegetativo deprimido, que suelen tener ptosis viscerales. Esto se observa más frecuentemente en la mujer que en el hombre.

El duodeno normal puede también tener posiciones ligeramente diferentes unas de las otras en relación al plano medio. Se pueden clasificar estas variedades en dos tipos: 1.°, *en la posición denominada normal*, la mayor parte del intestino está situada a la derecha de la línea media y sólo una pequeña parte de su porción horizontal inferior y la cuarta porción están situadas a la izquierda; 2.°, *en la posición derecha*, la totalidad del intestino está situado a la derecha de la línea media. DIKANSKY admite una tercera posición, la *posición izquierda*, en la que el intestino entero está situado a la izquierda de la línea media. Pero aquí se trata de una anomalía y no de una variedad de la posición normal.

También hay que hacer intervenir la influencia de los ligamentos peritoneales en la posición y, en cierto modo, en la forma del intestino delgado. En la posición derecha, el duodeno es generalmente poco móvil y los ligamentos peritoneales, que estudiaremos más lejos: hepatoduodenal, duodenorrenal, epiplón menor, músculo de Treitz, son, en general, cortos y apretados; cuando están alargados, el duodeno se moviliza más fácilmente.

**7.° Dimensiones.** El duodeno mide, por término medio, 25 centímetros de longitud, repartidos de este modo:

| | | | |
|---|---|---|---|
| En la primera porción. . . . . | 5 | centímetros | (máx. 11, mín. 4) |
| En la porción descendente. . . . . | 8 | » | (máx. 11, mín. 6,5) |
| En la porción transversal. . . . . | 6 | » | (máx. 8, mín. 5) |
| En la porción ascendente. . . . . | 6 | » | (máx. 7, mín. 5) |

Su diámetro, en estado de mediana distensión, es de 35 a 40 milímetros, con lo cual su circunferencia mide de 12 a 18 centímetros. Conviene añadir que el calibre del duodeno no es regular: se admite generalmente que su parte más ancha corresponde a la parte inferior de su segunda porción o porción descendente, en el punto en que esta porción se continúa con la porción transversal.

La capacidad media del duodeno es de 110 centímetros cúbicos y su superficie desplegada de 460 centímetros cuadrados (DARGEIN).

### B. — ANATOMÍA RADIOLÓGICA DEL DUODENO EN EL VIVO

La radiografía permite comprobar que el duodeno, que aparece particularmente fijo en el cadáver, está dotado de verdadera movilidad, como, por lo demás, todas las vísceras abdominales, en el vivo. Esta movilidad es incluso bas-

tante pronunciada. Relativamente a sus pequeñas dimensiones, el duodeno sería la más móvil de todas las vísceras del abdomen (THOUMAS).

En efecto, el examen radioscópico en posición vertical muestra que el duodeno normal *desciende notablemente*. Así es que el orificio pilórico que la anatomía sitúa a la altura de la primera vértebra lumbar, aparece en la parte media de la tercera vértebra lumbar. La parte más declive, la que pertenece a la porción horizontal, corresponde al disco intermedio entre la cuarta y quinta lumbares. El ángulo duodenoyeyunal correspondería al lado izquierdo de la mitad inferior de la tercera lumbar.

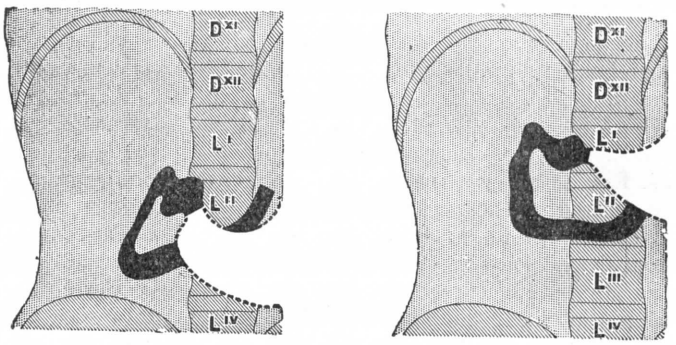


FIGS. 276 y 277

Radiografías del duodeno *(esquemáticas)*:
276, el sujeto está en pie; 277, el mismo sujeto acostado (T.-J.).

El duodeno sólo está representado en negro intenso; se reconoce la porción inicial hinchada en forma de bulbo. El contorno del estómago está indicado en línea de puntos.

Si se hace la radiografía en posición horizontal, el duodeno recobra la situación que tiene en el cadáver. Sin embargo, el ángulo duodenoyeyunal, en este cambio de posición, sólo presenta un desplazamiento ascensional muy restringido, apenas el tercio de una vértebra, mientras que la ascensión de las otras porciones es igual por lo menos a la altura de más de una vértebra. La diferencia del desplazamiento en un individuo normal sin ptosis gástrica entre la posición acostada y la posición en pie puede alcanzar hasta dos vértebras.

Después de injerida la papilla bismutada, la sombra duodenal aparece irregular y abollada. En conjunto dibuja una asa de convexidad inferior comparable a la del duodeno en el cadáver, especie de guirnalda situada a la derecha de la curva gástrica, más profundamente y por debajo de ella. Es muy visible en las radiografías de perfil.

La *primera porción* es semejante a la descrita en el cadáver; se dirige de delante atrás y de izquierda a derecha. Está dilatada; las contracciones son lentas. Es el *bulbo duodenal*. Una zona clara separa este bulbo del orificio pilórico; la sombra del hígado oculta, parcialmente por lo menos, la primera acodadura. El bulbo duodenal se proyecta en la piel según una línea horizontal que pasa a la altura de la octava o novena costillas en el cruzamiento de esta línea con una línea vertical que pasa por el borde derecho del esternón.

La *segunda porción*, vertical, es transportada delante de la sombra de la columna vertebral en un plano sagital (GRÉGOIRE y MAINGOT). Examinada radiográficamente con la sonda de Einhorn (THOUMAS), esta segunda porción se proyecta en las apófisis transversas menos sagitalmente de lo que dicen los autores precedentes.

La *porción horizontal* aparece transversal en un plano más anterior que las demás porciones : encaja, en efecto, en la convexidad de la columna vertebral y de los grandes vasos.

La *cuarta porción*, oblicua hacia arriba y a la izquierda, sigue el lado izquierdo de los cuerpos vertebrales casi verticalmente para llegar al ángulo duodenoyeyunal,

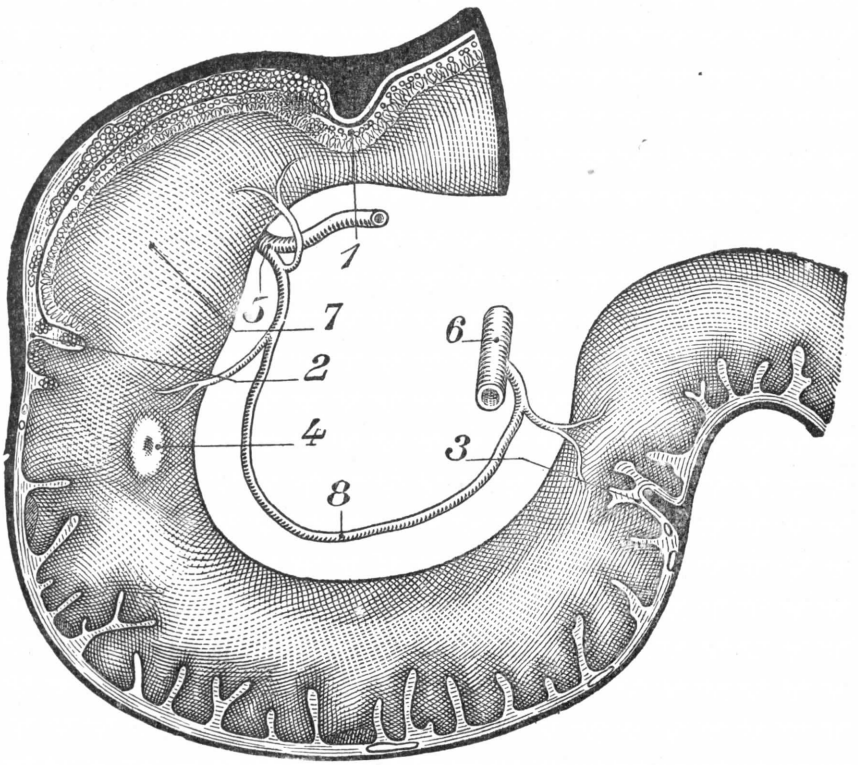


FIG. 278

Esquema que representa los caracteres macroscópicos y microscópicos del duodeno.

1, píloro. — 2, estrechamiento supravateriano. — 3, estrechamiento duodenoyeyunal. — 4, ampolla de Vater. — 5, arteria gastroduodenal. — 6, arteria mesentérica superior. — 7, parte superior del duodeno caracterizada por la ausencia de válvulas conniventes y la presencia de glándulas de Brünner y de vellosidades cortas. — 8, parte inferior del duodeno caracterizada por la ampolla de Vater, válvulas conniventes, vellosidades altas, masas linfoideas y ausencia de glándulas de Brünner.

el punto más estable del intestino. La proyección de este ángulo en la pared abdominal corresponde al encuentro de una línea vertical situada 3 centímetros a la izquierda de la línea media con una línea horizontal que pasa a la altura del píloro.

La cuarta porción del duodeno y el ángulo duodenoyeyunal medio, y luego el paramedio izquierdo, son normalmente ocultados por el estómago lleno de barita. A veces, las imágenes duodenales son erróneamente interpretadas como nichos de la curvatura menor. La ptosis gástrica marcada, al mantener hacia la izquierda la parte vertical de la curvatura menor, destaca a menudo la imagen del ángulo duodenoyeyunal. Pero es necesaria una incidencia de tres cuartos o de perfil para disociar eficazmente las sombras radiológicas de las dos vísceras. Los riñones no son visibles en radioscopia y no dificultan la visión del duodeno.

La travesía de la masa de bismuto es rápida; el examen radioscópico debe, pues, hacerse exactamente en el tiempo requerido tras de la ingestión del bismuto, es decir, poco tiempo después de la ingestión gástrica, si se quiere estudiar convenientemente el tránsito por esta primera porción del intestino delgado.

Para más detalles consúltense entre los numerosos trabajos modernos los de DUVAL, ROUX, BÉCLÈRE, *Estudios radioquirúrgicos sobre el duodeno*, París, 1924, y *Radiología clínica del tubo digestivo*, 1927.

**Configuración interior.** — La superficie interna del duodeno es lisa y uniforme en la primera porción y el comienzo de la segunda, en la región situada por encima de la ampolla de Vater (fig. 178). Por debajo del abocamiento de los conductos biliar y pancreático aparecen repliegues transversales, irregulares y de dirección circular, que constituyen las válvulas conniventes. En la parte pósterointerna de la porción descendente percibimos dos eminencias mamelonadas, situadas una encima de la otra: la *carúncula mayor de Santorini* o *tubérculo de Vater* y la *carúncula menor*. La más voluminosa, o carúncula mayor, es inferior. Cada una de ellas tiene en su vértice un pequeño orificio. El orificio de la carúncula mayor es el punto de abocamiento común de los conductos colédocos, vectores de la bilis, y del conducto de Wirsung, vector del líquido pancreático. Esta gran carúncula, que estudiaremos detalladamente a propósito de los conductos excretores biliopancreáticos, contiene una dilatación, la ampolla de Vater, intermedia al orificio interno y a los dos conductos. Dos repliegues mucosos se ordenan en relación a la carúncula mayor: uno vertical, que le sirve de freno; el otro transversal, que le forma un capuchón. La carúncula menor corresponde al abocamiento duodenal del conducto de Santorini (véase *Páncreas)*. Los orificios de las carúnculas son difíciles de ver después de abierto el duodeno en el vivo. Unicamente la salida de bilis o de jugo pancreático permite reconocerlos.

Se perciben también, aun a simple vista, las vellosidades intestinales, que aparecen en forma de pequeñas elevaciones aisladas, que dan a la mucosa su aspecto y consistencia aterciopelados. Las encontraremos de nuevo y las describiremos más adelante, al tratar del yeyunoíleon.

## C. — RELACIONES DEL DUODENO

Aunque dotado de cierta movilidad en el vivo, el duodeno, considerado anatómica o quirúrgicamente, posee dos caracteres que le diferencian de las otras porciones del intestino delgado: 1.°, representa la porción más fija, la menos móvil o, por mejor decir, la menos fácilmente movilizable; 2.°, con excepción del primer segmento de la primera porción, está profundamente situado. Participa por lo demás de este carácter con un órgano que embriológica, anatómica y topográficamente le está ligado estrechamente, la cabeza del páncreas

Los grandes tabiques peritoneales que dividen el abdomen, a saber, el mesocolon transverso y el mesenterio, se insertan parcialmente en el duodeno. De ello resulta que éste se desarrolla en parte por encima del mesocolon, *duodeno supramesocólico*, en parte por debajo, *duodeno inframesocólico* (fig. 283).

En el segmento submesocólico, el duodeno está en parte a la derecha de la raíz del mesenterio y en parte a su izquierda. Por otro lado, el ligamento gastrocólico se inserta en su origen en la porción supramesocólica del duodeno, que, por este hecho, está en relación, por una parte, con la gran cavidad peritoneal y, por otra parte, con la trascavidad de los epiplones.

De estas consideraciones resulta que el duodeno es un órgano muy difícil de explorar quirúrgicamente en su conjunto y de percibir en la mesa de autopsias

después de amplia abertura del abdomen. Una simple ojeada no comprende toda su extensión. Es necesario levantar el hígado y bajar el colon transverso para descubrir la primera porción y el comienzo de la segunda; para ver el final de la segunda y el comienzo de la tercera porción hay que levantar el colon transverso y bajar toda la masa del delgado. La terminación del duodeno, como veremos más adelante, es aún más difícil de ver.

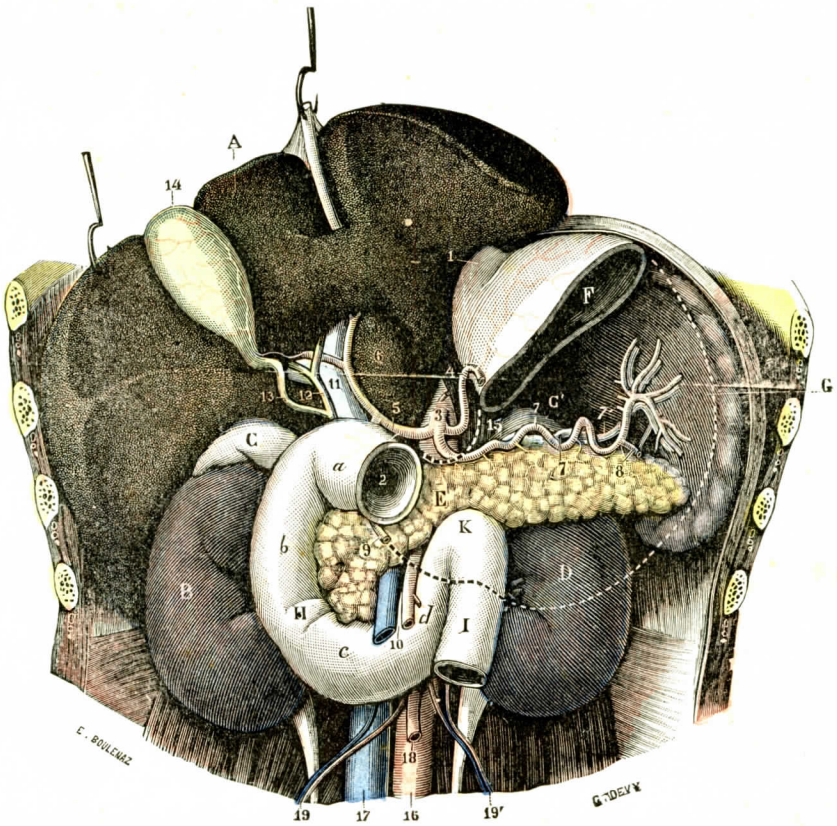


FIG. 279

El duodeno y el páncreas, vistos en situación después de la ablación de la mayor parte del estómago *(semiesquemática)*.

A, cara inferior del hígado. — B, riñón derecho. — C, C', cápsulas suprarrenales. — D, riñón izquierdo. — *E*, *páncreas*. — F, parte superior del estómago. — G, bazo. — H, duodeno, con: *a*, su porción primera; *b*, su porción descendente; *c*, su porción horizontal; *d*, su porción ascendente. — I, yeyuno. — K, ángulo yeyunoduodenal.

1, cardias. — 2, píloro. — 3, tronco celíaco. — 4, arteria coronaria estomáquica. — 5, arteria hepática, cuya concavidad rodea el lóbulo de Spiegel, 6. — 7, 7', vasos esplénicos. — 8, arteria gastroepiploica izquierda. — 9, arteria gastroepiploica derecha, cortada a nivel de su entrada en la base del epiplón mayor. — 10, vasos mesentéricos superiores. — 11, vena porta. — 12, conducto hepático. — 13, conducto cístico. — 14, vesícula biliar. — 15, pilar izquierdo del diafragma. — 16, aorta. — 17, vena cava inferior. — 18, arteria mesentérica inferior. — 19, 19', vasos espermáticos.

Expondremos las relaciones del duodeno del modo siguiente: consideraremos primero sus relaciones con el páncreas, luego estableceremos el modo cómo el peritoneo se comporta con él. Estas nociones fundamentales nos permitirán entonces considerar en último término las relaciones de las primeras, segunda, tercera y cuarta porciones del órgano. Por último, terminaremos este estudio con la descripción del ángulo duodenoyeyunal y de las fositas peritoneales.

**1.° Relaciones con el páncreas.** — La embriología demuestra que el páncreas es un divertículo del duodeno primitivo: representa una evaginación suya. Los dos órganos solidarios se desarrollan en el mesogastrio posterior primitivo. No es, pues, de extrañar que las relaciones del duodeno con el páncreas sean particularmente íntimas en el adulto. Principalmente con la cabeza del páncreas son estrechas las conexiones; en ciertos puntos, éstas son tales que los lóbulos glandulares parecen penetrar, infiltrarse en las túnicas del intestino.

Topográficamente se puede decir que las cuatro porciones del duodeno dan la vuelta a la cabeza del páncreas, la encierran casi por completo.

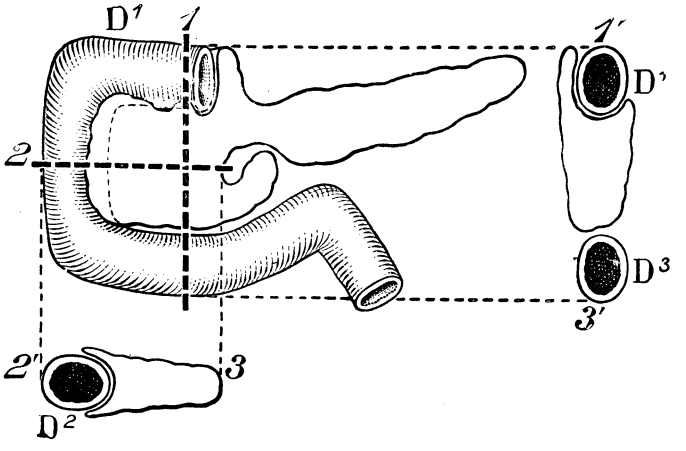


FIG. 280

Esquema destinado a demostrar cómo se comporta el páncreas con el duodeno.

1, corte vertical. — 2, corte horizontal. — $D^1$, primera porción. — $D^2$, segunda porción. — $D^3$, tercera porción. Las líneas de puntos indican la altura de los cortes.

Si todos los autores están de acuerdo en admitir la intimidad de estas conexiones, existen ciertas divergencias en el detalle de su descripción.

Las relaciones de la cabeza pancreática con el duodeno son descritas diferentemente por los autores.

Según WIART, la adherencia del duodeno con el páncreas comienza a 3 centímetros del píloro; muy íntima en el ángulo formado por la primera y la segunda porciones del duodeno, disminuye después de la ampolla de Vater para cesar completamente antes de la emergencia de los vasos mesentéricos. Según CHARPY, la adherencia sólo es muy íntima en la segunda porción del duodeno: en la tercera porción, la adherencia es mucho menor. Según VILLAR, toda la primera y la segunda porciones del duodeno son adherentes al páncreas. Según SAPPEY, las tres primeras porciones del duodeno adhieren enteramente al páncreas. Según SAUVÉ, nunca hay adherencias del páncreas al duodeno antes del cruzamiento de la arteria gastroduodenal; la adherencia sólo es verdaderamente íntima en la segunda porción del duodeno; la tercera porción no adhiere realmente al páncreas y el dedo del cirujano puede liberarla fácilmente.

Según GREGOIRE, el contorno de la cabeza del páncreas está excavado a modo de una llanta para recibir el neumático constituído por el duodeno. Pero esta disposición en canal se atenúa y hasta desaparece en la tercera porción del duodeno. Esta feliz comparación nos indica que la pared abdominal está envuelta, por lo

menos en la segunda porción, por el tejido glandular en la mitad izquierda de su contorno.

Si consideramos cada porción duodenal, vemos que las relaciones pancreáticas varían, en efecto, en cada una de ellas. El comienzo de la primera porción del duodeno intraperitoneal no adhiere al páncreas. En la parte externa de esta primera

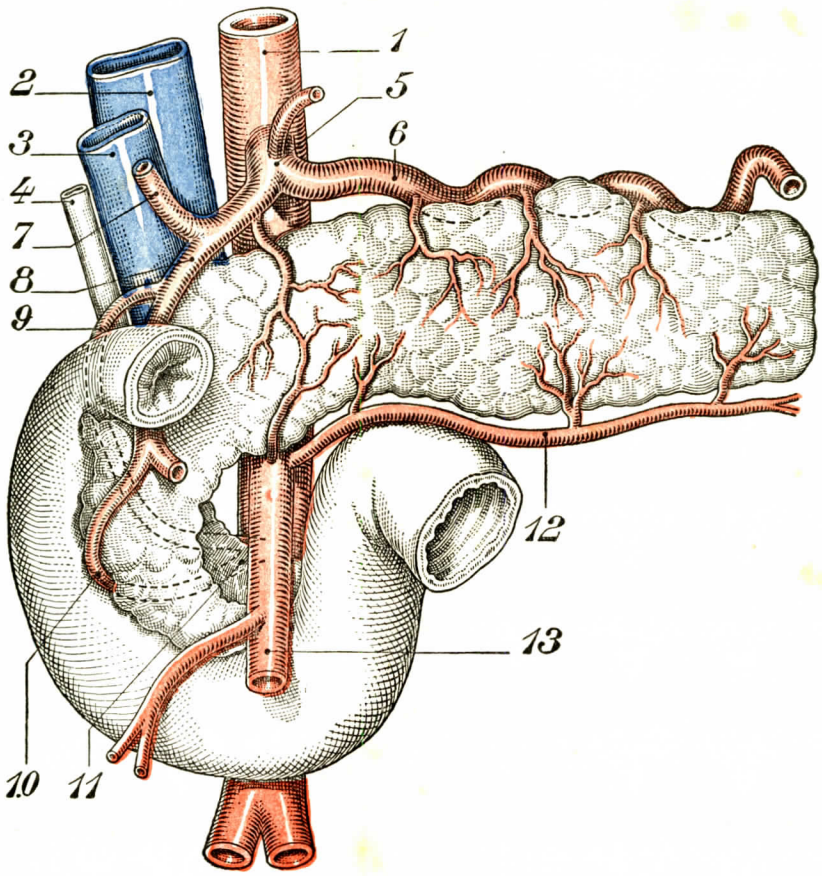


Fig. 281

Relaciones del duodeno con el páncreas y las arterias del páncreas (vista anterior) (según Grégoire).

1, arteria aorta. — 2, vena cava. — 3, vena porta. — 4, conducto hepáticocolédoco. — 5, tronco celíaco. — 6, arteria esplénica. — 7, arteria hepática verdadera. — 8, arteria gastroduodenal. — 9, arteria pancreáticoduodenal derecha superior. — 10, arteria pancreáticoduodenal derecha inferior. — 11, arteria pancreáticoduodenal izquierda. — 12, arteria pancreática inferior. — 13, arteria mesentérica superior.

porción, la glándula se excava y adhiere al intestino. Aquí, la entrada del canal es señalada por dos eminencias irregulares del tejido pancreático: una posterior, siempre muy desarrollada, introducida muy frecuentemente en el espesor del epiplón menor y que se denomina por esta razón el *tubérculo omental* (fig. 280). Se la puede llamar, con Grégoire, el *tubérculo pancreático posterior;* la otra, anterior, se puede denominar *tubérculo pancreático anterior.* Esta eminencia es a menudo muy pronunciada (fig. 280, corte vertical).

Digamos desde luego que el comienzo del canal pancreático corresponde al cruzamiento de la parte inferior del duodeno por la arteria gastroduodenal (véase más adelante).

En la segunda porción, el canal pancreático tiene la forma de una llanta. Su labio posterior es menos marcado que el anterior El páncreas está aquí fuertemente adherido al duodeno; por lo demás, en este punto se abren las vías excretorias pancreáticas: el conducto de Wirsung, en compañía del colédoco y el conducto de Santorini.

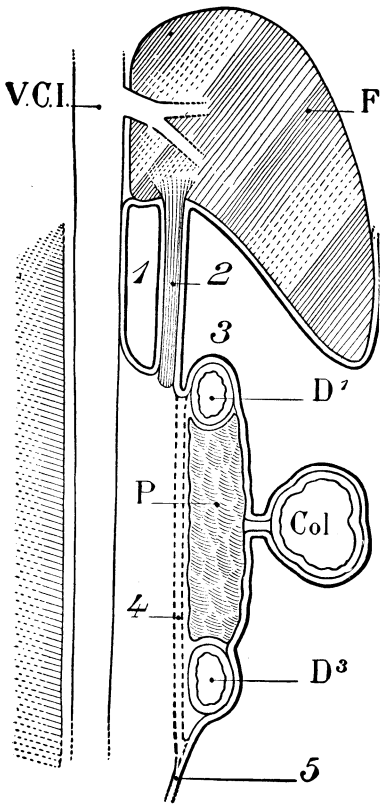


Fig. 282

Corte parasagital derecho. Esquema que muestra las relaciones del peritoneo con el duodeno.

F, hígado. — V. C. I., vena cava inferior. —D', primera porción del duodeno.—D³, tercera porción.—P, páncreas.—Col., colon transverso con su meso.

1, hiato de Winslow.—2, epiplón menor.— 3, gran cavidad peritoneal. — 4, fascia de Treitz. — 5, peritoneo posterior.

Las relaciones duodenopancreáticas, en las dos primeras porciones, y sobre todo en la primera, pueden ser profundamente modificadas por la existencia de una úlcera del duodeno. La adherencia entre los órganos puede ser aún más íntima y la disección es entonces muy delicada.

En la tercera porción, las túnicas intestinales se desprenden del tejido pancreático; los tejidos no están ya tan íntimamente asociados, pero sí siempre en relación estrecha. Así es que el páncreas envía una prolongación al borde superior de la tercera porción, que se desarrolla alrededor de los vasos mesentéricos superiores. Se le da el nombre de *gancho del páncreas*, o también de *páncreas menor* de Winslow. Grégoire la denomina *tubérculo inferior del páncreas*.

En la cuarta porción, el duodeno se desprende del páncreas. Entre el borde inferior de la glándula y el borde superior del duodeno existe entonces un espacio, un desfiladero alargado transversalmente y algo oblicuo de abajo arriba que atraviesan los vasos mesentéricos superiores rodeados de una atmósfera conjuntiva abundante: la grasa del mesenterio y la grasa subperitoneal parecen penetrar por esta vía en la región pancreática.

El ángulo duodenoyeyunal está, en fin, en relación con el borde inferior del cuerpo del páncreas, en la misma raíz del mesocolon transverso.

**2.° Relaciones con el peritoneo.** — Excepto la parte inicial de la primera porción, el duodeno está situado detrás del peritoneo abdominal posterior, y el peritoneo sólo rodea más o menos la circunferencia del órgano (fig. 282).

Por su cara anterior, el duodeno, y con él la cabeza del páncreas, es cruzado, como hemos dicho, por la raíz del mesocolon transverso (fig. 283). Es, pues a la vez supramesocólico y submesocólico. El *segmento supramesocólico* comprende la primera porción, el ángulo infrahepático y la mitad superior de la segunda porción: el *segmento inframesocólico* comprende, pues, el resto del duodeno, es decir, la mitad inferior de la segunda, la tercera y la cuarta porciones. Por último, recordemos que el plano inframesocólico está dividido por el mesenterio en dos compar-

timientos: el compartimiento inframesocólico derecho y el compartimiento inframesocólico izquierdo. El duodeno aparece en cada uno de estos segmentos.

Una disposición tan compleja no puede comprenderse bien sin un conocimiento previo de la evolución embriológica del duodeno y de su meso primitivo. Aquí nos limitaremos al estudio de las principales etapas de la evolución organogénica:

**1.° Torsión del asa intestinal primitiva y de su meso.** — Esta torsión lleva progresivamente la parte terminal del duodeno a la izquierda de la línea media, mientras que la cara izquierda del mesenterio primitivo mira sucesivamente hacia arriba, luego a la derecha, y por último, abajo. De suerte que, terminada la torsión, la parte del mesenterio que se ha hecho mesocolon se encuentra que ha pasado por delante de la parte terminal del duodeno (figs. 284, 285 y 286).

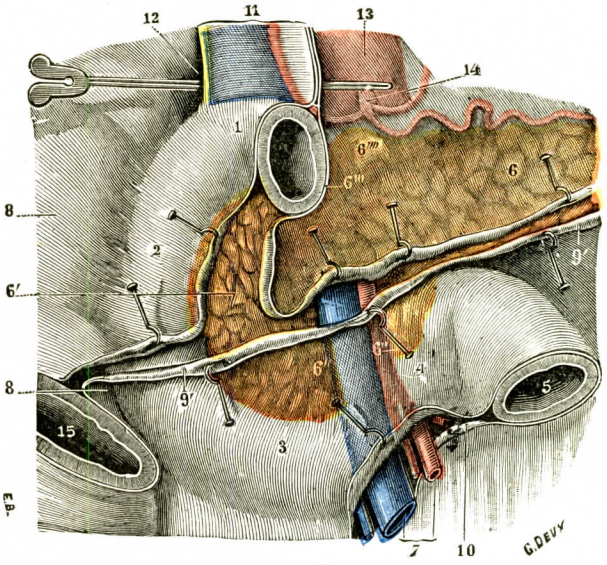


Fig. 283

El duodeno, visto por delante en sus relaciones con el peritoneo, principalmente con el mesocolon transverso.

1, 2, 3, 4, primera, segunda, tercera y cuarta porciones del duodeno. — 5, yeyunoíleon. — 6, páncreas, con: 6', su cabeza; 6'', processus uncinatus; 6''', muesca duodenal; 6'''', tuber omentale. — 7, vasos mesentéricos. — 8, riñón derecho. — 9, 9', hoja superior y hoja inferior del mesocolon transverso. — 10, mesenterio. — 11, epiplón gastrohepático. — 12, hiato de Winslow, con una sonda acanalada que se dirige a la gran cavidad de los epiplones — 13, aorta. — 14, tronco celíaco y sus ramas. — 15, colon ascendente.

**2.° Fenómenos de reunión.** — Estos recaen en el mesoduodeno y en el mesocolon. La reunión del mesoduodeno se produce cuando la víscera se encuentra echada sobre el flanco derecho de la columna vertebral. Su cara derecha se ha hecho posterior y la hoja derecha del mesoduodeno, hecha posterior, se pega a la hoja posterior del peritoneo parietal. La fascia que resulta de esta unión es la *fascia de Treitz*. El peritoneo parietal posterior pasa desde entonces por delante del duodeno. El mesocolon derecho, a su vez, se pega delante del duodeno, de suerte que su hoja derecha se hace preduodenal. La *fascia de Toldt*, que resulta de esta reunión, es preduodenal y submesocólica, pues el mesocolon transverso ha conservado su libertad (figs. 287 y 288).

Consideremos ahora de modo más preciso cómo se conduce el peritoneo en las diferentes porciones del duodeno.

a) *Primera porción.* — En la primera porción, el revestimiento peritoneal es diferente según se examine en el segmento interno o proximal o en el segmento externo o distal.

α) *Segmento interno.* — En el *segmento interno*, que continúa inmediatamente al píloro, el peritoneo se conduce exactamente como en el estómago: la serosa lo rodea completamente por dos hojas que cubren una su cara anterior, la otra su cara posterior. Llegadas al borde inferior del duodeno, las dos hojas se adosan para contribuir a la formación del epiplón mayor. En el borde superior se ado-

san igualmente para subir hacia el hígado, constituyendo el extremo derecho del epiplón gastrohepático. En realidad, esto no es enteramente exacto: en la parte superior del duodeno, *la hoja anterior cubre también todo el borde superior y hasta una pequeña parte de la cara posterior*, antes de adosarse a la hoja posterior. Como se ve, estas dos hojas prolongan a la derecha las dos hojas del epiplón menor; constituyen su *porción duodenal*. Se da también a esta porción el nombre de *ligamento duodenohepático*. Este ligamento no es, pues, otra cosa que la parte externa del epiplón menor. Contiene el pedículo hepático (arteria hepática, vena porta, conducto colédoco, nervios del hígado). Fuera de él, y continuándolo, existe

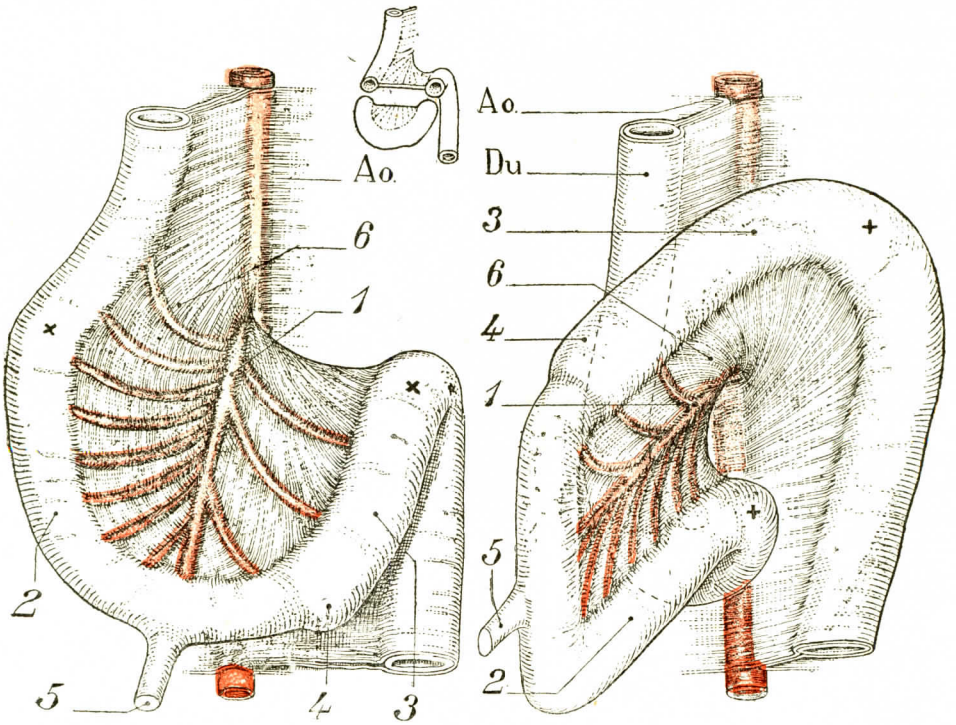


Fig. 284

Torsión del asa intestinal a 90°.

La cruz derecha indica el ángulo duodenoyeyunal; la cruz izquierda, el ángulo cólico.

Ao., aorta. — 1, mesentérica superior que da por su lado derecho las arterias intestinales; por su lado izquierdo, las arterias cólicas. — 2, asa superior. — 3, asa inferior. — 4, ciego futuro. — 5, conducto vitelino. — 6, mesenterio común.

Fig. 285

Torsión del asa intestinal a 180°.

La cruz inferior indica el ángulo duodenoyeyunal; la cruz superior, el ángulo cólico izquierdo.

Du., duodeno. — 1, arteria mesentérica superior que da por su borde superior las ramas cólicas; por su borde inferior, las ramas intestinales. La misma leyenda que en la figura 284.

bastante a menudo, pero no constantemente, un pliegue peritoneal, que se extiende de la vesícula biliar al ángulo subhepático del duodeno. Es el *ligamento duodenocístico*. A veces también este ligamento se prolonga hasta el ángulo derecho del colon transverso. Se da el nombre de *ligamento císticoduodenocólico* a esta nueva prolongación (Angel y Sencert). Estos dos ligamentos duodenocístico y císticoduodenocólico, este último llamado también *ligamento hepatocólico* (Huschke), no son más que la continuación del epiplón menor o, si se quiere, para hablar embriológicamente, del mesogastrio anterior. Cuando estos ligamentos existen, el borde libre del epiplón se encuentra así llevado hacia el lado derecho, bastante lejos de la línea

media. No se confundirán estas formaciones, inconstantes pero normales, con adherencias patológicas.

β *Segmento externo.* — En el segmento externo, el cuarto posterior del duodeno está desprovisto de revestimiento seroso. Corresponde a los órganos subyacentes: cápsula suprarrenal derecha y riñón derecho, por intermedio de una lámina de tejido conjuntivo, la fascia de Treitz (fig. 282). En el borde inferior se comprueba siempre la inserción del epiplón mayor. El borde superior es libre, salvo cuando da inserción al ligamento císticoduodenocólico de que hemos hablado antes.

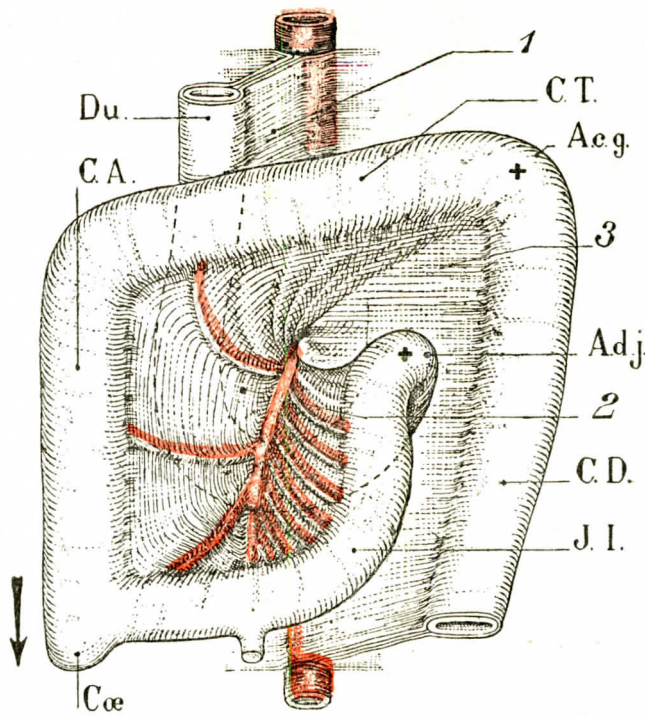


FIG. 286

Torsión del asa intestinal a 270°.

La rotación ha terminado.

A.d.j., ángulo duodenoyeyunal que sube y se fija. — A.c.g., ángulo cólico izquierdo fijado. — Du., duodeno — Cæ., ciego que desciende en el sentido de la flecha. — C.A., colon ascendente — C. T., colon transverso. — C.D., colon descendente. — J.I., yeyunoileon.

1, resoduodeno casi completamente oculto. — 2, mesenterio común. — 3, meso del intestino terminal

La hoja anterior tapiza siempre la cara anterior del duodeno; en cuanto a la hoja posterior, habiendo encontrado el páncreas, se ha reflejado hacia dentro para constituir la pared posterior de la trascavidad de los epiplones. La cara posterior del duodeno está, pues, aquí desprovista de peritoneo.

b) *Segunda porción.* — La serosa sólo cubre la cara anterior del duodeno. La semicircunferencia posterior es extraperitoneal, descansa directamente en los órganos subyacentes. El peritoneo que tapiza la cara anterior debe ser examinado por encima y por debajo del mesocolon transverso.

α) *Porción supramesocólica.* — Encima del mesocolon transverso, la hoja peritoneal que ha cubierto la cara anterior del riñón derecho, u hoja prerrenal, se

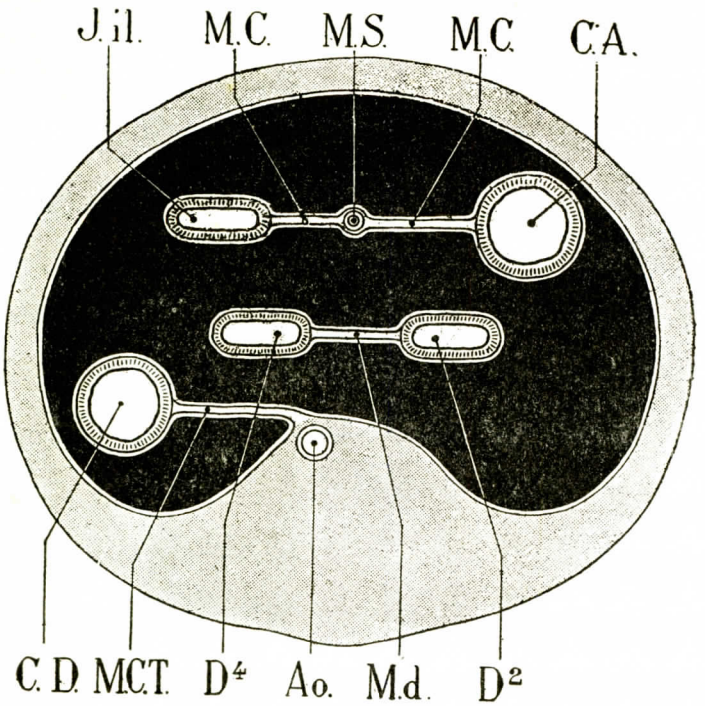


Fig. 287

Corte transversal del abdomen antes de los procesos de reunión.

Ao., aorta. — M.S., arteria mesentérica superior. — J.il., yeyunoíleon. — C.A., colon ascendente — M.C., mesenterio común. — $D^2$, $D^4$, segunda y cuarta porciones del duodeno reunidas por M. d., mesoduodeno. — C.D., colon descendente reunido a la pared por M.C.T., mesocolon terminal.

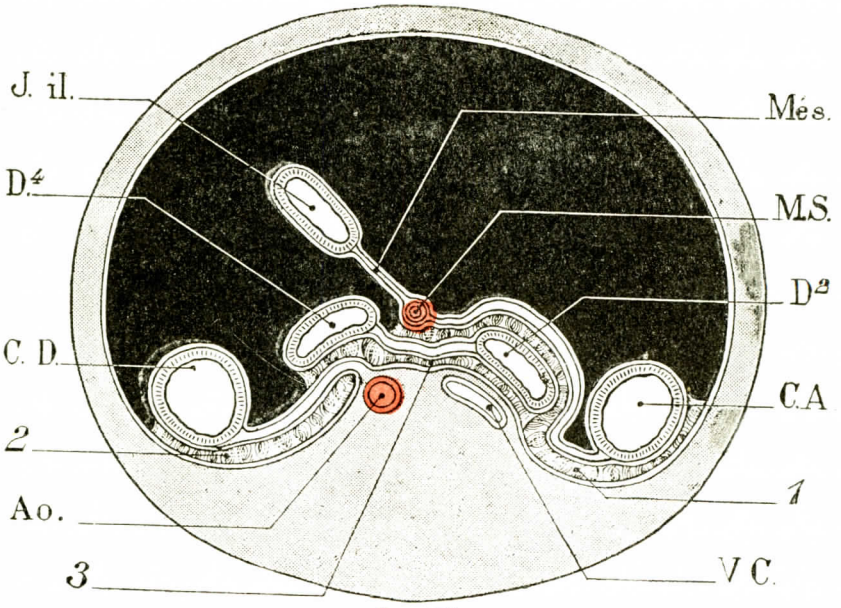


Fig. 288

Corte transversal del abdomen después de los procesos de reunión.

Para simplificar la figura, no se han representado los órganos génitourinarios.

Ao., aorta. — M.S., mesentérica superior. — V.C., vena cava inferior. — J.il., yeyunoíleon. — Mes., mesenterio (queda móvil). — C.A., colon ascendente. — C.D., colon descendente.

1, fascia de unión del mesocolon ascendente (lámina de Toldt). — 2, fascia de unión del mesocolon descendente. — $D^2$, $D^4$, segunda y cuarta porciones del duodeno. — 3, fascia de unión del mesoduodeno (lámina de Treitz).

dirige a la izquierda, encuentra la vena cava inferior, pasa por delante de ella, se insinúa ligeramente entre ella y el duodeno y luego cubre la cara anterior del cilindro duodenal y la cara anterior de la cabeza del páncreas. Llegado a este punto, el peritoneo constituye la hoja parietal posterior. A la izquierda, en el punto marcado por el paso de la arteria gastroduodenal, esta hoja constituye la raíz derecha del ligamento gastrocólico, que se junta por abajo con el mesocolon transverso. Por abajo, esta hoja se continúa en la cara superior del mesocolon transverso (fig. 290) y, por arriba, se confunde con la parte más externa del epiplón menor, alrededor del pedículo hepático. Así pues—lo que es importante desde el punto de vista quirúrgico—, la primera parte del duodeno, en su porción fija, y la mitad superior de la segunda, porción supramesocólica, ocupan la prolongación derecha o infrahepática de la gran cavidad peritoneal, mientras que la porción móvil se halla en relación con la trascavidad de los epiplones. La inserción del ligamento gastrocólico marca el límite. Podemos, pues, decir: toda la parte situada por fuera de la inserción está en la gran cavidad peritoneal; la que está situada por dentro de la inserción corresponde a la trascavidad de los epiplones.

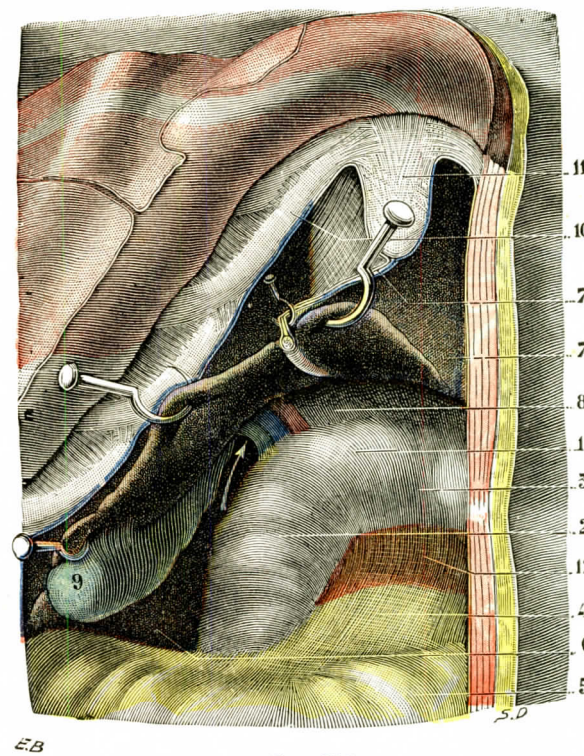


FIG. 289

Porción inicial del duodeno (T.-J.).

(La pared abdominal ha sido incidida y el colgajo fuertemente reclinado hacia arriba y afuera después de haber sido desinsertado en parte del reborde cartilaginoso del tórax.)

1, primera porción o porción hepática del duodeno. — 2, segmento supramesocólico de la segunda porción o porción descendente del duodeno. — 3, píloro. — 4, mesocolon transverso. — 5, colon transverso — 6, riñón derecho. — 7, hígado, con 7', su ligamento suspensorio — 8, epiplón menor, cuyo borde libre contiene el pedículo del hígado y contribuye a formar el hiato de Winslow, en el cual se introduce una flecha. — 9, vesícula biliar. — 10, reborde cartilaginoso del tórax. — 11, apéndice xifoides. — 12, páncreas.

Existe a veces un pliegue triangular que une el polo superior del riñón derecho a la segunda porción del duodeno. Se le da el nombre de *pliegue hepatorrenal o ligamento duodenorrenal*. Puede continuarse con el ligamento císticocólico y con un ligamento hepatorrenal.

Existe, pues, en este caso, por debajo del hígado, una especie de embudo que precede al hiato de Winslow, tabica la región infrahepática y la aísla parcialmente de la gran cavidad peritoneal.

β) *Porción inframesocólica.* — Por debajo del mesocolon transverso, la tercera porción del duodeno está atravesada en bandolera por el mesenterio La segunda porción del duodeno está tapizada aquí por una hoja peritoneal, la hoja abdominal posterior, que se continúa: por arriba, con la hoja inferior del mesocolon transverso; a la izquierda, con la hoja derecha del mesenterio; a la derecha, con

la hoja izquierda del mesocolon ascendente. Esta porción del duodeno corresponde, pues, al compartimiento inframesocólico derecho.

c) *Tercera porción.* — La tercera porción está tapizada por el peritoneo abdominal posterior, como el de la parte baja de la segunda porción, es decir, que

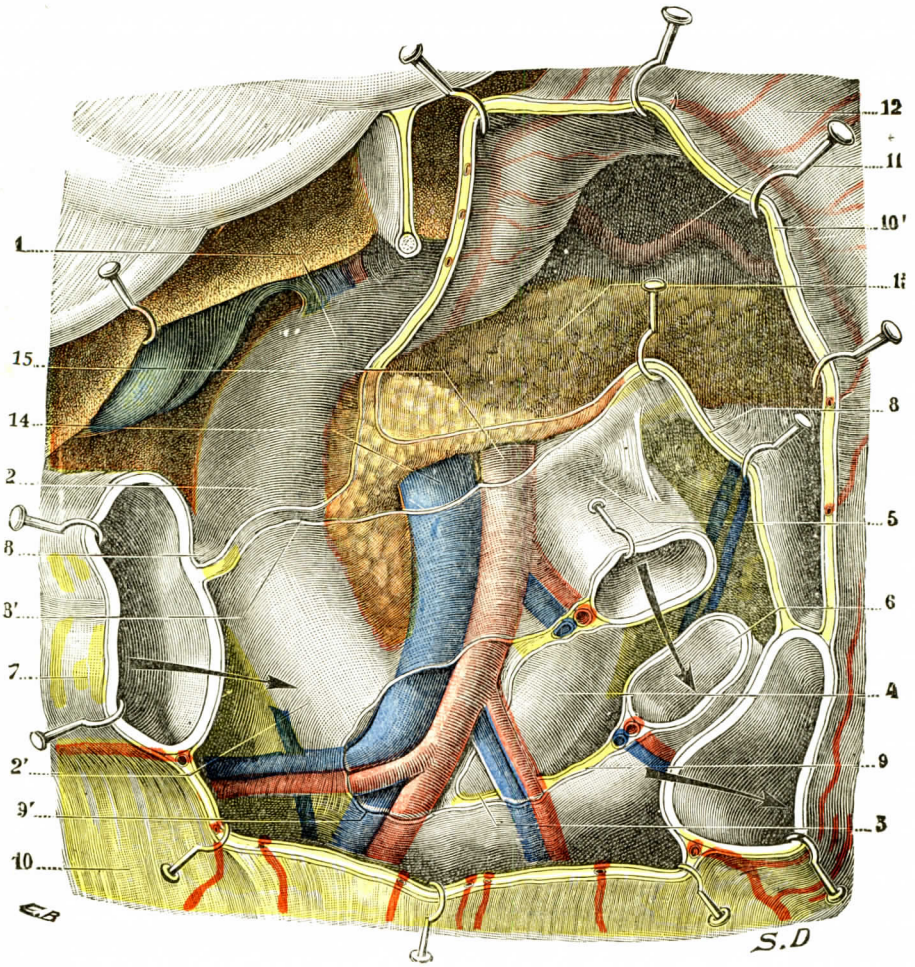


Fig. 290

El duodeno, visto en su sitio (T.-J.).

(Se ha practicado una ventana sobre el colon transverso y su meso por una parte, sobre la porción inicial del yeyunoileon y del mesenterio por otra parte. El borde inferior del estómago ha sido erinado hacia arriba y a la izquierda, y el borde inferior del hígado hacia arriba y a la derecha.)

1, primera porción del duodeno. — 2, segunda porción, con 2', segmento inframesocólico de esta segunda porción. — 3, tercera porción. — 4, cuarta porción. — 5, ángulo duodenoyeyunal. — 6, íleon. — 7, colon transverso. — 8, mesocolon transverso, con 8', límites de la sección hecha a nivel de su inserción en los órganos aplicados a la pared posterior del abdomen. — 9, mesenterio, con 9', límites de la sección hecha a nivel de su borde de inserción. — 10, epiplón mayor, con 10', porción de este epiplón que constituirá el ligamento gastrocólico. — 11, trascavidad de los epiplones. — 12, estómago. — 13, páncreas. — 14, vena mesentérica superior. — 16, arteria mesentérica superior.

se continúa: por arriba, con la hoja inferior del mesocolon transverso; a la derecha, con la hoja izquierda del mesocolon ascendente; a la izquierda, con la hoja derecha de la raíz del mesenterio, hacia abajo desciende por la cara anterior del músculo psoas derecho.

La cara anterior de la tercera porción es cruzada a veces por la raíz parietal del mesenterio. Según WIART y DESJARDINS, la raíz del mesenterio desciende, en el 60 por 100 de los casos, hacia dentro, es decir, a la derecha de la cuarta porción del duodeno, y cruza, por consiguiente, más abajo la cara anterior de la tercera. Según TURNESCO *(Le Mésentère*, 1923, la proporción sería menos elevada. No excedería del 30 por 100. Estas relaciones dependen: primero, por una parte, de la formación del duodeno; por otra parte, de los adosamientos del meso primitivo. Se concibe que en la forma en V vertical (fig. 291), o en el caso opuesto, en el tipo en V horizontal (fig. 292), las relaciones del mesenterio con la tercera porción no existen. Por lo demás, insistiremos en estas relaciones a propósito de la cuarta porción.

d) *Cuarta porción.* — Como en la tercera, la porción ascendente del duodeno ya no está cubierta por el peritoneo en su mitad o en sus dos tercios posteriores. La hoja serosa que aplica esta porción junto a la columna vertebral y los órganos retroperitoneales se continúa, por arriba, con la hoja inferior del mesocolon transverso, a la derecha con la hoja preduodenal, y a la izquierda con la hoja prerrenal izquierda. Sin embargo, las relaciones no son tan sencillas. La raíz del mesenterio cruza a menudo esta porción ascendente. Según TURNESCO, el tipo más frecuente (60 por 100 de los casos) está representado por la presencia de la raíz del mesenterio en la cara anterior de la cuarta porción del duodeno (fig. 293, II). En el 30 por 100 de los casos pasa ligeramente a la derecha; en el 9 por 100 de los casos desciende a la izquierda, dejando la totalidad del asa duodenal en el campo derecho del mesenterio. En este caso, el polo superior de éste se inserta en la parte baja del ángulo duodenoyeyunal o también en la parte inicial del yeyuno. Cuando el mesenterio cruza la cara anterior de la parte terminal de la tercera porción del duodeno, lo que es el caso más frecuente, la porción ascendente del duodeno y el ángulo duodenoyeyunal, y a veces también un segmento de la tercera porción, se encuentran en el campo mesentérico izquierdo. El peritoneo preduodenal se continúa, pues: a la derecha, con la hoja izquierda del mesenterio; por arriba con la hoja anterior del mesocolon transverso; a la izquierda, con la hoja prerrenal izquierda y, más abajo, con la hoja derecha del mesocolon descendente, por abajo, con la hoja peritoneal posterior del abdomen.

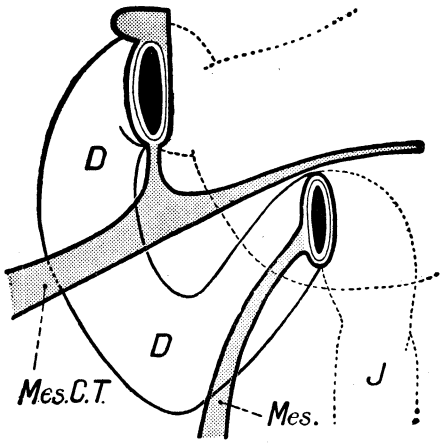


FIG. 291

Conexiones duodenales de la raíz del mesenterio, según la forma del duodeno (según TURNESCO).

Tipo I, duodeno en V vertical.
D, duodeno. — J, yeyuno. — Mes., mesenterio.
Mes. C. T., mesocolon transverso.

**3.° Relaciones de las diferentes porciones del duodeno.** — Las consideraciones sobre las conexiones duodenopancreáticas y sobre la manera cómo se conduce el peritoneo nos permiten comprender las relaciones de cada una de las porciones del duodeno. Anatómicamente, cada una de ellas tiene su individualidad propia. Quirúrgicamente tienen también su fisonomía particular. La primera porción es la región de la úlcera duodenal; la segunda es la de las oclusiones bajas del colédoco, de los tumores del páncreas; la tercera es la de las oclusiones duodenales o de los aplastamientos traumáticos contra la columna vertebral.

a) *Primera porción* (figs. 294 y 295). — La primera porción establece la reunión de un órgano móvil, el estómago, y un órgano fijo, la segunda porción del duodeno. Está siempre dirigida a la derecha y atrás; de arriba abajo en el 40 por 100 de los casos, horizontalmente en el 33 por ciento, de abajo arriba en el 26 por 100. En su segmento interno, gástrico, la primera porción, lo hemos dicho ya, conserva su movilidad; en su segundo segmento es fija. La oblicuidad varía con la repleción del estómago. Cuando éste se llena, el píloro se separa de la pared abdominal posterior, se dirige a la derecha y adelante y atrae consigo la primera porción del duodeno, que toma entonces una dirección ánteroposterior

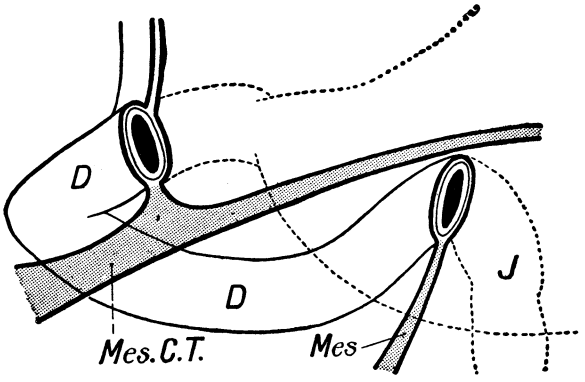


Fig. 292

Conexiones duodenales de la raíz del mesenterio, según la forma del duodeno (según Turnesco).

Tipo II, duodeno en V horizontal
D, duodeno. — J, yeyuno. — Mes., mesenterio. Mes. C. T., mesocolon transverso.

La primera parte del duodeno, denominada también *porción subhepática* o porción horizontal superior, corresponde generalmente al cuerpo de la primera vértebra lumbar; más excepcionalmente, en posición alta, a la duodécima dorsal o, en posición baja, a la segunda lumbar. Se hunde de izquierda a derecha bajo la cara inferior del hígado; el lóbulo cuadrado está encima y la oculta. Llega a ponerse en contacto con la mitad derecha del hígado; el *tubérculo caudado* de la cara inferior del hígado descansa a menudo en el ángulo superior del duodeno. La vesícula biliar, en la pelvis y a la altura del cuello, se apoya sobre esta

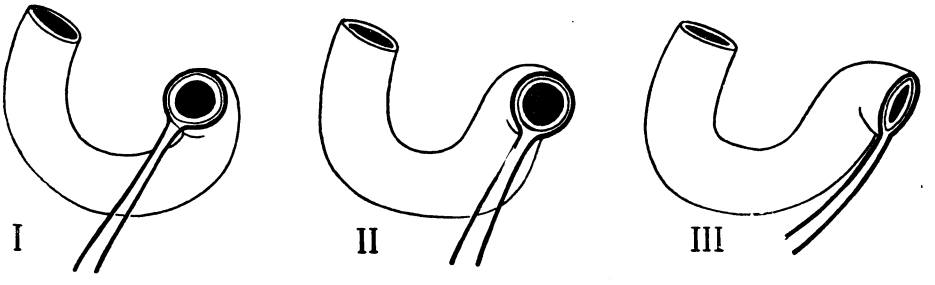


Fig. 293

Conexiones duodenales de la raíz del mesenterio (según Turnesco).

I, tipo denominado clásico; la raíz pasa por delante de la tercera porción.—II, tipo el más frecuente (Turnesco), la raíz pasa por delante de la cuarta porción. — III, la raíz pasa a la izquierda del mesenterio.

primera porción. En el cadáver, el *ángulo infrahepático* del duodeno está generalmente teñido de verde por la bilis. Hemos visto que a veces la vesícula le estaba unida por el ligamento duodenocístico. Por esto no es raro ver adherencias inflamatorias solidarizar la vesícula y el duodeno. Cruveilhier ha señalado desde hace mucho tiempo la migración de los cálculos biliares de la vesícula a esta

porción del tubo digestivo, a consecuencia de la fistulación de ambos órganos (*fístulas colecistoduodenales*).

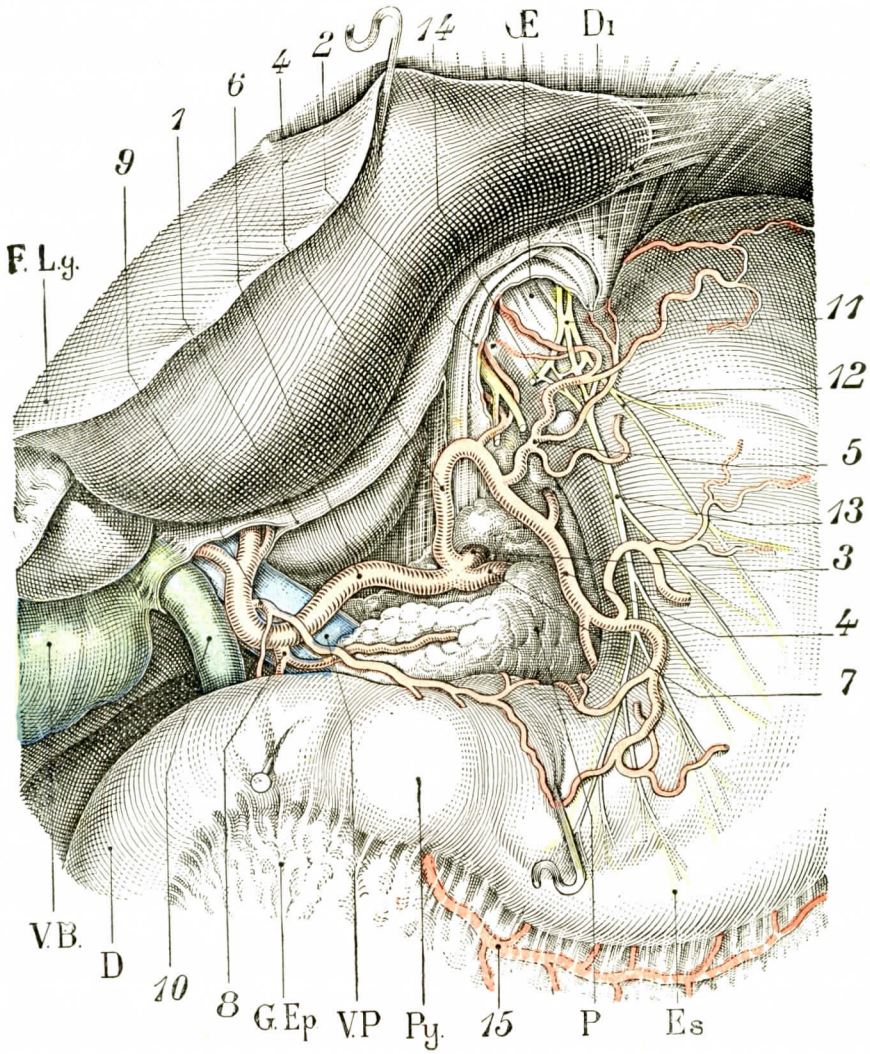


Fig. 294

Región de la curvatura menor del estómago y pedículo hepático.

Dl., diafragma. — Œ., esófago. — F. l. g., lóbulo izquierdo del hígado. — V. B., vesícula biliar. — D., duodeno. — G. Ep., epiplón mayor. — V. P., vena porta. — Py., piloro. — P., páncreas. — Es., estómago.

1, sección de las dos hojas del epiplón menor. — 2, peritoneo abdominal posterior seccionado que pasa a nivel del esófago abdominal (ligamento frenoesofágico). — 3, tronco celíaco. — 4, 4, arteria coronaria estomáquica que da 5, una arteria para la tuberosidad mayor, dejando otros ramos para el cardias, para el esófago y para la cara anterior del estómago. — 6, arteria hepática. — 7, arteria esplénica. — 8, arteria gastroduodenal. — 9, arteria pilórica que se anastomiza con la coronaria estomáquica. — 10, conducto colédoco. — 11, nervio neumogástrico derecho disociándose y dando 12, nervio gástrico anterior y superior. — 13, nervio principal de la curvatura menor del estómago. — 14, nervio gastrohepático. — 15, arteria gastroepiploica derecha.

La parte inferior de esta primera porción está en contacto con el páncreas y los dos tubérculos que limitan el canal de su cuello (véase pág. 274). Hemos visto

que el epiplón mayor se desprende de la parte ánteroinferior de esta porción. Por delante, la cara anterior corresponde al hígado, a la vesícula y a la parte inferior del cuerpo de esta última. Cerca del píloro comprobamos la vena infrapélvica y sus ramas (fig. 296).

La cara posterior, como la del estómago, está ante todo en relación con la trascavidad de los epiplones en su porción yuxtapilórica. Más lejos entra en contacto con los elementos del pedículo hepático: el tronco de la vena porta por detrás

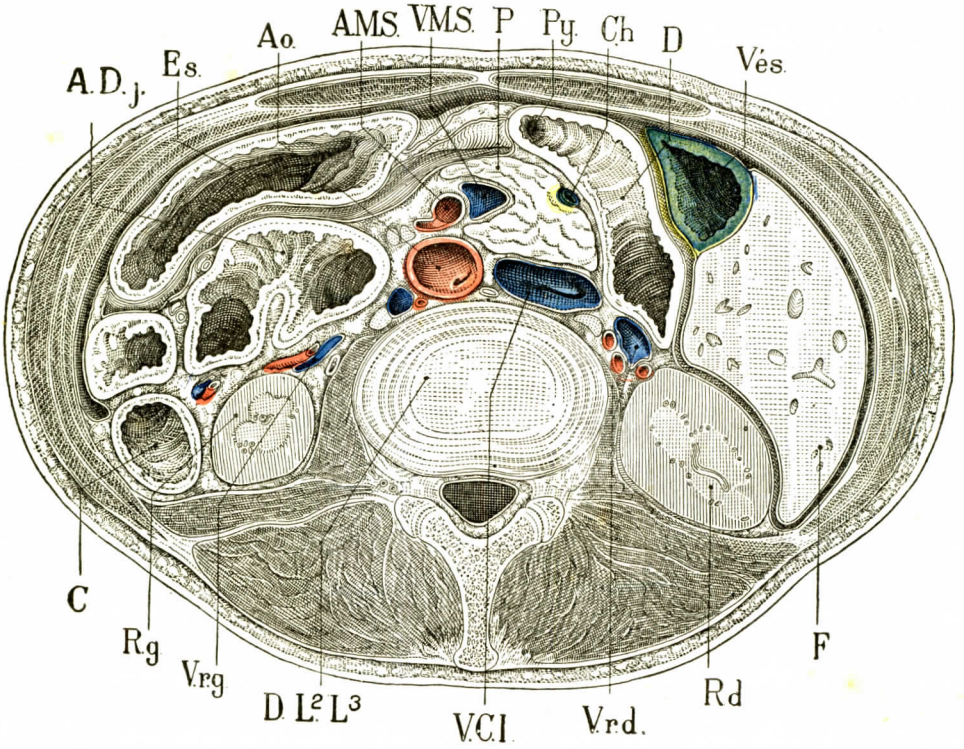


Fig. 295

Corte que pasa entre la segunda y la tercera lumbares.

D L² L³, disco situado entre la segunda y la tercera vértebras lumbares. — V. C. I., vena cava inferior. — V. r. d., vena renal derecha. — R. d., riñón derecho. — F, hígado. — Ves., vesícula. — D, primera porción del duodeno. — Ch., colédoco. — Py., píloro. — P., páncreas. — V. M. S., vena mesentérica superior. — A. M. S., arteria mesentérica superior. — Ao., aorta. — Es., estómago. — A. D. j., ángulo duodenoyeyunal. — C., colon izquierdo. — R. g., riñón izquierdo. — V. r. g., vena renal izquierda.

y a la derecha, la arteria hepática por delante de la vena, el conducto colédoco a la derecha de los dos grandes vasos y en un plano más superficial. Conviene subrayar que el pedículo hepático es *retroduodenal*. Es un artificio utilizado, ora para la demostración anatómica, ora en el curso de un acto quirúrgico, bajar la primera porción del duodeno para descubrir el pedículo hepático y considerar entonces como un segmento supraduodenal los órganos que la constituyen La figura 296 representa las variaciones de las relaciones de la bifurcación de la arteria hepática con el duodeno. La arteria hepática da su rama gastroduodenal que pasa por debajo de la primera porción en el límite entre el segmento móvil y el segmento fijo. Llegada al borde inferior del duodeno se divide en gastroepiploica derecha y

pancreáticoduodenal superior. Esta arteria gastroduodenal, en contacto con el duodeno, se encuentra separada del colédoco por el *tubérculo omental* (véase *Páncreas*). En su travesía infraduodenal la arteria se aplica al ángulo formado por el duodeno y el tejido pancreático. El peritoneo, que marca aquí el límite derecho de la trascavidad de los epiplones, se pega a ella, pasando de la cara posterior del duodeno a la cabeza pancreática.

Esta primera porción del duodeno es aquella sobre la que se interviene lo más a menudo. Es fácilmente movilizable en su parte izquierda, que recibe, en su borde superior, la arteria pilórica y los nervios duodenopilóricos y que da inserción, en su parte inferior, al epiplón mayor, en el que circunda la gastroepiploica derecha.

b) *Segunda porción.*—La segunda porción del duodeno se denomina justamente también la porción descendente. Desciende, en efecto, casi verticalmente a lo largo del lado derecho del cuerpo de las segunda, tercera y cuarta vértebras lumbares.

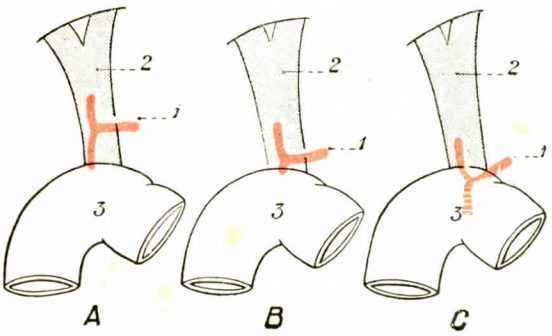


FIG. 296

Relaciones de la bifurcación de la hepática con el duodeno (según DESCOMPS).

1, arteria hepática. — 2, vena porta. — 3, duodeno.

A, el tronco de la arteria termina a notable distancia, 15 a 25 milímetros, del borde superior del duodeno (48 por 100).—B, la terminación arterial está próxima al borde intestinal (32 por 100). — C, la terminación arterial se hace en contacto con el duodeno o detrás (20 por 100).

*Por arriba* y *delante* se halla en relación con la vesícula biliar, con la que está a veces unida, como hemos dicho ya, por el ligamento císticoduodenocólico. Debajo de la vesícula corresponde al extremo derecho del colon transverso, que la cruza, y a los vasos cólicos superiores derechos. Las asas flotantes del intestino delgado descansan a veces sobre ella, en la porción inframesocólica.

*Por detrás*, el duodeno corresponde a la pared abdominal posterior, constituída aquí por el psoas y la parte externa del cuadrado de los lomos. Pero no descansa directamente en este plano muscular: está separado de él por el pedículo renal y por el mismo riñón. Descansa, en efecto, en la parte interna de la cara anterior del riñón. En ciertos casos, sin embargo, es más interno y desciende a lo largo del borde derecho de la vena cava inferior (fig. 297). La fascia de Treitz separa el duodeno del plano renal.

*A la izquierda*, la segunda porción está cubierta por el conducto pilórico que cae sobre ella. Recordemos que está íntimamente unida en este punto con la cabeza del páncreas y que es atravesada, casi a mitad de la altura de su recorrido, por los conductos colédocos de Santorini y de Wirsung, que vienen a abrirse en ella.

*A la derecha*, la segunda porción duodenal se halla primero en contacto con el hígado. Determina en él una impresión, la *impresión duodenal* de His, situada por dentro y por delante de la impresión renal. Luego entra en relación con el colon ascendente, en particular el ángulo derecho. Este se halla unas veces alejado, otras aproximado al duodeno, según la longitud del mesocolon ascendente.

Esta porción del duodeno, con sus planos supra y submesocólico, presenta cierto grado de movilidad lateral. La distensión del colon ascendente puede rechazarla hacia dentro. Su altura está sujeta a variaciones bastante numerosas. Su parte inferior o ángulo inferior del duodeno, corresponde generalmente a la cuarta

lumbar; pero puede alcanzar la quinta (posición baja) o no exceder de la tercera (posición alta).

c) *Tercera porción.* — La tercera porción, denominada *porción horizontal*, es cóncava hacia atrás. Se extiende, en efecto, delante del cuerpo de la cuarta vértebra lumbar o más raramente de la tercera. La eminencia de la columna vertebral la levanta. Descansando en el plano vertebral, plano óseo o inmóvil, es fácilmente dañada en las contusiones del abdomen. A veces muy corta (duodeno en V vertical), a veces muy largo (duodeno en V horizontal), tiene en el tipo clásico el aspecto de un cilindro dispuesto en el sentido frontal, más ensanchado que las otras partes del duodeno, formando una especie de bolsa, la *bolsa biliopancreática*. Lo que la caracteriza, desde el punto de vista de sus relaciones, es que pasa por el desfiladero vascular comprendido entre la aorta por detrás y los vasos mesentéricos por delante.

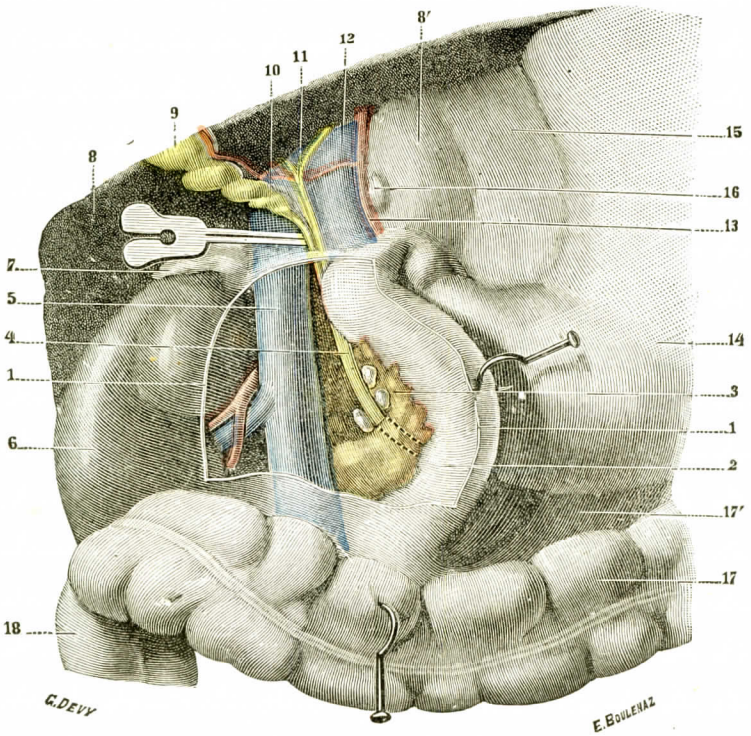


Fig. 297

Relaciones posteriores de la porción descendente del duodeno (T.-J.).

(El peritoneo ha sido incidido a nivel de la línea donde pasa del duodeno al riñón; la segunda porción del duodeno, así liberada, ha sido fuertemente apartada hacia dentro, arrastrando consigo la cabeza del páncreas y el colédoco; es la maniobra operatoria designada con el nombre de *desprendimiento duodenopancreático*.)

1, peritoneo duodenorrenal, incidido longitudinalmente. — 2, segunda porción del duodeno erinada hacia dentro. — 3, cabeza del páncreas (cara posterior) con tres ganglios linfáticos. — 4, colédoco. — 5, vena cava inferior. — 6, riñón derecho, con sus vasos. — 7, cápsula suprarrenal. — 8, hígado fuertemente levantado, con 8', lóbulo de Spiegel. — 9, vesícula biliar. — 10, conducto cístico. — 11, conducto hepático. — 12, vena porta. — 13, arteria hepática. — 14, estómago. — 15, epiplón gastrohepático. — 16, ganglio linfático. — 17, colon transverso, con 17', el mesocolon transverso. — 18, colon ascendente.

*Por arriba* corresponde a la cabeza del páncreas, a su gancho y al tejido celular que se interpone hacia la izquierda, entre el borde del páncreas y el intestino. La raíz del mesocolon transverso pasa por encima de ella.

*Por abajo corresponde* a las asas delgadas y a la región prevertebral.

*Por detrás* cruza sucesivamente, de derecha a izquierda, la vena cava inferior y la aorta abdominal. Esta suministra aquí las arterias espermáticas.

*Por delante* es cruzada por los vasos mesentéricos (fig. 299). La arteria está a la izquierda, la vena a la derecha. Aorta y arteria mesentérica forman una hor-

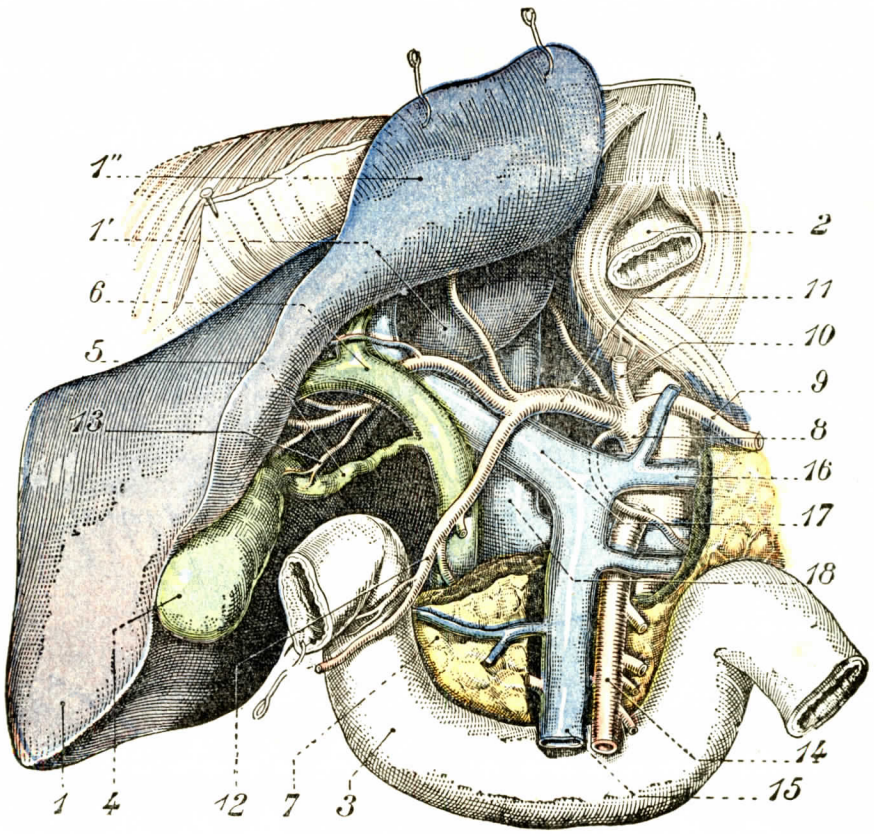


FIG. 298

El pedículo hepático y los órganos en relación con la cabeza del páncreas. Esta ha sido incidida para mostrar los orígenes de la vena porta.

1, hígado, lóbulo derecho. — 1', hígado, lóbulo de Spiegel. — 1'', hígado, lóbulo cuadrado. — 2, esófago. — 3, duodeno. — 4, vesícula biliar. — 5, conducto cístico. — 6, conducto hepático. — 7, páncreas. — 8, tronco celíaco. — 9, arteria esplénica. — 10, arteria coronaria estomáquica. — 11, arteria hepática dividida en ramillete (la rama derecha se desliza entre la vena porta y el conducto hepático). — 12, arteria gastroduodenal. — 13, arteria cística que pasa al gran triángulo hepatocístico. — 14, arteria mesentérica superior. — 15, vena mesentérica mayor. — 16, vena esplénica. — 17, vena porta. — 18, vena cava inferior.

quilla de ángulo superior que abraza el duodeno. Se han señalado casos de oclusión, de obstrucción duodenal, que serían determinados por esa pinza vascular. En efecto, los vasos mesentéricos penetran a esta altura en la raíz del mesenterio. que cruza, como hemos dicho ya, la cara anterior de la parte izquierda de la porción horizontal del duodeno. La tracción del mesenterio, por una causa cualquiera (ptosis, adherencia inflamatoria, etc.), aplastaría el asa duodenal, estirando la arteria mesentérica y cerrando así la abertura de la horquilla vascular. Las asas del intestino delgado ocultan generalmente esta tercera porción.

d) *Cuarta porción.* — La cuarta porción o *porción ascendente*, sigue el lado izquierdo de la columna vertebral y de la aorta. Sube así de la cuarta a la segunda vértebras lumbares. Es por completo submesocólica. Su límite superior está constituído por el ángulo duodenoyeyunal

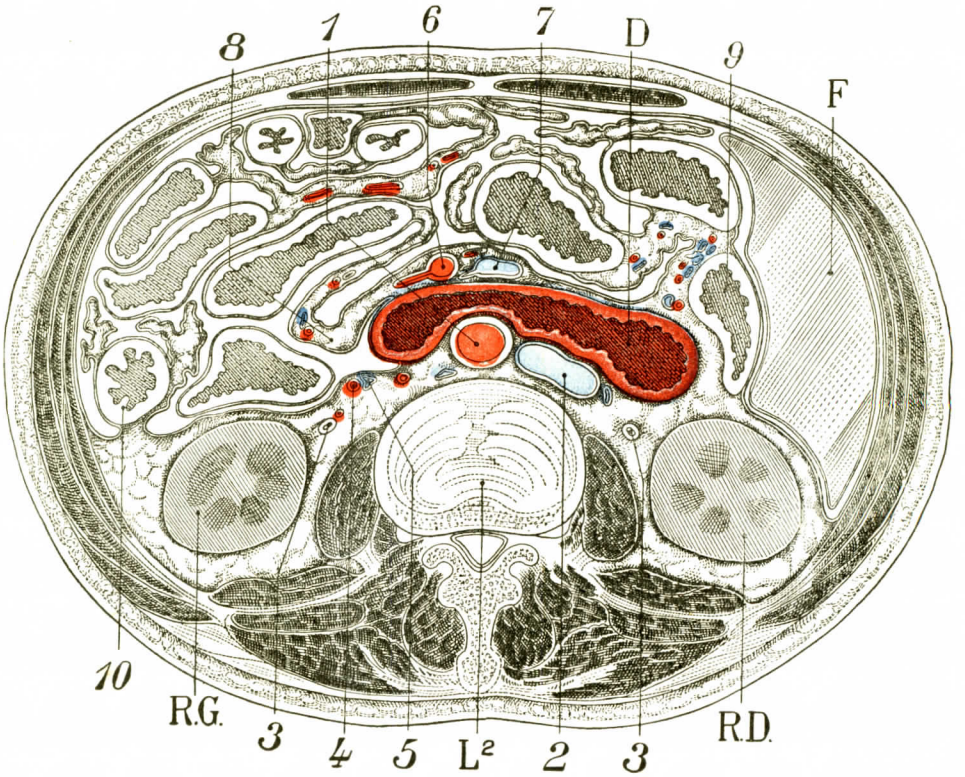


Fig. 299

Corte que pasa por la apófisis espinosa de la segunda lumbar.

L², segunda lumbar. — R. D., riñón derecho. — R. G., riñón izquierdo. — F., hígado. — D., tercera porción del duodeno interesada en su longitud. Se ve bien la horquilla vascular comprendida entre la aorta (1) y la mesentérica superior (6).

1, aorta. — 2, vena cava inferior. — 3, 3, uréteres derecho e izquierdo. — 4, arteria cólica izquierda. — 5, vena mesentérica inferior. — 6, arteria mesentérica superior. — 7, vena mesentérica superior. — 8, mesenterio. — 9, colon derecho. — 10, colon izquierdo.

*Por delante*, corresponde a las asas del intestino delgado y a la cara posterior de la porción horizontal del estómago y al mesocolon transverso que la separa de ésta.

*Por detrás*, descansa, por intermedio de la lámina de Treitz, en el músculo psoas y es cruzada por los vasos renales izquierdos (fig. 301, 2'). Se comprueban también en este punto los vasos espermáticos izquierdos, que pasan por detrás de esta porción del duodeno para descender a la región lumboilíaca.

*A la derecha* está en relación con el páncreas. La raíz del mesenterio pasa por su cara anterior y, a veces, a la derecha de ella; la mayor parte de esta porción está siempre situada, por consiguiente, en el compartimiento mesentérico izquierdo.

*A la izquierda*, el duodeno está en relación, pero a distancia, con el borde interno del riñón izquierdo. Entre el borde de este riñón y el duodeno existe un

espacio en el que se deslizan el uréter y dos vasos: la arteria cólica izquierda superior o arteria del ángulo izquierdo y la vena mesentérica inferior. Estos dos vasos dibujan una curva, estando la vena por dentro de la arteria, curva que se denomina *arco vascular de Treitz* (fig. 306, 5). La arteria se dirige por fuera hacia los cólones,

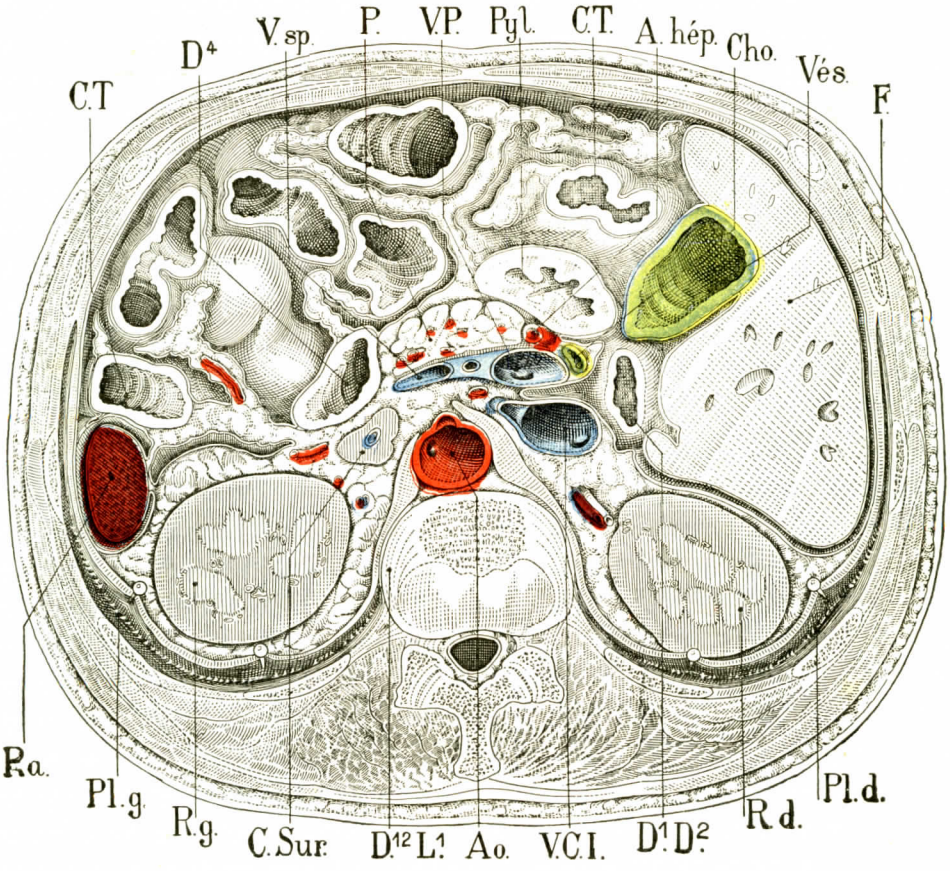


FIG. 300

Corte horizontal pasando entre $D^{12}$ y $L^1$.

Ao., aorta. — V. C. I., vena cava inferior. — $D^1$, $D^2$, ángulo infrahepático del duodeno (unión de la primera y segunda porciones). — R. D., riñón derecho. — Pl. d., pleura derecha. — F., hígado. — Ves., vesícula. — Cho., colédoco. — A. hép., arteria hepática. — C. T., colon transverso. — Pyl., píloro. — V. P., vena porta. — P., páncreas. — V. sp., vena esplénica. — $D^4$, cuarta porción del duodeno. — C. T., colon transverso. — Ra., bazo. — Pl., pleura izquierda. — R. g., riñón izquierdo. — C. sur., cápsula suprarrenal.

alejándose del duodeno; la vena, que acaba de cruzar la arteria, se dirige arriba y adentro y se aproxima a ella, para pasar por encima del ángulo duodenoyeyunal. En este punto se encuentran, levantados por estos vasos, pliegues peritoneales que determinan las fositas duodenales superior y duodenal inferior (véase pág. 295).

La cuarta porción del duodeno es poco móvil en sentido transversal. Es preciso llevar a la derecha las asas delgadas del mesenterio para descubrirla y llegar a ella.

4.° **Angulo duodenoyeyunal.** — MÚSCULO DE TREITZ. — En su porción terminal el duodeno forma, con el yeyuno, un codo agudo que se denomina ángulo

duodenoyeyunal. Da inserción al mesenterio. Este ángulo ofrece dos vertientes, una duodenal y otra yeyunal. La vertiente duodenal es fija y la yeyunal es móvil. Esta pequeña región merece ser estudiada con más detalles de los que corrientemente dan los clásicos.

a) *Situación.* — El ángulo duodenoyeyunal está situado en el lado izquierdo de la columna vertebral, a la altura del disco que separa la primera de la segunda

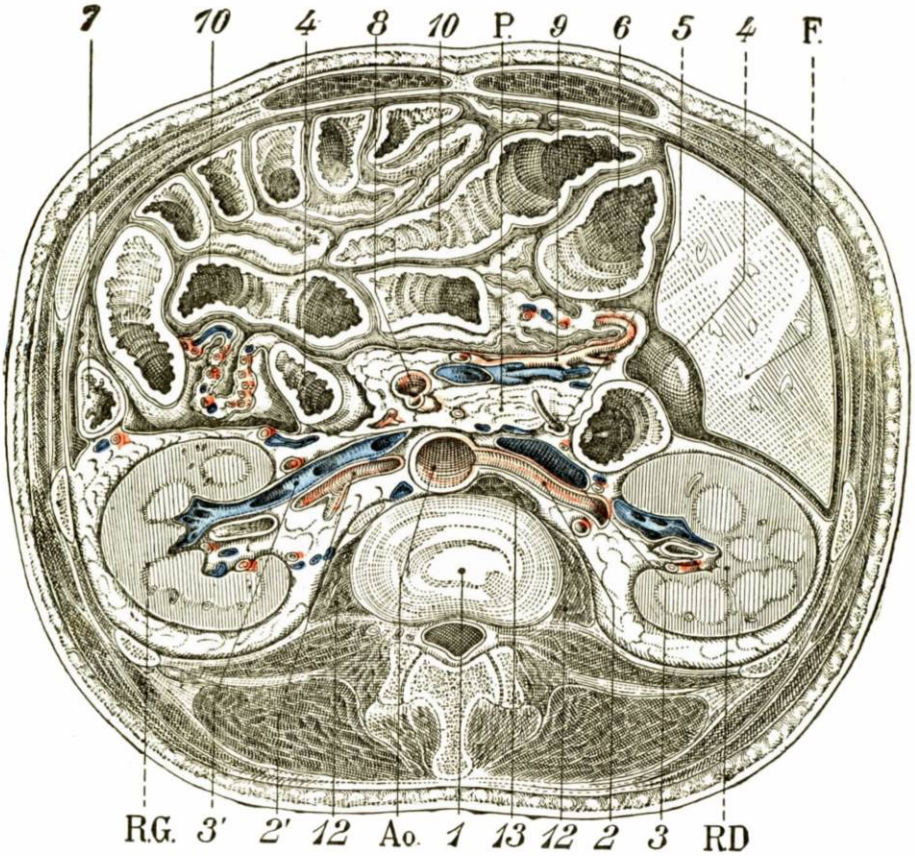


FIG. 301

Corte que pasa por el disco que separa la primera de la segunda vértebras lumbares.

Ao., aorta. — R. D., R.G., riñones derecho e izquierdo. — F., hígado. — P., páncreas.

1, cara superior de la segunda lumbar. — 2, 2', arterias renales derecha e izquierda. — 3, vena cava inferior. — 4, segunda porción del duodeno. — 4', cuarta porción del duodeno. — 5, un estilete pasa por la abertura duodenal del colédoco. — 6, ángulo derecho del colon. — 7, colon descendente. — 8, arteria mesentérica superior con el origen de la pancreáticoduodenal. — 9, arteria cólica media que va al colon transverso. — 10, 10, asas delgadas. — 12, 12 psoas. — 13, pilar derecho del diafragma.

vértebras lumbares (fig. 295, A. D. J.). Está 3 ó 4 centímetros a la izquierda de la línea media. Existen numerosas variaciones de posición. Los desplazamientos pueden efectuarse, ora en sentido horizontal, ora en sentido vertical. Lateralmente, los desplazamientos son de pequeña extensión. Se establecen en un límite que no excede de 3 centímetros de separación. Por el contrario, los desplazamientos verticales pueden ser más extensos. Estas variaciones son solidarias de la forma del duodeno y de la situación alta o baja de éste.

b) *Fijación.* — El ángulo duodenoyeyunal está fijado a la pared abdominal posterior por el peritoneo duodenal, que se aplica a la última porción del duodeno, junto a la pared. La vertiente yeyunal es ligeramente móvil.

Fuera del peritoneo, el ángulo está fijo por el *músculo de Treitz* (fig. 302). Este músculo está constituído por fibras lisas que se extienden del ángulo duodenoyeyunal (vertiente duodenal) a los pilares del diafragma. Profundamente oculto detrás del páncreas, mide aproximadamente 1,5 centímetros de altura por 1,5 centímetros de anchura. Su espesor puede alcanzar un milímetro.

Se le puede considerar, con TURNESCO, como una especie de pequeño músculo digástrico con un cuerpo carnoso superior, diafragmático, más o menos desarrollado, y un cuerpo carnoso inferior, intestinal, reunido al precedente por una intersección fibrosa. Las terminaciones intestinales tienen la forma de un abanico triangular de vértice estirado superior. Estas fibras se insertan en el ángulo duodenoyeyunal y descienden a veces lejos por el borde superior de la cuarta porción duodenal. El vértice del abanico se dirige al orificio aórtico del diafragma: son fibras tendinosas que se confunden con el tejido celular denso que rodea el origen del tronco celíaco y de la arteria mesentérica y en el que penetran los nervios y los ganglios del plexo solar.

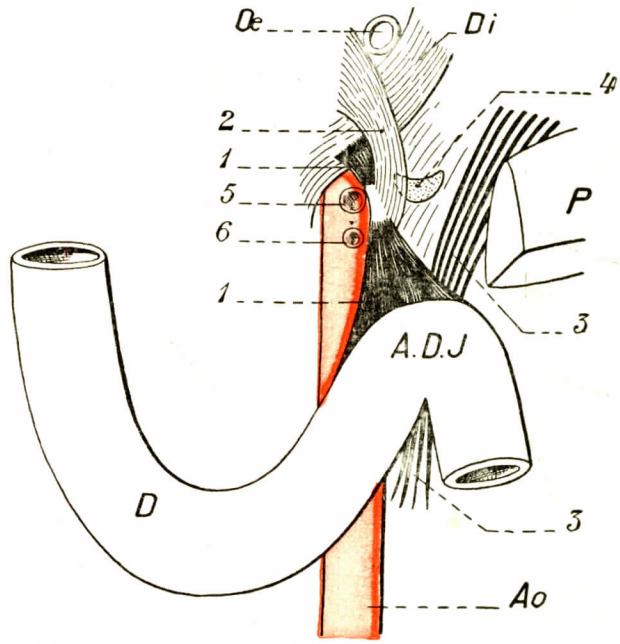


FIG. 302

El músculo de Treitz (según TURNESCO).

Œ, esófago. — Di., pilar del diafragma. — P., páncreas. — A.D.J., ángulo duodenoyeyunal. — D., duodeno. — Ao., aorta.

1, fascículo principal del músculo de Treitz. — 2, su fascículo accesorio. — 3, 3, su fascículo externo mesentérico. — 4, ganglio semilunar izquierdo. — 5, origen del tronco celíaco. — 6, origen de la arteria mesentérica superior.

El segundo fascículo o fascículo superior es accesorio (fig. 302, 2) y se origina en el borde derecho del orificio esofágico del diafragma, cruza el lado izquierdo del tronco celíaco, pasa delante del ganglio semilunar izquierdo y llega al fascículo principal, en medio del entrecruzamiento conjuntivo en que viene a insertarse. Así se constituye el músculo de Treitz propiamente dicho. TREITZ atribuye a este pequeño músculo un papel de refuerzo. Neutralizaría los estirones ejercidos por el ángulo duodenoyeyunal sobre los vasos y nervios de la región. Restablece el equilibrio por tracciones ejercidas en sentido inverso. Pero al lado de estas fibras existen otras que deben ser referidas al sistema general de las fibras musculares lisas que fijan ciertos puntos del tubo digestivo muy precozmente en el curso del desarrollo. Estas fibras, más largas, más profundas, nacen de la cara inferior de la cúpula diafragmática del lado izquierdo y, después de haber pasado por detrás de la cápsula suprarrenal izquierda, llegan al ángulo duodeno-

yeyunal, o, mejor, como ha indicado HARTMANN, al borde posterior derecho de la cuarta porción, en la proximidad del ángulo. En este punto algunas fibras del músculo de Treitz se confunden con la musculatura duodenal, mientras que las otras, rebasando el duodeno y el ángulo, van a perderse en el mesenterio.

c) *Relaciones.* — El ángulo duodenoyeyunal tiene con el peritoneo conexiones importantes. La estudiaremos en detalle al tratar del mesenterio y las fositas duodenales. Digamos desde ahora que se relaciona con el polo superior del mesenterio. En este punto se establece la unión entre el peritoneo parietal y el peritoneo visceral. El polo superior del mesenterio se asienta, pues, en el ángulo duodenoyeyunal (fig 293). En ciertos casos, cuando el adosamiento del mesoduodeno es incompleto, el polo mesentérico es transportado a la cuarta porción del duodeno; el ángulo duodenoyeyunal está en cierto modo, según la feliz expresión de TURNESCO, *yeyunalizado.* En el caso opuesto (fig. 393), el polo superior del mesenterio se refiere al yeyuno, por lo tanto más abajo del ángulo. En este caso el ángulo es totalmente inmóvil; está *duodenalizado.* Cuando el adosamiento del mesoduodeno en el espacio angular que separa el duodeno del yeyuno es incompleto, se comprueba una *fosita duodenoyeyunal inferior* (véase *Fositas duodenales).*

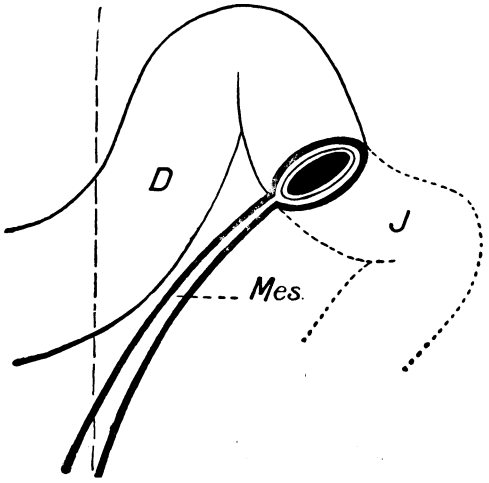


FIG. 303

Variación morfológica del polo superior del mesenterio (según TURNESCO).

El polo superior se ha transportado al yeyuno por exceso de adosamiento de la fascia mesocólica derecha.

Por su parte superior el ángulo duodenoyeyunal está en relación inmediata con la raíz del mesocolon y con el borde inferior, ensanchado en este punto, del cuerpo del páncreas. A veces el ángulo se suelda a ese mesocolon transverso; parece hasta hundido en su raíz. A través del mesocolon transverso, el ángulo duodenoyeyunal está en relación con la trascavidad de los epiplones y la cara posterior del estómago.

A la izquierda el ángulo duodenoyeyunal está en relación con el arco de Treitz, constituído, como ya hemos dicho, por el cruzamiento de la arteria cólica izquierda y la vena mesentérica inferior (fig. 306). Principalmente con este último vaso está en relación el ángulo. La vena describe, en efecto, una curva dirigida a la derecha, que comprende el ángulo antes de desaparecer detrás de él, y recibe a veces en este punto las venas cólicas izquierdas. Esta vena se ve por transparencia debajo del peritoneo parietal. Puede ofrecer variaciones de trayecto, así como la arteria cólica superior izquierda (VILLEMIN). Pero sus relaciones con el ángulo duodenoyeyunal son siempre constantes.

Por fuera del arco de Treitz se encuentran el uréter y el borde interno del riñón izquierdo.

La cara anterior del ángulo duodenoyeyunal ofrece relaciones vasculares importantes (fig. 304). En efecto, la primera rama izquierda de la mesentérica superior, destinada a la primera asa yeyunal, pasa por delante del ángulo, dirigiéndose horizontalmente de derecha a izquierda. En el ángulo, pero a alguna distancia del mismo, se divide en dos ramas, una derecha, la otra izquierda. La rama *derecha,* satélite del borde superior de las porciones cuarta y tercera y del duodeno, se une

a la pancreáticoduodenal izquierda, rama nacida de la mesentérica superior por encima de la arteria yeyunal. La rama *izquierda* está en íntima relación con el ángulo duodenoyeyunal. Va por su cara derecha para llegar al borde mesentérico de la primera asa, donde se anastomiza con la segunda rama yeyunal para formar el primer arco intestinal. Estas arterias van acompañadas de venas homó-

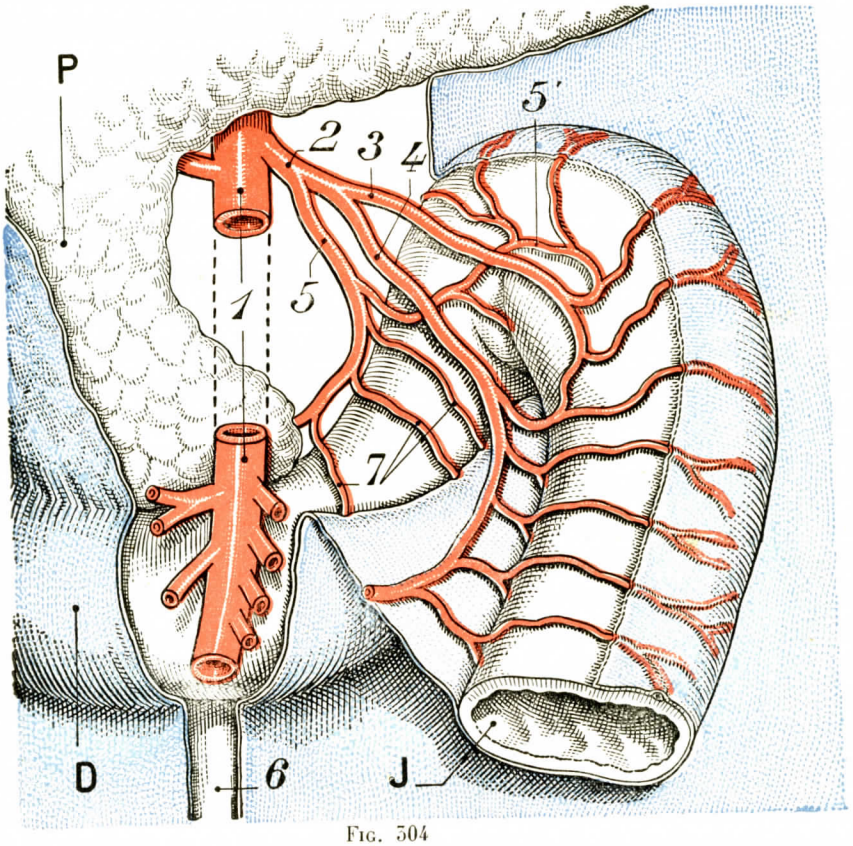


Fig. 304

Vascularización del ángulo duodenoyeyunal.

P., páncreas. — D., duodeno. — J., yeyuno.

1, arteria mesentérica superior. — 2, tronco común que da 3, la arteria del ángulo duodenoyeyunal propiamente dicha. — 4, arteria de la primera asa yeyunal. — 5, arteria pancreáticoduodenal izquierda inferior. — 5', anastomosis entre este tronco y la arteria del ángulo. — 6, raíz del mesenterio. — 7, ramo destinado a la porción ascendente del duodeno.

nimas. Se concibe, pues, que toda tentativa que tuviese por objeto liberar el ángulo duodenoyeyunal o movilizarle debe respetar la vertiente derecha del ángulo (cara vascular) y operar en la vertiente izquierda (cara avascular) (Grégoire).

Este ángulo duodenoyeyunal es un punto de referencia importante para el cirujano que busca una asa yeyunal próxima cuando quiere practicar una gastroenterostomía, es decir, anastomizar el estómago con una asa yeyunal. El reconocimiento de este punto fijo permite escoger el asa próxima.

**5.° Fosillas duodenales.** — El peritoneo que cubre la porción ascendente del duodeno y el ángulo duodenoyeyunal forma, en la mayoría de los casos, cierto número de repliegues semilunares, debajo de los cuales se encuentran depresio-

nes más o menos distintas y profundas, que se designan con el nombre de *fosillas duodenales*. Estas fosillas, relativamente poco importantes en anatomía descriptiva, adquieren en cirugía un interés muy especial, pues en ellas pueden residir hernias llamadas retroperitoneales o duodenales.

Después de haber descrito su anatomía descriptiva, vamos a dar su interpretación.

Digamos desde ahora que unas son el resultado de irregularidades, de accidentes, podríamos decir, en los procesos de adosamiento de los mesos primitivos, mientras que las otras son condicionadas por vasos que levantan el peritoneo. En ciertos casos se ejerce esta doble acción. Se podrían, pues, clasificar las fositas duodenales, tomando por base su mecanismo, en las tres categorías siguientes: 1.°, fositas que dependen de accidentes en los adosamientos peritoneales; 2.°, fositas de origen vascular; 3.°, fositas mixtas.

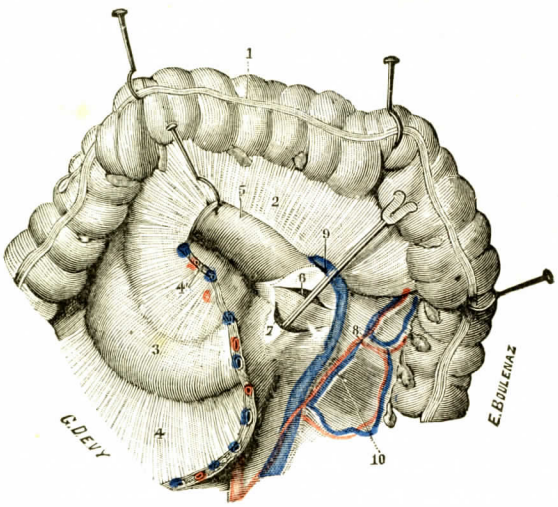


Fig. 305

Cuarta porción del duodeno.
Fosillas duodenales superior e inferior.

(El colon ha sido separado con erinas hacia fuera y arriba; el yeyuno, cortado algo por debajo del ángulo duodenoyeyunal, así como su mesenterio, está fuertemente atraído hacia la derecha y arriba.)

1, colon transverso, con 2, su mesocolon. — 3, duodeno. — 4, mesenterio. — 4', su corte. — 5, yeyuno. — 6, fosita duodenal superior. — 7, fosita duodenal inferior. — 8, arteria cólica izquierda ascendente. — 9, vena mesentérica inferior. — 10, vena cólica izquierda.

Entre las fositas duodenales, unas son bastante frecuentes, otras más raras. He aquí la lista de estas fositas: *fosita duodenal superior; fosita duodenal inferior; fosita duodeno-yeyunal superior* o *mesocólica de Jonnesco; fosita duodeno-yeyunal inferior* o *mesentéricoparietal de Brœsike; fosita superior retroduodenal superior de Gruber-Landzert; fosita paraduodenal de Landzert; fosita venosa paraduodenal.*

La más frecuente de todas es la fosita duodenal inferior; las otras son más raras; algunas son excepcionales.

a) *Fosita duodenal inferior* (figs. 305 y 307).—La fosita duodenal inferior existe en el 75 por 100 de los casos, pero con variaciones en su desarrollo. Está situada en la parte inferior y externa de la porción ascendente del duodeno. Tiene la forma de un cornete cuyo orificio mira hacia arriba. El vértice, dirigido abajo y algo a la derecha, toca casi la raíz del mesenterio. Cuando está bien desarrollada tiene aproximadamente 8 centímetros de profundidad. Esta fosita se encuentra detrás de un pliegue peritoneal, falciforme, formado de dos hojillas. Los extremos o cuernos de este repliegue se pierden, el derecho en la cara anterior del duodeno, el izquierdo en el peritoneo parietal. Se le da el nombre de *pliegue duodenal inferior*. Delgado y transparente, deja percibir detrás de él el duodeno, que sube por el lado derecho de la columna. El orificio superior admite fácilmente el acceso de un dedo, pero la cavidad se estrecha pronto y sólo con un instrumento romo de pequeño calibre podemos darnos cuenta del punto declive, que alcanza el lado izquierdo de la tercera lumbar y hasta, a veces, de la cuarta.

Según Jonnesco, esta fosita es avascular. Sin embargo, ciertos autores (Luschka) pretenden que el pliegue peritoneal que la constituye está levantado por la arteria cólica izquierda.

b) *Fosita duodenal superior* (fig. 306). — Esta fosita es también bastante frecuente, puesto que se la comprueba en la mitad de los casos. Coincide muy a menudo con la precedente. Se asienta en la parte superior y externa de la porción ascendente del duodeno. Dirigida en sentido inverso a la precedente, tiene la forma

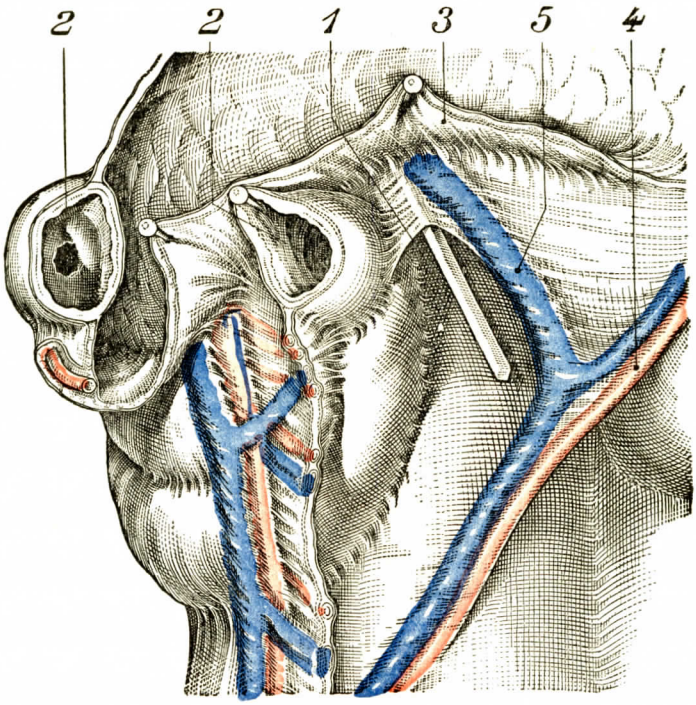


Fig. 306

Fosita duodenal superior.

1, fosita duodenal superior. — 2, corte del íleon algo más abajo del ángulo duodenoyeyunal y reclinado a la derecha. — 3, mesocolon transverso. — 4, arteria del ángulo izquierdo del colon. — 5, vena mesentérica inferior y arco vascular de Treitz.

de una cesta invertida (Jonnesco). Su *orificio*, dirigido abajo por consiguiente, está en oposición al de la fosita duodenal inferior. Su *vértice*, dirigido hacia arriba, corresponde al cuerpo del páncreas. Está limitada por detrás por el peritoneo parietal, a la derecha por el duodeno, por delante por un repliegue peritoneal, el *repliegue duodenal superior*. Este repliegue siempre vascular, aloja la vena mesentérica inferior, que camina unas veces cerca de su borde externo (fig. 305), otras veces más o menos cerca de su borde inferior libre. Desde el punto de vista esquelético. la fosita duodenal superior descansa sobre el cuerpo de la segunda vértebra lumbar.

Como se ve, las dos fositas doudenales inferior y superior se encuentran comprendidas entre los vasos que constituyen el arco de Treitz a la izquierda y el duodeno a la derecha. Hemos visto, al describir este arco, que la arteria, al llegar al ángulo izquierdo del colon, se aleja del duodeno, mientras que la vena se aproxima a él. Entre estos vasos y el duodeno se comprueban los dos repliegues per-

toneales, superior e inferior, que acabamos de describir. Cada uno de ellos, de forma triangular, tiene una base libre y dos lados, de los cuales el interno se fija en el duodeno (borde duodenal) y el otro se inserta en el peritoneo abdominal posterior (borde parietal).

c) *Fosita venosa paraduodenal* (fig. 307, 3). — Entre las dos fositas que acabamos de describir, el peritoneo se deprime a veces, insinuándose detrás de la vena mesentérica inferior, sin constituir un fondo de saco muy profundo. Esta

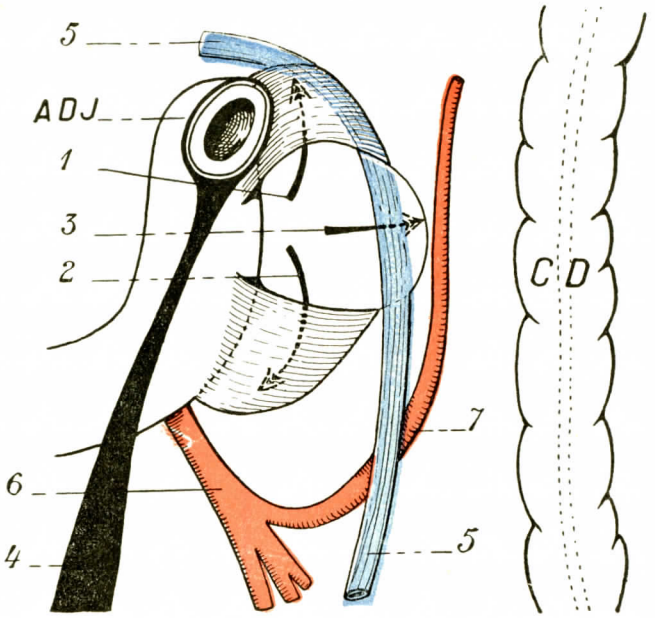


Fig. 307

Fositas duodenales superior e inferior y fosita venosa (esquema según Turnesco).

ADJ, ángulo duodenoyeyunal. — CD, colon descendente.

1, flecha que penetra en la fosita duodenoyeyunal. — 2, flecha que penetra en la fosita duodenal inferior. — 3, flecha que penetra en la fosita venosa. — 4, raíz del mesenterio. — 5, 5, vena mesentérica inferior. — 6, arteria mesentérica inferior. — 7, arteria cólica izquierda superior.

fosita retrovenosa, paralela a la dirección de la vena, no excede de 2 a 3 centímetros de profundidad. Cuando coexisten las dos fositas duodenales superior e inferior y esta fosita media que se intercala entre ellas y forma su línea de unión (Turnesco), existe entonces una ancha y única fosita, descrita por Huschke con el nombre de *fosa duodenoyeyunal*.

d) *Fosita arterial paraduodenal*. — Esta fosita paraduodenal, bastante frecuente en el recién nacido, es más rara en el adulto. Ha sido descrita por Landzert, quien ha demostrado que era innegablemente vascular. Está representada por una fosa peritoneal, situada a la izquierda de la porción ascendente del duodeno. Esta fosa está limitada por un pliegue semilunar que contiene la arteria cólica izquierda superior. Este pliegue podría ser denominado *hoz de la arteria cólica*. Está formado de dos hojillas que contienen la arteria y sus ramas, que se dirigen de abajo arriba y de dentro a fuera, hacia el ángulo del colon ascendente. Esta fosita, cuyo orificio está limitado por el borde de la hoz, puede ser dividida a veces en dos por un repliegue venoso (Jonnesco).

e) *Fosita duodenoyeyunal superior de Jonnesco o mesocólica* (fig. 308). — Esta fosita ha sido descrita por vez primera por JONNESCO en 1889. Está situada como lo demuestra la figura 308, entre el dorso del ángulo duodenoyeyunal y la raíz del mesocolon transverso. Existe por término medio en el 25 por 100 de los casos. Su orificio mira hacia delante y abajo. La bolsa penetra en el espesor del mesocolon transverso. Su pared posterior corresponde al mesocolon; su pared anterior, al ángulo duodenoyeyunal. Lateralmente está limitada por dos pliegues duodenoyeyunales o mesocólicos, derecho e izquierdo. Esta fosita está en relación por arriba con el páncreas, a la derecha con la aorta, a la izquierda con el riñón izquierdo. La vena renal izquierda pasa horizontalmente por debajo de su fondo. Esta fosita es a veces doble (TESTUT, JONNESCO).

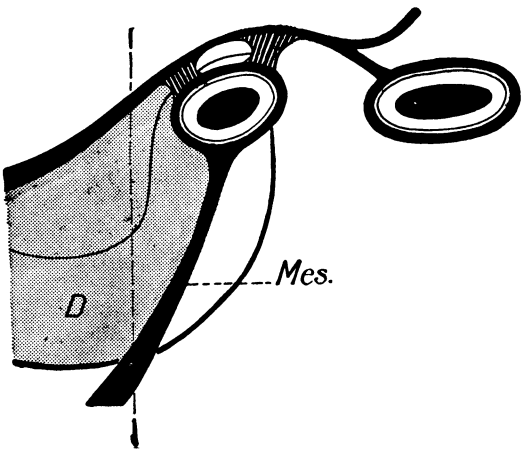


FIG. 308

Fosita duodenoyeyunal superior *(esquemática)* (según TURNESCO).

D, duodeno. — Mes., mesenterio.

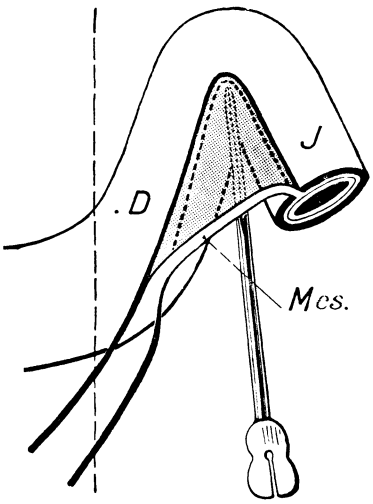


FIG. 309

Fosita duodenoyeyunal inferior (según TURNESCO).

Mes., mesenterio. — D, duodeno.

Resulta de un proceso de coalescencia que realiza la soldadura incompleta del ángulo duodenoyeyunal al mesocolon transverso.

f) *Fosita duodenoyeyunal inferior* (TURNESCO) o *mesentéricoparietal de Brœsike* (fig. 309). — Esta fosita, también llamada por algunos autores *parayeyunal*, está situada en el espacio angular que separa el duodeno del yeyuno. El adosamiento del mesoduodeno no se ha producido; la fascia, en lugar de aplicarse junto a la pared abdominal posterior, pasa como puente del duodeno sobre el yeyuno, limitando con el peritoneo parietal una fosita que mira abajo y ligeramente a la izquierda. Está limitada por delante por una hoja peritoneal que deriva del extremo superior del mesenterio, cuya inserción es aquí trasladada al yeyuno (fig. 309).

g) *Fositas retroduodenales.* — Ocurre a veces que la parte izquierda del asa duodenal se pega imperfectamente a la pared abdominal posterior (fig. 309). De este hecho resulta que detrás de la porción ascendente del duodeno y la parte izquierda de la porción duodenal existen fondos de saco peritoneales más o menos desarrollados. Estas fositas retroduodenales tienen asientos de predilección. JONNESCO ha sido el primero en describir (1893) una fosita retroduodenal que se in-

sinúa de abajo arriba detrás de las porciones horizontal y ascendente del duodeno, entre ellas y la aorta. El fondo de esta fosita tocaba el ángulo duodenoyeyunal, el músculo de Treitz y el páncreas. La profundidad era aproximadamente de 7 centímetros. Dos pliegues duodenoparietales, derecho e izquierdo, la limitaban. GRUBER-LANTZERT han descrito otra fosita retroduodenal, mucho más rara, que se insinúa de arriba abajo detrás del ángulo duodenoyeyunal. Se la puede llamar *fosita retroduodenal superior.*

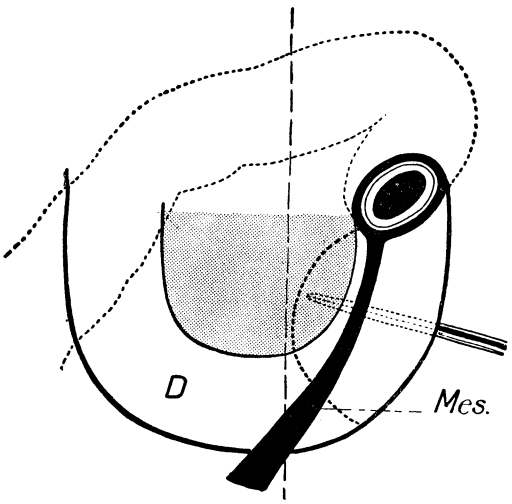


FIG. 310

Fosita retroduodenal tipo (según TURNESCO).

D, duodeno. — Mes., mesenterio.
Una sonda acanalada penetra en la fosita retroduodenal.

h) *Interpretación y clasificación de las fositas duodenales según su mecanismo.* — Como hemos dicho al principio de esta descripción, las fositas dependen de tres mecanismos: unas son debidas a defectos o excesos de adosamientos peritoneales; otras vienen determinadas por vasos; finalmente, algunas son indirectamente condicionadas por estos vasos.

Las fositas duodenales, tan variadas y tan variables, son en su mayoría, según la feliz expresión de ANGEL y CAVAILLON, modalidades peritoneales en evolución. La fosita duodenal no existe como individualidad anatómica.

La embriología muestra que el duodeno está primitivamente reunido a la pared abdominal posterior por medio de un meso peritoneal, el mesoduodeno, que viene a ser la continuación del mesogastrio posterior. Este mesoduodeno se pega ulteriormente a la pared posterior del abdomen, después de haberse reclinado a la derecha de fuera a dentro, es decir, de la derecha hacia la izquierda y generalmente de arriba abajo. El resultado de esta reunión es la constitución de una hoja conjuntiva, la *fascia de Treitz,* situada en la cara posterior del duodeno y del páncreas. El cirujano utiliza esta hoja para desprender el duodeno de la pared. Los vasos del duodenopáncreas están por dentro de la fascia. Pero esta adhesión de la hoja derecha del mesoduodeno al plano profundo se hace en diferentes períodos y desigualmente según las épocas y según las regiones duodenales. ANGEL y CAVAILLON han mostrado perfectamente que la coalescencia sigue una marcha bastante precisa: el mesoduodeno se reclina contra la pared posterior, de suerte que su hoja derecha viene a aplicarse contra las formaciones profundas (fig. 311); luego se reúne a éstas, primero de fuera a dentro, luego de abajo arriba, y finalmente de arriba abajo. Durante algún tiempo su línea de inserción, que desciende cada vez más, limita un espacio tapizado por el peritoneo lumbar, el *cávum retroduodenal* (ANGEL y CAVAILLON), que limita a la izquierda y arriba la vena mesentérica inferior. Al fondo de este cávum vienen a aplicarse en seguida sucesivamente, de abajo arriba, la tercera porción, y luego la cuarta. En la parte superior de la cuarta porción se constituye igualmente una zona de adherencia. Por último, estas láminas de coalescencia se reúnen y el cávum desaparece por adosamiento. La evolución no es la misma en estas dos zonas; la de adosamiento inferior crece mucho más rápidamente que la superior.

Es posible, pues, concebir que exista: 1.°, una evolución anormal del peritoneo duodenal (adosamientos anormales); 2.°, un defecto de adosamiento duodenal normal; 3.°, un exceso de adosamiento duodenal normal. Es preciso hacer desempeñar un papel importante también a la situación de los vasos que levantan el peritoneo. Podemos, pues, concebir que ciertas fositas dependen simplemente

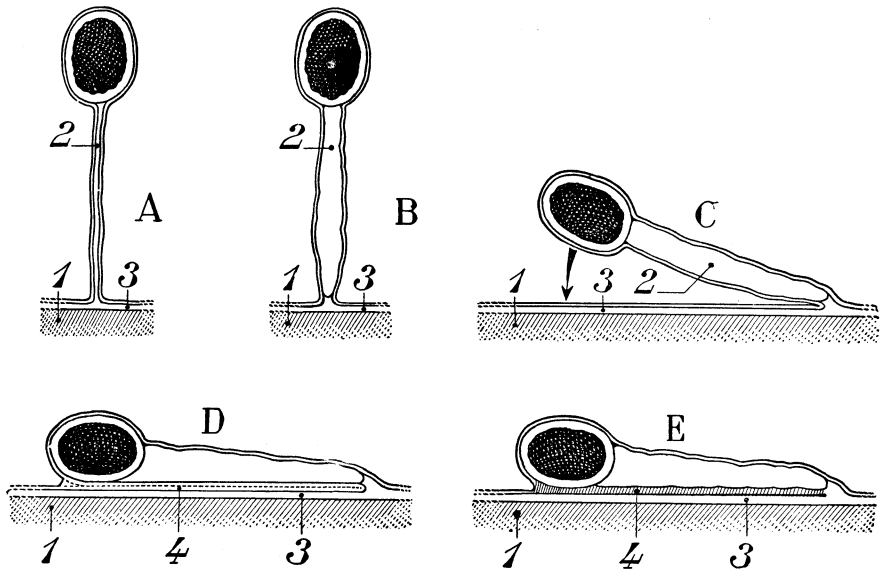


Fig. 311

Esquema destinado a demostrar el adosamiento del mesoduodeno en un corte horizontal.

A, B, disposición primitiva. — C, reclinación del mesoduodeno a la derecha. — D, fase de adosamiento. — E, el adosamiento se ha constituído.

1, pared abdominal posterior. — 2, mesenterio primitivo. — 3, peritoneo parietal posterior. — 4, fascia de adosamiento llamada fascia de Treitz.

de una modalidad peritoneal en evolución o poseen un origen mixto peritoneal y vascular.

Como se ve, las fositas duodenales no existen en realidad como individualidades anatómicas definidas. Resultan «de variaciones en la disposición peritoneal, variaciones que no son más que modalidades en la coalescencia del peritoneo duodenal y parietal. Decir que existe una fosita duodenal de tal o cual tipo nada quiere expresar si no se indica el grado de adosamiento peritoneal e intestinal» (Angel y Cavaillon).

Damos a continuación un cuadro de las fositas peritoneales, clasificadas teniendo en cuenta su origen, según Turnesco. Este cuadro corresponde bastante bien a la clasificación más antigua dada por Angel y Cavaillon en su trabajo *(Recherches sur la morphogénèse du péritoine duodénal.* «Bibliographie anatomique», tomo XVI, fascículo 2).

I. — *Fositas que dependen de la evolución de los adosamientos peritoneales:*

a) *Por defecto de adosamiento duodenal;*

*Fositas retroduodenales:*

α) Superior de Grüber-Landzert;

β) Inferior de Jonnesco.

b) *Por exceso de adosamiento:*

α) Fosita duodenoyeyunal superior de Jonnesco;

β) Fosita duodenoyeyunal inferior.

II. — *Fositas de origen vascular, directa o indirectamente condicionadas por los vasos:*

a) *Innegablemente vasculares:*

α) Fosita arterial paraduodenal de Landzert (arteria cólica izquierda superior);

β) Fosita venosa (vena mesentérica inferior).

b) *Indirectamente condicionadas por los vasos :*

α) Fosita duodenal superior.

β) Fosita duodenal inferior.

## D. — Vasos y nervios del duodeno

**1.° Arterias.** — El duodeno recibe sus arterias de dos orígenes diferentes: la arteria gastroduodenal, rama de la hepática, y la arteria mesentérica superior. Estas arterias se disponen en un doble arco cuyo trayecto se amolda a la curva general del duodeno, pero por dentro de ella. A las ramas que proceden de la arteria gastroduodenal se les da el nombre de *arterias pancreáticoduodenales superiores* o simplemente *arterias duodenales superiores* (Villemin). Estas arterias constituyen la parte superior de los *arcos pancreáticoduodenales*. A los ramos de las arterias mesentéricas superiores se les denomina arterias *pancreáticoduodenales inferiores*, o más simplemente *arterias duodenales inferiores* (Villemin). Constituyen la mitad inferior de los arcos pancreáticoduodenales.

Los arcos pancreáticoduodenales se describían antes, desde Verneuil, de la manera siguiente: La gastroduodenal da un tronco pancreáticoduodenal superior, que se divide en dos ramas: una anterior, situada en la cara anterior de la cabeza del páncreas; la otra posterior, situada en la cara posterior de la cabeza del páncreas. Estas dos ramas siguen el duodeno para ir a anastomizarse por inosculación con dos ramos homólogos que provienen de la bifurcación de la arteria pancreáticoduodenal inferior nacida de la mesentérica superior. Esta descripción de la vascularización por dos arcos que nacen por un tronco común y dispuestos simétricamente, uno por delante y el otro por detrás del páncreas, es inexacta. Wiart y Rio-Branco han demostrado esa inexactitud. He aquí la realidad de los hechos, según los trabajos de estos autores y los de Villemin.

a) *Arterias pancreáticoduodenales derechas*, o *arterias duodenales superiores*. — Estas arterias son en número de dos: una superior, la otra inferior.

α) La *pancreáticoduodenal derecha superior* (fig. 312) nace en la arteria hepática al mismo tiempo que la arteria gastroduodenal, o más a menudo en esta última, antes de su introducción por detrás de la primera porción del duodeno. A pesar de su cortedad (3 centímetros aproximadamente), la arteria gastroduodenal ofrece dos segmentos: uno suprapancreático, el otro pancreático. El fragmento suprapancreático, situado inmediatamente por encima del borde superior del páncreas, está a la izquierda de la vena porta. Luego la arteria desciende y se introduce debajo del duodeno, por delante de la cabeza del páncreas. El segundo segmento es, pues, subduodenal, insinuándose la arteria en el ángulo formado por la glándula pancreática y la primera porción del duodeno, en el límite entre la parte móvil y la parte fija de ésta (Wiart). La pancreáticoduodenal derecha superior, desde su nacimiento en el primer segmento de la gastroduodenal, se desliza por detrás de la cabeza del páncreas, aplicada junto a la cara posterior de ésta por la fascia de Treitz (fig. 312, 6). Pasa por delante del conducto colédoco, al que

cruza así de izquierda a derecha. Situada en el lado derecho de éste, a corta distancia del borde duodenal, desciende paralelamente a la segunda porción, luego cruza de nuevo el colédoco, pero esta vez pasando sobre su cara posterior, y termina anastomizándose por inosculación con la rama posterior o izquierda del tronco pancreáticoduodenal nacido de la mesentérica superior.

Como dice muy bien GRÉGOIRE, la arteria pancreáticoduodenal derecha superior, que pasa primero por delante del colédoco, después a la derecha, luego detrás de él, «da, por decirlo así, el brazo al conducto biliar». Es necesario conocer su existencia cuando se interviene en el colédoco previo desprendimiento del duodeno y del páncreas. Se la puede ligar sin inconveniente. Las ramas de este vaso se distribuyen en la cara posterior de la primera porción del duodeno. En este punto una colateral bastante voluminosa, dirigida horizontalmente, se extiende hasta el píloro: es la rama *duodenopilórica;* otra, bastante importante también, *posterior* (VILLEMIN, figura 315, 7); corresponde a la cara posterior de la región vateriana (VILLEMIN).

β) La *pancreáticoduodenal derecha inferior* es una rama de la división terminal de la arteria gastroduodenal (fig. 313, 7). Se sabe que la otra rama terminal es la arteria gastroepiploica derecha. Esta arteria pancreáticoduodenal derecha inferior se origina en el borde inferior del duodeno. Pasa por delante de la cabeza del páncreas, aplicada al tejido pancreático, a distancia variable del borde izquierdo de la porción descendente del duodeno. Se aproxima a este borde, se insinúa entre él y el tejido pancreático y llega así a la cara posterior de la cabeza del páncreas, donde se anastomiza con la rama inferior de la pancreáticoduodenal izquierda, arteria nacida de la mesentérica superior. En su trayecto, esta arteria da primero un ramo que se distribuye por la cara anterior de la primera porción del duodeno y se extiende hasta el píloro: es la *rama duodeno pilórica anterior* (VILLEMIN, fig 313, 8). Las otras colaterales se distribuyen sobre todo por la cara anterior de la segunda porción.

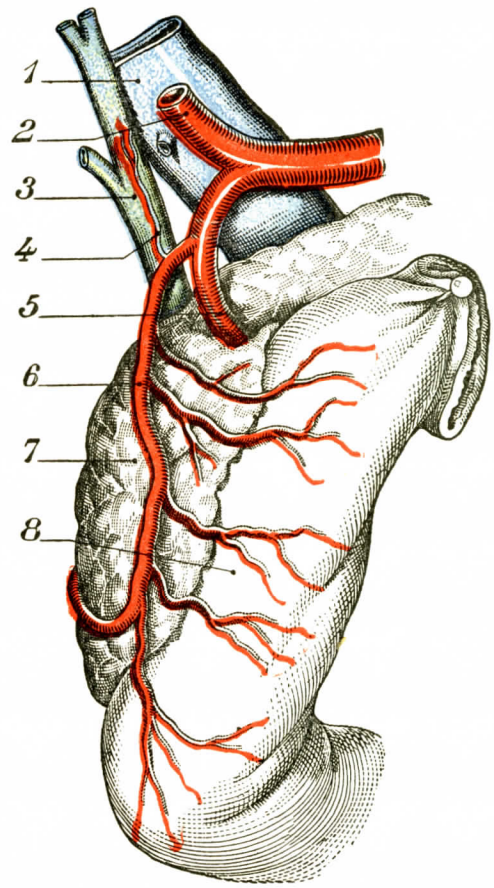


FIG. 312

La arteria pancreáticoduodenal derecha superior después del desprendimiento del duodenopáncreas (según RIO-BRANCO).

1, vena porta. — 2, arteria hepática verdadera. — 3, vías biliares. — 4, pequeña arteria coledociana procedente de la pancreáticoduodenal derecha superior.—5, gastroduodenal; en su porción suprapancreática cruza el pie del pedículo de la glándula, debajo de la primera porción del duodeno — 6, rama pancreáticoduodenal derecha superior que rodea la cara posterior de la cabeza pancreática después de haber cruzado el colédoco por delante y antes de cruzarlo por abajo en su cara posterior. — 7, páncreas. — 8, duodeno.

Como ha hecho notar justamente VILLEMIN, las dos arterias pancreáticoduodenales derechas superior e inferior riegan más el duodeno que el páncreas.

Además de estas dos arterias existen algunos vasos accesorios que provienen de la arteria hepática o de la arteria gastroduodenal, o también de la arteria cística. Estos vasos descienden en el espesor del epiplón menor, por delante del colédoco, y llegan a la primera porción del duodeno por su borde superior, en com-

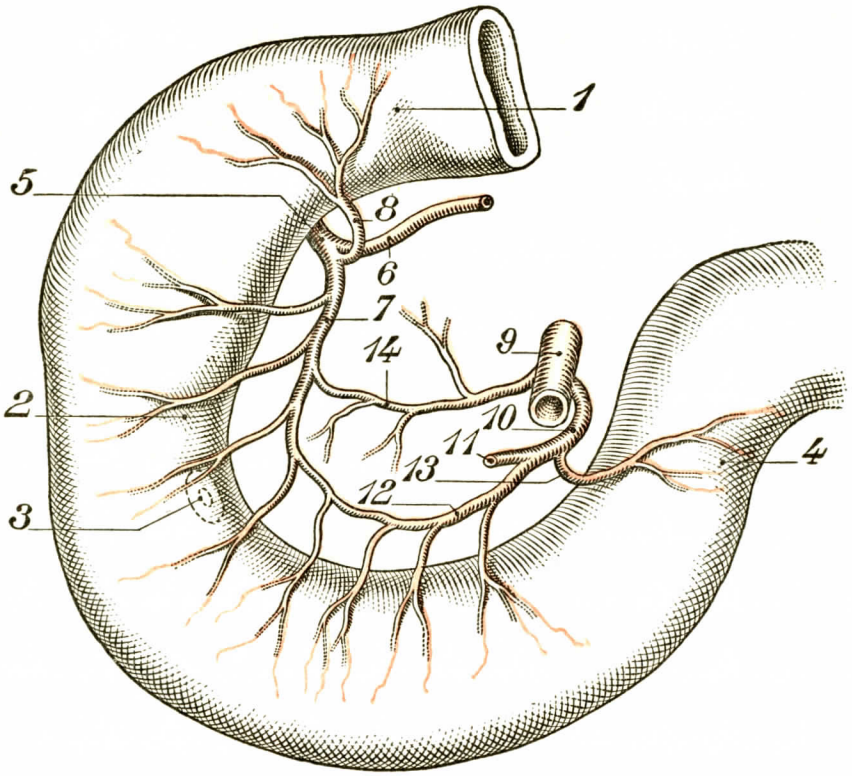


FIG. 313

Vascularización arterial del duodeno (cara anterior) (según VILLEMIN).

1, píloro. — 2, estrechez supravateriana. — 3, ampolla de Vater. — 4, estrechez duodenoyeyunal. — 5, arteria gastroduodenal. — 6, arteria gastroepiploica derecha. — 7, arteria pancreáticoduodenal superior derecha o arteria duodenal superior y anterior. — 8, rama duodenofrénica anterior. — 9, arteria mesentérica superior. — 10, tronco de las arterias duodenales inferiores. — 11, arteria duodenal inferior posterior (seccionada). — 12, arteria pancreáticoduodenal izquierda posterior o arteria duodenal inferior anterior. — 13, rama duodenoyeyunal. — 14, arteria transversal de la cabeza del páncreas (las ramas accesorias superiores no están figuradas).

pañía de los nervios duodenopilóricos. Estas arteriolas son denominadas por RIO BRANCO *ramos duodenales superiores*, nombre que les conviene perfectamente.

b) *Arterias pancreáticoduodenales izquierdas o arterias duodenales inferiores.* — Lo más a menudo, un solo tronco nace del costado derecho de la arteria mesentérica superior, por encima del nacimiento de la primera arteria yeyunal. Esta arteria, corta, de un centímetro apenas, corresponde al punto en que la mesentérica superior se desliza por debajo del istmo del páncreas (fig. 314, 11). Muy rápidamente se divide en dos ramas, superior e inferior.

α) La *rama superior* penetra en el páncreas por detrás del gancho de la cabeza y va a distribuirse por la cara anterior del duodeno y por el tejido pancreático, antes de anastomizarse con la arteria pancreáticoduodenal derecha infe-

rior (VILLEMIN). Mientras que WIART y RIO-BRANCO sitúan este vaso completamente detrás del páncreas, VILLEMIN lo pone en un plano más anterior. Es un vaso destinado al plano anterior duodenopancreático.

La *rama inferior* o *arteria duodenal inferior y posterior* (VILLEMIN) se aplica junto a la cara posterior del páncreas. Se anastomiza con la arteria pancreático-duodenal derecha superior.

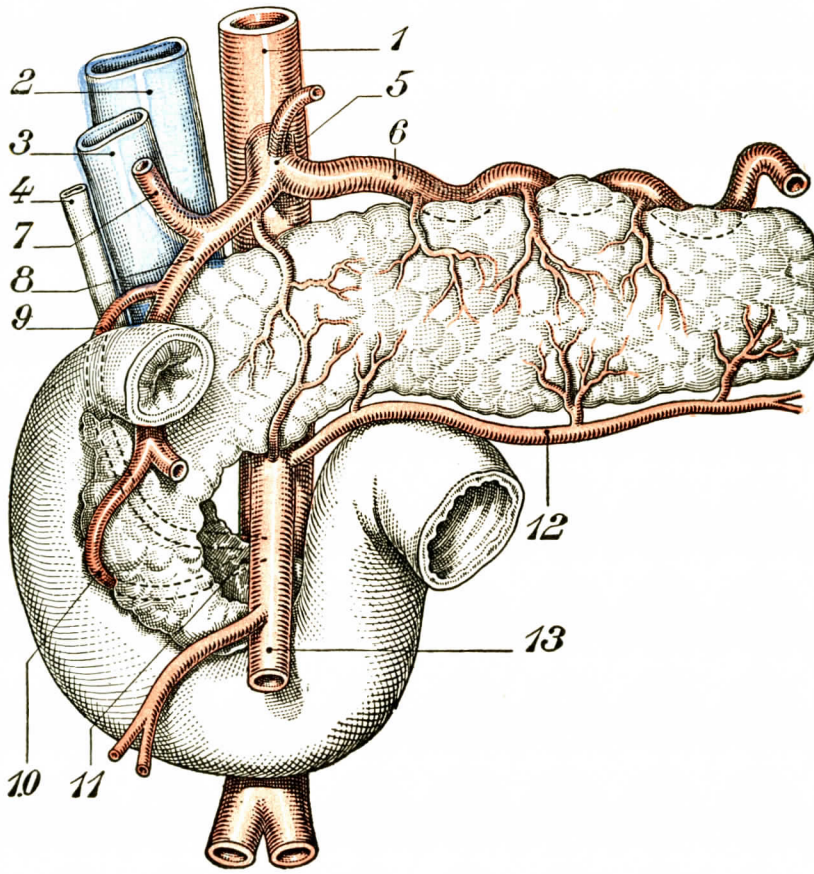


FIG. 314

Relaciones del duodeno con el páncreas y las arterias del páncreas (vista anterior) (según GRÉGOIRE).

1, aorta. — 2, vena cava. — 3, vena porta. — 4, conducto hepatocolédoco. — 5, tronco celíaco. — 6, arteria esplénica. — 7, arteria hepática verdadera. — 8, arteria gastroduodenal. — 9, arteria pancreáticoduodenal derecha superior. — 10, arteria pancreáticoduodenal derecha inferior. — 11, arteria pancreáticoduodenal izquierda. — 12, arteria pancreática inferior. — 13, arteria mesentérica superior.

La arteria del *ángulo duodenoyeyunal*, de la que ya hemos hablado al tratar de este segmento duodenal, nace en general de la pancreáticoduodenal izquierda o de una de sus ramas de división (HOVELACQUE). Su territorio es variable porque puede rebasar más o menos la cuarta porción del duodeno, la primera asa yeyunal, o bien los dos segmentos en conjunto. Su anastomosis con la arteria yeyunal nacida de la mesentérica superior no es constante. Sin embargo, la figura 316 nos da un ejemplo de ello.

En resumen, la circulación arterial del duodeno está asegurada por un doble

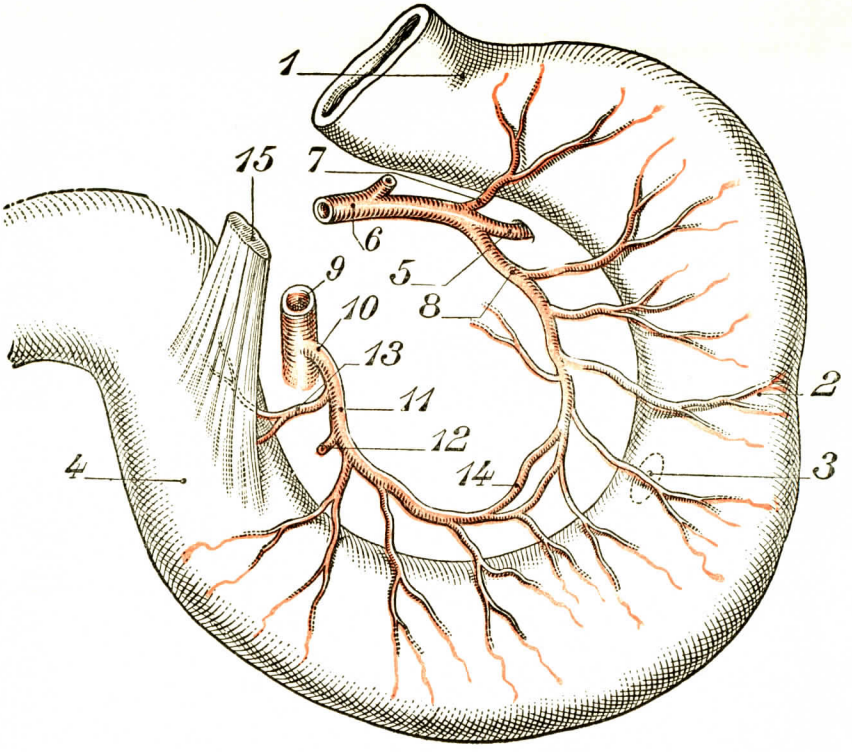


Fig. 315

Vascularización arterial del duodeno (cara posterior) (según Villemin).

Del 1 al 5, como en la figura 313. — 6, arteria hepática. — 7, rama duodenopilórica posterior. — 8, pancreáticoduodenal derecha inferior o arteria duodenal superior y posterior. — De 9 a 13, como en la figura 313. — 14, anastomosis. — 15, músculo de Treitz.

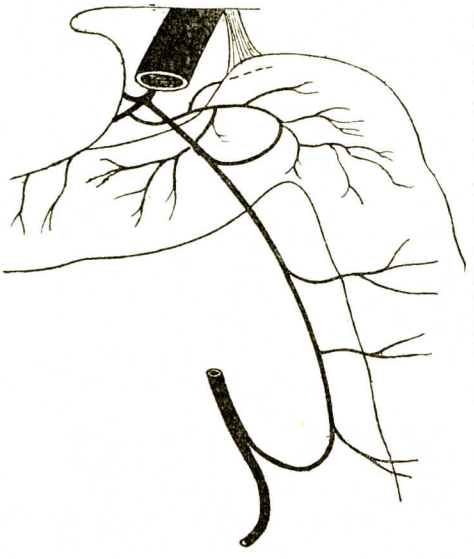

arco vascular que tiene doble origen, hepático y mesentérico. Los dos arcos arteriales, uno de los cuales se distribuye especialmente por el plano duodenopancreático anterior y el otro por el plano duodenopancreático posterior, se anastomizan por inosculación casi a la altura de la ampolla de Vater. Otras arterias accesorias completan esta disposición, en particular los ramos duodenales superiores y de la primera rama yeyunal. La terminación de los vasos se estudiará con la estructura del intestino delgado.

Fig. 316

La arteria del ángulo riega toda la cuarta porción del duodeno y la parte inicial de la primera asa yeyunal. Se anastomiza con la primera arteria yeyunal (Hovelacque).

**2.° Venas** (fig. 317). — Las venas duodenales presentan un dispositivo comparable al de las arterias. Se condensan en la proximidad del borde cóncavo en dos arcos. La *vena pancreáticoduodenal derecha superior* desemboca en el tronco de la vena porta, después de haber recibido una pequeña vena coledociana (figura 317, 7). Se anastomiza en la parte inferior con una vena que desemboca en la mesentérica superior.

La *vena pancreáticoduodenal derecha inferior* se une generalmente a la vena gastroepiploica derecha y a la vena mediana del colon transverso, para terminar

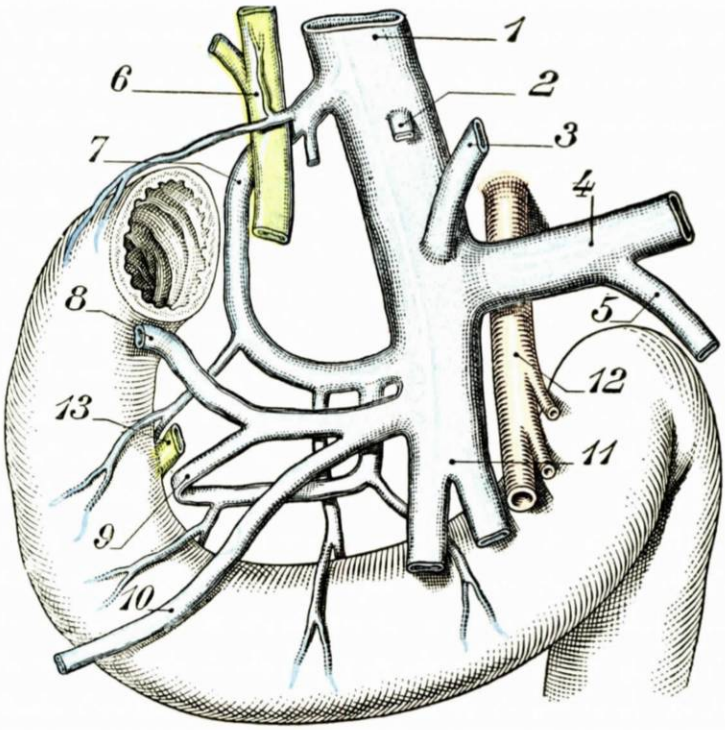


Fig. 317

Arcos venosos del duodenopáncreas (según Grégoire).

1, vena porta. — 2, desembocadura de la vena pilórica. — 3, embocadura de la coronaria estomáquica. — 4, vena pilórica. — 5, vena mesentérica menor. — 6, venas biliares. — 7, vena pancreáticoduodenal derecha superior, que recibe la vena coledócica inferior. — 8, vena gastroepiploica derecha que se une con, 9, la vena pancreáticoduodenal derecha inferior y, 10, vena del colon transverso, para terminar por último en 11, vena mesentérica mayor debajo del borde inferior del páncreas. — 12, arteria mesentérica superior. — 15, porción terminal del colédoco.

en la mesentérica mayor debajo del borde inferior del páncreas (fig. 317). El origen de las venas se estudiará con la estructura del intestino delgado (pág. 377).

**3.° Linfáticos.** — Los linfáticos duodenopancreáticos terminan detrás del páncreas en el gran confluente portal, punto de reunión de la mayoría de los linfáticos del tracto digestivo del intestino delgado, de una parte del estómago, del páncreas y del hígado. Este confluente, profundamente situado detrás del cuerpo del páncreas, entre él y el plano venoso retropancreático, corresponde al ángulo formado por la reunión de las ramas de origen de la vena porta. Aquí terminan los colectores cólicos, gástricos, hepáticos y los del intestino delgado. La parte derecha de este confluente, más voluminosa que la parte izquierda, recibe espe-

cialmente los linfáticos gastrocoloentéricos del lado derecho. La parte izquierda es más especialmente gastrocolosplénica, correspondiendo a la parte izquierda del estómago, al colon izquierdo y al bazo. El origen de los linfáticos se estudiará con la estructura del intestino delgado (pág. 378).

**4.° Nervios.** — La primera porción del duodeno recibe nervios que proceden de los del hígado. Los hemos descrito en el estómago con el nombre de *nervios duodenopilóricos.* Las otras regiones reciben filetes nerviosos que provienen del plexo solar y de los ganglios mesentéricos superiores. Los estudiaremos con el mesenterio (pág. 353).

La estructura del duodeno se estudiará en el párrafo dedicado a la estructura del intestino delgado en general (pág. 355).

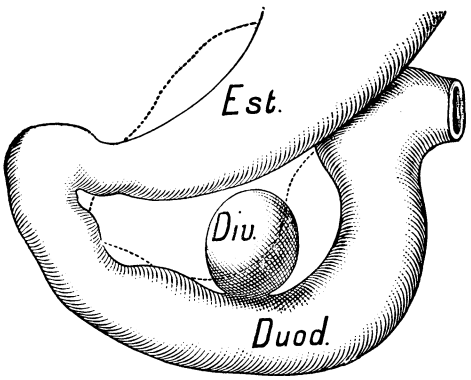


FIG. 318

Divertículo del duodeno (adulto). El contorno pancreático está indicado por una línea de puntos (según JACKSON).

E. — ANOMALÍAS DEL DUODENO

Las anomalías duodenales son relativamente frecuentes. Unas, incompatibles con la vida; otras, por el contrario, son a veces hallazgos de autopsias o sólo se revelan por un examen radiográfico en el vivo.

Entre las anomalías del duodeno hay que distinguir las que son debidas al desarrollo propio del asa intestinal y las que son debidas a la evolución de su peritoneo.

*A.* ANOMALÍAS DE DESARROLLO. — No hablaremos de los casos de ausencia del duodeno que van acompañados de malformaciones del tubo digestivo absolutamente incompatibes con la vida. Son casos que se observan en teratología en un número bastante considerable de monstruos pertenecientes a diferentes clases (celosomianos, monstruos dobles, etc.). La agenesia del duodeno implica forzosamente trastornos o la inexistencia de las glándulas hepáticas y pancreáticas, que proceden, como sabemos, del duodeno primitivo.

En grados menos importantes se observan a veces estenosis o atresias localizadas, que determinan rápidamente, después del nacimiento, signos de oclusión incompatibles con la vida.

Al lado de estas anomalías graves se comprueba, a veces bastante frecuentemente, la presencia de divertículos que pueden no acompañarse de ningún trastorno durante toda la existencia.

*Divertículos del duodeno y del yeyunoíleon.* — Los divertículos del intestino delgado se escalonan en toda la altura del intestino desde el píloro hasta la válvula íleocecal. Son únicos o múltiples. Cuando son únicos, se pueden encontrar dos o varios; en ciertos casos pueden ser extremadamente numerosos: 53 en un caso de OSLERK; 400 en una observación de HANSEMANN.

Es bastante difícil formarse una idea sobre la frecuencia de estos divertículos. Muchos de ellos permanecen absolutamente latentes. Incluso es dudoso que su existencia pueda dar origen a síndromes dolorosos que su descubrimiento radiológico incita a menudo a atribuirles (MILLARET, *Tesis de París,* 1936).

La segunda porción del duodeno es el lugar de elección de los divertículos.

Por orden de frecuencia, sigue luego la primera porción, después la tercera y muy raramente la cuarta. Se asientan generalmente en la parte interna o pósterointerna del asa. Su forma es la de una bolsa más o menos redondeada o piriforme, cuyo cuello descansa en el intestino y cuyo fondo se aleja de él. Su tamaño habitual es el de un huevo de paloma o algo menor. Un tamaño más grande es excepcional. El calibre del duodeno no disminuye en modo alguno en esos divertículos. Su cavidad comunica con la cavidad de la bolsa por un orificio variable, generalmente bastante ancho, o, más raramente, por un verdadero desfiladero que pediculiza el divertículo.

Los divertículos de la segunda porción están situados generalmente en la región de la ampolla de Vater. Se prolongan hacia el páncreas, ora por delante, ora por detrás de la glándula. En ciertos casos, el divertículo penetra en pleno tejido pancreático.

En la tercera porción, los divertículos se elevan en general hacia la parte superior.

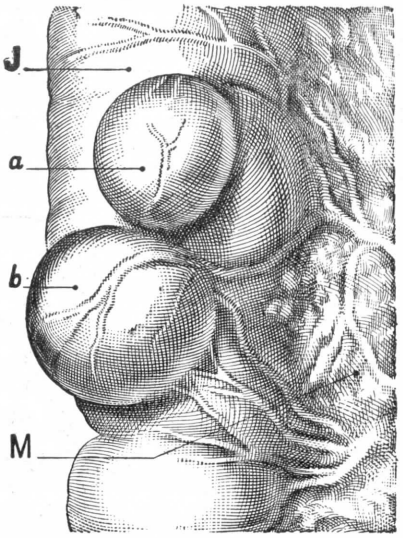


Fig. 319

Divertículos del intestino delgado (Latarjet y Murard).

M, mesenterio. — J, yeyunoíleon. — *a*, *b*, dos divertículos del yeyunoíleon a 23 centímetros por debajo de la desembocadura del colédoco.

La patogenia de estos divertículos queda todavía bastante obscura. Algunos de ellos son indudablemente patológicos. Se han señalado hernias de la mucosa duodenal consecutivas a la destrucción de las túnicas por tuberculosis o por úlcera. En radiología se describen igualmente imágenes de seudodivertículos por arriba o en la proximidad inmediata de una úlcera duodenal. Otros son indiscutiblemente congénitos; por ejemplo, la observación de Schaw, señalada por Brites, relativa al duodeno de un niño cuya luz estaba obliterada y ofrecía un divertículo.

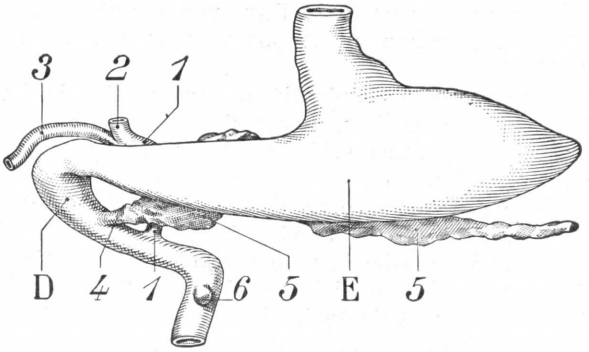


Fig. 320

Reconstitución de la región gastroduodenopancreática en un embrión humano (Lewis y Thyng, *Harward Collection*, serie 859).

E, estómago. — D, duodeno.
1, 1, conducto colédoco.—2, conducto hepático.—3, conducto cístico.—4, conducto del páncreas dorsal. — 5, 5, páncreas dorsal. — 6, divertículo.

Como hemos intentado demostrar en un estudio ya antiguo (*Les diverticules de l'intestin grêle*, Latarjet y Murard, *Lyon chirurgical*, año 1914), la mayoría de los divertículos resultan de una malformación congénita que condiciones ulteriores han venido a acentuar, o en determinados casos

se deben a una debilidad adquirida que transforma en divertículos los aumentos de presión.

Experimentalmente, nunca hemos podido provocar divertículos por insuflación; el intestino, sea cual fuere la región insuflada, no estalla, se fisura en el intervalo de dos hojas mesentéricas.

Hemos hecho observar también que los vasos venosos, acompañados de un tejido celular bastante abundante, agujerean la musculosa como con sacabocados. Por otra parte las venas, siguiendo un trayecto recurrente, es decir, nacidas debajo de la serosa, perforan el intestino, entrando en su interior para desembocar

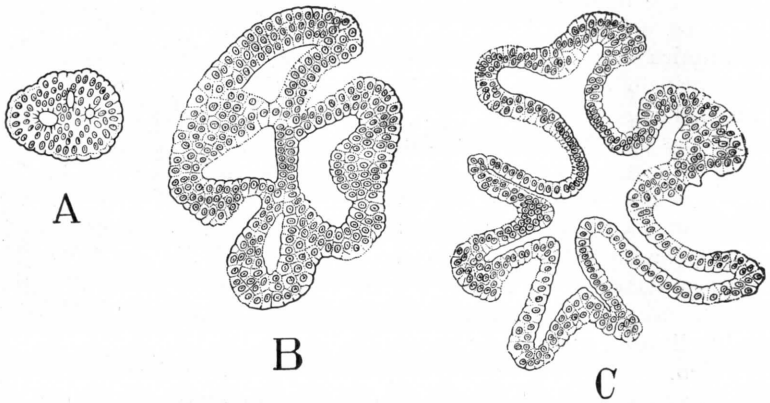


FIG. 321

Corte transversal por el epitelio del duodeno, aumento 130 : 1 (según MALL y KEIGEL, *Harward Collection*).

A, duodeno de un embrión de 10 milímetros de longitud. — B, embrión de 22,8 milímetros. C, embrión de 30 milímetros.

en gruesos ramos venosos. Estas venas, que GRASER llama muy justamente *venas emisarias*, marchan en grupos y crean una zona de debilidad en la armadura intestinal.

Estos agujeros conjuntivos, cuya existencia hemos podido comprobar, constituyen las zonas de menor resistencia que pueden ser el origen de hernias de las túnicas si éstas están alteradas, el intestino está distendido o las venas están dilatadas.

La embriología aclara algo la patogenia de algunos divertículos. Se sabe que en cierto momento de la vida intrauterina, el duodeno, al principio tubo vacío, se convierte en tubo lleno por proliferación activa del epitelio (fig. 321). Existe así una oclusión epitelial (embrión de 10 a 20 milímetros). Luego el mesodermo adquiere un crecimiento intensivo alrededor del duodeno. La pared epitelial se llena de lagunas, el mesodermo penetra en el intervalo de las lagunas, éstas se reúnen y aparece la luz central (embrión de 30 milímetros). Los pliegues son los bosquejos de futuras vellosidades (fig. 321).

Ahora bien, se han observado formaciones diverticulares en la pared epitelial del duodeno en vías de formación. Estas formaciones diverticulares son constantes en los embriones jóvenes de los mamíferos. ¿Cuál es el destino de estos divertículos? Aquí entramos en el dominio de la hipótesis. Pero creemos que algunos de estos divertículos encontrados en el adulto representan la persistencia y el aumento de un estadio embrionario normal. Sin duda es necesario reconocer el trastorno del desarrollo, una discordancia entre la evolución del tejido epitelial

y el tejido mesodérmico. Un retardo en la aparición de éste o un desarrollo exagerado de las proliferaciones epiteliales diverticulares que exceden una capa mesodérmica débil parecen una hipótesis racional.

La estructura de estos divertículos nos muestra una fisuración de la mucosa, la disminución de espesor de la túnica muscular, una submucosa reducida y una mucosa que ofrece generalmente numerosas alteraciones. Algunos autores admiten como congénitos los divertículos cuyas paredes están formadas por todas las túnicas y como adquiridos los divertículos cuya pared es incompleta. No admitimos esta división, pues la malformación congénita puede acarrear una alteración de las paredes. Los divertículos constituyen una enfermedad prenatal y no una enfermedad postnatal.

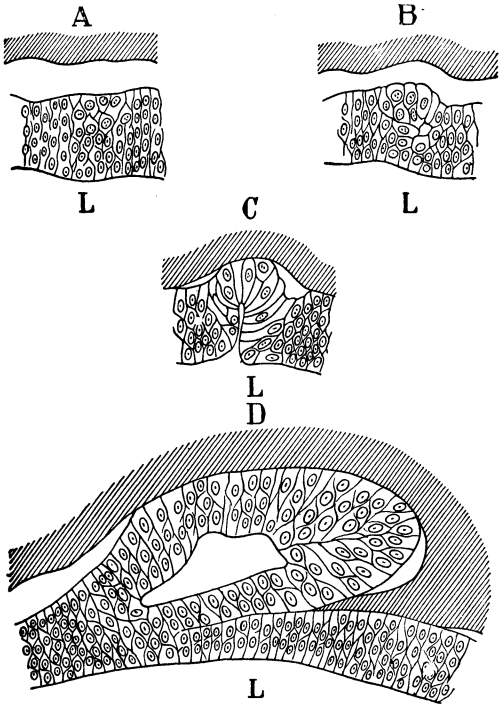


FIG. 322

Diversos estadios de la formación de un divertículo del intestino delgado en el embrión de *Nasalis larvatus* (según ELZE).

La letra L indica el lado del epitelio que limita la luz intestinal. — En C, formación de un divertículo. — En D, cavidad diverticular más desarrollada; el corte no pasa por el orificio del divertículo.

*B.* ANOMALÍAS DE SITUACIÓN Y DE POSICIÓN. — Las anomalías de situación y de posición del duodeno dependen principalmente de la evolución de la torsión del asa primitiva y de la torsión del asa duodenal, de una parte, y de otra de los fenómenos de fijación del mesoduodeno.

Sabemos que el asa duodenal y su meso están al principio dispuestos en el embrión, en el plano medio y sagital. En el curso de la evolución, es decir, cuando se efectúa la torsión del asa intestinal, el duodeno se reclina junto a la pared abdominal posterior, a la derecha del plano medio y sagital.

Esta reclinación aplica, pues, la hoja derecha del mesoduodeno junto al peritoneo abdominal posterior. Mientras se efectúa la torsión del asa intestinal, el ángulo duodenoyeyunal es arrastrado por esta porción y describe un arco de 270° aproximadamente, dirigido en el sentido inverso de las agujas del reloj. Este arco de círculo posee como centro, o si se quiere como eje, el punto de origen de la mesentérica superior en la aorta. Así es cómo el duodeno toma esta forma anular del adulto. El mesoduodeno, reclinado a la derecha, se despliega a la manera de un abanico. Una de las ramas de este abanico es fija, mientras que la otra, la rama libre, se extiende primero a la derecha, luego pasa por debajo del eje de la mesentérica y por último a la izquierda de éste. Diríase un cornete, cuyo eje de arrollamiento está formado por el vaso. De sagital, el mesoduodeno se ha hecho frontal.

Más tarde, la cara posterior del mesoduodeno se fusiona con el peritoneo, determinando así la presencia de la fascia de adosamiento, de la que hemos ha-

blado ya muchas veces, la *fascia de Treitz*. Al sexto mes aproximadamente es cuando se realiza el adosamiento. El duodeno puede ser anormal: *a)* por defecto de torsión; *b)* por defecto de fijación.

a) *Anomalías por torsión.* — Se han señalado numerosos casos de anomalías de torsión. Se comprende que éstas ocasionen cambios de situación en toda la altura del intestino delgado y del intestino grueso. Pero también esto depende del grado de la anomalía. BROUET, en un estudio particularmente bien hecho *(Anomalies du*

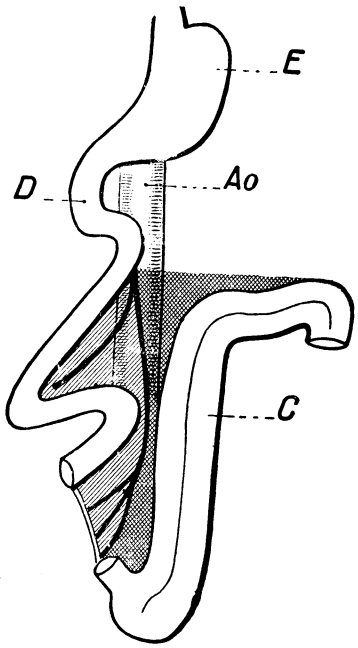


FIG. 323

Ausencia de la torsión del asa intestinal (según BROUET).

La parte que corresponde al ángulo duodenoyeyunal está encima de la mesentérica.
E, estómago. — D, duodeno. — C, colon. — Ao, aorta.

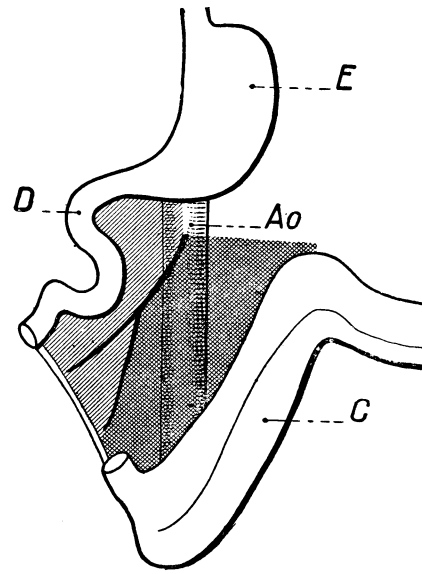


FIG. 324

Detención de la torsión del asa intestinal a 90° (según BROUET).

El ángulo duodenoyeyunal está a la derecha del nacimiento de la mesentérica.

*duodénum.* «Travaux de chirurgie» de Henri HARTMANN, 7.ª serie 1928), considera los casos siguientes: la ausencia de torsión; la detención de torsión de 0 a 90°; la detención de la torsión por debajo de 270°; por último, las torsiones anormales.

α) La *ausencia de torsión* ha sido señalada en varias ocasiones (fig. 323). En este caso el asa intestinal ha conservado su disposición embrionaria. El duodeno, situado en el plano sagital, es cubierto en sus dos caras por el mesoduodeno flotante y medio; la cabeza del páncreas es móvil. El ángulo duodenoyeyunal está por encima del origen de la mesentérica en la línea media (fig. 323).

β) La *detención de torsión de 0 a 90°* es con mucho la más frecuente (figura 324). La torsión se detiene en el primer estadio. El mesenterio está orientado en el sentido frontal. El intestino delgado está a la derecha. El colon, a la izquierda. Por último, el *ángulo duodenoyeyunal está a la derecha del nacimiento de la mesentérica,* a la altura de las vértebras lumbares segunda y tercera.

γ) La *detención de torsión de 90 a 270°* se hace más rara. En el caso de JABOULAY, detención de torsión a 180° aproximadamente, el ciego está por encima

del pedículo del delgado, queda vertical y desciende en la pelvis. El delgado está dividido en dos partes: una a la derecha del colon ascendente, la otra en el marco cólico. El ángulo duodenoyeyunal ha pasado debajo de la mesentérica.

*Existen, por último, casos de torsión en sentido inverso*, es decir, en el sentido de las agujas del reloj, con posición invertida de las vísceras o sin ella *(situs inversus)*. No hablaremos de torsiones anormales, con vólvulos que motivan intervenciones quirúrgicas: son del dominio de la patología.

b) *Anomalías de fijación.* — Gracias a la radioscopia, hemos visto que el duodeno era un órgano más móvil de lo que la anatomía del cadáver podía hacer suponer. Al lado de esta movilidad normal hay una movilidad exagerada o anormal, que es debida a un defecto de adherencia del mesoduodeno. Se ha dado a esta anomalía el nombre de *duodeno móvil*. Se la comprueba con bastante frecuencia en el vivo. Por lo demás, esta malformación es capaz de originar trastornos que motivan algunas veces la obligación de intervenir quirúrgicamente.

La *movilidad total* del duodeno se observa raramente. Puede ser resultado, ora de una ausencia de torsión de una asa intestinal, como hemos visto en las páginas precedentes, ora simplemente de un defecto de adherencia del mesoduodeno.

Junto a estos casos de movilidad total existe más frecuentemente la movilidad parcial, *movilidad parcial* que sólo se conoce desde hace poco tiempo (MIAKE: *Arch. für. klin. Chirurgie*, 1922).

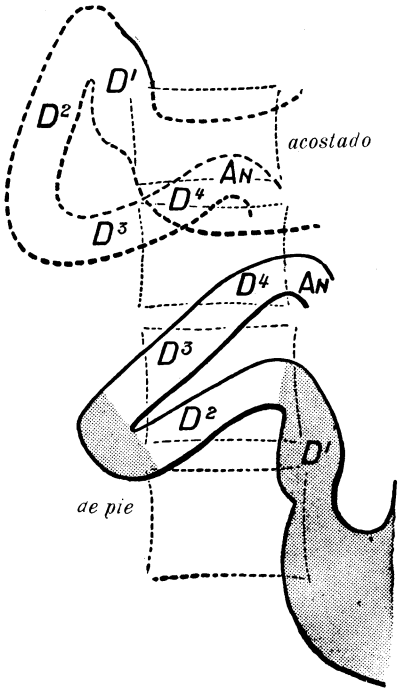


FIG. 325

Duodeno móvil. Examen radiográfico (según BROUET).

En línea de puntos y arriba, examen en posición acostada. — En línea llena y abajo, examen en posición de pie.

Se ve que el ángulo duodenoyeyunal (An.) apenas se ha movido.

BANZET la ha definido: «un defecto de adherencia limitado a una parte únicamente del asa duodenal, que, por otra parte, es normal desde el punto de vista de forma y fijación». En la mayoría de los casos, la movilidad parcial se observa únicamente en la segunda porción del duodeno; esta movilidad de la segunda porción puede extenderse a toda la altura de la segunda porción del duodeno: es la *movilidad parcial completa* (fig. 326), o bien localizarse en la parte supramesocólica de la segunda porción. En este caso, el defecto de adherencia del mesoduodeno se ha detenido en el mesocolon transverso. He aquí los datos suministrados por la radiografía: «*En la movilidad parcial completa*, estando el sujeto en pie, el píloro está situado abajo, en la proximidad de la pelvis; se continúa por un segmento duodenal alargado que representa a la vez la primera porción y la parte móvil de la segunda porción del duodeno (fig. 327). Este segmento es oblicuo arriba y a la derecha, hacia el lado derecho de la columna vertebral. En este punto desaparece detrás del mesocolon transverso y se continúa por una tercera y cuarta porciones normalmente fijas y situadas. En su conjunto, el duodeno tiene la forma de una S mayúscula tendida; las tres primeras porciones dibujan un ángulo abierto hacia abajo y a la izquierda.»

«*En la movilidad parcial incompleta* el duodeno tiene su forma normal, pero su segunda porción es muy corta; un largo segmento intestinal reúne el píloro a la segunda porción (fig. 327); está compuesto de la primera porción y de la parte móvil de la segunda.» (BANZET, «El duodeno móvil», *Arch des maladies de l'Appareil digestif*, 1928, t. XVIII.)

Esta movilidad anormal de la segunda porción puede motivar trastornos. Se concibe que dicha movilidad pueda ocasionar acodaduras por ptosis y estenosis: estenosis subvateriana (por debajo de la embocadura de los conductos pancreático

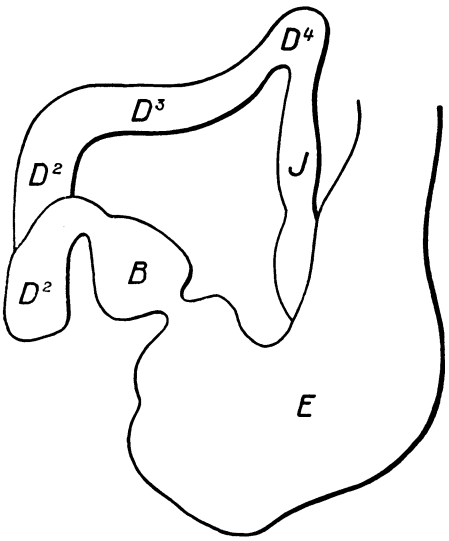


FIG. 326

Movilidad parcial completa del duodeno. Calco de radiografía. Caso de BRETON (*in memoria* de BANZET).

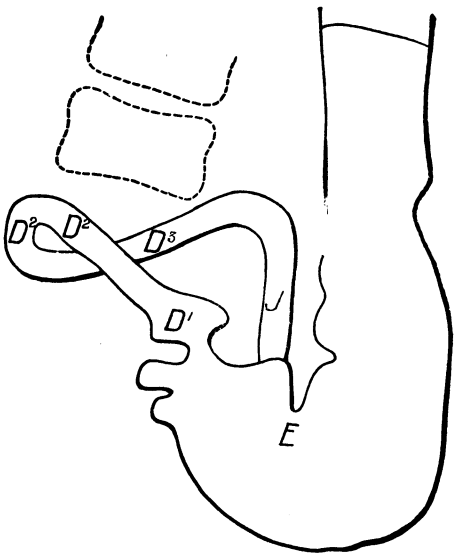


FIG. 327

Movilidad parcial incompleta del duodeno. Calco de radiografía (según WELTI, *in memoria* de BANZET).

y colédoco) en la movilidad parcial incompleta; estenosis supravateriana en la movilidad parcial completa (crisis dolorosas e ictericia).

Si hemos señalado estas anomalías es porque hoy entran en el cuadro de las malformaciones que revela la anatomía en el vivo y que interesan al médico por los trastornos que puedan ocasionar.

## § 2. — YEYUNOÍLEON

El yeyunoíleon (fig. 329, 11) es la porción del intestino delgado comprendida entre el duodeno y el intestino grueso. Tiene por límite superior el ángulo duodeno-yeyunal que corresponde al lado izquierdo de la segunda vértebra lumbar y por límite inferior la válvula íleocecal que está situada en la fosita ilíaca derecha. Morfológicamente, el yeyunoíleon se distingue del duodeno por su longitud, que es mucho mayor, por la multiplicidad de sus pliegues y también por su extrema movilidad, que le ha valido el nombre de *porción flotante del intestino delgado.*

**1.° Dimensiones.** — La longitud del intestino delgado es bastante variable según los individuos. Conocemos mal los elementos que hacen variar estas dimen-

siones. ¿Es la talla general del sujeto, la forma de la cavidad abdominal y de la jaula torácica? ¿O bien es un carácter hereditario sin relación con la talla del individuo? Son éstas cuestiones a las que es difícil responder en la actualidad. La variación de longitud depende también del método empleado para medir ese largo conducto. Su elasticidad permite errores de varios centímetros por metro y, por otra parte, las mediciones cambian según se mida el intestino aislado de su mesenterio o en su lugar. GRÉGOIRE da las mediciones siguientes, tomadas de un cirujano japonés, MIYAHE, que ha medido una serie de intestinos delgados en el vivo.

En catorce individuos ha encontrado una longitud media de 6,66 metros, con variaciones que van de 5,5 metros a 9,1 metros. Estas eran las dimensiones que dábamos en nuestras ediciones anteriores.

El diámetro de una asa delgada llena, pero no distendida, oscila entre 25 y 30 milímetros. Este diámetro, después de haber aumentado de calibre en la primera asa, disminuye gradualmente hasta la terminación. Tiene, en la porción terminal, de 15 a 20 milímetros. Pero la disminución de calibre es progresiva; no es perceptible a la vista; no es, pues, un medio de diagnosticar el nivel del asa examinada. Las dimensiones de diámetro varían, como se comprende, según el estado del intestino delgado. Cuando éste se halla vacío, forma una cinta de 20 a 25 milímetros de anchura y de 5 a 8 milímetros de grueso. Cuando está lleno, adquiere una forma cilíndrica. La forma cilíndrica puede también existir en el intestino delgado vacío, pero contraído. Este estado de contracción se manifiesta en segmentos más o menos extensos, pero nunca en la totalidad del delgado. El asa intestinal adquiere entonces un aspecto irregular, moniliforme, pues las zonas contraídas más musculosas son aparentes, dibujan estrías o arrugas longitudinales. El diámetro del intestino puede no exceder de 10 milímetros.

**2.° Aspecto y forma del intestino delgado.** — Acabamos de ver que el intestino delgado, lleno o contraído, tiene una forma cilindroidea. Su corte es, pues, casi circular. Se le consideran:

*Un borde posterior* o borde *adherente*, cóncavo y ligeramente plegado sobre sí mismo, en el cual se inserta el mesenterio; se le denomina *borde mesentérico*.

*Un borde anterior* o borde *libre*, convexo y liso, que corresponde a las paredes abdominales.

*Dos caras*, igualmente convexas, por las cuales se corresponden las circunvoluciones vecinas; estas dos caras se distinguen, según la orientación del asa que se considera, en *superior* e *inferior* (cuando el asa tiene una dirección horizontal), o bien en cara *lateral izquierda* y *cara lateral derecha* (cuando el asa es vertical).

En el cadáver, el aspecto de las asas delgadas es variable según el estado del sujeto. Esta observación no tiene interés alguno. No ocurre así en el vivo. El examen de una asa delgada en el curso de una laparotomía debe recaer en el mismo intestino y en el mesenterio que en él se inserta. Sólo nos ocuparemos aquí en el intestino. Se comprobará si el asa intestinal está aplastada o distendida y también se examinará la coloración del asa. El peritoneo forma como un barniz brillante que cubre, cuando el intestino está vacío, una cinta ligeramente irregular, surcada por los pliegues intestinales que contiene. La cinta es más lisa en la parte inferior del delgado cuando los pliegues desaparecen. La coloración es rosada, ligeramente pálida y tirando a pardo. Cuando el intestino está distendido, la superficie cilíndrica es uniforme. La coloración es más obscura y se perciben por debajo del peritoneo los vasos subserosos formando estrías, generalmente perpendiculares al eje mayor del intestino. Si el examen se efectúa durante el período digestivo el intestino es de coloración vinosa, casi violácea. Sobre este aspecto cianótico se destacan en blanco los quilíferos llenos de su substancia lechosa.

En la parte inferior del delgado, como veremos a propósito del mesenterio, se desarrollan borlitas adiposas en el borde mesentérico que invaden ligeramente las caras del intestino delgado en contacto con el borde adherente. Nunca existen en la mitad superior del yeyunoíleon, sea cual fuere el estado de adiposidad del individuo. Hay, sin embargo, algunas excepciones raras que se observan en ciertos sujetos (adiposidad extrema, alcoholismo, etc.).

La *palpación* permite reconocer ligeros resaltos cuando los dedos circulan a lo largo de la cinta intestinal pellizcándola ligeramente. Estos resaltos son debidos a las válvulas conniventes, que desaparecen en el cuarto inferior del intestino. Esta disposición puede servir para reconocer el nivel de una asa determinada (LAROYENNE).

**3.° Disposición y situación de las asas delgadas.** — Los anatomistas clásicos describen en las asas delgadas una serie de curvas que las llevan de izquierda a derecha y de derecha a izquierda, aproximándose así poco a poco a la parte inferior del abdomen. Se ha dado el nombre de *circunvoluciones intestinales* a los pliegues que forman así el yeyunoíleon.

Modernas investigaciones han demostrado que tal vez se podría aportar alguna precisión en la descripción clásica en la que se representa a las asas delgadas ocupando una situación extremadamente variable, debida en cierto modo a la casualidad.

Investigaciones actuales, de las cuales las más recientes son debidas a GRÉGOIRE, que ha examinado veinticinco cadáveres adultos, frescos o endurecidos con formol, han demostrado que existía una verdadera topografía de las asas delgadas. Vamos a resumir el compendio de las investigaciones anteriores y las de este autor.

Primero es fácil comprobar que el intestino delgado describe una serie de asas, es decir, de curvas de radio pequeño. Cada una de ellas comprende dos segmentos, colocándose el segundo paralelamente al primero. Pero cada una de las ramas del asa describe bastante a menudo, por su propia cuenta, sinuosidades secundarias. Es, pues, esencial determinar ante todo el número casi constante de las asas verdaderas. Según GRÉGOIRE, se contarían de catorce a dieciséis. Cada una de ellas tiene una longitud de 20 centímetros aproximadamente, pero algunas, en general la tercera, la quinta y la séptima, son más largas y exceden de los 30 centímetros.

Las asas intestinales ocupan en el abdomen el espacio que han dejado libre las otras vísceras, más y mejor fijadas que las circunvoluciones del yeyunoíleon. La masa delgada se aloja particularmente en el lado izquierdo del abdomen y de la pelvis (fig. 328). En efecto, el ciego y el colon derecho son siempre voluminosos y ocupan una gran parte de la región derecha del abdomen. El hígado restringe también considerablemente el espacio derecho. Por arriba la barrera mesocólica impide que las asas delgadas suban normalmente al espacio superior abdominal. A la izquierda, por el contrario, el colon descendente está casi siempre retraído, pegado a la pared abdominal. El colon sigmoide se pega a la fosa ilíaca izquierda. El colon pélvico y el recto se aplican junto a la pared posterior y al fondo de la pelvis. En este espacio, particularmente desarrollado a la izquierda, por consiguiente, se instalan las asas delgadas, susceptibles por lo demás de numerosos desplazamientos. Según SERNOF, de la longitud total del intestino, el 41 por 100 está a la izquierda, otro 41 por 100 en la pelvis y el 18 por 100 a la derecha. En el niño, la excavación pélvica, siempre estrecha, está generalmente vacía de asas delgadas.

Se ha intentado agrupar topográficamente las circunvoluciones intestinales. Investigaciones numerosas han demostrado ante todo que las asas superiores se disponían, unas debajo de las otras, horizontalmente, hasta la altura de la quinta

lumbar. Según Grégoire, se distinguirían generalmente seis o siete asas dispuestas así: la primera asa se dirige de derecha a izquierda, la segunda de izquierda

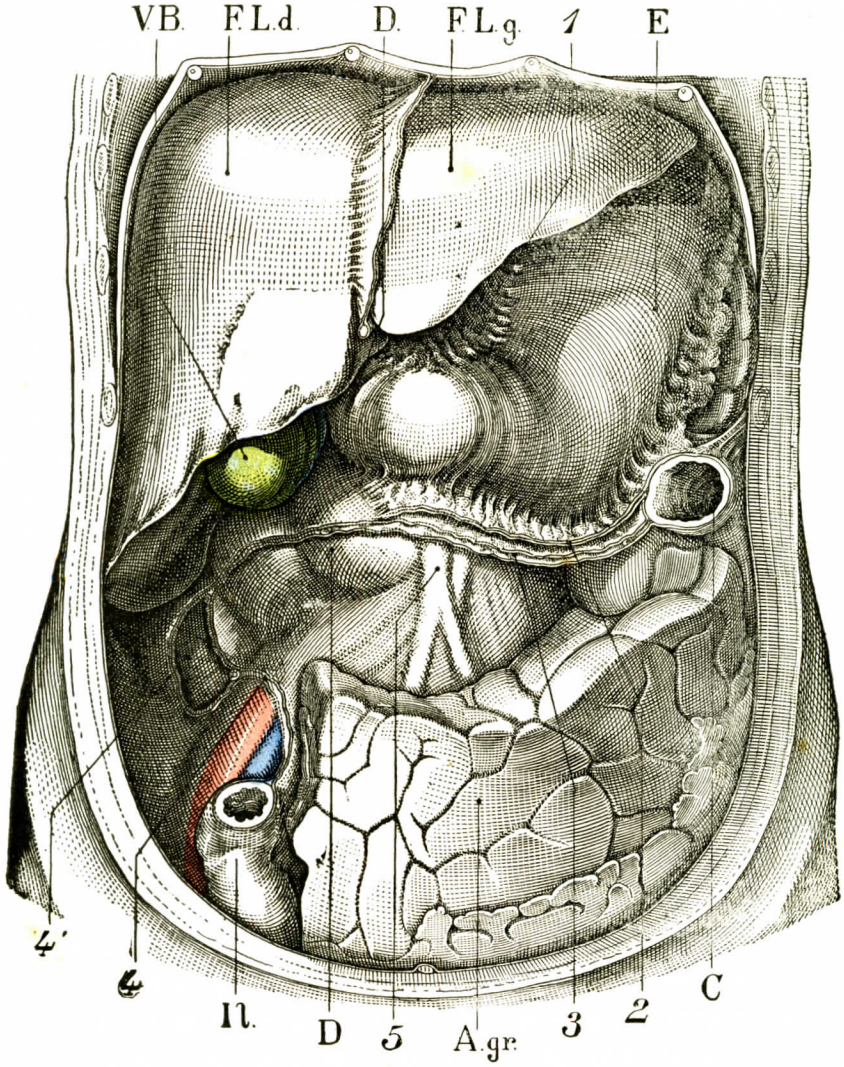


Fig. 328

Topografía de los órganos abdominales. Cadáver fijado con formol-alcohol.

V. B., vesícula biliar. — F. L. d., lóbulo derecho del hígado. — D., duodeno. — F. L. g., lóbulo izquierdo del hígado. — E., estómago. — Il., terminación del íleon. — A. gr., asas delgadas. — C., ángulo izquierdo del colon.

1, epiplón menor. — 2, corte del epiplón mayor. — 3, corte del mesocolon transverso. — 4, terminación del mesenterio. — 4', emplazamiento del ciego desprovisto de meso, en posición alta. — 5, vaso mesentérico.

a derecha, etc. Las asas yeyunales más elevadas ocupan el hipocondrio izquierdo y están ocultas detrás de la reja costal. Imprimen a veces una huella en la cara inferior del páncreas. En algunos casos (13 por 100 según Grégoire), estas primeras asas se dirigen en sentido inverso, es decir, de izquierda a derecha, luego

de derecha a izquierda, y vienen a situarse en el ángulo derecho del colon, a la derecha de la línea media. A partir de la quinta lumbar y de la eminencia del psoas izquierdo, las asas delgadas se disponen sobre todo verticalmente y se superponen, no de arriba abajo, sino de delante atrás. Estas asas pertenecen al íleon. La última porción de éste se aproxima a la horizontal para reunirse con el ciego en la fosa ilíaca derecha. Las asas verticales ocupan la pelvis.

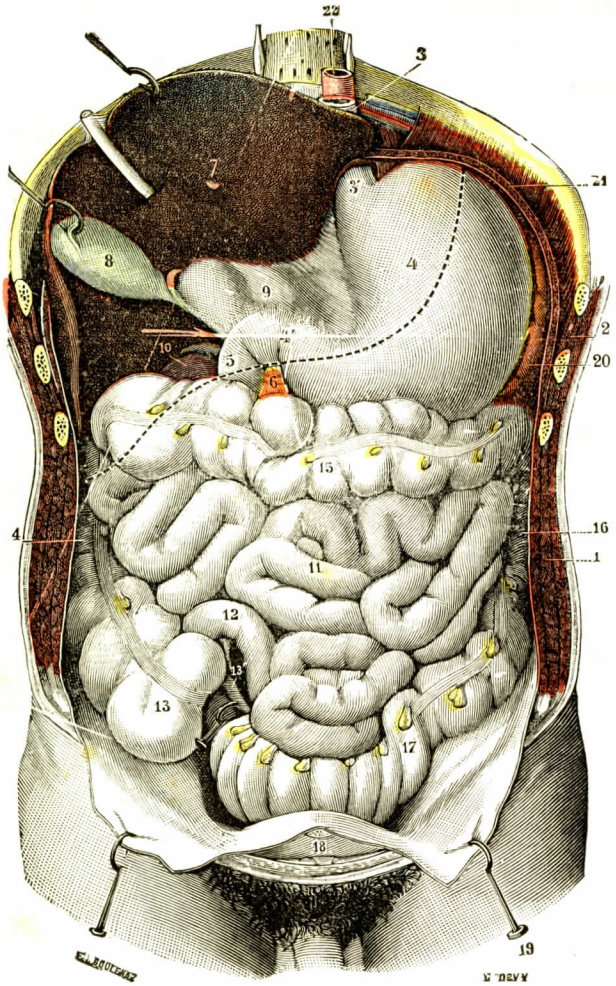


Fig 329

La masa intestinal, vista por su cara anterior después de resecado el epiplón mayor.

(El hígado se ha levantado para mostrar su cara inferior y el epiplón gastrohepático; la flecha indica la entrada del hiato de Winslow.)

1, pared abdominal. — 2, pared torácica. — 3, esófago, con 3', cardias. — 4, estómago, con 4', píloro. — 5, duodeno. — 6, cabeza del páncreas. — 7, hígado. — 8, vesícula biliar. — 9, epiplón gastrohepático. — 10, riñón derecho y cápsula suprarrenal. — 11, yeyunoíleon. — 12, porción terminal del íleon. — 13, ciego, con 13', su apéndice. — 14, colon ascendente. — 15, colon transverso. — 16, colon descendente. — 17, colon iliopelviano. — 18, vejiga. — 19, hoja parietal del peritoneo. — 20, bazo. — 21, diafragma. — 22, aorta torácica.

Tal es el esquema de dirección y situación de las asas delgadas, pero las variaciones individuales son en extremo frecuentes. Existen anomalías numerosas y se han descrito (Mall, Weinberg) casos en que el yeyuno, después de haber descrito sus dos primeras asas, penetraba en la pelvis menor y llegaba a la fosa ilíaca derecha para encontrar asas ileales situadas en el colon transverso. Se concibe que el volumen de las vísceras abdominales que forman un cuadro a la masa intestinal delgada, las variaciones de longitud de ésta, la disposición de la inserción del mesenterio, la altura de este meso, las variaciones de amplitud en los diferentes estadios digestivos, puedan desempeñar un papel considerable en la dirección y situación de las asas delgadas. Sin embargo, es casi cierto que en estado normal existe un emplazamiento general fijo y determinado de las asas delgadas. Cuando éstas han sido desplazadas y mezcladas en el curso de una laparotomía, recobran el lugar y la dirección que tenían normalmente, puesto que encuentran las mismas condiciones mecánicas que habían determinado su situación. Estos hechos han sido demostrados experimentalmente por Mall en el perro. Se sabe, sin embargo, que en este animal el mesenterio sólo se inserta en una superficie muy limitada,

lo que *a priori*, parecería permitir mayor variabilidad en la situación de las asas que en el hombre, en quien el mesenterio se inserta en una larga superficie.

**4.° Anatomía y radioscopia de las asas delgadas en el vivo.** — El examen radioscópico de las asas delgadas da pocas indicaciones precisas. Cuando la papilla opaca llena todas las asas, sólo se ve una masa indistinta. Si la repleción es parcial y si se sigue el tránsito de la papilla a lo largo del delgado, se percibe que el aspecto es diferente según se considere el yeyuno o el íleon. En el yeyuno, la papilla bismutada, en lugar de formar una lista opaca continua, dibujando la luz de la cavidad del intestino, aparece con el aspecto de estrías paralelas, semejantes a las barbas de una pluma de ave (BÉCLÈRE). Este aspecto es determinado por la eminencia de las válvulas conniventes que forman espolones en la papilla bismutada. En la parte inferior del íleon, cuando las válvulas han desaparecido, el intestino aparece en forma de una cinta obscura continua y neta.

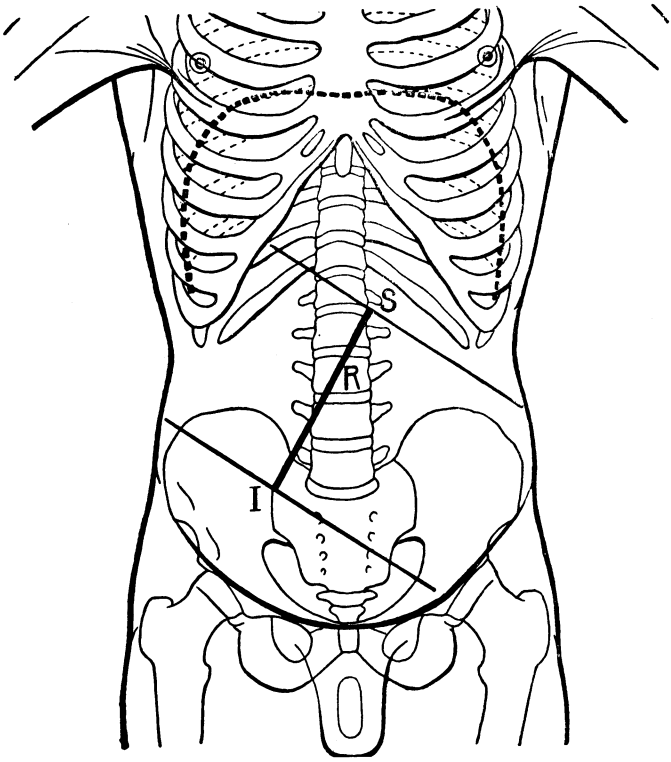


FIG. 330

Intestino delgado. Proyección parietal de los tres tercios del intestino delgado (según MONKS).

R, raíz del mesenterio. — S, su extremo superior. — I, su extremo inferior.

El examen radioscópico confirma los datos anatómicos sobre la situación del delgado; las primeras asas se inyectan de veinte a treinta minutos después de la ingestión de la papilla; aparecen en el hipocondrio izquierdo, que se llena poco a poco. Más tarde la pelvis es la que se llena y el lado derecho permanece claro. La duración del tránsito de la papilla en un individuo normal es de ocho horas aproximadamente; transcurrido este tiempo, el intestino delgado sano debe hacerse invisible (BÉCLÈRE).

Sin preparación alguna, sin ingestión de papilla baritada, el yeyunoíleon no es visible a la radiografía. Pero numerosas alteraciones patológicas del delgado pueden suministrar imágenes particularmente interesantes, las oclusiones del delgado en especial (MONDOR y PORCHÉ). En la posición vertical, el intestino revela su estado de oclusión por una serie de bolsas hidroaéreas yuxtapuestas o escalonadas en altura, en peldaños de escalera. El decúbito ventral, dorsal o lateral es igualmente capaz de dar informaciones interesantes, de tal modo que la radiología del delgado, sin preparación, se ha hecho un estudio corriente en los síndromes abdominales agudos.

**5.° Relaciones.** — Consideradas en su conjunto, la masa del intestino delgado presenta las relaciones siguientes:

*Por delante* está en relación con la pared abdominal anterior (fig. 329), de la que está separada por el epiplón mayor extendido delante de ella y ocultándola. Sin embargo, éste, a veces, se halla retraído, ora a la derecha, ora, más a menudo, a la izquierda de la masa intestinal; ésta se encuentra, pues, inmediatamente en contacto con el peritoneo parietal anterior y la pared.

*Por detrás* está en relación con la pared posterior del abdomen y los órganos que están fijos en ella: duodeno, riñón izquierdo, grandes vasos (vena cava, aorta y sus ramas, etc.).

*A la izquierda* cubre el colon descendente y el colon ilíaco.

*A la derecha* está en relación con el colon ascendente y el ángulo derecho; en general, la cuarta asa intestinal es la que se relaciona con este ángulo.

*Por arriba*, el colon transverso y su meso la separan de los órganos situados en la región supramesocólica: hígado, estómago, bazo.

*Por abajo*, las asas intestinales, como hemos dicho, descienden a la pelvis menor y en la estación vertical gravitan con todo su peso en esta cavidad sobre la pared inferior del abdomen. En el hombre llenan los espacios comprendidos entre el colon pélvico y el recto por detrás, y la vejiga por delante; en la mujer, el útero viene a intercalarse por detrás de la vejiga. Muy a menudo, en ésta, las asas delgadas descienden hasta el punto más declive de la cavidad pélvica, es decir, en el fondo de saco de Douglas, comprendido entre la pared posterior del útero y de la vagina y la pared anterior del recto.

El contacto de las asas delgadas con la pared abdominal anterior explica cómo se producen las hernias a través de los orificios internos del conducto inguinal y del conducto crural, para citar sólo las más frecuentes.

**Divertículo de Meckel.** — En la parte inferior del íleon, un poco por encima de la válvula íleocecal, se encuentra a veces un apéndice en forma de fondo de saco, que hace tiempo fué descrito por Meckel con el nombre de *diverticulum ilei* y que por esto se llama *divertículo de Meckel.* Morfológicamente, esta formación anormal es un resto del conducto onfalomesentérico que, en el embrión, une el intestino delgado con el saco vitelino (fig. 331). El conducto, lo mismo que el saco vitelino, desaparece ordinariamente todo entero, de modo que su presencia es lo que constituye la anomalía.

a) *Frecuencia.* — El divertículo de Meckel es relativamente raro: Augier (*Tesis de París*, 1888), en 200 cadáveres (137 hombres y 63 mujeres) que ha examinado con este objeto, lo ha encontrado solamente 6 veces, 4 en el hombre y 2 en la mujer. Una estadística inglesa, publicada recientemente en el *Journal of Anatomy*, señala 16 casos de divertículo entre 679 sujetos. Una nueva estadística de Kelynack, publicada también en el *Journal of Anatomy* de 1892, se refiere a 29 sujetos, los cuales han presentado 4 casos de esta anomalía. Según se ve, estas cifras concuerdan bastante, y enseñan que el divertículo de Meckel se encuentra, en el hombre, con una frecuencia media de 2 por 100.

b) *Situación.* — El punto en que se desprende del íleon está siempre situado, según hemos dicho, en la proximidad del ciego. El intervalo que separa este punto del estrecho íleocecal es, por término medio, de 80 centímetros a un metro: se han observado, como cifras extremas, 35 centímetros y 3 metros. El divertículo de Meckel (fig. 332) se implanta casi siempre en el borde convexo del intestino. Pero no es infrecuente el caso en que se le ve desprenderse de sus caras en un punto más o menos cercano al borde mesentérico.

c) *Dimensiones.* — Sus dimensiones son muy variables. Su longitud media es de 5 ó 6 centímetros; pero se han observado de 2 centímetros solamente, y asimismo de 25 centímetros. Respecto a su calibre, es casi siempre igual al del asa intestinal en que está implantado; pero hay casos en que es más estrecho y otros en que es notablemente más ancho.

d) *Forma.* — Su forma no es menos variable: según los individuos, es cilíndrico, cónico o cilindrocónico; por otra parte, tan pronto es rectilíneo como encorvado en forma de cayado. En todo caso, presenta siempre una base y un vértice. Su *base* corresponde ordinariamente a su parte más ancha. Pero algunas veces se halla más o menos estrechada y

hasta presenta una especie de repliegue valvular. Su *vértice*, terminado en fondo de saco, es regularmente redondeado en forma de cúpula o irregularmente convexo, a veces más o menos hinchado; terminaba en martillo en un caso de HUDSON (*Transact. of path. Soc.*, año 1889), hinchado en forma de glande en un caso de ROGIE (*Journ. des Sc. méd. de Lille*, 1892), subdividido en cinco lóbulos en un caso de HYRTL. En ciertos individuos da origen a una prolongación más o menos larga parecida a un ligamento: esta prolongación, cuando existe, está constituída, ya por los vasos onfalomesentéricos obliterados y transformados en pequeños cordones conjuntivos, ya por la parte del conducto onfalomesentérico que, en el embrión, seguía inmediatamente después de la porción que ha persistido de este conducto.




FIG. 331

Divertículo de Meckel: A, asa vitelina y conducto vitelino en el embrión; B, conducto vitelino, cuya parte abdominal se ha desarrollado en un divertículo unilateral introducido en el cordón (feto); C, divertículo abierto y fijado al ombligo.

e) *Estructura.* — Respecto a su estructura, el divertículo de Meckel presenta exactamente los mismos elementos fundamentales que el intestino mismo. Contiene, según los casos, gases, materias fecales más o menos endurecidas, cuerpos extraños, como cálculos o paquetes de vermes. El peritoneo lo rodea por todas partes, presentando como él la forma de un cilindro o de un cono. A veces le forma una especie de mesenterio más o menos desarrollado y conocido con el nombre de *mesodivertículo:* esta última disposición ha sido observada por AUGIER tres veces en 7 casos examinados; ROGIE la ha encontrado una vez solamente en 6 casos.

f) *Importancia en cirugía.* — Casi siempre el divertículo de Meckel es enteramente libre, flotando como el intestino en la cavidad abdominal. Otras veces se fija por su vértice, ya sea en la pared abdominal, ya sea en una de las vísceras contiguas, el mesenterio, la vejiga o el intestino mismo. Libre o adherente, puede determinar accidentes de estrangulación interna, y esto por procesos variables, pero actualmente bastante bien conocidos, cuyo estudio pertenece a la patología. Por este hecho, el divertículo de Meckel adquiere en cirugía una considerable importancia. Según una estadística de FRITZ-RÉGINALD, de cien casos de oclusión intestinal, seis son debidos a la presencia de la formación anormal que acabamos de describir.

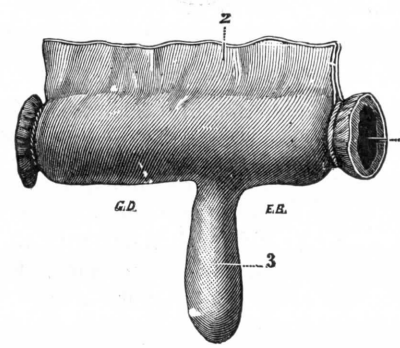


FIG. 332

Divertículo de Meckel, visto después de insuflar el intestino (hombre de cuarenta años).

1, asa del intestino delgado. — 2, su mesenterio. — 3, divertículo de Meckel, situado a 45 centímetros por encima de la válvula ileocecal.

**Divertículo del yeyunoíleon.** — Además del divertículo de Meckel, que representa el vestigio de una formación normal, existe excepcionalmente divertículos del yeyunoíleon. Hemos hablado ya de los divertículos del duodeno. Seremos, pues, breves en este asunto. En efecto, tienen la misma significación que estos últimos. En general, son más raros, y cuando existen son múltiples. Se han contado hasta 400 en un mismo individuo. Se localizan generalmente cerca de la raíz del mesenterio, sobresaliendo ligeramente al exterior e insinuándose entre las dos hojas mesentéricas. La pared de estos divertículos está desprovista de fibras musculares. Puede ser asiento de inflamación, que puede acabar por la perforación (CLAVEL).

## § 3. — Mesenterio. Medios de fijación del yeyunoíleon

Hemos visto, al tratar de la situación y dirección de las asas delgadas, que el yeyunoíleon no es órgano fijo; se desplaza en masa en virtud de su propio peso, de la tensión de los gases que contiene, de la situación, del volumen de los otros órganos, etc. Sin embargo, nos hemos dado cuenta que tenía una topografía general constante, determinada por dos factores principales: la presión intraabdominal y el mesenterio.

**1.° Presión abdominal.** — La *presión intraabdominal* resulta, por una parte, de la tonicidad de las paredes musculares del abdomen; por otra parte, de la presión

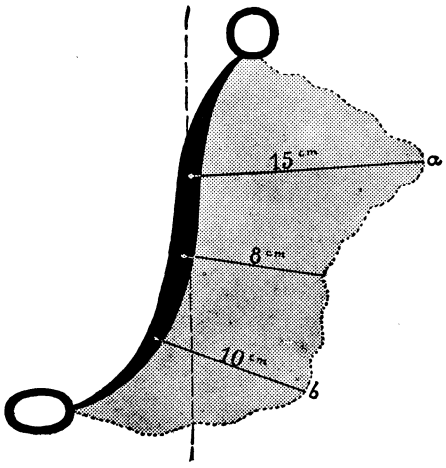


Fig. 333

Variación morfológica del mesenterio, tipo I, el más frecuente (según Turnesco).

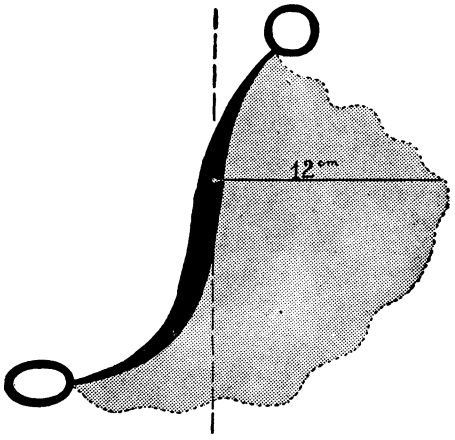


Fig. 334

Variación morfológica del mesenterio, tipo II (según Turnesco).

que existe en las asas intestinales. Es sabido que la laxitud de la pared abdominal y su debilidad, determinadas ora por la obesidad, ora por embarazos sucesivos, ora por una vida sedentaria que atrofia las masas musculares, ora, finalmente, por cualquier otra causa patológica, determina un aptosis del intestino delgado. Las hernias son siempre favorecidas, cuando no determinadas, por la menor resistencia de la pared abdominal en un punto dado. El otro medio de fijación del intestino delgado es determinado por el mesenterio, que vamos a estudiar. Antes de emprender este estudio insistiremos en el hecho de que el peristaltismo normal del intestino exige cierta libertad. Cuando una asa intestinal se fija por el hecho de una adherencia patológica o de la compresión de un órgano, puede resultar una acodadura, una oclusión del intestino. Una movilidad demasiado exagerada puede ocasionar a su vez algunos accidentes: torsión de una asa (vólvulo); penetración de una asa dentro de otra a la manera de los tubos de un telescopio (invaginación).

**2.° Mesenterio.** — El intestino delgado, desde el ángulo duodenoyeyunal hasta el ángulo íleocecal, está inserto en la pared posterior del abdomen por un ancho repliegue del peritoneo que comprende entre sus dos hojas todos los vasos.

arteriales, venosos, linfáticos, y todos los nervios que les están destinados. Este pliegue de fijación, o más bien de suspensión, atraviesa oblicuamente el plano submesocólico del abdomen, al que divide en dos compartimientos, uno derecho, el otro izquierdo. Se consideran a este meso dos bordes: uno parietal, otro visceral. Siendo la altura del mesenterio nula en sus extremos, sus dos bordes se reúnen a este nivel (1)

El borde *parietal* es relativamente corto si se le compara con la longitud del intestino. Por el contrario, su borde *visceral* debe adaptarse a las dimensiones del delgado. Por esto el primero es casi rectilíneo, ligeramente ondulante, mientras que el segundo, obedeciendo a las sinuosidades del intestino delgado, es fuertemente encañonado, semejante a los volantes de una falda ancha, y más ensanchada en su base. Los dos bordes se separan, pues, obligatoriamente uno del otro; la tela

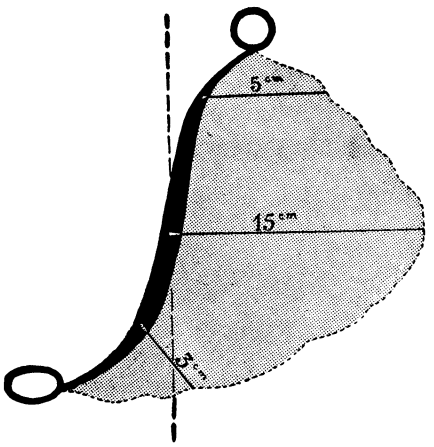


Fig. 335

Variación morfológica del mesenterio, tipo III (según Turnesco).

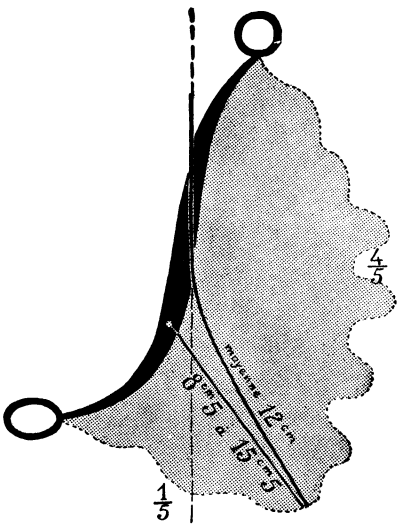


Fig. 336

Variación morfológica del mesenterio, tipo IV (según Turnesco).

necesaria a la adaptación de los pliegues del delgado no se comprenderían sin el alojamiento de esos bordes.

Vamos a estudiar sucesivamente la altura del mesenterio, su longitud, su borde parietal o raíz, su borde anterior o intestinal, su polo superior, su polo inferior. Por último, terminaremos este estudio por su topografía y su constitución interior.

1.° *Altura y longitud.* — La altura del mesenterio no es la misma en todas sus porciones. Según las investigaciones de Stopnitzk, las nuestras (Latarjet) y las de Grégoire, el mesenterio aumenta de altura para alcanzar de 12 a 15 centímetros en un punto del borde parietal situado generalmente en la unión de su tercio superior con sus dos tercios inferiores (fig. 333). Este punto corresponde casi a la tercera asa intestinal. Y la altura permanece constante durante cierta extensión, luego disminuye; alcanza 10 a 12 centímetros de altura, a veces más, en las asas verticales, es decir, en la parte inferior del yeyunoíleon. A partir de este punto, la altura decrece para volver a ser nula en el ángulo íleocecal. Hay, pues, dos máximas correspondientes casi a cada una de las dos mitades de su longitud.

(1) El mesenterio ha sido objeto de un notable estudio por Turnesco, *La Mesentère*.

Tal es el tipo que nos ha parecido el más frecuente; pero es posible, sin embargo, observar tipos diferentes, lo que, como se comprende, influirá en la forma del mesenterio (TURNESCO)

En un segundo tipo (fig. 334) la altura del mesenterio alcanza su máximo, aproximadamente de 12 a 15 centímetros, en la unión del tercio superior con los

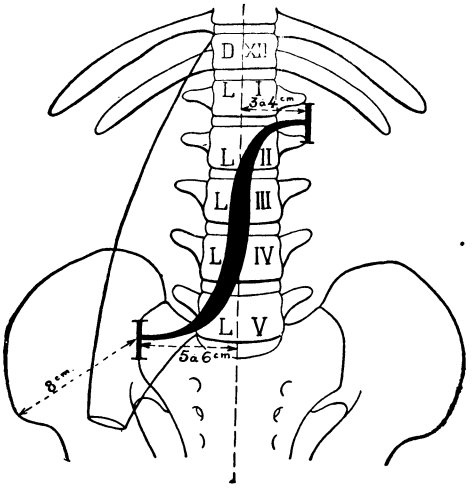


FIG. 337

Referencias esqueléticas de la raíz del mesenterio con las distancias que separan los extremos superior e inferior de la línea media (según TURNESCO).

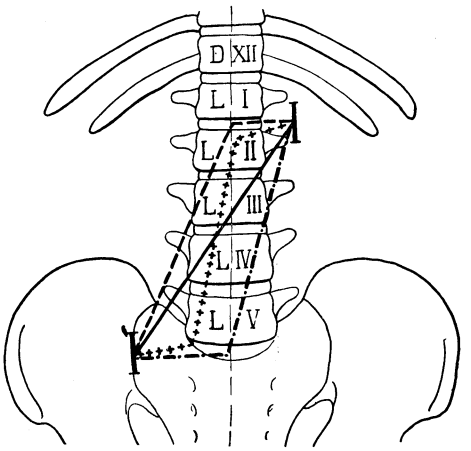


FIG. 338

Proyección sobre el esqueleto de los diferentes tipos de raíz del mesenterio (según TURNESCO).

DXII-LV, duodécima dorsal y las cinco vértebras lumbares. — En líneas continuas, el eje de inserción de la raíz del mesenterio. — Las dos barras verticales indican los extremos superior e inferior.

dos tercios inferiores. A partir de este punto el mesenterio disminuye lentamente para llegar a 0 en el extremo inferior.

En un tercer tipo la altura máxima se encuentra en la parte media. Pero la altura mesentérica no decrece de un modo idéntico en los dos sentidos opuestos

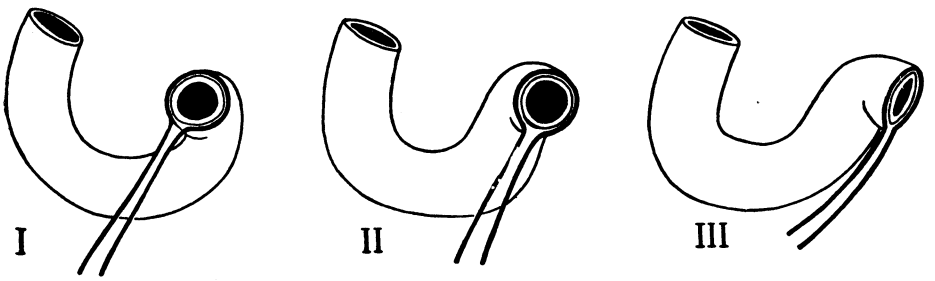


FIG. 339

Conexiones duodenales de la raíz del mesenterio (según TURNESCO).

I, tipo llamado clásico; la raíz pasa por delante de la tercera porción. — II, tipo que más abunda (TURNESCO); la raíz pasa por delante de la cuarta porción. — III, la raíz pasa a la izquierda del mesenterio.

(figura 335); el mesenterio alcanza muy rápidamente de 5 a 7 centímetros desde la primera asa yeyunal. Por el contrario, queda muy corto en una gran extensión en la porción terminal.

Un cuarto tipo, más raro, se caracteriza por una altura máxima alcanzada en el tercio inferior (TURNESCO). El punto más declive del mesenterio, que responde

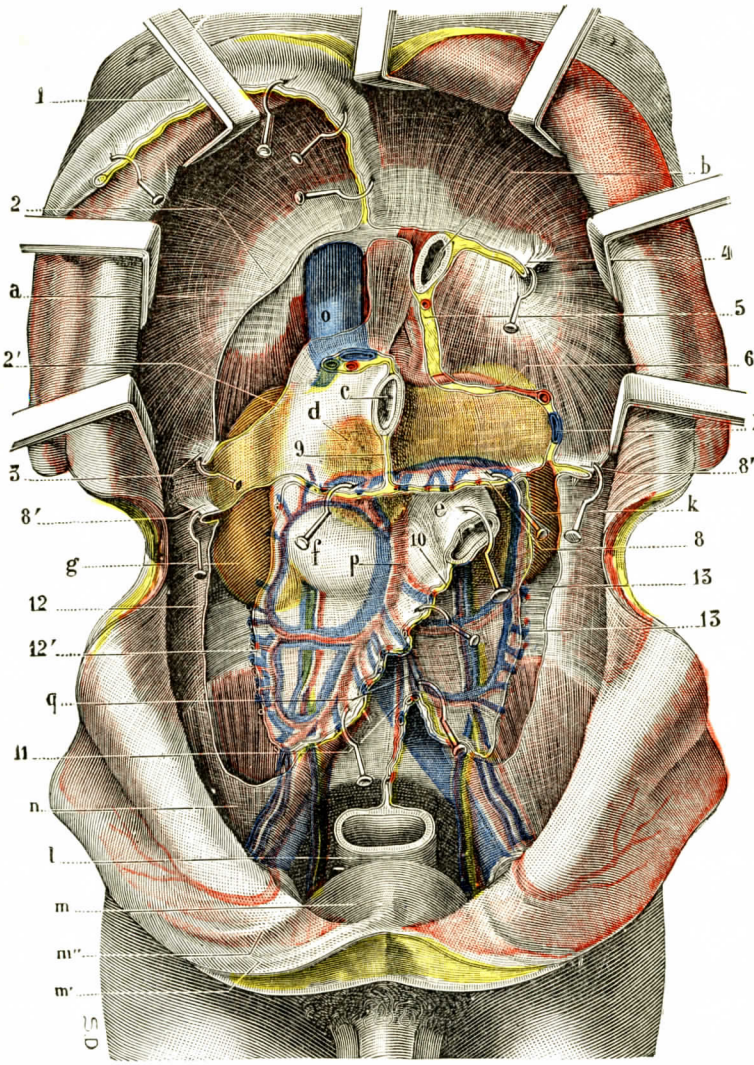


FIG. 340

La cavidad abdominal, vista después de la ablación de los órganos contenidos en su interior (T.-J.)

(Esta figura está destinada a mostrar el peritoneo parietal y la inserción, en este peritoneo parietal, de los repliegues peritoneales que unen los órganos intraabdominales a la pared pósterosuperior de la cavidad abdominal.)

1, ligamento suspensorio del hígado. — 2 y 2', la hoja superior y la hoja inferior del ligamento coronario; la porción del diafragma que está comprendida entre estas dos hojas se halla directamente en relación, sin mediación del peritoneo, con el borde posterior del hígado. — 3, ligamento triangular derecho. — 4, ligamento triangular izquierdo. — 5, ligamento gastrofrénico. — 6, ligamento esplenofrénico. — 7, epiplón pancreáticoesplénico. — 8, mesocolon transverso, con: 8', el ligamento frenocólico derecho, y 8'', el ligamento frenocólico izquierdo. — 9, gran epiplón. — 10, mesenterio. — 11, mesocolon iliopelviano. — 12 y 12', sección del peritoneo a nivel de los puntos en que se refleja para cubrir el colon ascendente. — 13 y 13', sección del peritoneo a nivel de los puntos en que se refleja para cubrir el colon descendente: éste, como el precedente, no tiene meso y la cara posterior del intestino está en relación inmediata con la pared lumbar y con el riñón.

*a*, diafragma. — *b*, esófago abdominal. — *c*, píloro. — *d*, páncreas. — *e*, ángulo duodenoyeyunal. — *f*, duodeno. — *g*, riñón derecho. — *k*, riñón izquierdo. — *l*, recto. — *m*, vejiga, con: *m'*, uraco, y *m''*, el cordón de la arteria umbilical. — *n*, fosa ilíaca interna. — *o*, vena cava inferior. — *p*, vasos mesentéricos superiores. — *q*, vasos mesentéricos inferiores.

a su máxima altura, corresponde a la terminación de la arteria mesentérica (figura 336).

La longitud del mesenterio, en el borde parietal, es bastante variable. Es, por término medio, de 15 a 17 centímetros (50 por 100 de los casos). Puede ser mucho más corto, decrecer hasta 13 y aun 12 centímetros (30 por 100 de los casos), o, por el contrario, mucho más largo, alcanzando y excediendo los 20 centímetros (20 por 100 de los casos).

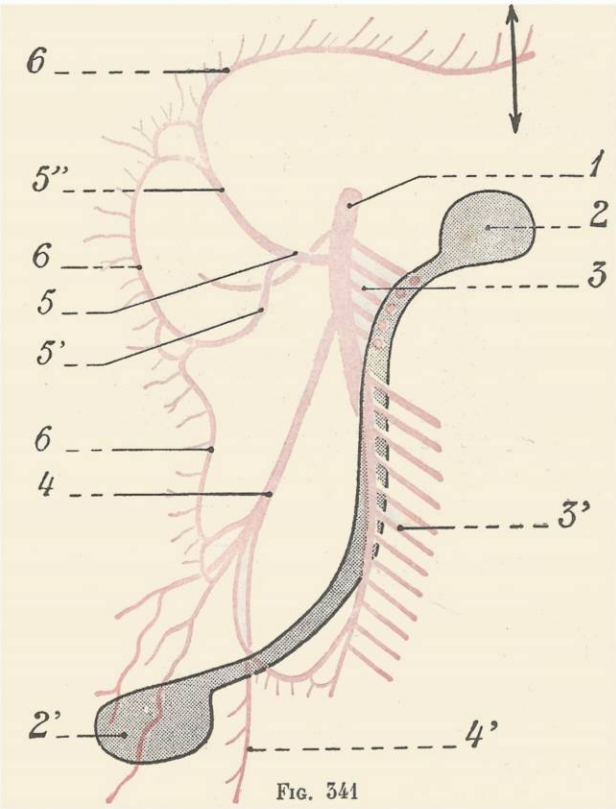

Fig. 341

Arteria mesentérica superior y sus ramas. Sus relaciones normales con la raíz del mesenterio (esquema según Turnesco).

1, arteria mesentérica superior. — 2, 2', extremos superior e inferior del mesenterio. — 3, rama yeyunal superior. — 3', rama yeyunal inferior. — 4, arteria ileocecoapendiculocólica. — 4', arteria apendicular. — 5, arteria cólica derecha. — 5', rama descendente. — 5'', su rama ascendente. — 6, 6, 6, arterias anastomóticas.

La longitud del borde visceral, plegado en collar, sinuoso, varía, como la longitud del intestino medida en el borde biliar. En general, la longitud de este borde varía entre 4 y 6 metros.

2.° *Borde parietal o raíz del mesenterio.* — El borde parietal se extiende habitualmente del ángulo duodenoyeyunal, situado, como hemos dicho, 3 ó 4 centímetros a la izquierda de la línea media, a una altura correspondiente al disco que separa la primera vértebra lumbar de la segunda, hasta el ángulo íleocecal, situado en la fosa ilíaca derecha, 5 ó 6 centímetros a la derecha de la línea media, a la altura del disco que separa la quinta vértebra lumbar del sacro (figura 337). Este punto corresponde a la articulación de la sínfisis sacroilíaca, aproximadamente a 8 centímetros por encima y por dentro de la espina ilíaca anterior superior (Turnesco).

La raíz del mesenterio se dirige, pues, oblicuamente de arriba abajo y de izquierda a derecha, describiendo una línea más o menos ondulada. En realidad, esta línea está, en general, rota. Se le pueden describir tres segmentos. Partiendo del polo superior, es decir, del ángulo duodenoyeyunal, se dirige horizontalmente adentro, cruzando el borde izquierdo de la columna vertebral a la altura del disco que separa las dos primeras vértebras. Esta primera porción contiene los vasos de las dos primeras asas delgadas. Hasta entonces bastante estrecha, la raíz se ensancha y se inserta, según una superficie que puede alcanzar hasta 15 ó 20 milímetros de anchura, en la parte anterior de la columna vertebral correspondiente a la segunda, tercera y cuarta lumbares. Este segundo segmento desciende oblicuamente, cru-

zando en banda el esqueleto vertebral. La raíz llega así poco a poco al lado derecho de la columna vertebral, desde la cuarta lumbar hasta la parte inferior de la quinta. Un tercer segmento, de nuevo horizontal, conduce el mesenterio al polo inferior, siguiendo un trayecto horizontal de izquierda a derecha, hasta el ángulo íleocecal.

Este tipo que acabamos de describir no es constante. Se puede decribir un tipo más simple, casi rectilíneo o, por el contrario, un tipo con sinuosidades más numerosas. La figura 338, tomada de TURNESCO, muestra las variaciones que puede ofrecer esta raíz. Este autor describe cuatro tipos representados en la figura 340. Hay ciertamente otros.

La raíz del mesenterio ofrece a lo largo de este trayecto relaciones interesantes con una serie de órganos (fig. 340, 10). En primer lugar la raíz cruza la cuarta porción del duodeno y su porción horizontal. Hemos estudiado estas relaciones en detalle (véase pág. 290 y siguientes); no insistiremos (fig. 339). Por debajo del duodeno el mesenterio sigue la dirección de la aorta y de la vena cava inferior, luego las abandona para ponerse a su derecha. Hasta la parte inferior de la cuarta lumbar, la raíz mesentérica corresponde al intersticio cavo-aórtico. Cuando la aorta se bifurca, es decir, a la altura del disco situado entre la cuarta y la quinta lumbares, la raíz mesentérica sigue la ilíaca primitiva y cruza el origen de la vena cava inferior. Recordemos que por debajo de los vasos en los cuales descansa y a su derecha circulan las arterias lumbares, la porción original de los plexos lumbares y el simpático lumbar con sus *rami communicantes*.

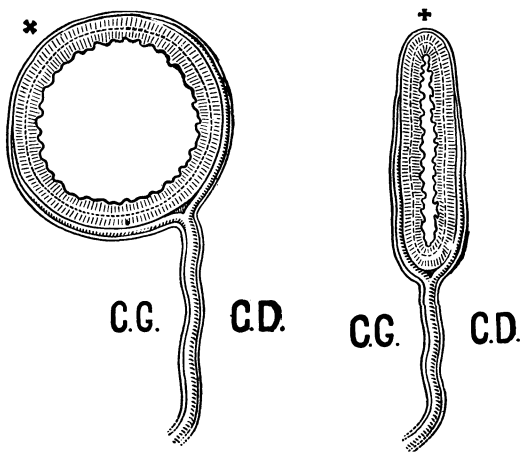


FIG. 342

Esquema destinado a mostrar el movimiento de báscula del intestino delgado insuflado hacia la cara del mesenterio (según LATARJET).

CG, lado izquierdo. — CD, lado derecho. — +, línea de anastomosis de los vasos derechos e izquierdos llevada a la izquierda por la insuflación.

En la fosa ilíaca derecha, el mesenterio franquea el músculo psoas, sobre el que descansa y cruza, para llegar al ángulo íleocecal: el uréter derecho en la parte inferior de la quinta lumbar; el origen de la arteria ilíaca externa, luego los vasos y seguidamente los nervios espermático o úteroováricos; por último, más profundamente, y casi al mismo nivel, el nervio crural se halla situado entre el psoas y el ilíaco.

Según TURNESCO, se pueden considerar en el mesenterio dos segmentos, uno izquierdo y otro derecho, cuya separación está determinada por el trayecto de la arteria mesentérica mayor después de su penetración en el mesenterio hasta la terminación. De estos dos segmentos, el izquierdo, *segmento yeyunal* o *prearterial*, es mucho más extenso: representa aproximadamente los cuatro quintos de la totalidad del mesenterio (TURNESCO). Está siempre infiltrado de grasa. Pero la repartición de ésta es variable (fig. 341). La parte superior del mesenterio no posee tejido adiposo sino en su raíz; luego, poco a poco, el tejido adiposo llega al borde visceral formando un reborde del que hablaremos dentro de un instante. El segundo segmento, *segmento derecho* o *segmento ileal*, corresponde a la porción terminal del íleon. Sólo representa un quinto de la superficie del mesenterio. En esta región el mesenterio

contiene muy escaso tejido adiposo. Esta división del mesenterio en dos territorios es interesante. Corresponde, en efecto, a una realidad. Toda la parte izquierda tiene carácter yeyunal; la parte derecha lo tiene cólilo. Como veremos a propósito de la mesentérica superior, la terminación verdadera de esta arteria se efectúa aproximadamente a 60 centímetros de ángulo íleocecal. Las arterias y las venas que están a la derecha de este punto cardinal tendrán el carácter que se observa en el intestino grueso; las otras conservan el carácter del yeyunoíleon.

Pero la relación más importante de la raíz del mesenterio está constituída por la arteria y la vena mesentérica superiores, que se alojan en esa raíz. La arteria encuentra en la cara anterior del duodeno la raíz del mesenterio; sigue esta raíz y no la abandona sino en su terminación (véase fig. 349). Existen aquí también algunas variaciones que estudiaremos con la arteria mesentérica, pero el hecho fundamental no deja de persistir; en el espesor del mesenterio la arteria mesentérica de las arterias yeyunales, así como las arterias cólicas derechas (para más detalles véase el § 4, *Arteria mesentérica)*. Recordemos que todos los vasos van acompañados por nervios y linfáticos.

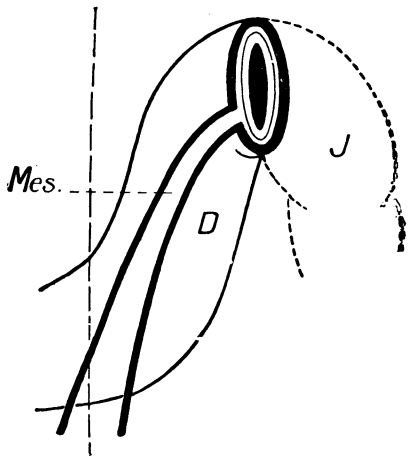


Fig. 343

Inserción superior del mesenterio (según Turnesco).

Tipo normal.

3.° *Borde visceral o intestinal.* — El borde visceral corresponde al intestino. En general, las dos hojas están bastante cerca una de la otra; el mesenterio se adelgaza a medida que se aproxima al intestino. Sin embargo, en contacto con éste, las dos hojas están obligadas a separarse una de la otra, interceptando entre ellas un espacio ocupado por los vasos y nervios que van a las túnicas intestinales.

Hemos demostrado (Latarjet, 1909) que la inserción del mesenterio en el intestino no correspondía exactamente al plano sagital medio; en relación con el cilindro intestinal la *inserción es asimétrica.* Este hecho no es visible cuando el intestino está aplastado, *pero si está distendido, el asa bascula siempre hacia la cara izquierda del mesenterio:* la cara derecha de éste se continúa directamente sin resalto con la cara correspondiente del intestino delgado, mientras que la cara izquierda forma, al continuarse con el intestino, un ángulo entrante casi recto (figura 342). En suma, la hoja izquierda del mesenterio estaría más extendida sobre el intestino que la hoja derecha y por lo tanto tapizaría los dos tercios del cilindro intestinal.

En el intervalo que separa las dos hojas mesentéricas del borde visceral se comprueba la presencia de vasos rectos o vasos terminales. Estos vasos, divididos en Y, uno de los cuales llega a la cara derecha y el otro a la cara izquierda del tubo intestinal, son los agentes de separación de las hojas correspondientes del mesenterio. Este se inserta, pues, en el intestino, no siguiendo una línea, sino siguiendo una superficie o banda de 7 a 10 milímetros de anchura. Esta zona está, pues, desprovista de peritoneo. Además de vasos, se encuentra también grasa. Este reborde adiposo intramesentérico, yuxtaintestinal, se aproxima al intestino a medida que se llega al ángulo íleocecal, y en el último trayecto del delgado se comprueba que la grasa invade hasta la pared del intestino, formando borlas en puntos de intersección muy próximos y ocultando los vasos del borde hiliar del yeyunoíleon

(figura 360). La presencia de estas borlas adiposas puede servir en cierto modo para distinguir la parte inferior de la parte superior del intestino delgado. Insistiremos luego sobre esto.

La forma festoneada del mesenterio impide su extensión en un plano. Sin embargo, el meso intestinal está oculto normalmente en su lado izquierdo, de tal suerte que su cara derecha mira ordinariamente hacia delante.

Examinaremos a propósito de los vasos (véase pág. 340) cómo se presen-

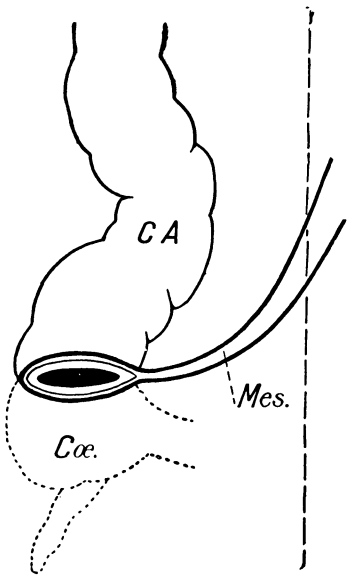


FIG. 344

Variación morfológica del polo inferior del mesenterio (según TURNESCO).

Tipo clásico, reunión normal. La terminación del mesenterio corresponde al límite cecocólico. — Mes., mesenterio. — Cœ., ciego. — C. A., colon ascendente.

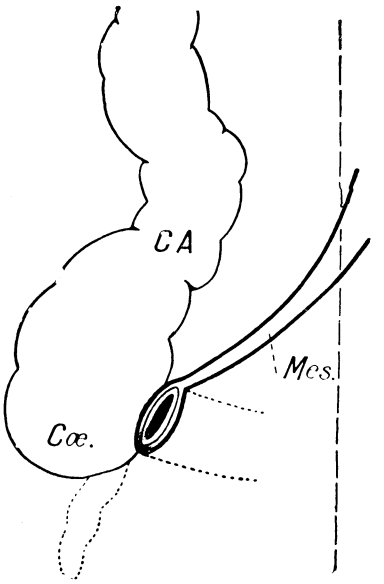


FIG. 345

Variación morfológica del polo inferior del mesenterio (según TURNESCO).

La terminación del mesenterio corresponde a la válvula de Bauhin. Ligero exceso de reunión.

tan éstos en el interior del mesenterio y cuáles datos puede deducir de ello el cirujano en el curso de una laparotomía.

**3.° Extremo superior.**— El extremo superior o polo superior del mesenterio corresponde al punto en que el intestino delgado se hace móvil, es decir, generalmente, al ángulo duodenoyeyunal. Como hemos visto al tratar del duodeno, dicho ángulo puede ser considerado como una pequeña región de dos vertientes (TURNESCO), que tiene su anatomía propia. Hemos dicho también que el mesenterio puede insertarse: 1.°, ora en el ángulo, caso el más frecuente (fig. 343); 2.°, ora por arriba del ángulo: éste se hace entonces muy móvil; hay *yeyunalización* del ángulo (TURNESCO); 3.°, ora, finalmente, por debajo del ángulo (éste es entonces muy fijo, es *duodenalizado)*. En fin, sabemos que estas variaciones son función de los fenómenos de reunión.

**4.° Extremo inferior.** — El extremo inferior o polo inferior del mesenterio corresponde generalmente al límite cecocólico (TURNESCO), al ángulo íleocecal según los clásicos (figs. 344 y 345). Se concibe que existan igualmente aquí variaciones según los fenómenos de enlace en esta zona de unión entre el mesenterio

y el mesocolon ascendente. Pero aquí la situación es inversa; no es una porción móvil del intestino que sucede a una porción fija, sino una porción fija que sucede a una porción móvil. La situación del polo inferior del mesenterio depende del grado de reunión de la fascia mesocólica derecha. Esta fascia se enlaza de arriba abajo. En los casos normales el colon ascendente está completamente adherido y el mesenterio se detiene en el ángulo íleocecal. En casos excepcionales el colon

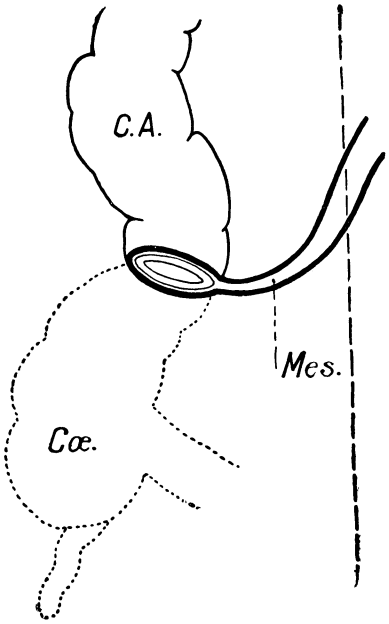


FIG. 346

Variación morfológica del polo inferior del mesenterio (según TURNESCO).

Defecto de reunión de la fascia colonmesocólica derecha. El intestino móvil está representado por una línea de puntos.
Cœ., ciego. — Mes., mesenterio. — C. A., colon ascendente.

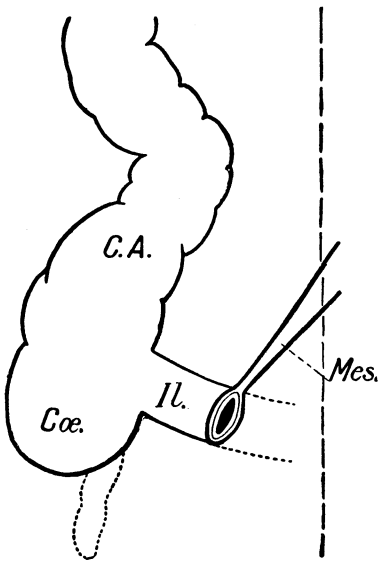


FIG. 347

Variación morfológica del polo inferior del mesenterio (según TURNESCO).

El mesenterio termina en el íleon. El exceso de reunión es acentuado.
Mes., mesenterio. — Il., íleon. — C. A., colon ascendente. — Cœ., ciego

ascendente está libre (fig. 346); en este caso el mesenterio se continúa en el ciego y el colon. Como se comprende, entre estas dos variedades existe una serie de tipos intermedios. Las fositas retrocecal y retrocólica son el testimonio de estas variaciones de enlace. Este puede ser, por el contrario, muy acentuado. En este caso la inserción del mesenterio es llevada al íleon, a la izquierda del ángulo íleocecal (figura 347). No insistiremos en las numerosas variedades que puede ofrecer la inserción del polo inferior. Recordemos que al lado de estas variaciones de unión, las variaciones de origen de la arteria apendicular pueden tener una influencia sobre la posición de la porción terminal del mesenterio. Insistiremos en ello al estudiar el ciego.

## § 4. — VASOS Y NERVIOS DEL YEYUNOÍLEON

### *A*. — ARTERIA MESENTÉRICA SUPERIOR

La arteria mesentérica superior irriga la porción del tubo digestivo que deriva del asa intestinal primitiva, es decir, el duodeno y una parte del páncreas

que deriva de él, el intestino delgado, el ciego, el apéndice y el colon derecho; éste comprende el colon ascendente y la parte derecha del transverso (1).

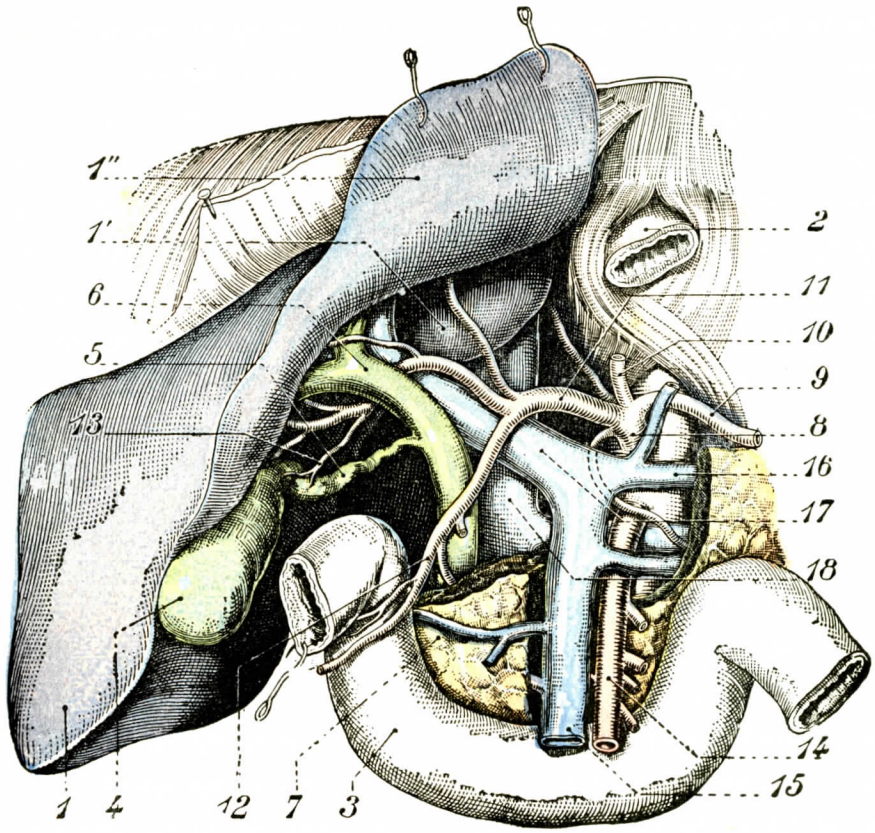


FIG. 348

El pedículo hepático y los órganos en relación con la cabeza del páncreas. Esta ha sido incidida para mostrar los orígenes de la vena porta.

1, hígado, lóbulo derecho. — 1', hígado, lóbulo de Spiegel. — 1'', hígado, lóbulo cuadrado. — 2, esófago. — 3, duodeno. — 4, vesícula biliar. — 5, conducto cístico. — 6, conducto hepático. — 7, páncreas. — 8, tronco celíaco. — 9, arteria esplénica. — 10, arteria coronaria estomáquica. — 11, arteria hepática dividida en ramillete (la rama derecha se desliza entre la vena porta y el conducto hepático). — 12, arteria gastroduodenal. — 13, arteria cística que pasa al gran triángulo hepatocístico. — 14, arteria mesentérica superior. — 15, vena mesentérica mayor. — 16, vena esplénica. — 17, vena porta. — 18, vena cava inferior.

## I. — GENERALIDADES

**1.° Origen y dimensiones.** — La arteria mesentérica superior nace en la cara anterior de la aorta abdominal, a 2 centímetros por debajo del tronco celíaco; pero la distancia entre estos dos troncos arteriales es muy variable.

El nivel de origen con relación a la columna vertebral es también susceptible de variaciones. Está situado en el disco que separa las II y III vértebras lumbares, según OKINCZYC; a la altura del que separa la XII vértebra dorsal de la I lumbar, según LATARJET, GRÉGOIRE, CORSY y AUBERT, HOVELACQUE.

La distancia que separa el tronco celíaco de la arteria mesentérica superior es mayor en el feto que en el adulto. Desde el punto de vista segmentario, el tronco

(1) Se consultará con fruto la excelente monografía de A. HOVELACQUE: *Les artères mésentériques* (G. Doin et Cie., 1936).

celíaco es la arteria visceral del duodécimo segmento dorsal, mientras que la arteria mesentérica superior es la arteria visceral del primer segmento lumbar (Fransen, Latarjet). El aumento de calibre aórtico aproxima los orígenes de estos dos vasos;

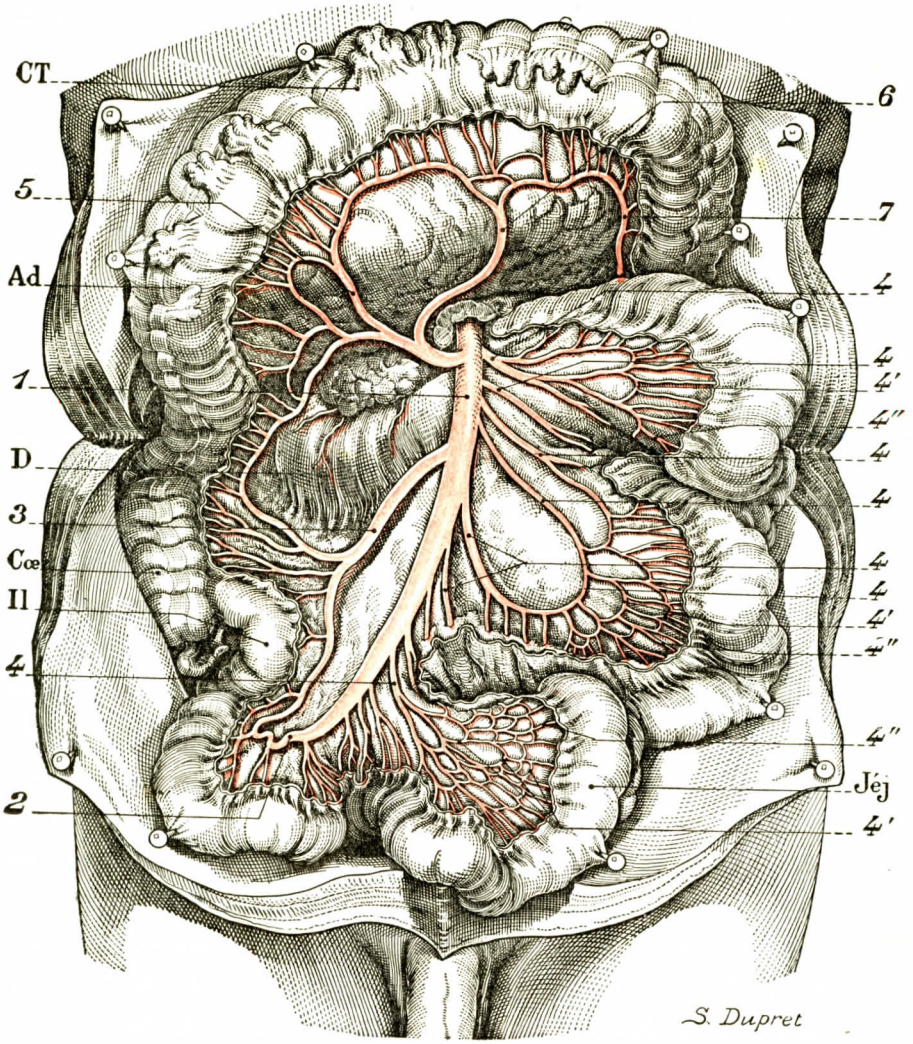


Fig. 349

Arteria mesentérica superior. Vista de conjunto.

D., duodeno. — Ye., yeyuno. — Il., íleon. — Cœ., ciego. — Ad., ángulo derecho. — CT., colon transverso. 1, arteria mesentérica superior. — 2, su terminación. — 3, arteria ileocecal. — 4, 4, 4, etc., arterias destinadas al intestino delgado. Nótese que nacen en el lado izquierdo de la aorta. — 4', 4', 4', arcos anastomóticos. — 4'', 4'', 4'', vasa recta. — 5, arteria del ángulo derecho. — 6, arteria del colon transverso o cólica media (inconstante).

así es que se puede ver que la mesentérica nace del tronco celíaco, o, inversamente, una rama del tronco celíaco nace de la mesentérica. Estas variaciones de origen se explican por variaciones en los fenómenos de crecimiento, pues el origen de un vaso puede ser absorbido por el origen del vaso próximo.

La arteria mesentérica superior mide en el adulto 25 centímetros aproximadamente. Su calibre varía en su origen entre 6 y 12 milímetros. Disminuye por lo demás a medida que se aproxima a su terminación.

**2.° Trayecto.** — La arteria mesentérica superior desciende verticalmente hacia abajo y adelante. Está al principio situada detrás del páncreas, junto a la pared abdominal posterior (fig 348). Esta porción parietal retropancreática es profunda, oculta a la vista. Se desprende en seguida del páncreas y pasa delante de la tercera porción del duodeno. Después de esta porción preduodenal, la arteria penetra en el mesenterio, cuya raíz sigue durante un trayecto bastante largo; por último, cerca de su terminación, se hace móvil, situada entre las dos hojas del meso. La porción mesentérica presenta, pues, un segmento parietal fijo y un segmento visceral móvil.

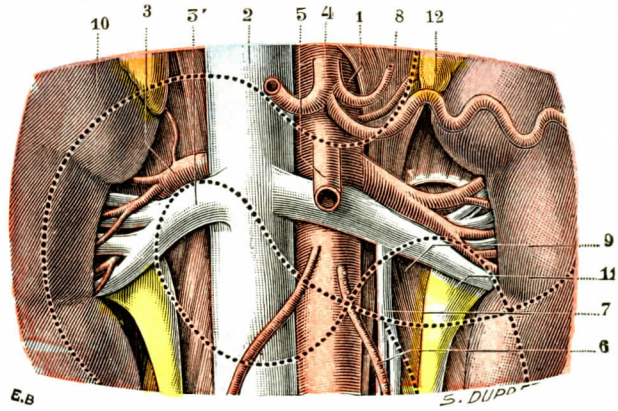


Fig. 350

Venas y arterias renales, vista anterior.

(Las líneas de puntos indican el contorno del estómago y del duodeno.) 1, aorta abdominal. — 2, vena cava inferior. — 3, 3', arteria y vena renales. — 4, tronco celíaco con sus tres ramas (hepática, esplénica y coronaria estomáquica). — 5, mesentérica superior. — 6, arteria espermática. — 7, vena espermática izquierda. — 8, pilares del diafragma. — 9, psoas, — 10, riñón. — 11, pelvis renal y uréter. — 12, cápsula suprarrenal.

**3.° Terminación.** — El modo de terminación se ha interpretado diversamente

*Según la concepción clásica*, la arteria mesentérica superior describe una curva de concavidad derecha; sigue la raíz del mesenterio: está, pues, fija en toda su extensión. Termina por ramificación en el ángulo íleocecal.

*En la actualidad* concebimos diferentemente la terminación de la arteria mesentérica superior. Refiriéndonos a la embriología, comprobamos que la arteria mesentérica superior se continúa con la arteria onfalomesentérica. Esta arteria desaparece, salvo cuando persiste el divertículo de Meckel. Sea lo que fuere, persista éste o no, en el punto donde asienta, en el feto, es donde termina el vaso. Este punto corresponde al vértice del asa intestinal primitiva, es decir, al punto declive del intestino delgado. En el adulto este punto es variable. Está situado aproximadamente a 60 centímetros del ángulo íleocecal (Lardennois y Okinczyc). Se anastomiza en este punto, por una parte, con la rama ileal de la arteria íleocecoapendículocólica, que es su última colateral derecha, y, por otra parte, con la rama de bifurcación inferior de su última colateral yeyunal. Esta terminación es la que adoptaremos.

## II. — Tronco de la arteria

Describiremos en la arteria diferentes segmentos.

**1.° Segmento de origen o porción retropancreática.** — Nacida de la cara anterior de la aorta, la arteria se dirige verticalmente hacia abajo en un trayecto de 4 centímetros aproximadamente. Está situada detrás del páncreas, en medio

de una encrucijada vascular; forma parte, en efecto, del plano vascular retropancreático, donde se entrecruzan vasos arteriales y venosos que son, por una parte, los gruesos vasos prevertebrales y sus ramas y, por otra parte, los afluentes de la vena porta.

a) *Por detrás.* — La arteria mesentérica superior corresponde a la cara anterior de la *aorta abdominal*, de la que se separa formando un ángulo agudo abierto hacia abajo para llegar a la cara anterior de la porción transversal del duodeno.

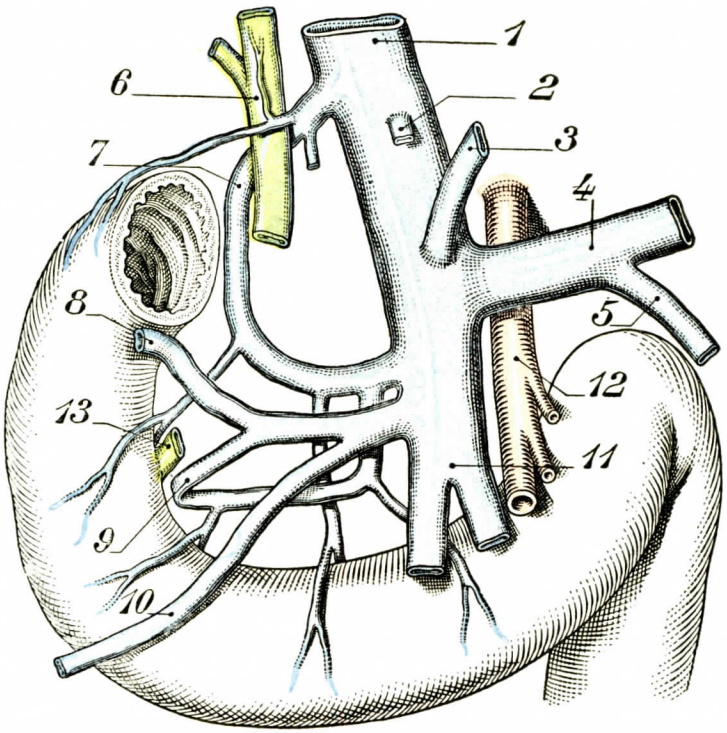


FIG. 351

Los arcos venosos del duodenopáncreas (según GRÉGOIRE).

1, vena porta. — 2, embocadura de la vena pilórica. — 3, embocadura de la coronaria estomáquica. — 4, vena esplénica. — 5, vena mesentérica menor. — 6, vías biliares. — 7, vena pancreatoduodenal derecha superior que recibe la vena coledociana menor. — 8, vena gastroepiploica derecha que se une a 9, vena pancreatoduodenal derecha inferior, y a 10, vena del colon transverso, para terminar por último en 11, vena mesentérica mayor, debajo del borde inferior del páncreas. — 12, arteria mesentérica superior. — 13, porción terminal del colédoco.

Las *dos arterias renales* nacen de las caras laterales de la aorta, por debajo de la arteria mesentérica; igualmente las *arterias espermáticas* se desprenden de la cara anterior de la aorta en un plano inferior (fig. 350).

La *vena cava inferior*, que está separada de la aorta por la eminencia vertebral, está situada por detrás y a la derecha de la arteria mesentérica. Recibe a esta altura las dos venas renales, pero mientras que la vena renal derecha sólo tiene relaciones lejanas con la arteria mesentérica superior, la *vena renal izquierda*, para llegar a la vena cava, cruza transversalmente la cara anterior de la aorta y la cara posterior de la arteria mesentérica, pasando al vértice del ángulo aórtico-mesentérico.

b) *Por delante*, la arteria mesentérica superior entra en relación con los *troncos venosos, ramos de origen de la vena porta;* están en un plano anterior al

sistema vascular parietal. Estos troncos venosos tienen relaciones íntimas con la arteria mesentérica (fig. 351).

La *vena mesentérica superior*, que estaba primero junto al lado derecho de la arteria, pierde el contacto con ésta, se separa de ella y se inclina a la derecha para llegar a la cara posterior de la cabeza pancreática.

La *vena mesentérica inferior*, después de haber descrito su cayado encima del ángulo duodenoyeyunal, pasa a la izquierda de la arteria mesentérica y se echa en la vena esplénica.

El *tronco común de la vena esplénica y la vena mesentérica inferior* pasa horizontalmente por debajo de la arteria mesentérica superior, cruzando la cara anterior de la aorta entre la arteria mesentérica por abajo y la emergencia del tronco celíaco por arriba. En fin, se reúne con la vena mesentérica superior para formar la vena porta.

La *vena porta* se constituye, pues, *a la derecha de la arteria mesentérica superior*, detrás de la cabeza del páncreas, exactamente por delante de la cara anterior de la vena cava inferior.

*En resumen*, la arteria mesentérica superior parece emerger en el centro de un *verdadero cuadrilátero venoso* formado: a la derecha, por la vena mesentérica superior; a la izquierda, por la vena mesentérica inferior; por arriba, por el tronco común de la vena esplénica de la vena mesentérica inferior; finalmente, por abajo, por la vena renal izquierda *(cuadrilátero de Rogie)*.

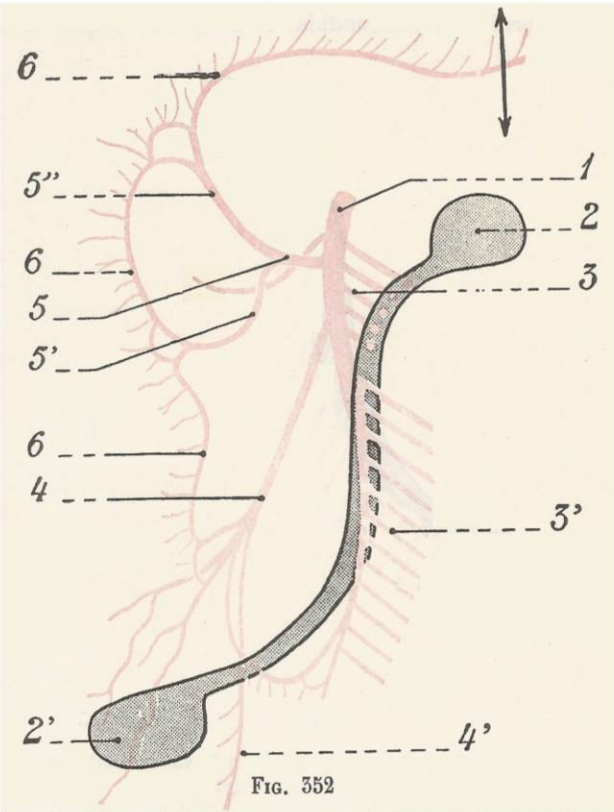


FIG. 352

Arterias mesentérica superior y sus ramas. Sus relaciones normales con la raíz del mesenterio *(esquemática*, según TURNESCO).

División de ésta en dos territorios; un segmento izquierdo extendido o ileal y su segmento derecho o yeyunal.

1, arteria mesentérica superior. — 2, 2', extremos superior e inferior del mesenterio. — 3, rama yeyunal inferior. — 4, arteria ileocecoapendículo-cólica. — 4', arteria apendicular. — 5, arteria cólica derecha. — 5', rama descendente. — 5'', rama ascendente. — 6, 6, 6, arterias anastomóticas.

Al plano vascular va anexo un plano linfático representado por cinco o seis gruesos ganglios que forman el *grupo portal común retropancreático de Descomps y Turnesco*, grupo ganglionar importante, pues drena la totalidad del tubo digestivo y de sus anexos. Por último, la arteria está rodeada de fibras nerviosas que proceden del plexo solar: es el *plexo mesentérico superior*, en cuyas mallas se diferencian los dos *ganglios mesentéricos superiores* situados a una y otra parte de la arteria en su origen y anastomizándose transversalmente por debajo de ella.

Todos estos vasos están ocultos por el páncreas. La arteria mesentérica superior corresponde, en efecto, a la cara posterior del *cuello del páncreas*. La cabeza

del páncreas, en la que está incluído el conducto colédoco, está a la derecha de la arteria. La *fascia de adosamiento retropancreática de Theitz*, situada detrás de la cabeza del páncreas, llega hasta la arteria mesentérica superior, pero sin rebasarla por la izquierda, pues la arteria eje de rotación del delgado marca durante el período embrionario el límite de adosamiento peritoneal.

**2.° Segmento de emergencia preduodenal.** — La arteria mesentérica superior, profunda y escondida, se desprende pronto de la cara profunda del páncreas y

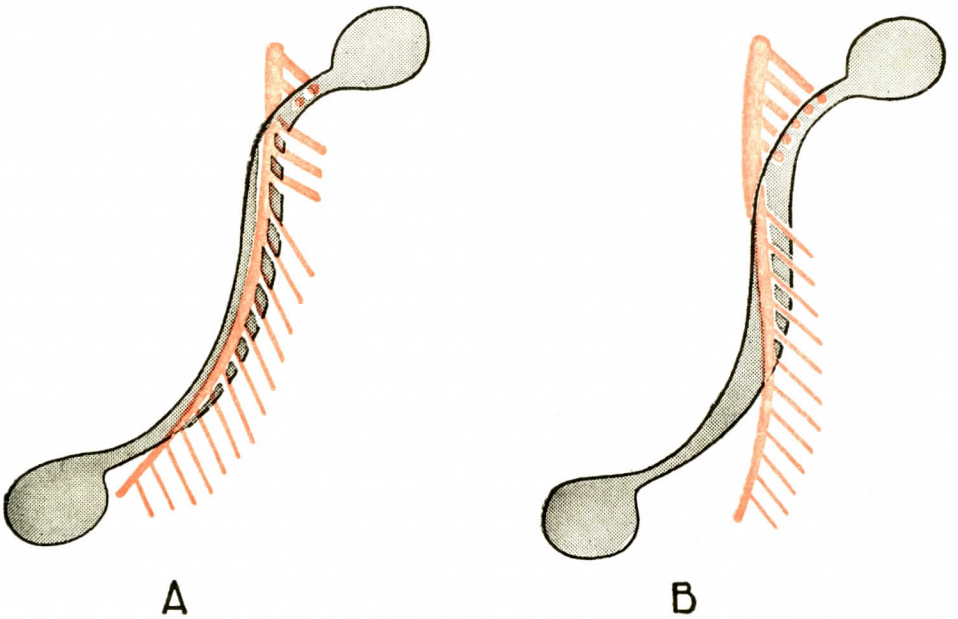


Fig. 353

Variaciones de conexiones de la arteria mesentérica superior con la raíz del mesenterio (esquema de Turnesco).

A penetración precoz, salida tardía, largo trayecto parietomesentérico. — B, penetración tardía, salida precoz, trayecto parietomesentérico muy reducido.

se hace más superficial. Pasa entre el borde inferior del cuello del páncreas por arriba y el páncreas menor de Winslow por abajo; este pequeño páncreas, denominado también *processus uncinatus*, o *gancho*, arrastrado en el curso del desarrollo por la rotación del asa duodenal, engancha, en efecto, la arteria al pasar por debajo de ella y la rebasa a la izquierda. El vaso viene entonces a cruzar verticalmente la cara anterior de la tercera porción transvesal del duodeno en su parte media. La arteria marca una impresión en el intestino, de suerte que los antiguos anatomistas fijaban en este punto de cruzamiento, como hemos visto a propósito del duodeno, la terminación de éste.

En este punto la *vena mesentérica superior* está a la derecha y algo por delante de la arteria. Los dos vasos aquí reunidos van acompañados de *conductos colectores linfáticos* que drenan hacia el confluente portal común los conductos eferentes de los ganglios de la raíz del mesenterio.

**3.° Segmento mesentérico fijo.** — Después de haber rebasado el duodeno, la arteria mesentérica superior penetra *en la raíz del mesenterio*. Penetra aquí no

por el extremo superior, que se encuentra en el ángulo duodenoyeyunal, sino a más de 3 centímetros por debajo de este extremo superior. Este punto, situado frente a la tercera porción del duodeno, representa el *verdadero hilio del mesenterio;* marca, en efecto, la penetración intramesentérica de la arteria, de la vena, de la red linfática y del plexo nervioso.

Más abajo, la arteria mesentérica superior camina por la raíz del mesenterio, en una extensión de 10 centímetros aproximadamente. Está fija junto a la pared abdominal posterior y desciende verticalmente a la izquierda de la vena cava inferior.

En la raíz del mesenterio, la *vena mesentérica superior* es sobre todo anterior a la arteria y la cubre. Por último, los *ganglios* de la raíz del mesenterio se escalonan a lo largo de los vasos.

Como ha demostrado bien TURNESCO, el punto de penetración de la arteria mesentérica en la raíz del mesenterio está sometido a algunas variaciones. En el 75 por 100 de los casos la arteria mesentérica superior, vertical y media, encuentra en la cara anterior del duodeno la raíz del mesenterio y se insinúa en ella por la derecha. Normalmente también, la arteria sigue la raíz del meso en toda su porción media y la abandona en el tercio inferior (fig. 352). En una palabra, la arteria llega tarde a la raíz del mesenterio y la abandona tardíamente.

En el 15 por 100 de lo casos, siendo más vertical la raíz del mesenterio, la arteria mesentérica penetra en ella más precozmente y la abandona más tardíamente (fig. 353, A). Este dispositivo, según TURNESCO, se realiza siempre que existe un exceso de adosamiento del polo inferior del mesenterio que coincide con un defecto de adosamiento del polo superior, variaciones peritoneales que hacen vertical la inserción parietal del mesenterio.

En el 10 por 100 de lo casos, por último (fig. 353, B), la penetración es tardía por una parte, y el desprendimiento precoz. El segmento arterial comprendido en la raíz del mesenterio es, pues, corto (TURNESCO). Esta disposición resulta casi siempre de un defecto de adosamiento del extremo inferior de la fascia mesocólica derecha que reduce la longitud de la raíz mesentérica y le imprime en su terminación una dirección horizontal.

**4.° Segmento mesentérico libre o segmento terminal de la arteria.** — Este segmento no se ha descrito por los clásicos, que hacen terminar la arteria en el ángulo íleocecal y la describen como oblicua abajo y a la derecha, contenida hasta su terminación en la raíz del mesenterio y fija junto a la pared abdominal posterior en toda su extensión.

En realidad, la arteria termina en el vértice del asa intestinal primitiva, o sea 60 a 90 centímetros del ángulo íleocecal. Para llegar a este punto abandona la raíz del mesenterio y camina entre las dos hojas del mismo, haciéndose así libre en su corto segmento terminal. La arteria mesentérica superior termina por bifurcación el borde mesentérico del íleon.

Su *rama izquierda* va a anastomizarse con la última arteria intestinal.

Su *rama derecha* va a anastomizarse con la rama ileal de la arteria íleocecoapendículocólica, considerada erróneamente como la terminación de la mesentérica superior. Este arco anastomótico yuxtaileal, echado entre estas dos arterias a lo largo del segmento terminal del íleon, queda siempre único. Entre la mesentérica superior, la arteria íleocólica y el arco anastomótico yuxtaileal, existe un segmento de mesenterio no vascularizado; es la *área avascular de Trèves.*

La terminación de la mesentérica es difícil de reconocer de modo preciso. Nos adherimos a la opinión de TURNESCO y de GRÉGOIRE sobre este punto. El anillo que forman, según LARDENNOIS y OKINCZYC, las dos ramas de bifurcación terminal de

la mesentérica es difícil de reconocer en medio de los numerosos arcos ileales que pueden hallarse en este punto, aunque HOVELACQUE lo ha visto claramente en el 45 por 100 de los casos examinados.

### III. — RAMAS COLATERALES DE LA ARTERIA MESENTÉRICA SUPERIOR

**1.° Generalidades.** — Por sus ramas, la arteria mesentérica superior vascu-lariza todo lo que deriva del asa intestinal primitiva: la mayor parte del duo-

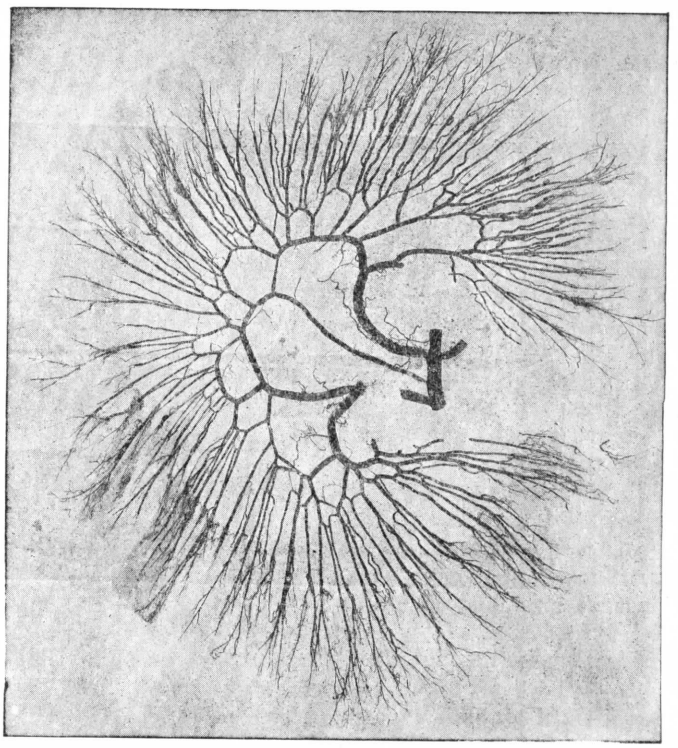

FIG. 354

Radiografía de las colaterales de la mesentérica superior destinadas al intestino delgado.

deno y de la cabeza del páncreas, el intestino delgado, el ciego y el colon derecho. El territorio vascular de la mesentérica superior es un territorio estrictamente intestinal, independiente y sin relación anastomótica con los sistemas arteriales próximos, parietales o génitourinarios. La distribución de sus ramas colaterales se hace según la disposición general siguiente: cada rama se bifurca en ramos transversales que se anastomizan entre sí y forman arcos paraintestinales de los que nacen los ramos terminales que llegan perpendicularmente al intestino. Pero este plan general sufre importantes modificaciones, según los diferentes segmentos del tubo intestinal, en cuanto al número, la dimensión y la importancia de los arcos yuxtaintestinales.

**2.° Ramas colaterales propiamente dichas.** — Las *ramas colaterales* de la arteria mesentérica superior son las siguientes: 1.°, el ramo hepático de la arte-

ria mesentérica superior; 2.°, la arteria pancreática inferior izquierda de Testut; 3.°, la arteria pancreáticoduodenal inferior; 4.°, las arterias intestinales; 5.°, las arterias cólicas derechas.

a) *Ramo hepático de la arteria mesentérica superior.* — Rama inconstante pero frecuente (Rio-Branco, Leriche y Villemin, Descomps), nace en el segmento de origen de la arteria mesentérica superior, detrás del cuello pancreático. De aquí sube por la cara posterior del pedículo hepático, cruzando la cara posterior de la vena porta. Termina en el hilio del hígado y penetra en el parénquima hepático (véase *Arteria hepática*).

b) *Arteria pancreática inferior izquierda* (Testut). — Esta rama es inconstante. Cuando existe, nace de la mesentérica en su punto de emergencia por debajo del cuello pancreático. Sigue el borde inferior del cuerpo del páncreas de derecha a izquierda, pasa por encima del ángulo duodenoyeyunal y viene a terminar en la cola del páncreas (figura 314, 12).

c) *Arterias pancreáticoduodenales inferiores.*— Nacen de la mesentérica en el punto en que ésta cruza el *processus uncinatus*, generalmente por un tronco común. El tronco se dirige a la derecha a lo largo de la concavidad duodenal. Ordinariamente se bifurca en dos ramas, una anterior, otra posterior, que caminan por las dos caras de la cabeza del páncreas y van a anastomizarse con las ramas análogas de las arterias pancreatoduodenales derechas, ramas de la gastroduodenal.

El tronco de las arterias duodenopancreáticas izquierdas pueden dar origen, y el caso es frecuente, a una o varias arterias yeyunales. La inversa, es decir, el nacimiento de una arteria duodenopancreática izquierda del tronco de una arteria yeyunal superior, puede verse también, pero más raramente.

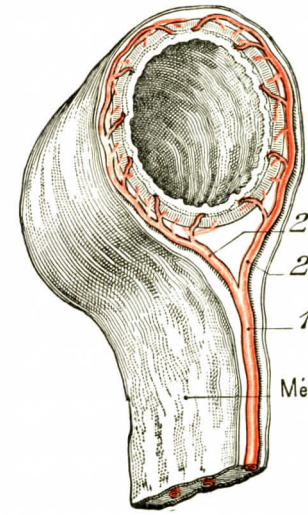


Fig. 355

Vascularización del intestino delgado. Modo de dividir un vaso recto.

Mes., mesenterio.

1, vaso recto. — 2, su rama derecha. — 2', su rama izquierda.

d) *Arterias intestinales o yeyunoileales.* — Las arterias intestinales propiamente dichas están destinadas a irrigar el intestino delgado, yeyuno e íleon.

α) *Disposición general de las arterias intestinales. Origen.* — Todas las arterias intestinales nacen del borde izquierdo de la mesentérica superior. Sin embargo, Corsy y Aubert, adhiriéndose a la idea clásica de Henle, estiman que su nacimiento se hace siguiendo una línea espiral: las superiores se desprenden del borde posterior, las inferiores del borde anterior. Este aspecto espiroideo nunca nos ha parecido evidente y hemos observado, como la mayoría de los autores, que las arterias yeyunales se desprenden del borde izquierdo de la mesentérica mayor. Las arterias intestinales están regularmente espaciadas.

β) *Disposición.* — Las arterias intestinales son en número de 12 a 15. Pueden dividirse en dos grupos: superior e inferior (fig. 352).

El *grupo superior* está formado por cinco o seis arterias de calibre grueso, de 7 a 8 centímetros de longitud. Nacen de la mesentérica antes que ésta haya penetrado en el mesenterio; cada una de ellas penetra aquí, pues, individualmente. Siguen una dirección bastante a menudo horizontal o, por lo menos, aproximadamente horizontal, mientras que las ramas del grupo siguiente tienen una dirección muy oblicua.

El *grupo inferior* comprende seis o siete arterias, de menos calibre, más cortas que sólo miden 5 centímetros y van a las asas delgadas inferiores dispuestas verticalmente en la cavidad pélvica.

γ) *Terminación de las arterias intestinales.*—1.° *Arcos vasculares.* — De un modo general, cada arteria intestinal, después de haber pasado entre las dos hojas del mesenterio, se divide en dos ramas, una ascendente, otra descendente, paralelas al intestino. Estas ramas se anastomizan con las divisiones de arterias próximas. Así se constituye en el mesenterio una larga serie de *arcos paralelos* al intestino o *arcos de primer orden.* De estos arcos parten vasos que forman una serie de *arcos de segundo orden.* Del mismo modo, ramos más pequeños pueden constituir arcos de *tercero y cuarto órdenes.*

La disposición de estos arcos paralelos ha sido muy estudiada (LATARJET y FORGEOT, LANDENNOIS y OKINCZYK, CORSY y AUBERT, DWIGHT). El número de estos arcos se ha apreciado diversamente: LARDENNOIS y OKINCZYK admiten cinco o seis arcos superpuestos. CORSY y AUBERT, tres, raramente cuatro.

En realidad, la *disposición de los arcos varía según el punto del intestino considerado* (LATARJET).

2.° Los *vasos rectos o vasa recta.* — Del último arco yuxtaintestinal, es decir, del *vaso paralelo,* nacen los vasos que van a regar el intestino delgado. Son los *vasos rectos* o *vasa recta.*

La *disposición general de los vasos rectos* es la siguiente: están dispuestos a pares y se dirigen perpendicularmente y paralelos entre sí para llegar al borde mesentérico del intestino. Nacen del vaso paralelo, ora aisladamente, ora por un tronco común corto, que se divide en seguida. Su longitud media es de 4 a 6 centímetros. Están separados unos de otros por un intervalo de 0,5 a un centímetros. Pero su disposición varía según el nivel del intestino considerado; voluminosos y largos en la parte inferior del intestino delgado, disminuyen de altura y de importancia de arriba abajo, a medida que nos alejamos del ángulo duodenoyeyunal (LATARJET).

—Cada par de vasos rectos está formado por dos vasos que se separan para llegar a las caras correspondientes del intestino y que en cada cara del intestino serpentean debajo de la serosa antes de penetrar en la pared intestinal (fig. 355). Esta disposición en pinza es regulada por el funcionamiento del intestino, que ofrece alternativas de distensión y de aplastamiento.

Por último, en el borde mesentérico del intestino cada vaso recto da una arteriola que se distribuye por la parte del intestino situada en la separación de los vasos rectos: son los *vasos retrógrados.*

En resumen, el intestino delgado parece estar irrigado segmentariamente por el sistema de vasos rectos. Se admite que cada par riega un segmento de intestino de un centímetro aproximadamente, y que hay anastomosis entre los diferentes sistemas de vasos rectos; estas anastomosis son ligeras. La vascularización de cada territorio por un par de vasos rectos es, pues, relativamente independiente de la vascularización de los territorios próximos. En este sentido es como la vascularización del intestino delgado aparece segmentaria. Las anastomosis se efectúan en el intestino. Son insuficientes para restablecer la circulación cuando un tronco colateral de la mesentérica superior está obliterado a distancia del delgado. La necrosis interviene antes que la circulación pueda restablecerse en el territorio obliterado.

**3.° Disposición general de las arterias según los diferentes planos del intestino delgado. Medios de localizar una asa delgada por medio de los datos anatómicos.** — Después de DWIGHT y MONKS, hemos investigado los caracteres anatómicos capaces de determinar en el curso de una intervención quirúr-

gica la situación de una asa intestinal en relación a los ángulos duodenoyeyunal o íleocecal. Las diferencias en la disposición vascular en los diferentes planos del intestino delgado permiten, en efecto, localizar y reconocer una asa delgada. Los resultados suministrados, aunque siempre aproximados, son interesantes y evitan la maniobra siempre chocante del desmadejamiento operatorio del intestino. Esta

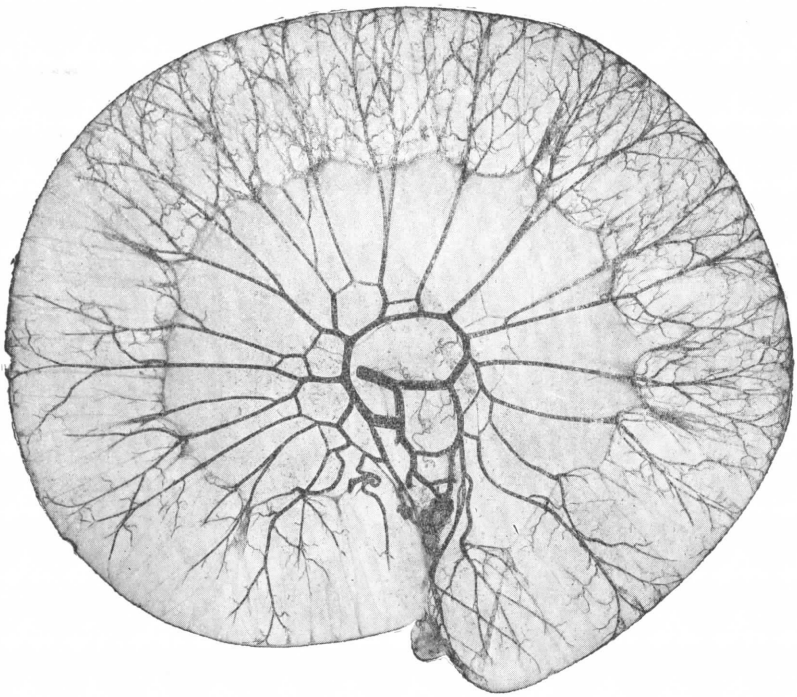

Fig. 356

Radiografía de la vascularización arterial de una asa yeyunal superior.

Los vasos rectos son voluminosos; parten de un arco único o doble. Las paredes están abundantemente irrigadas.

determinación de la situación de una asa intestinal puede ser suministrada: 1.°, por signos derivados del examen del intestino delgado y de su vascularización; 2.°, por signos derivados del examen del mesenterio y de su vascularización.

a) *Signos derivados del examen del intestino delgado y de su vascularización.* — Los caracteres que resultan del examen visual sólo tienen valor restringido si se consideran aisladamente. Ya hemos visto, al tratar del yeyunoíleon, que su calibre disminuye progresivamente del ángulo duodenoyeyunal al ángulo íleocecal. La vascularización de las paredes sigue la misma ley. De ello resulta una diferencia muy manifiesta de coloración entre las asas superiores y las asas inferiores. Esta disminución vascular, progresiva de arriba abajo, es un carácter común al hombre y a los animales. Está en relación con la disminución decreciente de la importancia fisiológica de los diferentes planos del intestino delgado (Latarjet).

La *palpación* del intestino delgado (Laroyenne) informa sobre la presencia o ausencia de válvulas conniventes. Las asas correspondientes a la parte superior las poseen; las que pertenecen a la mitad inferior están desprovistas de ellas.

b) *Signos derivados del examen y de la vascularización del mesenterio. Disposición de los vasos situados entre las hojas del mesenterio.* — Por medio de la

radiografía y de la disección, uno de nosotros ha estudiado esta disposición vascular intramesentérica (LATARJET). Hemos obtenido los siguientes resultados:

α) *Primeras asas delgadas.* — En la parte superior del delgado sólo hay un arco anastomótico que da origen a los *vasa recta.* Estos tienen de 4 a 6 centímetros de longitud y son voluminosos. Llegan cerca del borde intestinal, pero se dividen a distancia del mismo en dos ramas que encierran el cilindro intestinal.

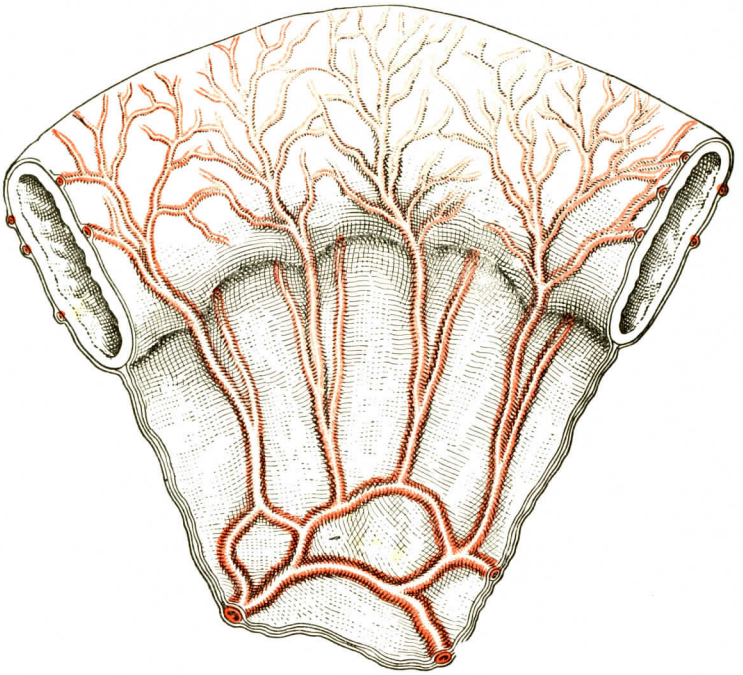

FIG. 357

Vascularización del intestino delgado.

Disposición arterial en el tercio superior del yeyuno (tercera asa). El mesenterio es transparente, los vasos rectos son todavía voluminosos. Se comprueba en el mesenterio una nueva serie de arcos arteriales por encima del arco principal.

Así pues, bóveda voluminosa y única con líneas rectas vasculares que parten de esta bóveda, tal es el aspecto característico de las dos primeras asas (80 primeros centímetros aproximadamente).

β) *Asas de la parte media y de la parte inferior.* — A medida que nos alejamos del ángulo duodenoyeyunal se añade gradualmente al primer arco una segunda superestructura (fig. 356), luego un tercer sistema de bóveda, después un cuarto y a veces hasta un quinto. De los últimos arcos parten vasa recta más cortos, de longitud y calibre menores. La vascularización intestinal se empobrece, pues, progresivamente, mientras que el número de los arcos intramesentéricos aumenta. Esta diferencia morfológica entre el número y el aspecto de los arcos y la longitud de los vasa recta permite precisar de modo exacto, cuando se ha adquirido cierto hábito, el asiento de una asa, sobre todo si se añaden los signos antes señalados y los derivados del examen del mismo mesenterio.

En la *terminación del íleon* sólo existe un arco yuxtaintestinal. El mesenterio ofrece aquí una área avascular (área avascular de Tréves).

c) *Signos derivados de la repartición de grasa intramesentérica.* — La grasa mesentérica y, en particular, el rodete visceral adiposo tienen con el borde hiliar del intestino relaciones bastante constantes que permiten hasta cierto punto reconocer la altura de una asa intestinal (MONKS, LATARJET). En las asas intestinales superiores, los espacios triangulares del mesenterio, comprendidos entre los vasos rectos, están desprovistos de grasa; son, pues, claros y transparentes. La trans-

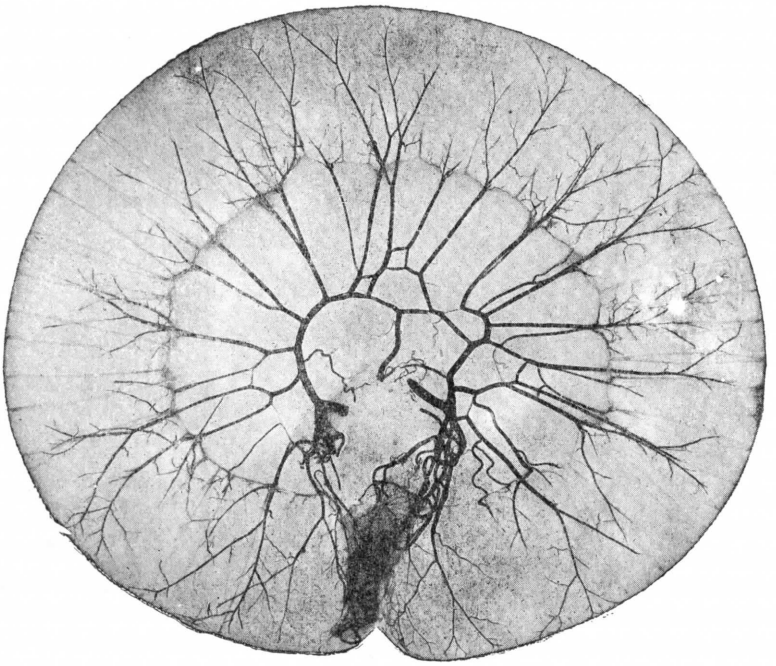

FIG. 358

Radiografía de la vascularización arterial de una asa yeyunal media.

Los vasos rectos comienzan a espaciarse.
Los vasos vasculares se multiplican. Las paredes son irrigadas menos abundantemente.

lucidez de estas zonas intervasculares desaparece en la mitad inferior del intestino delgado. El mesenterio ofrece entonces en su inserción visceral una serie de borlas adiposas, semejantes a signos de exclamación, próximas unas a las otras, que aumentan progresivamente de arriba abajo e invaden el intestino. Cubren los vasos rectos, que en ellas se hacen invisibles (fig. 360). No existen en el recién nacido ni en el niño. En el adulto son constantes, pero más o menos desarrollados. Cuando se las comprueba, se puede asegurar que el asa pertenece a la mitad inferior del intestino delgado. Si resumimos estos datos podremos decir, dividiendo en nuestro examen el intestino delgado que flota en cuatro porciones iguales, que cada uno de estos segmentos presenta esquemáticamente caracteres que permiten diferenciarlos entre sí.

*Primer cuarto.* — Coloración roja obscura, con arborizaciones vasculares bien dibujadas debajo de la serosa intestinal. Numerosas válvulas conniventes perceptibles a la palpación. Grasa mesentérica alejada del intestino. Compartimientos intervasculares translúcidos limitados por vasos rectos, largos y voluminosos.

*Segundo cuarto.* — Intestino de coloración roja, menos violácea, con arborizaciones vasculares menos numerosas. Los vasos intramesentéricos forman un doble arco anastomótico. Vasos rectos más cortos. La grasa llega al borde intestinal.

*Tercer cuarto.* — Coloración del intestino roja clara. Las válvulas conniventes son poco perceptibles. Arcos intramesentéricos múltiples. Bolsas adiposas que invaden el borde visceral del intestino.

*Ultimo cuarto.* — Coloración pálida. Ausencia de válvulas conniventes. Vasos espaciados con arcos múltiples, irregulares e inconstantes. Un solo vaso paralelo a

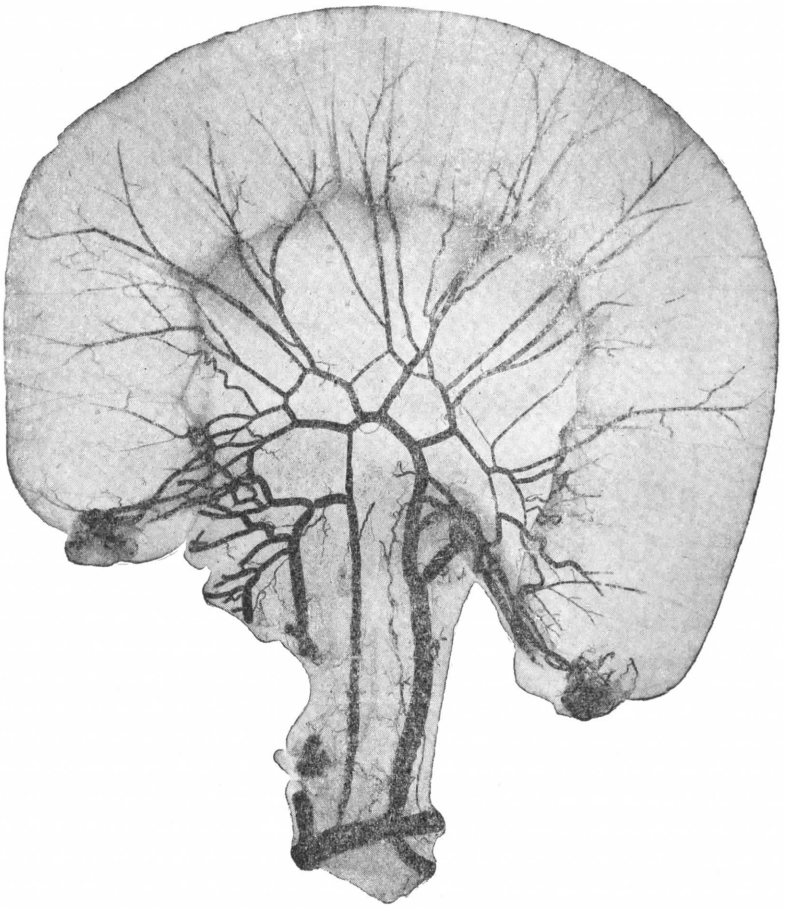

FIG. 359

Radiografía de la vascularización arterial de una asa yeyunal inferior.

Los vasos rectos están más espaciados y son más cortos.
Los arcos vasculares se han multiplicado. La vascularización de las paredes intestinales es cada vez menos abundante.

la terminación del íleon. Area mesentérica clara avascular. (Para más detalles véase LATARJET, *Lyon Chirurgical*, 1910; LATARJET y FORGEOT, *Journ. d'Anat. et de Phys*, julio 1910.)

Debemos insistir en el hecho de que estos datos sólo pueden ser proporcionados por un intestino delgado y un mesenterio normales. La disposición vascular se borra en el interior de un meso infartado por una estrangulación o una inflamación.

**4.° Arterias cólicas derechas.** — Las arterias cólicas derechas riegan la porción de intestino que proviene de la rama ascendente del asa intestinal primi-

tiva, es decir, la porción terminal del íleon, el colon ascendente, la parte derecha del colon transverso. Insistiremos en detalles sobre todas estas arterias al tratar de cada segmento del colon. Aquí nos contentaremos con dar una descripción general.

Las arterias cólicas derechas nacen de la cara derecha de la arteria mesentérica superior.

Son mucho menos numerosas que las arterias intestinales, pero su número y descripción se han considerado de modo distinto: 1.°, los *clásicos* (Testut, Poirier)

Fig. 360

Vascularización del intestino delgado.

Los arcos vasculares en el tercio inferior del yeyunoíleon.
El mesenterio se carga de grasa. Borlas adiposas invaden el borde intestinal. Los arcos vasculares se multiplican.

describen tres arterias cólicas derechas: superior, media e inferior; 2.°, Lardennois y Okinczyk han demostrado que hay dos arterias principales y constantes; la arteria íleocólica y la arteria del ángulo derecho y del colon transverso. Al lado de estas dos arterias principales pueden existir otras suplementarias que son inconstantes; 3.°, según Hovelacque, la existencia de una arteria cólica derecha media sólo se encuentra en el 25 por 100 de los casos.

1.° *Arteria cólica derecha inferior o arteria íleocecoapendículocólica.* — Durante mucho tiempo considerada como la terminación de la mesentérica superior, es en realidad la más inferior de las ramas colaterales derechas. Nace del tronco de la mesentérica superior, algo por encima de su bifurcación terminal, en el punto en que la arteria, hasta entonces fija en la raíz del mesenterio, se hace libre e intramesentérica. Desde su origen, desciende oblicuamente abajo y a la derecha hacia el ángulo íleocecal. Es subperitoneal, pegada a la pared posterior del abdomen; contenida en la parte inferior de la raíz del mesenterio, cruza sucesivamente la cara anterior de la vena cava inferior, el uréter derecho, el psoas, los vasos espermáticos.

Su posición en relación a la raíz del mesenterio varía por lo demás según el grado de adosamiento de la parte derecha del mesenterio primitivo. Francamente subperitoneal y alejada de la raíz del mesenterio cuando la adherencia es muy pronunciada, queda libre en el mesenterio cuando no se ha efectuado el adosamiento y el colon derecho ha quedado móvil.

La arteria íleocecoapendículocólica queda, pues, alejada del tronco de la mesentérica superior. En la separación de ambas arterias, el mesenterio queda delgado, seroso y no tiene vasos: es el *área avascular de Trèves*. La terminación de la arteria íleocecoapendículocólica se efectúa a 4 ó 5 centímetros del ángulo íleocecal por un ramillete de cinco ramas (fig. 361):

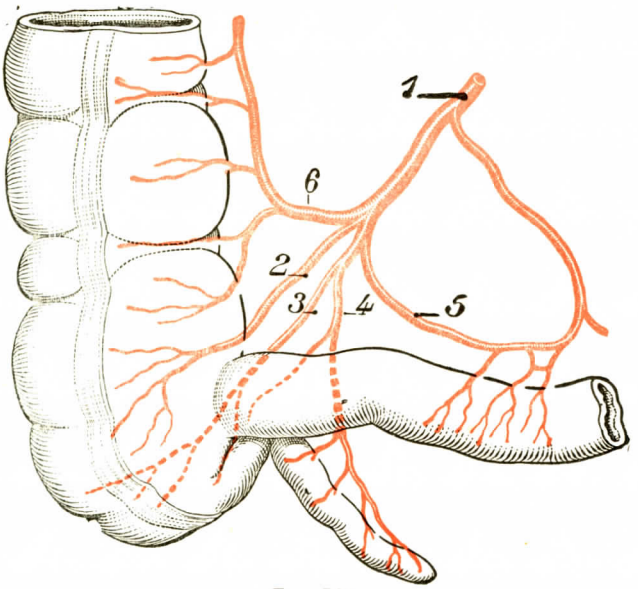


Fig. 361

Vascularización del ciego y del apéndice.

1, tronco de la arteria íleocecoapendículocólica. — 2, arteria cecal anterior. — 3, arteria cecal posterior. — 4, arteria apendicular. — 5, arteria recurrente ileal. — 6, arteria cólica derecha inferior.

a) *Un ramo cólico* o arteria cólica derecha inferior que sigue un trayecto ascendente a lo largo del colon ascendente y va a anastomizarse con el ramo descendente de la arteria cólica derecha superior.

b) *Un ramo ileal*, que sigue el borde mesentérico de la última asa ileal para ir a anastomizar con el ramo de bifurcación de la terminación de la arteria mesentérica superior: este ramo no se bifurca y el arco yuxtaintestinal de la terminación del íleon queda único.

c) *La arteria cecal anterior*, larga y voluminosa, llega a la cara anterior del ciego. Levanta el peritoneo, que forma entonces el *pliegue íleocecal*, pliegue que limita la *fosita íleocecal*. En su trayecto se escalonan en el pliegue peritoneal los *ganglios cecales anteriores*. Se ramifica finalmente en la cara anterior del ciego, no excediendo por fuera la cintilla anterior según Tuffier y Trèves, extendiéndose, por el contrario, por toda la cara externa según Turnesco.

d) *La arteria cecal posterior* desciende por detrás del ángulo íleocólico, cruza la terminación del íleon y se distribuye por la cara posterior del ciego. Comprendida en el adosamiento de la terminación del mesenterio, es subperitoneal y está directamente aplicada a la pared cecal.

e) *La arteria apendicular* cruza primero la cara posterior del íleon y se introduce en el mesoapéndice para llegar al apéndice. Quénu y Heitz-Boyer han descrito dos segmentos a esta arteria: un *segmento proximal* en que la arteria está lejos del apéndice y envía ramos largos a la base del mismo, y *un segmento distal* en que la arteria está pegada al apéndice y sigue en contacto con él: aquí el mesoapéndice no existe, por decirlo así; la punta del apéndice es móvil y no embridada por un meso.

Además de sus ramos apendiculares, la arteria apendicular da ramos a la cara posterior del íleon: la arteria recurrente ileal, que levanta el *pliegue íleo-apendicular* que limita la *fosita íleoapendicular* en la base del apéndice. Encontraremos de nuevo estos vasos a propósito del *ciego* y del *apéndice*.

2.° *Arteria cólica derecha superior o arteria del ángulo derecho y del colon transverso.* — Esta arteria nace generalmente muy arriba, en el tronco de la mesentérica, en la concavidad del anillo duodenal, a algunos milímetros por debajo de la emergencia pancreática. De aquí se dirige oblicuamente hacia delante y

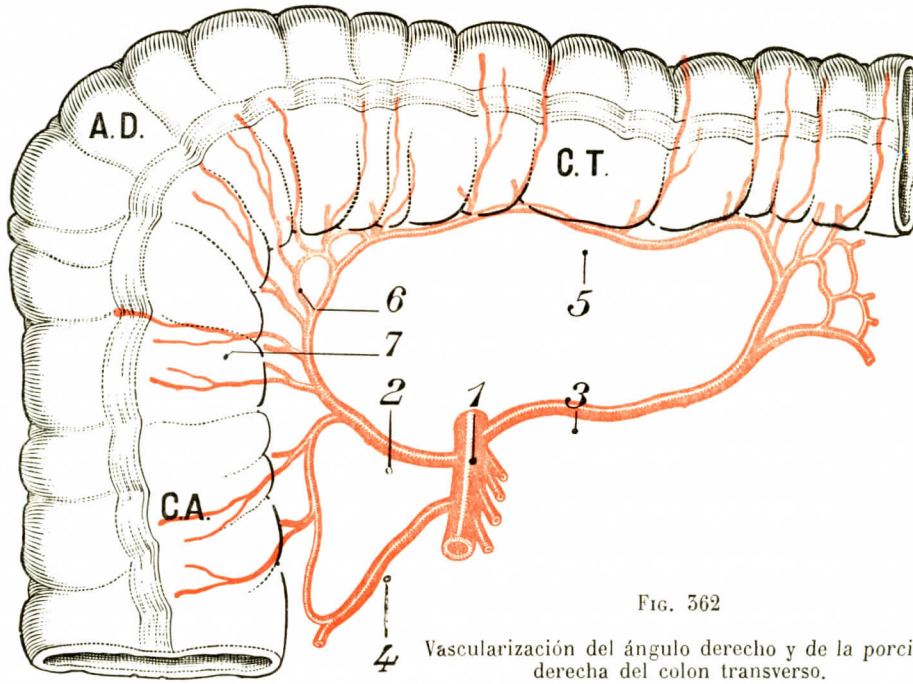


FIG. 362

Vascularización del ángulo derecho y de la porción derecha del colon transverso.

C. A., colon ascendente. — A. D., ángulo derecho. — C. T., colon transverso.

1, tronco común de la arteria mesentérica superior. — 2, arteria del ángulo derecho. — 3, arteria cólica derecha media o cólica media. — 4, arteria derecha media. — 5, arco de Riolano. — 6, disposición en doble arco en el ángulo derecho. — 7, un vaso recto.

a la derecha, penetra inmediatamente en la raíz del mesocolon transverso y después de un trayecto muy corto, se divide en dos ramas (fig. 362):

a) *La rama derecha o arteria del ángulo derecho* va por la raíz de la parte derecha del mesocolon transverso, cruza la cara anterior de la segunda porción descendente del duodeno y a nivel del ángulo viene a anastomizarse con el ramo descendente de la arteria íleocecocólica.

b) *La rama izquierda o arteria del colon transverso* va en el mesocolon transverso, cerca del intestino y lejos de la pared. Se anastomiza con la rama de la arteria cólica izquierda superior para formar el *arco de Riolano*. Este arco divide el mesocolon transverso en dos zonas: una *zona anterior, vascular*, pues de la convexidad del arca nacen las arterias del intestino, y una *zona posterior, avascular*, pues el arco no da ramos por su concavidad (véase *Colon transverso*).

3.° *Arterias cólicas derechas suplementarias e inconstantes.* — Al lado de las dos arterias principales se pueden ver arterias suplementarias; son inconstantes y en número de dos:

a) *Arteria cólica derecha o arteria del colon ascendente.* — Es considerada como constante por los clásicos; la describen nacida directamente del tronco de la mesentérica a igual distancia de las dos arterias cólicas derecha superior e inferior y dirigiéndose transversalmente hacia la parte media del colon descendente, cruza la cara anterior del uréter derecho y de los vasos espermáticos.

En realidad, falta generalmente, y cuando existe nace muy rara y aisladamente del tronco de la mesentérica. Lo más a menudo se desprende de la arteria íleocecocólica y se dirige horizontalmente hacia la parte media del colon ascendente, donde desemboca en el arco yuxtacólico.

b) *Arteria accesoria del colon transverso o cólica media.* — Nace, ora directamente de la mesentérica superior en su emergencia del páncreas, ora del tronco de la arteria cólica superior. Sea cual fuere su origen, atraviesa perpendicularmente el mesocolon transverso en su segmento móvil y se echa en ángulo recto en el arco de Riolano. Es una arteria de refuerzo para la circulación del colon transverso y su situación perpendicular en la zona normalmente avascular del mesocolon transverso hace fácil su herida en el curso de las anastomosis gastroyeyunales transmesocólicas.

4.° *Relaciones generales de las arterias cólicas derechas.* — Fuera del arco de Riolano, las arterias cólicas son fijas y subperitoneales. Pero esta fijación es secundaria y debida al adosamiento del mesenterio primitivo: por detrás de ellas existe la fascia de adosamiento retrocólica. Esto explica que si bien las arterias cólicas derechas cruzan el uréter y los vasos espermáticos, no tienen ninguna relación de contiguidad con estos órganos. En su desprendimiento coloparietal los vasos cólicos se movilizan y siguen a la hoja peritoneal; se restablece así la movilidad primitiva del colon y de su meso. No existe, pues, ninguna anastomosis con los vasos de los planos urinario o genital; las *arterias del intestino están entre las dos hojas del mesocolon y no salen de ellas.* Existe una independencia absoluta entre los tres planos superpuestos: vasos cólicos, vasos genitales, uréter. Cada uno de estos planos posee su vaina propia y, entre cada plano, existe un plano de desdoblamiento que permite la disociación fácil de estos tres planos superpuestos, pero anatómicamente independientes.

5.° *Modo de terminación de los vasos del colon derecho.* — El modo de terminación de las arterias en el intestino grueso es diferente del propio de las arterias del intestino delgado.

1.° *Arco yuxtacólico.* — La anastomosis de las diversas ramas de las arterias cólicas derechas forma un arco ininterrumpido yuxtacólico. Esencialmente formado por la anastomosis de las dos arterias íleocecocólica y del colon transverso, este arco puede ser reforzado, como hemos visto, por arterias cólicas accesorias (arterias del colon ascendente).

En sus dos extremos, este arco se relaciona con los territorios vasculares de las porciones próximas del intestino. Por abajo se continúa con el sistema arterial del íleon por la anastomosis establecida entre la arteria íleocecocólica y la terminación de la mesentérica; por arriba se une al sistema vascular del colon izquierdo por medio del arco de Riolano. La examinaremos en detalle más tarde (véase *Vascularización del colon transverso*).

2.° *Los vasa recta del colon derecho* nacen del arco paracólico. Son más espaciados que los del intestino delgado y distan de 2 a 3 centímetros. Están igualmente dispuestos por pares: los ramos anteriores van por la cara anterior del colon en los surcos que separan las abolladuras; los ramos posteriores se agotan en la cara posterior del intestino.

## B. — Vena mesentérica superior
*(o mesárica mayor)*

Hemos ya estudiado brevemente esta vena en Angiología. Completaremos aquí su estudio.

**1.° Tronco de la vena mesentérica superior.** — El tronco de la vena mesentérica superior es satélite de la arteria. De un calibre mucho más voluminoso que ésta, se sitúa siempre a la derecha de la arteria, en su parte superior; luego, más abajo, pasa por delante y le es anterior. A veces la disposición es inversa, situándose la arteria delante de la vena. Sea lo que fuere, hay siempre entre los dos vasos una especie de enlace. Cuando se examina una asa superior delgada, las venas parecen más desarrolladas en el lado derecho del mesenterio que en el lado izquierdo, y es que, en efecto, en este punto la vena está a la derecha del vaso. Este carácter es muy pronunciado cuando existe una congestión venosa: la cara derecha del mesenterio parece entonces más obscura que la cara izquierda (Latarjet).

**2.° Venas colaterales.** — Las venas colaterales están constituídas, por una parte, por las venas cólicas y, por otra, por las venas yeyunoileales. Las primeras son afluentes que van al borde derecho del tronco; las segundas desembocan en el borde izquierdo.

a) *Ramas derechas.* — Entre las ramas derechas hay que señalar la *vena íleocecoapendículocólica,* siempre muy voluminosa, que homóloga de la arteria que hemos descrito con el mismo nombre; corresponde a la vena cólica derecha de los clásicos Está constituída por la confluencia de cinco a seis venas que se asientan en la porción terminal del mesenterio, en el ángulo íleocólico. Al lado de las venas cecal y apendicular vienen a converger en este punto, a la derecha una vena cólica que toma parte en la formación del arco venoso que sigue la parte inferior del colon ascendente, a la izquierda una vena ileal que constituye el arco ileal, homóloga del ramo ileal descrito con las arterias.

La *vena cólica derecha superior* sigue un trayecto idéntico al de la arteria homóloga. Sigue generalmente su borde inferior, luego se une a la vena gastroepiploica derecha aumentada con la vena pancreáticoduodenal derecha inferior. El tronco así formado se desliza por la raíz del mesocolon transverso, a lo largo del borde inferior del páncreas, para ir a desembocar en la vena mesentérica superior, inmediatamente por encima de la tercera porción del duodeno.

b) *Ramas izquierdas.* — Se pueden distinguir dos territorios venosos entre las venas que proceden del yeyunoíleon (Turnesco). El eje del mesenterio que dibuja el trayecto de la arteria mesentérica mayor, prolongado hasta el intestino, divide el mesenterio, desde el punto de vista venoso, en dos territorios un *territorio derecho* o *ileal,* que ofrece los caracteres de la vascularización del intestino grueso; un *territorio izquierdo* o *yeyunal,* que presenta gran número de arcos escalonados unos encima de otros, disposición característica de la vascularización del intestino delgado.

α) *Territorio ileal.* — Este territorio es pequeño; está calcado en la disposición arterial, es decir, presenta, por una parte, a la derecha, una vena recurrente ileal, vena que sigue el íleon y va a desembocar en el confluente íleocecoapendículocólico, y por otra parte, a la izquierda, una vena que se continúa con el origen de la vena mesentérica superior. Existe a veces, a lo largo del íleon, dos venas paralelas reunidas en arcos, de los que parten venas cortas.

β) *Territorio yeyunal* — Los arcos venosos son muy numerosos en toda la altura del yeyuno, en particular en el segmento yeyunal medio. Los colectores de

estos arcos están representados por seis a ocho pequeñas venas, *venas yeyunales inferiores*, dos a cuatro venas de calibre medio, *venas yeyunales medias*, y una, raramente dos, vena voluminosa, *vena yeyunal superior* (TURNESCO). Todas estas venas desembocan separadamente en el borde izquierdo de la vena mesentérica superior.

Como se ve, las venas ileales (porción terminal del íleon) llegan a un largo arco anastomótico tendido entre la vena íleocecoapendículocólica y la mesentérica mayor. Las venas yeyunales, por el contrario, como las arterias correspondientes, poseen colectores propios.

## C. — LINFÁTICOS

El estudio topográfico de los vasos linfáticos del yeyunoíleon, y más generalmente de todos los que recorren el mesenterio ha sido hecho por DESCOMPS y TURNESCO (1923).

A propósito de la estructura del yeyunoíleon estudiaremos el origen de estos linfáticos. Sólo nos ocuparemos aquí en los conductos colectores.

**1.° Disposición general.** — Conservando la división del mesenterio en dos territorios, uno yeyunal, otro ileal (véase *Mesenterio*, pág. 322), TURNESCO divide igualmente la topografía de los vasos linfáticos del mesenterio en dos territorios correspondientes. Existe una *corriente yeyunal*, extensa y rica, y una *corriente ileal*, mucho menos abundante. La primera confluye a la parte media de la raíz del mesenterio, alrededor de la vena mesentérica superior *(confluencia linfática del yeyuno)*; la segunda converge, como las corrientes cólicas, a la *confluencia de los cólones derechos*. Vasos linfáticos anastomóticos reúnen las dos corrientes en los confines de su territorio.

Estos dos confluentes primarios emiten conductos linfáticos que forman dos voluminosos pedículos, el pedículo del *intestino delgado* por una parte, el *pedículo cólico derecho* por otra. Suben separadamente por delante de la tercera porción del duodeno, desaparecen detrás del cuerpo del páncreas y desembocan en el *gran confluente portal*, donde convergen las corrientes linfáticas del abdomen, que, para ir allí, siguen las ramas de la vena porta.

Numerosos ganglios se acumulan en el trayecto de los linfáticos del intestino delgado y constituyen tres grupos superpuestos: 1.°, un grupo de ganglios periféricos yuxtaintestinales; 2.°, ganglios intermedios; 3.°, ganglios centrales.

Tal es el esquema general del sistema linfático del delgado presentado por DESCOMPS y TURNESCO. Podemos estudiarlo algo más en detalle. Consideremos sucesivamente los dos territorios, yeyunal e ileal.

**2.° Sistema linfático yeyunal.** — Los colectores linfáticos de las asas delgadas son siempre en número considerable. Parecen tres o cuatro veces más numerosos que los vasos sanguíneos (TURNESCO). Muy sinuosos, convergen primero en un primer punto de concentración que se asienta en el último arco vascular. De ello resulta una especie de corriente festoneada, marginal, pues los conductos nacidos de las asas delgadas están reunidos entre sí por anastomosis sensiblemente paralelas al borde visceral. Algunos colectores más largos no se detienen en este primer punto de concentración y llegan a una segunda etapa, más elevada, a media altura del mesenterio, a la altura de los ganglios del grupo intermedio. Hay, pues, fenómeno de concentración y al mismo tiempo de simplificación de las corrientes. En cada asa intestinal los conductos linfáticos se disponen en abanico, formando figuras radiadas que convergen primero hacia los ganglios periféricos paraintestinales, luego secundariamente hacia los de la zona intermedia (fig. 364).

De los ganglios intermediarios parten de cuatro a seis troncos linfáticos que

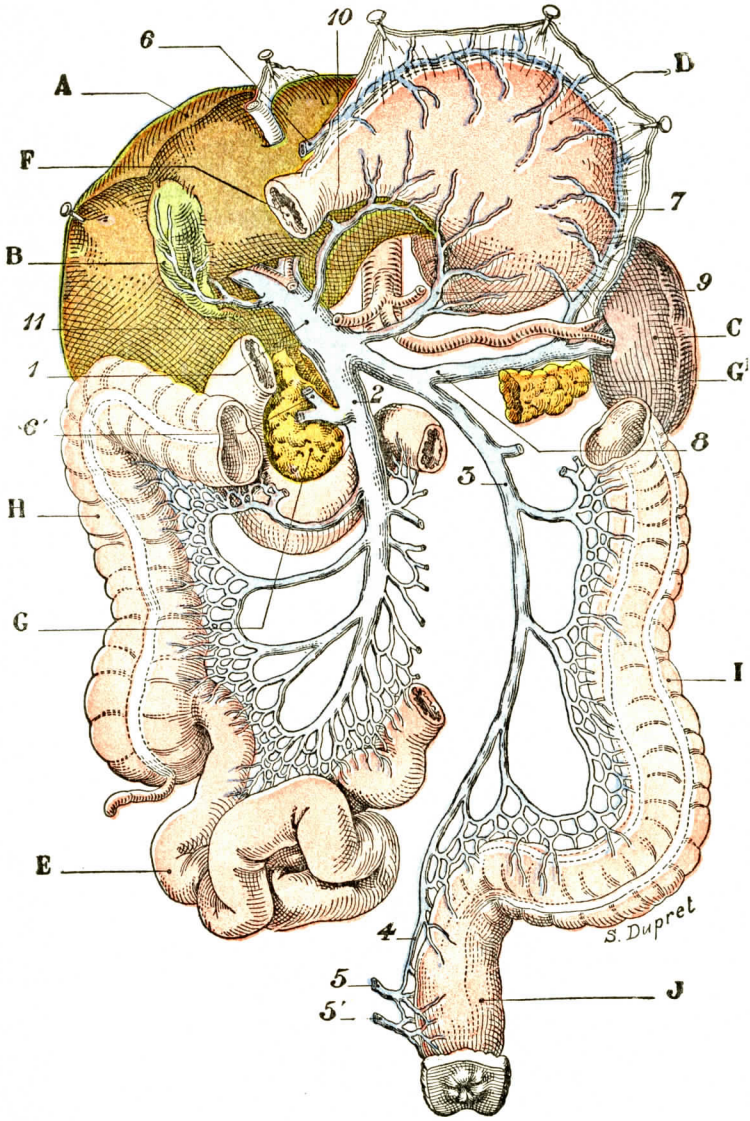


Fig. 363

Vena porta y sus ramas de origen *(esquemática)*.

A, hígado, erinado hacia arriba y a la derecha. — B, vesícula biliar. — C, bazo. — D, estómago, erinado hacia arriba. — E, masa del intestino delgado, erinada hacia abajo y a la derecha. — F, duodeno. — G, G', páncreas. — H, colon ascendente. — I, colon descendente. — J, recto.

1, tronco de la vena porta.—2, mesentérica mayor, con (en su lado externo) las tres venas cólicas derechas: superior, media e inferior. — 3, mesentérica menor, con (en su borde externo) las venas cólicas izquierdas. — 4, venas hemorroidales superiores. — 5, 5', venas hemorroidales medias e inferiores. — 6, 6', vena gastroepiploica derecha. — 7, vena gastroepiploica izquierda. — 8, vena esplénica. — 9, vena coronaria estomáquica, que va del píloro hacia el cardias y de aquí al origen de la vena porta. — 10, vena pilórica, que camina en sentido inverso. — 11, vena cística.

siguen las venas y vienen a interrumpirse en los voluminosos ganglios que ocupan la raíz del mesenterio. Turnesco da el nombre de *confluente mesentérico* o

*confluente del yeyuno* a estos ganglios comprendidos en la raíz del mesenterio, a lo largo de los vasos mesentéricos superiores.

De esta masa ganglionar parten, por último, ocho o diez colectores eferentes voluminosos que representan toda la corriente linfática del intestino delgado.

Como se ve, los numerosos linfáticos del yeyuno que recogen la linfa y el quilo se condensan finalmente en diez gruesos vasos, por concentración y reducción sucesivas, estableciéndose en tres etapas. A estas tres etapas corresponden los tres grupos ganglionares que hemos citado: 1.°, el grupo de los *ganglios periféricos* que se encuentran en la zona de la corriente marginal; 2.°, el grupo de los *ganglios intermedios* que corresponden a los últimos arcos venosos: son los ganglios más voluminosos del mesenterio; 3.°, el grupo de los *ganglios centrales* situados en la raíz del mesenterio. Este último grupo comprende masas más pequeñas que los ganglios precedentes. Están situados en doble fila a lo largo de los vasos y los encuadran. El número de los ganglios del mesenterio es muy variable. La cifra media excede ligeramente del centenar, pero Turnesco ha visto que oscilaba entre 44 y 79. En general, hay concordancia entre el número de los ganglios linfáticos y el de los arcos venosos; para un segmento mesentérico dado, el número de ganglios varía en razón directa de su altura (Turnesco).

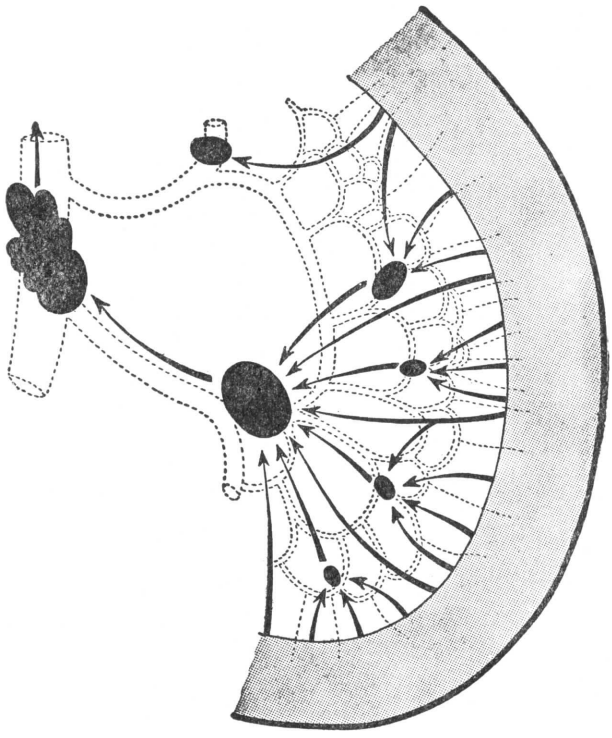

Fig. 364

El asa yeyunal: su sistema venoso y su sistema linfático (según Turnesco).

Las venas están figuradas en línea de puntos. Las corrientes linfáticas están representadas por flechas. Se percibe primero: una zona marginal linfática; una zona intermediaria a mitad de la altura del mesenterio, y una zona de convergencia mesentérica común a todo el yeyuno. Los tres planos que corresponden a las tres zonas de convergencia están representados: ganglios periféricos, ganglios intermedios, ganglios centrales.

**3.° Sistema linfático ileal.** — Los linfáticos que provienen del íleon siguen el trayecto del arco vascular que se extiende entre la terminación de la arteria mesentérica y los vasos íleocecales. Este sistema está unido, del lado izquierdo, a los linfáticos yeyunales más próximos, y del lado derecho, al confluente derecho y primario del intestino grueso (fig. 365). Turnesco hace observar que los colectores linfáticos más próximos a la válvula íleocecal terminan en la parte más inferior de este confluente. (Alcanzan en éste un punto tanto más elevado cuanto más lejos nacen de la válvula íleocecal.) Encontraremos de nuevo este confluente al

estudiar los linfáticos del apéndice y del ciego. Nos bastará decir aquí que los ganglios íleocecales se dividen en tres grupos: el primero superior o apendicular, el segundo inferoexterno o cecocólico, el tercero inferointerno o ileal. Este último es el que recibe el sistema de que acabamos de hablar.

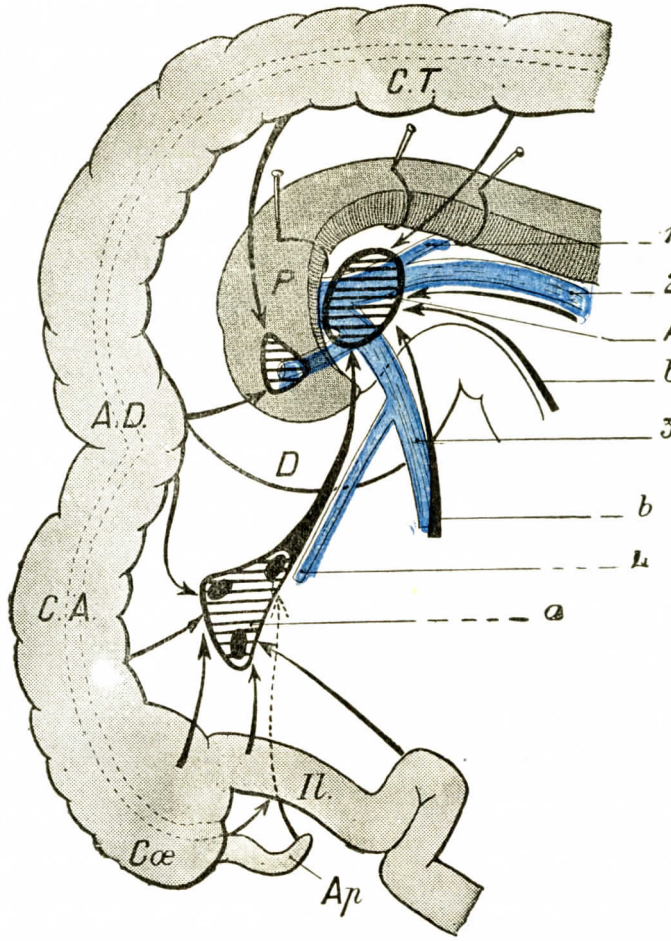


FIG. 365

Las dos corrientes linfáticas del íleon y del yeyuno (*esquema* según TURNESCO).

Il., íleon. — Cœ., ciego. — Ap., apéndice. — C. A., colon ascendente. — A. D., ángulo derecho. — C. T., colon transverso. — P, páncreas. — Du., duodeno.

1, vena esplénica — 2, vena mesentérica inferior. — 3, vena mesentérica superior. — 4, vena íleocecoapendículocólica.

*a*, corriente del íleon que se reúne al confluente de los cólones derechos. De este confluente los linfáticos terminan en A, confluente portal retropancreático. Nótese que estos linfáticos se unen a los del colon transverso. — *b*, corriente del yeyuno que forma el confluente mesentérico que termina también en el gran confluente portal retropancreático.

## D. — NERVIOS DEL MESENTERIO Y DEL INTESTINO DELGADO

Los nervios del intestino delgado provienen del plexo mesentérico superior. Numerosos filetes nerviosos penetran con la arteria mesentérica superior, a la que enlazan, detrás del cuello del páncreas. Emergen con ella delante de la tercera porción del duodeno.

**1.° Origen.** — Los filetes nerviosos pueden dividirse en dos grupos, ampliamente anastomizados entre sí: 1.°, un grupo *prearterial* que oculta la cara anterior de la arteria: los filetes parecen proceder del neumogástrico derecho y de los ganglios aórticomesentéricos; 2.°, un grupo *retroarterial*, cuyos filetes provienen de los ganglios aórticomesentéricos y del arco nervioso preaórtico. Son reforzados por ramos que proceden de los esplácnicos.

**2.° Aspecto.** — Los nervios intestinales constituyen en su origen una hoja gruesa y resistente que oculta y envaina a la arteria. Su disección es difícil, pues están intrincados con fibras conjuntivas densas que pertenecen al aparato suspensorio del mesenterio. El entrecruzamiento de los ramos es casi inextricable. Se encuentran pequeños engrosamientos de aspecto ganglionar en los puntos nodales; son principalmente abundantes en la cara posterior.

Cuando la arteria penetra en la raíz del mesenterio, los nervios cambian de aspecto. Tienden a individuarse; las anastomosis son más raras. Este punto es el centro de una verdadera dispersión nerviosa que se efectúa en todas direcciones: algunas ramas se dirigen a la izquierda, hacia el ángulo duodenoyeyunal y la primera asa; otros troncos, reunidos en cuatro o seis grupos, acompañan a las arterias del yeyunoíleon; otros descienden hacia el ángulo íleocecal; por último, algunos filetes se extienden hacia el colon derecho: colon ascendente, ángulo derecho, colon transverso.

Respecto a los nervios del intestino delgado, se ramifican a menudo antes que las arterias correspondientes. Disminuyen de calibre y llegan, delgados y tenues, al hilio intestinal. Se encuentran engrosamientos de aspecto ganglionar en la primera porción del yeyuno y en la proximidad del ángulo íleocecal. Como se ve, los nervios no son realmente satélites de los vasos sino en su origen. Desde el primer arco vascular los ramos se hacen independientes; a menudo el nervio perfora el plano vascular para pasar a la cara opuesta del mesenterio, lo que hace difícil su disección. Antes de llegar al intestino, los nervios forman a veces un arco nervioso que se ha comparado al arco vascular más periférico. En realidad, este arco nervioso sólo es bien manifiesto en la última asa ileal.

**3.° Relaciones.** — Los nervios no están en contacto inmediato con las hojas serosas del mesenterio, salvo en los espacios comprendidos en los últimos arcos arteriales y, especialmente, en el área avascular de Trèves. Los linfáticos y sus ganglios son, en general, más superficiales que los nervios y los ocultan a menudo, especialmente en el ángulo íleocecal. Hemos visto antes las relaciones con los vasos.

**4.° Modo de distribución.** — Los nervios del intestino delgado forman varios pedículos que se pueden agrupar del modo siguiente:

a) *Nervios de la primera asa delgada.* — Están formados por uno a tres ramos nerviosos que nacen arriba del plano posterior del plexo mesentérico. Cruzan el lado derecho del ángulo duodenoyeyunal en su parte más elevada. Situados primero más arriba que el primer ramo arterial del intestino delgado, lo cruzan en seguida superficialmente.

b) *Nervios de las asas yeyunales.* — Las primeras asas yeyunales están ricamente inervadas por ramos voluminosos nerviosos a los que se puede dar el nombre de *pedículo principal superior.* Es frecuente comprobar en la cuarta o quinta asa, más larga que las asas próximas, un nervio de calibre relativamente voluminoso que llega a esta asa en su punto más declive. Las asas siguientes, sin duda menos activas desde el punto de vista funcional, tienen inervación menos abundante. Los nervios se condensan alrededor de la arteria que constituye la terminación de la mesentérica superior. Forman cuatro o cinco gruesos troncos encargados

de inervar por sí solos un largo segmento de intestino, formando el *pedículo principal inferior del delgado*. Estos troncos se agotan pronto en numerosos ramúsculos que a menudo se reúnen en arcos, interceptando entre ellos áreas en las que no se encuentran ramos nerviosos.

c) *Nervios del ángulo íleocecal.* — Transcurren por la vaina que envuelve la arteria íleoapendículocólica. Se pueden aislar cuatro o cinco troncos principales. Cerca del ángulo, los filetes se dividen constituyendo un plexo con engrosamientos nodulares. Un ramo nervioso parte de este plexo subiendo al íleon, para anastomizarse con el último ramo del pedículo principal inferior. Este arco nervioso es paralelo al arco vascular que limita por abajo el área de Tréves.

La descripción que acabamos de dar es el resultado de nuestras primeras investigaciones en colaboración con el doctor Ch. Clavel. Requiere ser completada. Veremos más adelante la disposición nerviosa en las mismas paredes del intestino.

## § 5. — Constitución anatómica

Considerado desde el punto de vista anatómico, el intestino delgado se compone de cuatro túnicas o capas, superpuestas en el mismo orden que las del estómago. Son de fuera a dentro: 1.°, una túnica serosa; 2.°, una túnica musculosa; 3.°, una túnica celulosa; 4.°, una túnica mucosa.

### A. — Túnica serosa

Hemos estudiado ya la túnica serosa del intestino delgado, dependencia del peritoneo, en el duodeno y en el yeyunoíleon. No insistiremos. Sin embargo, hemos de añadir que el peritoneo del intestino delgado, en particular del yeyunoíleon, es resistente y flexible, más elástico que el del intestino grueso, cuyo adosamiento con el peritoneo próximo se establece fácilmente, circunstancia feliz para el cirujano. Está bien vascularizado por una red subserosa que estudiaremos más adelante.

### B. — Túnica muscular

La túnica muscular del intestino delgado se compone de dos planos de fibras lisas, uno superficial y otro profundo. El *plano superficial* (fig. 366, 8), relativamente muy delgado, comprende fibras longitudinales, o sea dispuestas paralelamente a la longitud del conducto alimentario. El *plano profundo* (fig. 366, 7), mucho más grueso, está formado de fibras circulares, que cruzan perpendicularmente las fibras del plano precedente.

Estas dos clases de fibras, longitudinales y circulares, forman un plano continuo en toda la longitud del intestino, y también en toda su circunferencia. Sin embargo, ese plano no es del todo uniforme: hay que observar, en efecto, por una parte, que es algo más grueso en el borde libre que en el borde mesentérico, y, por otra parte, que va adelgazándose a medida que se acerca al ciego. Recordaremos, por último, que el plano de las fibras longitudinales se encuentra reforzado, a nivel de la porción ascendente del duodeno, por un pequeño músculo epitelial que nace en la proximidad del tronco celíaco y que hemos ya descrito (pág. 291): el *músculo de Treitz*.

### C. — Túnica celular

La túnica celular (fig. 366, 6), llamada también *submucosa*, es continuación de la túnica celular del estómago, con la que presenta las mayores analogías. Difie-

re de ella, no obstante, en que su resistencia es más considerable y en que su adherencia a la túnica muscular es más íntima. Por lo demás, tiene el mismo destino y la misma estructura que la submucosa gástrica. Como esta última, está esencialmente constituída por fascículos de tejido conjuntivo, que se entrecruzan en todas direcciones y a los que van a juntarse algunas fibras elásticas. Contiene, además, en su espesor, gran número de vasos y de nervios, que se dirigen a la mucosa y que describiremos más adelante (véase *Vasos y nervios*).

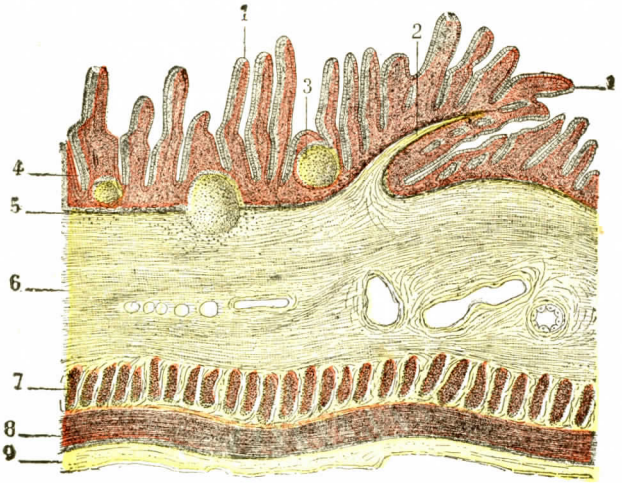


Fig. 366

Corte longitudinal del intestino delgado del hombre, para poner de manifiesto las diferentes capas de su pared.

1, vellosidad intestinal. — 2, válvula connivente. — 3, folículo cerrado de la mucosa. — 4, glándula de Lieberkühn. — 5, muscular de la mucosa. — 6, túnica celular. — 7, capa de las fibras musculares. — 8, capa de las fibras longitudinales. — 9, capa conjuntiva subserosa.

D. — Túnica mucosa

La mucosa del intestino delgado reviste sin discontinuidad toda la superficie interna del órgano. Por arriba, es continuación de la mucosa gástrica; por abajo, se continúa, a nivel de la válvula íleocecal, con la mucosa del intestino grueso. Por su complicada estructura, y sobre todo por el papel importante que se le adjudica en el fenómeno de la absorción, esta membrana constituye, sin duda, la parte más noble, y, por decirlo así, la parte más esencial del intestino delgado. La consideraremos, primeramente, en su *aspecto exterior;* luego desde el punto de vista de su *estructura microscópica*, y, por último, describiremos sus *glándulas* y sus *formaciones linfoideas*.

**1.° Aspecto general por el examen macroscópico.** — La mucosa del intestino delgado es algo menos gruesa que la del estómago. En cambio, es más consistente y se altera con menos rapidez después de la muerte. Su color es blanco rosado en el tercio superior y blanco grisáceo en los dos tercios inferiores. Como la mucosa gástrica, la mucosa intestinal presenta dos caras: una cara externa, que corresponde a la túnica celular, a la que está adherida íntimamente, y una cara interna, que mira hacia la luz del conducto y en la que encontramos: 1.°, *válvulas conniventes;* 2.°, *vellosidades;* 3.°, *formaciones linfoideas;* 4.°, una multitud de *orificios glandulares*

*A.* Válvulas conniventes. — Las válvulas conniventes, denominadas también *válvulas de Kerkring*, aun cuando Falopio las hubiese indicado y descrito antes que este último anatomista, son repliegues permanentes de la mucosa intestinal, que sobresalen en la cavidad del intestino delgado (fig. 367, 5) y que se escalonan en casi toda la longitud de este órgano.

a) *Modo de repartición.* — La porción inicial del duodeno está completamente desprovista de ellas. Comienzan a aparecer en su porción descendente y

presentan el mayor desarrollo en sus otras dos porciones, así como al principio del yeyunoíleon. Más abajo se atenúan gradualmente: se hacen a la vez más pequeñas y más separadas, y desaparecen por entero en la porción terminal del intestino delgado, a 60 u 80 centímetros por encima de la válvula íleocecal.

b) *Forma y relaciones.* — Desde el punto de vista morfológico, cada válvula, considerada aparte, ofrece un borde adherente, un borde libre, dos caras y dos extremos. Su *borde adherente* se dispone siempre transversalmente, o sea perpendicularmente al eje longitudinal del intestino. Pero, en ciertos casos, según han observado Brooks y Kazzander, se inserta oblicuamente con relación a este eje y la válvula presenta entonces una disposición más o menos espiral. Su *borde libre*, más o menos plegado y onduloso, flota libremente en la cavidad del tubo intestinal. Gracias a su movilidad, se invierte con suma facilidad, lo mismo en dirección al intestino grueso que al píloro. De sus *dos caras*, la interna o axil mira hacia la luz del conducto, y la externa o parietal se aplica a la pared intestinal. Sus *dos extremos* se fusionan gradualmente con la porción de pared en que se implanta la válvula.

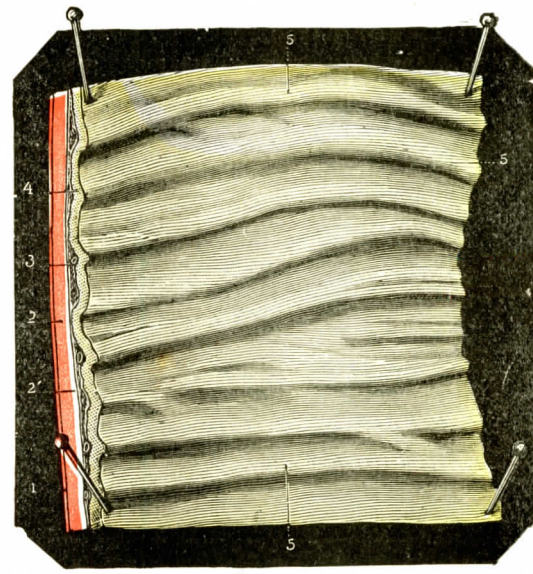


Fig. 367

Un segmento de intestino delgado, visto por su cara interna, para mostrar las válvulas conniventes.

1, capa serosa o peritoneal. — 2, capa muscular de fibras longitudinales. — 2', capa muscular de fibras circulares. — 3, capa celular. — 4, capa mucosa. — 5, válvulas conniventes o válvulas de Kerkring.

c) *Dimensiones.* — Las dimensiones de las válvulas conniventes son muy variables: ocupan, según los casos, el cuarto, el tercio, la mitad, los dos tercios, los tres cuartos o más de la circunferencia del intestino. No obstante, las que describen un anillo completo son relativamente raras. En los puntos en que alcanzan sus mayores dimensiones, las válvulas conniventes presentan de 6 a 8 milímetros de altura y están separadas entre sí por un intervalo casi igual. En ciertos casos, sin embargo, su altura es mayor que los intervalos que las separan, y, cuando están invertidas, se superponen a modo de tejas. Por otra parte, se las ve bifurcarse en puntos variables y enviarse mutuamente prolongaciones anastomóticas, de dirección longitudinal o más o menos oblicua

d) *Número.* — Su número es siempre muy considerable. Sappey ha contado unas 600 en la primera mitad del intestino delgado y 200 a 250 en la segunda mitad, o sea un total de 800 a 900 en toda la longitud del intestino.

e) *Constitución anatómica.* — Desde el punto de vista de su constitución anatómica, las válvulas conniventes se componen en esencia de dos hojas mucosas, próximas la una a la otra y entre las cuales se insinúa una capa más o menos gruesa de tejido conjuntivo, procedente de la túnica celular del intestino. En medio de esta capa conjuntiva corren los vasos y los nervios destinados a la válvula

f) *Significación morfológica.* — La aparición de las válvulas conniventes en la superficie interior de la mucosa del intestino delgado da por resultado el

aumento de la superficie de esta mucosa y, al propio tiempo, aumenta en una proporción enorme el número de sus aparatos secretorios y absorbentes. En efecto, la mucosa del intestino delgado, una vez desplegada, alcanza unos 10 a 14 metros de longitud. Si recordamos que la longitud del intestino delgado es, por término medio, de 6 a 8 metros solamente, vemos que, gracias a los repliegues valvulares citados, la superficie de la mucosa se halla duplicada o cuando menos aumentada en más de un tercio

*B.* Vellosidades intestinales. — Las vellosidades (fig. 368, 1, 1, 1) son pequeñas eminencias en la superficie libre de la mucosa intestinal. Son tan numerosas y tan próximas entre sí, que dan a la mucosa un aspecto aterciopelado característico.

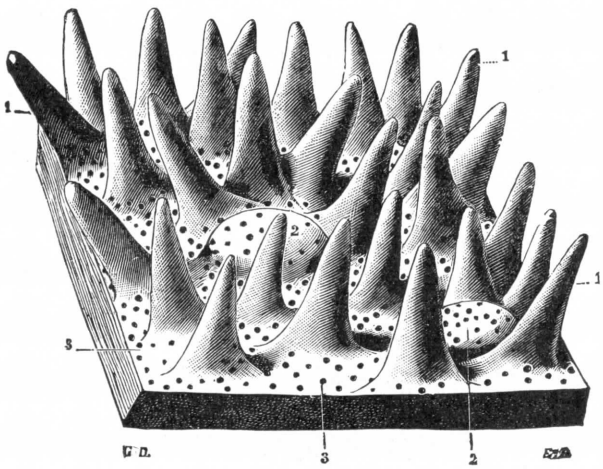


Fig. 368

Mucosa del intestino delgado, vista a gran aumento *(esquemática)*.

1, 1, 1, vellosidades intestinales.—2, 2, folículos cerrados.—3, 3, orificios de las glándulas tubulares de Lieberkühn.

a) *Distribución topográfica.* — Las vellosidades intestinales ocupan toda la longitud del intestino delgado. Empiezan en la cara duodenal de la válvula pilórica y terminan en el borde libre de la válvula íleocecal. Entre estos dos puntos extremos forman una capa regular, que cubre sin discontinuidad alguna las válvulas conniventes y los intervalos que las separan.

b) *Número.* — Su modo de repartición no es del todo uniforme: la observación demuestra que son más abundantes en la parte superior del intestino delgado que en la parte inferior. Según Krause, se cuentan de diez a dieciocho por milímetro cuadrado en el duodeno, de ocho a catorce solamente por milímetro cuadrado en el yeyuno. Sappey admite la cifra media de mil vellosidades por centímetro cuadrado, lo que eleva a más de diez millones el número total de estas elevaciones en toda la extensión de la mucosa intestinal.

c) *Dimensiones.* — Las dimensiones de las vellosidades intestinales son muy variables. Su altura oscila de ordinario entre un quinto de milímetro *(pequeñas vellosidades)* y un milímetro *(grandes vellosidades)*. En cuanto a su anchura, es, según los casos, de un cuarto a un tercio o la mitad de la altura.

d) *Forma.* — Desde el punto de vista de su forma, las vellosidades no son menos variables. Pero siempre pueden reducirse a tres tipos fundamentales: 1.°, las *crestas;* 2.°, las *laminillas;* 3.°, los *conos*. Las *crestas* son eminencias lineales, más o menos acentuadas, rectilíneas o más o menos sinuosas, dispuestas en los sentidos más diversos. Su borde libre es tan pronto regular como cortado en vellosidades secundarias. Las *vellosidades laminosas* o *lameliformes* están formadas, como su nombre indica, por prominencias aplanadas. Pero su forma y sus dimensiones son extraordinariamente variables: las hay grandes y pequeñas, estrechas y anchas, gruesas y delgadas, triangulares, cuadriláteras, trapezoidales; muchas se parecen a hojas de vértice redondeado, casi siempre obtuso,

raras veces agudo; unas son simples, otras compuestas, es decir, formadas por varias vellosidades que parten de una base común. Las *vellosidades cónicas* están más o menos configuradas en forma de conos: alargadas, con un contorno circular, una extremidad libre más delgada y más aguda. Pero presentan también variantes numerosas, y al lado de vellosidades francamente cónicas, se observan vellosidades cilíndricas, filiformes, mamelonadas, rectilíneas o encorvadas en su parte media, estranguladas y terminadas en forma de maza, etc.

Después de numerosas investigaciones practicadas sucesivamente en algunos animales y en el hombre, Chaput y Benoit (1901) han llegado a las conclusiones siguientes: 1.ª, que las vellosidades intestinales están muy aproximadas unas a las otras, tocándose lateralmente, y separadas por simples espacios lineales y, por decirlo así, virtuales; 2.ª, que cada una de ellas tiene la forma de un prisma de base pentagonal; 3.ª, que todas las vellosidades son iguales en cuanto a forma, longitud y anchura. Pero Bujard, a quien debemos un estudio de las vellosidades entéricas en la serie, declara que nunca ha podido ver el apéndice prismático (fig. 369) descrito por Chaput y Benoit, ni la igualdad de longitud de los apéndices, y se inclina a explicar las observaciones de estos dos autores por un artificio de preparación: la musculatura intestinal, por la influencia del fijador empleado, se ha contraído y ha comprimido unas contra otras las vellosidades, imponiéndoles artificialmente una forma prismática. Por su parte, Fusari (1904), aun admitiendo en el perro la disposición señalada por Chaput y Benoit, cree que no debería generalizarse y considerarse la disposición en cuestión como existente regular y normalmente en todos los mamíferos. Y, en efecto, estudiando la superficie intestinal del hombre con el microscopio binocular de Greenough, Fusari ha hecho constar que las vellosidades, de conformidad con los datos clásicos, presentan en sus formas una gran variedad.



Fig. 369

Corte de la mucosa del perro, practicado exactamente siguiendo el eje de las vellosidades (según Chaput).

Además, ha comprobado que su disposición se modificaba según el segmento intestinal que se tiene a la vista, y he aquí cuál sería, según sus observaciones, la repartición de estos apéndices en el intestino del hombre. En la parte inferior del íleon, las vellosidades son fusiformes o cónicas, más o menos aplanadas. En la parte media del íleon empiezan a aparecer, entre las dos formas antes indicadas, las vellosidades de láminas triangulares. En la parte superior del íleon se hallan también vellosidades fusiformes o cónicas; pero las vellosidades triangulares, en forma de hojas, son las que predominan. Igual disposición se observa en la porción inferior del yeyuno. Al contrario, en la porción superior del yeyuno y en el duodeno, las vellosidades, siempre aplanadas y triangulares, no se ven nunca aisladas: «en número de dos, tres y a veces en mayor número, se unen en un principio por sus bordes en la proximidad de la base, formando de esta manera *crestas* de bordes recortados, cuyos festones corresponden a la porción libre de las diferentes vellosidades. A no tardar (al aproximarse al píloro) las crestas se unen entre sí, de manera que circunscriben zonas excavadas poligonales, en las cuales se observan los orificios de las glándulas intestinales». Estas crestas anastomizadas se hacen más manifiestas y se elevan cada vez más a medida que nos aproximamos al estómago.

En conjunto, y yendo ahora en sentido inverso, descendiendo del píloro hacia el orificio íleocecal, vemos ante todo dominar las vellosidades en forma de cresta. Vemos aparecer en seguida las vellosidades laminares, con las cuales se mezclan pronto, en proporciones variables, las vellosidades cónicas. Por último, vemos que éstas se multiplican, que predominan manifiestamente y que finalmente persisten solas.

Pero los apéndices entéricos no varían solamente según los diferentes segmentos intestinales en que se los examina. Varían también según las especies, como lo establecen muy superabundantemente los estudios de anatomía comparada y, sobre todo, las investigaciones de Bujard (1909). Desde hace mucho tiempo, Chauveau había ya formulado *la ley* de estas variaciones diciendo: «Las vellosidades son apéndices foliáceos o cónicos, tanto más desarrollados cuanto más corto es el intestino.» Así, en los rumiantes, que tienen un intestino muy largo, las vellosidades son pequeñas y raras; en los carniceros, a los que caracteriza un intestino muy corto, las vellosidades son, por el contrario, particularmente numerosas y muy elevadas; en los roedores y en los primates, en que el intestino tiene una longitud media, las vellosidades presentan asimismo un desarrollo intermedio entre el de los rumiantes y el de los carniceros.

Si ahora queremos recordar que los rumiantes (intestino muy largo) se nutren de vegetales, que los carniceros (intestino muy corto) están sometidos al régimen carnívoro,

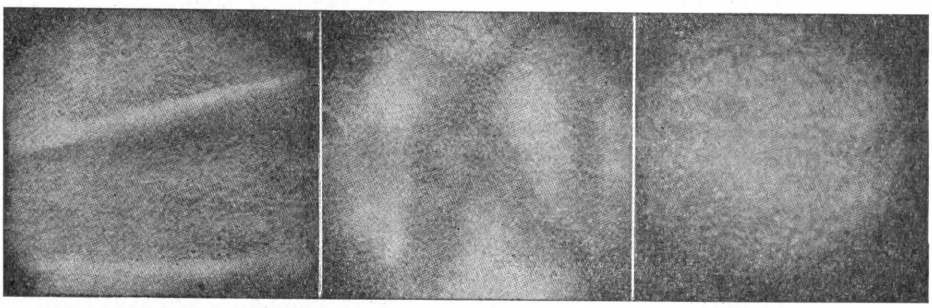

A B C

Fig. 370

Aspecto fotográfico de las vellosidades intestinales en el hombre: A, en la porción media del duodeno; B, en la porción superior del íleon; C, en la porción media del íleon (según Fusari).

que los roedores y los primates (intestino de longitud media) son omnívoros, llegaremos a la conclusión de que los apéndices entéricos presentan su mínimo desarrollo en los animales sometidos al régimen vegetariano; el máximo, en los carniceros, y un desarrollo medio, en los animales insectívoros, frugívoros u omnívoros. En resumen, las variaciones morfológicas de las vellosidades están gradualmente influídas por el régimen alimentario del animal, y es permitido pensar, con Bujard, «que uno de los grandes factores determinantes de la morfología entérica ha sido el régimen alimentario a que han estado sometidas las diversas especies animales». En realidad, en la rata albina, Bujard, modificando la alimentación del animal, ha llegado a modificar también el estado de sus apéndices entéricos: los apéndices ileales, por la influencia del régimen de carne y leche, se estrechan y se prolongan; y bajo la influencia del régimen vegetal y lactocelulósico, se ensanchan y disminuyen.

*C.* Formaciones linfoideas. — La superficie libre de la mucosa intestinal presenta, en el intervalo de las vellosidades, formaciones linfoideas. Se presentan en dos formas: los *folículos cerrados* y las *placas de Peyer*. Más adelante las describiremos en su aspecto exterior y en su estructura, cuando conozcamos la estructura microscópica de la mucosa.

*D.* Orificios glandulares — La mucosa intestinal nos presenta todavía, en su superficie libre y en toda su extensión, multitud de pequeños orificios, más o menos diseminados en el fondo de los espacios que separan las vellosidades. Estos orificios representan la desembocadura de las *glándulas de Brunner* y de las *glándulas de Lieberkühn* en el conducto intestinal. Más adelante los describiremos con las glándulas de la mucosa (véase pág. 367).

**2.° Estructura microscópica.** — La mucosa del intestino delgado se compone, como la mucosa gástrica, de dos capas superpuestas: 1.°, una capa superficial, de naturaleza *epitelial;* 2.°, una capa profunda, que forma la dermis o *corion.*

*A.* Epitelio. — El epitelio forma, en la superficie libre de la mucosa, una capa continua, de un espesor medio de 25 a 30 μ. Está esencialmente constituído por una sola hilera de *células cilíndricas*, a las que van a juntarse, a título de elementos accesorios, un número mayor o menor de *células caliciformes* y de *células linfáticas.*

a) *Células cilíndricas.* — Las células cilíndricas, mucho más anchas en su extremidad externa, tienen en realidad la forma de pirámides de cinco a seis lados, cuyo vértice corresponde a la superficie del intestino. Por lo demás, a pesar de las afirmaciones contrarias de gran número de autores, no poseen membrana de cubierta (Schafer, Heidenhain, Nicolas, Renaut). Entre las razones que figuran en favor de la no existencia de una membrana de cubierta preformada, puede invocarse el hecho de que, en ciertos puntos, las células están enlazadas entre sí por unos puentes protoplasmáticos (puentes intercelulares), que manifiestamente van de la una a la otra.

De las dos extremidades de la célula, la externa, unas veces ancha, otras veces delgada y más o menos afilada, con frecuencia bifurcada, descansa sobre el corion. Existe aquí, entre el corion y los pies de las células epiteliales, una especie de membrana limitante, sumamente delgada, mucho más delgada que las vítreas ordinarias. Renaut la considera como una *vítrea embrionaria.*

La extremidad interna, ancha y regularmente aplanada, aparece, cuando la examinamos de frente, en la forma de una superficie poligonal de cinco o seis lados. En un corte vertical (fig. 371, 2), está cubierta en toda su extensión por una lámina circular de 1 a 1,5 μ de altura. Esta lámina, vista a poco aumento, parece enteramente homogénea. Pero si se la examina a gran aumento, está como sembrada de estrías dirigidas perpendicularmente a su superficie libre. Cada una de ellas presenta en su extremidad externa, muy próxima al protoplasma celular, una pequeña dilatación o nódulo. La significación de estas estrías no está todavía dilucidada. Se han visto en ellas alternativamente: 1.°, *finos canalículos*, que harían comunicar la cavidad intestinal con el protoplasma celular y a través de los cuales pasarían las partículas grasientas en el acto de la digestión (Kœlliker, Funke); 2.°, *simples bastoncillos*, sumergidos en la substancia homogénea de la lámina (Henle, Steinach). De estas dos opiniones, la última tiende a prevalecer entre los histólogos: las estrías de la lámina cuticular que está por encima de las células cilíndricas no son sino bastoncillos más o menos análogos a las pestañas vibrátiles. Si pensamos que en ciertos vertebrados inferiores, especialmente en los ciclóstomos y lacértidos, se encuentran células con pestañas en la superficie de los pliegues intestinales, podemos, con Renault, considerar la célula con lámina estriada del intestino del hombre como una célula de pestañas vibrátiles modificada, célula vibrátil cuya porción emergente y vibrátil de las pestañas hubiese abortado.

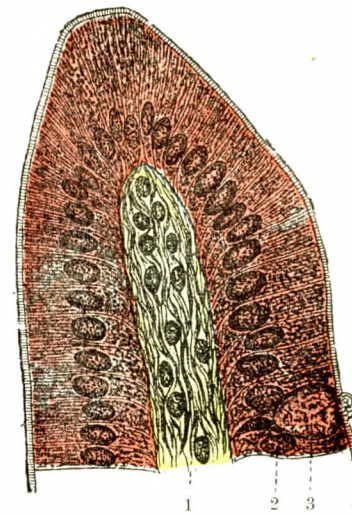


Fig. 371

Corte longitudinal de una vellosidad intestinal del hombre (según Bohm y Davidoff).

1, tejido conjuntivo del eje de la vellosidad (*en amarillo*).—2, células epiteliales (*en rosa*). — 3, una célula caliciforme. — 4, lámina cuticular.

El protoplasma de las células cilíndricas se compone de un retículo y de una substancia intermedia. El *retículo* está formado por finas fibrillas, dispuestas casi todas en sentido longitudinal y enlazadas entre sí por fibrillas transversales. Hay que notar que las mallas de esta red son más anchas en la parte externa de la célula y más estrechas y, por consiguiente, más apretadas en su parte interna. La *substancia intermedia*, en las condiciones

ordinarias, es clara, homogénea y transparente. Durante la digestión contiene una multitud de glóbulos de grasa, que revela claramente la acción del ácido cósmico. En la parte media del protoplasma, o sea a igual distancia de las dos extremidades interna y externa de la célula, se ve un núcleo voluminoso, de forma ovalada, con su eje mayor longitudinal. Su longitud es de 8 a 10 $\mu$; su anchura, de 4 a 6 $\mu$. Posee una rica red cromática.

La parte del protoplasma celular que se halla comprendida en el núcleo y la membrana cuticular presenta una serie más o menos numerosa de *inclusiones*, según los casos, con la forma de *granos* o de *bolas*. Por lo demás, los granos y las bolas parecen ser un mismo elemento en distinto grado de desarrollo. No se conoce todavía completamente la significación morfológica de estas granulaciones. Heidenhain creyó poderlas considerar como restos de leucocitos migradores que se habrían introducido en la célula. Nicolas, por el contrario, las considera como verdaderas producciones intracelulares, análogas a los productos de secreción. Según él, la formación de los granos y de las bolas estaría relacionada con el acto de la absorción: estos granos y estas bolas constituirían el substrato en que se depositan las substancias que penetran por imbibición en las células epiteliales.

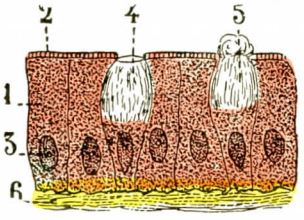


Fig. 372

Epitelio del intestino delgado (*esquemática*).

1, célula cilíndrica, con; 2, su lámina; 3, su núcleo. — 4, célula caliciforme. — 5, otra célula caliciforme, cuyo contenido se escapa hacia fuera. — 6, corion mucoso (*en amarillo*).

Heidenhain, al examinar el contenido de una asa intestinal en la que había introducido quince minutos antes una solución de sulfato de magnesia, encontró, en medio de células prismáticas descamadas, masas protoplasmáticas globulosas, que presentaban como característica especial, en uno o dos puntos de su superficie, una multitud de prolongaciones finas, cuyo conjunto recordaba bastante bien un mechón de cabellos: de aquí el nombre de *células pilosas (Haarzellen)* con que las designa. De estas masas protoplasmáticas, unas poseen un núcleo y otras carecen de él: las primeras son verdaderas células desprendidas de la cubierta epitelial; las otras son simples mamelones desprendidos del protoplasma de una célula que ha permanecido en su sitio. En cuanto a las prolongaciones capiliformes, representan verdaderamente los bastoncillos del plano cuticular, que, por la influencia de la solución magnética, se han desprendido de la substancia propia del plano y, por otra parte, se han alargado considerablemente.

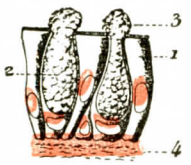


Fig. 373

Dos células caliciformes del intestino, vistas en un corte perpendicular de la mucosa.

1, célula cilíndrica. — 2, célula caliciforme.—3, tapón mucoso de una célula caliciforme.—4, corion de la mucosa.

b) *Células caliciformes.* — Las células caliciformes (figura 372, 4) se disponen aquí y allá, en intervalos siempre irregulares, entre las células cilíndricas. Aquí, como en las demás mucosas, se dividen en dos porciones perfectamente distintas, una externa y otra interna. La *porción externa* o *profunda*, estrecha y más o menos afilada, contiene protoplasma y un núcleo ovalado, ordinariamente más pequeño que el de las células cilíndricas vecinas. La *porción interna* o *superficial* se hincha a manera de *cáliz* (de ahí el nombre de la célula), cuya mayor amplitud corresponde a su parte media. A partir de este punto, el cáliz va estrechándose y termina en la superficie de la mucosa por un orificio redondeado. De esta disposición resulta que, cuando se examina la mucosa de cara, las células caliciformes aparecen cada una bajo la forma de dos círculos concéntricos: el círculo interno representa el orificio precitado y el círculo externo corresponde a la parte distendida del cáliz, o sea a su mayor circunferencia.

La cavidad de las células caliciformes, como ha demostrado desde largo tiempo Landowsky (1877), está recorrida en todos sentidos por numerosas trabéculas protoplasmáticas, que, anastomizándose entre sí, constituyen una verdadera red. Las mallas de esta red se hallan repletas de una substancia incolora, homogénea o más o menos turbia, que se denomina *mucígeno*. Las trabéculas protoplasmáticas presentan en su espesor una serie de vacuolas, en las que se acumula un líquido claro, que no es más que agua que contiene algunas sales minerales en disolución. Se admite generalmente hoy en día que este líquido

de las vacuolas se mezcla con las bolas de mucígeno, hinchándolas y transformándolas en moco, que es inmediatamente expulsado hacia la cavidad intestinal. No es raro ver, en los cortes verticales de la mucosa, un copo anubarrado que rebasa la célula caliciforme (figura 373, 3): es un copo de moco que se escapa de la cavidad intracelular. Consideradas así, las células caliciformes resultan verdaderas glándulas, *glándulas unicelulares*, a las que incumbe la función de secretar el moco de la superficie intestinal.

Morfológicamente, las células caliciformes no son sino células epiteliales ordinarias, en las que la parte supranuclear del protoplasma se ha especializado en sentido de la secreción mucosa. Según PANETH, esta célula caliciforme, después de evacuado su contenido, puede perfectamente volver a su estado primordial, es decir, convertirse de nuevo en una célula cilíndrica ordinaria, la cual podrá transformarse otra vez en célula caliciforme.

c) *Células linfáticas.* — En el intervalo de las células epiteliales se encuentra una cavidad variable de células linfáticas, más conocidas con el nombre de *leucocitos migradores.*

Se presentan en forma de núcleos, redondos u ovalados, muy granulosos, rodeados de una delgada capa de protoplasma. Estas células, tan pronto son aisladas como reunidas en grupos más o menos considerables: en este último caso se las ve separar los pies de las células epiteliales y determinar así, para alojarse en ellas, pequeñas excavaciones, denominadas por RENAUT *tecas intraepiteliales.* Los leucocitos migradores se encuentran a veces, no ya en el intervalo de las células, sino en el espesor mismo del protoplasma celular.

Cualquiera que sea su situación en la capa epitelial, las células linfáticas tienen siempre el mismo origen: proceden del corion. Prosiguiendo su migración, se dirigen poco a poco hacia la superficie libre de la mucosa, ya siguiendo los espacios intercelulares, ya atravesando las células mismas. Finalmente, caen en la cavidad intestinal y allí se destruyen.

Además de los leucocitos migradores, HEIDENHAIN ha señalado la presencia, en el epitelio intestinal, de otra especie de células de la serie linfática. Son células de núcleos más o menos numerosos, pero de los cuales tan sólo uno es activo; los otros son núcleos de glóbulos blancos, que han sido atraídos por la células y están llamados a desaparecer. Las células en cuestión adquieren así la significación de verdaderos fagocitos: fagocitos de glóbulos blancos. Como los leucocitos migradores, se disponen en el intervalo de las células epiteliales o en su espesor.

*B.* CORION. — El corion de la mucosa intestinal está esencialmente constituído por tejido reticulado, en cuyas mallas se encuentran, con substancia amorfa, una cantidad variable de células linfáticas. El corion intestinal ofrece el carácter especial de infiltrarse de leucocitos, hasta el punto de que ciertos histólogos, a ejemplo de HIS, no han vacilado en clasificarlo entre los tejidos linfoideos o adenoideos.

En la parte más profunda del corion mucoso, entre la mucosa y la submucosa, se extiende una capa de fibras musculares lisas: la *muscularis mucosæ.* Esta capa muscular se compone de dos planos de fibras: uno interno, formado por fibras circulares, y otro externo, compuesto de fibras longitudinales. Aquí, como en la mucosa gástrica, la *muscularis mucosæ* forma una capa del todo continua. No obstante, en algunos puntos presenta aberturas para dar paso a ciertos folículos cerrados, cuya parte externa desciende hasta la submucosa.

Todos los elementos del corion, incluso los elementos contráctiles de la mucosa muscular, se prolongan dentro de las vellosidades, donde los encontraremos.

*C.* ESTRUCTURA ESPECIAL DE LAS VELLOSIDADES. — Parte integrante de la mucosa intestinal, la vellosidad nos presenta naturalmente una capa periférica, de naturaleza *epitelial,* y una capa central, procedente del *corion.* Esta última se compone, como el corion mismo, de un *tejido reticulado,* con *elementos contráctiles,* en cuyo interior circulan *vasos sanguíneos, vasos linfáticos* y *nervios.*

a) *Epitelio.* — El epitelio, que reviste en toda su extensión la vellosidad intestinal (figura 371, 2), es el mismo que hemos descrito anteriormente, y nada hemos de añadir acerca de él.

b) *Tejido reticulado.* — El tejido reticulado, continuación del del corion mucoso, forma como el esqueleto de la vellosidad. Se compone de finas trabéculas, dispuestas casi todas

en sentido transversal: forman, en su conjunto, como una especie de escalera (HEIDENHAIN), cuyos diferentes peldaños van desde la superficie de la vellosidad al linfático central. Estas trabéculas de dirección transversal están enlazadas de trecho en trecho por otras más finas, de dirección vertical u oblicua. De esto resulta la formación de un vasto retículo (fig. 374), cuyas mallas están orientadas, como las trabéculas principales, en sentido transversal. En los puntos nodales, y hasta a lo largo de las trabéculas, se ven núcleos redondos o más o menos alargados.

Las mallas del retículo precitado están llenas de una substancia fundamental, flúida y ligeramente turbia, en cuyo interior se encuentran diversos elementos celulares.

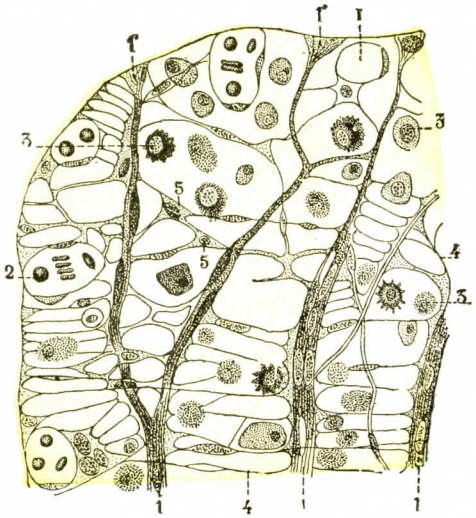


FIG. 374

Parte de un corte practicado en el vértice o cúspide de una vellosidad del intestino de un perro (según HEIDENHAIN).

(El epitelio de revestimiento de la vellosidad no está representado.)

1, 1, 1, 1, fibras musculares de la vellosidad, que terminan debajo de la capa epitelial por extremidades ensanchadas en forma de cono. — 2, vasos sanguíneos cortados de través. — 3, 3, 3, corpúsculos linfáticos. — 4, 4, trabéculas conjuntivas. — 5, 5, corpúsculos conjuntivos cubriendo las trabéculas.

Son, ante todo, *células linfáticas migratorias*, con un núcleo redondeado y un cuerpo protoplasmático ordinariamente muy reducido. Son en todas partes muy numerosas; pero se acumulan con preferencia junto a la membrana limitante subepitelial, disponiéndose a atravesarla para pasar primero al epitelio y después a la cavidad intestinal.

Además de estas células linfáticas emigrantes hay otras que no emigran, que trabajan en el mismo sitio que ocupan, y por esta razón se llaman *sedentarias*. RENAUT, que les ha dado este nombre, distingue en ellas dos variedades. Unas, notables por su volumen, poseen un núcleo redondeado, un protoplasma abundante, lleno de granulaciones brillantes *(células linfoides granulosas)*. Se acumulan con cierta predilección alrededor del linfático central. Las células de la segunda variedad, las células sedentarias, tienen un protoplasma refringente y homogéneo como el de las células rojas de la medula de los huesos (véase el tomo I) y, por otra parte, producen la reacción histoquímica de la hemoglobina. Por lo demás, gran número de ellas contienen glóbulos rojos, de los cuales se han apoderado y a los cuales tienden a transformar y aun a destruir: son verdaderos fagocitos, *fagocitos de glóbulos rojos*, y de aquí por qué su protoplasma contiene hemoglobina. Al lado de estos fagocitos de glóbulos rojos, HEIDENHAIN ha descrito en la vellosidad intestinal otros fagocitos que contienen restos de glóbulos blancos. Vimos ya que estos *fagocitos de glóbulos blancos* podían igualmente encontrarse en el revestimiento epitelial de la vellosidad.

a) *Aparato sanguíneo de la vellosidad.* — El sistema sanguíneo de la vellosidad intestinal está representado (fig. 375) por un pequeño *tronco arterial* que, desprendiéndose de la red del corion (véase más adelante), se eleva desde la base a la cúspide de la vellosidad y, una vez allí, se dobla en forma de asa para dar origen o nacimiento a un *pequeño tronco venoso*, el cual, siguiendo el mismo trayecto que el tronco arterial, pero en sentido inverso, desciende hacia la base de la vellosidad y se abre en la pared venosa del corion. A lo largo de su trayecto, la arteria de la vellosidad da numerosos capilares, que después de dividirse y anastomizarse de varios modos para formar una red, van a terminar en la vena.

Esta *red capilar*, intermediaria entre el pequeño tronco arterial y el pequeño tronco venoso, es decir, entre el pequeño tronco aferente y el pequeño tronco efe-

rente, está formada por canalículos muy tenues (7 u 8 $\mu$) que han conservado su estructura embrionaria, como puede observarse en el lóbulo hepático y en el glomérulo del riñón. Sus mallas, muy irregulares, pero presentando en su mayor parte el tipo prolongado, están colocadas en la superficie de la vellosidad, muy arrimadas a la membrana limitante, que levantan a veces a su nivel.

Las vellosidades de pequeñas dimensiones sólo poseen una arteria y una vena. Las vellosidades más voluminosas, principalmente las que afectan una forma laminar, presentan cada una de ellas dos o tres arterias y otras tantas venas, y algunas veces más. Pero cualquiera que sea el número de vasos aferentes, estos vasos, como también la red capilar que los une, presentan siempre la disposición general que hemos indicado más arriba.

b) *Aparato linfático de la vellosidad.* — El sistema linfático está representado por un vaso linfático que, a causa de su situación con relación al eje, ha recibido el nombre de *linfático central* o de *quilífero central.* Tiene su origen (fig. 376) debajo de la cúspide de la vellosidad por un fondo de saco más o menos ensanchado formando ampolla. De allí se dirige hacia abajo, siguiendo sensiblemente el eje de la vellosidad y, llegando a la base, desemboca en la red linfática del corion (véase más adelante). Mide aproximadamente de 15 a 25 $\mu$ de diámetro.

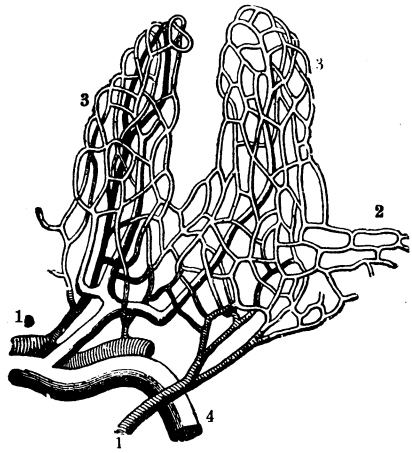


Fig. 375

Vasos de las vellosidades intestinales del conejo (según Frey).

1, 1, arterias (sombreadas), formando en parte una red capilar alrededor de las glándulas de Lieberkühn (2). —3, 3, red capilar de las vellosidades.—4, vasos venosos.

El linfático central es único en las pequeñas vellosidades y también lo es frecuentemente en las vellosidades de medianas dimensiones; en las vellosidades de forma triangular se pueden observar dos, tres o un número mayor de linfáticos centrales. En este último caso, los linfáticos múltiples pueden circular aisladamente o bien anastomizarse en el curso de su trayecto. Considerado desde el punto de vista histológico, el linfático central de la vellosidad está formado por una pared exclusivamente endotelial. Esta pared está recubierta exteriormente (Renaut) por una acumulación de células linfoides granulosas, de las cuales ya hemos tratado antes y que frecuentemente rodean por completo el endotelio, por estar en mutuo contacto todas ellas o poco menos.

c) *Aparato contráctil de la vellosidad.* — Lacauche en 1842, Gruby y Delafond en 1843, habían observado que las vellosidades intestinales estaban dotadas de ciertos movimientos que les eran propios y peculiares. Algunos años más tarde, en 1851, Brücke descubrió en su estroma la presencia de fibras musculares lisas, que desde entonces llevan su nombre: son los *fascículos musculares de Brücke* o, más sencillamente, los *músculos de Brücke.* Constituyen, en su conjunto, los *músculos de las vellosidades.*

Para cada vellosidad, estos haces musculares se separan, hacia abajo, de la *muscularis mucosæ,* de la cual son simplemente una dependencia. Después se dirigen de abajo arriba a lo largo de las paredes del quilífero central (fig. 376) y, al llegar a la cúspide de la vellosidad, se resuelven en una serie de pequeñas trabéculas divergentes y más o menos anastomizadas, que van a fijarse en la superficie de la vellosidad, inmediatamente debajo de la línea epitelial, probablemente

en la membrana limitante. KULTSCHITZKY hace notar que las fibras constitutivas del músculo de la vellosidad no son rectilíneas, sino más o menos cortas y de convexidad dirigida hacia el lado del quilífero central (fig. 376).

Durante el curso que siguen dichas fibras longitudinales, éstas emiten lateralmente cierto número de finas prolongaciones que, desviándose hacia fuera, atraviesan el estroma de la vellosidad y, al igual que las fibras de las cuales proceden, van a insertarse en su superficie.

FIG. 376

Aparato muscular de la vellosidad intestinal del perro (según KULTSCHITZKY).

El estroma de la vellosidad es de color amarillo, y el epitelio, rosa. En el centro de la vellosidad, entre los fascículos musculares axiles, se ve el linfático central.

La inserción de las fibras musculares en la membrana limitante se verifica por medio de pequeños ensanchamientos en forma de embudo invertido (figura 374, 1), que HEIDENHAIN ha creído debían ser considerados como de naturaleza tendinosa. Para RENAUT, de ningún modo sería esto tejido tendinoso, ni tampoco fibras elásticas, sino más bien una substancia fundamental especial, prolongación de la que constituye el cemento intersticial de los tabiques intermusculares.

Como quiera que sea, la vellosidad posee un aparato muscular que se extiende en toda su altura y cuyas fibras son en parte longitudinales y en parte transversales. Se comprende fácilmente que la contracción de estas diversas fibras disminuye a la vez la longitud y la anchura de la vellosidad, o lo que viene a ser igual, reduce todas sus dimensiones. Se comprende asimismo: 1.°, que, en el momento del acortamiento de la vellosidad, el quilífero central evacua su contenido en la red linfática subyacente; 2.°, que en el instante del retorno de la vellosidad a sus primitivas dimensiones, el quilífero, completamente vacío, atrae a su cavidad el contenido de la vellosidad, facilitando de este modo, por acción secundaria, la penetración en esta misma vellosidad de nuevas partículas de quilo intestinal.

d) *Nervios de la vellosidad.* — Serán estudiados más adelante.

SIGNIFICACIÓN FISIOLÓGICA. — Las vellosidades, como es sabido, son los órganos de la absorción intestinal: en ellas es donde los productos de la digestión destinados a ser absorbidos pasan de la cavidad entérica a los vasos, ora sanguíneos, ora linfáticos. Estas substancias absorbibles y absorbidas son de tres órdenes: 1.°, las materias hidrocarbonadas, transformadas en *azúcar* por la acción de la saliva y del jugo pancreático; 2.°, las materias albuminoideas, que la acción del jugo gástrico y del jugo pancreático han transformado en *peptonas;* 3.°, las grasas, que han sido *emulsionadas* por los jugos digestivos, y en particular por la acción de la bilis y del jugo pancreático.

Todas estas substancias, en el acto de la absorción, deben atravesar sucesivamente la capa cuticular que cubre, en su extremidad interna, las células de la vellosidad, las células mismas y luego el tejido conjuntivo, que, en la vellosidad propiamente dicha, se halla comprendido entre la extremidad basal de la célula y el vaso absorbente.

¿Cómo se efectúa este paso? Respecto a los azúcares y a las peptonas, que son solubles, no presenta ninguna dificultad. En cuanto a las grasas, que no son solubles y se hallan en estado de simple emulsión, la cuestión es más delicada. Se ha admitido durante mucho tiempo que las gotitas de grasa se introducían las unas después de las otras en los pretendidos canalículos de la capa cuticular y llegaban así, por capilaridad, al protoplasma de la célula epitelial; pero ya hemos visto que estos canalículos no existían. Algunos autores han hecho intervenir los glóbulos blancos emigrantes, que, pasando entre las células de la vello

sidad, irían hasta la cavidad intestinal a buscar los glóbulos grasos, los fagocitarían y los transportarían luego a los vasos absorbentes; pero esta explicación, que atribuye a los glóbulos blancos un papel tan importante que los convierte en portadores esencialmente activos y casi inteligentes, no se basa sobre ningún hecho preciso. La opinión más generalmente admitida actualmente (Krehl, Ewald, Nicolas) es que la grasa intestinal, en el acto de su absorción, se transforma en jabón, es decir, en un cuerpo soluble, y, en este estado, pasa al protoplasma celular y luego al interior del vaso. Por consiguiente, la absorción intestinal se reduce para las grasas, como para las peptonas y los azúcares, a un simple fenómeno de ósmosis.

No obstante, el epitelio intestinal no es una simple membrana osmótica, neutra e indiferente como lo sería un dializador. En efecto, las observaciones nos demuestran que las substancias absorbidas no son las mismas en el medio exterior, donde son tomadas, y en el medio interior, adonde son transportadas. Así es que las grasas, transformadas en jabón por su absorción, se encuentran, una vez absorbidas, en estado de grasas neutras, ora en el protoplasma celular, ora en las mallas conjuntivas de la vellosidad. Así es que las peptonas se encuentran a su vez, ora en las células, ora en los vasos en estado de substancias albuminosas, y todavía conviene añadir que esta albúmina de la sangre difiere en ciertos puntos de la albúmina de la digestión. El dializador intestinal, por lo visto, no se contenta con dejar pasar las substancias absorbibles: las transforma *químicamente* y también, sin duda, *biológicamente*, puesto que, en los hechos antes indicados, ha convertido por una parte, las grasas saponificadas al estado de grasas neutras, y por otra parte ha reconstituído la albúmina a expensas de las peptonas.

La célula epitelial del intestino adquiere por este hecho una importancia considerable. Según observa muy juiciosamente Prenant, se comporta como un verdadero elemento glandular, y entonces la absorción no es más que un caso particular de la secreción. En efecto, no difiere de las secreciones ordinarias sino porque la célula epitelial, «en vez de tomar del medio interior los materiales de secreción para echarlos elaborados en el medio exterior, substrae a este último, es decir, al tubo intestinal, las materias alimenticias que serán sometidas a su actividad glandular y excreta en el medio interior, en la linfa y en la sangre, los productos de esta actividad: es una célula glandular de secreción interna».

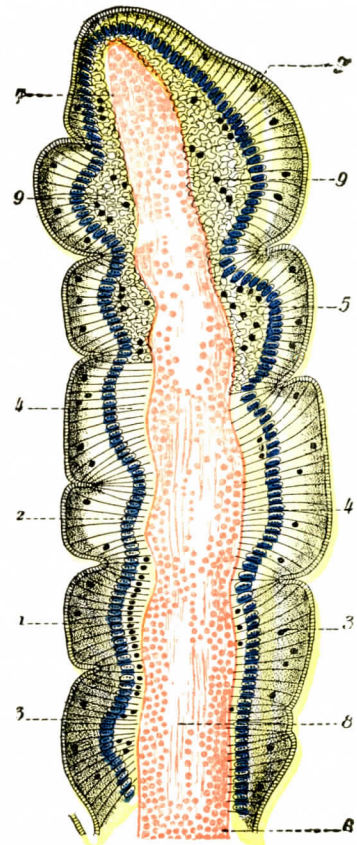


Fig. 377

Corte longitudinal de una vellosidad del intestino delgado en el momento de la absorción (según Mingazzini).

1, células epiteliales de la vellosidad, con 2, sus núcleos. — 3, 3, zona obscura o supranuclear.—4, 4, zona clara o infranuclear.—5, substancias absorbidas que ocupan la zona infranuclear.—6, membrana basal o vítrea.—7, estroma de la vellosidad, con su linfático central.—8, músculo de la vellosidad.—9, 9, corpúsculos linfáticos, situados, unos en la zona infranuclear, otros (9') en la zona supranuclear.

Se ve claramente: 1.°, que en la región de la punta, las células epiteliales, terminada ya la absorción, son bajas y están en contacto con la membrana basal; 2.°, que un poco por debajo de la punta, el acto de la absorción se halla en su grado máximo y que la parte infranuclear de la célula está ocupada por los productos absorbidos a punto de ser excretados en los vasos; 3.°, que, por debajo, el proceso va atenuándose hasta la base de la vellosidad.

**3.° Glándulas de la mucosa intestinal.** — Las glándulas de la mucosa intestinal son de dos órdenes: *glándulas de Brunner* y *glándulas de Lieberkühn*.

*A*. Glándulas de Brunner. — Las glándulas de Brunner, llamadas también *glándulas duodenales* (muy pronto veremos por qué), fueron descubiertas en 1679

por WEPPER. Pero BRUNNER, de Heidelberg, fué el primero que, en 1687 y en el 1715, dió de ellas una buena descripción.

a) *Distribución topográfica.* — Las glándulas de Brunner sólo se encuentran en el duodeno Son muy numerosas y muy apiñadas en la parte superior de este segmento del intestino delgado, hasta el punto de formar aquí, por así decirlo, una capa continua hasta la ampolla de Vater. A partir de esta ampolla, disminuyen a la vez en número y volumen y acaban por desaparecer completamente en la proximidad del ángulo duodenoyeyunal.

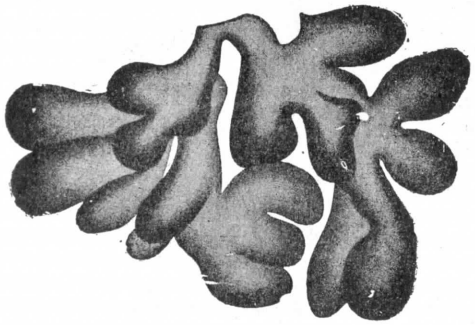

FIG. 378

Una glándula de Brunner (según PEISER).

b) *Dimensiones.* — Sus dimensiones son muy variables y, siguiendo al propio BRUNNER, se pueden dividir, bajo este concepto, en *grandes, medianas* y *pequeñas.* Las grandes miden de 3 a 3,5 milímetros de diámetro; éstas se hallan exclusivamente en la primera porción del duodeno. Las medianas, de un milímetro de diámetro por término medio, tienen el volumen de un grano de mijo. Las más pequeñas sólo tienen 2 ó 3 décimas de milímetro y, por lo tanto, son apenas visibles a simple vista.

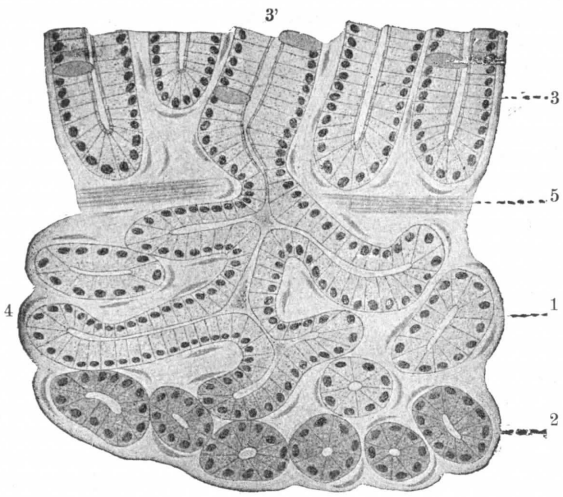


FIG. 379

Glándulas de Brunner del duodeno del cobayo (según KUCZYNSKY).

1, tubulura de las glándulas de Brunner, débilmente colorada. — 2, tubulura de las glándulas de Brunner, fuertemente colorada. — 3, glándulas de Lieberkühn, con 3', células caliciformes. — 4, una glándula de Brunner, con su conducto excretorio abriéndose en una glándula de Lieberkühn. — 5, mucosa muscular.

c) *Situación.* — RENAUT, a quien debemos una buena descripción de las glándulas de Brunner, las divide, según su situación, en dos grupos: 1.°, un *grupo interno,* situado por dentro de la *muscularis mucosæ,* por consiguiente en plena mucosa; 2.°, un *grupo externo,* situado debajo de la *muscularis mucosæ,* en el propio espesor de la submucosa. Las glándulas de Brunner difieren también topográficamente de las glándulas de Lieberkühn, que, como veremos luego, se hallan situadas entre la *muscularis mucosæ* y la superficie libre del intestino.

d) *Forma.* — Se han descrito durante mucho tiempo la glándulas de Brunner como glándulas en racimo o acinosas. Esta opinión está generalmente abandonada hoy día y, según la mayoría de los histólogos (SCHLEMMER, HEIDENHAIN, RENAUT, KUCZYNSKI), deben ser consideradas como glándulas tubulosas ramificadas o conglomeradas (fig. 379). Por lo demás, estas glándulas presentan la mayor analogía con las glándulas pilóricas del estómago; hasta el punto

de que SCHIEFFERDECKER ha creído poder reunir las glándulas pilóricas y las glándulas de Brunner en un solo y mismo grupo: *glándulas de la zona del píloro.*

Las glándulas de Brunner se componen, pues, de una serie más o menos numerosa de *tubos*, ya simples, ya ramificados, que desembocan en un conducto colector común, que viene a ser el *conducto excretorio.*

Estos *tubos secretorios*, cualesquiera que sean su número y longitud, no son regulares ni rectilíneos; son más o menos hinchados, revistiendo entonces un aspecto ovoide, elipsoide o piriforme; por otra parte, se tuercen y doblan sobre sí mismos, para mejor colocarse en el reducido espacio que les está reservado. Terminan, por el lado distal, por un extremo cerrado en fondo de saco.

En cuanto al *conducto excretorio*, se eleva verticalmente hacia la superficie libre de la mucosa, y se abre unas veces en el fondo de un espacio intervelloso; otras, y es lo más frecuente, en una glándula de Lieberkühn. El conducto excretorio del grupo externo es naturalmente más largo que el del grupo interno y atraviesa sucesivamente la *muscularis mucosæ* y el corion mucoso propiamente dicho. No es raro verle recibir a título de afluentes, a su salida de la *muscularis mucosæ*, cierto número de tubos secretorios procedentes del grupo interno.

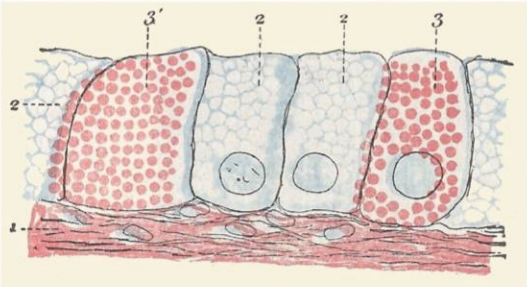


FIG. 380

Células epiteliales de las glándulas duodenales del hombre (según OPPEL).

1, muscularis mucosæ. — 2, 2, 2, células ordinarias mucíparas, con su núcleo. — 3, célula especial, llena de granos, que la eosina colora de rosa. — 3', una segunda célula, cuyo núcleo no es visible porque está situado fuera del corte.

e) *Estructura* — Consideradas desde el punto de vista estructural, las glándulas de Brunner nos ofrecen: 1.°, sus *tubos secretorios;* 2.°, su *conducto excretorio.*

α) Los *tubos secretorios* están esencialmente constituídos por una *pared propia* revestida interiormente por un *epitelio.* La *pared propia*, muy delgada, pero muy resistente, es de naturaleza conjuntiva. Está limitada, del lado del epitelio, por una delgada orla hialina, que tiene la significación de una membrana basal o vítrea. El *epitelio* está representado por una sola hilera de células prismáticas, más altas que anchas, bastante claras, con un núcleo muy aproximado a la extremidad basal. Son células mucíparas. Sin embargo, es de notar que, en ciertas especies animales, el conejo, por ejemplo, los tubos excretorios de las glándulas de Brunner tienen un carácter mixto, siendo los unos mucosos y los otros serosos. OPPEL (1910) ha señalado en el hombre, al lado de las glándulas francamente mucosas, una segunda especie de células desconocidas hasta ahora. Son células de grandes dimensiones (fig. 380), que se disponen en número mayor o menor entre las células ordinarias y se caracterizan por el hecho de que su protoplasma está repleto de pequeños granos redondeados, que se coloran de rosa por la eosina. Presentan las mayores analogías con las *células de Paneth*, que describiremos luego en las glándulas de Lieberkühn. Difieren de ellas, no obstante, en que, mientras que las células de Paneth no se observan más que en el fondo de las glándulas de Lieberkühn, aquéllas se encuentran a la vez en las glándulas de Brunner, en el tubo secretorio y en el conducto excretorio. Las *células de Oppel* son claramente distintas de las células mucosas: son células glandulares de naturaleza muy particular, que elaboran una substancia especial (probablemente un fermento) que todavía no se ha determinado.

β) El *conducto excretorio*, como el tubo secretorio al que continúa, nos presenta una *pared propia* y un *epitelio.* Este epitelio está formado por células análogas a las de los tubos subyacentes, aunque algo más pequeñas: son también células mucosas, a las que vienen a añadirse, como ya hemos dicho, algunas células de granos de OPPEL. En ciertos puntos se distinguen algunas células caliciformes.

*B.* Glándulas de Lieberkühn. — Descubiertas por Malpighi en 1688, las glándulas de Lieberkühn han sido observadas de nuevo por Brunner en 1715 y por Galeati en 1731. Lieberkühn no las describió hasta treinta años después, en el 1760, y, por lo tanto, equivocadamente, como hace observar Sappey, se le ha atribuído el descubrimiento de las glándulas tubulosas del intestino.

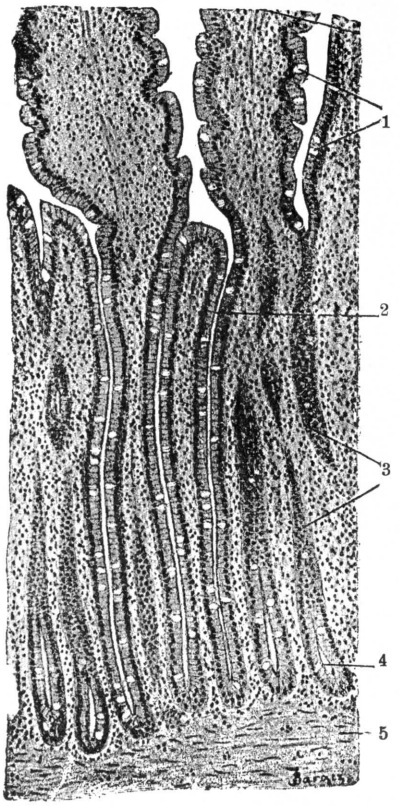


Fig. 381

Glándulas de Lieberkühn, vistas en un corte vertical de la mucosa del yeyuno del gato (según Szymonowicz).

1, células caliciformes.—2, glándulas de Lieberkühn cortadas en sentido longitudinal.—3, glándulas cortadas oblicuamente.—4, fondo de las glándulas de Lieberkühn.—5, muscularis mucosæ.

a) *Distribución topográfica y situación.* — Las glándulas de Lieberkühn se encuentran en toda la longitud del intestino delgado, desde el píloro hasta la válvula íleocecal. Más adelante veremos que se prolongan más allá del yeyunoíleon, hasta la mucosa del intestino grueso. Están situadas en el corion mucoso, entre la *muscularis mucosæ* y la superficie libre de la mucosa. Se diferencian, por lo tanto, de las glándulas de Brunner, las cuales, por lo menos en parte, atraviesan la *muscularis mucosæ* para descender a la capa submucosa.

b) *Dimensiones.* — La longitud de las glándulas de Lieberkühn es aproximadamente igual al grosor de la mucosa intestinal, o sea de 0,350 a 0,450 milímetros. Su anchura es, por término medio, de 0,06 a 0,08 milímetros. Según Sappey, estarían más desarrolladas en el niño que en el adulto.

c) *Forma.* — Las glándulas de Lieberkühn pertenecen a la clase de las glándulas tubulosas. Cada una de ellas (figura 381, 2), se parece con bastante exactitud a un tubo, rectilíneo o ligeramente flexuoso. De sus dos extremidades, la externa tiene forma de un fondo de saco más o menos abultado; descansa sobre la *muscularis mucosæ*, y no es raro, sobre todo en los animales, ver como se divide en dos o tres fondos de saco (glándula bífida, trífida). En cuanto a su extremidad interna, se distingue por un pequeño orificio circular, de 50 a 60 μ de diámetro, que se halla ordinariamente situado en el intervalo de las vellosidades. Se ve algunas veces a las glándulas de Lieberkühn abrirse en las puertas laterales de estas vellosidades. Otras veces, como lo ha observado Spée, su orificio, sin dejar de estar situado en el espacio intervelloso, se prolonga sobre el costado de la vellosidad vecina en forma de canal más o menos extendido. A nivel de los folículos cerrados, las glándulas de Lieberkühn se colocan alrededor de estos folículos, formando a cada uno de ellos una especie de corona.

d) *Número.* — Las glándulas de Lieberkühn son sobre manera numerosas. Se cuentan generalmente de 5 a 6 en el espacio que separa dos vellosidades vecinas. Los espacios que separan las vellosidades están, por decirlo así, sembrados

de estas glándulas, y se comprende, por lo tanto, perfectamente, la expresión de *túnica cribiforme* de que se servía GALEATI para designar la mucosa intestinal.

e) *Estructura.* — Consideradas desde el punto de vista de su estructura, las glándulas de Lieberkühn se componen de una *pared propia* y un *epitelio*.

α) La *pared propia* de las glándulas está formada por una delgada capa vítrea, que se continúa por arriba, a nivel del orificio de la glándula, con la limitante de la mucosa. Esta pared está íntimamente adherida en toda la altura del tubo glandular al tejido conjuntivo próximo.

β) El *epitelio* está constituído por una sola fila de células, que forman a la pared propia un revestimiento continuo. Estas células son de tres órdenes: células cilíndricas, células caliciformes y células de granos de PANETH. Las *células cilíndricas* están situadas a continuación de las células de igual forma que cubren las vellosidades y los espacios que las separan. Sin embargo, difieren de estas últimas por los caracteres siguientes: son desde luego mucho menos altas, siendo casi igual su anchura a su longitud; además, su superficie es menos correctamente estriada y aun a veces está desprovista de estrías; finalmente, su protoplasma, en vez de estar estriado en el sentido de la longitud, presenta más o menos el aspecto de una substancia esponjosa. Las *células caliciformes* están intercaladas de trecho en trecho entre las células precedentes. Estas células son muy voluminosas (figuras 381 y 382); pero no difieren, por lo que toca a sus caracteres histológicos, de las células homónimas que se observan en las vellosidades. Las *células de granos* de PANETH, o *células de Paneth*, así llamadas por el nombre del histólogo que las descubrió en 1877, están situadas en el fondo de las glándulas de Lieberkühn. Se cuentan, por lo común, tres o cuatro para cada glándula, pero puede suceder que no se encuentre sino una sola, como también pueden observarse cinco o seis y aun mayor número. Estas células (figura 382) son, como las precedentes, células cilíndricas, que presentan como carácter distintivo el que su protoplasma contiene en su parte interna, entre el núcleo y la abertura o luz glandular, cierto número de corpúsculos o granos. El número de estos granos es, por lo demás, muy variable: raros en ciertas células, llenan literalmente, en otras, no sólo la parte interna, sino también la parte externa del cuerpo celular, hasta el punto de ocultar enteramente el núcleo. Los granos de las células de Paneth, insolubles en el agua, que toman un color moreno de caoba (y no negro) por el ácido ósmico, poco solubles en el éter, no son ni glóbulos de grasa ni partículas de moco. Son un producto, mal definido todavía, de la actividad celular, y la célula de Paneth adquiere de este modo la significación de una célula cilíndrica ordinaria, que se ha diferenciado para desempeñar una función especial: la *secreción* de los precitados granos. NICOLAS, a quien debemos un profundo estudio de las células de Paneth, emite la opinión de que las células en cuestión, una vez distendidas al máximo por los granos que han secretado, estallan bruscamente, derraman de este modo su contenido en el hueco o cavidad glandular y vuelven luego sobre sí mismas para formar elementos muy estrechos y fuertemente colorados, que designa con el nombre de *células intercalares*. Estas células intercalares se reconstituyen en seguida poco a poco, hasta volver a su primitivo estado, para secretar nuevos granos y expulsarlos luego nuevamente.

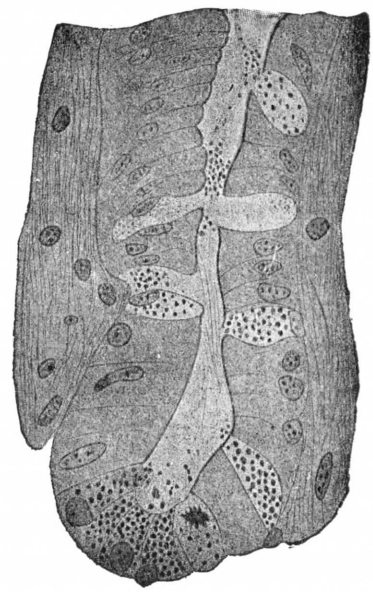

FIG. 382

Corte longitudinal de una glándula de Lieberkühn del ratón (según PANETH).

En las dos paredes derecha e izquierda del tubo glandular se ve cierto número de células caliciformes; en el fondo del tubo encuéntranse cuatro células de Paneth con sus granulaciones características; un número determinado de estas granulaciones ha pasado a la luz de la glándula.

Las células de Paneth no se encuentran, ordinariamente, en los mamíferos como en el hombre, sino en la parte inferior de la glándula de Lieberkühn; dicho en otros términos, en el fondo de saco terminal o en su proximidad. Basándose sobre este hecho, Stöhr cree que debe considerarse este fondo de saco como de naturaleza glandular, y que el largo conducto que lo continúa debe considerarse como un *conducto excretorio.* La glándula de Lieberkühn tendría también, como la glándula de Brunner, dos porciones distintas: una porción distal, dispuesta para la secreción, y una porción proximal, encargada de transportar a la cavidad entérica los productos secretados.

**4.° Formaciones linfoides del intestino delgado.** — Las formaciones linfoides del intestino delgado, aparte las infiltraciones linfáticas que presentan el corion mucoso y el estroma de las vellosidades, están representadas por folículos cerrados. Estos folículos se presentan bajo dos aspectos: o bien aislados *(folículos solitarios)*, o bien dispuestos en grupos más o menos considerables *(folículos agminados* o *placas de Peyer)*.

Fig. 383

Un segmento de intestino delgado extendido, para poner de manifiesto la disposición de las placas de Peyer y de los folículos cerrados.

1, placa de Peyer. — 2, su rodete. — 3, 3, folículos solitarios. — 4, 4, válvulas conniventes.

*A.* Folículos solitarios o folículos cerrados propiamente dichos. — Los folículos solitarios del intestino delgado parece que fueron observados por vez primera por Pechlin, en 1662. Su existencia ha sido claramente demostrada algunos años más tarde, a la vez en los mamíferos y en el hombre, por Wepper, en 1679, y por Peyer, en 1682.

a) *Distribución topográfica.* — Los folículos cerrados están uniformemente repartidos en toda la longitud del intestino delgado. Ocupan de un modo preferente el borde libre o la porción de las dos caras laterales próximas a este borde. Se presentan a simple vista (fig. 383, 3) en la forma de pequeños corpúsculos blanquecinos que forman relieve en la superficie de la mucosa. Su diámetro varía de un cuarto de milímetro a un milímetro. Primitivamente, es decir, en los primeros estadios de su desarrollo, se acantonan en el propio espesor de la mucosa, confinando de una parte con el epitelio y de otra con la mucosa muscular. Pero, más tarde, a medida que se desarollan y aumentan de volumen, atraviesan esta última membrana, para invadir la submucosa y prolongarse a veces hasta la musculosa.

b) *Número.* — Su número es muy variable según los individuos: en algunos son de tal modo numerosos y están tan próximos unos a otros, que la mucosa se presenta, por decirlo así, como acribillada por ellos. En otros individuos, por el contrario, son muy claros y están diseminados de trecho en trecho de la manera más irregular.

c) *Forma.* — En su estadio de completo desarrollo, los folículos cerrados presentan en su mayor parte la forma de un calabacín (fig. 384, 4), cuya pequeña extremidad levanta la mucosa y la gruesa corresponde a la túnica celulosa. Se da el nombre de *cabeza* a la parte del folículo que forma prominencia dentro del tubo intestinal, la única, por otra parte, que se hace visible en la superficie de la mucosa. La parte más voluminosa del folículo, la que está colocada debajo de la cabeza y que sólo puede observarse en cortes, ha recibido el nombre de *cuerpo*.

Se designa algunas veces con el nombre impropio de *cuello* la parte del folículo que une el cuerpo a la cabeza. Pero no existe entre la cabeza y el cuerpo ninguna clase de estrangulación, como lo hace suponer la citada denominación: la cabeza y el cuerpo del folículo se continúan recíprocamente, sin línea de demarcación alguna, y todo límite de separación entre estas dos partes es puramente convencional.

d) *Relaciones con la mucosa.* — La cabeza del folículo, según hemos dicho más arriba, forma prominencia en la superficie libre del intestino. A su alrededor la mucosa se conduce, según los casos, de dos maneras diferentes: unas veces se extiende en un plano perfectamente horizontal, continuando la circunferencia de la cabeza; otras se levanta formando una especie de rodete anular, que avanza sobre el folículo como avanza el prepucio sobre el glande. En este último caso (fig. 384), la cabeza del folículo se halla situada en el fondo de una especie de cúpula llamada *cáliz folicular*. La abertura de estos cálices es circular y su diámetro varía naturalmente con el grado de desarrollo del rodete mucoso que rodea al folículo.

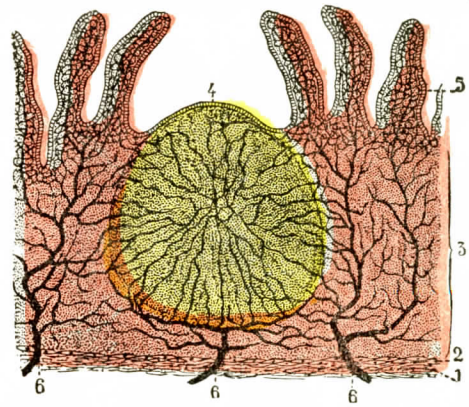


Fig. 384

Arterias de la mucosa del intestino delgado, vistas en un corte vertical (*esquemática*).

1, submucosa. — 2, muscularis mucosæ. — 3, corion mucoso. — 4, un folículo cerrado. — 5, vellosidades intestinales. — 6, 6, 6, ramos arteriales de la mucosa, pasando de la submucosa a la mucosa.

Por lo que toca a las relaciones de las vellosidades intestinales con el folículo cerrado, se observan las dos modalidades siguientes: unas veces las vellosidades recubren el folículo, disposición que sólo se observa cuando el folículo es de pequeñas dimensiones; otras veces, y es lo más frecuente, dichas vellosidades desaparecen de la superficie y se disponen alrededor de su base, formándose una especie de corona.

e) *Estructura.* — Los folículos cerrados del intestino delgado tienen la misma significación e igual estructura que los folículos de los ganglios linfáticos. Lo mismo que estos últimos, se componen esencialmente de un fino retículo conjuntivo, sobre cuyas trabéculas se colocan y disponen células fijas y cuyas mallas están llenas de células linfáticas jóvenes.

α) *En la cabeza,* el folículo corresponde al epitelio intestinal, del cual sólo está separado por una delgada membrana basal; a este nivel, las células epiteliales son todas ellas células cilíndricas de superficie estriada; las células caliciformes faltan allí por completo. En su intervalo, y aun en su propio espesor, se ven siempre numerosos elementos linfáticos que han emigrado del folículo subyacente; están, según los casos, irregularmente diseminados o bien reunidos en grupos más o menos considerables en las cavidades que ellos mismos se han formado, las *tecas intraepiteliales* de Renaut. Existe igualmente, en la superficie del epitelio (fig. 385, 2), una serie de agujeros de diámetro variable, de contornos redondeados o ligeramente poligonales; estos agujeros, que han sido cuidadosamente descritos por Renaut, son los orificios por los cuales las tecas subyacentes comunican con la cavidad intestinal y por los que escapan las células linfáticas primitivamente contenidas en las tecas.

β) *En el cuerpo,* el folículo linfático está rodeado (fig. 388) por un seno, el *seno del folículo,* que tiene también igual estructura que el que hemos descrito ya alrededor de los folículos de los ganglios linfáticos. Se trata de una cavidad anfractuosa y ricamente tabicada, revestida en una u otra de sus paredes, como también en las trabéculas intermedias, por un endotelio característico (células planas recortadas en forma de hoja de roble). Es preciso

observar, sin embargo, que el seno del folículo cerrado no rodea el cuerpo del folículo en toda su extensión: ocupa principalmente, como lo demuestra la figura 388, su porción basal y, desde allí, sube más o menos arriba por sus lados. Por su parte superior, el seno folicular recibe los linfáticos de las vellosidades, que constituyen sus vasos *aferentes*. De su parte más profunda se desprenden otros vasos, llamados *eferentes*, que desaguan en los conductos colectores del intestino. Aquí, lo mismo que en los ganglios linfáticos, los vasos vectores de la linfa no penetran jamás en el propio folículo: solamente entran en relación con el seno.

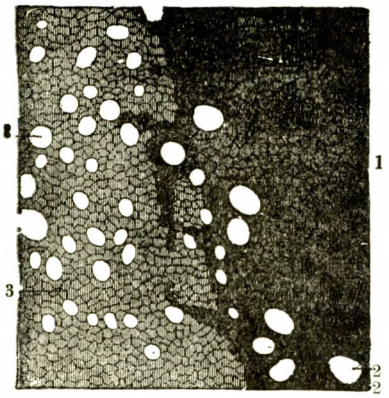


Fig. 385

Unión de la cúspide y las partes laterales de la cabeza de un folículo cerrado del intestino del conejo (impregnación del epitelio por el nitrato de plata; corte tangente a la superficie, según Renaut).

1, epitelio no modificado y formando un revestimiento continuo. — 2, 2, 2, agujeros formados por las células emigrantes.—3, impregnación de la superficie plana de las células epiteliales, que ocupa los intervalos de los agujeros y recuerda la disposición de las trabéculas epiploicas.

f) *Vasos sanguíneos.* — Los vasos sanguíneos presentan, en el folículo intestinal, idéntica disposición general que en los folículos ganglionares. Cada folículo (fig. 384) está rodeado por una red capilar, cuyos conductos miden, por término medio, de 6 a 8 $\mu$ de diámetro. De esta red perifolicular parten multitud de vasos que se dirigen hacia el centro, siguiendo una dirección francamente radiada. Al llegar al centro del folículo, estos vasos radiados se tuercen o encorvan formando arco, para volver por un trayecto parecido, pero en sentido inverso, hacia la red perifolicular. En algunos folículos cerrados, los vasos sanguíneos se detienen un poco antes de llegar al centro, en cual caso la parte central del ganglio está por completo desprovista de vasos. Consideradas desde el punto de vista de sus relaciones, las redes sanguíneas perifoliculares están en comunicación (fig. 388) con los tronquillos arteriales y venosos que, desde la submucosa, se elevan hacia las vellosidades o, viceversa, descienden desde las vellosidades a la submucosa.

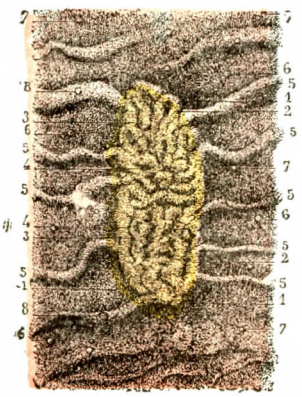

Fig. 386

Placa de Peyer perteneciente a la variedad llamada en pliegues, vista por su cara libre o superficial (según Sappey).

1, placa de Peyer. — 2, pliegues formados por la mucosa. — 3, surcos que separan estos pliegues. — 4, fositas situadas entre estos pliegues. — 5, válvulas conniventes. — 6, folículos cerrados situados en el intervalo de las válvulas.—7, otros folículos más pequeños. —8, otros folículos situados en las válvulas conniventes.



Fig. 387

La misma placa vista por su cara profunda, previa ablación de una parte de la pared intestinal (según Sappey).

1, túnica serosa. — 2, 2, corte cuadrilátero, practicado en esta túnica y en la túnica muscular, para poner al descubierto la túnica celulosa y los folículos cerrados agminados alojados en su espesor. — 3, túnica celulosa. — 4, folículos cerrados agminados. — 5, base de las válvulas conniventes.

*B.* Folículos agminados o placas de Peyer. — En 1682, Peyer dió la primera descripción macroscópica de las placas que llevan su nombre, cuya existencia había sido observada a la vez en el hombre y en cierto número de mamíferos. Pero sólo en una época relativamente reciente, y gracias a los trabajos de Billroth, de Heidenhain, de Teichmann, de His, etc., hemos podido realmente formarnos una idea exacta acerca de su naturaleza y significación.

a) *Distribución topográfica.* — Las placas de Peyer tienen por asiento predilecto la segunda mitad del yeyunoíleon. Son extremadamente raras en la primera mitad de este órgano y completamente excepcionales en el duodeno. Al igual que los folículos solitarios, ocupan el borde libre del intestino y la porción de las dos caras laterales próximas a este borde. No se encuentra jamás ninguna a lo largo del borde mesentérico.

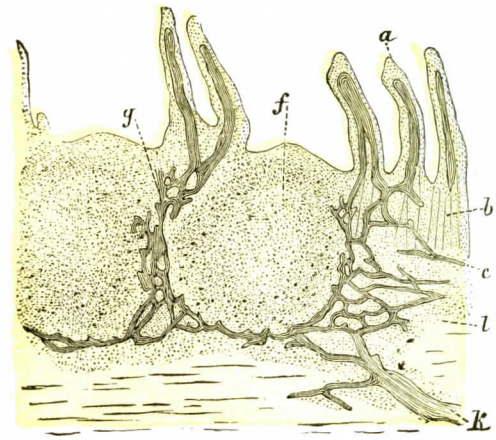


Fig. 388

Corte transversal de una porción de una placa de Peyer que muestra, por una parte, los folículos cerrados, y, por otra, la disposición de los vasos linfáticos en la mucosa y la submucosa (según Klein).

*a*, vellosidades con el quilífero central. — *b*, glándulas de Lieberkühn. — *c*, región de la muscularis mucosæ. — *f*, folículo cerrado. — *g*, red linfática rodeando el folículo cerrado. — *l*, submucosa, con la red linfática submucosa. — *k*, tronco linfático.

b) *Número y dimensiones.* — El número de las placas de Peyer varía de ordinario de veinticinco a treinta, pero esta cifra sólo puede tomarse como término medio. Puede suceder que no la alcancen o la traspasen en mucho: ciertos sujetos presentan de diez a quince placas solamente; en otros se pueden contar sesenta, ochenta, ciento y aun más. Sus dimensiones no son menos variables: las placas más pequeñas miden apenas de 15 a 18 milímetros de diámetro; las mayores, que se encuentran siempre hacia la terminación del yeyuno, tienen una longitud de 10 a 12 centímetros. Excepcionalmente se observan placas de Peyer mucho más desarrolladas, cuya longitud puede llegar a 20 ó 25 centímetros y hasta a 33 centímetros (Böhm).

c) *Forma.* — Su forma está, hasta cierto punto, subordinada a sus dimensiones. Las más pequeñas, en efecto, son más o menos redondeadas. Las otras son ovaladas o elípticas, y están de tal modo orientadas, que su mayor diámetro está siempre dirigido en el sentido de la longitud del intestino. Vistas por su superficie libre, se presentan bajo dos aspectos principales: la mucosa que las reviste, o bien es lisa y uniforme, o bien forma pliegues más o menos numerosos. De ahí la distinción de las placas de Peyer en dos diferentes tipos: *placas lisas* y *placas en pliegues.*

En las placas lisas, la mucosa se encuentra situada en el mismo plano que las partes que la rodean y, por otra parte, es delgada y bastante regularmente lisa; a su nivel no existe indicio alguno de válvulas conniventes, y en cuanto a las vellosidades, son a la vez menos numerosas y están menos desarrolladas que en los demás puntos de la mucosa intestinal.

En las placas en pliegues, llamadas también *placas estampadas* (fig. 286), la mucosa se distingue por los tres caracteres siguientes: 1.°, es más gruesa que en las placas lisas; 2.°, es algo más elevada, es decir, que forma un ligero relieve con relación al plano de la mucosa que rodea a la placa; 3.°, forma una multitud de

pliegues, ya rectilíneos, ya flexuosos, que, anastomizándose entre sí bajo las incidencias más variables, determinan en la superficie de la placa un sistema de depresiones o fosillas tan irregulares como las prominencias que las circunscriben. La placa en pliegue, con sus pliegues flexuosos y caprichosamente arrollados sobre sí mismos, recuerda, con bastante exactitud en ciertos casos, el aspecto de las circunvoluciones intestinales, tales como aparecen a nuestra vista después de abierta la cavidad abdominal.

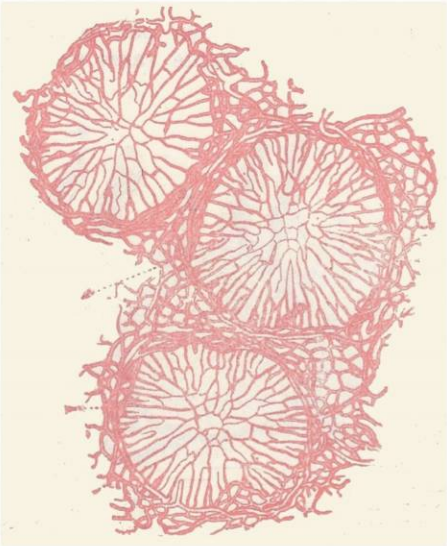

Fig. 389

Corte horizontal de tres folículos de Peyer del conejo (según Frey)

1, 1, 1, red capilar del interior de los folículos. — 2, 2, 2, gruesos vasos dispuestos en círculo alrededor de los folículos.

d) *Estructura y significación anatómica.* — Las placas de Peyer están esencialmente formadas por cierto número de folículos cerrados (fig. 387), yuxtapuestos entre sí según un mismo plano horizontal, pero jamás superpuestos.

Amontonados entre sí, estos folículos se aplanan por presión recíproca; se alargan otro tanto en sentido longitudinal y revisten, por esta razón, una forma alargada y más o menos conoidea. Por otra parte, se fusionan más o menos entre sí por sus puntos de contacto, o, lo que viene a ser igual, se envían mutuamente por sus caras laterales una especie de puentes anastomóticos, a los cuales Renaut ha dado el nombre de *alas del folículo.*

El número de folículos cerrados que entran en la constitución de una placa de Peyer varía naturalmente con las dimensiones de esta última: las más pequeñas sólo contienen cinco o seis; en las mayores se cuentan de sesenta a ciento. Cualesquiera que sean su forma y número, los folículos agminados de las placas de Peyer tienen todos la misma significación morfológica que los folículos cerrados solitarios. Tienen también la misma estructura e igual circulación (fig. 389) y nos parece, por lo tanto, inútil insistir sobre este punto.

**5.° Modo de terminación de las arterias del intestino delgado.** — Las arterias intestinales, sea cual fuere su procedencia, se extienden primeramente entre la túnica serosa y la túnica musculosa. Después atraviesan esta última para llegar hasta la capa submucosa.

a) *Ramos para la túnica musculosa.* — Al atravesar la capa de las fibras musculares, las arterias intestinales le ceden algunos ramos, que terminan muy pronto formando redes capilares de mallas rectangulares, cuyo eje mayor es paralelo a la dirección de las fibras, esto es, longitudinal para las fibras longitudinales y transversal para las circulares.

b) *Red submucosa.* — Al llegar a la túnica submucosa, las arterias se dividen y anastomizan de tal manera, que vienen a formar en su conjunto una red de mallas cuadriláteras, la *red submucosa.* Las ramas eferentes de la red submucosa se dirigen oblicuamente hacia la mucosa, y al llegar a ella, y aun algunas veces antes de alcanzarla, cada una de ellas se resuelve formando un ramillete de finas arteriolas de dirección ascendente. Estas son las ramas propia de la mucosa. Vistas de frente, se nos presentan como una serie de radios que nacen de un centro común *(estrellas de Heller).*

c) *Red mucosa.* — Después de haber suministrado algunos finos ramos a la mucosa muscular, las arterias de la mucosa se elevan verticalmente en el espesor del corion mucoso hasta la superficie libre. Estas arterias se distribuyen por las glándulas, por las vellosidades, por los folículos cerrados y por las placas de Peyer.

α) Las arteriolas destinadas las *glándulas* corren de abajo arriba por el intervalo de las mismas, se envían mutuamente anastomosis transversales u oblicuas y, finalmente, forman alrededor de los tubos glandulares una red capilar análoga a la que se encuentra alrededor de las glándulas del estómago.

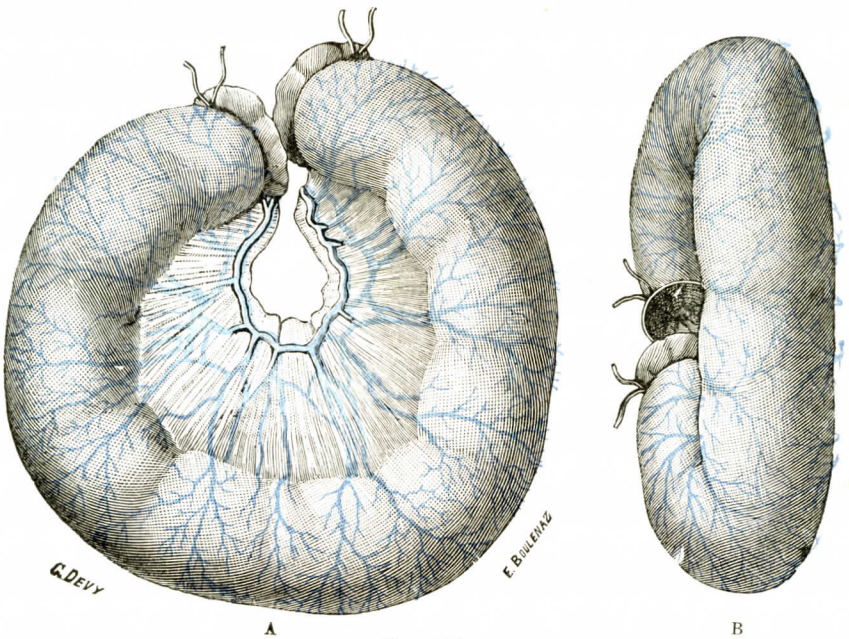


FIG. 390

Modo de ramificación de las venas intestinales *(inyección con la masa de Teichmann).*

A, asa del intestino delgado, vista por su cara superior. — B, la misma asa, vista por su borde libre para poner de manifiesto las anastomosis que contraen entre sí, a nivel de este borde libre, las venas de la cara superior con las de la cara inferior.

β) Las arterias de las *vellosidades* han sido ya descritas antes, al tratar de estas formaciones (véase pág. 364).

γ) Los *folículos cerrados* reciben cierto número de arterias que, al llegar a la superficie externa, se ramifican y anastomizan en ella de tal manera, que vienen a formar una rica red, la *red perifolicular.* De esta red (fig. 389) parten numerosos ramillos, muy finos y delicados, que se dirigen a modo de radios (*en radios de rueda,* RENAUT) hacia el centro del folículo, y una vez allí terminan en forma de asas de concavidad externa.

δ) En las *placas de Peyer,* las arterias penetran en los tabiques que separan los folículos y van a formar, alrededor de cada uno de ellos, una red abundante de mallas poligonales o redondeadas, de la cual parten, del modo que hemos dicho antes, capilares que se dirigen a manera de radios hacia el centro del folículo.

**6.° Origen de las venas del intestino delgado.** — Las venas del intestino delgado se presentan siempre en la base de la vellosidad y no en su cúspide, como

afirman la mayor parte de los autores (HELLER). Luego descienden, junto con las venas salidas de las glándulas y de los folículos cerrados, a la capa submucosa, en donde forman su primera red, la *red submucosa*, que corresponde a la red de las arterias.

La venillas que salen de esta red submucosa atraviesan de dentro a fuera la túnica muscular y llegan entonces, junto con las venas que emanan o proceden propiamente de esta última túnica, a la capa subperitoneal. Allí forman una segunda red, la *red subperitoneal*, muy rica y vistosa cuando está bien inyectada, dispuesta aproximadamente según el mismo tipo que la red arterial. Hemos visto, al tratar de la patogenia de los divertículos del duodeno, cómo se conducen las venas para pasar de la red submucosa a la capa subserosa a través de la musculosa. Como puede verse en las dos figuras 390, A y B, las ramas venosas subperitoneales se extienden constantemente sobre ambas caras del intestino, desde el borde libre hacia el borde adherente.

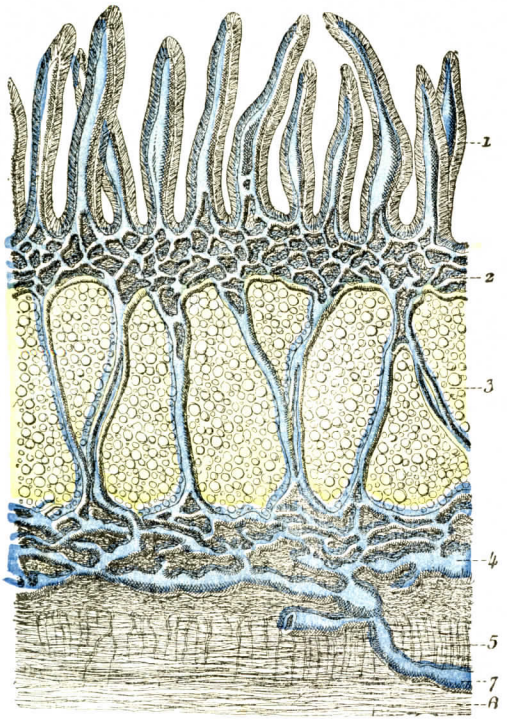


FIG. 391

Corte transversal de la mucosa intestinal a nivel de una placa de Peyer, mostrando el modo de distribución de los vasos linfáticos (según TEICHMANN).

1, vellosidades intestinales, con su linfático central.—2, red mucosa superficial, que corresponde a la muscularis mucosæ.—3, placas de Peyer, con sus folículos cerrados (teñidos de amarillo), que bordean lateralmente los linfáticos eferentes de la red superficial. — 4, submucosa, con la red linfática submucosa. — 5, capa de fibras circulares. — 6, capa de fibras longitudinales. — 7, tronco linfático, que va de la red submucosa a la red subserosa.

Al llegar a nivel de este último borde, las venas intestinales penetran entonces en el espesor del mesenterio, en donde por su reunión constituyen la *gran vena mesaraica* o *mesentérica superior*.

**7.° Origen de los linfáticos.** — El aparato linfático del intestino delgado es sumamente rico. Los vasos que lo constituyen presentan un interés especial, no sólo por la linfa que acarrean, sino también por el quilo. Son los *quilíferos* de los fisiólogos.

Los vasos linfáticos del intestino delgado tienen por principal origen el linfático central de las vellosidades (véase *Vellosidades*, página 365). Estos linfáticos centrales, dirigiéndose de arriba abajo, siguiendo el eje de las vellosidades, llegan a la base de éstas, atraviesan en seguida el corion mucoso y van a terminar en la submucosa, en una primera red que con su reunión contribuyen a formar: la *red mucosa superficial*. De esta red superficial parten vasos que atraviesan vertical u oblicuamente el corion mucoso, llegan a la submucosa y forman en ella una segunda red que denominaremos, por su situación, *red mucosa profunda* o *red submucosa*. En los puntos en que se encuentran folículos cerrados o placas de Peyer, estas formaciones linfoïdes se hallan situadas entre las dos redes precitadas y son atravesadas o bordeadas lateralmente por los vasos rectilíneos que unen las dos redes.

Como se ve en la figura 391, las dos redes mucosas están formadas por gruesos capilares, de calibre muy irregular, alternativamente dilatados y estrechados, que poseen numerosos divertículos laterales y, sobre todo, ampliamente anastomizados entre sí. Es de notar que la linfa que reciben proviene, a la par, de la cavidad intestinal por el linfático central de las vellosidades, y de los folículos cerrados (verdaderos ganglios de la mucosa) por los conductos eferentes de estos folículos.

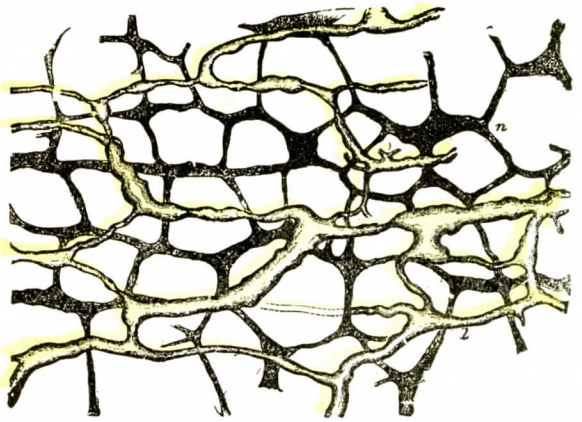


Fig. 392

El plexo nervioso y la red linfática en la túnica muscular del intestino (según Auerbach).

*n*, plexo nervioso. — *l*, red linfática (colorada de amarillo).

De la red submucosa parten dos órdenes de vasos: 1.°, vasos que van a formar una tercera red, situada entre las dos capas de la túnica musculosa: la *red intramuscular*, cuyas mallas irregulares forman una trabazón más o menos intrincada con las del plexo nervioso mesentérico (figura 392, *l*); 2.°, vasos que atraviesan de parte a parte la túnica musculosa, para unirse a una última red situada en el tejido celular subperitoneal, la *red subserosa*. Los eferentes de la red muscular (*red mientérica* de ciertos autores) van a parar, a su vez, a la red subserosa, la cual, por lo tanto, viene a resumir toda la circulación linfática de las paredes intestinales.

Los linfáticos subserosos se condensan hacia el borde mesentérico del intestino, y desde allí penetran en el mesenterio, donde constituyen los *vasos lácteos* o *quilíferos*.

En las paredes intestinales, los linfáticos están también reducidos al estado de simples capilares. Al salir del intestino son verdaderos conductos linfáticos, revestidos de una pared especial y provistos de válvulas.

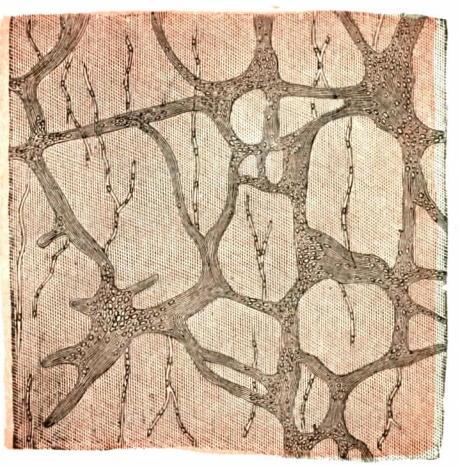

Fig. 393

Plexo mientérico o plexo de Auerbach del intestino delgado de un recién nacido (según Klein).

Los pequeños círculos y óvalos indican las células ganglionares.

**8.° Terminación de los nervios.** — Los nervios se dirigen hacia el borde mensentérico del intestino, siguiendo unos el trayecto de las arterias y otros los intervalos comprendidos entre los vasos. Al llegar al intestino, penetran en el mismo, para formar en el espesor de su pared dos plexos fundamentales: uno, relativamente superficial, el *plexo de Auerbach;* el otro, más profundo, el *plexo de Meissner*.

*A*. Plexo de Auerbach. — El plexo de Auerbach, llamado también *plexo mientérico*, se halla situado entre las dos capas de la túnica musculosa. Está constituído (fig. 393) por filetes nerviosos ligeramente aplanados y ampliamente anastomizados entre sí, de modo que viene a formar en su conjunto una red de mallas irregularmente cuadriláteras, que, conforme vimos ya antes, van a entremezclarse con las de la red linfática.

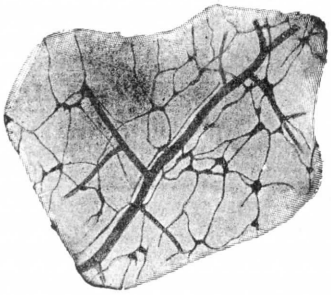

Fig. 394

Plexo de Meissner del intestino delgado del cobayo (según Tourneux y Herrmann).

Los tractos nerviosos, con sus dilataciones ganglionares, limitan mallas irregulares alrededor de los vasos sanguíneos.

En los puntos nodales del plexo se ven masas más o menos considerables de células nerviosas, formando verdaderos ganglios periféricos, los *ganglios del plexo de Auerbach*.

El plexo de Auerbach presenta, a poca diferencia, la misma constitución fundamental que el plexo de Meissner, que estudiaremos muy pronto.

De las trabéculas del plexo se desprenden fibras y fibrillas extremadamente tenues, que penetran en el espesor de las dos capas musculares, en donde forman un segundo plexo, el *plexo intramuscular*. Las fibrillas que emanan de este último plexo terminan en los elementos musculares por medio de *manchas motrices*.

*B*. Plexo de Meissner. — El plexo de Meissner (fig. 394) está situado en la submucosa; hállase en relación con el plexo de Auerbach por numerosos ramos, de dirección vertical, que van de uno a otro plexo atravesando la capa interna de la túnica musculosa. El plexo de Meissner está formado, como el precedente, por una fina red, en cuyos puntos nodales se encuentran ganglios microscópicos, los *ganglios del plexo de Meissner*. El plexo de Meissner difiere del plexo de Auerbach en que sus mallas son más estrechas y mucho más irregulares. Tiene, por lo demás, la misma estructura fundamental. Esta estructura ha sido particularmente muy bien estudiada por Cajal, de cuya descripción tomamos la mayor parte de los detalles que siguen. El plexo de Meissner ofrece a nuestra consideración: 1.°, sus *mallas;* 2.°, sus *ganglios;* 3.°, sus *ramos terminales*.

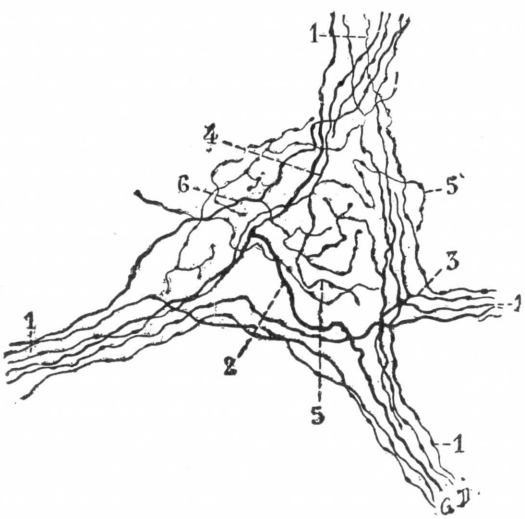


Fig. 395

Ganglio de Meissner del cobayo: un punto nodal, en el cual las células nerviosas no están impregnadas (según Cajal).

1, 1, 1, 1, cuatro trabéculas del plexo. — 2, fibra mayor bifurcada. — 3, fibra menos gruesa, igualmente bifurcada. — 4, fibra de paso emitiendo dos colaterales.—5, 5, extremidad libre de estas dos colaterales.—6, otra fibra de paso que emite una colateral, la cual se divide más lejos en tres fibrillas.

a) *Mallas del plexo*. — Las mallas del plexo se componen de un número variable de fibras nerviosas, perfectamente aisladas, de espesor variable, desprovistas de mielina y unidas entre sí por una especie de cemento que no se deja impregnar por las soluciones de las sales de plata. En los puntos nodales del plexo, las fibras nerviosas, al entrecruzarse y pasar de una trabécula a otra,

conservan siempre su independencia absoluta. Cierto número de ellas se dividen en dos ramas, que, más allá de su entrecruzamiento, se reúnen en fascículos diferentes.

b) *Ganglios.* — Los ganglios del plexo de Meissner (fig. 395), que ocupan los puntos nodales, comprenden los tres órdenes de elementos siguientes: células nerviosas, fibras de paso y colaterales. Las *células nerviosas* (fig. 396) presentan en su mayor parte una forma estrellada y son, por consiguiente, multipolares. El número de sus prolongaciones varía de dos a ocho. Estas prolongaciones parecen tener igual significación morfológica; en efecto, es absolutamente imposible distinguirlas en prolongaciones cilindroaxiles y prolongaciones

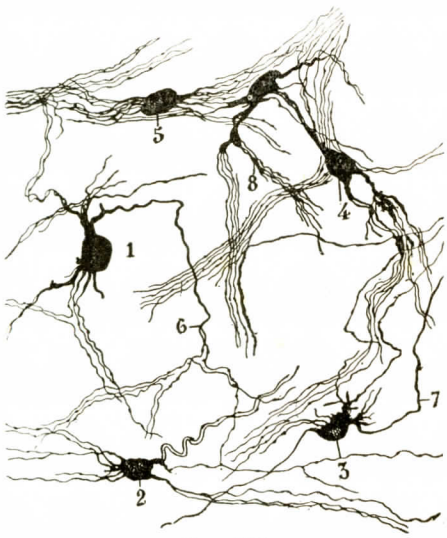


Fig. 396

Células ganglionares del plexo de Meissner del cobayo (según Cajal).

(Los ganglios no están representados.)

1, 2, 3, células multipolares impregnadas aisladamente; pueden seguirse a gran distancia algunas de sus expansiones. — 4, 5, células impregnadas al propio tiempo que algunos folículos del plexo de Meissner. — 6, 7, fibras ramificadas. — 8, expansión celular dando origen a un fascículo de fibras paralelas.

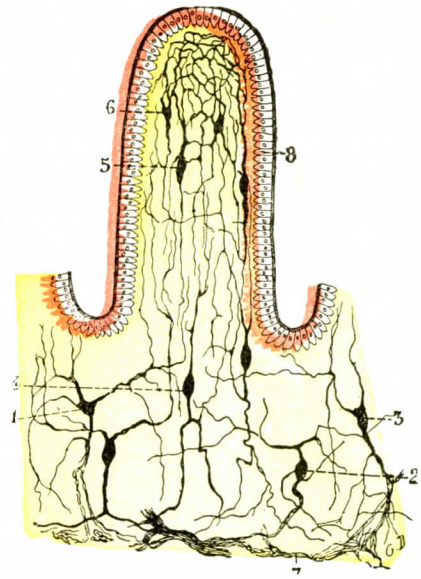


Fig. 397

Nervios de la mucosa intestinal del cobayo (según Cajal).

1, 2, 3, células triangulares o estrelladas de los intersticios glandulares. — 4, célula fusiforme interglandular, con sus expansiones ascendente y descendente. — 5, célula fusiforme de la parte media de la vellosidad. — 6, célula triangular de la parte superior de la vellosidad. — 7, plexo de Meissner. — 8, epitelio de la vellosidad.

protoplasmáticas, cosa que se logra fácilmente con otras células. Cada una de ellas, a una distancia variable de la célula de que procede, se divide en dos o tres ramas, que van a las trabéculas del plexo. Las *fibras de paso* (fig. 396, 4), como su nombre indica, no hacen más que atravesar los ganglios, llegan a éstos acompañadas de una trabécula del plexo y, más allá del ganglio, pasan a otra trabécula. No es raro ver algunas de estas fibras bifurcarse en el momento de llegar al ganglio y formar de este modo dos ramas, que se dirigen cada una a un ganglio diferente. Las *colaterales* (fig. 396, 6) son fibras extremadamente finas, con varicosidades abundantes, que, en lugar de atravesar el ganglio, como las fibras de paso, terminan y se resuelven en él formando un rico plexo, cuyas mallas enlazan las células nerviosas y terminan en el cuerpo celular por extremidades libres más o menos abultadas. El origen de estas colaterales no está todavía bien demostrado: por lo que se refiere a algunas de ellas, Cajal afirma categóricamente que son colaterales de las fibras de paso más arriba descritas, colaterales que nacen en ángulo recto o en ángulo agudo, en número de dos y aun de tres para cada fibra.

c) *Ramos terminales.* — Los filetes eferentes del plexo de Meissner penetran en la mucosa del intestino delgado, en donde terminan: 1.°, en la mucosa muscular; 2.°, en las glándulas; 3.°, en las vellosidades.

α) Los *filetes destinados a la mucosa muscular* terminan en los fascículos de la misma por extremidades libres.

β) Los *filetes glandulares* forman, alrededor de las glándulas de Brunner y de las glándulas de Lieberkühn, un plexo de mallas muy estrechas, al cual van anexas algunas células nerviosas.

γ) Los *filetes de las vellosidades* (fig. 397) avanzan de abajo arriba en el espesor de la vellosidad, ramificándose entre sí, de modo que vienen a formar una rica red, cuyas mallas se presentan tanto más densas cuanto más nos aproximamos a la cúspide de la vellosidad. También aquí encontramos anexas a este plexo numerosas células, fusiformes, triangulares o estrelladas. Las fibrillas terminales del plexo de la vellosidad terminan en los vasos *(fibras vasomotoras)*, en los fascículos musculares de la vellosidad *(fibras motoras)* o bien debajo del epitelio *(fibras sensitivas)*.

## ARTICULO VI

## CONSIDERACIONES GENERALES SOBRE EL INTESTINO GRUESO

El intestino grueso *(intestinum grassum seu amplum;* en alemán *Dickdarm*, en inglés *Large intestine)* es el segmento terminal del tubo digestivo. Por arriba, es continuación del intestino delgado, del cual está separado por una válvula, la *válvula íleocecal*. Por abajo, se abre, al exterior, por un orificio provisto de un esfínter, el *orificio anal*.

### § 1. — Aspecto exterior. Configuración interna. Estructura

Considerado desde el punto de vista topográfico (fig. 398), el intestino grueso ocupa en su origen la fosa ilíaca derecha *(ciego)*. Desde este punto se dirige verticalmente hacia arriba por el lado derecho *(colon ascendente)*. Al llegar debajo del hígado tuerce en ángulo recto *(codo derecho* o *hepático)* y se dirige transversalmente de derecha a izquierda hasta el bazo *(colon transverso)*. Una vez allí cambia nuevamente de dirección *(codo izquierdo* o *esplénico)* para hacerse descendente *(colon descendente)* y alcanzar la fosa ilíaca izquierda *(colon ilíaco)*, la cual recorre oblicuamente de arriba abajo y de fuera a dentro. Finalmente, se introduce en la pequeña pelvis *(colon pélvico)*, recorre la cara anterior del sacro *(recto)* y termina en el perineo por el orificio anal. Sucesivamente ascendente, transverso y descendente, el intestino grueso recorre una gran extensión del abdomen describiendo un arco, una asa considerable.

El intestino grueso ha sido dividido por los anatomistas en algunos segmentos, que se distinguen unos de los otros por la diferencia de su dirección. Se cuentan así cinco segmentos: 1.°, el *colon descendente;* 2.°, el *colon transverso;* 3.°, el *colon descendente;* 4.°, el *colon sigmoide* o *iliopélvico;* 5.°, el *recto*, que termina por el conducto anal y el ano.

El mismo *colon ascendente* ha sido dividido en dos partes diferentes. Su porción inicial, muy corta, tiene la forma de un fondo de saco, de ahí el nombre de *ciego* que se le ha dado. El mismo ciego ofrece una prolongación cilíndrica, que termina también en fondo de saco, a la que se da el nombre de *apéndice vermicular*.

Describiremos primero el intestino grueso en general; estudiaremos en seguida, en distintos artículos, cada uno de los cinco segmentos que hemos enumerado.

La división que hemos adoptado no es la que se adopta a veces en la actualidad cuando se considera el intestino grueso desde el punto de vista médicoquirúrgico.

Los cirujanos hacen notar bastante justamente que, desde el punto de vista patológico, y tal vez fisiológico, el colon puede considerarse como formado por tres partes diferentes clínicamente: 1.°, un colon derecho, que corresponde al ciego, al colon ascendente y a la parte derecha del colon transverso; 2.°, un colon izqiuerdo,

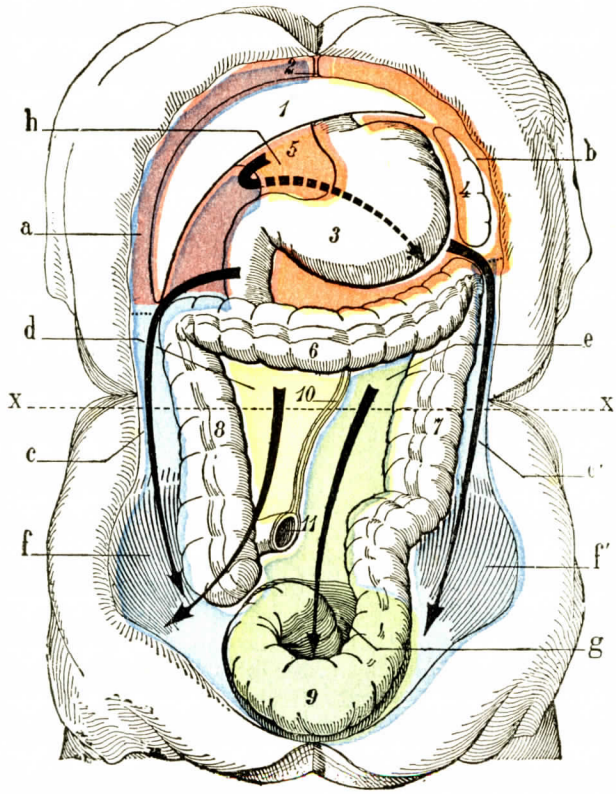


Fig. 398

Los principales divertículos de la cavidad peritoneal *(esquema)*: la cavidad peritoneal vista de frente (T.-J.).

*a* (*violeta*), fosa hepática. — *b* (*rosa*), fosa gástrica. — *c* y *c'*, (*azul*), espacios parietocólicos derecho e izquierdo. — *d* (*amarillo*), espacio mesenterocólico derecho. — *e* (*verde*), espacio mesenterocólico izquierdo. — *f* y *f'* (*azul*), fosas ilíacas internas derecha e izquierda. — *g* (*verde*), pequeña pelvis. — *h* (*anaranjado*), cavidad posterior de los epiplones.

1, hígado. — 2, ligamento suspensorio del hígado. — 3, estómago. — 4, bazo. — 5, pequeño epiplón. — 6, colon transverso. — 7, colon descendente. — 8, colon ascendente. — 9, colon iliopelviano. — 10, raíz del mesenterio. — 11, asa delgada.

que comprende la parte izquierda del colon transverso y el colon descendente; 3.°, un colon terminal o iliopélvico. El recto y el ano se consideran aparte.

Si seguimos los datos embriológicos, deberíamos dividir el colon en dos segmentos, uno que corresponde al territorio de la mesentérica superior, es decir, que se detendría casi en la mitad del colon transverso, y el otro que corresponde al territorio de la mesentérica inferior, que comprende todo el resto de intestino grueso hasta el conducto anal. Ninguna línea de limitación precisa separa la división admitida por los cirujanos ni la que depende de la embriología. Por razones di-

dácticas conservaremos, pues, el plan antiguo, el plan clásico, fácil de seguir y justificado por una topografía especial.

**1.° Dimensiones.** — a) *Longitud.* — La longitud del intestino grueso es variable. Medida en el cadáver, está comprendida entre 1,4 y 1,8 metros. Según CRUVEILHIER, representaría el cuarto del intestino delgado. Sería mayor relativamente en el niño que en la mujer.

Interesa comprobar que las diferencias de longitud no recaen igual e indiferentemente en todos los segmentos del intestino grueso. En particular, la porción pélvica es la que puede estar sometida a grandes variaciones de extensión; después de ella sigue el colon transverso, por último, el colon ascendente. El colon ilíaco, el colon descendente y el recto tienen casi una longitud fija. Estas variaciones de longitud están probablemente en relación con regímenes alimentarios diferentes o son función de trastornos funcionales en el tránsito del intestino grueso. A. ROBBIN (*Ann. Journal Dis. Child.*, 1920), comparando protocolos de autopsia de sujetos en quienes había examinado las funciones del intestino grueso durante la vida, llega a la conclusión, fundada en 185 observaciones, de que los individuos que tenían un colon casi igual a su talla tenían funciones intestinales normales, mientras que los que tenían un intestino grueso más largo habían sufrido trastornos intestinales.

b) *Calibre.* — El calibre es variable según los segmentos considerados. La porción inicial, el ciego, representa una bolsa dilatada. El colon ascendente es algo menos voluminoso que el fondo de saco cecal y su calibre parece disminuir del ciego hasta el ángulo derecho. Más lejos, es decir, en el colon transverso, el calibre disminuye de modo progresivo, pero poco acentuado. Alcanza, bastante bruscamente, sus menores dimensiones en el colon descendente. La diferencia de calibre es siempre manifiesta en este último segmento. En general, hay poca diferencia morfológica entre el colon ascendente y el colon transverso. Hasta el ángulo esplénico, el intestino, abollado, fuertemente escotado por incisuras profundas, cuyo valor veremos inmediatamente, conserva el mismo aspecto. A partir del ángulo esplénico, por el contrario, el calibre intestinal se estrecha al mismo tiempo que se espacian las incisuras: el tubo intestinal tiende a hacerse cilíndrico. El colon desendente aparece a menudo duro y retraído en el cadáver; la palpación en el vivo lo revela con frecuencia en tal estado, constituyendo un cordón duro que rueda bajo el dedo y que se denomina *cuerda cólica.*

El colon ilíaco tiene los mismos caracteres. En cambio, la porción pélvica o móvil se dilata de nuevo. Por último, aparece una ancha bolsa, la *ampolla rectal,* que termina por un conducto estrecho, el *conducto anal.*

He aquí algunas cifras de la circunferencia del tubo intestinal: 1.°, el colon ascendente tiene en su origen 28 centímetros; encima de este punto, 20 centímetros; 2.°, colon transverso=15 a 18 centímetros; 3.°, colon descendente e ilíaco =14 centímetros; 4.°, colon pélvico=16 a 18 centímetros. Inútil es decir que estas cifras son variables y pueden aumentar por la sobredistensión del tubo intestinal.

El intestino grueso puede adquirir a veces dimensiones fantásticas y monstruosas, ora en su totalidad, ora en uno u otro de sus segmentos. Esta malformación puede ser congénita, y constituye la dilatación idiopática del intestino grueso o *megacolon,* o también *enfermedad de Hirchsprung.* Aparece en los niños acompañada de estreñimiento y de trastornos de distensión abdominal que pueden ocasionar la muerte.

**2.° Conformación exterior.** — El intestino grueso se deja fácilmente diferenciar del resto del tubo digestivo. Su volumen considerable, sus abolladuras separadas las unas de las otras por incisuras más o menos profundas; por último,

la presencia en su superficie de tres cintillas longitudinales, los ligamentos del colon *(tænia coli)*, son caracteres distintos fáciles de reconocer. Añadamos todavía la presencia de apéndices adiposos colgados en su superficie, los *apéndices epiploicos*. Estudiemos estos diferentes caracteres (fig. 399).

a) *Cintillas longitudinales. Abolladuras y surcos.* — Las cintillas longitudinales del colon son en número de tres. En la parte inferior del colon pélvico se reducen a dos. Su disposición varía en los diversos segmentos del intestino. Nacen

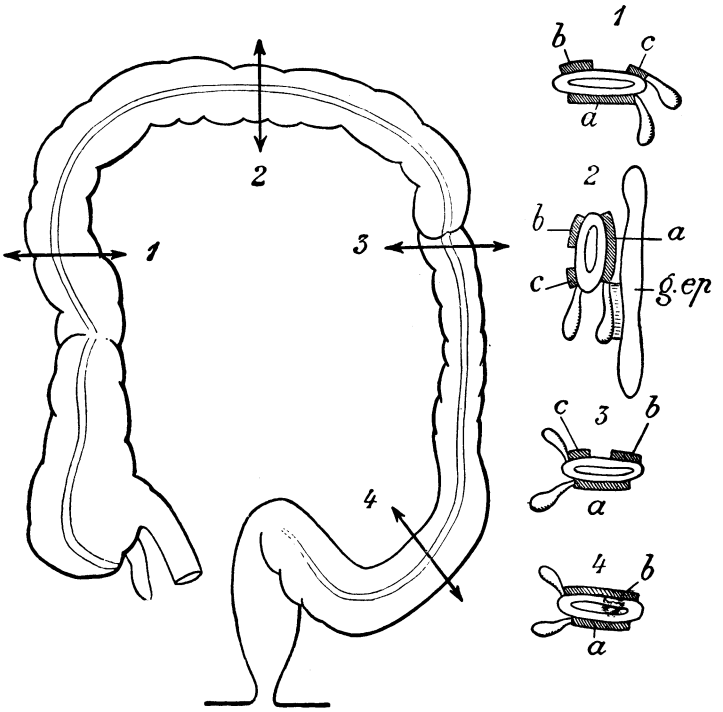


FIG. 399

*Disposición* de las cintillas y de los apéndices epiploicos en el intestino grueso (según LABAN).

**Las flechas indican los cortes que están a la derecha.**

1, corte que pasa por el colon ascendente; *a*, cintilla anterior; *b*, cintilla pósteroexterna; *c*, cintilla pósterointerna. — 2, corte que pasa por el colon transverso. Vista lateral derecha: *g. ep.*, epiplón mayor; *a*, *b*, *c*, iguales cintillas que en 1 (*a*, se ha convertido en inferior; *c*, se ha hecho pósteroinferior, y *b*, pósterosuperior). — 3, corte que pasa por el colon descendente. — 4, corte que pasa por el colon sigmoide. No hay más que dos cintillas: una anterior y otra posterior.

en la base del apéndice vermicular en forma de tres cintas compactas, de color blanquecino, brillantes, de un centímetro de anchura aproximadamente y un milímetro de grosor. En el colon ascendente se disponen del modo siguiente: una de ellas es *anterior* y sigue la línea media de la cara anterior del intestino *(cintilla anterior)*, mientras que las otras dos ocupan la cara posterior, una siguiendo el lado interno, la *cintilla pósterointerna;* la otra el lado externo, la *cintilla pósteroexterna*. En el *colon transverso*, la cintilla anterior queda delante, pero se hace *inferior*. La cintilla pósteroexterna se ha hecho pósterosuperior, mientras que la cintilla pósterointerna se ha heho pósteroinferior. En el *colon descendente*, las cintillas recobran su situación primitiva, es decir, la que tienen en el colon ascendente. Por último, en la parte inferior del colon pélvico y en la parte superior del

recto las cintillas no son más que en número de dos, pues la anterior ha absorbido a la externa.

Las dimensiones de las cintillas no son iguales; la anterior es siempre la más desarrollada, la más ancha; la interna es la más estrecha.

Hacia el extremo inferior del recto las dos cintas se ensanchan para formar una capa ininterrumpida, la capa longitudinal.

De las tres cintillas citadas, una corresponde a la inserción del mesocolon, mientras que las otras dos se asientan en la porción libre, sea cual fuere el segmento del colon considerado. Se puede dar a la primera el nombre de *cintilla mesocólica* o *proximal* y a las otras dos el nombre de *cintillas distales*. La *cintilla mesocólica*, en el ciego y el colon ascendente, es la cintilla pósterointerna; en el transverso constituye la cintilla pósterosuperior; se vuelve pósterointerno en el colon descendente; por último, se hace posterior, superior e interna en el colon iliopélvico.

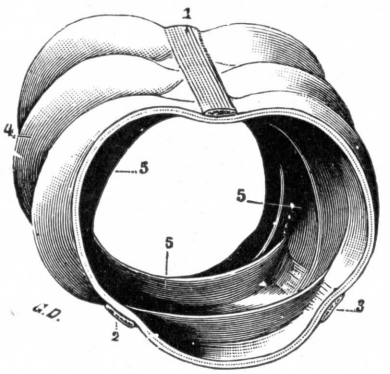


Fig. 400

Un segmento del intestino grueso, que demuestra su configuración exterior e interior *(semiesquemática)*.

1, 2, 3, las tres cintas musculares.—4, abolladuras de la superficie exterior, separada por surcos angulosos. — 5, 5, 5, las depresiones de la superficie interior separadas por crestas semilunares o pliegues falciformes.

De las dos cintillas distales, la *cintilla* anterior del ciego y del colon ascendente, convertida en inferior en el transverso, luego de nuevo en anterior en el descendente y el pélvico, nunca está oculta; merece el nombre de *cintilla libre* (Meillière); la otra, la cintilla pósteroexterna del colon ascendente, hecha ánterosuperior en el transverso, pósteroexterna en el descendente y anterior en el colon iliopélvico, es raramente visible sin preparación. Es un cintilla oculta: en los cólones ascendente y descendente está oculta cuando éstos presentan en su cara posterior un segmento ampliamente adherido, cuando carecen de meso extenso. En el colon transverso está oculta por adherencias o, mejor, por el adosamiento del epiplón mayor, que parece insertarse en ella; de ahí el nombre de *cintilla omental* que se le da a veces.

El número de las cintillas no es constante en la serie de los vertebrados. Faltan en los desdentados, los insectívoros, los quirópteros, los carnívoros, los sirenianos y los cetáceos, mientras que en los mamíferos herbívoros u omnívoros, animales cuyo ciego está desarrollado, se las encuentra únicamente en el ciego o también en el colon. Son, en general, en número de tres, pero se pueden ver cuatro (caballo, tapir) y hasta cinco (cebra). En muchos roedores se comprueba en el intestino grueso la alternancia de ciertas partes provistas de cintillas y de abolladuras con otras cuyas paredes son lisas.

Entre las cintillas longitudinales, la pared intestinal se eleva en numerosas abolladuras, separadas unas de las otras por surcos angulosos. A estos surcos corresponden en el interior los pliegues semilunares (fig. 400). La formación de estas abolladuras características del intestino grueso se explica generalmente como una consecuencia de la desigualdad de longitud que existe entre las cintas musculosas precitadas y el mismo conducto intestinal; siendo las cintas musculares más cortas que el conducto, éste se hallaría naturalmente obligado, para mantenerse en los límites de las primeras, a replegarse, a fruncirse, a abollarse. Esta explicación, que uno de nosotros aceptaba (Testut) en la última edición, nos parece hoy menos exacta. Merece por lo menos ser discutida. Ya Broman había supuesto

que los pliegues semilunares separan las abolladuras que resultan de una contracción pasajera de las fibras musculares. Las abolladuras no eran ni permanentes ni regulares. El examen en cadáveres muestra ante todo la variedad de abolladuras, su localización inestable y su disminución, incluso su desaparición, en fragmentos cólicos vacíos. Esta hipótesis de que las abolladuras son formaciones pasajeras e irregulares parece confirmada hoy por los exámenes radiológicos y radioscópicos. Estos muestran, en efecto, que el colon ofrece el aspecto moniliforme. La segmentación en abolladuras sería, pues, atribuíble a la contracción de las fibras musculares circulares; los surcos entre las abolladuras son extremadamente pronunciados en el vivo, mucho más profundos que en el cadáver (fig. 402). Se trata de una serie de dilataciones en rosario, como discos unidos unos a los otros por porciones estrechadas, lo que es sobre todo evidente en el colon transverso y el colon sigmoide. Estos surcos se detienen en las cintillas. Estas, constituídas por fascículos compactos de fibras musculares longitudinales, ofrecerían a las fibras circulares una especie de punto de apoyo y permitirían a las porciones de la pared situadas entre ellas *(intertænial zone)* experimentar cambios independientes *(intertænial contructions of the circular muscle fibers)*. Acortando el colon, las cintillas longitudinales tendrían influencia sobre el cambio de trayecto del mismo, pero contribuirían principalmente a plegar las partes de la pared situadas entre ellas y, por lo mismo, hacer aún más profundos los surcos que separan las abolladuras (Kostanecki). Así pues, a pesar de la opinión de Gegenbaur, que refiere el origen de las abolladuras a la misma naturaleza de las materias que circulan por el intestino grueso, opinamos que las cintillas y las abolladuras de los cólones representan una diferenciación anatómica adaptada a la función de la pared del intestino grueso. Este, como han demostrado las observaciones de Elliot y de Barclay Smith en animales vivos, es asiento de movimientos locales segmentarios, que, en la parte proximal, donde el contenido es aún líquido, facilitan la mezcla, y que, en las partes distales, sirven para la formación y evacuación en bolas distintas de la columna fecal en ciertos animales (excrementos de carneros y roedores). La observación por los rayos X ha confirmado estas presunciones. La parte proximal del colon y del ciego se caracteriza por la presencia de vigorosos movimientos peristálticos y antiperistálticos. En el hombre, el límite de este primer segmento se asentaría en el cuarto derecho del colon transverso. Toda la parte terminal de esta región poseería, según Rost, una capa muscular circular más gruesa, que funcionaría como una especie de válvula. El segundo segmento se caracteriza por movimientos peristálticos interrumpidos por movimientos locales *(austral churling)*. El contenido cólico avanza en sentido distal. La porción terminal sirve de reservorio a las materias fecales destinadas a ser evacuadas.

Aparece, pues, actualmente demostrado que el aparato muscular del intestino grueso aumenta activamente y hace variar este aspecto abollado que se comprueba en el cadáver. El examen del colon en el vivo ha demostrado también que el contenido del intestino grueso no se desplaza de un modo continuo y siempre en el mismo sentido, es decir, del ciego hacia el ano. Existen períodos de estasis y períodos caracterizados por movimientos localizados en un segmento del intestino grueso, con peristaltismo y antiperistaltismo: de ahí la diferencia de aspecto según los períodos funcionales. La disposición de las cintillas longitudinales y de las fibras circulares constituyen el aparato estructural de este mecanismo.

No es dudoso, sin embargo, que la estancación estercoral acentúe las abolladuras cólicas. Estas eminencias ampollares, dispuestas en tres filas en el intervalo de las cintillas que se encuentran en la mayoría de los cadáveres, son más marcadas en los sujetos estreñidos. Parecen más desarrolladas también en las regiones donde se efectúa la estancación (ciego, colon transverso, colon sigmoide).

La pared intestinal es más delgada en las abolladuras. Veremos, a propósito del ciego, que TREVES atribuía esta dilatación del intestino, y esta delgadez en este punto, a una disminución de la vascularización.

b) *Apéndices adiposos o epiploicos.* — Se comprueban en toda la longitud del intestino grueso prolongaciones peritoneales llenas de grasa, conocidas con el nombre de *apéndices epiploicos* (fig. 401). Su volumen está siempre en relación con la gordura del sujeto. Aparecen en forma de franjas adiposas, simples o bilobuladas, amarillentas, flotantes, ligadas al intestino por un pedículo más o menos estrecho que se inserta en un surco y termina por un extremo libre redondeado en badajo de campana, que puede alcanzar las dimensiones de una avellana y hasta de una nuez.

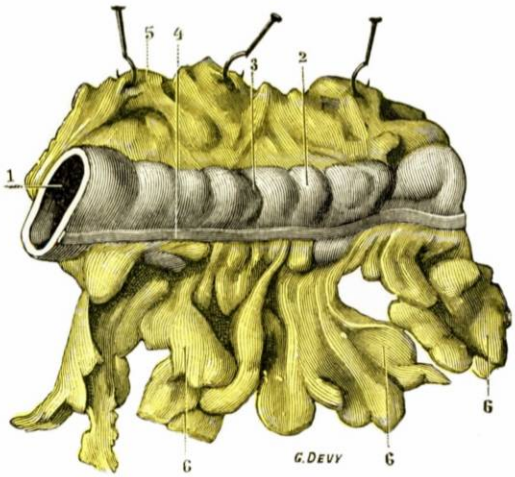


FIG. 401

Apéndices epiploicos, vistos en la parte media del colon transverso (mujer de sesenta años).

1, colon transverso, con : 2, sus abolladuras ; 3, sus surcos.— 4, cinta muscular inferior. — 5, epiplón mayor separado hacia arriba por medio de erinas. — 6, 6, 6, apéndices epiploicos (la grasa está colorada de amarillo).

Hecho interesante, los apéndices adiposos están en la proximidad de las *cintillas longitudinales*. En los cólones *ascendente* y *descendente* las franjas se disponen en dos filas, una próxima a la cintilla anterior, la otra a la cintilla interna. En el colon transverso los apéndices se confunden con la cara posterior del epiplón mayor que se inserta en el borde inferior de la cintilla anterior. Algunas veces forman una seria de franjas aisladas del epiplón mayor, pero esto es raro. Otra serie de apéndices epiploicos se observa constantemente a lo largo de la cintilla pósteroinferior. En el colon descendente las franjas cuelgan en la proximidad de la cintilla anterior y de la pósterointerna, como en el colon ascendente.

Estos órganos adiposos tienen interesantes relaciones con los vasos rectos del intestino grueso, relaciones que estudiaremos a propósito de la vascularización (véase pág. 404).

En ciertos casos, en particular en el colon sigmoide, estos apéndices están tan juntos unos a otros que forman una pequeña lámina adiposa ininterrumpida, festoneada, verdadero epiplón en miniatura. Se observa este fenómeno en los sujetos de edad y obesos: esta lámina puede tener varios centímetros de altura.

Los apéndices epiploicos pueden faltar en el feto y en el niño pequeño; sin embargo, se les encuentra generalmente, pero con escaso desarrollo. Es fácil entonces sorprender su modo de formación. En los surcos, el peritoneo de los dos labios está levantado, se desprende de las túnicas intestinales, formando una especie de saco que contiene en su extremo libre una masa de grasa. El pedículo del apéndice epiploico está, pues, desprovisto de grasa, es transparente y está formado por la serosa desprendida en un punto del fondo del surco. No son, pues, en nuestra opinión, primitivamente satélites de una cintilla muscular, como dice LABAN. Su inserción radica en el intervalo que separa dos abolladuras, en la proximidad de la cintilla, pero no en ella. Por extensión y aumento de volumen, la inserción del apéndice viene finalmente a ponerse en contacto con la cintilla muscular, que no permite al pedículo extenderse más lejos.

**3.° Examen del intestino grueso por la radioscopia.** — La substancia opaca puede introducirse en el intestino grueso ora por ingestión bucal, ora por inyección anal. El primer método es el que conviene practicar si se quiere estudiar la forma real del intestino grueso y el tránsito de las materias injeridas. La radioscopia ha mostrado a diferentes autores, en particular a MAINGOT y a GRÉGOIRE, en

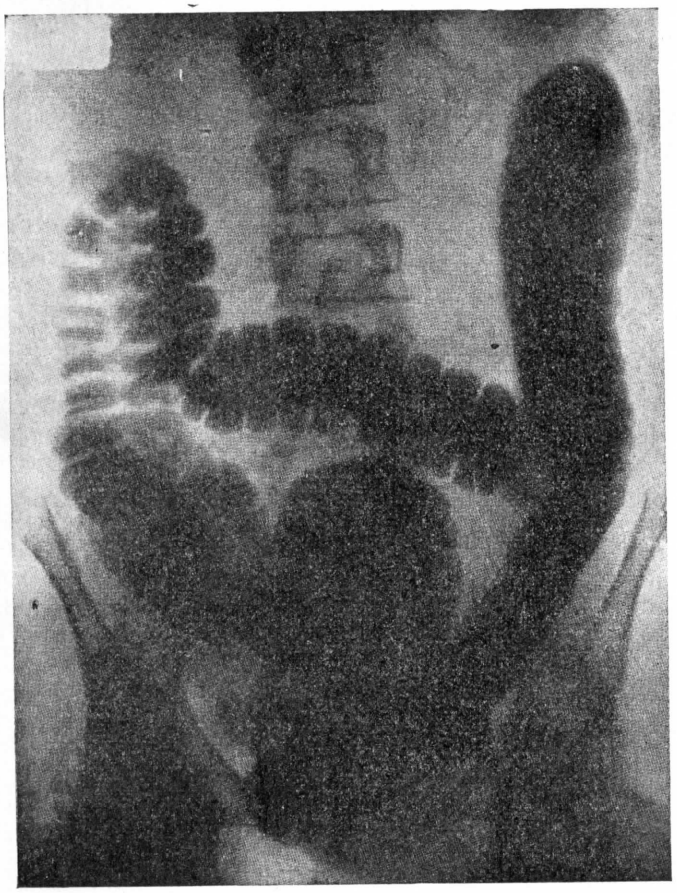

FIG. 402

Radiografía del intestino grueso (GUTMANN).

Francia, que la forma general del colon, como la del estómago, y probablemente de toda las vísceras abdominales, está en relación con la forma de la cavidad abdominal y de la base del tórax. Como hemos tenido ocasión de decirlo, existen relaciones morfológicas íntimas entre el continente y el contenido abominal. Se pueden distinguir, como hemos visto ya para el estómago, dos tipos morfológicos diferentes: el tipo de tórax ancho y corto, que pertenece a un individuo de talla poco elevada o media *(tijo brevilíneo)*, y un tipo de tórax estrecho y largo, en individuos débiles y de talla relativamente poco elevada o, por el contrario, en individuos altos y resistentes *(tipo longilíneo)*.

a) *Aspecto en posición vertical.* — En los individuos del primer tipo, el colon forma un marco regular y ancho, cuyos ángulos tienden a aproximarse al ángulo

recto. El fondo del ciego no excede del estrecho superior de la pelvis; el colon ascendente es rectilíneo, el colon transverso dibuja un arco de escasa curva tendido entre el ángulo derecho que corresponde a las últimas costillas hasta el ángulo izquierdo algo más elevado. El colon descendente es rectilíneo también, de calibre regular. El colon iliopélvico es unas veces corto; otras, y más frecuentemente, largo, con una porción adosada a la fosa ilíaca izquierda; la otra móvil y curvada en S, en la parte inferior del abdomen y de la pelvis.

En los individuos que pertenecen al segundo tipo, el marco cólico es irregular, con ángulos más agudos. El fondo del ciego tiende a sumergirse en la pelvis; el colon ascendente es sinuoso, irregular; el ángulo cólico derecho está descendido; el colon transverso forma una curva muy pronunciada, a veces con numerosas irregulares (véase *Colon transverso)*. El ángulo izquierdo, aun estando bien fijo, está descendido. El colon descendente y el colon pélvico están poco modificados.

b) *Aspectos en posiciones variadas.* — El aspecto que acabamos de describir es el que se comprueba en los sujetos en posición vertical. Se concibe que los cambios de posición (decúbito lateral, actitud invertida) modifiquen el aspecto y la situación del colon, en función de la movilidad de sus segmentos. Como veremos más tarde, las diferentes partes del intestino grueso poseen grados de movilidad diferentes: el colon transverso es la parte más móvil; es la que se desplaza más fácilmente. Por el contrario, el ángulo izquierdo, que es el punto más fijo, y el colon descendente, generalmente pegado a la pared posterior del abdomen, están poco sujetos a desplazamientos. Se concibe que las diferencias de aspecto obtenidas en el mismo sujeto examinado en situación de pie o en situación invertida, sean un precioso auxilio para reconocer la falta de adosamiento de los cólones y aportar así un concurso valiosísimo al examen clínico.

Lo mismo cabe decir de los desplazamientos observados en el decúbito lateral derecho e izquierdo. En el decúbito derecho se observa el enderazamiento del ángulo cólico derecho y del colon derecho; el colon transverso se dirige a la derecha y cubre el ángulo subhepático. Las asas delgadas basculan a la derecha y así se desprende el ángulo izquierdo del colon con sus dos ramas de abertura.

El decúbito lateral izquierdo favorece la investigación de la movilidad del colon ascendente. Si está normalmente adosado, se desplaza hacia la izquierda describiendo una curva de concavidad interna. En los casos de falta de adosamiento se desplaza en masa hacia la línea media; mientras que el colon transverso se amontona en anchas sinuosidades en la parte izquierda del cuerpo (Grégoire). Este examen en decúbito lateral derecho e izquierdo puede servir también para establecer un diagnóstico sobre la movilidad, las acodaduras, las adherencias de ciertos segmentos, etc.

Las modificaciones de contracción de la pared abdominal que modifican la forma y las conexiones de los órganos abdominales modifican también la situación del intestino grueso. Esta comprobación interesa más al clínico que al anatomista. Hemos visto ya, en lo que se refiere al duodeno, que los órganos peritoneales son todos móviles y movilizables. El examen radioscópico del colon, según la pared abdominal esté contraída o no lo esté, según esté o no deprimida por la mano o una almohada, etc., puede también dar indicaciones sobre la movilidad de las adherencias del órgano que se examina.

La radioscopia ha permitido también examinar las modificaciones de forma del colon en período de funcionamiento. Hemos ya indicado, a propósito de las abollanuras, que había movimiento antiperistálticos que sucedían a los movimientos peristálticos en ciertos segmentos del intestino. Se han señalado también desplazamientos en masa de todo un segmento del intestino sin progresión del contenido; Rieder ha denominado a este fenómeno *movimiento pendular*.

c) *Duración del tránsito.* — He aquí cuál es la duración media del tránsito intestinal establecida por el examen radiológico de la ingestión de un comida opaca. Al cabo de cinco horas el estómago está libre, el delgado es atravesado y el ciego comienza a llenarse. Al cabo de nueve horas la comida opaca ha pasado completamente al intestino grueso y comienza a llegar a la parte media del colon transverso. A las diecisiete horas el colon descendente y la S ilíaca son visibles; el colon derecho está casi completamente vacío. A las veinte horas aparece la ampolla rectal y la papilla opaca pronto será evacuada.

**4.° Conformación interior.** — Visto por su interior, el intestino grueso ofrece una configuración exactamente inversa de la que acabamos de observar en su superficie externa. Las tres cintas o fajas musculares tienen igual longitud, anchura y posición; pero en lugar de presentarse excavadas como en la superficie externa, se revelan en la pared intestinal por relieves longitudinales, en forma de cintas lisas y tenues. A las tres series de abolladuras corresponden tres series de depresiones, las *ampollas* o *celdas del intestino grueso.* A los surcos angulosos que, en una misma serie, separan las abolladuras entre sí, corresponden pliegues falciformes que limitan por arriba y por abajo las diferentes ampollas.

Estos pliegues, *pliegues* o *espolones del intestino grueso* (fig. 400), van de una cinta muscular a otra. Tienen una dirección transversal con relación al eje del intestino, y es de notar que los de una serie cualquiera alternan de ordinario con los de las otras dos series. Cada uno de ellos, considerado aisladamente, presenta: 1.°, un borde adherente, relativamente grueso, que corresponde a la pared y es, por lo tanto, convexo; 2.°, un borde libre, delgado y cortante, que mira hacia la cavidad; 3.°, una cara superior, vuelta hacia la extremidad superior del intestino grueso; 4.°, una cara inferior, que mira hacia el ano, y 5.,° dos extremos más o menos puntiagudos, que corresponden a las tenias musculares.

Los pliegues falciformes del intestino grueso miden, por término medio, de 6 a 8 milímetros de altura. Están formados, histológicamente, por las tres túnicas internas del intestino, dobladas y pegadas entre sí.

Hemos estudiado antes el valor que debíamos asignar a los pliegues y a los espolones que los separan (véase pág. 387).

**5.° Constitución anatómica.** — Considerado desde el punto de vista de su constitución anatómica, el intestino grueso se compone de cuatro túnicas concéntricas que se superponen por el mismo orden que las del intestino delgado. Estas son, de fuera a dentro: 1.°, una *túnica serosa;* 2.°, una *túnica muscular;* 3.°, una *túnica celulosa;* 4.°, una *túnica mucosa* (fig. 403).

*A.* Túnica serosa. — La túnica serosa, de un décimo de milímetro de grosor, es una dependencia del peritoneo. El peritoneo se presenta de diferente modo según se trate del ciego, del colon o del recto. Lo estudiaremos separadamente en cada uno de estos segmentos del intestino grueso. La hoja serosa está unida a la túnica muscular por una delgada capa de tejido conjuntivo, el tejido *conjuntivo subperitoneal.*

*B.* Túnica muscular. — La túnica muscular del intestino grueso comprende, como la del intestino delgado, dos órdenes de fibras, que son recíprocamente perpendiculares: fibras superficiales o longitudinales y fibras profundas o circulares.

α) Las *fibras longitudinales* se disponen, como indica su nombre, paralelamente al eje mayor del intestino. Pero en lugar de formar un plano continuo, como en el intestino delgado, se agrupan en tres fascículos aplanados y en forma de cinta, que no son sino las tres tenias o cintas musculares mencionadas al tratar de la conformación exterior e interior del intestino grueso.

β) Las *fibras circulares* están dispuestas de igual modo que en el intestino delgado: forman un plano o superficie continua, que, por una parte, abraza toda la circunferencia del intestino y, por otra, se extiende por toda su longitud. Este plano es excesivamente delgado, mucho más que el de las fibras longitudinales, y las fibras que lo constituyen son extremadamente pálidas.

*C.* Túnica celular. — La túnica celulosa del intestino grueso, llamada también *submucosa*, presenta igual disposición e idéntica estructura que la del intestino delgado. Es, por lo tanto, inútil que nos ocupemos aquí en ella.

*D.* Túnica mucosa. — La túnica mucosa del intestino grueso tiene una coloración blanca cenicienta. Es a la vez más gruesa y resistente que la del intestino

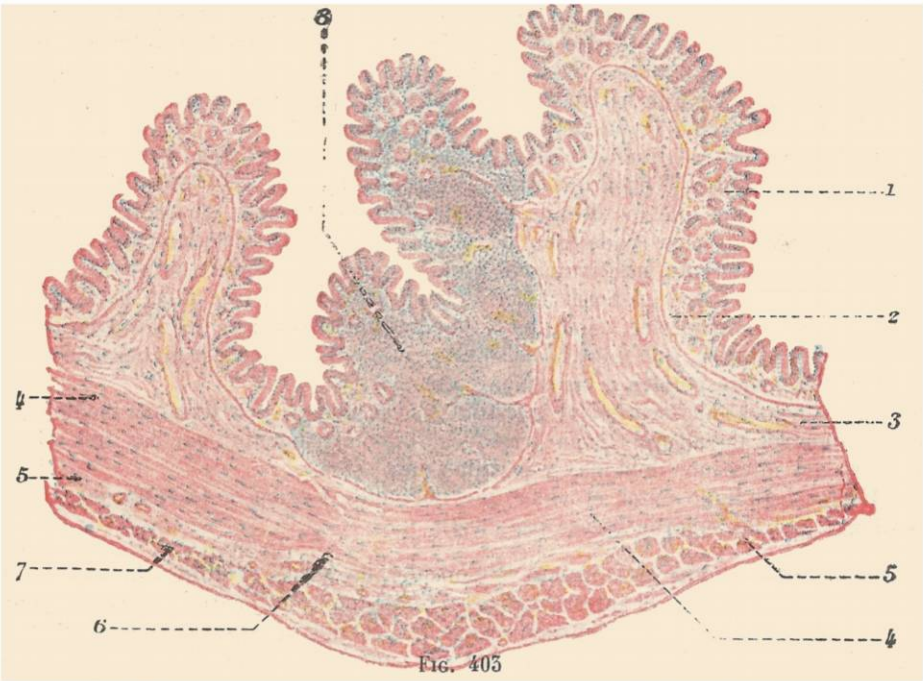


Fig. 405

Corte transversal del colon transverso de un niño (según Krause).

1, mucosa. — 2, mucosa muscular. — 3, submucosa. — 4, corte de las fibras longitudinales. — 5, corte de las fibras circulares. — 6, plexo de Auerbach. — 7, membrana serosa. — 8, folículo linfático.

delgado. Al igual que esta última, forma en el estado de vacuidad del intestino cierto número de pliegues irregulares, unos longitudinales, otros transversales, que se borran al distenderse el conducto. Ofrece a la consideración una superficie externa, una superficie interna y su estructura.

a) *Superficie externa.* — La superficie externa o adherente corresponde a la túnica celulosa, a la cual está unida por los vasos y nervios que le envía esta última.

b) *Superficie interna.* — La superficie interna o libre es con bastante regularidad plana y lisa. No presenta vestigio alguno de válvulas conniventes ni vellosidades, que tan numerosas son en el yeyunoíleon. Las placas de Peyer han desaparecido igualmente. Por el contrario, los folículos cerrados persisten, y son aún más numerosos que en la mucosa del intestino delgado. Esta superficie interna,

examinada al microscopio, se presenta como acribillada de pequeños agujeros redondeados, que aquí, al igual que en la superficie interna del estómago, no son sino orificios glandulares.

c) *Estructura.* — Considerada desde el punto de vista de su estructura, la mucosa del intestino grueso, como la del intestino delgado, ofrece a nuestra consideración un epitelio, un corion y glándulas.

α) El *epitelio* (fig. 404, 1) presenta exactamente los mismos caracteres que en la mucosa del intestino delgado. Está formado por una sola capa de células cilíndricas de plano superior estriado, entremezcladas con células caliciformes. Estas células epiteliales presentan también aquí, en sus intervalos o bien en su interior, numerosos leucocitos, que desde el corion emigran hacia la cavidad intestinal.

β) El *corion mucoso* (fig. 404, 4) está constituído por una trampa conjuntiva, en cuyo espesor se ven infiltraciones linfoides más o menos desarrolladas: es un verdadero *tejido reticulado.* Además de estas infiltraciones irregulares de células linfáticas, la mucosa del intestino grueso tiene también folículos cerrados. Estos se distinguen de los del intestino delgado en que son a la vez más numerosos y más voluminosos: a nivel del apéndice íleocecal forman, por decirlo así, una capa o superficie continua. Sus dimen-

Fig. 404

Corte longitudinal de la mucosa del colon del hombre (según Böhm y Davidoff).

1, epitelio de la mucosa. — 2, glándulas de Lieberkühn. — 3, células caliciformes.—4, capa propia del corion mucoso, con 4', su prolongación en los espacios interglandulares.—5, mucosa muscular.

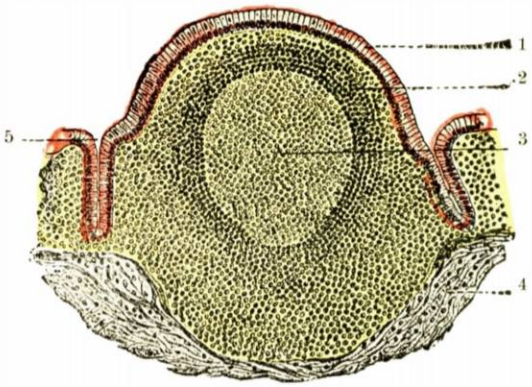


Fig. 405

Un folículo cerrado del intestino grueso del hombre (según Böhm y Davidoff).

1, epitelio del intestino grueso cubriendo la parte saliente del folículo. — 2, folículo cerrado (parte periférica), con 3, su parte central o centro germinativo. — 4, capa submucosa. — 5, una glándula tubulosa que se abre en el borde del folículo.

siones varían comúnmente de 1,5 a 3 milímetros. En todo su contorno la mucosa se eleva formando una especie de rodete que se coloca sobre su parte saliente, como el prepucio sobre el glande, resultando de ahí que cada folículo (fig. 405) queda más o menos disimulado en el fondo de una fosilla *(cáliz del folículo)*, que se abre en la superficie de la mucosa por un orificio redondeado de 0,15 a 0,25 milímetros de diámetro. La parte más profunda del corion mucoso está ocupada por una mucosa muscular, que es continuación de la del intestino delgado y, como esta última, presenta dos planos de fibras: un plano externo, formado por fibras longitudinales, y un plano interno, formado por fibras circulares.

γ) Las *glándulas* del intestino grueso (fig. 404, 2) son muy numerosas, tan numerosas que forman por sí solas una especie de capa glandular, el *stratum glandulosum* de ciertos anatomistas. Estan separadas unas de otras por espacios estrechos, por los cuales corren en sentido vertical, y, por consiguiente, paralelos a las mismas glándulas, vasos, trabéculas conjuntivas y prolongaciones de la mucosa muscular. Estas glándulas son glándulas tubulosas, análogas a las glándulas de Lieberkühn del intestino delgado. Sin embargo, difieren de estas últimas en que tienen dimensiones más considerables: miden, por término medio, de 0,4 a 0,5 milímetros de largo por 0,1 a 0,15 milímetros de ancho. Se diferencian de ellas, además, según SAPPEY, en que son morfológicamente más complejas: la mitad por lo menos, según dicho autor, presentarían, en su extremidad profunda, una forma bífida más o menos pronunciada y aun tal vez trífida en algunas de ellas. Histológicamente consideradas, las glándulas tubulosas del intestino grueso se componen, como las del intestino delgado, de una membrana propia y un epitelio. El epitelio está representado en ellas por células cilíndricas de plano estriado, entremezcladas con numerosas células caliciformes: se trata, como se ve, de una simple prolongación del epitelio de la propia mucosa. No existe, en el fondo del tubo glandular, vestigio alguno de las células de granos de PANETH. Las glándulas tubulosas del intestino grueso no secretan, pues, substancia alguna especial y su papel se limita, al parecer, a producir moco.

## § 2. — VASOS Y NERVIOS DEL INTESTINO GRUESO

Estudiaremos sucesivamente, en una visión de conjunto: 1.°, la vascularización arterial del intestino grueso; 2.°, la vascularización venosa; 3.°, sus vasos linfáticos; 4.°, sus nervios.

### A. — VASCULARIZACIÓN ARTERIAL DEL INTESTINO GRUESO
### ARTERIA MESENTÉRICA INFERIOR

La vascularización arterial del intestino grueso está asegurada por dos vasos, la arteria mesentérica superior y la arteria mesentérica inferior. Un número pequeño de ramas destinadas únicamente al recto emanan de la hipogástrica por las arterias hemorroidales medias e inferiores.

El territorio de la arteria mesentérica superior comprende, como hemos dicho ya al estudiar esta arteria, el colon derecho, es decir, el ciego con su apéndice, el colon ascendente y la parte derecha del colon transverso. El territorio de la arteria mesentérica inferior se extiende a todo el colon izquierdo, es decir, a la mitad izquierda del colon transverso, al colon descendente, al colon sigmoide y a la parte superior del recto. Estos territorios se anastomizan en el mesocolon transverso por un arco célebre, el *arco de Riolano*.

Hemos estudiado anteriormente la arteria mesentérica superior y sus ramas; no insistiremos, pues, en ello. Recordemos, sin embargo, de paso las ramas que da a propósito de cada segmento de intestino grueso que estudiaremos. Vamos, pues, a hablar particularmente de la arteria mesentérica inferior.

Esta es la arteria del intestino terminal; riega todo el segmento del intestino grueso que deriva del asa terminal primitiva, es decir, la parte izquierda del colon transverso, el ángulo cólicosplénico, el colon descendente, el colon iliopélvico y la parte superior de recto pélvico.

**5.° Evolución embriológica.** — El intestino terminal está primero en posición sagital, ligado a la pared abdominal posterior por el mesenterio terminal. La arteria mesentérica inferior desciende entre las dos hojas del mesenterio terminal, dando sus ramas (futuras arterias cólicas izquierdas) por la cara ántero-superior.

Más tarde, en el curso de la rotación del asa vitelina alrededor del eje de la arteria mesentérica superior, el intestino terminal no participa en esta rotación; se contenta con tenderse a la izquierda sobre la pared abdominal posterior.

A continuación, el mesenterio terminal se reúne en parte al peritoneo parietal posterior con el cual está en contacto. Este adosamiento que progresa de fuera a dentro no interesa en general toda la extensión del mesenterio terminal, sino que se detiene según una línea oblicua paralela a los vasos ilíacos. Este adosamiento incompleto explica la disposición ordinaria de las arterias cólicas izquierdas del adulto. El tronco de la mesentérica inferior y la arteria cólica izquierda superior son fijos, subperitoneales, como el colon descendente. Las arterias sigmoideas quedan libres, intramesentéricas, contenidas en el meso del colon sigmoide que no está adosado y ha conservado su movilidad.

Pero esta disposición esquemática no siempre se realiza. El colon izquierdo es una asa intestinal en vía de evolución y que tiende a adosarse cada vez más (Duval). Frecuentemente, en efecto, la coalescencia del mesenterio se prolonga por el lado de la línea media; el colon sigmoide se fija, y con esta fijación el mesosigmoide desaparece. A este tipo de colon iliopélvico fijo corresponden arterias sigmoideas fijas y subperitoneales. La extensión del adosamiento del mesenterio terminal es, pues, en definitiva lo que crea los diversos tipos de colon izquierdo y al mismo tiempo las variaciones en la disposición de su sistema arterial nacido de la arteria mesentérica inferior.

**2.° Tronco de la arteria mesentérica inferior.** — La arteria mesentérica inferior es la más baja de las ramas colaterales de la aorta (fig. 406).

*A*. Origen, trayecto y terminación. — Nace de la cara anterior de la aorta, algo a la izquierda de la línea media, debajo de la arteria mesentérica superior, de la que la separa la tercera porción del duodeno, y por debajo de las arterias espermáticas, a 4 ó 5 centímetros por encima de la bifurcación de la aorta, a la altura del disco que separa la tercera de la cuarta vértebras lumbares.

He aquí, según Cosy, las variaciones de origen más frecuentes de la arteria mesentérica inferior. Este autor toma como punto de referencia la bifurcación de la aorta y el esqueleto.

En relación con la bifurcación de la aorta, la arteria mesentérica inferior nacería:

| | | |
|---|---|---|
| 3 centímetros por encima de la bifurcación | 66 | veces |
| 4 » » » | 42 | » |
| 5 » » » | 10 | » |
| 6 centímetros y más por encima de la bifurcación | 2 | » |

En relación con el esqueleto:
Porción media de la tercera lumbar, 38,5 por 100 de los casos.
Porción inferior de la tercera lumbar, 30 por 100.
Porción superior de la tercera lumbar, 20 por 100.
Disco entre la segunda y la tercera lumbares, 10 por 100.
Porción inferior de la segunda lumbar, 1,5 por 100.

Partida de la cara anterior de la aorta, la arteria mesentérica inferior se dirige oblicuamente abajo y a la izquierda. Luego, a la altura del promontorio, se inclina hacia dentro para llegar de nuevo a la línea media por delante del sacro. En su conjunto describe, pues, una ligera curva de concavidad derecha, con sus dos extremos situados en la línea media.

La arteria mesentérica es prolongada por la arteria hemorroidal superior, que constituye su rama terminal. No hay límite preciso entre estas dos arterias. Arbitrariamente, se admite que el límite se encuentra en la unión del sigmoide y el recto, es decir, en la línea media, a la altura de la tercera vértebra sacra.

*B.* Relaciones. — Desde el punto de vista de las relaciones, se pueden considerar en la arteria mesentérica inferior dos segmentos:

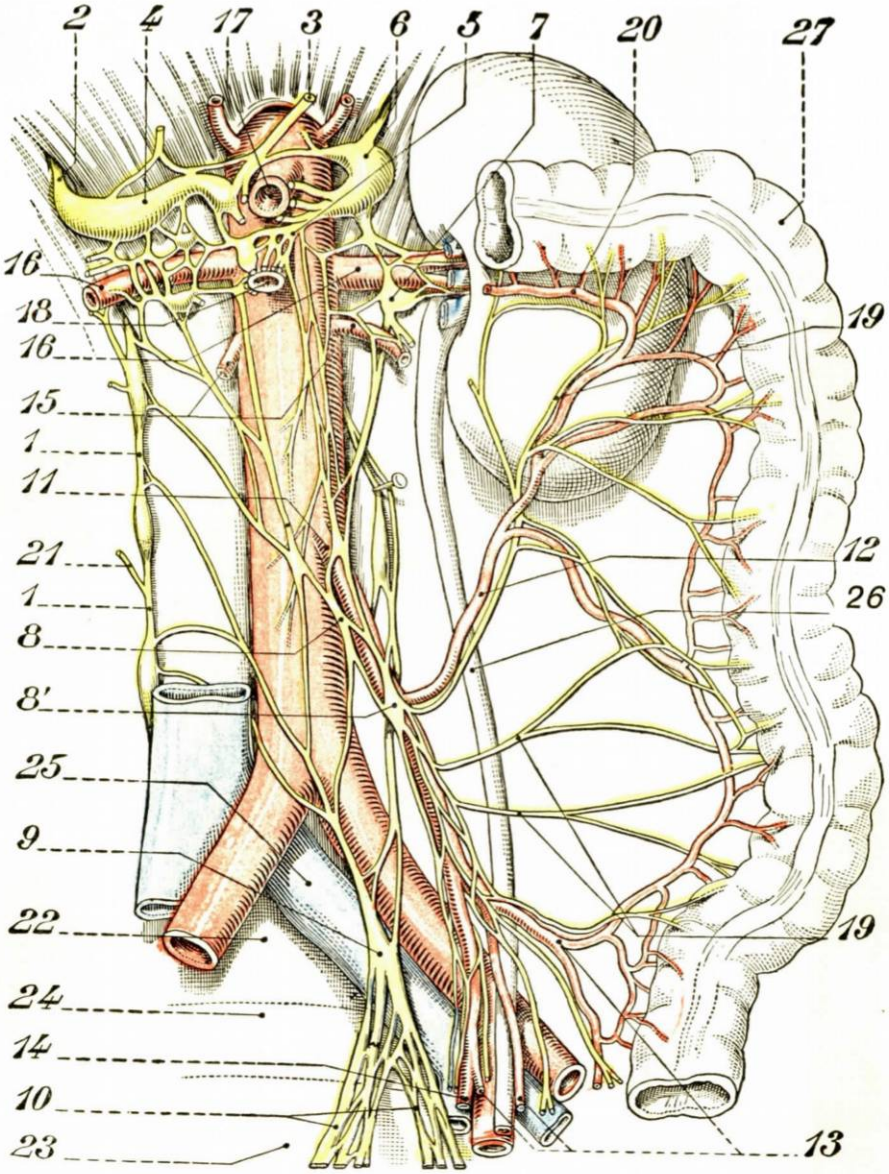


Fig. 406

Simpático abdominal. Plexo mesentérico inferior. Nervio presacro y sus orígenes.

1, cadena simpática lumbar derecha. — 2, nervio esplácnico mayor derecho. — 3, nervio neumogástrico derecho. — 4, ganglio semilunar derecho y asa memorable de Wrisberg. — 5, ganglio y plexo mesentéricos superiores. — 6, ganglio semilunar izquierdo. — 7, ganglio aórticorrenal y plexo renal. — 8, plexo mesentérico inferior. — 8', ganglio mesentérico inferior. — 9, nervio presacro. — 10, nervios hipogástricos. — 11, arteria mesentérica inferior. — 12, arteria cólica superior izquierda. — 13, arterias sigmoideas. — 14, arteria hemorroidal superior. — 15, arteria espermática. — 16, arteria renal. — 17, tronco celíaco. — 18, arteria mesentérica superior. — 19, 19, nervios del colon izquierdo. — 20, arco de Riolano. — 21, rami communicantes. — 22, V vértebra lumbar. — 23, sacro. — 24, disco intervertebral que separa $L^5$ de $S^1$. — 25, vena ilíaca primitiva. — 26, uréter izquierdo. — 27, ángulo izquierdo del colon.

a) *Segmento superior.* — En este segmento la arteria es oblicua hacia abajo y a la izquierda y transcurre bajo el peritoneo parietal posterior para venir a introducirse en la raíz primitiva del mesocolon pélvico.

*Por detrás*, queda primero pegada a la cara anterior de la aorta; luego se desprende de ella inclinándose a la izquierda para venir a descansar en la cara anterior del psoas izquierdo. Cruza la cadena simpática lumbar izquierda, que queda aplicada al plano láteroverte-bral.

Según HOVELACQUE, nunca se separa de la aorta más de un centímetro hacia la izquierda.

*Por delante*, está cubierta en su origen por la tercera porción del duodeno, que así se encuentra preso en una verdadera pinza arterial formada por las dos arterias mesentéricas, superior arriba, inferior abajo.

*A la derecha*, la arteria corresponde a la aorta, cuyo lado izquierdo sigue.

*A la izquierda*, se aproxima al uréter y a los vasos espermáticos izquierdos, que descienden por fuera paralelamente a ella.

b) *Segmento inferior.* — A la altura del promontorio, la arteria mesentérica inferior penetra en la raíz primaria del mesocolon sigmoide, donde queda contenida hasta su terminación en la línea media, a la altura de la tercera vértebra sacra. En este trayecto cruza el paquete de los vasos ilíacos primitivos izquierdos cerca de su origen.

A la altura del promontorio puede igualmente encontrarse bastante próxima al nervio presacro y representar un peligro en el curso de la resección de este nervio (COTTE, ROUSSEL, *Tesis de París*, 1926).

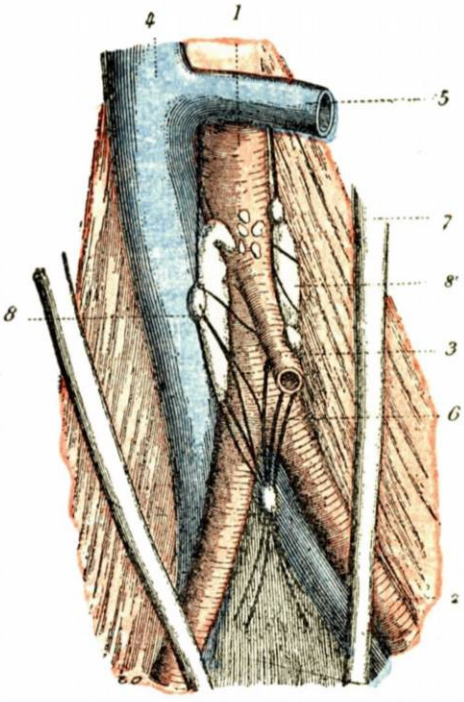


FIG. 407

Organos parasimpáticos de un recién nacido (según ZUCKERKANDL).

1, aorta. — 2, arteria ilíaca primitiva. — 3, mesentérica inferior. — 4, vena cava inferior. — 5, vena renal izquierda. — 6, plexo aórtico. — 7, uréter. — 8, 8', órganos parasimpáticos derecho e izquierdo (entre los dos, en la cara anterior de la aorta, se ven algunos pequeños órganos parasimpáticos accesorios).

c) *Relaciones vásculonerviosas.* — Por último, en su trayecto, la arteria mesentérica inferior está en relación con:

α) *La vena mesentérica inferior.* — Pegada a la cara izquierda de la arteria en su segmento inferior, esta vena la abandona en el vértice de su curva para hacerse satélite de la arteria cólica izquierda superior, con la que forma el arco vascular de Treitz (véase *Duodeno*).

β) Los *ganglios linfáticos.* — Estos se hallan escalonados en el trayecto de la mesentérica inferior en varios grupos superpuestos que reciben los linfáticos del recto y del colon izquierdo. Sus vías eferentes van al confluente portal común retropancreático (vía principal) y al grupo ganglionar periaórtico-cava (vía accesoria) (DESCOMPS y TURNESCO) (véase pág. 406).

γ) *Plexo nervioso mesentérico inferior.* — Está representado por una lámina ganglionar plexiforme, el ganglio mesentérico inferior, en el origen del vaso que

enlaza (fig. 406). Igualmente, la arteria contrae íntimas relaciones con los paraganglios abdominales (fig. 407).

**3.° Ramas colaterales. Arterias cólicas izquierdas.**—Estudiaremos: 1.°, los *troncos arteriales;* 2.°, las *ramificaciones arteriales* en contacto con el intestino.

*A.* Troncos arteriales. — *Modo de origen de las arterias cólicas izquierdas.* — El modo de origen de las arterias cólicas izquierdas ha sido diversamente descrito por los autores.

En nuestras antiguas ediciones (Testut) describíamos tres arterias cólicas que nacen separadamente de la mesentérica inferior: la *arteria cólica superior*, para el ángulo izquierdo; la *arteria cólica media*, para el colon descendente; la *arteria cólica inferior*, para el colon sigmoide.

Poirier admite que las ramas colaterales nacen de la mesentérica por un tronco común: el *tronco de las arterias cólicas izquierdas*. Este tronco, nacido de la mesentérica, sigue la arteria ilíaca primitiva izquierda, penetra en el espesor del mesocolon pélvico y se divide *ad modum tridentis* en tres arterias cólicas izquierdas: superior, media e inferior.

Actualmente, los anatomistas y cirujanos que han estudiado el modo de ramificación de la arteria mesentérica inferior (Okinczyc, Cunéo, Mondor, Hovelacque), han llegado a las siguientes conclusiones (fig. 408):

El número de las ramas colaterales es en general de dos, raramente tres. En efecto, dos ramas son constantes: la *arteria cólica izquierda superior*, destinada al ángulo cólico, o *arteria del ángulo izquierdo*, y el *tronco de las arterias sigmoideas*. La arteria cólica media destinada al colon descendente falta en general, como rama aislada, pues cuando existe se desprende generalmente de la arteria cólica izquierda superior.

El modo de origen de las colaterales varía. Esquemáticamente se pueden distinguir dos tipos:

*Tipo I. Origen escalonado.* — La arteria cólica izquierda superior nace aisladamente a 2 ó 3 centímetros por debajo del origen de la mesentérica inferior. Las arterias sigmoideas nacen por un tronco común subyacente a la cólica superior.

*Tipo II. Origen en abanico.* — Hay un tronco común para las arterias cólicas izquierdas, que se divide en cólica izquierda superior y arterias sigmoideas.

*B.* Arteria cólica izquierda superior o arteria del ángulo esplénico. — Es una arteria poco voluminosa.

*Origen.* — Nace ora directamente de la mesentérica inferior, a 3 ó 4 centímetros de su origen, por debajo del duodeno, ora del tronco común de las arterias cólicas izquierdas.

*Trayecto.* — Desde su nacimiento sube oblicuamente hacia arriba y a la izquierda, atravesando en sentido diagonal la fosa lumbar.

*Relaciones.* — La arteria cólica izquierda superior es subperitoneal. Avanza debajo de la hoja derecha del mesocolon izquierdo, cuya reunión constituye la *fascia de Toldt*. Cruza la cara anterior del uréter, de los vasos espermáticos y del polo inferior del riñón izquierdo.

Antes de cruzar estos diferentes órganos encuentra la vena mesentérica inferior, con la que constituye el *arco vascular de Treitz* (fig. 408). La mayoría de las veces la arteria sigue a la vena situada ligeramente por encima de ella (50,8 por 100 de los casos). Algunas veces, en lugar de ser superficial, se encuentra por debajo de la vena (14 por 100). El tipo clásico es, pues, el siguiente: la arteria pasa por encima de la vena y la sobrecruza después de un trayecto más o menos largo.

La vena mesentérica inferior se separa de la arteria debajo del riñón para llegar al ángulo duodenoyeyunal, al que rodea.

La arteria cólica izquierda superior, en su trayecto ascendente, puede levantar

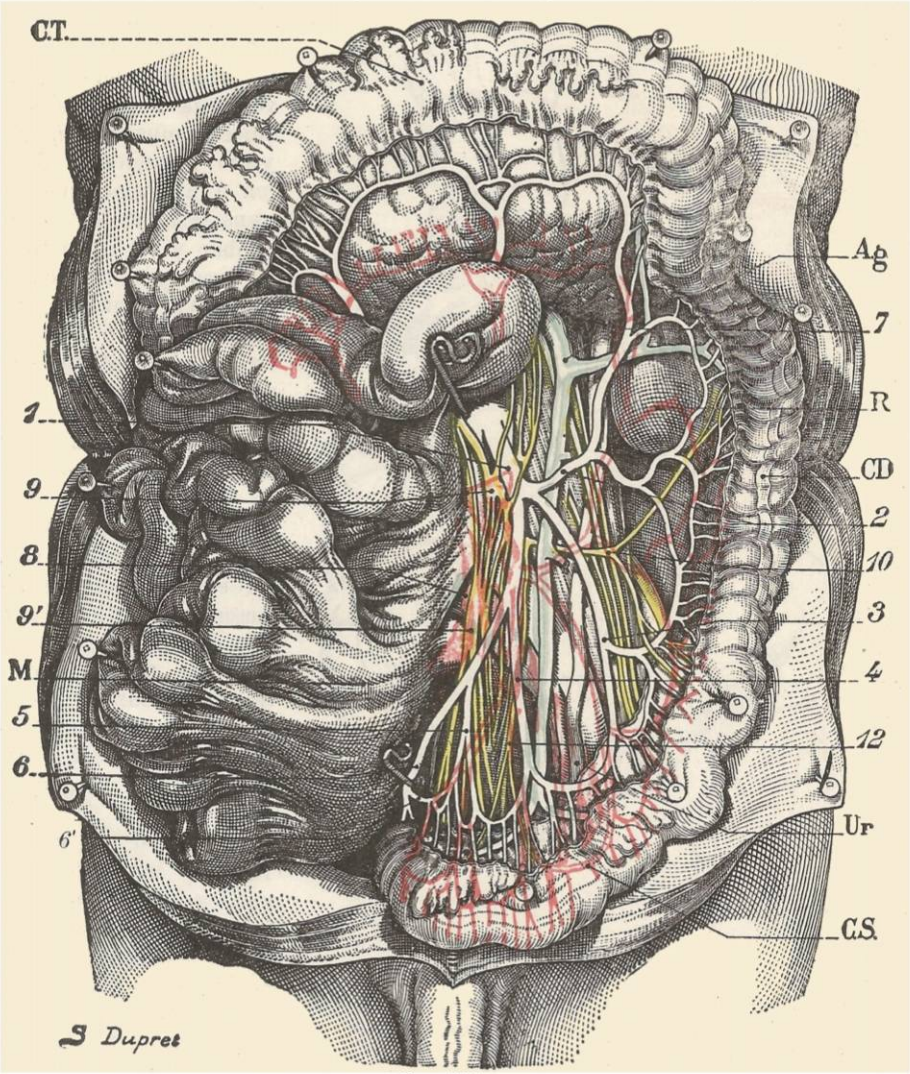


FIG. 408

Arteria mesentérica inferior. Nervios del colon descendente y del colon sigmoide.

M, mesenterio. — C. T., colon transverso. — A. G., ángulo izquierdo. — C. D., colon descendente. — C. S., colon sigmoide. — R, riñón izquierdo. — Ur., uréter izquierdo.

1, arteria mesentérica inferior. — 2, arteria cólica izquierda que riega el colon descendente, el ángulo izquierdo y la mitad izquierda del colon transverso. — 3, 4, 5, arterias sigmoideas superior, media e inferior. — 6, arteria hemorroidal superior. — 6', anastomosis de Sudeck. — 7, vena mesentérica superior. — 8, vena ilíaca primitiva izquierda. — 9, ganglio mesentérico inferior. — 9', plexo preaórtico. — 10, nervio destinado al colon descendente. — 12, nervio destinado al colon sigmoide.

el peritoneo en un pliegue, determinando la formación de la fosita paraduodenal de JONESCO.

*Terminación.* — Finalmente, a 5 centímetros del ángulo cólicosplénico se divide en dos ramas: una superior, otra inferior.

La *rama superior* pasa al mesocolon transverso y contribuye a formar el arco de Riolano, anastomizándose con una rama homóloga de la arteria cólica derecha superior (véase *Colon transverso*).

La *rama inferior* sigue el colon descendente y va a anastomizarse con el ramo ascendente de la primera arteria sigmoidea.

*Rama colateral.* — A veces la arteria cólica izquierda superior, en su trayecto ascendente, da origen a un ramo que cruza transversalmente la fosa lumbar y va a terminar en el arco yuxtacólico: este ramo representa la *arteria cólica media* o *arteria del colon descendente* de los clásicos.

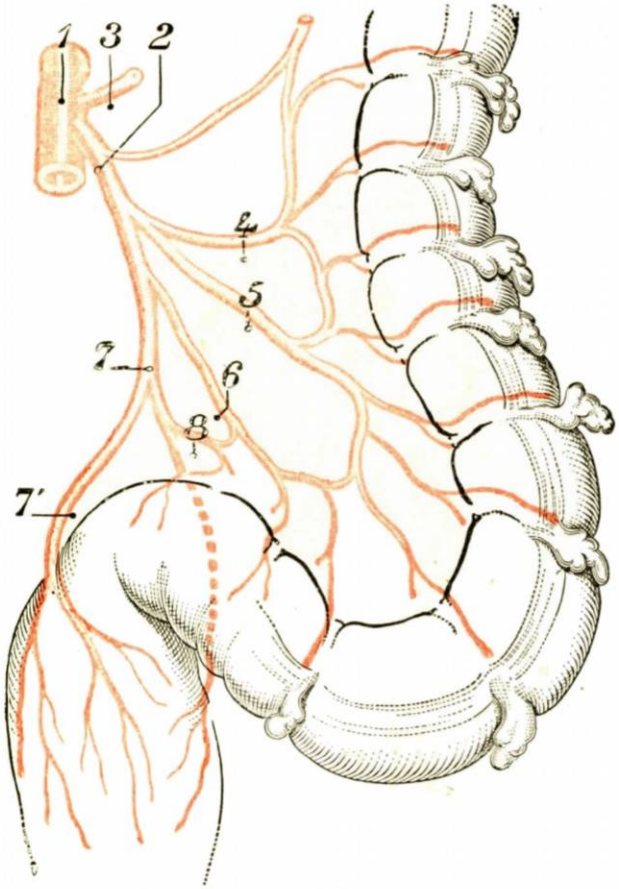


Fig. 409

La parte inferior de la arteria mesentérica inferior. Circulación del colon íliopélvico *(semiesquemática)*.

1, arteria mesentérica inferior. — 2, tronco común a las sigmoideas y a una cólica izquierda inferior. — 3, tronco de la arteria del ángulo izquierdo. — 4, sigmoidea superior. — 5, sigmoidea media. — 6, sigmoidea inferior. — 7, arteria hemorroidal superior. — 7', su rama anterior. — 8, anastomosis de Sudeck que parte de la rama posterior de la hemorroidal superior, cuyo recorrido está indicado en línea de puntos gruesos.

C. Arteria cólica izquierda inferior o tronco de las arterias sigmoideas. — *Origen.* — Las arterias sigmoideas pueden nacer aisladamente de la mesentérica inferior; *pero* esto ocurre rara vez. Generalmente proceden de un tronco común desprendido de la mesentérica, que se divide en arterias sigmoideas después de un corto trayecto.

*Número.* — En general hay tres arterias sigmoideas. Pero como el colon sigmoide es un segmento de intestino en vía de evolución y tiene una longitud muy variable, existen variaciones en el número de arterias sigmoideas que corresponden a estas variaciones de longitud. Hay sigmoides cortos que sólo poseen dos arterias; hay sigmoides largos con cuatro arterias. De un modo general, el número de las arterias tiende a aumentar siempre que el intestino se hace más largo y más móvil; tiende a diminuir cuando es corto y más fijo.

*Relaciones.* — Un hecho es constante: «las arterias sigmoideas están contenidas en el espesor del mesosigmoide». Pero la disposición de este mesosigmoide varía al infinito (Duval). Según la extensión de su adosamiento al peritoneo parietal posterior, se pueden describir dos disposiciones (Quenu y Duval, *Revue de chirurgie*, 1898).

1.° *Cuando el mesosigmoide es largo y flotante*, las arterias están libres en este meso y flotan con él. Rodean la fosita intersigmoidea por delante. Sólo tienen relaciones remotas con los órganos retroperitoneales que transcurren por el suelo de la fosita intersigmoidea: vasos ilíacos primitivos izquierdos y su bifurcación, uréter izquierdo. Se ve con bastante frecuencia que el tronco de las sigmoideas, cuando está claramente individuado, avanza primero pegado al mesocolon descendente. Cruza aquí la vena mesentérica inferior, que, en general, está detrás de la arteria. Sólo entonces el tronco da sus ramas, que ocupan el espesor del mesosigmoide

2.° *Cuando el mesosigmoide está fijo y adosado*, las arterias sigmoideas están fijadas como el meso y el colon. Son subperitoneales y están en relación directa con los órganos precitados, QUÉNU y DUVAL han precisado bien las relaciones respectivas de cada arteria sigmoidea.

*La arteria sigmoidea superior o izquierda* avanza por fuera de los vasos ilíacos externos y cruza la cara anterior del uréter izquierdo (fig. 409, 4).

*La arteria sigmoidea media* desciende precisamente por delante de la bifurcación de la arteria ilíaca primitiva y por la cara anterior de la arteria hipogástrica. Está igualmente por delante del uréter izquierdo (fig. 409, 5).

*La arteria sigmoidea inferior o derecha* desciende hacia la parte terminal del colon sigmoide (fig. 409, 6). Está muy próxima a la parte inferior de la arteria mesentérica inferior y de la hemorroidal superior. Así pues, en el caso de adosamiento, las arterias sigmoideas tienen íntimas relaciones con los vasos ilíacos y el uréter. Pero están separadas de ellos por la fascia de adosamiento retrocólica. Esta fascia es avascular, pues no existe ninguna comunicación entre la vascularización del plano intestinal y la del plano parietal. El desprendimiento coloparietal (DUVAL) es, pues, fácil y permite restablecer cómodamente la movilidad primitiva del asa sigmoidea fijada y de su meso. Las arterias que están por delante de la fascia se movilizan fácilmente (véase *Colon iliopélvico)*.

*D*. RAMA TERMINAL. ARTERIA HEMORROIDAL SUPERIOR. — a) *Tronco*. — La arteria hemorroidal continúa la dirección de la arteria mesentérica inferior por debajo de un plano que pasa por la unión del recto y el colon sigmoide, es decir, a la altura de la tercera vértebra sacra. Esta arteria, que pertenece a la porción elevada del recto pélvico, es la más voluminosa y la más importante de las arterias del recto. Desciende verticalmente por la línea media sacra, contenida en la raíz vertical primaria del mesosigmoide. Representa la arteria terminal del intestino terminal.

A la altura de la tercera vértebra sacra abandona el mesocolon pélvico y llega al recto por su cara dorsal. Perfora la vaina fibrosa de esta víscera y se ramifica entre la capa muscular del recto y la hoja posterior de la vaina conjuntiva. El punto donde llega al recto, marcado por la presencia de voluminosos ganglios, representa el verdadero «hilio del recto» (para más detalles véase más adelante, *Recto)* (MONDOR).

b) *Ramas de bifurcación*. — La arteria hemorroidal superior se bifurca unas veces por encima del recto en el mismo espesor del mesocolon, otras veces en contacto con la parte posterior y superior del recto.

Hay dos *ramas principales* que van divergiendo:

1.° La *rama derecha* es la más considerable; desciende por la pared posterior y se agota en la cara derecha del recto. Su distribución es, pues, principalmente posterior.

2.° La *rama izquierda*, menos voluminosa, cruza la cara izquierda del recto y se ramifica en su cara anterior.

A estas ramas principales hay que añadir *ramas accesorias:*

1.° Dos pequeñas arterias nacidas muy arriba del mismo tronco de la hemorroidal superior, antes de su bifurcación, rodean transversalmente el recto alto (DRUMMOND).

2.° Una rama desciende verticalmente por la cara posterior de la ampolla rectal hasta el suelo pélvico, la *arteria ácigos del recto de* KONSTANTINOVITCH, la *arteria dorsal del recto* de QUÉNU.

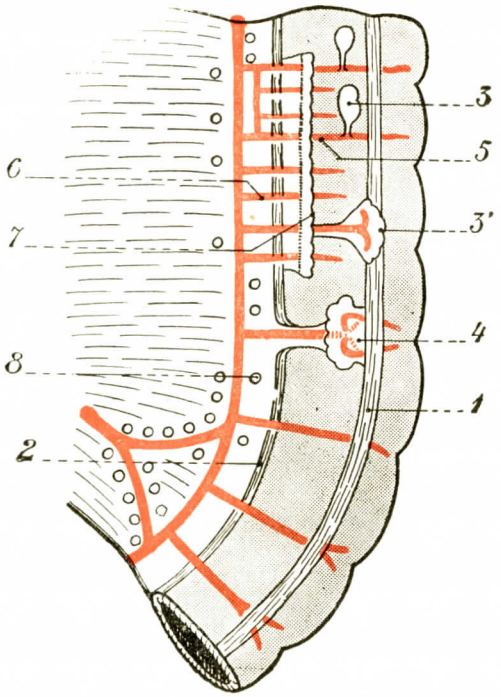


FIG. 410

Vascularización del colon. Tipo de colon descendente en el recién nacido (según MEILLIÈRE).

1, cintilla anterior o libre. — 2, cintilla mesocólica. — 3, apéndice epiploico. — 4, apéndice epiploico levantado. — 5, vaso recto largo. — 6, vaso recto corto. — 7, franja velamentosa marginal. — 8, glóbulos adiposos, primeros bosquejos de la grasa mesocólica.

De estas diversas ramas nacen otras terminales que descienden por las paredes rectales, luego atraviesan la capa musculosa. A lo largo de estos ramos están diseminados los ganglios del primer relevo linfático del recto (*ganglios pararrectales de Gerota*). Estos ramos se anastomizan longitudinalmente en la superficie del recto con ramas situadas más interiormente, que vienen de las hemorroidales medias e inferiores. Estas anastomosis, por lo demás, son muy variables y faltan a menudo, pues la arteria hemorroidal superior tiende hacia el tipo terminal.

Sea lo que fuere, es curioso notar con HARTMANN la diferencia entre el sistema arterial cólico y el sistema arterial rectal. Mientras que en el colon, como vamos a ver, las arterias se disponen en arcos superpuestos y anastomizados y llegan al intestino en sentido transversal, tienen en el recto el tipo vertical y descienden longitudinalmente a lo largo del intestino.

**4.° Arcos arteriales del colon.** — a) *Disposición general.* — De un modo general, cada tronco arterial destinado al intestino grueso, desde el ángulo íleocecal, se divide a distancia variable en una rama ascendente que va a anastomizarse con la rama descendente del tronco suprayacente, y una rama descendente que va a anastomizarse con la rama ascendente del tronco subyacente. Se tiene en definitiva un *arco principal*, voluminoso, la *arteria marginal del colon* (DRUMMOND). Este *arco marginal*, como le denomina también MONDOR, o *arco paracólico*, es el homólogo del vaso paralelo que hemos visto a lo largo del intestino delgado. De este arco yuxtaintestinal se ven partir los vasos terminales o vasos rectos. Recordemos que este arco se continúa en el colon transverso con el arco homólogo constituído por la cólica media, rama de la arteria mesentérica superior, y se reúne abajo con el territorio de la hemorroidal superior.

b) *Disposición especial de los arcos según las diferentes partes del colon.* — La disposición esquemática que hemos descrito varía según los niveles considerados.

El arco único principal es constante en toda la longitud del colon, pero en ciertos puntos se sobreañade al de los arcos accesorios, delgados y cortos, secundarios, pero cuya importancia puede ser considerable desde el punto de vista de la suplencia vascular, cuando el arco principal se ha destruído o ligado. Los arcos secundarios desempeñarán, pues, el papel de vías anastomóticas suplementarias (véase más adelante, *Vascularización del colon transverso*).

Estos arcos accesorios secundarios son particularmente manifiestos: 1.°, *en el ángulo derecho y en el ángulo izquierdo*, donde existen dos o tres series de arcos. La parte media del mesocolon transverso no posee, en general, sino un arco único; 2.°, *en el colon descendente*, en donde el arco yuxtaintestinal parece único; es ora ininterrumpido, ora segmentado y reforzado por la arteria accesoria del colon descendente, rama de la arteria cólica izquierda superior. Alejado del intestino en sus dos extremos, el arco principal se aproxima a él en su parte media. Existen en realidad en el colon descendente dos arcos accesorios delgados y cortos que, en general, nacen de los vasos derechos que llegan al intestino; 3.°, en el *colon sigmoide*, como en toda asa móvil, existen varias series de arcos arteriales que proceden de las divisiones de las arterias sigmoideas. El número de estos arcos superpuestos es variable. Variable es también su posición en el mesosigmoide, pues unas veces están muy próximos al borde del colon y otras alejados de él, en pleno meso. En realidad, cuanto más nos alejamos del intestino, es decir, cuanto más nos alejamos de la zona de los arcos, más riesgos hay de interesar en el curso de una intervención el tronco de las sigmoideas (Cunéo).

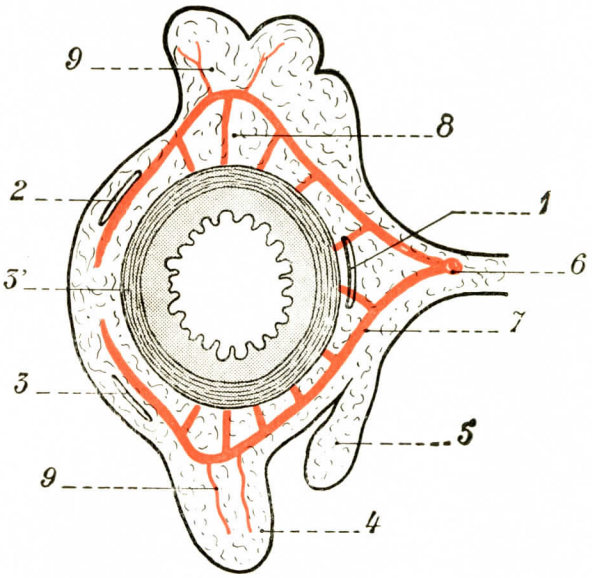


Fig. 411

Vascularización del colon. Corte del colon a nivel de un vaso recto largo (según Meillière).

1, cintilla mesocólica. — 2, cintilla distal. — 3, cintilla normal. — 3', capa muscular circular. — 4, apéndice epiploico. — 5, franja adiposa marginal. — 6, arco arterial yuxtacólico principal. — 7, vaso recto largo. — 8, ramo intestinal. — 9, ramo epiploide.

La unión del arco más inferior con el territorio de la hemorroidal superior se hace por un ramo particular al que se ha dado el nombre de sigmoidea inferior o *sigmoidea ima*. Este ramo anastomótico constante es de calibre y disposición variables. Se le ha hecho desempeñar un papel considerable en la cirugía del colon sigmoides y del recto. Representa el *punto crítico de Südeck*. Esta zona anastomótica no parece merecer toda la importancia que se le atribuye. Pero el sistema anastomótico que une las arterias sigmoideas a la hemorroidal superior impone, en todo caso, la ligadura alta de los troncos arteriales, al pie del meso, siempre que se quiere bajar hacia el ano un segmento del sigmoides respetando su circulación arterial.

**5.° Ramas terminales.** — Las ramas terminales están constituídas por *vasos rectos largos* y *vasos rectos cortos*, comparables a los que hemos descrito en el intestino delgado.

El arco yuxtacólico principal da origen a vasos rectos largos, que llegan a las caras laterales del intestino. Penetran bajo las cintillas más alejadas de la inserción del mesocolon (cintillas distales) y se anastomizan en el borde libre del intestino. En su trayecto están en relación con la base del pedículo de los apéndices epiploicos. Pueden hasta describir una asa en el interior de este apéndice (fig. 410, 4). No hay que olvidar esta relación cuando se practica el *desengrasamiento* del intestino grueso en el curso de una sutura operatoria (MEILLIÈRE), pues la herida de un vaso recto puede comprometer la vitalidad del territorio donde aquél se distribuye. El origen de estos vasos rectos alterna, pues, en el arco principal, estando uno destinado a una cara, el otro a la otra cara (fig. 411). Sin embargo, existen vasos largos que se dividen, como en el intestino delgado, en dos ramos, formando una pinza vascular que abarca cada cara del intestino grueso. Sea como fuere, después de haber dado ramas colaterales, se agotan en varias ramas terminales que se anastomizan simétricamente con las ramas terminales de las arterias de la cara opuesta. De ello resulta la formación de anillos o brazaletes arteriales pericólicos. Bajo la serosa, también los vasos rectos se anastomizan con los vasos cortos de que vamos a hablar.

Los *vasos cortos*, más delgados, más numerosos, nacen ora de los vasos largos, ora de arcos accesorios (fig. 410). Estos arcos accesorios están constituídos por anastomosis que unen entre sí los grandes vasos rectos. De ello resultan una serie de arcos delgados, situados más cerca del intestino que el arco principal. Del plano o de los planos de arcos accesorios nacen los vasos cortos, siempre más delgados y numerosos que los vasos largos. Algunos de ellos pueden nacer excepcionalmente del arco principal. Los vasos cortos no suelen exceder la zona mesocólica del intestino grueso. Estos ramos se anastomizan con los de los vasos largos debajo de la serosa, para formar el *plexo subseroso*, del que parten ramos múltiples que constituyen los vasos musculares y los vasos de la mucosa. Parece que la terminación de los vasos contenidos en el interior de las túnicas intestinales tiene un carácter terminal.

En resumen, existe un doble sistema de vasos rectos: los vasos largos y cortos. Cada vaso largo tiene bajo su dependencia un territorio cólico de forma triangular cuyo vértice corresponde al borde mesocólico y cuya base corresponde al borde libre (MEILLIÈRE). Los vasos cortos constituyen un rico sistema intermediario, tendido entre el arco principal y el borde mesocólico del intestino.

### B. — VASCULARIZACIÓN VENOSA

Las venas del intestino grueso se originan en la túnica mucosa y en la muscu-losa. Consideraremos, al tratar del recto, los caracteres particulares de sus orígenes. Las venas submucosas del conducto anal presentan caracteres muy especiales congénitos para unos, adquiridos para otros (ampollas venosas anales). En este extremo del tubo digestivo el sistema venoso posee una doble vía de evacuación una se establece por las venas hemorroidales medias e inferiores, hacia el sistema cava inferior; la otra por las venas hemorroidales superiores, anastomizadas con las precedentes, hacia el sistema porta.

Los ramos que parten del colon siguen en general un trayecto paralelo al de las arterias en lo que se refiere al territorio de la mesentérica superior. No obstante, hemos visto ya, a propósito de la vena mesentérica superior, que las venas del ángulo derecho y de la porción derecha del colon transverso abandonan el

trayecto arterial para desembocar en el lado derecho de la vena porta, después de haber recibido la vena gastroepiploica derecha.

La vena hemorroidal superior y las venas sigmoideas confluyen en un tronco único que constituye el origen de la vena mesentérica inferior. Esta convergen-

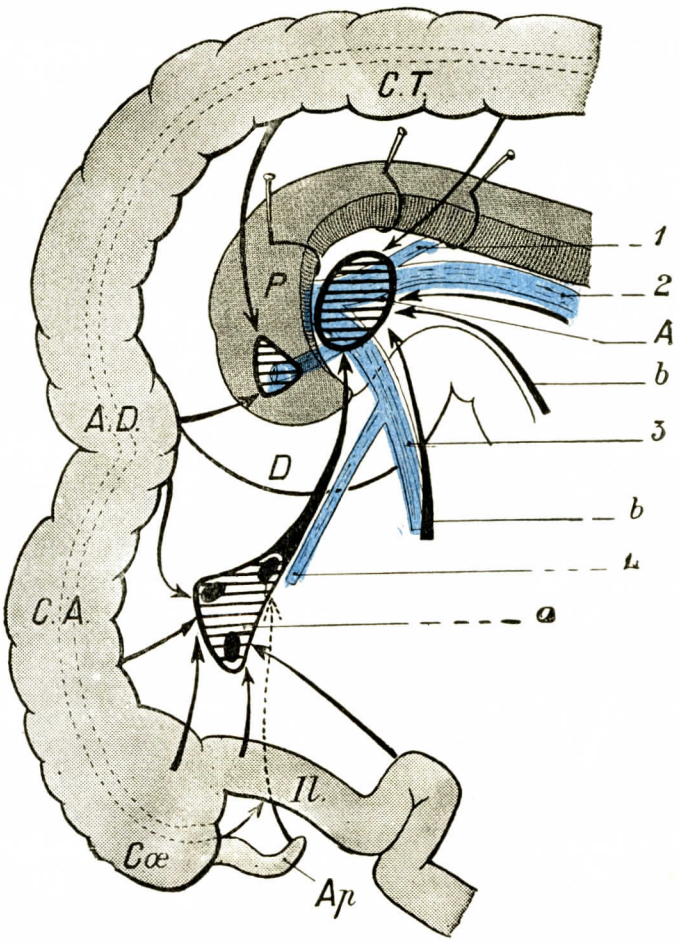


FIG. 412

Las dos corrientes linfáticas del íleon y del yeyuno (*esquema* según TURNESCO).

Il., íleon. — Cœ., ciego. — Ap., apéndice. — C. A., colon ascendente. — D. A., ángulo derecho. — C. T., colon transverso. — P., páncreas. — Du., duodeno.

1, vena esplénica. — 2, vena mesentérica inferior. — 3, vena mesentérica superior. — 4, vena ileocecoapendiculocólica.

*a*, corriente del íleon que se reúne al confluente de los cólones derechos. De este confluente los linfáticos terminan en A, confluente portal retropancreático. Obsérvese que estos linfáticos son alcanzados por los del colon transverso. — *b*, corriente del yeyuno que forma el confluente mesentérico, que termina también en el gran confluente portal retropancreático.

cia se efectúa en el estrecho superior, a la altura de la articulación sacroilíaca. La vena, así formada, va a pasar por fuera de la arteria, cruzando, al pasar por detrás, el tronco de las arterias sigmoideas o ramas de bifurcación. Más arriba, la vena mesentérica inferior cruza el tronco de la arteria del ángulo izquierdo;

luego, pasando por detrás de ella, sube a la región lumbar, para describir en la parte superior de esta región un codo que la conduce hacia el ángulo duodenoyeyunal. Su adosamiento a la arteria del ángulo izquierdo constituye el arco vascular de Treitz. Este arco es arterial en la primera parte de su curva, es decir, en su mitad izquierda. Unicamente es venoso en su mitad derecha. Se engruesa en el curso del camino por medio de venas sigmoideas y cólicas izquierdas. Una vena particular del ángulo izquierdo alcanza a menudo el vértice de su cayado. Más lejos desaparece detrás del ángulo duodenoyeyunal, para alcanzar la región duodenopancreática, donde termina en la vena esplénica. Hemos visto, al estudiar el duodeno, el papel que desempeñaba esta vena en la determinación de ciertas fositas (véase *Fositas duodenales).*

## C. — Linfáticos del colon

La circulación linfática del colon ha sido objeto de estudios precisos durante estos últimos años (Descomps y Turnesco, Jamieson y Dopson, Richard, etc.). Las redes de origen se disponen en dos redes valvuladas: una, profunda, en la capa muscular; la otra, superficial, subperitoneal. De la red superficial nacen vasos eferentes provistos de válvulas. Como en el intestino delgado, los vasos colectores, llegados al borde hiliar o mesocólico, se anastomizan entre sí y forman, por esta anastomosis, un arco continuo, festoneado, que sigue el contorno inferior o interno del marco cólico. A este nivel existen, aplicados junto a los colectores de origen, pequeños nódulos linfáticos, los *ganglios epicólicos de Jamieson y Dopson.* Así se encuentra constituído un primer plano linfático, formado por la corriente marginal y el primer relevo ganglionar. Se puede dar a este plano el nombre de *plano periférico* o *paraintestinal.*

De esta corriente marginal parten vías de evacuación menos numerosas, que constituyen una corriente que conduce la linfa hacia un plano de ganglios intermedios.

De estos ganglios intermedios parten linfáticos que alcanzan los ganglios centrales.

El trayecto de las corrientes linfáticas sigue en general el trayecto de los vasos. Se establecen de ordinario tres grandes corrientes cólicas: derecha, media e izquierda, que terminan finalmente, después de los relevos de los ganglios periféricos intermedios y centrales, en una masa ganglionar situada detrás del páncreas, la misma que hemos estudiado al tratar del intestino delgado y del mesenterio y que se denomina el *confluente común retropancreático,* o también *confluente portal* (figura 412). Este confluente está en relación con el origen de la arteria mesentérica superior y la aorta a la izquierda, con la terminación de la esplénica engrosada con la mesentérica inferior por arriba, la vena mesentérica inferior y el tronco porta a la derecha. El origen de la vena porta está, pues, en contacto con un inmenso confluente linfático, que recoge, a la derecha, los colectores cólicos derechos, gástricos y hepáticos, así como los del intestino delgado; por arriba desembocan el pedículo medio y las corrientes duodenopancreáticas. En cuanto a la parte izquierda, menos voluminosa, recibe la corriente de los cólones izquierdos, así como los colectores esplénicos y los troncos gástricos superiores. En este punto confluyen la corriente intestinal derecha y la corriente intestinal izquierda, de modo que forman una masa única delante de la vena porta y debajo de esta vena, entre sus ramas de bifurcación.

Estudiaremos más detalladamente, al tratar de cada segmento del intestino, las vías linfáticas que de él emanan.

## D. — Nervios

La inervación del intestino grueso deriva de los plexos mesentéricos superior, inferior e hipogástrico. Los plexos contienen a la vez fibras simpáticas y parasimpáticas.

Recientes estudios se han propuesto precisar la parte que corresponde al sistema simpático, con el fin de ejercer quirúrgicamente una acción sobre la movilidad cólica (cirugía del mega y del dólicocolon). Según Mallet-Guy y Stagnara, cada segmento cólico dependería de un segmento preciso de la cadena simpática lumbar. Courty y Guerrier, por el contrario, oponen el colon derecho, que se halla bajo la dependencia del plexo mesentérico superior, que no recibiría ninguna rama del simpático lumbar, y el colon izquierdo, que es inervado por el plexo mesentérico inferior, en el que las fibras de origen esplácnico están enriquecidas por un importante contingente salido de las cadenas simpáticas lumbares. Nuestras investigaciones (Latarjet y De Groat) confirman esta segunda concepción. Esquemáticamente hemos comprobado que la primera porción del intestino grueso, que se extiende del ángulo íleocecal hasta el ángulo izquierdo, posee inervación simple. Por el contrario, la segunda porción presenta una inervación más compleja a medida que se aproxima a su extremo terminal. Finalmente, el último segmento del tubo digestivo (recto) tiene una inervación comparable a la de la vejiga. En efecto, a las fibras del sistema autónomo se añaden las fibras del sistema cerebrospinal, fibras que le suministran los filetes anastomóticos del segundo, tercero y cuarto pares sacros por mediación del ganglio de la lámina nerviosa, de la lámina hipogástrica (véase *Nervios del recto*).

Antes de terminar en el colon y la parte superior del recto, los nervios se agrupan en cuatro pedículos principales: el primero es satélite de la arteria íleocecoapendículocólica y de sus ramas; proviene del plexo mesentérico superior. Hemos encontrado cerca del ángulo íleocecal, en los nervios que se anastomizan en este punto, pequeñas masas del tamaño de una cabeza de alfiler de vidrio, que probablemente son ganglios. Un filete nervioso, bastante voluminoso, bien individuado, acompaña a los vasos ascendentes para inervar el colon ascendente y anastomizarse con su ramo procedente del ángulo derecho.

El segundo pedículo comprende los *nervios cólicos transversos*. Provienen del plexo mesentérico superior y siguen la arteria cólica derecha superior y la cólica media. Los estudiaremos más en detalle a propósito del colon transverso.

El tercer pedículo proviene del *ganglio* o *plexo mesentérico inferior* (fig. 406). En el origen de la arteria mesentérica inferior existe un plexo, denso, apretado, que ofrece pequeñas masas ganglionares, único o en pedazos. Este plexo está aumentado por filetes procedentes del plexo mesentérico superior y hasta a veces del plexo celíaco, filetes que siguen la vena mesentérica inferior. Este plexo se prolonga alrededor del tronco de origen de las arterias sigmoideas. A partir de este punto se desprenden filetes independientes para penetrar en el mesosigmoide y anastomizarse aquí en arcos antes de terminar en el intestino. El asa nerviosa más inferior se anastomiza con los filetes que han seguido la terminación de la arteria mesentérica inferior.

La dispersión terminal de las fibras nerviosas explica la tendencia de los cirujanos actuales a atacar al mismo nervio esplácnico (Leriche) para obtener una acción de conjunto sobre el colon.

El cuarto pedículo acompaña a la *arteria hemorroidal inferior*. Llegado al mesorrecto, ciertos filetes se anastomizan con los nervios sigmoideos y con los filetes que provienen de los nervios hipogástricos, ramas de división del nervio presacro.

El ganglio hipogástrico mismo puede suministrar ramos recurrentes, que terminan en estos nervios sigmoideos o rectales superiores.

Desde el punto de vista nervioso, esta independencia del recto explica el fracaso parcial de las operaciones nerviosas sobre el megacolon asociado al megarrecto.

Todos estos filetes nerviosos terminan en las túnicas intestinales, formando dos plexos: uno situado en la túnica muscular, el plexo mesentérico o *plexo de Auerbach;* el otro situado en la submucosa, el *plexo de Meissner.* Los estudiaremos más detalladamente al tratar del ciego (pág. 441).

## ARTICULO VII

## CIEGO Y APENDICE

El ciego (ciego, fondo de saco; en griego, τυφλος, de dónde tiflitis, inflamación del ciego) es la porción inicial del intestino grueso, aquella en la que aboca el intestino delgado. Este abocamiento recíproco de los dos intestinos no se efectúa boca a boca como el del duodeno y el yeyunoíleon. El intestino delgado se abre casi en ángulo recto en la pared lateral del intestino grueso. El orificio, considerablemente estrechado por la válvula íleocecal, forma el límite superior del ciego; podemos, pues, definir el ciego: toda la porción del intestino grueso que se encuentra situada debajo de un plano transversal que pasa por la luz de la válvula íleocecal. Exteriormente no existe límite alguno superior preciso, fijo. El plano horizontal que pasa a igual distancia del borde superior y del borde inferior de la válvula íleocecal determina convencionalmente este límite.

La estructura y las funciones del ciego, particularmente netas en los herbívoros, lo diferencian del resto del intestino grueso. La bolsa cecal da origen a una prolongación cilíndrica que se denomina indiferentemente *apéndice cecal, apéndice vermicular del ciego* o simplemente *apéndice.* Su estudio no puede hacerse aparte del del ciego, en particular en lo que se refiere al peritoneo y a la vascularización. Sin embargo, desde el punto de vista de su situación y de sus relaciones generales, podemos diferenciar ambos órganos uno del otro. Estudiaremos, pues, sucesivamente: 1.°, el ciego; 2.°, el apéndice; 3.°, la estructura del ciego y del apéndice con el peritoneo cecoapendicular y su vascularización.

### § 1. — Ciego

Consideraremos su forma, su configuración exterior, sus dimensiones, sus medios de fijación y sus relaciones.

#### A. — Consideraciones generales

**1.° Forma. Configuración exterior.** — El ciego tiene la forma de una ampolla o de un fondo de saco que se continúa por arriba con el colon y termina por abajo por un fondo liso y uniforme, en el que se abre el apéndice vermicular. La bolsa cecal es irregularmente abollada (fig. 413). Es posible distinguir en él cuatro paredes o caras: *anterior, posterior, externa* o *derecha* e *interna* o *izquierda.* Las tres cintas musculares que nacen en la raíz del apéndice dividen el ciego en tres segmentos, entre los cuales se desarrollan las *abolladuras* o *celdas cecales.* Las abo-

lladuras comprendidas entre la cinta anterior y la cinta posterior son las más desarrolladas. En general son en número de dos, separadas por un profundo surco. De estas dos abolladuras, la inferior forma el *fondo del ciego*. Entre la cinta pósterointerna y la cinta anterior existen también dos abolladuras superpuestas, pero menores, que existen también entre las dos cintas pósteroexterna y pósterointerna.

En el recién nacido el ciego ofrece todavía la forma fetal, forma que es la de un cono o embudo cuya base mira arriba y a la derecha y se continúa con el colon ascendente, mientras que el vértice se afila y se prolonga por el apéndice. La superficie no tiene abolladuras. En el niño, la bolsa se dilata a expensas de las paredes anterior y externa. Según Treves, este desarrollo sería debido a la menor vascularización de la pared cecal en este punto. La dilatación se haría en las regiones de menor nutrición. Nada de esto: la pared externa está capilarizada tan abundantemente como el resto del órgano.

En el curso del crecimiento, el ciego se flexiona sobre sí mismo; su parte superior continúa la dirección del colon, su parte inferior se acoda en ángulo recto sobre la primera (Quénu y Heitz-Boyer). Esta es la razón por la que el apéndice parece implantado en la cara interna. En realidad el apéndice corresponde al fondo del ciego como en el embrión, pero el fondo primitivo del ciego se endereza a consecuencia de la angulación de que acabamos de hablar. Sin tener en cuenta esta angulación, que se asienta en el ciego mismo, se puede decir que el órgano entero se dirige oblicuamente de abajo arriba, de izquierda a derecha y de dentro a fuera. El eje mayor del ciego es casi paralelo al arco de Falopio.

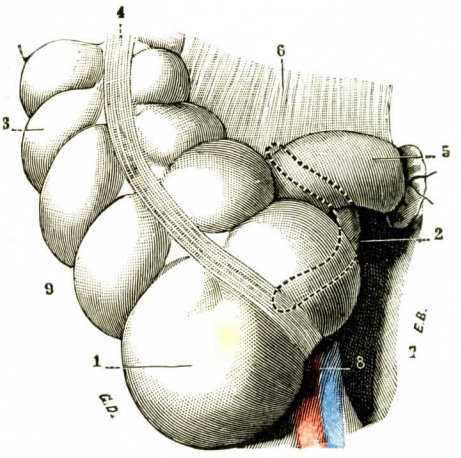


Fig. 413

Ciego visto por su cara anterior *(semiesquemática)*.

1, ciego. — 2, apéndice cecal. — 3, colon ascendente. — 4, cinta longitudinal anterior del intestino grueso. — 5, porción terminal del íleon. — 6, mesenterio. — 7, cavidad de la pelvis menor. — 8, vasos ilíacos externos. — 9, fosa ilíaca interna del lado derecho.

**2.° Dimensiones.** — El ciego medio tiene una altura de 6 a 7 centímetros. Su diámetro ánteroposterior y su diámetro transversal tiene casi las mismas dimensiones. Su capacidad media es de 100 centímetros cúbicos aproximadamente. Las cifras extremas (Charpy) se escalonan entre 10 centímetros cúbicos y 575 centímetros cúbicos. Se trata de ciegos patológicos: el ciego rudimentario o el ciego gigante son ciegos enfermos.

En general no hay diferencia entre uno y otro sexo. El ciego aumenta durante el período de crecimiento. En el anciano, en cambio, tiende a disminuir.

**3.° Medios de fijación.** — El ciego, alojado en la fosa ilíaca derecha, se mueve la mayoría de las veces con la mayor facilidad. Está, en efecto, como veremos, rodeado por el peritoneo en todo su contorno y, a causa de esta disposición, baila libremente en la fosa ilíaca derecha. Sin embargo, está fijo en dos puntos: 1.°, *arriba*, en el punto por donde se continúa con el colon ascendente; 2.°, *abajo* y *adentro*, en el ángulo íleocecal. Por arriba, su fijación es solidaria de la del colon ascendente, es decir, del pliegue peritoneal que liga éste a la

pared abdominal posterior, el *mesocolon ascendente*. TUFFIER ha dado el nombre de *ligamento superior del ciego* al segmento inicial de este meso. El ángulo íleocecal recibe, como es sabido, el polo inferior del mesenterio, cuyas dos hojas van a reflejarse en la fosa ilíaca. Esta inserción se ha denominado *ligamento inferior del ciego* por TUFFIER.

Como veremos al estudiar el peritoneo, el mesocolon ascendente puede prolongarse por el ciego; de ahí la fijación de éste por pliegues posteriores.

La movilidad del ciego depende, pues, de la disposición de su peritoneo, tanto si se trata del mesenterio como del mesocolon ascendente. En general, el ciego es bastante móvil para poder descender hasta un saco herniario o para torcerse alrededor de una línea que lo une al colon ascendente (vólvulo simple). Por el contrario, es necesario un gran defecto de adosamiento del mesocolon derecho para permitir la torsión del ciego con el conjunto del colon derecho (vólvulo del colon derecho).

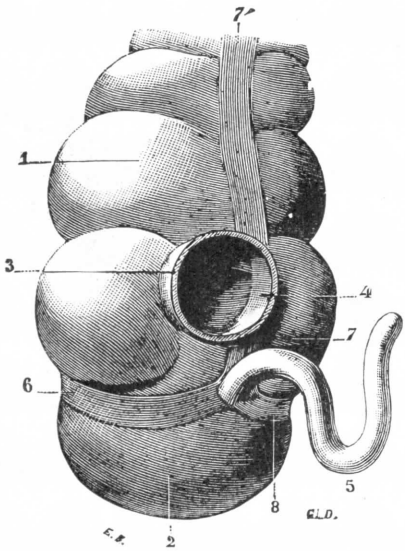


FIG. 414

Ciego visto por su lado interno para mostrar el origen de las tres cintas musculares del intestino grueso *(semiesquemática)*.

1, colon ascendente. — 2, ciego. — 3, íleon. — 4, válvula íleocecal, vista del lado del íleon. — 5, apéndice cecal. — 6, cinta anterior. — 7, 7', cinta pósterointerna. — 8, cinta pósteroexterna.

## B. TOPOGRAFÍA Y RELACIONES

**1.° Situación.** — El ciego es un órgano de la fosa ilíaca interna derecha. Descansa en el suelo ósteomuscular de esta región. Dirigido oblicuamente de abajo arriba y de dentro a fuera, el cilindro cecal se aloja en el ángulo que forma la fosa ilíaca con la pared abdominal anterior y el arco crural. Esta situación, la más frecuente (83 por 100 en el adulto, según TUFFIER y JEANNEL; 55 por 100 en el niño, según LEGUEU, y 70 por ciento en la mujer, según ALGLAVE), recibe el nombre de *posición ilíaca media ordinaria del ciego*.

Otras veces el ciego se eleva y hasta puede alojarse debajo de la cara inferior del hígado. Esta *posición alta* o *elevada* (figura 415), normal en los embriones y fetos algunas semanas antes del nacimiento, es extremadamente rara en el adulto. Se la encuentra en el 1 ó 2 por 100 de los casos. En el niño pequeño esta posición es más frecuente, pues no siempre el ciego ha completado su migración. Según LEGUEU, la proporción de la posición infrahepática es del 25 por 100; el ciego es *prerrenal* en el 6 por 100 de los casos.

En otros casos, por el contrario, el extremo inferior del ciego está por debajo del estrecho superior; el ciego se inclina hacia dentro y abajo, a caballo sobre los vasos ilíacos y encima de la cavidad pélvica. Esta *posición baja* o *pélvica* (fig. 416) puede ser aún más pronunciada, y se ha visto que el ciego descendía hasta el suelo de la pelvis. La posición habitual baja, es decir, refiriéndose a un ciego cuyo fondo está por debajo del estrecho superior, existe en el 15 por 100 de los casos en el hombre y en el 30 por 100 en la mujer.

En algunos casos raros el ciego está en ectopia, siendo así que se le ha podido encontrar detrás del ombligo, en la fosa ilíaca izquierda (fig. 417) o en el fondo de saco de Douglas.

Las relaciones del ciego dependen, naturalmente, de su situación. Las estudiaremos en el adulto, con el ciego en posición ilíaca media.

**Migración del ciego.** — Las diversas situaciones ocupadas por el ciego resultan de un defecto o un exceso de su migración. El ciego está situado primitivamente en la fosa ilíaca izquierda. A continuación, la torsión del asa intestinal le hace efectuar un movimiento casi circular en sentido inverso de la marcha de las manecillas del reloj, constituyendo la arteria mesentérica superior el eje de este movimiento de rotación. Ocupa sucesivamente, durante este largo recorrido, la mitad izquierda del abdomen, pasando de la fosa ilíaca iz-

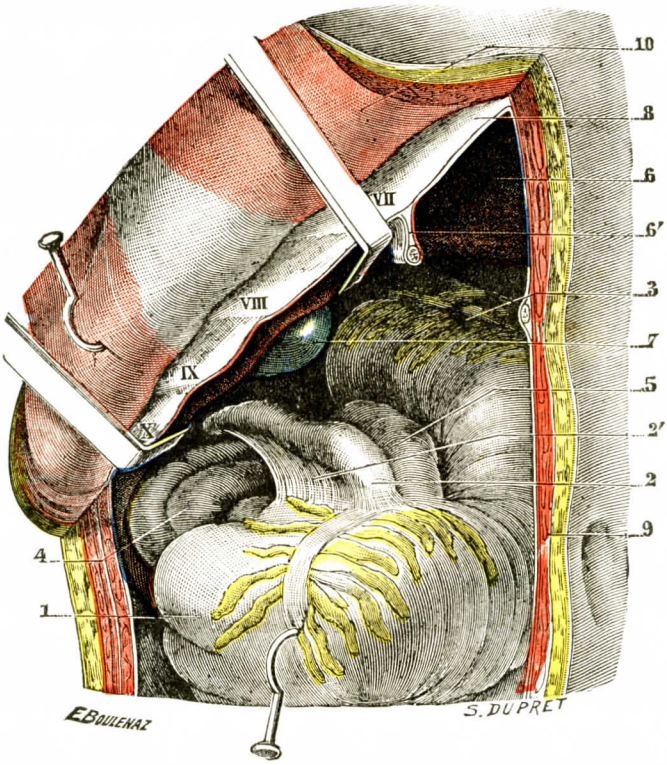


Fig. 415

El ciego y el apéndice en posición alta (T.-J.).

1, ciego. — 2, apéndice, con 2', su meso. — 3, colon ascendente. — 4, asas del intestino delgado. — 5, terminación del íleon. — 6, hígado, con 6', su ligamento suspensorio. — 7, vesícula biliar. — 8, reborde costal. — 9, corte de la pared abdominal. — 10, colgajo de la pared levantado hacia arriba y afuera.

VII, VIII, IX, X; séptimo, octavo, noveno, décimo cartílagos costales.

quierda al hipocondrio izquierdo, luego llega al hipocondrio derecho, pasando por debajo del hígado, y finalmente desciende a la fosa ilíaca derecha, su posición normal. Las posiciones izquierdas del ciego, salvo los casos de inversión de la torsión abdominal, que son excepcionales, son el testimonio, ora de una ausencia, ora de una detención de la torsión intestinal.

La figura 418 esquematiza la migración del ciego e indica las etapas y detenciones posibles: las cifras en fondo gris indican la frecuencia en el adulto; en fondo blanco, en el niño.

**2.° Relaciones con el compartimiento cecal.** — El ciego, comprendido en el seno formado por la pared abdominal anterior por delante, la fosa ilíaca interna por debajo y atrás, reunidas en el arco de Falopio, ocupa una especie de compar-

timiento formado por fuera y abajo por la unión de las dos paredes abdominales anterior y posterior, pero que comunica ampliamente por arriba y adentro con la cavidad abdominal y la excavación pélvica (figs. 419 y 420).

El ciego ofrece relaciones anteriores, posteriores, externas, internas, superiores e inferiores.

a) *Relaciones anteriores.* — El ciego está en relación con la pared abdominal anterior, que forma la cubierta de la fosa ilíaca. Está inmediatamente situado debajo de ella y se encuentra tanto más superficial cuanto más distendido está. Es

Fig. 416

Ciego en posición baja (T.-J.).

1, ciego que desciende hacia la excavación pélvica. — 2, apéndice. — 3, íleon. — 4, colon ascendente. — 5, colon iliopélvico. — 6, epiplón. — 7, excavación pélvica.

posible explorarlo deprimiendo la pared abdominal: el borde cubital de la mano, paralelo al arco de Falopio y a distancia de él, se hunde en el abdomen y encarcela entre él y el arco crural el cilindro cecal, que los dedos de la mano libre pueden explorar fácilmente. Se investigan así la dilatación o la contracción espasmódica del ciego, el gorgoteo, la presencia de un tumor, etc... Esta pared es la que se incide para llegar al ciego y al apéndice que le está anexo. Está constituída en este punto por los tres músculos anchos, la aponeurosis del oblicuo mayor, el oblicuo menor y el transverso. El músculo recto mayor forma una banda de unos 12 centímetros de anchura desde la línea media; su parte externa está en relación con el compartimiento cecal. Recordemos que la arteria epigástrica circula verticalmente a lo largo del borde externo del recto mayor, en la vaina del músculo,

junto a la hoja posterior de ésta, y que en este punto se anastomiza con los ramos horizontales de las arterias lumbares. En compañía de estos últimos vasos caminan los filetes de los tres últimos nervios intercostales y de los nervios abdómino-genitales mayor y menor. A la cara profunda de estos músculos se adosa una

Fig. 417

Ciego en posición ectópica (T.-J.).

1, ciego situado en la fosa ilíaca izquierda. — 2, apéndice. — 3, colon ascendente. — 4, colon transverso. — 5, colon descendente. — 6, colon iliopélvico. — 7, íleon. — 8, epiplón.

capa celulosa delgada, despegable del músculo y del peritoneo, la *fascia transversalis*. Por último, encontramos el peritoneo parietal.

Los cirujanos han estudiado largamente las mejores incisiones y las menos mutilantes para llegar al ciego y al apéndice. Interesan la pared abdominal por debajo de la línea que une el ombligo a la espina ilíaca ánterosuperior del lado derecho. Las más conocidas son: la *incisión de Jalaguier*, que abre la vaina del músculo recto mayor; la *incisión de Max Schuller*, que pasa por el lado externo de la vaina del recto mayor sin abrirla; la *incisión de Roux*, que corta verticalmente los músculos anchos; la *incisión de Mac Burney*, que secciona el oblicuo mayor paralelamente a sus fibras y disocia en sentido horizontal los músculos oblicuo menor y transverso.

b) *Relaciones posteriores*. — La cara posterior del ciego, en posición normal habitual, descansa en la fosa ilíaca interna. Esta se halla constituída por la fosa ilíaca interna ósea, cubeta poco excavada que se extiende por encima de la línea

innominada del estrecho superior, a la que viene a cubrir el músculo psoasilíaco. Este músculo llena la depresión ósea (figs. 420 y 421). La *fascia ilíaca* cubre este plano muscular (véase tomo I). Esta hoja aponeurótica está separada del músculo por medio de una capa celulosa que se continúa por debajo del arco femoral hasta la inserción del psoas en el trocánter menor. Superficialmente, otra capa celulosa separa la aponeurosis lumboilíaca del peritoneo. La grasa es particularmente abundante cerca del arco crural, pero en este punto el compartimiento está bien cerrado. Los abscesos subperitoneales de la fosa ilíaca se detienen, pues, en el arco crural, mientras que los desarrollados en la vaina del psoas van hacia el muslo. Señalemos en la vaina lumboilíaca el nervio crural, que se desliza entre las porciones psoas e ilíaca, y el nervio fémorocutáneo, que desciende oblicuamente por el músculo ilíaco.

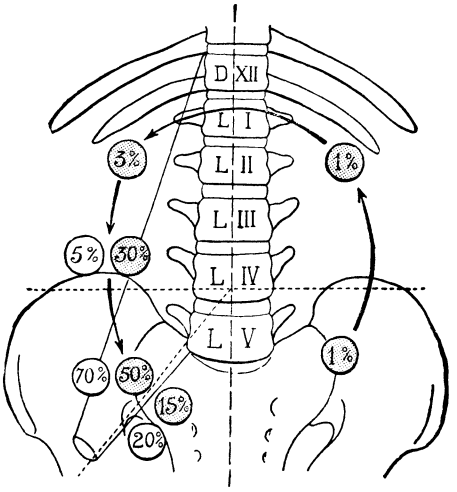


FIG. 418

Esquematización de la migración del ciego. Proyección sobre el esqueleto de las principales etapas intermedias en las que puede detenerse (según TURNESCO).

Las cifras figuradas en los círculos blancos son las estadísticas relativas a los niños. Las cifras inscritas en los círculos grises se refieren al adulto.

En el plano subperitoneal comprobamos, en el borde interno del psoas, siempre en relieve, la eminencia de los vasos ilíacos externos, arteria y vena, que cruza por detrás el conducto ureteral. Completamente por delante, el conducto deferente cruza los mismos vasos.

Tal es el plano sobre el que descansa el ciego, pero las conexiones cecales con este plano ilíaco son variables, o mejor, son más o menos inmediatas según la disposición del peritoneo cecal. Cuando el ciego es libre, es decir, cuando está rodeado completamente por el peritoneo, las relaciones son menos íntimas: dos hojas peritoneales separan entonces ciego y apéndice del psoas. Las lesiones inflamatorias tienen en estos casos una evolución peritoneal y no tienden a propagarse a la región ilíaca. En el caso contrario, es decir, cuando el ciego está pegado a la fosa ilíaca, el tejido celular subperitoneal que corresponde al adosamiento está en relación directa con la fascia ilíaca. Toda lesión inflamatoria cecoapendicular repercutirá entonces sobre los órganos subperitoneales, y, en particular, sobre el psoas.

c) *Relaciones externas.* — El ciego corresponde por fuera a la vertiente más externa de la fosa ilíaca interna. Esta vertiente se levanta en pendiente suave; su punto más saliente es la espina ilíaca ánterosuperior. Por encima de ella se dibuja la cresta ilíaca, fijación de la pared lateral del abdomen. Entre la pared lateral del abdomen y la cara externa del ciego, el peritoneo que las tapiza se deprime formando un canal, el *canal parietocólico derecho*, que se prolonga hacia arriba, hacia la cara inferior del hígado, y termina por abajo, en la fosa ilíaca interna.

d) *Relaciones internas.* — El ciego sigue por dentro el psoas y los órganos del estrecho superior (véase antes). Recibe el segmento terminal del yeyunoíleon, cuya porción terminal se inclina junto a él y le sigue. Es necesario a menudo desarrollar el ciego y el delgado para evidenciar el ángulo yeyunocecal y encontrar el apéndice. Este ángulo íleocecal es generalmente obtuso en relación al

colon ascendente *(ángulo íleocólico)* y agudo en relación a la ampolla cecal *(ángulo íleocecal propiamente dicho)*. Veremos más adelante las importantes relaciones vasculares y peritoneales de esta parte interna.

e) *Relaciones superiores.* — El extremo superior del ciego se continúa con el colon ascendente sin línea de división exterior visible. El ciego puede, pues,

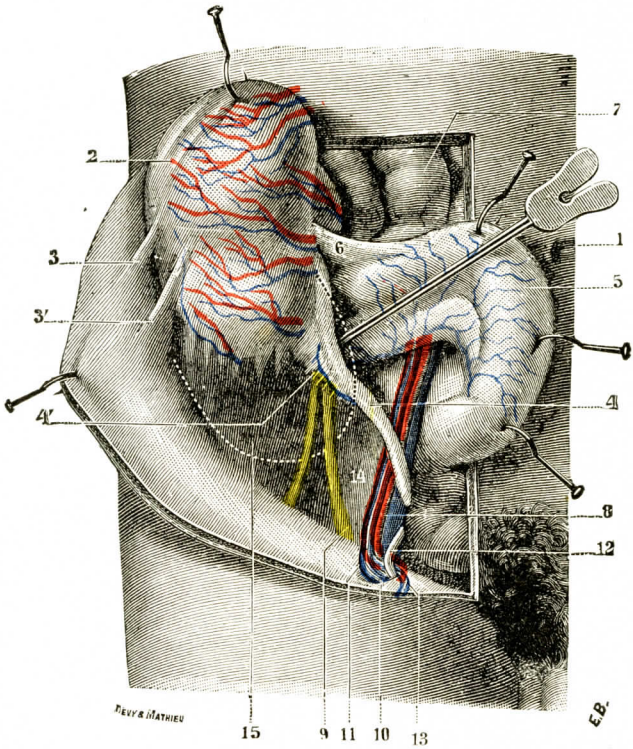


Fig. 419

Fosa ilíaca interna, vista por delante, estando el ciego fuertemente erinado hacia arriba (T.-J.).

(La fosa ilíaca ha sido abierta mediante dos incisiones, una vertical siguiendo el borde externo del músculo recto mayor, otra horizontal que va a parar a la extremidad superior de la precedente. El ciego ha sido invertido fuertemente hacia arriba, en tanto que el íleon ha sido erinado hacia dentro.)

1, ombligo. — 2, ciego enérgicamente erinado hacia arriba (la línea de puntos indica la posición de su borde inferior cuando se halla en su sitio). — 3, 3', repliegues peritoneales que unen este órgano, de una parte con la fosa ilíaca, de otra parte con la pared abdominal. — 4, apéndice cecal, con 4', su meso adherente al peritoneo de la fosa ilíaca. — 5, porción terminal del íleon. — 6, repliegue íleocecal. — 7, asas del intestino delgado. — 8, vasos ilíacos externos. — 9, nervio crural. — 10, orificio interno del conducto inguinal. — 11, vasos espermáticos. — 12, conducto deferente. — 13, vasos epigástricos. — 14, músculo psoas. — 15, músculo ilíaco.

considerarse como la parte inferior del colon derecho. En posición elevada el ciego corresponde por su parte superior ora al riñón, ora al hígado.

f) *Relaciones inferiores.* — El ángulo formado por la reunión de la pared abdominal anterior y la fosa ilíaca interna, que proponemos denominar *ángulo ilioabdominal* o *canal ilioabdominal*, aloja el fondo del ciego. Este corresponde, pues, al arco crural y al tejido celular adyacente (espacio de Bogros). Entre el ciego y la pared se dibuja un espacio angular, el *seno cecoparietal*. Encima del arco se abre el conducto inguinal con los órganos que entran y salen de él. Por debajo del arco se abre el conducto crural con su contenido. Por dentro, el fondo del ciego, si está en posición baja e interna, puede entrar en conexión con la vejiga

Tales son las relaciones topográficas del ciego o relaciones mediatas. Al terminar insistiremos todavía en las variaciones de estas relaciones según la situación que ocupa el ciego y también según su movilidad o su fijación. Al estudiar el apéndice veremos que éste le es anexo y que está en posición muy variable en relación a la cavidad abdominal y también en relación al ciego. Al estudiar el

Fig. 420

Corte frontal del abdomen por la fosa ilíaca derecha (segmento posterior del corte, sujeto congelado) (T.-J.).

1, ciego. — 2, colon ascendente. — 3, apéndice, con 3', su orificio en la cavidad cecal. — 4, porción terminal del íleon, con 4', la válvula ileocecal. — 5, intestino delgado. — 6, hueso ilíaco, con : 6', la fosa ilíaca interna ; 6'', la cresta ilíaca ; 6''', la fosa ilíaca externa. — 7, cabeza del fémur. — 8, músculo ilíaco. — 9, músculo psoas. — 10, espacio subaponeurótico, y 10', espacio submuscular. — 11, fascia ilíaca. — 12, obturador interno. — 13, arteria obturatriz. — 14, nervio obturador. — 15, conducto deferente. — 16, arteria umbilical obliterada. — 17, arteria ilíaca externa. — 18, vena ilíaca externa. — 19, arteria espermática y, por fuera de ella, el nervio génito-crural. — 20, nervio crural. — 21, espacio subperitoneal. — 22, peritoneo. — 23, músculo transverso. — 24, oblicuo mayor. — 25, oblicuo menor. — 26, músculos glúteos.

apéndice estudiaremos las variaciones de estas últimas relaciones. Ambos órganos están íntimamente ligados anatómica y quirúrgicamente.

### C. — Conformación interior, válvula íleocecal

Visto por dentro (fig. 422), el ciego presenta una configuración cuyos detalles son exactamente inversos de los que ofrece su superficie exterior.

Así es que las tres cintas musculares, en lugar de formar canales, se presentan como eminencias en forma de cinta, tersas y lisas. A las abolladuras o relieves de la superficie externa corresponden cavidades redondeadas en forma de ampollas, a las que se da el nombre de *células* o *celdas cecales*. Finalmente, a los surcos

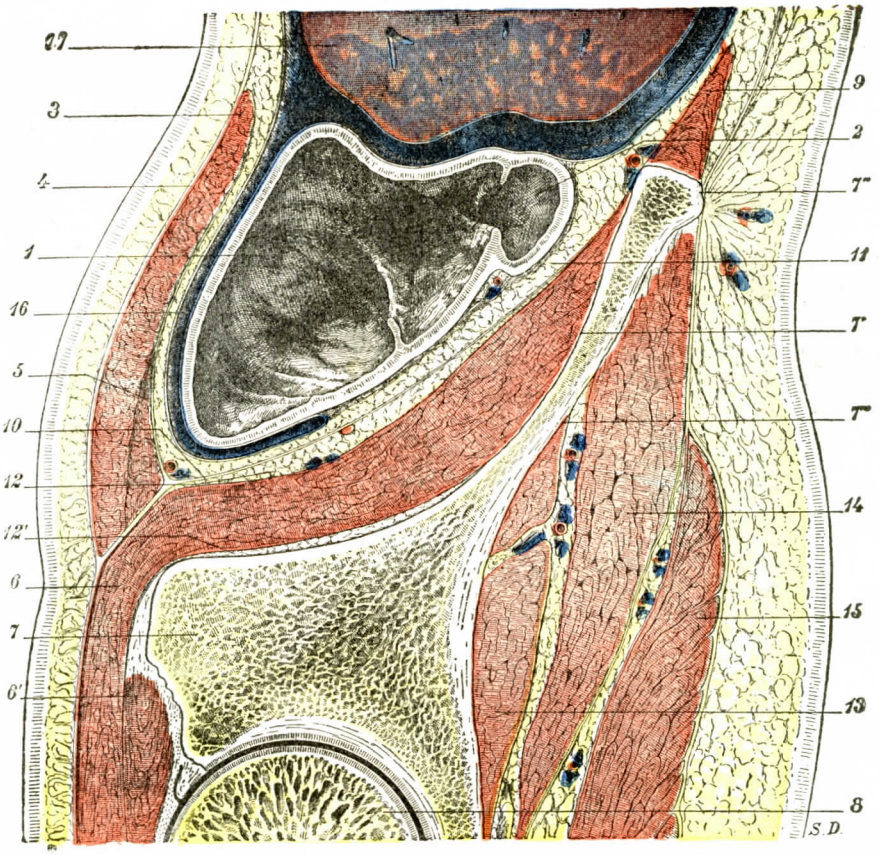


FIG. 421

Corte sagital del abdomen por la fosa ilíaca derecha (sujeto congelado, segmento derecho del corte) (T.-J.).

1, ciego. — 2, colon ascendente. — 3, oblicuo menor. — 4, oblicuo mayor. — 5, transverso. — 6, psoasilíaco, y 6', porción de este músculo insertada en el borde del hueso coxal. — 7, hueso ilíaco, con 7', fosa ilíaca interna; 7'', cresta ilíaca; 7''', fosa ilíaca externa. — 8, cabeza del fémur. — 9, cuadrado de los lomos. — 10, fascia ilíaca. — 11, espacio subperitoneal: la cara posterior del ciego, cubierta de una hoja celulofibrosa (fascia de unión), está en relación inmediata con este espacio. — 12, espacio subaponeurótico (por el que corre el nervio fémorocutáneo), y 12', espacio submuscular. — 13, glúteo menor. — 14, glúteo mediano. — 15, glúteo mayor.—16, peritoneo.—17, hígado.

transversales que separan las eminencias o relieves corresponden crestas semilunares o falciformes que separan las ampollas (figs. 423 y 424).

La superficie interna del ciego ofrece además: 1.°, en su pared izquierda, y algo hacia atrás, la *válvula íleocecal;* 2.°, debajo de la válvula íleocecal, entre ella y el fondo del ciego, un orificio redondeado, que conduce al apéndice cecal, el *orificio apendicular*.

**1.° Válvula íleocecal.** — La válvula íleocecal, llamada también *válvula de Bauhin* o *barrera de los boticarios*, parece que fué descubierta por VAROLIO en el

año 1573. Bauhin la menciona seis años más tarde, en 1579, y, por lo tanto, se le ha dado equivocadamente su nombre. Por lo demás, ni Varolio ni Bauhin han descrito esta válvula: ambos se han contentado con mencionarla. La primera descripción exacta y algo detallada de la válvula íleocecal nos la dió Morgagni en el año 1719. Algunos años más tarde, Winslow, en 1732, y Albinus, en 1774, nos dan a conocer su estructura con una precisión y una riqueza de detalles a los cuales nada se ha añadido en nuestros días.

a) *Aspecto exterior.* — La válvula íleocecal se presenta bajo un aspecto muy diferente según se la examine del lado del íleon (lado interno) o del lado del ciego (lado externo).

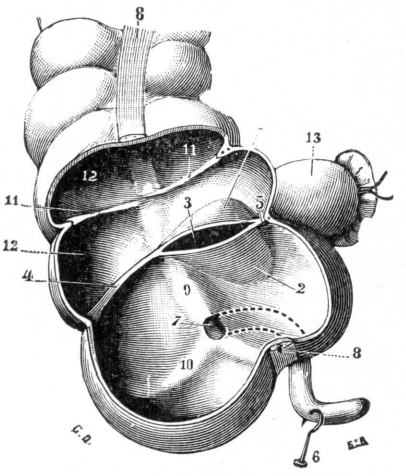


Fig. 422

Cavidad del ciego *(semiesquemática).*

(Se ha resecado la mitad ánteroexterna del intestino para mostrar el abocamiento del íleon en el intestino grueso.)

1, valva superior de la válvula íleocecal.—2, su valva inferior.—3, su orificio.—4, frenillo pósteroexterno.—5, frenillo ánterointerno.—6, apéndice cecal, inclinado hacia abajo.—7, orificio del apéndice, situado en la confluencia de las tres cintillas.—8, cintilla longitudinal anterior.—9, relieve formado por la cintilla pósterointerna.—10, relieve formado por la cintilla pósteroexterna.—11, 11', repliegues falciformes del colon.—12, 12, cavidades correspondientes a las abolladuras de la superficie externa. — 13, porción terminal del íleon.

*Vista del lado del íleon* (fig. 424, 4), es una especie de cavidad cuneiforme que se dirige de izquierda a derecha, se estrecha cada vez más a modo de esquina o ángulo y, finalmente, termina por una sencilla hendidura horizontal, el *orificio ileal.*

Esta hendidura, de 10 milímetros de longitud aproximadamente, está limitada por dos labios, uno superior y otro inferior, unidos por sus extremos anterior y posterior, las *comisuras de la válvula.* El intervalo comprendido entre los labios es regularmente oval, con un ángulo posterior algunas veces más agudo que el anterior. Se desarrolla en un plano horizontal y está orientado hacia la derecha y adelante

*Visto por el lado del ciego,* la válvula ofrece un aspecto diferente (fig. 423). Es una eminencia oblonga, alargada de delante atrás, que tiene la forma de una cuña cuya base corresponde a la terminación del intestino delgado y cuyo vértice o borde cortante mira al eje del ciego. Se tiene la impresión de que se trata de una invaginación del intestino delgado en el grueso El orificio está limitado por un labio superior y un labio inferior, como por el lado del intestino delgado. El labio superior o *valva superior,* que también se puede denominar *valva íleocólica,* puesto que mira por una de sus caras a la cavidad del colon, tiene forma semilunar, cuyo borde cóncavo libre cae en la cavidad cecal y cuyos dos extremos o cuernos se prolongan adelante y atrás en las paredes del ciego. De ello resultan dos pliegues que se denominan los *frenos de Morgagni.* Punto que importa recordar, el labio íleocólico es más saliente que el labio inferior; lo cubre y lo abriga en cierto modo por su borde libre. Esta valva superior y los frenos que la continúan en más de la mitad interna del ciego forman un espolón semilunar horizontal entre el ciego y el colon. Por encima de la valva inferior, excede a menudo de 5 milímetros.

La *valva inferior,* también denominada *valva íleocecal,* puesto que está por completo en el ciego, está dirigida casi verticalmente. Más alta que la precedente, pero menos larga, tiene la forma de media luna o de media elipse. Su borde libre es cóncavo; como hemos dicho, está siempre oculta por el borde libre de la valva superior. Su cara inferior, convexa, mira a la cavidad del ciego; su cara superior, cóncava, está vuelta hacia la cavidad del íleon.

b) *Constitución anatómica.* — Considerada ahora desde el punto de vista de su constitución anatómica, la válvula íleocecal es el resultado de una especie de invaginación del intestino delgado en el ciego. En efecto, cada una de las valvas, como lo demuestra claramente el esquema de la figura 424, se compone de dos láminas superpuestas e íntimamente unidas: una lámina central (con relación al orificio valvular), que es una dependencia del intestino delgado, y una lámina periférica, que pertenece al ciego.

Es preciso observar, sin embargo, que cada una de las dos precitadas láminas no representa toda la pared del intestino, sino solamente una parte de esta pared, es decir, la túnica mucosa, la túnica celulosa y las fibras circulares de la túnica muscular. La túnica serosa y las fibras longitudinales de la túnica muscular no toman parte alguna, como lo demostraron hace ya mucho tiempo WINSLOW y ALBINUS, en la constitución de la válvula íleocecal: las fibras longitudinales del íleon, al llegar a la proximidad de la válvula, en lugar de descender a la hoja central como lo hacen las fibras circulares, se reflejan en ángulo recto para continuarse con las fibras longitudinales del intestino grueso; por lo que toca al peritoneo, pasa también directamente de la pared del íleon a la pared del ciego. De semejante disposición resulta que, si se inciden, alrededor del punto de unión o empalme del íleon con el ciego, el peritoneo y las fibras longitudinales, ejerciendo seguidamente movimientos de tracción sobre el íleon, se verá a las dos hojas de cada valva separarse poco a poco una de otra, estirarse el intestino delgado y al mismo tiempo borrarse gradualmente la válvula, acabando por desaparecer. En su lugar no queda entonces más que un orificio circular.

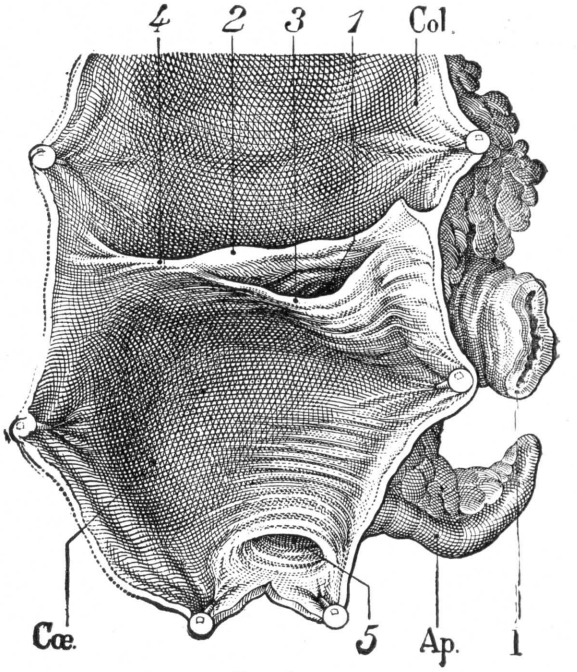


FIG. 423

Vista interior del ciego, cuya pared externa ha sido ampliamente incidida para mostrar el abocamiento del apéndice y la válvula íleocecal.

Col., colon ascendente. — Cœ., ciego. — Ap., apéndice. — T., terminación del intestino delgado.

1, orificio de la válvula íleocecal. — 2, válvula superior. — 3, válvula inferior. — 4, freno de la válvula íleocecal. — 5, orificio de abocamiento del apéndice.

Inversamente, la invaginación normal del íleon en el ciego puede completarse. Se asiste entonces a una invaginación íleocólica más o menos extensa, origen de accidentes graves de oclusión, luego de esfacelo del segmento invaginado, cuyo meso queda estrangulado en el orificio íleocecal.

c) *Función.* — La válvula que acabamos de describir tiene función doble: 1.°, permite el paso libre de las materias del intestino delgado al intestino grueso; 2.°, se opone al retorno de estas mismas materias del intestino grueso al intestino delgado.

α) *Paso de las materias del intestino delgado al ciego.* — Como hemos visto hace un momento, los dos labios de la válvula íleocecal están dispuestos de tal modo que el labio superior excede del labio inferior. Al mismo tiempo, esta válvula, más larga y prolongada por sus frenos, forma entre el ciego y el colon un tabique semilunar incompleto. En consecuencia, el contenido ileal se vierte forzosamente en el ciego y llena su cavidad primero por el lado interno y luego por el lado externo. Nótese que el ciego está ligeramente incurvado, lo que tiene por efecto aumentar la depresión interna del órgano (fig. 453). La acción de la válvula en este paso de los alimentos no es solamente un fenómeno pasivo. Las fibras musculares que la constituyen desempeñan el papel de un esfínter: los experimentos en animales y el examen radiológico han demostrado que el contenido del íleon pasa a sacudidas al ciego y no de un modo continuo.

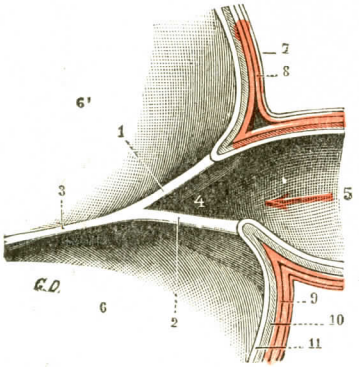


Fig. 424

Corte de la válvula íleocecal, para poner de manifiesto su constitución anatómica *(esquemática)*.

1, valva superior de la válvula. — 2, valva inferior.—3, frenillo pósteroexterno.—4, mitad posterior del orificio.—5, íleon.—6, ciego.—6', colon ascendente.—7, peritoneo.—8, capa de las fibras musculares longitudinales. — 9, capa de las fibras musculares circulares. — 10, túnica celulosa. — 11, túnica mucosa.

β) *Oposición al reflujo de las materias cecales al intestino delgado.* — Desde hace mucho tiempo se ha considerado la válvula íleocecal como un obstáculo infranqueable al reflujo del contenido del intestino grueso al íleon, y de ahí su nombre de *barrera de los boticarios*. Numerosas discusiones han tenido efecto entre los anatomistas para averiguar la certeza de esta afirmación, habiendo comprobado algunos en el cadáver la insuficiencia de la válvula. El defecto de estas observaciones es el de aplicarse al cadáver. La válvula íleocecal en el vivo es, en efecto, siempre prácticamente suficiente. Este papel de la válvula se explica, por una parte, por la misma disposición de las valvas íleocecales y por la misma constitución de sus paredes. Las materias cecales, comprimidas por la contracción de las fibras musculares del ciego y del colon — y sabemos que existen en esta región numerosos fenómenos de agitación, determinados por movimientos peristálticos y antiperistálticos —, ejercen una presión sobre las valvas de la válvula y las aplican una junto a la otra. Esta acción oclusiva de una válvula pasiva sería insuficiente, como ciertos experimentos en cadáveres han demostrado, si no se añadiera la contracción tónica del esfínter íleocólico. Sin embargo, el estudio radiológico del segmento íleocecal por medio de una enema baritada (substancia opaca) demuestra que una presión ligera basta a veces para forzar la válvula. El hecho es particularmente evidente en el niño, en el que la irrupción de la barita en la última asa ileal constituye una prueba de eficacia en el curso de las desinvaginaciones íleocólicas bajo la pantalla radioscópica. El funcionamiento de la válvula íleocecal es ciertamente regido, como el mecanismo de abertura y de cierre del píloro, por el sistema nervioso autónomo, bien representado en esta región.

**2.° Orificio del apéndice.** — Como veremos más adelante, el apéndice vermicular se implanta, a consecuencia de la acodadura del ciego de que hemos hablado, en la parte inferior de la pared pósterointerna del ciego. En este punto, pues, se encuentra en el adulto el orificio apendicular. Este orificio se asienta aproximadamente a 3 centímetros por debajo de la válvula de Bauhin. Generalmente, según Lafforgue, el origen es abocardado e infundibular (63 por 100). En otros casos es muy

estrecho (*20 por 100*) y ofrece entonces arrugas y pliegues bastante semejantes a los que se encuentran en el orificio interno del cuello de un saco herniario. Por último, el abocamiento puede presentarse en forma de un orificio exactamente circular. En este orificio algunos autores (WEITBRECHT primero y GERLACH, 1847, luego) han descrito una válvula: «a la entrada del apéndice, en el intestino, existe algunas veces, dice GERLACH, una válvula formada por los pliegues de la pared interna. Sobre ella, del lado del peritoneo, viene una brida conjuntiva fuertemente tensa». Ciertos autores niegan la existencia de esta válvula. Según LAFFORGUE, que sólo la ha encontrado dos veces en 200 sujetos, la existencia de esta válvula es el efecto de la presión mecánica que ejerce una concreción o un cálculo estercoral en las paredes del apéndice. CLADO niega también la existencia de esta válvula ostial. Según los exámenes complementarios que hemos efectuado, podemos decir que es excepcional y no tiene la importancia de una formación diafragmática capaz de obstruir el orificio apendicular durante la repleción del ciego.

## § 2. — APÉNDICE CECAL

El apéndice cecal o vermicular (porque se ha comparado a una lombriz) tiene la forma de un pequeño tubo cilíndrico, casi siempre flexuoso, que se implanta en la parte inferior del ciego y le continúa.

### A. — CONSIDERACIONES GENERALES

Desde el punto de vista descriptivo el apéndice ofrece a nuestro estudio su forma, sus dimensiones, su conformación exterior y su conformación interior.

**1.° Forma y dimensiones. Punto de implantación.** — El apéndice del adulto, casi siempre flexuoso y cilíndrico, es raramente fusiforme y muy excepcionalmente esférico. Su disposición es regida por la inserción de su mesenterio y su implantación cecal. En el embrión es rectilíneo; su meso no hace ninguna tracción y el ciego no está distendido ni acodado. Las sinuosidades del apéndice son independientes de su longitud y la disposición rectilínea (14,5 por 100) está asociada a la laxitud del mesenterio. Así pues, a la brevedad de éste debe sus inflexiones. En ciertos casos LAFFORGUE lo ha encontrado espiral (5 por 100); por dos veces describía un doble círculo a la manera de un 8 de guarismo.

La longitud media es de 8 a 10 centímetros. Desde este punto de vista, los apéndices se pueden clasificar en dos grupos: 1.°, apéndices de 7 a 9 centímetros (27,5 por 100); 2.°, apéndices de 10 a 12 centímetros (36 por 100). Las dimensiones extremas observadas son: de 2,5 centímetros (RIBBERT) y de 23 centímetros (LUSCHKA).

El diámetro es ordinariamente el de una pluma de oca que varía de 3 a 5 milímetros (48 por 100) y de 5 a 8 milímetros (36,5 por 100). Ofrece a veces abolladuras. Por último, su calibre puede alcanzar más de un centímetro de diámetro, sin que el conducto esté distendido.

Se ha señalado la ausencia completa del apéndice vermicular (MERLING, MECKEL, LAFFORGUE), sin que esta ausencia sea la consecuencia de fenómenos patológicos o de una resección operatoria.

Las dimensiones del apéndice no son influídas por el desarrollo del resto del intestino. Las estadísticas demuestran que el desarrollo estructural del apéndice vermicular es completo desde el nacimiento.

El punto de inserción se asienta en la cara interna del ciego (47 por 100), o en la pósterointerna (36 por 100), en la unión de los dos tercios superiores y el tercio

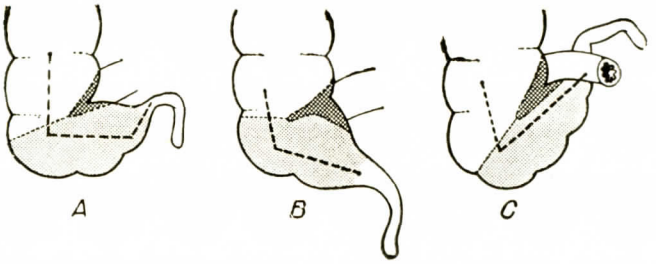


Fig. 425

Implantación del apéndice (según Quénu y Heitz-Boyer).

A, implantación láterocecal. En realidad la implantación se hace en el fondo del ciego acodado en ángulo recto sobre la porción inferior. — B, implantación subcecal. — C, implantación retroileal.

inferior de esta cara, a 3 centímetros por debajo de la válvula de Bauhin. Hemos ya señalado, a propósito del ciego, que este origen parece determinado por una acodadura, una angulación del ciego. Esta angulación puede no existir, y el apéndice se implanta entonces en el fondo del bonete cecal que ha conservado el tipo embrionario. Por el contrario, la angulación puede ser muy pronunciada y llegar al ángulo agudo; en este caso el apéndice toma el tipo de *retrocecal*. Por otra parte, la angulación cecal, en lugar de producirse normalmente atrás y a la izquierda, puede establecerse hacia delante y hasta a la derecha. En este caso el apéndice es *láterocecal externo* o *anterior*. En suma, según Quénu y Heitz-Boyer, el apéndice nace siempre en el fondo del ciego: la acodadura de éste es lo que determina la implantación apendicular, en general por detrás y por dentro, y más raramente por delante y por fuera. Sea como fuere, las tres cintillas del intestino grueso se originan en el punto de implantación del apéndice· las fibras longitudinales del apéndice, llegadas a su punto de implantación, se esparcen y se dispersan en las tres cintillas que hemos descrito.

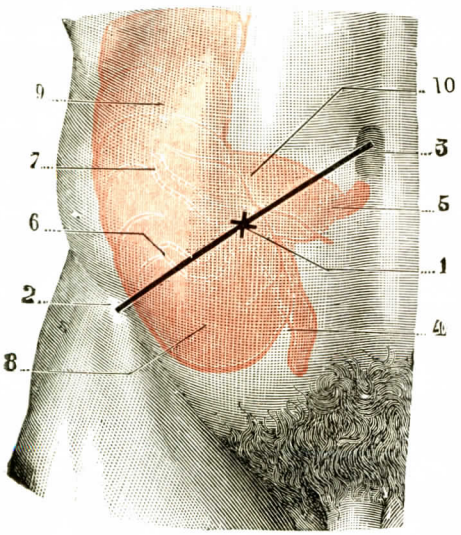


Fig. 426

El punto de Mac-Burney (T.-J.).

El ciego y el apéndice, en *rojo*, se ven proyectados sobre la pared abdominal anterior: el apéndice en posición normal está representado en líneas de trazo continuo, mientras que las diferentes posiciones anómalas que puede adoptar se han dibujado en líneas de trazo interrumpido.

1, punto de Mac-Burney, correspondiente a la embocadura del apéndice en el ciego. — 2, espina ilíaca anterosuperior. — 3, ombligo. — 4, apéndice en posición ascendente. — 5, apéndice en posición interna. — 6, apéndice en posición externa. — 7, apéndice en posición ascendente. — 8, ciego. — 9, colon ascendente. — 10, terminación del íleon.

**2.° Conformación exterior.** — El apéndice es liso. Su coloración es gris rosada en estado normal; su consistencia es firme y elástica. Cuando está inflamado, sus paredes tumefactas son más coloradas, se vuelven rojas o violáceas, hasta negruzcas; su consistencia es más rígida.

**3.° Configuración interior.** — El apéndice cecal tiene una cavidad central que ocupa toda su longitud. Esta cavidad es muy estrecha, a menudo virtual. El calibre del conducto es generalmente de 1 a 3 milímetros (80 por 100).

En el feto, el conducto apendicular está relativamente más desarrollado y comunica con la ampolla cecal por un orificio más ancho. Este conducto está ordinariamente lleno de meconio. En el adulto contiene a menudo moco, producto de secreción de su túnica interna. La cavidad apendicular puede estar obliterada parcialmente, ora por un cuerpo extraño (cálculo estercoral, grano de uva, etc.), ora por

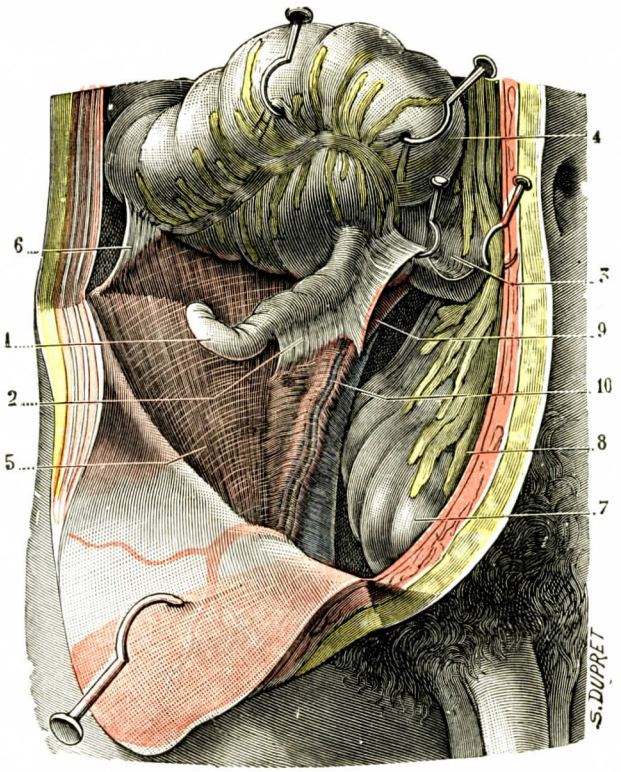


Fig. 427

Apéndice en situación externa (T.-J.).

(La pared abdominal ha sido incidida y el colgajo reclinado hacia abajo y afuera.)

1, apéndice. — 2, su meso, en parte adherente al peritoneo de la fosa ilíaca. — 3, terminación del íleon. — 4, ciego. — 5, fosa ilíaca. — 6, repliegue peritoneal que va del ciego al peritoneo posterior. — 7, colon ilopélvico. — 8, epiplón mayor. — 9, arteria ilíaca externa, con la vena por dentro y por detrás de ella. — 10, vasos espermáticos.

la simple tumefacción o las adherencias de la mucosa. En el anciano, aparte de todo fenómeno de inflamación, la cavidad apendicular puede no solamente estrecharse, sino obliterarse en parte o en su totalidad. Se observa entonces una reducción de todas las paredes del apéndice, por lo tanto de todas las dimensiones del órgano. Es el *apéndice senil* (Mériel).

## B. — Topografía

**1.° Situación.** — El apéndice acompaña topográficamente a la migración del ciego en el curso de su evolución embrionaria. En el adulto está, pues, ordinaria-

mente situado en la fosa ilíaca derecha. Es su posición habitual. Pero siguiendo al ciego, puede ocupar como este órgano: 1.°, una *porción alta*, es decir, estar delante del riñón derecho y debajo de la cara inferior del hígado; 2.°, una *posición baja* en la cavidad pélvica; 3.°, una *posición izquierda* en la fosa ilíaca izquierda (fig. 417).

Pero si el apéndice sigue el destino del ciego, puede ocupar también en relación a éste posiciones variables Sus situaciones son interesantes anatómica y quirúrgicamente. He aquí, según LAFFORGUE (cuyas investigaciones en nuestro laboratorio en 1893 se han efectuado en 200 sujetos de todas las edades y de ambos sexos), cuáles son los porcentajes observados. El apéndice, en relación al ciego, puede ser ascendente, externo o interno. El apéndice *ascendente* se observa en el 13 por 100 de los casos. Es entonces retrocecal y puede subir delante del riñón hasta el hígado. El apéndice *descendente* es con mucho el más frecuente. Se le observa en el 41,5 por 100 de los casos. Su extremos inferior penetra en la pelvis menor. En su posición *externa* (26 por 100 de los casos) se aloja en el seno cecoparietal, por dentro de la espina ilíaca anterior y superior. Finalmente, en el 17 por 100 de los casos, es *interno* y se dirige al lado de la cavidad abdominal.

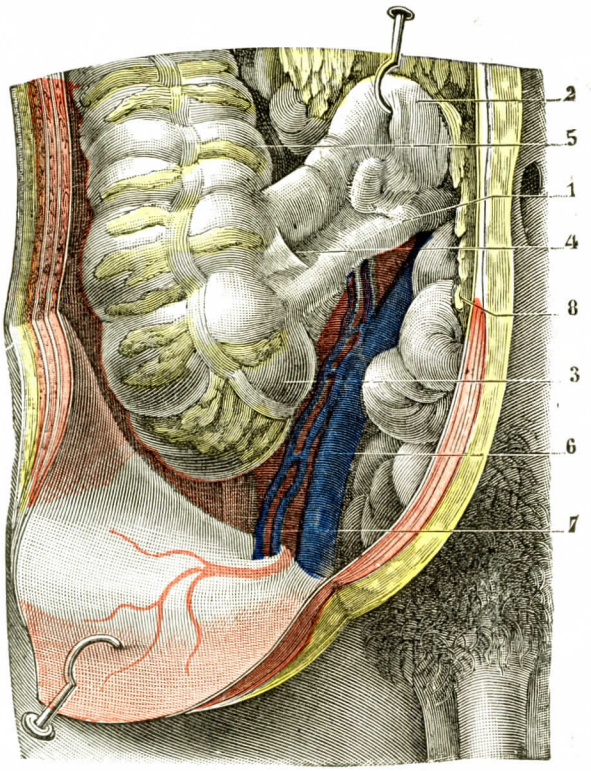


FIG. 428

Apéndice en situación interna (T.-J.).

(La pared abdominal ha sido incidida y el colgajo reclinado hacia abajo y afuera.)

1, apéndice: en este sujeto el apéndice, fijo sobre la pared ilíaca, tenía su meso comprendido en la terminación del mesenterio.—2, ileon.—3, ciego.—4, fosita ileoapendicular.—5, colon ascendente.—6, vasos ilíacos externos.—7, vasos espermáticos.—8, epiplón mayor.

El punto de abocamiento del apéndice queda fijo en relación al ciego. MAC BURNEY (1884) admite que la proyección del punto de implantación del apéndice en la pared abdominal anterior correspondería al centro de la línea que reúne la espina ilíaca anterior y superior al ombligo (fig. 426). Se designa este punto con el nombre de *punto de Mac Burney*. El dolor provocado en él sería la característica de la apendicitis. En realidad, no hay que conceder una importancia absoluta a este punto. LANZ ha demostrado que la proyección de la base del apéndice correspondía generalmente a la línea que reúne las dos espinas ilíacas anterior y superior y se hallaba en la unión del tercio externo de esta línea con los dos otros tercios *(puntos de Lanz)*. La clínica y la anatomía conceden menos interés hoy a estos puntos de proyección. Generalmente, el dolor localizado por dentro del ciego, sea cual fuere la posición de éste, señala la apendicitis crónica.

**2.° Relaciones.** — Por su situación relativa al ciego es como estudiaremos las relaciones del apéndice. No tenemos que describir nuevamente las relaciones del ciego en la fosa ilíaca derecha; el lector las encontrará en la página 411.

a) *Apéndice descendente* (fig. 425). — El apéndice descendente, tipo el más frecuentemente observado, se aplica por debajo y por dentro del ciego, en el borde de la fosa ilíaca interna. Descansa, *por detrás*, en el músculo psoas, cubierto de

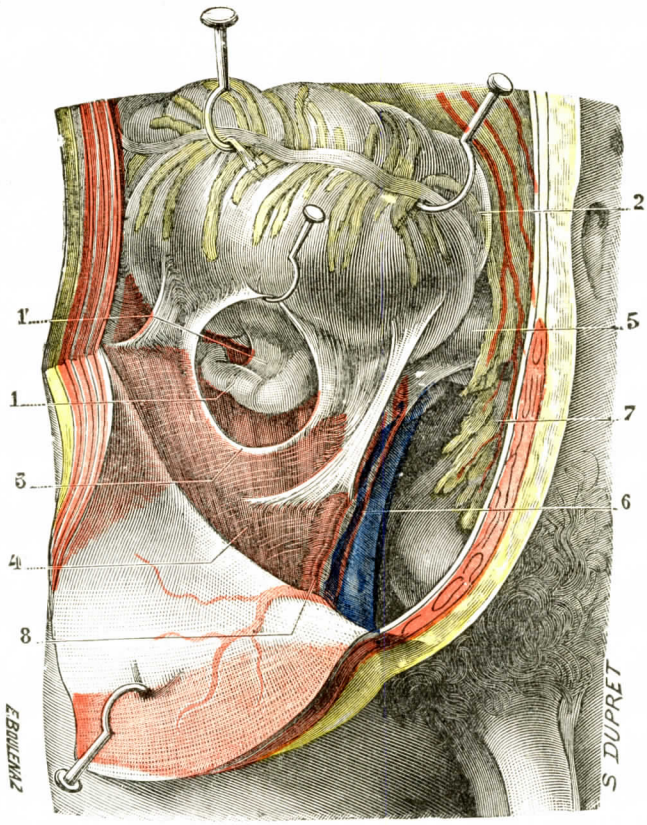


FIG. 429

Apéndice en situación ascendente (T.-J.).

(La pared abdominal ha sido incidida y el colgajo reclinado hacia abajo y afuera; el ciego ha sido erinado hacia arriba.)

1, apéndice, con 1', su meso. — 2, ciego. — 3, repliegues peritoneales que determinan la formación de una fosita retrocecal en cuyo fondo se esconde el apéndice. — 4, fosa ilíaca. — 5, terminación del íleon. — 6, arteria ilíaca externa, con la vena por dentro de ella. — 7, epiplón mayor. — 8, vasos espermáticos.

su fascia, del tejido celular subperitoneal y del peritoneo. Se conoce la frecuencia de la psoítis de origen apendicular. *Por delante*, las asas delgadas lo separan a veces de la pared abdominal anterior. *Por dentro* se halla también en relación con la masa delgada, mientras que *por fuera* se pega al fondo del ciego. Su *extremo inferior* descansa en los vasos ilíacos externos que cruzan los vasos espermáticos o les siguen.

b) *Apéndice externo* (fig. 427). — El apéndice externo (26 por 100 de los casos) está alojado en el canal formado por la unión de la pared abdominal ante-

rior y la fosa ilíaca interna. Se halla en relación con el arco de Falopio, descansa sobre el músculo ilíaco, siguiendo la porción externa del ciego y cubierto por la pared abdominal anterior. Puede así penetrar en un saco de hernia (apendicitis herniaria).

c) *Apéndice interno* (fig. 428). — El apéndice en situación interna se dirige hacia la gran cavidad abdominal. Sigue la parte inferior del íleon. En ciertos casos, cuando el meso es muy corto o cuando el adosamiento mesentérico es extenso, el apéndice puede ser *retroileal* e *intramesentérico*. Se conciben las dificultades operatorias para buscar este órgano en semejante situación.

d) *Apéndice ascendente o retrocecal* (fig. 429). — El apéndice en tal posición está cubierto por el ciego. Si éste está fuertemente pegado, es decir, si el peritoneo cecal no da la vuelta a todo el órgano, el apéndice puede estar en contacto

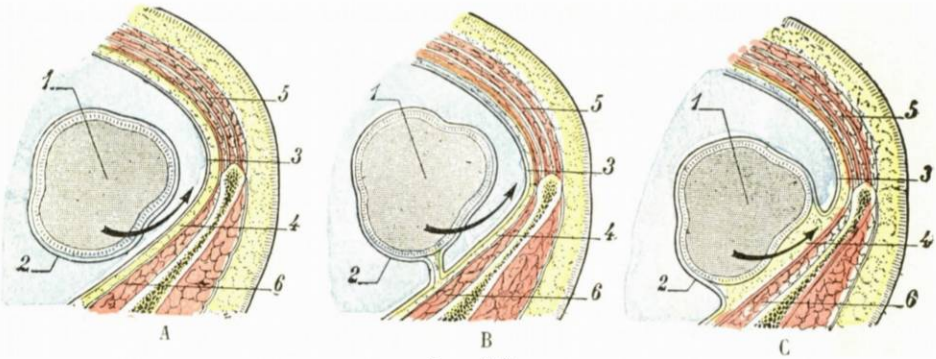


FIG. 430

Las tres disposiciones del peritoneo cecal, vistas en un corte horizontal del abdomen que pasa por la fosa ilíaca interna *(esquema)* (T.-J.).

Las flechas indican que una lesión del ciego que tenga su asiento en un mismo punto puede determinar, según la disposición del peritoneo, ora una peritonitis (A y B), ora únicamente un flemón subperitoneal (C).

A, el peritoneo rodea y envuelve completamente al ciego, el cual está libre y flotante. — B, el peritoneo forma un meso al ciego: éste puede oscilar a derecha e izquierda. — C, el peritoneo aplica el ciego contra la fosa ilíaca: el ciego está fijo.

1, ciego. — 2, peritoneo cecal. — 3, peritoneo parietal. — 4 tejido celular subperitoneal. — 5, pared abdominal anterior. — 6, fosa ilíaca interna.

casi directo con el tejido celular subperitoneal y la fascia ilíaca, de los que le separa sólo una delgada hojuela de adosamiento. La parte superior del apéndice retrocecal está en relación con la pared lumbar. Si el apéndice es largo, entra en conexión con el tejido céluloadiposo perirrenal y con el mismo riñón.

Vamos a estudiar las relaciones peritoneales del apéndice con las del ciego en un párrafo común.

## § 3. — PERITONEO DEL CIEGO Y DEL APENDICE

Describiremos con algunos detalles la túnica serosa, cuya disposición es importante desde el punto de vista de las relaciones del ciego y del apéndice. Estas sólo pueden ser comprendidas y completadas si se conoce el modo cómo el peritoneo se dispone en el ciego y en el apéndice.

**1.° Peritoneo cecal.** — El peritoneo cubre en la mayor parte de su extensión el primer segmento del intestino grueso. Sin embargo, la disposición del peritoneo es bastante variable según los fenómenos de coalescencia que se producen en el curso del desarrollo fetal, entre el mesenterio común y el peritoneo abdominal posterior en el primer segmento del intestino grueso (ciego y colon ascen-

dente). En general, la coalescencia de la hoja izquierda del mesenterio primitivo con el peritoneo parietal, fenómeno que encontraremos de nuevo a propósito del colon ascendente, es raramente completa y se detiene en el ángulo íleocecal. El ciego queda, pues, libre: está rodeado de peritoneo en todas sus caras. Consideremos cómo se conduce el peritoneo en este caso.

El mesenterio, llegado a su polo inferior, es decir, al ángulo íleocecal, se divide en dos hojas: una *hoja* anterior, que se extiende por la cara anterior del ciego, y una *hoja posterior*, que pasa por su cara posterior. Estas dos hojas, como en el intestino delgado, se unen y se confunden en el borde externo del órgano. Se unen igualmente en su fondo, de suerte que la ampolla cecal está cubierta por el peritoneo en todo su contorno (figura 430, A); flota libremente en la fosa ilíaca, y la mano puede darle la vuelta como da la vuelta a la punta del corazón en el pericardio (TUFFIER). Como se ve, en esta disposición, el ciego está libre en su totalidad: *es llevado por el mesenterio*. Esta disposición, que se encuentra por lo menos en el 60 por 100 de los casos, debe considerarse como la regla en el adulto. Pero no es constante, y así, en ciertos sujetos, el peritoneo forma por detrás del órgano un pliegue más o menos desarrollado el *mesociego*, que lo ata a la fosa ilíaca (fig. 430, B). En otros sujetos, el proceso de coalescencia que se establece en el colon ascendente se acentúa más y el ciego aparece completamente fijado en la fosa ilíaca, sin la interposición del peritoneo posterior. La serosa pasa por la cara anterior de la ampolla cecal y se aplica a ésta junto al plano subyacente (fig. 430, C). Entre el ciego libre, el tipo más frecuente, y el ciego completamente adherente, existen toda una serie de tipos intermedios (fig. 431).

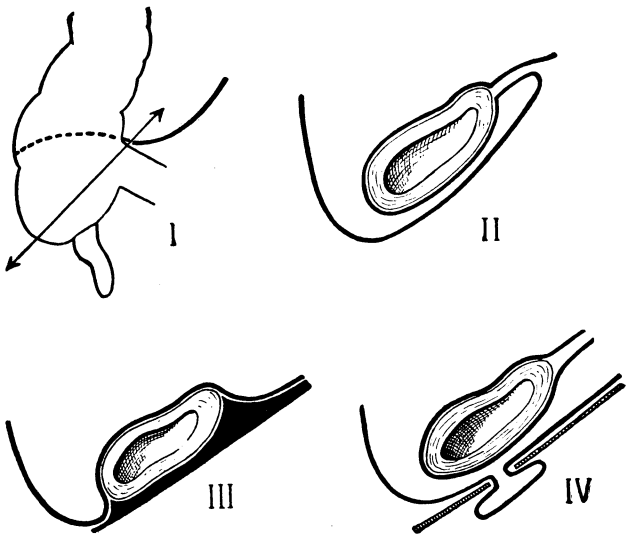


FIG. 431

Diferentes grados de fijación cecal (según TURNESCO).

I, II, disposición normal: el ciego es llevado por el mesenterio. — III, ciego completamente fijo. — IV, ciego móvil en su totalidad con la esquematización de una fosita subcecal formándose a través de la aponeurosis lumboilíaca.

Ciertos autores han investigado si existía una relación entre la edad y los fenómenos de adosamiento del ciego. LEGUEU (1891), que ha examinado el ciego de cien niños, sólo en seis lo ha encontrado parcialmente adherente. PÉRIGNON (1892), en sus tesis inaugural, nos dice que siempre ha encontrado libre el ciego en los recién nacidos y en el niño, mientras que el del adulto lo ha encontrado adherente en una proporción del 14 por 100. Según TURNESCO, no habría que recurrir a la edad para explicar el exceso de adosamiento.

Según este autor, la torsión del asa intestinal es un fenómeno definitivamente realizado en el momento del nacimiento y que no se prosigue con la edad. Además, el exceso de adosamiento parietocólico o parietocecal no es la consecuen-

cia de la migración exagerada del ciego. TURNESCO ha comprobado, en efecto, que en el recién nacido el ciego ocupa en la fosa ilíaca derecha una situación variable, ciertamente, pero que recuerda, sin embargo, mucho la del adulto, esto independientemente de la extensión del adosamiento colomesocólico derecho. Por otra parte, cinco veces entre 38 cadáveres de recién nacidos, en el 13 por 100 de los casos por consiguiente, había exceso de adosamiento. Este exceso puede ser un fenómeno precoz, puesto que puede existir desde el nacimiento; es además compatible con una posición alta del ciego.

Todo se reduce, pues, en suma, a grados de procesos de coalescencia del mesenterio primitivo al peritoneo parietal o, si se quiere, al proceso de adosamiento

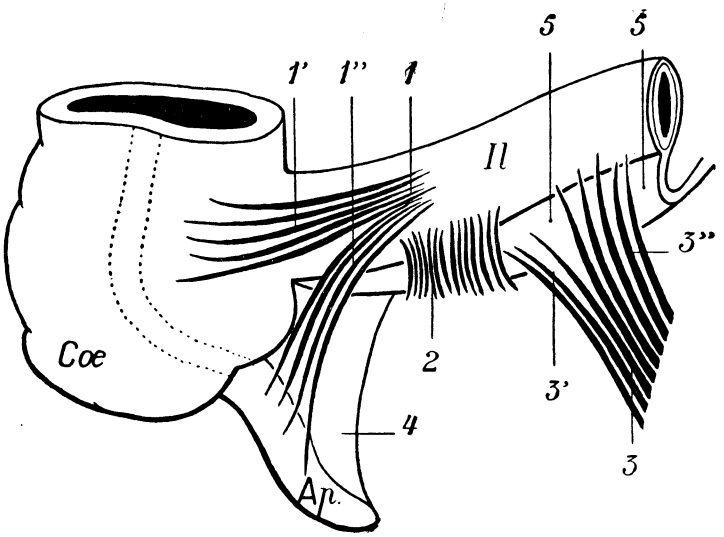


FIG. 432

Los fascículos de fibras lisas anexos a la porción terminal del íleon y los pliegues peritoneales que levantan (según TURNESCO).

Cœ., ciego. — Ap., apéndice. — Il., íleon.

1, músculo ileocecal.—1', su fascículo cecal.—1'', su fascículo apendicular.—2, músculo ileoilíaco.—3, músculo ileosigmoideo (pliegue mesentéricomesocólico de Gruber), con 3', fascículo mesentérico; 3'', fascículo ileal. — 4, mesoapéndice. — 5, 5, mesenterio.

mesentéricocolomesocólico derecho. La figura 431 indica esquemáticamente los diferentes grados de la fijación cecal, según la extensión de los fenómenos de coalescencia. Cuando el asa intestinal que debe formar el colon derecho es reclinada a la derecha, la coalescencia progresa de arriba abajo, probablemente de fuera a dentro (ANGEL y CAVAILLON), pero pudiendo hacerse simultáneamente de dentro a fuera. Se concibe, pues, que según los puntos donde se detiene este adosamiento, se comprueban modalidades peritoneales diversas.

Al lado de estos procesos de adosamiento hay que hacer desempeñar un papel a los vasos, de los cuales unos, como la arteria cecal anterior, levantan el peritoneo que cubre la cara anterior formando un pliegue, al que se da el nombre de *pliegue mesentéricocecal*. Este pliegue determina una fosita, que estudiaremos más adelante. Otros pliegues parecen determinados, si no en su totalidad, por lo menos en parte, por el sistema de fibras musculares lisas, que, irradiando del íleon terminal, se dirigen a la derecha sobre el ciego y el apéndice, arriba al mesenterio, abajo hacia el colon sigmoide (fig. 432). Parece que el pliegue *ileoapendicular*, que

estudiaremos inmediatamente, está formado en su mayor parte por estos elementos musculares. Antes de emprender la descripción detallada de estos pliegues y fositas, describiremos el peritoneo apendicular.

**2.° Peritoneo apendicular.** — En el apéndice, el peritoneo se conduce absolutamente como una asa de intestino delgado; lo rodea en casi todo su contorno y, adosándose a sí mismo en uno de sus bordes, forma un verdadero meso, el *mesoapéndice*, que ata el órgano en cuestión, por una parte, al ciego y, por otra parte, a la porción terminal del mesenterio.

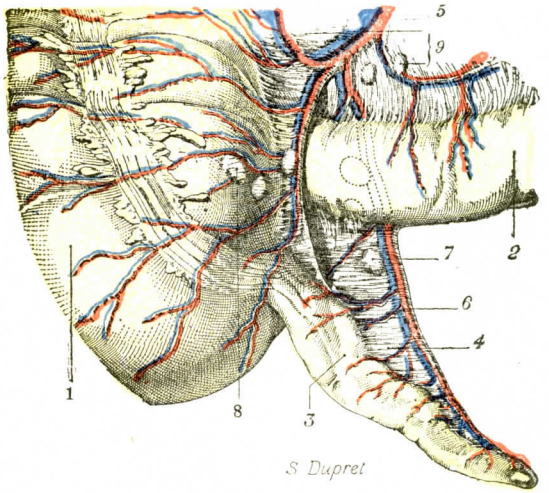


Fig. 433

El apéndice cecal y su meso; vista anterior.

1, ciego.—2, íleon.—3, apéndice cecal.—4, mesoapéndice.—5, arteria ileocecoapendiculocólica. — 6, vasos apendiculares. — 7, ganglios apendiculares.—8, ganglios ileocecales anteriores.—9, ganglios mesentéricos.

El mesoapéndice tiene la forma de un triángulo o, más bien, de una hoz, con una base, un vértice y dos bordes (fig. 433). Su *base*, se implanta primero en el lado interno del ciego, según una línea que se extiende de la base del apéndice al ángulo íleocecal. Más arriba, más allá de este ángulo, el mesoapéndice se confunde, en una extensión de 2 ó 3 centímetros, con la hoja inferior

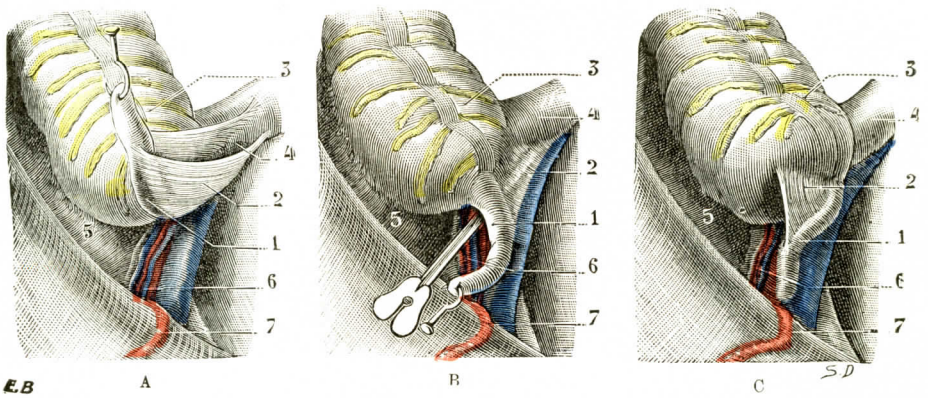


Fig. 434

Las tres disposiciones del peritoneo apendicular (T.-J.).

A, el apéndice sólo está unido a la terminación del íleon por un meso que le permite la mayor movilidad. — B, el mesoapéndice se inserta en la fosa ilíaca; el apéndice puede oscilar únicamente a derecha e izquierda. — C, el apéndice se halla completamente cubierto por el peritoneo de la fosa ilíaca: queda fijo.

1, apéndice. — 2, mesoapendice. — 3, ciego. — 4, íleon. — 5, fosa ilíaca. — 6, vasos espermáticos cubriendo los vasos ilíacos externos. — 7, arteria epigástrica.

del mesenterio, de la que no es más que una dependencia (fig. 433). Su *vértice*, en la mayoría de los casos, en todos los casos según Clado, corresponde al mismo vértice del apéndice. Sin embargo, en ciertos sujetos el meso no se extiende hasta

el extremo libre del apéndice: este extremo está entonces envuelto completamente por la serosa, y esto en una extensión que varía ordinariamente de 1 a 15 milímetros. El borde convexo del meso adhiere al borde superior del apéndice. El

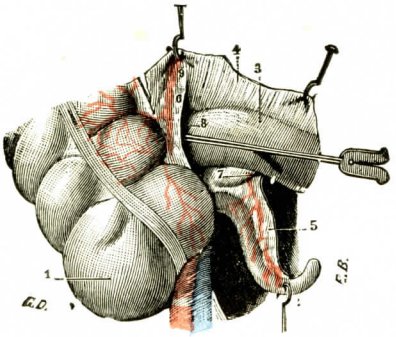


Fig. 455

Fosilla cecal superior.

1, ciego. — 2, apéndice cecal, separado por erinas hacia abajo. — 3, íleon. — 4, mesenterio. — 5, mesoapéndice. — 8, repliegue mesentéricocecal. — 7, repliegue ileoapendicular.—8, fosita cecal superior.—9, arteria ileocecal anterior.

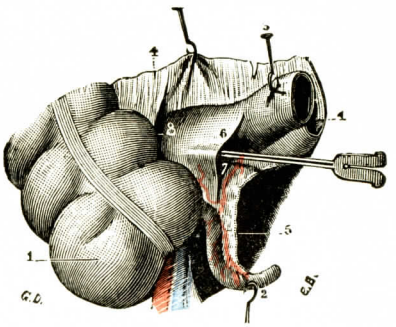


Fig. 456

Fosilla cecal inferior.

1, ciego. — 2, apéndice cecal, separado hacia abajo con erinas. — 3, íleon, separado con erinas hacia arriba. — 4, mesenterio. — 5, mesoapéndice. — 6, repliegue ileoapendicular. — 7, fosita cecal inferior o ileoapendicular. — 8, fosita cecal superior.

borde cóncavo, libre y flotante en la cavidad abdominal, corresponde a la arteria apendicular (fig. 433), y precisamente esta arteria es la que, al llegar directamente al apéndice, es decir, yendo a él por el camino más corto, levanta el peritoneo y determina la formación del pliegue que acabamos de describir. Como todos los pliegues peritoneales, el meso apéndice es a veces delgado y transparente. Pero esta disposición es rara en el adulto. Generalmente es invadido por la grasa, que, al depositarse entre estas dos hojas, le hace grueso, pesado y opaco.

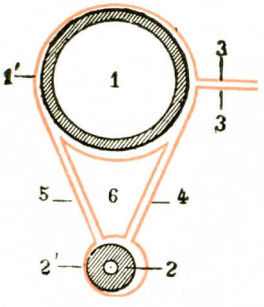


Fig. 437

Corte sagital de la fosilla cecal inferior, para poner de manifiesto el modo como está constituída *(esquemáticamente)*.

1, íleon, con 1', su revestimiento peritoneal. — 2, apéndice, con 2', su peritoneo.—3, 3, mesenterio.—4, mesoapéndice. — 5, repliegue ileoapendicular. — 6, fosita ileoapendicular o cecal inferior.

A nivel de su base, el mesoapéndice ofrece muy frecuentemente un ganglio linfático. Clado considera erróneamente este ganglio como constante, haciendo observar que no siempre está aislado e independiente, que se le ve con bastante frecuencia desplazarse por dentro para alojarse en la porción terminal del mesenterio, y en este caso no es más que un simple ganglio mesentérico, el último o el más inferior de estos ganglios. Insistiremos más adelante en este ganglio apendicular a propósito de los linfáticos del ciego (véase página 439).

En la mujer, el mesoapéndice está unido algunas veces a los órganos intrapélvicos por un pequeño repliegue falciforme, que, partiendo de su base, cruza los vasos ilíacos para venir a continuarse con el borde superior del ligamento ancho correspondiente. Clado, que ha designado este repliegue con el nombre de *ligamento apendículoovárico*, lo considera como estableciendo comunicaciones linfáticas entre el apéndice y el ovario. Para él sería constante y aun algunas veces se encontraría en el hombre en estado de vestigio. Lafforgue, menos afortunado, sólo lo ha observado diecisiete veces en los noventa individuos del género feme-

nino que ha examinado, o sea en la proporción del 20 por 100. Este repliegue peritoneal es el mismo que ha sido descrito por los autores con los diversos nombres de *lumboovárico, infundíbulopelviano, ilioovárico* y *ligamento superior del ovario* (véase *Ovario*). Morfológicamente, representa (DURAND) el resto del meso que envuelve al ovario al tiempo de su descenso.

La morfología del mesoapéndice depende de dos factores: del origen de la arteria apendicular y de la extensión del adosamiento mesocólico derecho. En efecto, si el adosamiento mesocólico es extenso, el meso es más corto. Lo mismo ocurre cuando el origen de la arteria apendicular es bajo. Hemos visto que en el adulto el apéndice y su meso están habitualmente libres. Fuera de las causas patológicas, el apéndice puede ser adherente a consecuencia de la extensión del adosamiento mesocólico.

La posición retrocecocólica está, en general, en relación con este adosamiento. Entre este caso y el tipo que hemos descrito hay grados intermedios.

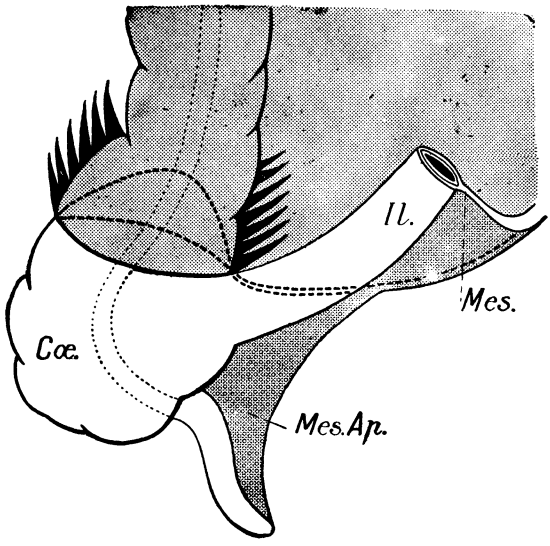


FIG. 438

Terminación inferior normal del mesenterio. Disposición habitual del mesoapéndice vista por su cara anterior (según TURNESCO).

En línea de puntos la inserción cecal del mesenterio y la fosita retrocólica.

Cœ., ciego. — Il., íleon. — Mes., mesenterio. — Mes. Ap., mesoapéndice.

**3.° Fosillas íleocecales.** — La serosa peritoneal, al pasar del intestino delgado al ciego, forma dos repliegues especiales, los cuales determinan la aparición de dos fosillas: la fosilla cecal superior y la fosilla cecal inferior.

α) La *fosilla cecal superior (fosilla íleocecal superior* de WALDEYER, TREVES y TUFFIER) ocupa la parte ánterosuperior del ángulo íleocecal (fig. 435, 8). Su abertura mira hacia dentro. Su vértice dirigido hacia fuera, corresponde a la parte anterior de la línea circular que marca el punto de unión del íleon y con el ciego. Esta fosilla está circunscrita: 1.°, hacia atrás, por el mesenterio y, por debajo de éste, por el segmento terminal del íleon; 2.°, hacia delante, por un repliegue peritoneal de forma triangular que, partiendo de la hoja derecha del mesenterio, se dirige hacia abajo y afuera para ir a terminar en la parte interna del ciego. El borde libre de este repliegue, cóncavo hacia dentro, corresponde a la arteria íleocecal anterior, y es precisamente esta arteria la que, levantando el peritoneo, determina la formación del repliegue y de la fosilla subyacente. Es, pues, una fosilla vascular. La fosilla cecal superior, muy pronunciada en el feto y en el recién nacido, se acentúa o disminuye progresivamente a medida que el individuo avanza en edad.

β) La *fosilla cecal inferior (fosilla íleocecal inferior* de WALDEYER, TREVES y TUFFIER; *fosilla íleoapendicular* de JONESCO) está situada debajo de la precedente, en la parte inferior del ángulo íleocecal. Para formarse de ella una idea

exacta, es preciso llevar el íleon hacia arriba y separar hacia abajo con erinas el apéndice vermicular (fig. 436, 7). Está determinada por la presencia de un repliegue peritoneal, el *repliegue íleoapendicular*, que tiene su origen, por arriba, en el borde libre del íleon, y que va a fijarse, por abajo, en la parte interna del ciego y en el borde superior de su apéndice vermicular. Su borde libre, rectilíneo o semilunar, limita por delante la entrada de la fosilla.

Considerada desde el punto de vista puramente morfológico, la fosilla cecal inferior tiene la forma de una pirámide triangular, con una base, un vértice o cúspide y tres paredes. Su *base*, que no es más que la entrada de la fosilla, mira hacia abajo y a la izquierda, permitiendo, según los casos, la introducción de uno o de dos dedos. Su *vértice* o *cúspide*, dirigido hacia fuera, corresponde a la parte

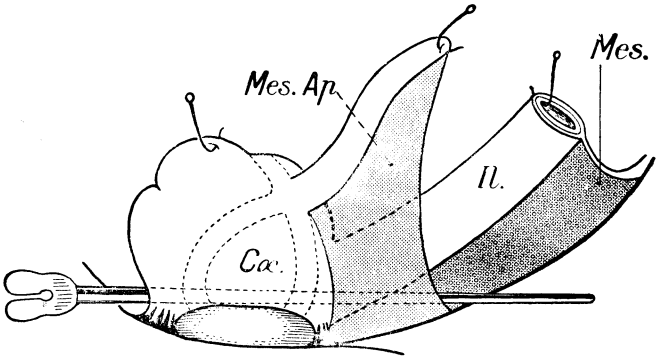


FIG. 439

Igual disposición que la figura 438, pero aquí el ciego y el apéndice han sido levantados. Se percibe entonces la cavidad de la fosita retrocólica entre los pliegue aquí tendidos que la limitan. El mesoapéndice aparacere por la cara posterior. Sus conexiones con el mesenterio son normales (según TURNESCO).

inferior del ángulo íleocecal. De sus tres *paredes* (fig. 437), una, superior, está formada por la cara inferior del íleon; la segunda, posterior, corresponde al mesoapéndice, y la tercera, anterior, está constituída por el repliegue íleoapendicular.

El repliegue íleoapendicular contiene algunos vasos indicados por BOCHDALECK, por WALDEYER, por TUFFIER, y erróneamente, por lo tanto, TREVES le ha dado el nombre de *avascular*. Estos vasos, sin embargo, son siempre de pequeño calibre y seguramente no tienen influencia alguna en la formación del repliegue peritoneal. LUSCHKA, de mucho tiempo atrás, había ya indicado la presencia de cierto número de fibras musculares lisas en el espesor del repliegue íleoapendicular. TOLDT, habiendo encontrado de nuevo estos elementos musculares en el feto y podido observar, además, su conexión con la túnica muscular del intestino, no vacila en considerar el repliegue en cuestión como una porción del peritoneo del íleon, reforzada por fibras musculares, que, en el curso de su desarrollo, ha sido arrastrada hacia abajo por el crecimiento del segmento basal del apéndice (figura 432).

**4.° Fosillas retrocecales.** — Independientemente de las fosillas cecales que acabamos de describir, fosillas que son constantes, se han observado en la parte posterior y superior del ciego, a nivel del punto en que el peritoneo se refleja desde la fosa ilíaca sobre este último órgano, una o dos fosillas en forma de fondo de saco, cuya abertura mira hacia abajo: éstas son las *fosillas retrocecales*, muy visibles cuando el ciego está vuelto hacia arriba (fig. 439). Estas fosillas retro-

cecales están limitadas por dos pliegues peritoneales posteriores, que se extienden: uno, *externo*, de la pared al ciego, es el *pliegue parietocecal;* el otro, *interno*, de la terminación del mesenterio y de la parte abdominal al ciego, es el *pliegue cecomesentéricoparietal* (figs. 440 y 441). Estos pliegues fueron descritos antes como ligamentos del ciego: el pliegue externo o parietocecal era designado con el nombre de *ligamento cecal superior* por TUFFIER, de *ligamento parietocólico* por FRÉRET, de *ligamento láterocólico ascendente* por ALGLAVE. Estos mismos autores de-

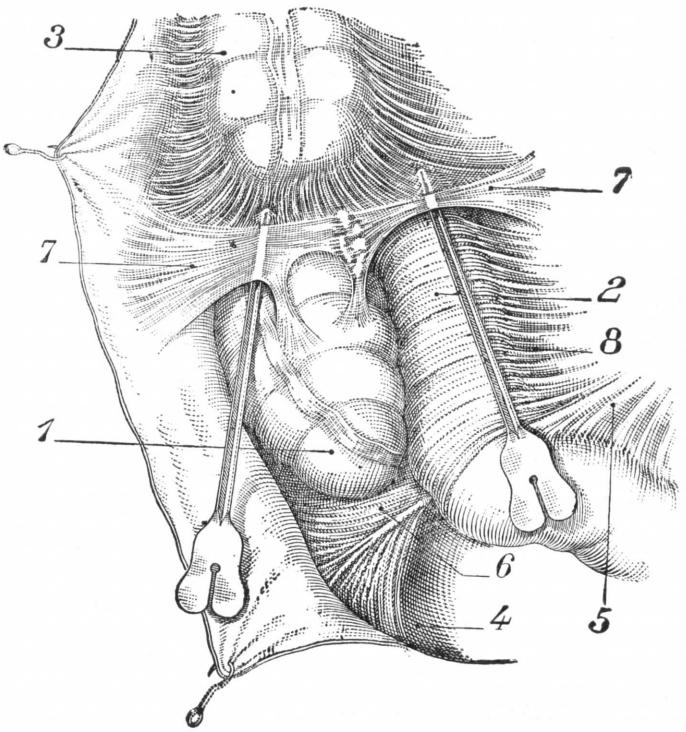


FIG. 440

Fijación anormal del ciego y del íleon (según BELLOCQ).

Una sonda acanalada penetra por el lado interno en la fosita ileocecal y por el lado externo en la fosita láterocecal. Por delante del ciego se extiende el ligamento mesentérico parietal con sus dos ramas que limitan cada una una fosita.

1, ciego. — 2, íleon. — 3, colon ascendente. — 4, pelvis menor. — 5, mesenterio. — 6, ligamento retroileocólico. — 7, parte externa del ligamento mesentéricoparietal. — 7', parte interna del mismo ligamento. — 8, hoja anterior del mesenterio común hecho peritoneo parietal.

signaban el pliegue interno con el nombre de *ligamento cecal inferior, mesentéricoparietal* o *íleocólico*. Estos dos pliegues son el testimonio de la progresión del adosamiento mesocólico derecho sobre el ciego. Encontramos estos dos pliegues posteriores en el colon ascendente cuando el adosamiento no ha llegado al ciego.

Las fosillas retrocecales (fig. 433) tienen interés quirúrgico. El intestino es susceptible de introducirse en su cavidad, determinando así la formación de una variedad muy rara de hernia, denominada *hernia retrocecal* o *hernia de Rieux*.

5.° **Resumen.** — Tres factores, aisladamente o asociados, determinan, pues, la presencia de fositas en el ciego; son: 1.°, la evolución del peritoneo y especialmente la variación de adosamiento del mesocæcum primitivo; 2.°, la disposición

de los vasos; 3.°, la existencia en la región íleocecal de un importante sistema de fibras lisas subperitoneales. Con TURNESCO, podemos adoptar la clasificación siguiente:

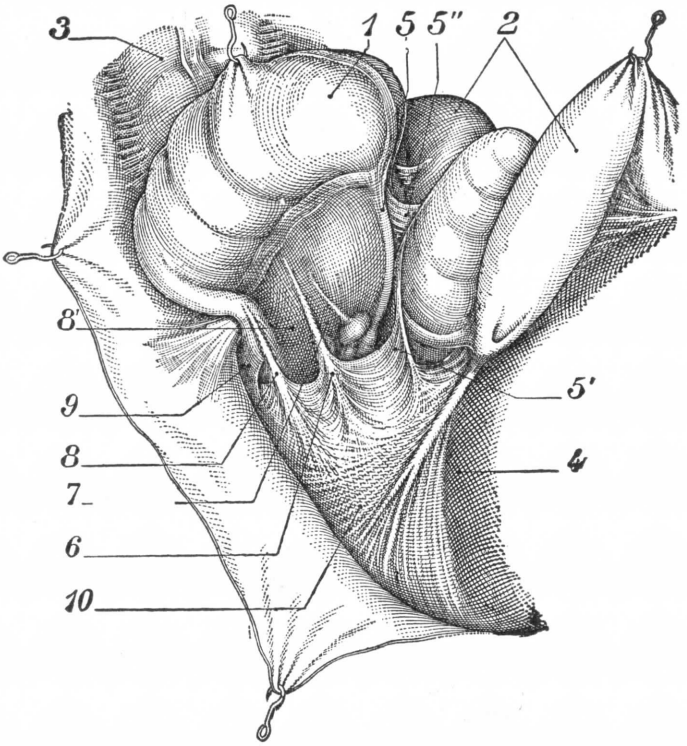


FIG. 441

Fijación anormal del ciego (según BELLOCQ).

El mismo sujeto que en la figura 440. El ciego erinado se ha levantado; debajo de él se perciben los ligamentos retrocecales que limitan fositas retrocecales. En la fosita interna penetra el apéndice.

1, ciego. — 2, íleon. — 3, colon ascendente. — 4, pelvis menor. — 5, apéndice, con, por dentro de él: 5', el ligamento íleoparietal; 5'', el ligamento íleocecoapendicular. — 6, ligamento parietocecal interno. — 7, fosita retrocecal interna. — 8, ligamento parietocecal externo. — 8', fosita retrocecal externa. — 9, fosita láterocecal. — 10, ligamento retroileocólico.

1.° Fositas que dependen de los adosamientos peritoneales: *fositas retrocecales;*

2.° Fositas de origen vascular: *fosita íleocecal anterior;*

3.° Fositas de origen mixto, vascular y muscular: *fosita íleocecal inferior.*

## § 4. — ESTRUCTURA DEL CIEGO Y DEL APÉNDICE. VASCULARIZACIÓN, SIGNIFICACIÓN MORFOLÓGICA

### A. — ESTRUCTURA

Como toda parte del intestino grueso, la estructura del ciego y del apéndice comprende cuatro túnicas concéntricas: 1.°, el *peritoneo;* 2.°, la *musculosa,* 3.°, la *submucosa;* 4.°, la *mucosa.*

**1.° Túnica serosa.** — Hemos descrito el peritoneo suficientemente para no tener que insistir aquí. Añadamos que en el ciego y el apéndice la hoja visceral se adhiere íntimamente a la musculosa subyacente.

**2.° Túnica musculosa.** — La túnica muscular del ciego es semejante a la del intestino grueso. En el apéndice es particularmente gruesa, componiéndose de dos capas continuas: una superficial, longitudinal, que se continúa con las cin-

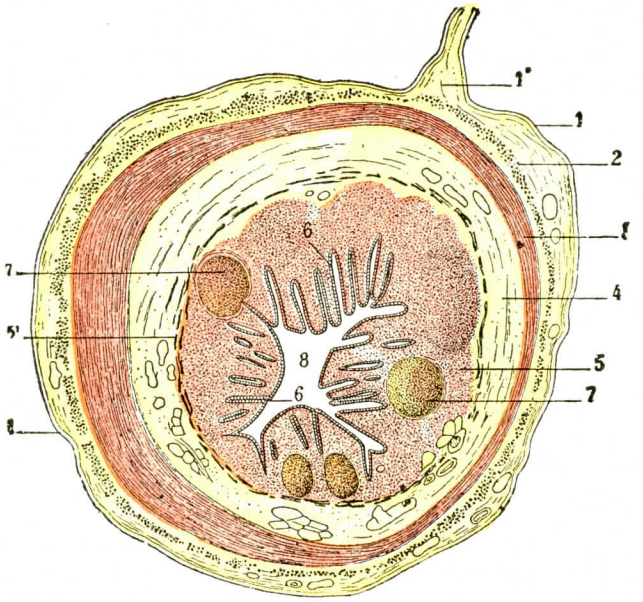


FIG. 442

Corte transversal del apéndice cecal del hombre.

1, revestimiento peritoneal, con 1', inserción del mesoapéndice. — 2, capa de las fibras longitudinales. — 3, capa de las fibras circulares. — 4, capa submucosa. — 5, corion mucoso, con 5', muscularis mucosæ. — 6, 6, glándulas de Lieberkühn. — 7, 7, folículos cerrados. — 8, luz del apéndice.

tillas del ciego; tiene de 250 a 300 μ de espesor y está formada por fascículos paralelos. La capa circular es profunda y más gruesa (300 a 350 μ). En el vértice del apéndice forma un trenzado y parece menos gruesa que en el resto del conducto: de ahí la mayor frecuencia de las perforaciones apicales.

**3.° Túnica submucosa.** — Es densa, abundante en fibras elásticas, sobre todo en el apéndice, y ofrece gran número de espacios linfáticos (LAFFORGUE).

**4.° Túnica mucosa.** — La mucosa del ciego ofrece todos los caracteres de la mucosa del intestino grueso en general. Remitimos, pues, al lector a la página 392, en donde esta mucosa está descrita.

La mucosa del apéndice (fig. 442), a su vez, tiene todos los elementos de la mucosa cecal, de la cual es continuación: un epitelio cilíndrico, un estroma reticulado, numerosos folículos cerrados, una muscularis mucosæ y glándulas tubulosas. Añadiremos que la submucosa es muy gruesa, que está formada por tejido conjuntivo muy apretado y casi desprovisto de fibras elásticas. A nivel de la punta del apéndice, esta submucosa adquiere un desarrollo considerable, y, por el con-

trario, los dos planos de fibras musculares son apenas visibles y las glándulas han desaparecido por completo (CLADO).

El gran desarrollo de su aparato linfoideo es el principal carácter de la mucosa del apéndice. Este aparato está esencialmente constituído por folículos cerrados, tan numerosos y voluminosos, que están, por decirlo así, en contacto unos con otros y ocupan por sí solos toda la mucosa: se ha podido decir, no sin razón, que su conjunto representa una sola y única placa de Peyer, que se extiende de un extremo al otro del apéndice. La base de los folículos está próxima a la superficie exterior del apéndice, mientras que la cabeza, más o menos redondeada, forma prominencia en la luz del conducto. «La superficie de las trabéculas interfoliculares está revestida de un epitelio cilíndrico mezclado con células caliciformes. En su espesor y en el seno de un tejido conjuntivo ordinario, cada trabécula contiene cierto número de criptas de Lieberkühn, vasos sanguíneos y grandes capilares linfáticos, que pasan de una trabécula a otra, terminando todos por ampollas o arcos, algunas veces casi en contacto con el epitelio de revestimiento» (RENAUT). En los individuos de doce a veinticuatro años alcanza su mayor desarrollo el aparato linfoideo del apéndice. Más allá de los veinticinco a los treinta años, los folículos disminuyen a la vez en anchura y en longitud y, en consecuencia, forman en el interior del conducto una prominencia menos considerable y están, por otra parte, menos apretados unos contra otros.

### B. — VASCULARIZACIÓN E INERVACIÓN DEL CIEGO Y EL APÉNDICE

Hemos estudiado ya esta vascularización al describir la arteria mesentérica superior. Insistiremos ahora sobre ciertas particularidades que ofrece esta vascularización, particularidades debidas al desarrollo de la ampolla cecal, a la terminación del íleon y a la presencia del apéndice vermicular.

**1.° Arterias.** — Las arterias son suministradas por una rama colateral de la arteria mesentérica superior, la arteria íleocecal, a la que hemos dado el nombre de arteria íleocecoapendículocólica, que indica así todo el territorio que le pertenece. Se describía antes esta arteria como la terminación de la mesentérica superior. Hemos visto, al estudiar este vaso, que esto no era cierto (véase página 330). Es una colateral que nace del lado derecho de la mesentérica. Su longitud, muy variable, oscila entre 6 y 17 centímetros. Su modo de división ofrece numerosas variedades. El modo más frecuente es una ramificación en ramillete, que comprende esquemáticamente cinco ramas (fig. 443). Entre estas ramas, dos corresponden al ciego, son las *arterias cecales anterior* y *posterior*. Una pertenece al apéndice, es la *arteria apendicular*. Una cuarta rama reúne la verdadera terminación de la mesentérica superior, es la *arteria ileal*. La hemos estudiado con el intestino delgado. En fin, la rama *cólica* alcanza el colon ascendente en dirección del ángulo derecho. Vamos a estudiar cada una de estas ramas.

a) El *tronco raíz* está cubierto a poca distancia de su origen por el peritoneo parietal. Camina, pues, a la derecha de la raíz del mesenterio, después de haber cruzado generalmente la cara posterior de la vena mesentérica superior. El vaso se dirige oblicuamente abajo y a la derecha, a una distancia grandemente variable de su origen; se divide ora en ramillete (56 por 100, fig. 443), ora formando una asa arterial de la que parten las ramas terminales (15 por 100, fig. 443), ora prolongándose en una rama principal que llega al ángulo íleocecal para convertirse en una de las arterias cecales, mientras que las otras arterias aparecen como colaterales (15 por 100, según HOVELACQUE).

b) *Arterias cecales.* — Las dos arterias cecales, anterior y posterior, aparecen análogas a los vasos rectos que hemos estudiado en el intestino delgado y que volveremos a encontrar en el colon. El aumento de calibre de la ampolla cecal

aumenta su calibre, pero en realidad se disponen y distribuyen del mismo modo que los vasa recta.

α) La *arteria cecal anterior* es generalmente única. Es larga y voluminosa. Se dirige abajo y a la derecha, contenida en el pliegue peritoneal, que hemos denominado *pliegue mesentéricocecal*. Pasa por debajo del ángulo íleocólico y llega al colon en general a un centímetro por encima del borde superior de este ángulo. Abandona generalmente, antes de llegar al colon, una colateral cólica que alcanza el colon ascendente, inmediatamente por encima del ciego. Al llegar a éste, la arteria cecal anterior se inclina a la izquierda y abajo, pasando, ora por debajo de la cintilla anterior, ora por la porción del ciego situada a la izquierda de éste. Da ramas a la cara anterior del ciego. Excepcionalmente abandona una rama que llega al origen del apéndice.

La arteria cecal anterior es excepcionalmente doble o triple.

β) La *arteria cecal posterior*, generalmente más voluminosa que la arteria cecal anterior, es lo más a menudo única. Sigue un trayecto paralelo a la precedente, llega al borde interno del colon algo por encima del ángulo íleocólico y desciende por la cara posterior del ciego. Los modos de ramificación en esta cara son tan variables como en la cecal anterior. Sea de ello lo que fuere, las ramas terminales riegan la cara posterior del ciego y se anastomizan con ramas de la cecal anterior.

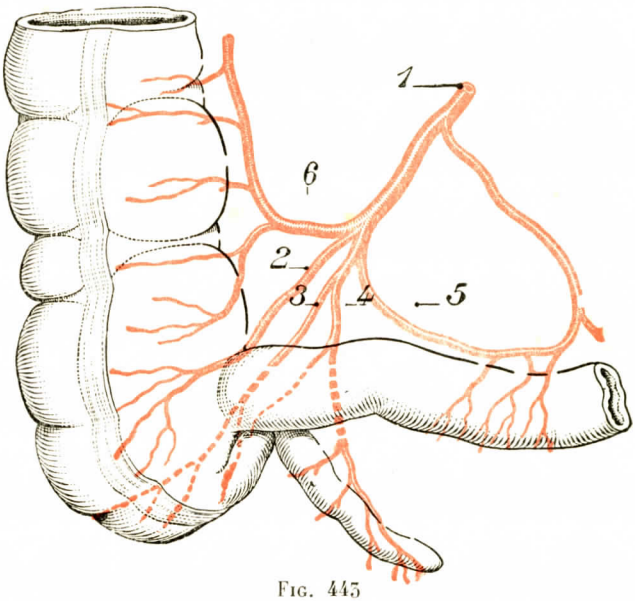


Fig. 443

Vascularización del ciego y del apéndice.

1, tronco de la arteria íleocecoapendículocólica. — 2, arteria cecal anterior. — 3, arteria cecal posterior. — 4, arteria apendicular. — 5, arteria recurrente ileal. — 6, arteria cólica derecha inferior.

La cecal posterior contribuye en gran parte a la vascularización del fondo del ciego; incluso algunas veces lo irriga por completo. Con más frecuencia que la arteria cecal anterior, una de las arterias del fondo del ciego, venida de la cecal posterior, abandona un pequeño vaso que llega a la raíz apendicular.

c) *Arteria apendicular*. — Esta es generalmente única también. Se encuentran a veces dos, excepcionalmente tres. Su trayecto es casi constante. Después de su origen pasa detrás del colon, encerrada en el mesoapéndice que la sostiene. Está situada primero a lo ancho del órgano, en general a más de un centímetro (Quénu y Heitz-Boyer). En este punto el apéndice es casi horizontal, su meso es ancho. La arteria está de ordinario a la izquierda. Progresivamente se aproxima al apéndice y le alcanza a muy poca distancia de la punta para penetrar en sus túnicas. A medida que se aproxima, el mesoapéndice disminuye. El apéndice, que se ha hecho libre, es gèneralmente descendente. Según los autores precitados, la arteria apendicular separa el apéndice en un corto segmento radicular fijo y un segmento

terminal móvil. En realidad esto es algo esquemático, pues la movilidad del apéndice varía según la extensión de su meso y su disposición. Cuando el meso es muy corto, la arteria se pega rápidamente a las paredes apendiculares.

La arteria apendicular da en el curso de su trayecto ramos finos que se podrían considerar como los vasos rectos del apéndice; son en número de dos a seis y nacen encima del punto donde llegan al apéndice. Su dirección es, pues, oblicua. Cada uno de estos ramos. antes de terminar en el órgano, se divide en tres ramos secundarios. Estos ramos se anastomizan a veces dibujando junto al apéndice un arco yuxtaapendicular, miniatura del arco cólico que encontramos en el intestino grueso.

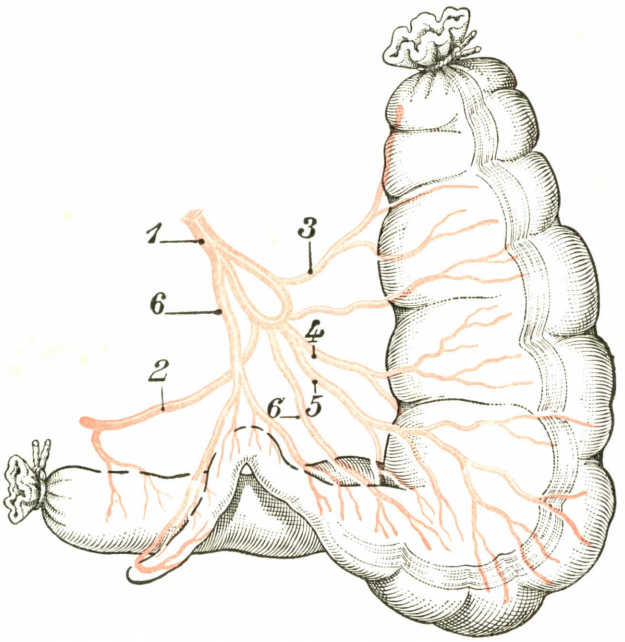


Fig. 444

Vascularización del ciego y del apéndice. Vista posterior.

1, arteria íleocecoapendículocólica. — 2, rama ileal. — 3, rama cólica. — 4, arteria cecal anterior. — 5, arteria cecal posterior. — 6, arteria apendicular que da una rama en la base del apéndice. — 6', arteria del fondo del ciego.

Se han clasificado los tipos de ramificación de la arteria apendicular en dos grupos: el *tipo escalariforme*, en que las arterias se destacan regularmente como los dientes de un peine (Ogneff), caso el más frecuente, o el *tipo disperso*. En el primer caso el apéndice sería más libre que en el segundo.

Además de los vasos destinados al apéndice, la arteria apendicular puede dar un vaso destinado al íleon, la *arteria recurrente ileal*. Esta arteria, también denominada *arteria íleoapendicular*, pasa al pliegue peritoneal íleoapendicular. Pero esta arteria no es constante. La arteria apendicular da también un ramo al fondo del ciego.

d) *Anastomosis*. — Hemos visto que la arteria ileal se anastomizaba por inoculación con la terminación de la mesentérica superior (véase *Arteria mesentérica superior)*; igualmente, por parte del colon ascendente, la rama cólica de la íleocólica se anastomiza asimismo con la rama inferior de la cólica. En el ciego se comprueba que existen numerosas anastomosis debajo de la serosa, pero éstas son finas; constituyen el plexo subseroso. El tronco de la arteria apendicular se anastomiza a veces con ramas nacidas de las arterias próximas y especialmente de la cecal posterior. Estas anastomosis son siempre finas, y se concibe que desde el punto de vista macroscópico se pueda considerar la *arteria apendicular como una arteria terminal*. Inyecciones con tinta china en apéndices aclarados por el método de Spalteholz han demostrado la riqueza vascular de las paredes del apéndice. Las redes forman una especie de enrejado vascular muy tupido que comunica con la red cecal a la altura de la implantación apendicular.

**2.° Venas.** — Las venas del ciego se dirigen todas hacia el ángulo íleocecal superior y desembocan, en este punto, en la vena mesentérica superior. La arteria apendicular va constantemente acompañada de una vena que lleva el mismo nombre: esta *vena apendicular* recibe como afluentes, además de los ramos que pro-

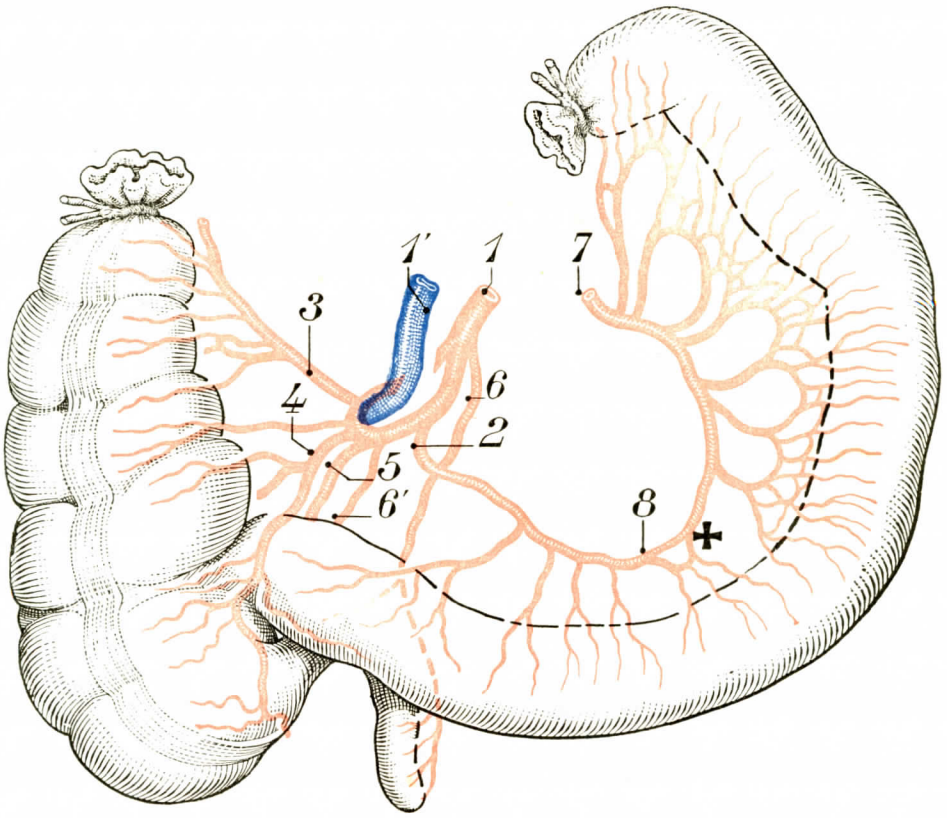


FIG. 445

Vascularización del ciego y del apéndice. Terminación de la arteria mesentérica superior.

La cruz indica la terminación de la arteria mesentérica superior.

1, tronco íleocecoapendículocólico que forma una asa arterial de la que parten ramas colaterales. — 1', vena íleocecoapendículocólica: las ramas colaterales no se han representado. — 2, arteria recurrente ileal. — 3, arteria cólica inferior derecha. — 4, arteria cecal anterior. — 5, arteria cecal posterior. — 6, arteria apendicular. — 6', arteria del fondo del ciego y de la base del apéndice. — 7, rama terminal de la arteria mesentérica inferior. — 8, terminación de esta arteria anastomizándose con la recurrente ileal.

ceden del propio apéndice, otros dos ramos, que provienen, uno, de la cara anterior del ciego, y el otro, de la cara anterior del íleon.

**3.° Linfáticos.** — Los linfáticos del ciego siguen con bastante exactitud el trayecto de los vasos sanguíneos. Los distinguiremos en tres grupos: 1.°, *linfáticos anteriores;* 2.°, *linfáticos posteriores;* 3.°, *linfáticos apendiculares.*

a) *Linfáticos anteriores.* — Los linfáticos anteriores o *prececales* se originan, como su nombre indica, en la cara anterior del ciego. Siguiendo la arteria íleocecal anterior, van a desembocar en un grupo de dos o tres ganglios *(ganglios cecales anteriores)* situados en el repliegue íleocecal anterior, algo por de-

bajo del punto donde desemboca el íleon en el ciego. Los aferentes de los ganglios cecales anteriores — y también algunos conductos linfáticos que pasan vecinos a estos ganglios sin desembocar en ellos — se dirigen oblicuamente hacia arriba y adentro y van a terminar en un grupo ganglionar situado en el ángulo íleocecal alrededor de la porción terminal de la arteria mesentérica superior; son los *ganglios íleocecales* (fig. 446, 7).

b) *Linfáticos posteriores.* — Los linfáticos posteriores o *retrocecales* nacen de la cara posterior del ciego. Siguiendo el trayecto de la arteria íleocecal posterior, desembocan en un grupo de tres o cuatro ganglios *(ganglios cecales posterio-*

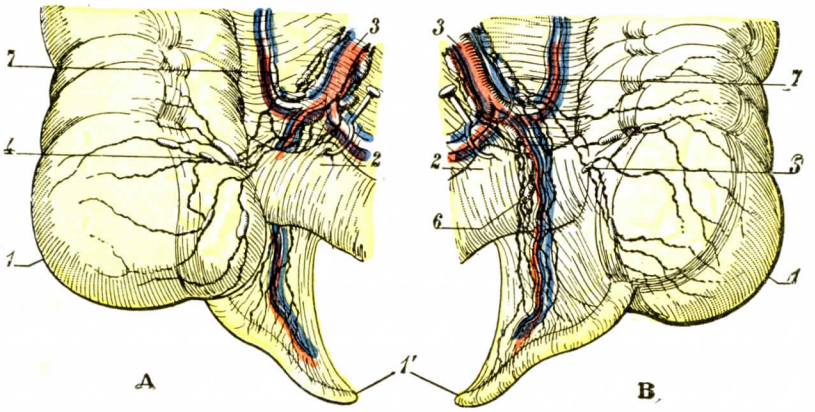


Fig. 446

Linfáticos del ciego y del apéndice: A, cara anterior; B, cara posterior.

1, ciego, con 1', su apéndice. — 2, íleon. — 3, ramas terminales de la arteria mesentérica superior con su vena. — 4, ganglios cecales anteriores. — 5, ganglios cecales posteriores. — 6, ganglio apendicular (subileal). — 7, ganglios íleocecales.

*res)* que ocupan el lado pósterorinterno del ciego. Según observa Tuffier, se hallan cubiertos por el peritoneo, que los aplica a este nivel sobre las paredes mismas del intestino y los separa por completo de la fosa ilíaca. Como en el caso anterior, los aferentes de los ganglios cecales posteriores terminan en los ganglios íleocecales.

c) *Linfáticos apendiculares.* — Los linfáticos del apéndice, en número de tres o cuatro, recorren el espesor del mesoapéndice y van del vértice a la base, como lo hace la vena apendicular. Terminan en unos ganglios que, al igual que ellos, ocupan el mesoapéndice y que se designan con el nombre de *ganglios apendiculares.* Los eferentes de estos ganglios desembocan, lo mismo que en los linfáticos anteriores y los linfáticos posteriores, en el grupo de los ganglios íleocecales, que viene a ser la terminación común de todos los linfáticos del ciego.

Los ganglios apendiculares son muy variables en número; generalmente se observan uno o dos, más rara vez tres o más de tres; muchos son los casos en que faltan por completo. Respecto a su situación, es asimismo variable. Pueden ocupar uno de los tres puntos siguientes (Tixier y Viannay, 1901): 1.°, por detrás del íleon, en la base del mesoapéndice *(ganglios íleoapendiculares* o *retroileales)*, es la disposición más frecuente; 2.°, por debajo del íleon, en el mesoapéndice *(ganglios apendiculares* o *subileales)*; 3.°, por encima de la base del apéndice, contra la misma pared cecal *(ganglios cecoapendiculares)*. Recordemos, para terminar, que la red linfática del apéndice se anastomiza con la red de la hoja perito-

neal que reviste la fosa ilíaca interna, por cuyo hecho puede entrar en relación con algunos territorios vecinos, especialmente los de la excavación de la pelvis.

Hemos visto, a propósito de los linfáticos del intestino grueso (pág. 406), que la corriente íleoapendículocólica, después de haber alcanzado los ganglios de que acabamos de hablar, va a verterse definitivamente en el gran confluente retroportal (fig. 482).

**4.° Nervios.** — *Formaciones nerviosas intramurales en la región íleocecal.* — Hemos ya señalado, al tratar de los nervios del mesenterio (pág. 349), el trayecto de los nervios del ángulo íleocecal. Trabajos emprendidos en Lyón, en el laboratorio de mi colega POLICARD y en el mío, muestran la importancia de esta inervación.




FIG. 447

Plexo mesentérico. Corte longitudinal de la túnica cecal en la implantación del apéndice (según MORIN).

La mucosa no figura en el dibujo y únicamente se ha representado la parte externa de la capa de las fibras circulares. 1, serosa. — 2, capa de fibras musculares longitudinales (capa muscular externa). — 3, plexo mesentérico. — 3', célula nerviosa. — 3'', célula satélite. — 4, capa de fibras circulares (capa muscular interna). — 5, sección de la capa precedente.

Gran número de observaciones fisiológicas convergen para demostrar que la actividad motora está particularmente desarrollada en la región íleocecal. Así es que ALVAREZ y sus colaboradores, registrando por el método gráfico las contracciones rítmicas espontáneas de los diversos segmentos del intestino delgado del conejo, conservados en líquido de Locke caliente oxigenado, comprueban que el ritmo de los segmentos es tanto menos frecuente cuanto más alejada del píloro está la región de que proceden, salvo si se trata de preparaciones íleocecales; en otros términos, el íleocæcum constituye una excepción a la ley de movilidad intestinal de ALVAREZ, según la cual el automatismo disminuye en el tracto cuando nos alejamos del estómago. A 37°, por ejemplo, un segmento duodenal se contrae dieciséis veces por minuto; un segmento ileal proximal, nueve veces por minuto; una preparación cecal posee un ritmo de doce contracciones por minuto. Por lo demás, en el intestino *in situ* no solamente se comprueba la velocidad del ritmo cecal, sino que también se ve que el ciego impone su propio ritmo a la parte terminal del íleon. Existe otro método de análisis fisiológico mucho más sensible aún: el registro electroenterográfico de las corrientes de acción desarrolladas por la musculatura entérica; ahora bien, ALVAREZ y MAHONEY han observado que las variaciones eléctricas eran menos amplias, pero mucho más frecuentes en el íleon terminal y el ciego que en el íleon proximal. Finalmente, en 1929, ALVAREZ pudo conservar vivos, y animados de pulsaciones durante varios días, colgajos muscula-

res procedentes de un intestino de ejecutado y tomados a diferentes alturas: ahora bien, ha encontrado también signos de automatismo electivamente desarrollados y de una excitabilidad más delicada tomando como *test* el valor del período latente en los colgajos íleocecales. Muchos otros trabajos acerca del intestino aislado han confirmado las conclusiones de ALVAREZ, y se puede admitir hoy la demostración fisiológica de un centro automático íleoceal. Puesto que a una función particular debe necesariamente corresponder una estructura anatómica especial, forzoso es suponer la existencia en el íleocæcum de dispositivos motores autónomos, bien desarrollados, y, desde este punto de vista, hay que subrayar la gran abundancia de la pared cecal en fibras y sobre todo en células nerviosas. En efecto, es una noción demasiado olvidada, pero de gran alcance fisiológico, que los plexos de Meissner y de Auerbach no tienen en todas partes la misma constitución ni, sobre todo, la misma densidad. GERLACH, hace ya mucho tiempo, había entrevisto las variaciones topográficas de las formaciones nerviosas intramurales en los diferentes planos. KEITH ha descrito, en el tubo digestivo, centros automáticos que estarían formados por un tejido especial. En la rana se han descrito recientemente variaciones del complejo neuromuscular en el intestino terminal en relación con el funcionamiento. En los vertebrados superiores parece que el plexo de Auerbach es excepcionalmente rico en células en la pared cecal. La figura 447 representa un corte histológico de esta pared en el hombre en la implantación apendicular; entre el músculo circular interno y el músculo longitudinal externo se reconoce el plexo de Auerbach, que aparece con el aspecto de una verdadera sábana muy alargada de células nerviosas apretadas unas contra otras; entre las neuronas se ve un plexo fibrilar formado por el entrecruzamiento de las células satélites cuyos núcleos se perciben. Debemos preguntarnos si la densidad inusitada de las neuronas es una de las particularidades anatómicas susceptibles de explicar la fisonomía tan particular de la movilidad cecal. El estudio topográfico de las formaciones nerviosas intrínsecas en el tubo digestivo, abandonado en el curso de estos últimos años en provecho de la investigación citológica y llevado a cabo conjuntamente por los anatomistas y los fisiólogos, será verosímilmente fecundo.

### C. — EVOLUCIÓN DEL CIEGO EN LOS VERTEBRADOS. SIGNIFICACIÓN MORFOLÓGICA Y FUNCIONAL

Es interesante seguir en la serie la evolución de esta porción del intestino grueso que goza ciertamente de una función importante en los fenómenos terminales de la digestión.

Numerosos trabajos se han ocupado en esta cuestión. El más interesante y el más importante es debido a KOSTANECKI (Cracovia, 1926). Por sus investigaciones bibliográficas y personales, este autor ha demostrado de modo preciso la evolución de este órgano y ha derivado conclusiones interesantes sobre su papel, así como sobre el del apéndice.

«Las transformaciones del ciego de los vertebrados, dice justamente KOSTANECKI, se explican si se tiene en cuenta las relaciones de este órgano con el peritoneo.»

El ciego aparece por primera vez en los *batracios* (fig. 448). Está representado por un ensanchamiento de la parte inicial del intestino grueso, situado dorsalmente entre las dos hojas del mesenterio dorsal. El apéndice o glándula digitiforme, que se encuentra en el mismo comienzo del intestino terminal en los selácidos, es tal vez su homólogo

En la *clase de los reptiles* (fig. 449) existe en ciertos ofidios y en ciertos lagartos un *ciego dorsal intramesentérico*, como en los batracios. Sin embargo, en la mayoría de los reptiles el *ciego* tiende a desplazarse hacia delante; se hace lateral rechazando delante de sí, ora la hoja derecha, que es lo más frecuente, ora la hoja izquierda del mesenterio. Se bosqueja así una individuación del ciego respecto del intestino o respecto del peritoneo; desde el punto de vista peritoneal, el ciego tiende, pues, a aislarse y se hace asimétrico en relación al intestino medio; en relación al intestino delgado, constituye en ciertos reptiles un divertículo, cuya porción terminal se estrecha y hasta se curva en gancho. Este segmento encierra un contenido intestinal diferente del delgado, prueba evidente de una diferenciación funcional de este nuevo segmento intestinal.

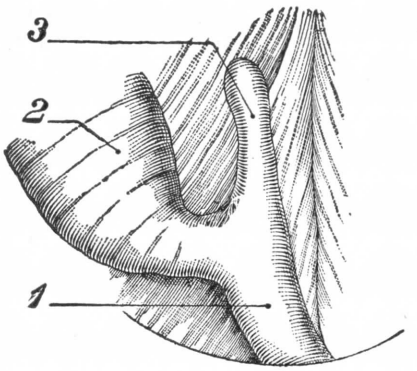


Fig. 448

Ciego de anfibio *(Raja batis)* (según Kostanecki).

1, intestino delgado.—2, intestino grueso.—3, ciego.

En las *aves* (fig. 450) el ciego forma un órgano par. Cada ciego, por otra parte de dimensiones variables según las especies, está fijado al intestino delgado por una membrana peritoneal, denominada *repliegue íleocecal*, al que Kostanecki da el nombre de *vinculum íleocecal*, indicando bien así cómo el ciego queda «encadenado» al delgado. Este pliegue se prolonga en forma de una cintilla estrecha, más allá de la línea del ciego, para perderse en el mesenterio del intestino delgado o en la túnica serosa de éste. Es la *cintilla ileal* o *stria iliaca* (Kostanecki). El pliegue íleocecal y la cintilla no son más que la prolongación del peritoneo visceral del intestino delgado del que emanan: son el puente que se extiende entre los dos órganos. Los dos ciegos de las aves resultan de la bifurcación del bosquejo primitivo del ciego primario y único que hemos observado en los reptiles.

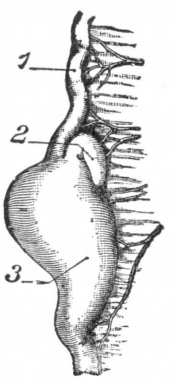


Fig. 449

Ciego de los reptiles en gancho *(Draco volans)* (según Kostanecki).

1, intestino delgado. — 2, ciego en gancho. — 3, intestino grueso.

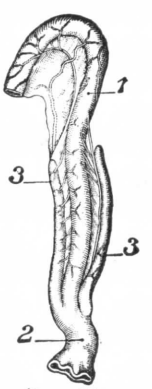


Fig. 450

Doble ciego de las aves *(Colymbus septentrionalis)* (según Kostanecki).

1, intestino delgado. — 2, intestino grueso. — 3, 3, los dos ciegos.

En los *mamíferos* (fig. 451), el ciego se origina siempre en la pared ventral de la parte inicial del intestino grueso, y por lo tanto en el lado opuesto a la raíz mesentérica. Arrastra el peritoneo hacia delante, y el pliegue íleocecal, así como la cintilla ileal, corresponden a la línea media central del íleon. En los mamíferos se asiste también a un fenómeno ya observado en los reptiles: la producción de la estenosis terminal del ciego primitivo destinada a formar un apéndice. Muy frecuentemente el ciego forma un cono, de vértice unas veces obtuso, otras más afilado; finalmente, se puede ver en los antropoides y en el hombre una diferenciación considerable en el individuo adulto que termina por tabicación del ciego primario. De ello resulta el ciego propiamente

dicho, vasta cavidad, el *cœcum amplius*, y un divertículo, el *cœcum angustius*, al que se da el acertado nombre de *apéndice vermicular*.

Esta denominación, feliz desde el punto de vista morfológico, lo es tal vez menos desde el punto de vista fisiológico. Los médicos tienen el hábito de considerar el apéndice como un órgano aparte diferente del ciego y sin ninguna función importante. La mayoría de los anatomistas, sin aislarlo del ciego, lo han considerado como un órgano atrofiado, rudimentario, y, por lo tanto, sin función. Así era la opinión de uno de nosotros (Testut). Por mi parte (Latarjet), creo, como Kostanecki, que nada nos autoriza (si nos referimos a la anatomía comparada) a afirmar que el apéndice sea un órgano rudimentario y atrofiado sin función. Como el ciego, del cual es una parte diferenciada y no atrofiada, está asociado a las funciones digestivas.

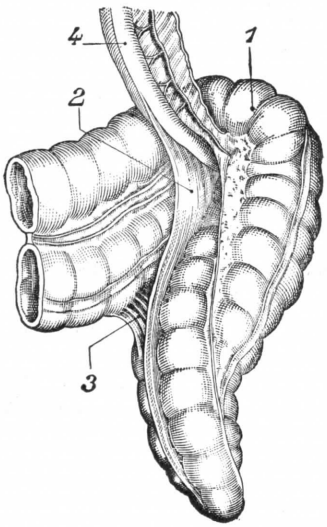


Fig. 451

Ciego de caballo (según Kostanecki).

1, ampolla cecal. — 2, vínculum ileocecal. — 3, ligamento cecocólico. — 4, intestino delgado.

En lo que concierne al *ciego*, sus dimensiones dependen particularmente del género de alimentación. Los animales que injieren mucha celulosa son los que tienen el ciego más voluminoso. Sin embargo, en ciertas especies, como los rumiantes, el ciego no es muy voluminoso; las funciones del estómago, órgano extremadamente complejo, preceden en estos animales a las funciones del ciego y lo substituyen. En el ciego, los alimentos vegetales abundantes en celulosa que no han podido ser digeridos, son reblandecidos por la secreción de la mucosa y al mismo tiempo macerados y descompuestos por la acción de los microbios. Según la justa expresión de Kostanecki, el ciego, que algunos autores han denominado estómago secundario, representa una *cuba de fermentación*. La radiografía actual, la radioscopia, aun en el hombre, cuya alimentación celulósica no es muy importante, muestran bien esta estasis de materias y su batido en las abolladuras cecales.

*Significación morfológica del apéndice.* — Hemos dicho antes que la mayoría de los anatomistas consideran el apéndice como órgano rudimentario cataplástico, es decir, en vía de degeneración, fundándose únicamente en la desproporción entre el volumen del ciego y el del apéndice, en la estrechez de la luz de éste y en el desarrollo completo del apéndice en el nacimiento. Los argumentos que abogan a favor de que el apéndice es un órgano semejante a los otros, activo funcionalmente, anaplástico, es decir, con tendencia a un desarrollo pronunciado, pueden derivarse de la embriología, de la anatomía y de la fisiología.

*Argumentos embriológicos.* — Sabemos que el bosquejo del ciego se presenta en el hombre a la sexta semana del desarrollo embrionario en forma de un divertículo cilíndrico, de calibre casi igual al del colon. Desde la séptima semana se establece una diferenciación entre el segmento superior que se ensancha y el segmento inferior que queda más estrecho. La parte inferior será el apéndice (fig. 452). Sobre esta diferencia de desarrollo en anchura muchos anatomistas establecen su opinión de que el apéndice vermicular es un órgano en vía de regresión. Sin embargo, como hace observar justamente Kostanecki, estos autores olvidan añadir que el apéndice crece considerablemente durante toda la vida embrionaria, sobre todo en longitud (Taresnezki, Toldt, Killy y Hurdon, Forcer). Sería curioso que una parte degenerada experimentara un crecimiento tan intenso.

*Argumentos anatómicos.* — El apéndice, que se halla todavía en vía de formación, es decir, que sólo aparece en la serie animal tardíamente (no se le encuentra, en efecto, bien desarrollado sino en ciertos monos y en los antropomorfos, figura 452), adquiere su estructura más lentamente que el ciego de que procede. De igual modo, el mismo ciego, órgano muy diferenciado, adquiere su estructura más lentamente que el colon.

Desde el punto de vista estructural, el apéndice, como hemos visto, posee una musculatura en gran manera potente, más desarrollada que en ningún otro punto del intestino; por último, contiene un desarrollo considerable del tejido linfático, hasta el extremo de que se ha podido comparar el apéndice con una glándula linfá-

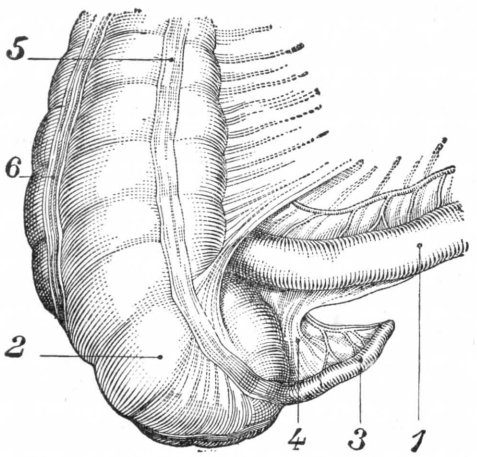


FIG. 452

El ciego y el apéndice del *Hylobates leuciscus* (según KOSTANECKI).

1, terminación del íleon. — 2, ciego. — 3, apéndice. — 4, mesoapéndice. — 5, banda muscular anterior. — 6, banda muscular externa que constituye una cuarta banda; las otras dos posteriores no son visibles.

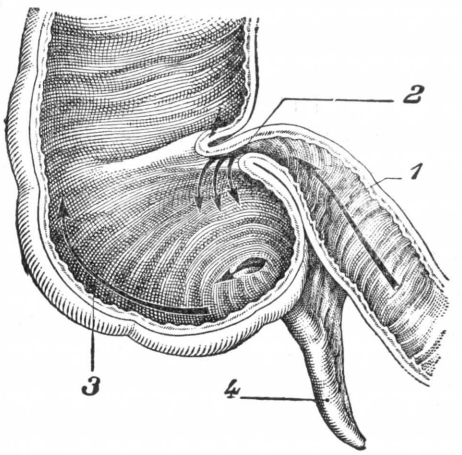


FIG. 453

Corte vertical de la terminación del íleon y del ciego (según KOSTANECKI).

Las flechas indican la marcha de las materias alimenticias.
1, terminación del íleon. — 2, válvula íleocecal. 3, ampolla cecal. — 4, apéndice.

tica. Según ciertos autores (OPPEL, NEUVILLE), el apéndice, gracias a sus folículos cerrados, tendría un papel hemopoyético importante. Sería un constructor activo de leucocitos. En opinión de KOSTANECKI, la diferenciación de la porción terminal del ciego primitivo en un ciego ancho *(cæcum amplius)* y un ciego estrecho *(cæcum angustius)* da por resultado una adaptación por parte del apéndice a funciones secretorias. Esta diferenciación sólo aparece en los primates (fig. 452) y en el hombre. Este órgano, siempre libre de materias fecales cuando es normal, secreta un líquido bastante espeso que se vierte en el ciego en actividad. El desarrollo considerable de la musculatura del apéndice implica un funcionamiento activo de éste. Proyecta la secreción apendicular en un ciego que ofrece una resistencia al derrame de este líquido por su contenido. Este líquido tendría un importante papel desde el punto de vista digestivo. Además, se elabora en el apéndice una cantidad considerable de microbios (en particular el *Bacterium coli)*, microbios necesarios a la digestión celulósica. La acción nociva microbiana sería neutralizada por la secreción de los folículos cerrados, tan numerosos en el apéndice y aglomerados alrededor de las glándulas de moco, intimidad anatómica que sugiere la íntima colaboración entre la secreción mucosa y las substancias que proceden de las aglomeraciones linfáticas.

En resumen, los argumentos que relegan el apéndice a la clase de los órganos rudimentarios no parecen convincentes. También es posible considerar el apéndice como una parte del ciego que se ha especializado, que se ha adaptado casi exclusivamente a la secreción. Su función sería la de suministrar al ciego los microbios necesarios para la descomposición de la celulosa, al mismo tiempo que su secreción paralizaría o neutralizaría la acción nociva de los productos microbianos. (Para más detalles, véase la obra, sumamente interesante, de KOSTANECKI: «El ciego en los vertebrados», *Bull. int. de l'Académie des Sciences et des Lettres*, Cracovia, 1926.)

## ARTICULO VIII

## COLON

El colon (fig. 398), porción media del intestino grueso, se extiende del ciego al recto. Se llama así del término griego κωλύω, detengo, porque las materias fecales permanecen principalmente en el interior del colon antes de su expulsión.

**1.° Trayecto y dimensiones.** — Conocemos ya su trayecto. Parte del ciego, al que continúa, y se dirige primero arriba, hacia la cara inferior del hígado. Luego se acoda en ángulo recto para dirigirse transversalmente de derecha a izquierda, llega a la parte inferior del bazo y se acoda de nuevo para descender a la fosa ilíaca izquierda, que atraviesa oblicuamente.

Al salir de la fosa ilíaca izquierda penetra en la pelvis, la recorre de izquierda a derecha y, finalmente, se inclina hacia abajo y adelante para continuarse, a la altura de la tercera vértebra sacra, con el extremo superior del recto.

Estos diversos cambios de dirección han hecho dividir el colon en cuatro porciones, que son, desde su origen a su terminación: el *colon ascendente*, el *colon transverso*, el *colon descendente* y el *colon iliopélvico*.

**2.° Conformación y relaciones.** — Cada una de las diferentes porciones del colon merecen una descripción particular, menos a causa de su configuración exterior o interior, que es casi la misma para todas, que desde el punto de vista de su situación y de sus relaciones, que, como se concibe, varían en cada una de ellas.

### § 1. — COLON ASCENDENTE

El colon ascendente, o parte ascendente del colon derecho, continúa al ciego y se extiende desde éste a la cara inferior del hígado, donde se acoda en ángulo recto para formar el colon transverso.

**1.° Dimensiones.** — La longitud media del colon ascendente es de 12 a 15 centímetros. Esta disminuye cuando el ciego está en posición alta. En general es menos extenso en el niño que en el adulto.

El calibre es casi el mismo que el del ciego. Sin embargo, disminuye en general a medida que nos aproximamos al ángulo derecho.

**2.° Configuración exterior y dirección.** — Exteriormente el colon ascendente presenta las tres cintas musculares que hemos visto ya en el ciego. Ocupan la misma situación; una es *anterior*, las otras dos son *pósterointerna* y *pósteroexterna*. Es bastante raro que el colon ascendente ofrezca una dirección vertical. Generalmente es oblicuo de abajo arriba y de delante atrás, de suerte que su parte

inferior ilíaca es superficial como el ciego, mientras que su parte superior infrahepática es más profunda. Cuando el ciego está en posición baja, es decir, pélvica, el colon ascendente, alargado por este hecho, describe una curva de concavidad

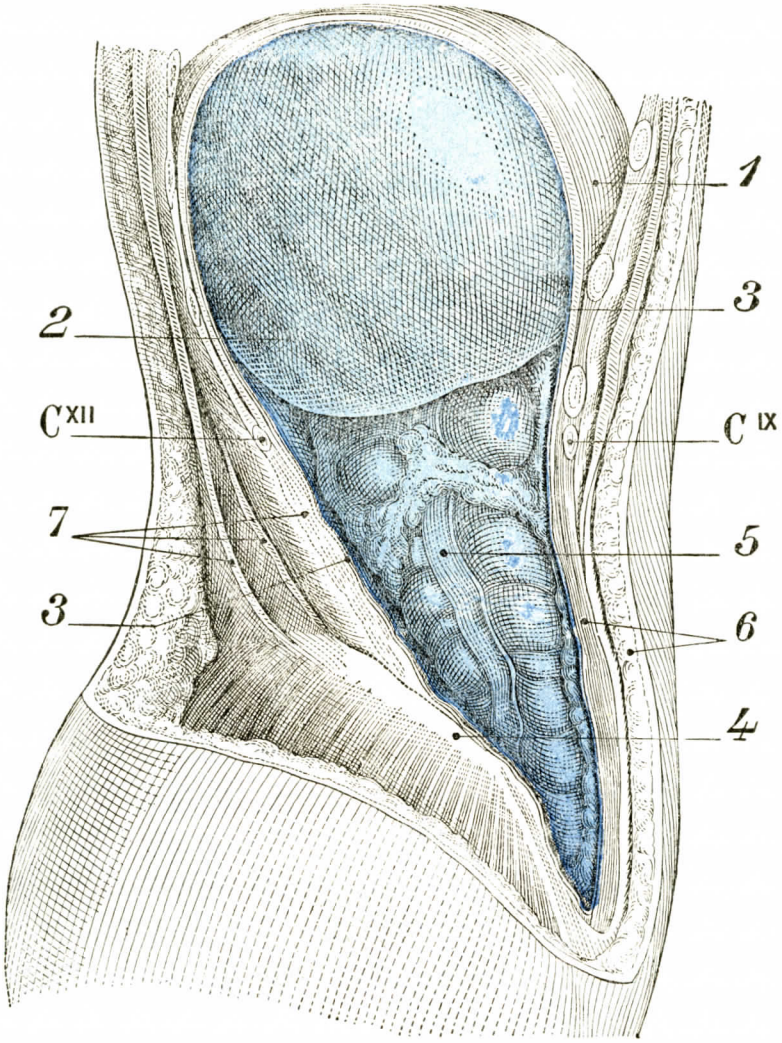


Fig. 454

El colon ascendente y el hígado, vistos por su cara derecha después de quitada la parte lateral del abdomen (según Corning).

CIX, costilla IX. — CXII, costilla XII.
1, diafragma. — 2, lóbulo derecho del hígado. — 3, 3, peritoneo parietal. — 4, cresta ilíaca. — 5, colon ascendente. — 6, corte anterior de la pared ánterolateral del abdomen. — 7, corte posterior de la misma pared.

dirigida a la derecha. En el niño, la escasa capacidad de la cavidad abdominal, por una parte, y el volumen considerable del hígado en relación a la exigüidad abdominal, por otra, obligan al colon ascendente a flexionarse bajo el hígado o a perder longitud a expensas del colon transverso (Legueu).

El colon ascendente se flexiona también cuando el ciego está en posición alta: sus inflexiones van dirigidas, ora en sentido sagital, ora en sentido transversal. En su parte superior se acoda formando el ángulo hepático, ángulo que esta-

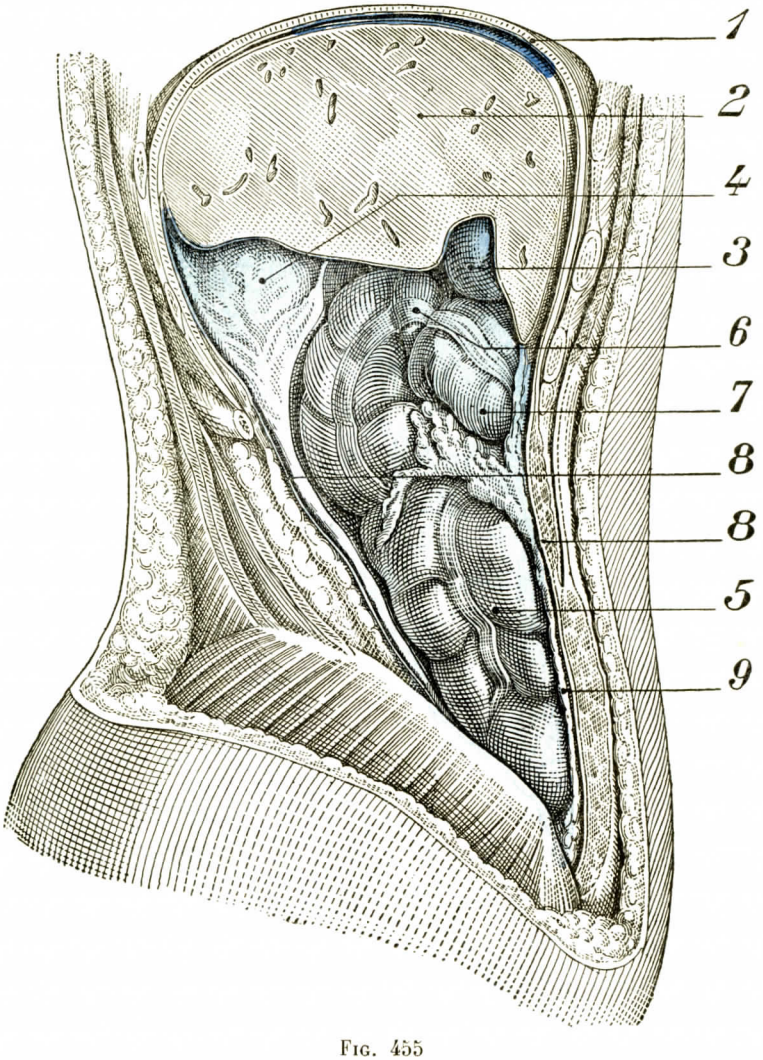


Fig. 455

La parte derecha de la cavidad abdominal, después de extirpada la pared lateral del abdomen y resecada gran parte del lóbulo derecho del hígado (según Corning).

1, diafragma. — 2, lóbulo derecho del hígado. — 3, vesícula biliar. — 4, cara hepática del riñón derecho. — 5, colon ascendente. — 6, ángulo derecho del colon. — 7, porción inicial del colon transverso. — 8, 8, peritoneo parietal. — 9, epiplón mayor.

blece la reunión del colon ascendente y el colon transverso. Estudiaremos este ángulo en el párrafo siguiente.

**3.° Relaciones** (figs. 454, 455 y 456). — El colon ascendente ocupa la parte superior de la fosa ilíaca interna y la región lumbar. Exteriormente, el espacio que

ocupa tiene por límites. 1.°, *arriba*, un plano horizontal que pasa por el punto en que la *línea axilar media*, es decir, la vertical descendida del vértice de la axila, viene a cruzar la décima costilla derecha; 2.°, *abajo*, un plano, igualmente

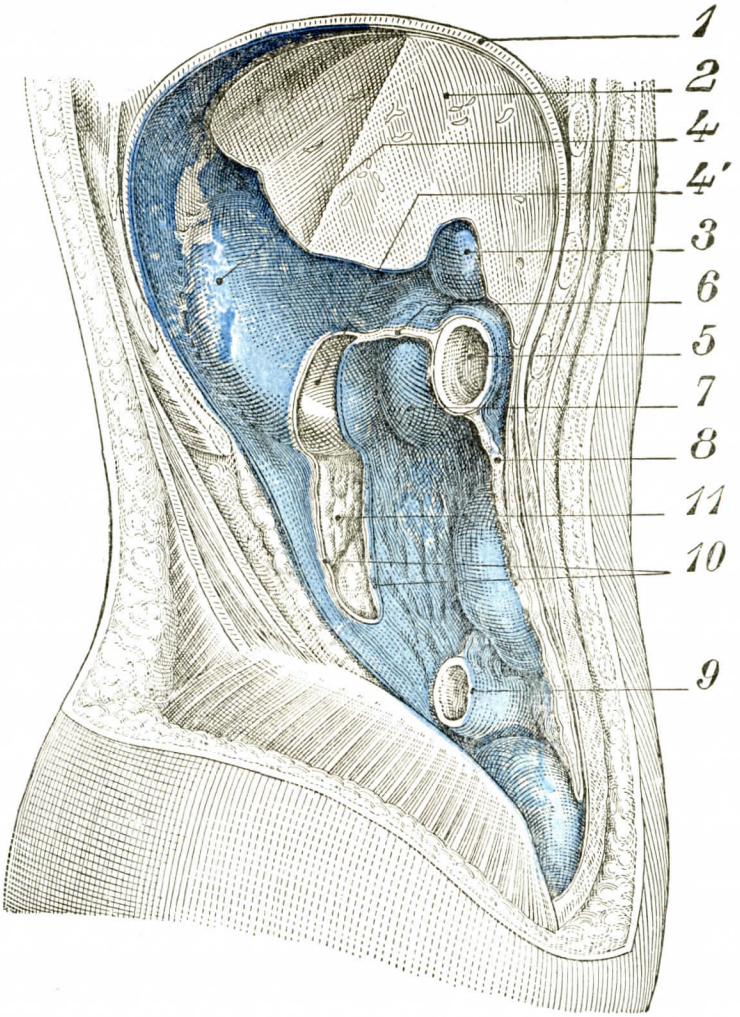


FIG. 456

*La parte* derecha de la cavidad abdominal después de extirpados el ciego, el colon ascendente, el ángulo derecho del colon transverso y el intestino delgado. La mayor parte del lóbulo derecho del hígado se ha seccionado (según CORNING).

1, diafragma. — 2, hígado. — 3, vesícula biliar. — 4, riñón derecho. — 4', polo inferior del riñón derecho que corresponde al ángulo derecho del colon. — 5, colon transverso. — 6, porción inicial del mesocolon transverso. — 7, duodeno. — 8, epiplón mayor. — 9, terminación del íleon. — 10, sección del peritoneo que se refleja en el colon ascendente. — 11, grasa de la cápsula adiposa del riñón.

horizontal, tangente a la cresta ilíaca derecha; 3.°, *por dentro*, un plano sagital que pasa por el extremo anterior de la novena costilla (CHALOT); 4.°, *por fuera*, un segundo plano sagital, tangente a la pared lateral del costado derecho. El ángulo hepático está contenido dentro de estos límites.

a) *Por detrás*, descansa en el músculo ilíaco, franquea la cresta ilíaca y ocupa la fosa lumbar (fig. 457, 22). Por esta razón se le da el nombre de *colon*

*lumbar derecho.* En esta región descansa en el borde externo del músculo cuadrado de los lomos cubierto de su aponeurosis. Por fuera de este músculo se pone en relación con los músculos anchos del abdomen, más particularmente con el transverso, y con un punto débil de la pared costoilíaca, el triángulo de Grynfeldt, espacio comprendido entre el borde externo del cuadrado de los lomos y el borde interno del oblicuo menor.

Muy rápidamente se aplica a la cara anterior del riñón derecho, cuya mitad o tercio inferior ocupa. Diferentes planos le separan del mismo riñón: la fascia de adosamiento del mesocolon ascendente o *fascia de Toldt;* la hoja anterior de la cápsula fibrosa del riñón u *hoja prerrenal.* La lámina adiposa perirrenal es aquí de escaso grosor.

b) *Por delante,* el colon lumbar derecho corresponde a veces a las asas del intestino delgado, pero cuando está medianamente distendido se halla en contacto directo con la pared abdominal anterior, constituída por sus tres músculos anchos. El epiplón mayor, por su borde derecho, lo cubre y lo oculta.

c) *Por fuera,* el colon ascendente está igualmente en relación con la pared abdominal. Descansa así en la canal lateral derecha que forma la pared posterior del abdomen con la pared lateral. Determina con ésta una canal, el *seno parietocólico,* continuación del seno parietocecal.

d) *Por dentro,* la porción ascendente del colon corresponde al interior de la cavidad abdominal y a las asas delgadas que lo ocupan aquí por completo. Esta región manifiesta, por detrás, la depresión de la fosa lumbar derecha, creada por la eminencia media de la columna lumbar, aminorada lateralmente por la masa del músculo psoas. En el plano subperitoneal, y por dentro del colon ascendente, descienden el *uréter derecho* y los *vasos espermáticos* o *lumboováricos* (en la mujer).

En la parte superior, el colon ascendente marca en la cara inferior del hígado una impresión, pero esta impresión es más bien determinada por el ángulo infrahepático que por el mismo colon ascendente. Insistiremos en ello a propósito de este ángulo al estudiar el colon transverso.

**4.° Peritoneo del colon ascendente.** — En la gran mayoría de los casos, la pared posterior del colon ascendente se aplica junto a la pared abdominal posterior y a la cara anterior del riñón derecho sin interposición del peritoneo. No hay en realidad meso flotante; y el colon no es libre, pero su adherencia parietal es laxa.

Siempre en el embrión y algunas veces en el adulto, es decir, en una proporción del 30 por 100 aproximadamente, el colon ascendente está rodeado por completo por el peritoneo. Flota entonces en la cavidad abdominal. Está provisto, en efecto, en el embrión, de un largo mesocolon ascendente, que sólo es una parte del mesenterio primitivo común al intestino delgado y a la porción derecha del intestino grueso. En el curso de la evolución fetal este mesocolon ascendente primitivo desaparece, ora por entero, ora parcialmente. Cuando desaparece, el intestino se suelda y adhiere a la pared abdominal posterior. Si la soldadura es imperfecta, persiste un meso, de extensión variable: es el *mesocolon ascendente secundario* o *definitivo.* La hoja izquierda de éste es la continuación de la hoja derecha del mesenterio que pasa de izquierda a derecha, primero sobre el duodeno, y luego se levanta dejando transparentar los vasos que llegan al colon ascendente para alcanzar el borde interno del intestino. Después de haber envuelto toda la circunferencia de éste, encuentra los vasos, se adosa a sí mismo en una longitud variable y se dirige atrás para alcanzar la pared abdominal posterior, donde se continúa con el peritoneo parietal. Este meso se continúa por abajo con el mesenterio en el ángulo íleocecal y por arriba con el mesocolon del ángulo hepático. Su borde intestinal se inserta en el lado interno del colon (hilio del colon).

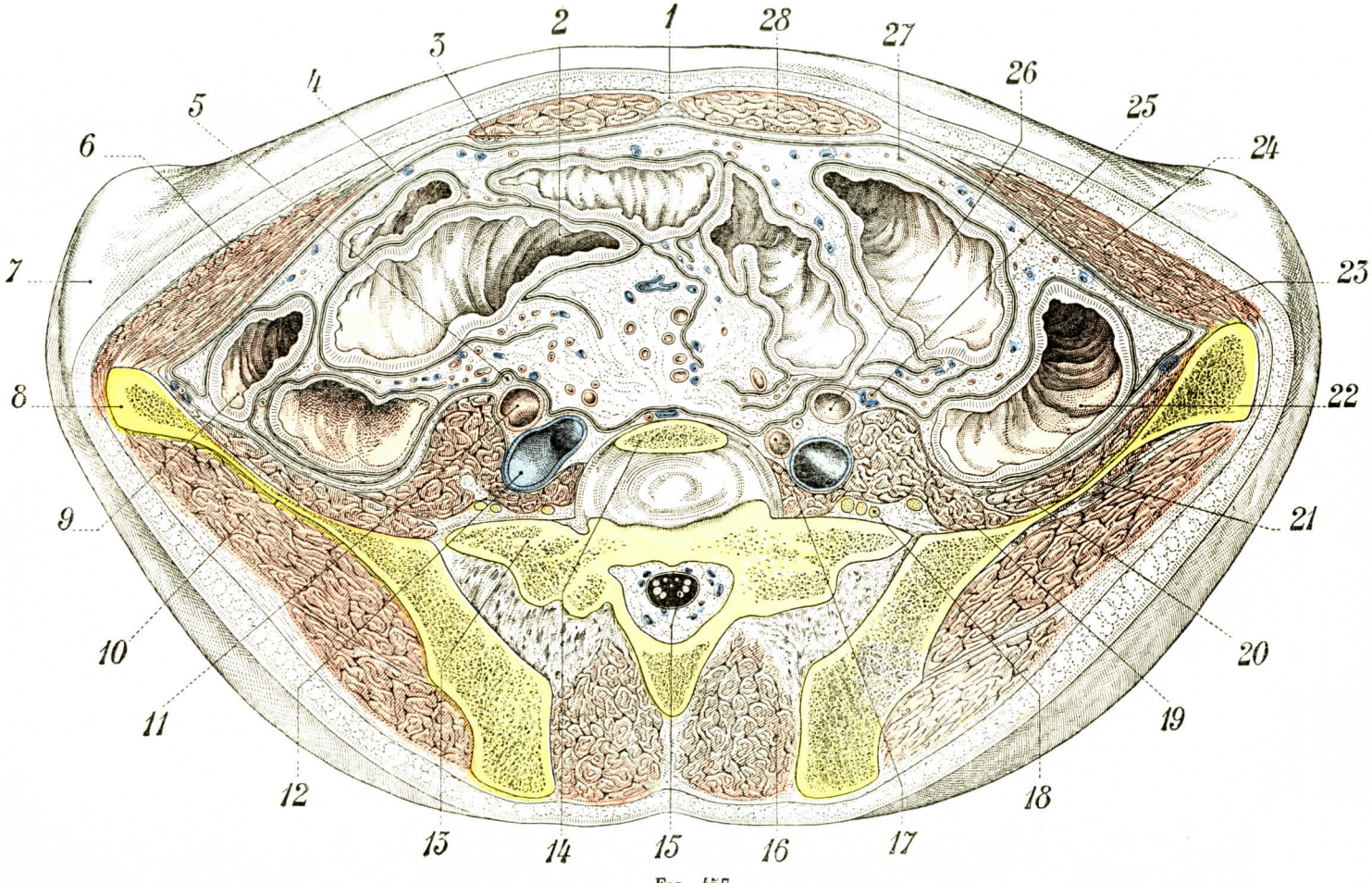


**Fig. 457**

Corte horizontal que pasa por la quinta lumbar.

1, línea blanca. — 2, colon transverso. — 3, vasos epigástricos. — 4, peritoneo. — 5, uréter izquierdo. — 6, oblicuo mayor. — 7, relieve de la cresta ilíaca. — 8, cresta ilíaca — 9, colon descendente. — 10, músculo glúteo. — 11, arteria ilíaca primitiva izquierda. — 12, vena ilíaca primitiva izquierda. — 13, sacro. — 14, quinta vértebra lumbar. — 15, nervios de la cola de caballo. — 16, músculos de la masa común. — 17, arteria hipogástrica. — 18, nervios del plexo lumbar. — 19, psoas. — 20, ilíaco. — 21, glúteo menor. — 22, colon ascendente. — 23, transverso. — 24, oblicuo menor. — 25, vasos espermáticos. — 26, arteria ilíaca externa. — 27, arterias epiploicas. — 28, recto mayor.

Como en todas las regiones de la cavidad abdominal donde se efectúan procesos de soldadura entre un meso peritoneal primitivo y el peritoneo abdominal posterior, se comprueba, como vestigio de este adosamiento, una delgada hoja conjuntiva: es la *fascia de Toldt*, que permite al cirujano restablecer el estado embrionario por desprendimieto de esta hoja de la pared abdominal, y, por consiguiente, respetar los vasos contenidos en el meso primitivo. En el adulto, cuyo colon ascendente es fijo, la serosa que forma el peritoneo parietal llega a la

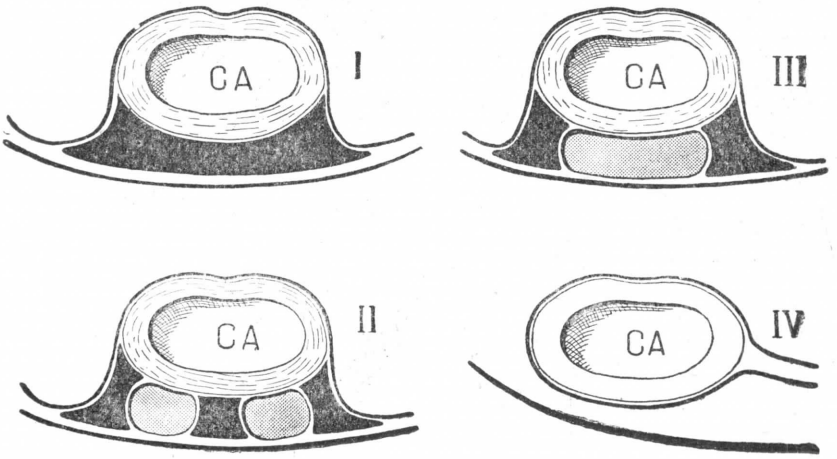


FIG. 458

Los diferentes grados de movilidad del colon ascendente (según TURNESCO).

I, disposición normal; colon adherente. — IV, disposición excepcional, colon móvil en su totalidad. — II y III, grados intermedios; el II con fosita retrocólica doble y el III con fosita retrocólica limitada a la izquierda por el ligamento colomesentéricoparietal y a la derecha por el ligamento coloparietal.

cara externa del colon ascendente, pasa por su cara anterior y desciende por su plano interno, para reunirse con el peritoneo abdominal posterior, continuación de la hoja derecha del mesenterio. La serosa sólo cubre en general los dos tercios de la circunferencia del colon lumbar. El adosamiento del mesocolon ascendente primitivo se efectúa generalmente de arriba abajo. De ello resulta que la parte superior del colon ascendente, la parte inferior de la segunda porción del duodeno y la cara anterior del riñón derecho están cubiertas por una hoja peritoneal que las aplica contra la pared abdominal posterior y que levantan en eminencias sucesivas (fig. 456). En la parte inferior del colon lumbar ocurre que la soldadura de la pared posterior del colon es incompleta. Se comprueba entonces, entre la pared abdominal posterior o también la cara anterior del riñón, por una parte, y la cara posterior del colon, por otra, un divertículo peritoneal, homólogo de la fosita retrocecal ya descrita, a la que se da el nombre de *fosita* o *receso retrocólico* (figura 458). Tal fosita está limitada por fuera por un pliegue peritoneal tendido de la cara externa del colon a la pared abdominal, el *pliegue parietocólico*. Por dentro, un pliegue semejante se extiende de la pared inferior del colon ascendente a la hoja derecha del mesenterio; se da a este pliegue el nombre de *pliegue mesentéricocólico*. Cuando existe, esta fosita forma un fondo de saco elíptico, de dimensiones y volumen variables, que sube a lo largo de la pared del colon.

**5.° Configuración interior.** — Visto por dentro, el colon ascendente ofrece, como el ciego: 1.°, tres eminencias acintadas, lisas y unidas, que corresponden a los canales longitudinales de la superficie exterior; 2.°, entre ellas, las cavidades ampollares, separadas unas de otras por pliegues mucosos más o menos acentuados.

**6.° Vascularización.** — Esta vascularización la conocemos ya por haberla descrito al estudiar los vasos mesentéricos superiores. Recordemos que la arteria del ángulo íleocecal, o arteria íleocecoapendículocólica, da una rama cólica que sigue el borde interno del colon ascendente. Se aproxima progresivamente al intestino y se anastomiza por inoculación con la rama descendente de la rama derecha superior de la arteria mesentérica superior, que se denomina también la *arteria del ángulo derecho* (fig. 478, 2). En ocasiones existe una rama que se denomina a veces *arteria cólica derecha media* y a la que de ordinario se da hoy el nombre *arteria del colon ascendente*. Proviene ora directamente de la arteria mesentérica superior, ora del tronco de la arteria del ángulo íleocecal. Se anastomiza a la rama cólica de esta arteria y a la arteria del ángulo derecho. Sea como fuere, existe siempre a lo largo del colon ascendente, en la proximidad de su borde interno, un arco, el *arco paracólico*, cuya curva se aproxima más o menos al borde intestinal. De este arco nacen vasos rectos. Estos son forzosamente de longitud variable; los más cortos nacen del vértice de la curva, los más largos de los extremos de ésta. Separados unos de los otros por un intervalo de 2 a 3 milímetros, nacen a pares, llegando uno a la cara derecha (ramo posterior) y el otro a la cara izquierda (ramo anterior). Cada uno de ellos llega al intestino, generalmente en una incisura. El espacio que separa los puntos de penetración de los dos vasos anterior y posterior es ancho (Grégoire). Este espacio, que mide la anchura del hilio cólico, está particularmente desarrollado cuando existe meso. La porción del intestino desprovista de peritoneo está vascularizada por dos ramas recurrentes, una que procede de la rama anterior, otra de la rama posterior.

Respecto a las venas del colon ascendente, consúltese la página 349; para los linfáticos, véase la página 406; respecto a los nervios, la página 407.

## § 2. — Colon transverso y sus ángulos

Extendido transversalmente del extremo superior del colon ascendente al extremo superior del colon descendente, el colon transverso, denominado también *colon medio* o *segmento medio del intestino grueso*, está unido a cada una de las dos porciones antes citadas del intestino grueso por dos ángulos: el *ángulo derecho* o *subhepático*, que lo une al colon ascendente, y el *ángulo izquierdo* o *esplénico*, que lo une al colon descendente.

Es clásico reunir en la misma descripción anatómica y topográfica el colon transverso y sus ángulos. Sin embargo, a continuación de ciertos trabajos de anatomía quirúrgica, fundados en consideraciones patológicas, se ha intentado, como hemos dicho ya, dividir el intestino grueso en dos porciones esquemáticas: el colon derecho y el colon izquierdo; el colon derecho comprende el cecocolon ascendente, el ángulo derecho y la mitad derecha del transverso; el colon izquierdo comprende el resto del intestino grueso hasta el origen del recto, a la altura de la tercera vértebra sacra. Se había invocado para esto (Jaboulay, Cavaillon), no sólo la patología, pues las afecciones del «colon derecho» son de tipo completamente diferente de las del «colon izquierdo», sino también la fisiología, ya que las manifestaciones radiológicas del tránsito intestinal no eran las mismas en el lado derecho que en el izquierdo. Además, Cannon había encontrado en la unión de la parte derecha y la parte izquierda del colon transverso un anillo de constricción, verdadero esfínter que Barclay ha descrito también como un límite preciso entre los segmentos derecho e izquierdo del colon.

Esta distinción es ciertamente valiosa desde el punto de vista anatomopatológico y también si se la considera en relación con la terapéutica quirúrgica. Hace veinte años, Ockynczyc, en el Congreso de Cirugía, siguiendo las ideas

avanzadas por Quénu en 1898, luego P. Bertrand en su *Tesis de Lyón* de 1926, no vacilaron, sin embargo, en conservar intacta la noción de un colon transverso, verdadera entidad anatomoquirúrgica. Si hoy el cirujano refiere tal o cual segmento del transverso al colon derecho o al colon izquierdo, el anatomista debe conservar a esta porción del colon su individualidad, tanto acerca de sus relaciones cuanto a la disposición de su peritoneo y de los vasos que aseguran su

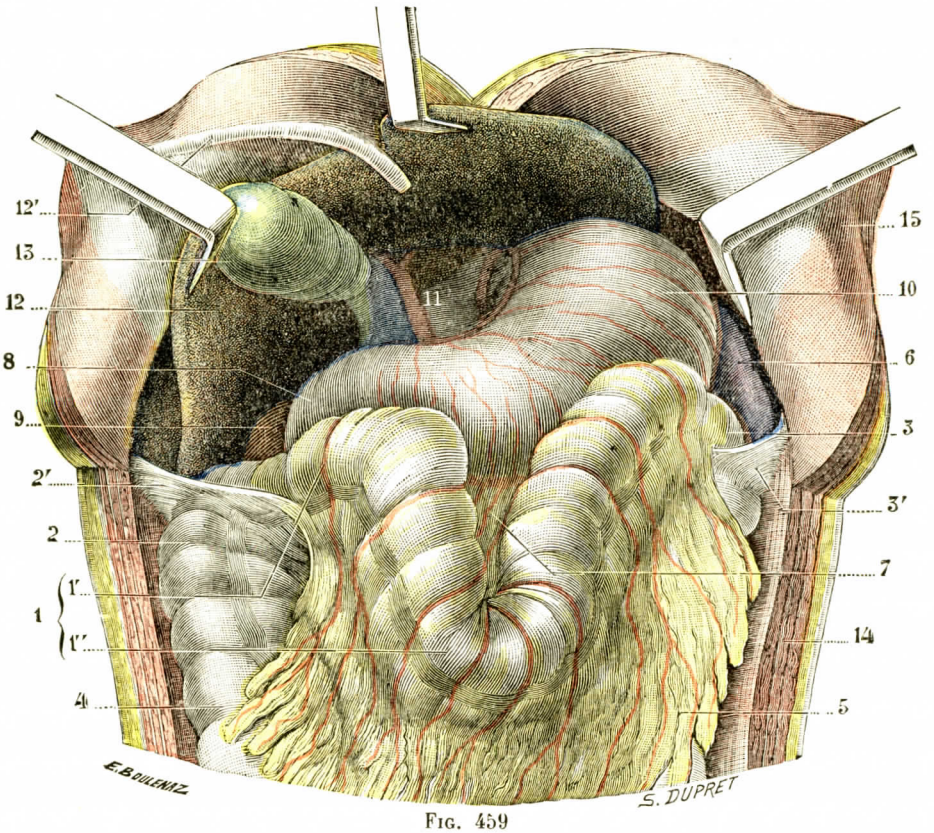


Fig. 459

El colon transverso, visto en su sitio (T.-J.).

(La pared abdominal ha sido incidida y los colgajos separados hacia arriba y afuera. El hígado ha sido levantado y el borde costal fuertemente inclinado hacia fuera.)

1, colon transverso, con: 1', su porción derecha relativamente rectilínea y en posesión de un corto meso, y 1'', su porción izquierda flexuosa y en posesión de un largo meso. — 2, ángulo derecho del colon, con 2', el ligamento frenocólico derecho. — 3, ángulo izquierdo del colon, con 3', el ligamento frenocólico izquierdo. — 4, colon ascendente. — 5, epiplón mayor. — 6, bazo. — 7, porción del epiplón mayor que forma el ligamento gastrocólico. — 8, duodeno. — 9, riñón derecho. — 10, estómago. — 11, epiplón menor. — 12, hígado, con 12', su ligamento suspensorio. — 13, vesícula biliar. — 14, corte de la pared abdominal. — 15, colgajos de la pared inclinados hacia arriba y afuera.

irrigación. El mesocolon transverso ofrece una anatomía especial, una individualidad morfológica, que si bien varía en sus elementos y según los individuos, merece ser conservada.

## A. — Generalidades

**1.° Aspecto y configuración exterior.** — Como el conjunto del intestino grueso, el colon transverso aparece como un tubo irregular, de aspecto abollado, a veces moniliforme (fig. 459). En su superficie se ven las *cintas musculares longi-*

*tudinales*, que se han hecho anterior, pósterosuperior y pósteroinferior. Se encuentran también los *apéndices epiploicos* dispuestos en una sola fila, mientras que existen dos en los cólones ascendente y descendente. Además, en su borde inferior cuelga el *epiplón mayor*, cuya existencia permite siempre diferenciar fácilmente el colon transverso de los otros segmentos del intestino grueso.

Por último, el colon transverso aparece como un segmento móvil en la mayor parte de su extensión, pues está ligado a la pared posterior del abdomen por un meso a menudo muy largo, el *mesocolon transverso*, cuyas variaciones de longitud y de dimensiones dan al segmento intestinal que sostiene sus formas diversas.

**2.° Dimensiones.** — Las dimensiones son muy variables. El calibre del colon transverso es clásicamente inferior al del colon ascendente. Su longitud media es de 50 a 60 centímetros. La distancia que, en la pared posterior del abdomen, separa el ángulo derecho del ángulo izquierdo, es solamente de 30 centímetros. El colon transverso debe, pues, describir un «arco», cuya cuerda está formada por esta distancia: es el *arco de los cólones*. Pero esta longitud varía enormemente según los sujetos: hay cólones transversos cortos o normales, que miden de 38 a 40 centímetros; los hay largos (se han encontrado algunos que medían hasta 87 centímetros). Dada la distancia que existe entre los dos ángulos, es fácil comprender que el colon transverso pueda tener formas muy variadas para ir de un ángulo a otro.

**3.° Situación.** — En este largo trayecto, extendido de derecha a izquierda, el colon transverso ocupa sucesivamente el hipocondrio derecho, el epigastrio y el hipocondrio izquierdo. Pero su situación es de las más variables según su forma y dimensiones. No hay punto de la cavidad abdominal donde no se le haya encontrado. Así es que muy a menudo desciende a la porción subumbilical del abdomen y aun a la cavidad pélvica.

Treves, en el 60 por 100 de los casos, lo ha encontrado por encima de la espina ilíaca ánterosuperior; en el 40 por 100 de los casos, por debajo de esta espina. Fromont, en 40 sujetos, lo ha encontrado 22 veces por encima del ombligo, 8 veces por debajo y 10 veces a su altura. Mouchet, en 58 casos, comprueba 4 veces la posición supraumbilical, 20 veces la posición subumbilical y 34 veces la posición a la altura del ombligo.

**4.° Dirección y forma general.** — Sappey describía el colon transverso como una porción horizontal y transversal del intestino grueso. En realidad, aun en su tipo clásico normal, el colon transverso sólo imperfectamente merece su apelativo. Nunca es verdaderamente transversal. Nada hay tan variable como su forma, su dirección y hasta sus medios de fijación. A causa de esto se le ha podido llamar el *órgano proteo del abdomen* (Buy).

a) *Tipo normal.* — Este tipo representa sólo una cuarta parte de los casos aproximadamente en el adulto y se caracteriza del modo siguiente: el colon transverso describe en su conjunto, por una parte, una curva de concavidad posterior, cuyo segmento medio se aproxima a la pared abdominal anterior, mientras que los segmentos extremos o ángulos están profundamente situados en la proximidad de la pared poterior del abdomen; por otra parte, sigue una línea general oblicua hacia arriba y a la izquierda, pues el ángulo izquierdo o esplénico está siempre situado más arriba que el ángulo derecho o subhepático.

Desde el punto de vista de su dirección y forma general, el colon transverso debe en realidad ser dividido en dos segmentos, cuya unión se efectúa a la altura del cruzamiento de la arteria mesentérica superior. Esta división en colon transverso derecho y colon transverso izquierdo puede justificarse, como hemos escrito antes, por consideraciones fisiológicas y por aplicaciones anatómicas y quirúrgicas.

α) *Segmento derecho.* — Extendido desde el ángulo derecho al cruzamiento de la arteria mesentérica superior, es horizontal *(asa transversa verdadera)*, sinuoso, oblicuo hacia delante y adentro. En el tipo normal está relativamente fijado, a causa de la brevedad de su meso. Ocupa la parte baja del hipocondrio derecho.

β) *Segmento izquierdo.* — Mucho más largo, es también mucho más móvil; en él el mesocolon transverso alcanza su mayor desarrollo. Describe un arco de

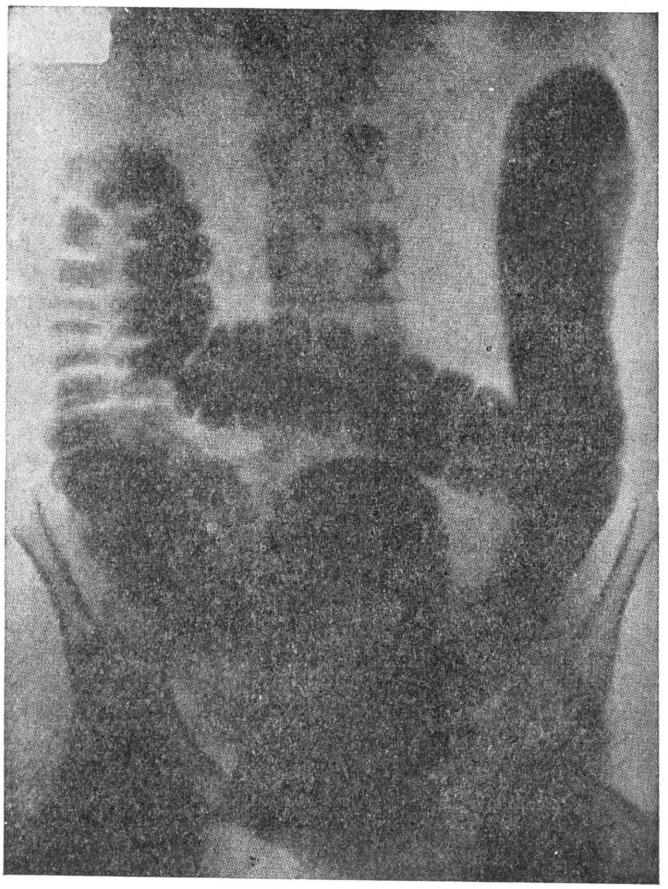

FIG. 460

Radiografía del colon transverso (GUTMANN).

curvatura más o menos acentuada para dirigirse oblicuamente hacia arriba, a la izquierda y atrás, hasta la altura del ángulo izquierdo. Está situado en el epigastrio y el hipocondrio izquierdo.

b) *Variaciones del colon transverso.* — Al lado de este tipo normal, en arco de concavidad superior, posterior y derecha, existen numerosos tipos de colon transverso cuya forma y dirección se alejan mucho de la descripción clásica. Se encuentran frecuentemente en el curso de los exámenes radioscópicos. Se les puede dividir en cólones desviados hacia abajo y cólones desviados hacia arriba.

α) *Cólones desviados hacia abajo.* — Son los que se encuentran más frecuentemente en la mujer, lo que resulta, al parecer, de causas mecánicas: peso

de las materias fecales (las mujeres son a menudo estreñidas crónicas), debilidad de la pared, estiramiento de los mesos por múltiples embarazos.

La variación puede existir en el conjunto del colon transverso, en el asa izquierda solamente o, lo que es más raro, en el asa derecha. Esta variación realiza así cólones en **W**, en **Y**, en **M**, en **U**, en **V**, pudiendo estar el extremo inferior del asa en posición pélvica.

Fig. 461

Radiografía del intestino grueso (Gutmann).

Colon transverso en guirnalda.

β) *Cólones desviados hacia arriba.* — Se encuentran con mucho mayor frecuencia en el hombre que en la mujer. Parecen más bien en relación con vicios de desarrollo, o con la excesiva distensión del intestino delgado por los gases (Buy). La variación puede adquirir diversas formas: en arco, en S itálica. Generalmente está limitada al asa izquierda del transverso.

A título documental damos aquí el esquema de las variaciones morfológicas según Gérard. Como se verá, éstas significan simplemente que el colon transverso, y en particular su porción izquierda, cuando está en ptosis, puede ofrecer las más diversas formas.

**Diferentes formas del colon transverso** (según GÉRARD):

*Colon en arco de vértice umbilical o subumbilical.* También se puede llamar a esta forma *colon en guirnalda* (fig. 451).

*Colon en U, de vértice ilíaco o pélvico;*

*Colon en V,* con una rama derecha a veces fijada por ligamentos patológicos y una rama izquierda oblicuamente ascendente hasta el ángulo cólico:

*Colon en S horizontal* o colon en acordeón;

*Colon en M* } denominados también en tubo de órgano:
*Colon en W* }

*Colon en S vertical,* con una rama inferior de derecha a izquierda, una rama media de izquierda a derecha y una rama superior de derecha a izquierda;

*Cólones complejos,* que escapan a toda descripción sistemática.

Existe también una relación evidente entre la forma del abdomen y más especialmente de la base del tórax y la forma del colon. Cuando el tórax es ancho, es decir, cuando las dimensiones de la región tóracoabdominal aumentan transversalmente, los dos ángulos del colon están más separados uno del otro y el colon transverso dibuja un arco poco acentuado; por el contrario, cuando el tórax es estrecho y la distancia transversal de la base del tórax, considerablemente disminuída, alcanza 20 y hasta 15 centímetros en lugar de 35, la porción móvil del colon transverso desciende y describe una asa en forma de **U** (colon en guirnalda).

Al lado de esas variaciones existen casos de anomalías de desarrollo más completas; ausencia del ángulo derecho, falta de adosamiento de la parte derecha del colon transverso y del cecocolon ascendente. El estudio del desarrollo embriológico es necesario para comprender esos diversos tipos. Hay que recordar simplemente que el ángulo izquierdo, que en el curso del desarrollo es el primer punto fijo del intestino grueso, está siempre adosado, y que las anomalías de adosamiento sólo se ven en la porción derecha del colon transverso y en el ángulo derecho.

## B. — ESTUDIO DESCRIPTIVO Y RELACIONES

Desde el doble punto de vista del estudio descriptivo y de las relaciones, conviene dividir el conjunto del colon transverso y de sus ángulos en cuatro porciones: 1.°, el ángulo cólico derecho; 2.°, el asa transversa derecha; 3.°, el asa transversa izquierda; 4.°, el ángulo izquierdo.

**1.° Angulo cólico derecho.** — Está formado por la unión del colon ascendente y del colon transverso. Es inconstante, y cuando no existe, el ciego se continúa directamente con el colon transverso, por persistencia en el adulto de una disposición normal en el feto. Esta carencia de ángulo derecho es de frecuencia muy variable, según los autores: FROMONT, 15 casos en 40; COHAN, 5 casos en 40; MAUCLAIRE y MOUCHET nunca la han encontrado.

Cuando existe, que es casi siempre, el ángulo derecho es muy variable en su forma, en su situación, en sus medios de fijación y en sus relaciones.

a) *Situación.* — El ángulo derecho está normalmente situado en la cara inferior del hígado, delante del riñón, a la altura del extremo anterior de la décima o de la undécima costillas y de la apófisis transversa de la primera vértebra lumbar. Está frecuentemente descendido. Esta ptosis puede ser aislada, localizada, y el ángulo corresponde entonces al polo inferior del riñón, así como al borde inferior del hígado, al que excede, o bien la ptosis es global, es decir, que el ángulo derecho desciende con el riñón derecho y el hígado. En este último caso puede descender hasta un nivel que corresponde a la segunda o tercera vértebras lumbares.

b) *Formas.* — Clásicamente se le describe como un ángulo que se aproxima al ángulo recto, con una abertura de 60 a 80 grados. En realidad, la angulación

es más aguda: el colon ascendente, en su extremo superior, se dirige hacia arriba y se hunde por detrás, mientras que la primera porción del transverso se dirige hacia delante y adentro. El ángulo es a veces tan agudo que las dos ramas que lo inscriben se adosan, en particular en el caso de colon transverso derecho móvil. A un examen superficial el ángulo parece más abierto, menos profundo de lo que es en realidad, pues su parte profunda está oculta bajo el hígado.

Anormalmente las dos ramas se abren y el ángulo se hace obtuso: en estos casos el colon ascendente es muy corto y se continúa con una porción horizontal transversa, muy corta también, situada a la derecha de la arteria mesentérica: es un bosquejo de ausencia del ángulo derecho.

En algunos casos raros existen dos ángulos derechos, uno en el polo inferior del riñón, otro en el borde externo del duodeno (fig. 464).

c) *Medios de fijación.* — Los medios de fijación del ángulo derecho se superponen en tres planos: superficial, medio y profundo.

El *plano superficial*, o *precólico*, está constituído por la expansión derecha del epiplón mayor, fijada a la pared y al intestino y que forma el *sustentaculum hepatis* o *ligamento hepatocólico* (fig. 465, 2). Muy variable en su desarrollo, este plano superficial precólico puede faltar o ser muy delgado.

El *plano medio* o *vísceroc ólico* está formado por el *ligamento císticoduodenocólico*, que no es más que la prolongación derecha del epiplón menor (fig. 465, 3), y por el *ligamento renoduodenocólico*.

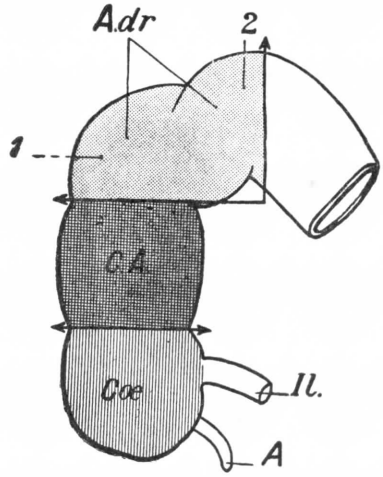


FIG. 462

El ángulo cólico derecho, tipo corto (LABAN).

A, apéndice. — Cœ., ciego. — C. A., colon ascendente. — A. d., ángulo derecho. — Il., íleon. 1, 2, flexuras del ángulo derecho.

El *plano profundo* o *retrocólico* está constituído por el extremo superior y derecho de la fascia de adosamiento de Toldt, que BUY ha individuado con el nombre de *lámina fijadora del codo derecho* y que une una con otra las dos ramas de este codo.

Existe, además, una lámina fibrosa algo densa, que une la cara cóncava del diafragma al borde súperoexterno del ángulo derecho; es el *ligamento frenocólico derecho*, que no tiene la importancia de su homónimo izquierdo (fig. 466, 12).

En realidad, la fijación del ángulo derecho es de las más variables y cambia según el tipo de colon derecho observado.

α) *Caso del ángulo derecho completamente fijo, es decir, adosamiento completo del colon derecho a la pared posterior.* — El peritoneo pasa entonces directamente del riñón derecho a la cara anterior del colon. Es imposible individuar la lámina fijadora y existen únicamente dos pequeños pliegues peritoneales, los ligamentos hepatocólico y renocólico.

β) *Caso del ángulo derecho incompletamente fijado.* — Es un tipo con mucho el más frecuente. Corresponde al adosamiento incompleto del colon derecho. El ángulo derecho es entonces móvil y cae por delante del colon ascendente, pegándose a él a modo de cañón de escopeta y determinando, por estiramiento del peritoneo, la aparición del ligamento duodenocólico.

γ) *Caso del ángulo derecho completamente móvil.* — Este caso corresponde a la ausencia de adosamiento del colon derecho. Es un caso raro, pero de la mayor

importancia práctica. De ello resulta que la situación del colon ascendente, del ángulo derecho y de la primera porción del transverso varían con la posición del sujeto. Los cólones transverso y ascendente están adosados a manera de cañón de escopeta: en este caso se ve aparecer, uniéndose, la *lámina fijadora del codo derecho* (Buy).

También en casos de ángulo derecho móvil se han observado estenosis duodenales crónicas, por tracción, sobre la arteria mesentérica superior, de la arteria del colon transverso estirada por este ángulo derecho ptosiado y móvil (Albrecht).

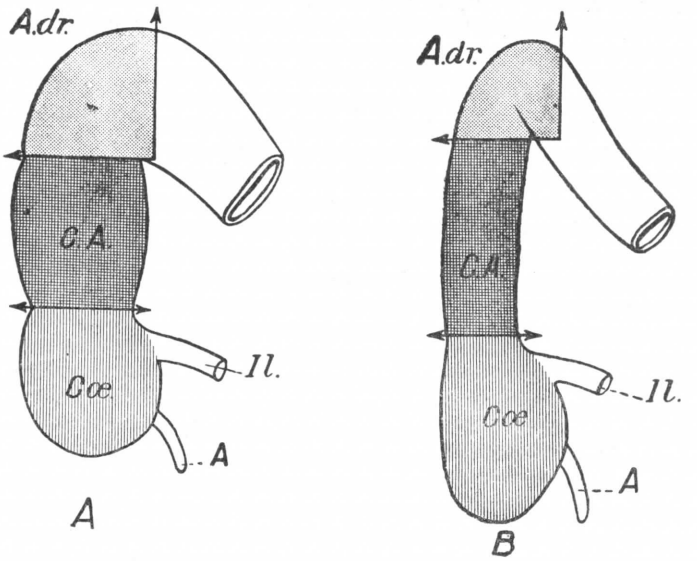


Fig. 463

A. Esquema del ángulo cólico derecho, tipo medio. B. Angulo cólico derecho, tipo largo (Laban).

A, apéndice. — Cœ., ciego. — C. A., colon ascendente. — A. dr., ángulo derecho. — Il., íleon.

d) *Relaciones del ángulo derecho.* — Estas relaciones deben estudiarse por detrás, por arriba, por abajo, por delante y por fuera.

α) *Por detrás*, el ángulo infrahepático descansa en el tercio inferior o en la parte media del riñón derecho (fig. 467). El polo inferior de este órgano aparece por debajo del ángulo. Así se explica la dificultad del diagnóstico de ciertas lesiones renales y de los tumores del ángulo derecho. Así se explica también el rechazo hacia la base del ángulo cólico por los tumores del riñón derecho.

Los mismos elementos descritos en el colon ascendente se interponen entre el ángulo derecho y el riñón:

El ángulo corresponde, además, por detrás y por fuera de él, a la porción descendente del duodeno y al extremo inferior de la cápsula suprarrenal derecha. Se concibe que neoplasmas del ángulo derecho puedan comprimir así la segunda porción del duodeno. Cuando el ángulo derecho está ptosado, abandona este contacto renal y corresponde a la pared abdominal posterior.

β) *Por arriba*, la cara inferior del hígado está encima del ángulo derecho y se apoya en él deprimida en una impresión, la *impresión cólica*. Bastante a menudo, un pliegue peritoneal une la glándula hepática al ángulo, constituyendo el *ligamento hepatocólico*, que llega igualmente al riñón y a la pared abdominal. Más hacia dentro, la cara inferior del cuerpo de la vesícula biliar se pone en contacto

con la parte izquierda del ángulo. Esta relación hepática explica la necesidad de levantar el borde inferior del hígado cuando se quiere descubrir el ángulo cólico y la obligación de deprimir este ángulo cuando el cirujano o anatomista desean obtener un acceso fácil al compartimiento infrahepático y a los pedículos del hígado.

El contacto hepatocólico nos explica también la frecuencia de las adherencias establecidas entre los dos órganos. Se sabe que las colecistitis pueden abrirse directamente en el colon (fístulas colecistocólicas).

γ) *Por abajo*, el ángulo derecho corresponde a las asas delgadas y en particular a las cuarta y quinta asas, que, situadas horizontalmente, describen su curva a la derecha de la línea media, para llenar el área del ángulo derecho.

δ) *Por delante*, el ángulo derecho está separado de la pared abdominal por una distancia variable según su grado de profundidad y su posición. Hemos visto que se proyectaba en un punto de la pared que corresponde casi al extremo anterior de la décima o de la undécima costillas. Por una laparatomía lateral derecha se podrá tener fácil acceso al mismo.

ε) *Por fuera*, el ángulo subhepático corresponde al extremo superior del seno parietocólico derecho. Por fuera del ángulo, en este seno, se incide el peritoneo, ora para despegar el colon derecho (desprendimiento coloparietal), rechazándolo hacia dentro, ora para llegar por detrás de él a ciertos tumores retroperitoneales.

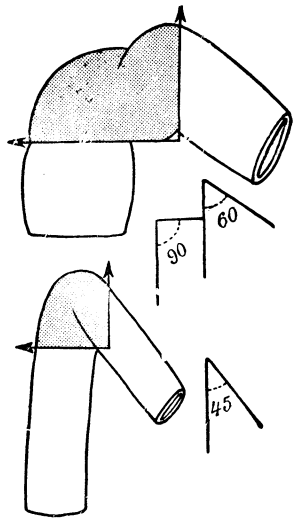


FIG. 464

Variaciones del ángulo cólico derecho (según LABAN).

Abajo, ángulo agudo; arriba, angulación de las dos flexuras.

**2.° Porción derecha del colon transverso.** — Se da también a esta porción derecha del colon transverso el nombre de *asa corta* o de *asa subhepática*. Se extiende del ángulo derecho al paso de la arteria mesentérica superior por la tercera porción del duoreno. Se ve, pues, que se confunde casi, desde el punto de vista de su situación y de sus relaciones, con el ángulo derecho al que continúa.

a) *Forma. Situación.* — Situada horizontalmente, se dirige oblicuamente hacia delante y adentro, de suerte que, profunda en su origen, se hace cada vez más superficial. Es de ordinario sinuosa y describe una **S** alargada. A veces es rectilínea. Sea cual fuere su forma, es corta; su longitud nunca excede de algunos centímetros.

b) *Medios de fijación.* — Además de su fijación por el ángulo derecho del colon, la porción derecha de éste está unida a la parte posterior del abdomen por su meso. Este es siempre poco extenso en este punto. Hasta falta constantemente en el recién nacido y no existe en la mitad de los casos en el adulto (BUY). La porción derecha del transverso está, pues, casi fija o por lo menos es poco móvil. En la ausencia de meso, descansa en la fascia de adosamiento de Toldt, situada detrás de ella.

c) *Relaciones.* — Estas relaciones son casi semejantes a las del ángulo derecho. Como éste, dicha porción derecha es sésil, con un meso ancho y corto que la une a los órganos retroperitoneales.

*Por arriba*, el asa transversa derecha corresponde a la impresión cólica de la cara inferior del hígado. El ligamento hepatocólico envía a veces una prolongación más allá del codo derecho, sobre el asa derecha, que aparece así suspendida en la cara inferior del hígado. El fondo de la vesícula biliar entra en relación ín-

tima con esta porción del colon transverso. La prolongación del epiplón menor sobre la vesícula puede determinar un pliegue, el *pliegue cisticocólico*, que une así los dos órganos.

*Por delante*, el asa derecha se aproxima poco a poco, de derecha a izquierda,

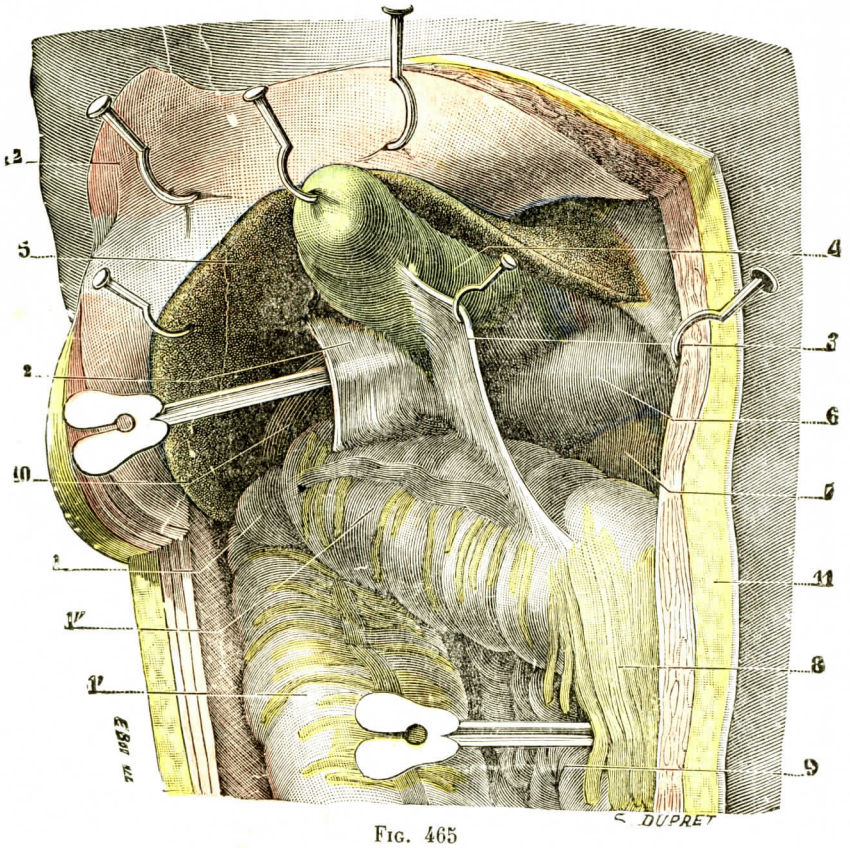


FIG. 465

El ángulo derecho del colon (T.-J.).

1, ángulo derecho del colon, con: 1', porción terminal del colon ascendente, y 1'', porción inicial del colon transverso. — 2, ligamento hepatocólico. — 3, ligamento cisticocólico. — 4, vesícula biliar. — 5, hígado enérgicamente erinado hacia arriba y afuera. — 6, duodeno. — 7, páncreas. — 8, epiplón mayor. — 9, asas del intestino delgado. — 10, riñón derecho (la sonda acanalada introducida entre el riñón y el ligamento hepatocólico penetra en el hilato de Winslow). — 11, corte de la pared abdominal. — 12, colgajo de la pared levantado y separado hacia fuera.

a la pared abdominal anterior. El epiplón mayor, colgado de su cara anterior, viene a interponerse entre el asa cólica y la pared.

*Por detrás*, el colon corresponde por dentro de la cara anterior de la parte media del riñón derecho a la segunda porción del duodeno, a la unión de su tercio superior con sus dos tercios inferiores. Se puede dar al asa derecha del colon transverso el nombre de *segmento preduodenal*. Más allá del duodeno, el colon encuentra y cruza la cabeza del páncreas. Pero esta relación en el adulto es mediata, pues a partir de este punto el mesocolon adquiere dimensiones más importantes; se alarga, y el colon ya no es sésil.

**3.° Porción izquierda del colon transverso.** — Esta porción izquierda, que se denomina también el *asa gástrica*, el *asa larga* o el *arco del colon*, comienza a

la izquierda del cruzamiento de los vasos mesentéricos, debajo del píloro. Desde aquí sube oblicuamente hacia el borde externo del polo superior del riñón izquierdo, donde forma el ángulo esplénico.

a) *Forma. Situación.* — De calibre menor que el asa derecha, es mucho más larga y móvil. Describe, en los casos típicos, una curva regular cóncava hacia atrás y arriba, que sigue la curvatura mayor del estómago (fig. 459), atravesando la región epigástrica e insinuándose bajo el plastrón costal izquierdo antes de alcanzar el

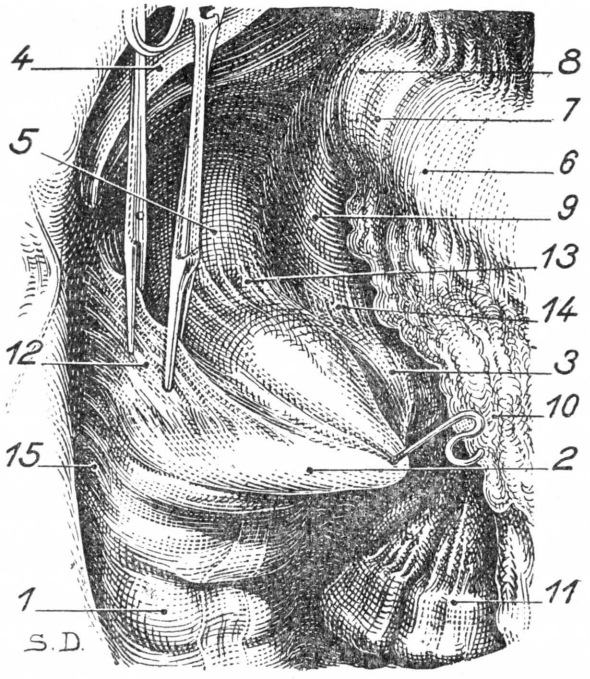


Fig. 466

La reclinación del ángulo hacia abajo y adentro permite tender sus ligamentos. Para liberar el colon derecho, hay que seccionarlos.

1, colon ascendente. — 2, ángulo cólico derecho atraído hacia abajo y adentro. — 3, porción fija del colon transverso. — 4, hígado. — 5, eminencia del riñón derecho. — 6, píloro. — 7, primera porción del duodeno. — 8, *genu superius*. — 9, segunda porción del duodeno — 10, epiplón mayor. — 11, asas delgadas y mesenterio. — 12, ligamento frenocólico derecho (*Sustentaculum hepatis*). — 13, ligamento renocólico. — 14, ligamento duodenocólico. — 15, ligamento parietocólico. En este sujeto no existe el ligamento epiplocoloparietal.

polo inferior del bazo. Superficial en su mayor parte, se hace profunda en su extremo izquierdo, es decir en el ángulo esplénico.

b) *Medios de fijación.* — Contrariamente a la parte derecha, la porción izquierda del colon transverso está unida a la pared abdominal posterior por un meso largo que le da una movilidad particular. Este meso, de 12 a 14 centímetros de altura en su parte media, permite al ángulo gástrico del colon efectuar sus desplamientos. Así, puede ocupar posiciones diversas en la cavidad abdominal. Esta disposición facilita su movilización fuera del vientre durante una laparotomía. Este meso permite también al colon transverso insinuarse en el saco de una hernia umbilical o, lo que es más excepcional, de una hernia diafragmática.

c) *Relaciones.* — Las relaciones de la porción izquierda del colon transverso, a consecuencia de su extremada movilidad, no tienen nada de fijas. Sólo pueden ser descritas de un modo muy general.

*Por arriba*, el asa cólica izquierda corresponde a la curvatura mayor del estómago. El asa sigue primero el borde inferior del píloro, luego la curva gástrica, variando su posición según la longitud del meso y también según el grado de re-

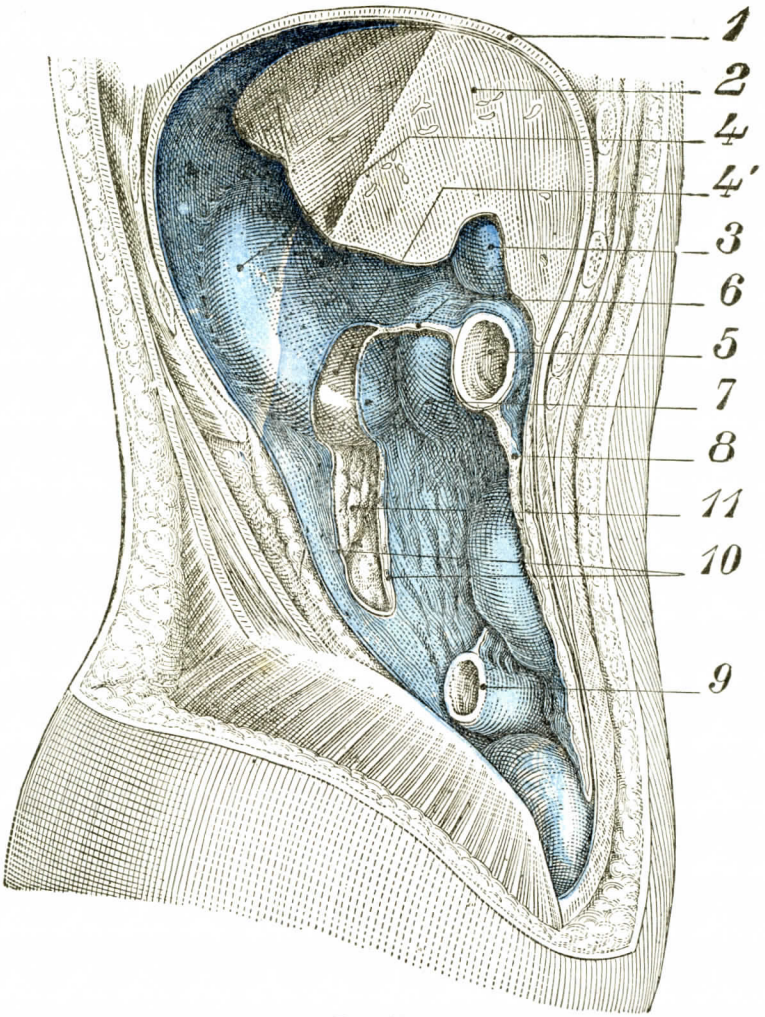


FIG. 467

La parte derecha de la cavidad abdominal después de extirpados el ciego, el colon ascendente, el ángulo derecho del colon transverso y el intestino delgado. La mayor parte del lóbulo derecho del hígado se ha seccionado (según CORNING).

1, diafragma. — 2, hígado. — 3, vesícula biliar. — 4, riñón derecho. — 4', polo inferior del riñón derecho que corresponde al ángulo derecho del colon. — 5, colon transverso. — 6, porción inicial del mesocolon transverso. — 7, duodeno. — 8, epiplón mayor. — 9, terminación del íleon. — 10, sección del peritoneo que se refleja sobre el colon ascendente. — 11, grasa de la cápsula adiposa del riñón.

pleción de los dos órganos. Unas veces el estómago es *precólico*, es decir, está situado por delante del intestino grueso; otras veces la disposición es inversa, y el colon es *pregástrico*. La relación de los dos órganos, sea cual fuere su situación recíproca, es siempre muy íntima. Esta intimidad explica la producción de fístulas gastrocólicas en el curso de la evolución de ciertas úlceras o cánceres.

Los dos órganos están unidos por una formación peritoneal, el *ligamento gastrocólico*, que contiene en su interior, como es sabido, el círculo vascular de la curvatura mayor del estómago, formado por los vasos gastroepiploicos. Estos se hallan, como sabemos, a 1 ó 2 centímetros de la curvatura mayor (véase *Vasos del estómago*).

Continuando su marcha hacia la izquierda, el colon se vuelve retrogástrico, hundiéndose en la región subfrénica izquierda para alcanzar el ángulo esplénico.

*Por abajo*, el asa cólica corresponde a la masa del delgado, a la que oculta en parte. Se sabe que es necesario levantarla y reclinarla hacia arriba para descubrir las primeras asas y, en particular, el asa yeyunal más elevada cuando el cirujano quiere practicar una gastroenterostomía.

*Por delante*, el borde anterior del asa izquierda está en relación con la pared abdominal anterior. El es el que aparece generalmente a la vista y al dedo en el curso de una laparotomía supraumbilical en cuanto se ha abierto el peritoneo. Sobre esta cara anterior se inserta el epiplón mayor. Esta inserción corresponde a la cintilla muscular anterior. Recordemos que la lámina directa del epiplón mayor se adhiere a la cara superior del mesocolon transverso, luego a la cara superior del mismo colon. La hoja refleja del epiplón mayor se inserta en la curvatura mayor del estómago, desciende hacia el colon transverso y se fusiona con la lámina reflejada por debajo del intestino grueso.

Estas hojas de la lámina refleja o anterior del epiplón mayor son las que constituyen el *ligamento gastrocólico* (véase *Epiplón mayor*).

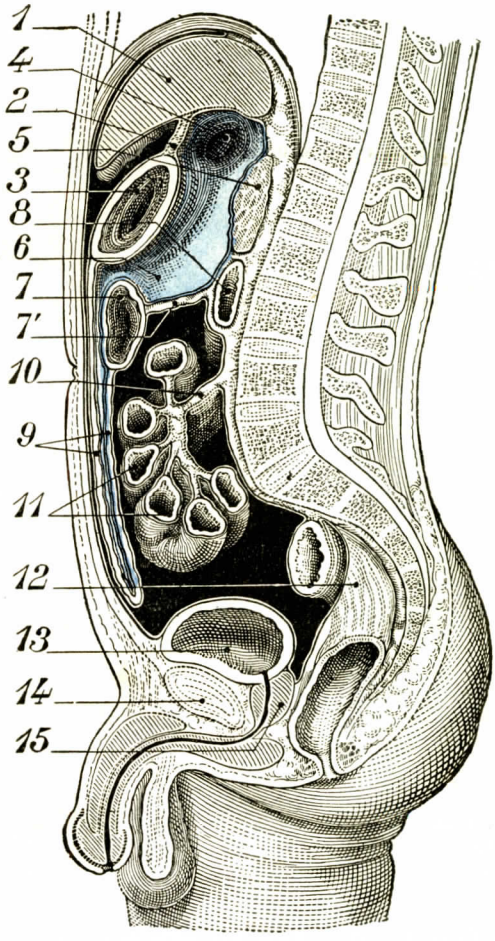


Fig. 468

Sección media de la cavidad abdominal. Topografía del peritoneo (en parte según Braune y Corning).

1, hígado. — 2, epiplón menor. — 3, estómago. — 4, hiato de Winslow. — 5, páncreas. — 6, trascavidad de los epiplones. — 7, colon transverso. — 7', mesocolon transverso. — 8, duodeno. — 9, epiplón mayor con sus dos hojas (se supone que el adosamiento de estas dos hojas no se había efectuado). — 10, raíz del mesenterio. — 11, asa delgada. — 12, recto. — 13, vejiga — 14, sínfisis púbica. — 15, próstata.

*Por detrás*, las relaciones posteriores son más complejas. En toda su longitud, en efecto, el borde posterior del colon transverso corresponde a la inserción del mesocolon transverso, meso que forma la vía por la que llegan los vasos y los nervios del intestino. Por otra parte, el mesocolon transverso, muy corto en su extremo izquierdo, como vamos a verlo pronto a propósito del ángulo izquierdo, es, por el contrario, largo, móvil y flotante en toda la porción gástrica. De esta movilidad resulta que el colon queda siempre a distancia del cuerpo del páncreas,

en cuyo borde inferior se inserta en este punto la raíz del mesocolon transverso. Este hecho debe recordarse. Si recordamos que en el colon transverso se insertan, por una parte su propio meso y por otra el ligamento gastrocólico, comprobamos que la cara pósterosuperior del colon transverso está separada de los órganos aplicados directamente junto a la pared abdominal posterior, como el páncreas, por intermedio de la trascavidad de los epiplones. Un corte sagital o parasagital de

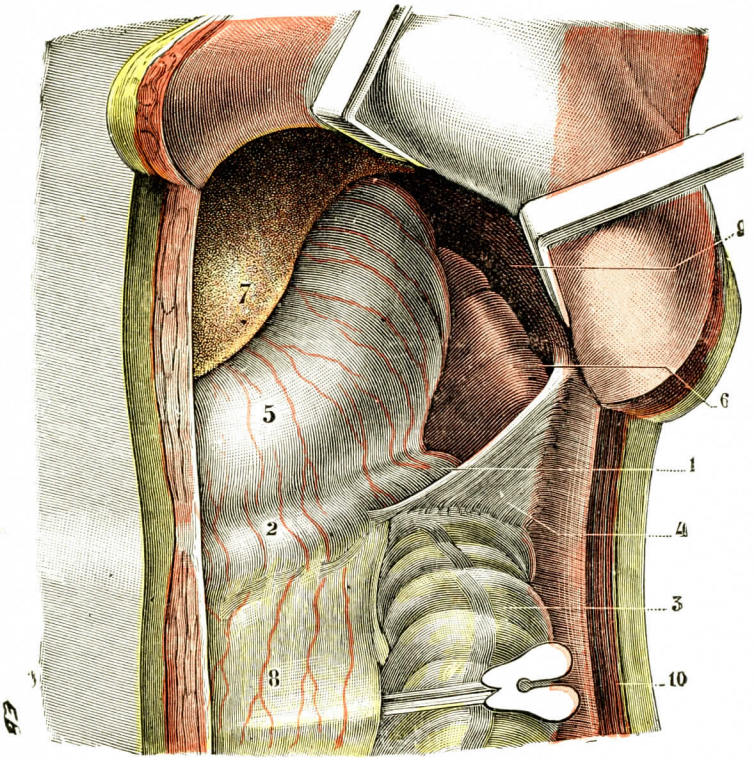


Fig. 469

El ángulo izquierdo del colon, visto en su sitio (T.-J.).

(La pared abdominal ha sido incidida y el colgajo levantado; dos separadores elevan enérgicamente el borde izquierdo del tórax.)

1, ángulo izquierdo del colon. — 2, colon transverso. — 3, colon descendente. — 4, ligamento frenocólico izquierdo. — 5, estómago. — 6, bazo. — 7, lóbulo izquierdo del hígado. — 8, epiplón mayor. — 9, diafragma. — 10, pared lateral izquierda del abdomen.

esta región (fig. 486) muestra que contribuye a cerrar así, por sí mismo y por sus ligamentos, la trascavidad de los epiplones por detrás y por abajo. Es, pues, necesario, si se quiere penetrar en esa trascavidad para alcanzar la cara posterior del estómago (tiempo que se practica en el curso de la gastroenterostomía posterior), atravesar el mesocolon transverso en su zona avascular, o también hundir el ligamento tendido entre el estómago y el colon, es decir, el ligamento gastrocólico, o, finalmente, realizar el desprendimiento intercoloepiploico (Landennois y Okinczyc), desprendimiento que restablece la disposición embrionaria al separar uno del otro, en el adulto, el epiplón adosado al mesocolon transverso.

**4.° Angulo cólico izquierdo. Angulo esplénico.** — En su extremo izquierdo, el colon transverso se hace cada vez más profundo; se aproxima a la pared lumbar y llega a ponerse en contacto con ella por fuera del riñón izquierdo. En este punto

se vuelve colon descendente. El ángulo izquierdo o esplénico se asienta en la unión de estas dos porciones. Contrariamente al ángulo subhepático, es siempre constante.

a) *Situación. Forma.* — El ángulo izquierdo está profundamente situado en el hipocondrio izquierdo, en el canal comprendido entre el borde externo del riñón y la pared abdominal, el seno renoparietal. Es sensiblemente más alto que el ángulo derecho, proyectándose por delante a la altura de la octava costilla (FROMONT); por detrás, sobre un plano que corresponde a las vértebras dorsales undécima y duodécima. Este ángulo está, sin embargo, sujeto a variaciones de posición; puede proyectarse, en efecto, sobre un espacio comprendido entre la octava y la undécima costillas. En el feto y en el niño pequeño está situado más abajo que en el adulto. Esta situación parece determinada por el mayor desarrollo del lóbulo izquierdo del hígado en esta época de la vida.

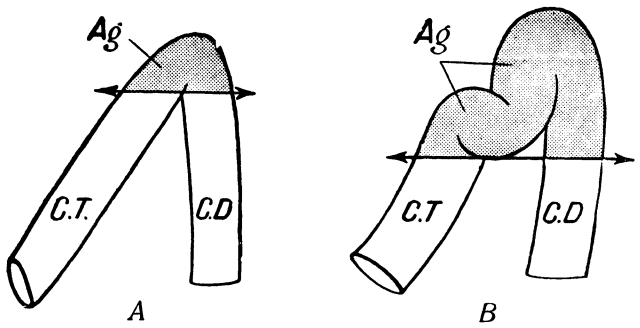


FIG. 470

Formas del ángulo cólico izquierdo.
A, ángulo cólico izquierdo único. —B, ángulo cólico izquierdo de doble curvatura.

C. T., colon transverso. — C. D., colon descendente. — A. g., ángulo izquierdo.

Su forma es la de un ángulo muy agudo, de 40 a 50° (fig. 470). Está orientado en un plano ánteroposterior, estando formada la rama anterior por el colon transverso y la rama posterior por el colon descendente. Estas dos ramas están unidas en una longitud de 6 a 7 centímetros.

b) *Medios de fijación.* — El ángulo esplénico comienza a dibujarse en el embrión desde la sexta semana; no tarda en fijarse. Constituye, con el codo duodenoyeyunal, los dos puntos precozmente fijos del intestino. Está también más sólidamente fijado que el ángulo derecho. Como en éste, se le pueden describir múltiples ligamentos que es posible esquematizar en tres planos: 1.°, un plano superficial; 2.°, un plano medio, y 3.°, un plano profundo.

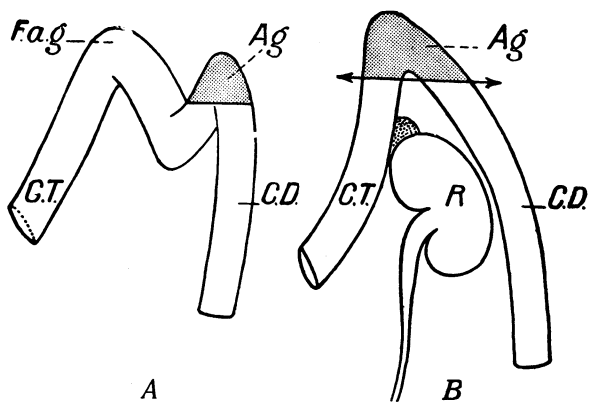


FIG. 471

A, ángulo cólico izquierdo con falso ángulo izquierdo sobre el transverso. — B, ángulo cólico izquierdo sobreelevado (según LABAN).

C. T., colon transverso. — C. D., colon descendente. — A. g., verdadero ángulo izquierdo. — F. a. g., falso ángulo izquierdo. — R, riñón.

El *plano superficial* está constituído por el *ligamento frenocólico izquierdo* o *sustentaculum lienis*. Como el ligamento frenocólico derecho, representa el resto del divertículo lateral del saco epiploico, pero es mucho más constante.

El *plano medio* está constituído por el *ligamento esplenomesocólico* de Buy. Es muy inconstante y en todo caso muy variable. Representa el borde inferior de los ligamentos gastro y pancreáticoesplénicos. Su papel es nulo en la fijación del ángulo.

El *plano profundo* está formado por la *lámina fijadora del ángulo izquierdo* (Buy). Representa el extremo izquierdo de la fascia de adosamiento de Toldt. Es menos frecuente que a la derecha (cinco veces entre 57 casos). Es estrecha y sostiene en una situación paralela una gran parte del final del colon transverso y el origen del colon descendente.

De todos estos ligamentos, el principal es el *ligamento frenocólico* (Phoebus, 1833; Bochdalek, 1867). Forma una hoja triangular, especie de abanico rígido

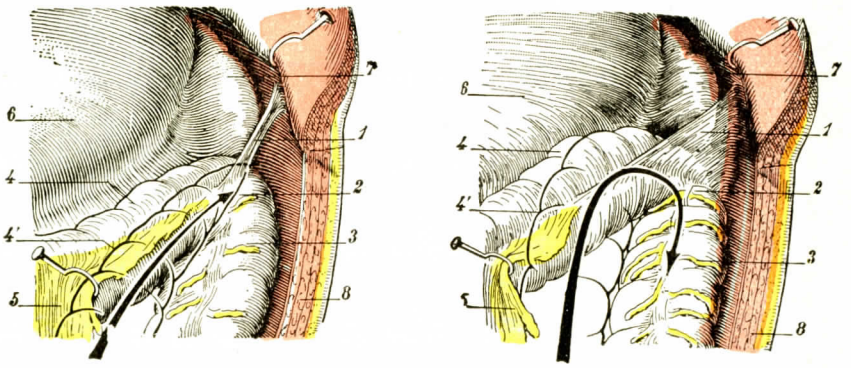


Fig. 472

Las dos disposiciones del ligamento frenocólico izquierdo (T.-J.)

A, ligamento frenocólico izquierdo estrecho e inserto únicamente en el vértice del ángulo esplénico. El codo se transforma en un ángulo muy agudo cuando el colon transverso se halla caído, y en virtud de esto las materias quedan detenidas; se constituye la oclusión intestinal. — B, ligamento frenocólico izquierdo, ancho e inserto a la vez en el ángulo esplénico del colon y en la rama transversa de este ángulo. El codo permanece redondeado aunque el colon transverso esté caído, y las materias fecales (flecha) pueden circular.

1, ligamento frenocólico izquierdo. — 2, ángulo esplénico del colon. — 3, colon descendente. — 4, colon transverso en posición normal, y 4', el mismo en estado de ptosis. — 5, epiplón mayor. — 6, estómago. — 7, bazo. — 8, pared abdominal.

extendido del peritoneo parietodiafragmático al ángulo del colon (fig. 472). Aloja el polo inferior del bazo en el nicho que forma la concavidad de su cara superior. Su inserción en el ángulo ofrece una disposición variable, y estas variaciones pueden tener cierta importancia.

Unas veces está compuesto de dos fascículos: uno *superior*, celuloso, de débil resistencia; el otro *inferior*, voluminoso, fibroso, resistente, inserto en las dos ramas cólicas o en la rama transversa y el ángulo (Buy, Bérard y Patel).

c) *Relaciones.* — Muy profundamente situado en el hipocondrio izquierdo, el ángulo esplénico corresponde a los órganos siguientes (fig. 473):

*Por detrás* corresponde al seno renoparietal izquierdo, junto al cual está situado, a la altura y por fuera del polo superior del riñón. También está aplicado a la parte súperoexterna del compartimiento renal, ocupado por una masa importante de grasa, de la que sólo se encuentra separado por su fascia de reunión y por la hoja prerrenal.

*Por arriba y por fuera* está aplicado junto a la carita cólica del bazo, que así descansa en parte en este ángulo.

*Por dentro* corresponde al riñón izquierdo, a la cápsula suprarrenal izquierda, al colon transverso, finalmente, que cruza el polo superior del riñón.

*Por delante* está oculto por la cara posterior del cuerpo del estómago.

*Por fuera*, se proyecta sobre la pared costal, a la altura de la línea axilar, entre la octava costilla (FROMONT) y la undécima costilla (MAUCLAIRE). Pero puede subir hasta la sexta costilla o bajar hasta la fosa ilíaca. De todos modos, las relaciones torácicas del ángulo izquierdo, sean por delante, sean por fuera, se hacen por intermedio del diafragma, que está en contacto inmediato del colon, y luego de la pleura, que dibuja aquí su fondo de saco ánterolateral.

Constituye así la parte más difícilmente accesible del colon transverso.

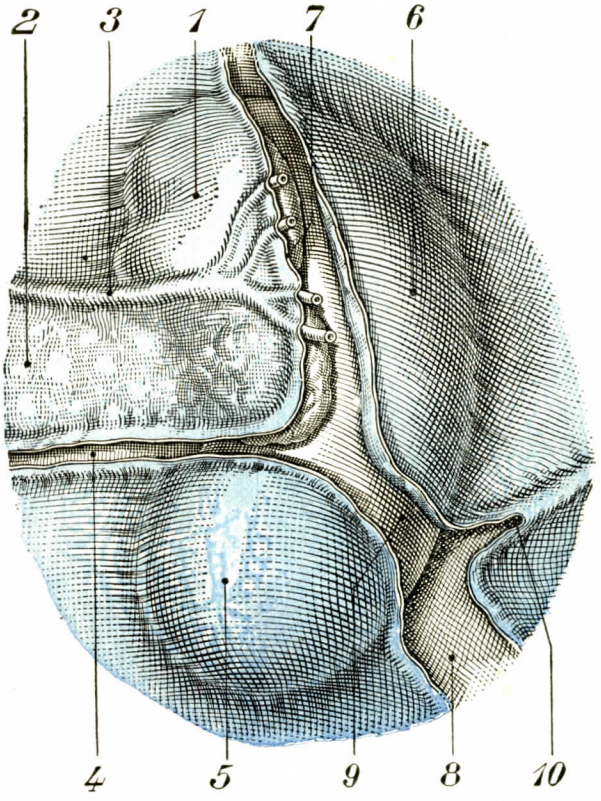


FIG. 475

Disposición del peritoneo parietal en la cara anterior del riñón izquierdo (en parte según CUNNINGHAM y CORNING).

1, cara anterior de la suprarrenal izquierda que corresponde al estómago.—2, páncreas. — 3, arteria esplénica. — 4, mesocolon transverso. — 5, cara cólica del riñón izquierdo. — 6, cara esplénica del riñón izquierdo. — 7, sección del peritoneo que constituye el epiplón pancreáticoesplénico. — 8, sección del mesocolon descendente. — 9, inflexión del peritoneo en el ángulo izquierdo. — 10, ligamento frénicocólico izquierdo.

## C. — PERITONEO DEL COLON TRANSVERSO

Antes de estudiar los vasos y los nervios del colon transverso y de sus ángulos, es necesario examinar el meso por el cual llegan a este segmento del intestino grueso. Estudiaremos, pues, el mesocolon transverso y luego el ligamento gastrocólico.

*Mesocolon transverso.* — Extendido, como el mismo colon, del ángulo derecho al ángulo izquierdo, el mesocolon transverso forma un tabique que separa la cavidad abdominal en dos planos: supra y submesocólico (figura 474). Este tabique no es horizontal; es oblicuo hacia abajo y adelante. Su altura es, por otra parte, variable según los puntos considerados. Muy débil a la derecha de la mesentérica superior, puede alcanzar de 14 a 16 centímetros en la parte media del asa izquierda. Pero decrece muy pronto en la proximidad del ángulo esplénico. Existen casos de mesocolon excepcionalmente alto (25 centímetros). JABOULAY lo ha encontrado en el saco de una hernia inguinal. Hemos visto, por lo demás, en las páginas precedentes, que el descenso del colon transverso en la parte baja del abdomen es función de la longitud del meso y de la forma de la región tóracoabdominal.

El tabique mesocólico ofrece dos bordes y dos caras:

a) *Borde posterior o raíz.* — Se extiende del riñón derecho al riñón izquierdo. Cruza primero la cara anterior de la segunda porción del duodeno y la cabeza del

páncreas. Sigue en seguida el borde inferior del cuerpo pancreático, para pasar por debajo del ángulo duodenoyeyunal (fig. 475) y terminar cruzando la cara anterior del riñón izquierdo. Hemos visto, al estudiar el duodeno y el ángulo duodenoyeyunal, las relaciones que ofrecía esta raíz con esta porción del intestino delgado y con el peritoneo que se le inserta.

b) *Borde anterior o borde intestinal.* — Mucho más largo, se inserta en la cara posterior del colon, cerca de su borde inferior.

c) *Cara superior.* — Forma el suelo de la trascavidad de los epiplones. La hoja superior del meso está formada, en realidad, a partir del cuarto mes de la

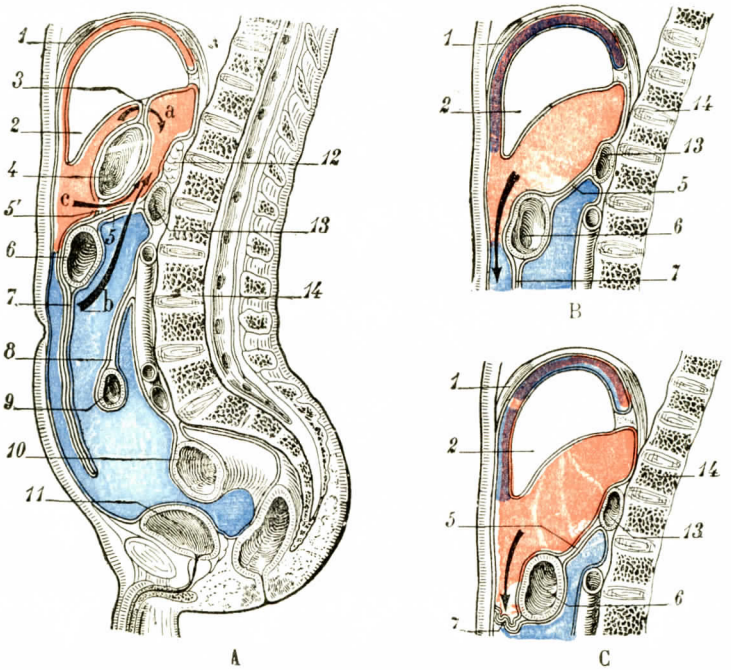


FIG. 474

Las diversas divisiones de la cavidad abdominal, vistas en cortes sagitales del abdomen *(esquemática)* (T.-J.).

A, los dos grandes compartimientos de la cavidad peritoneal; *en rojo*, el compartimiento superior; *en rosa*, la porción de este compartimiento superior que forma la trascavidad de los epiplones (las flechas *a*, *b*, *c*, indican las diversas vías de acceso que conducen a la trascavidad: *a*, vía de acceso para el hiato de Winslow; *b*, vía de acceso para el mesocolon transverso; *c*, vía de acceso para el ligamento gastrocólico); *en azul*, el compartimiento inferior.

B, corte que pasa un poco a la derecha del precedente y está destinado a mostrar las otras dos subdivisiones del compartimiento superior de la cavidad abdominal, a saber: *en rojo*, el espacio infrahepático; *en violeta*, el espacio suprahepático o subfrénico. (La flecha muestra que el espacio intrahepático está en comunicación directa con el compartimiento inferior.)

C, el mismo corte que en B, con, además, la sutura del epiplón a la pared abdominal; se ve que esta sutura aísla el espacio infrahepático del compartimiento inferior del abdomen.

1, diafragma. — 2, hígado. — 3, pequeño epiplón. — 4, estómago. — 5, mesocolon transverso, y 5', ligamento gastrocólico. — 6, colon transverso. — 7, epiplón mayor. — 8, mesenterio. — 9, asa delgada. — 10, recto. — 11, vejiga. — 12, páncreas. — 13, duodeno. — 14, raquis.

vida intrauterina, por tres hojas adosadas, de las cuales dos pertenecen al mesogastrio posterior y una al mesocolon primitivo. La cara posterior del estómago tapizado por su serosa descansa sobre estas hojas.

d) *Cara inferior.* — Descansa en la masa del intestino delgado y, a la derecha, en la parte inferior del duodeno (tercera y cuarta porciones). El ángulo duo-

denoyeyunal parace hundirse a veces en el interior del mesocolon provocando la formación de una fosita duodenoyeyunal, asiento posible de hernias internas.

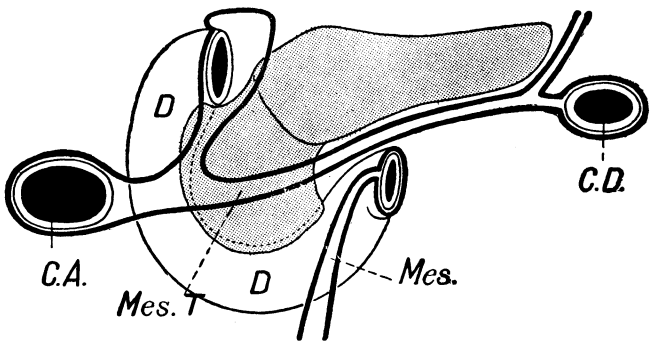


Fig. 475

Raíz del mesocolon transverso. Tipo clásico alto (según Turnesco).

e) *Contenido.* — Entre las hojillas del mesocolon, en medio de una grasa a veces muy abundante en los sujetos obesos, se encuentran los vasos y los nervios.

f) *Ligamento gastrocólico.* — El ligamento gastrocólico (fig. 477) se extiende desde la curvatura mayor del estómago al borde superior del colon transverso.

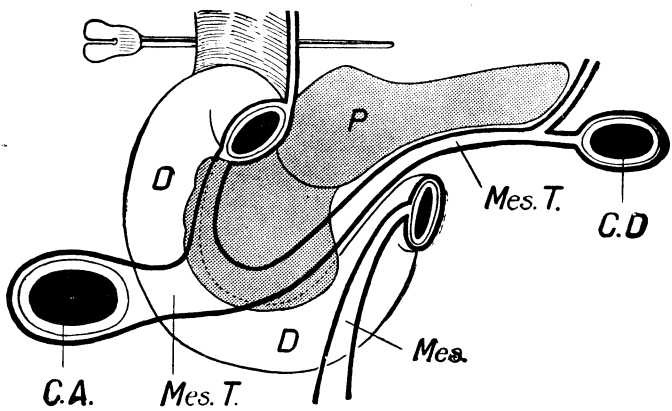


Fig. 476

Raíz del mesocolon transverso. Tipo normal bajo. Sus relaciones con el polo superior del mesenterio (según Turnesco).

D, duodeno. — C. A., colon ascendente. — C. D., colon descendente. — P, páncreas. — Mes., mesenterio. Mes. T., mesocolon transverso.

Esta lámina tiene dos caras: una anterior, que mira a la gran cavidad peritoneal, y la otra posterior, que forma la pared anterior de la trascavidad de los epiplones por debajo del estómago. No constituye una formación autónoma. Está, en efecto, formada por la lámina anterior del epiplón mayor comprendida entre los dos órganos. Esta lámina pasa, en el embrión, por delante del colon sin adherirle. Más tarde se suelda al colon transverso, al mismo tiempo que se sueldan también las

dos láminas del epiplón mayor. Este proceso de coalescencia (fig. 477) disminuye la extensión de la trascavidad de los epiplones, que desciende, en el embrión, hasta el pubis y, por otra parte, solidariza el estómago y el colon, de suerte que la trascavidad no suele exceder, por abajo, la curvatura mayor del estómago (figura 477, B). La fusión del ligamento gastrocólico con el mesocolon transverso es más marcada a la derecha que a la izquierda. La abertura de la trascavidad por hundimiento del ligamento es, pues, más cómoda a distancia de la región pilórica. Una

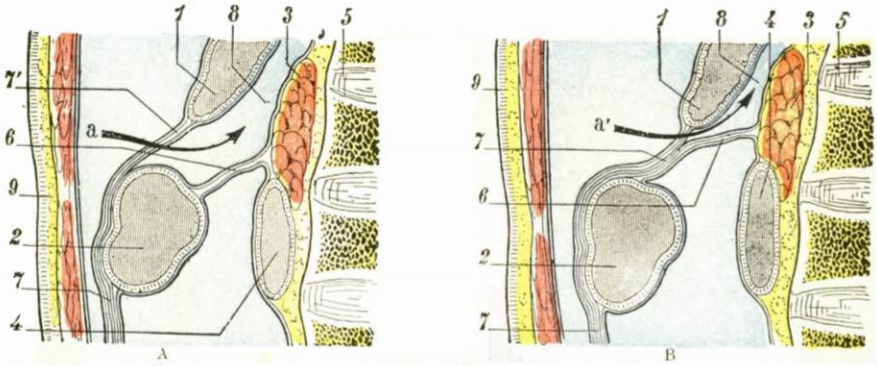


FIG. 477

Las dos disposiciones del ligamento gastrocólico en el adulto, vistas en un corte esquemático ánteroposterior de la cavidad abdominal (T.-J.).

A, el ligamento gastrocólico no está soldado al mesocolon transverso y, como lo muestra la flecha *a*, su sección a nivel del borde superior del colon transverso abre la trascavidad de los epiplones. — B, el ligamento gastrocólico está soldado al mesocolon transverso: como la flecha *a* lo indica, su acción abre la trascavidad de los epiplones únicamente cuando se hace al ras del borde del estómago.

1, estómago. — 2, colon transverso. — 3, páncreas. — 4, duodeno. — 5, raquis. — 6, mesocolon transverso. — 7, epiplón mayor, con 7', la porción de este epiplón que constituye el ligamento gastrocólico. — 8, trascavidad de los epiplones. — 9, pared abdominal anterior.

maniobra quirúrgica, hoy practicada a menudo, consiste en desprender el colon de esta adherencia, en restablecer, en suma, la disposición embrionaria, cuando se quiere pasar a la trascavidad de los epiplones sin atravesar el mesocolon transverso *(vía transmesocólica)* o sin seccionar el epiplón mayor en su inserción gástrica. Por esta adherencia, o más bien por este adosamiento, parece que el epiplón mayor nazca de la curvatura mayor del estómago, pero es en apariencia solamente. El ligamento gastrocólico, parte superior del epiplón mayor, contiene en su espesor los vasos gastroepiploicos y las venas cólicas derechas.

La soldadura de la lámina anterior del epiplón mayor al colon transverso y a la parte superior de su meso no es constante. A veces es irregular y sólo existe en algunos puntos. En el primer caso, el ligamento gastrocólico no existe; en el segundo, es irregular y fácil de despegar.

## D. — Vasos y nervios

**1.° Arterias.** — Aparte algunos ramos minúsculos nacidos de las *gastro-epiploicas* y que siguen el ligamento gastrocólico para llegar al colon, las arterias provienen de dos orígenes, es decir, de la arteria mesentérica superior y de la arteria mesentérica inferior. El colon transverso cabalga sobre las dos circulaciones.

a) *Arteria cólica superior o arteria del ángulo derecho* (fig. 478). — La hemos ya descrito (pág. 347). Recordemos que nace muy arriba de la mesentérica supe-

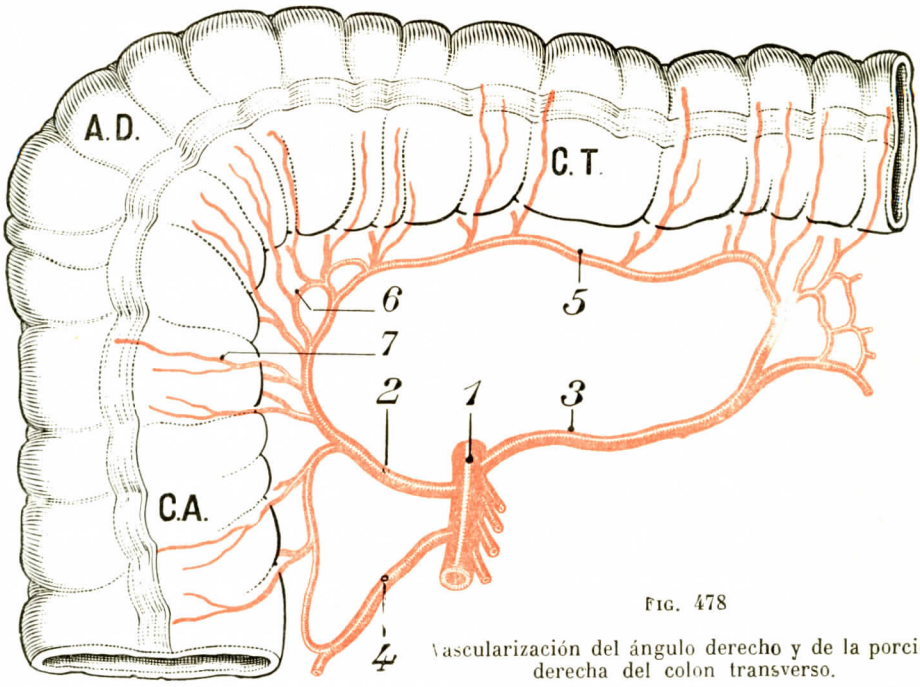


Fig. 478

Vascularización del ángulo derecho y de la porción derecha del colon transverso.

C. A., colon ascendente. — A. D., ángulo derecho. — C. T., colon transverso.
1, tronco común de la arteria mesentérica superior. — 2, arteria del ángulo derecho. — 3, arteria cólica derecha media o cólica media. — 4, arteria derecha media inconstante. — 5, arco de Riolano. — 6, disposición en doble arco en el ángulo derecho. — 7, un vaso recto.

rior, en la concavidad del anillo duodenal, a una distancia de 2 a 5 centímetros por debajo del borde inferior el páncreas en general, a veces delante de él; esta arteria sube casi verticalmente en un trayecto de 4 a 5 centímetros. Sigue en el curso de este trayecto en la fascia de adosamiento que corresponde al mesocolon transverso, detrás del peritoneo parietal definitivo por consiguiente, luego entre las dos hojas del mesocolon transverso, muy corto a la derecha. Aquí se divide en dos ramas, de las cuales únicamente la rama izquierda está destinada al transverso. Esta discurre horizontalmente por el mesocolon transverso y va a anastomizarse por inoculación a lo largo de su borde hiliar con la rama ascendente de la cólica izquierda superior para formar el arco de Riolano.

La porción del mesocolon en la que circula está en suma parcialmente adherida al ligamento gastrocólico, que contiene en este punto los ganglios subpilóricos. Por eso dicha arteria ha podido ser dañada cuando se extirpan esos ganglios.

b) *Arteria cólica superior izquierda o arteria del ángulo izquierdo* (fig. 479). — Nace de la mesentérica inferior por debajo del duodeno, a 4 ó 5 centímetros del origen de esta arteria, formando con ella un ángulo agudo o recto abierto hacia arriba. Se dirige inmediatamente arriba y a la izquierda, en dirección del ángulo esplénico, aplicada junto a la pared lumbar por el adosamiento del mesenterio común primitivo. Cruza el uréter, los vasos espermáticos, el polo inferior del riñón izquierdo. Entre el riñón y el duodeno se adosa a la vena mesentérica inferior para formar con ella el arco vascular de Treitz. A 4 ó 5 centímetros del ángulo izquierdo se divide en dos ramas: la rama ascendente penetra entonces en el mesocolon transverso y lo recorre para ir a anastomizarse con la rama derecha y formar así el arco de Riolano.

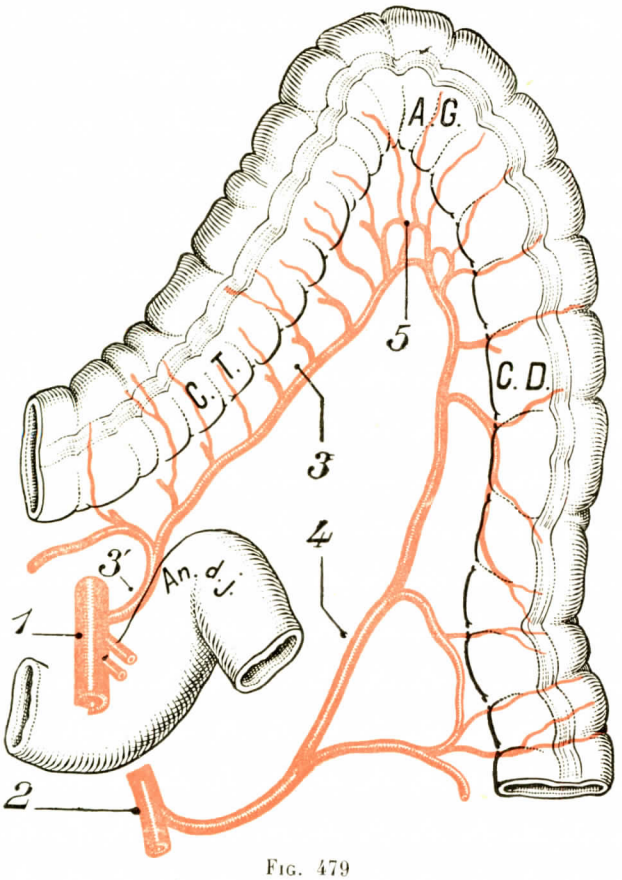


FIG. 479

Vascularización del ángulo izquierdo y de la parte superior del colon descendente.

C. T., colon transverso. — A. G., ángulo izquierdo. — C. D., colon descendente. — An. d. j., ángulo duodenoyeyunal.

1, arteria mesentérica superior. — 2, arteria mesentérica inferior. — 3, parte izquierda del arco de Riolano nacida de 3', arteria cólica media. — 4, arteria del ángulo izquierdo.—5, doble serie de arcos en el ángulo izquierdo.

c) *Arco de Riolano y arteria cólica media.* — Este arco, al que el nombre de Riolano ha dado cierto brillo, es el homólogo de los numerosos arcos que se encuentran a lo largo del tracto intestinal. Deriva su interés: 1.°, del hecho de que establece una unión vascular entre el sistema mesentérico superior y el sistema mesentérico inferior (los cirujanos desean saber si su ligadura compromete la vascularización del colon transverso y puede ocasionar la gangrena del mismo); 2.°, del hecho de que la zona del mesocolon transverso comprendida en el asa que dibuja es, por decirlo así, *avascular*. Esta zona es la que el cirujano atraviesa, como ya hemos dicho, para penetrar en la trascavidad de los epiplones. El arco de Riolano está, pues, situado en una región de paso operatorio.

Según las descripciones clásicas, el arco de Riolano, o *anastomosis máxima* de HALLER, está formado por la rama de bifurcación superior más elevada de la arteria cólica derecha superior y por la rama de bifurcación derecha o ascendente de la arteria cólica izquierda superior. Este arco se desarrolla en la porción media y móvil del colon transverso.

En realidad, muy a menudo, y hasta se puede decir generalmente, existe una arteria propia del colon transverso, arteria netamente individuada, que viene a desembocar en el arco de Riolano clásico, al que parece dividir en dos partes, una

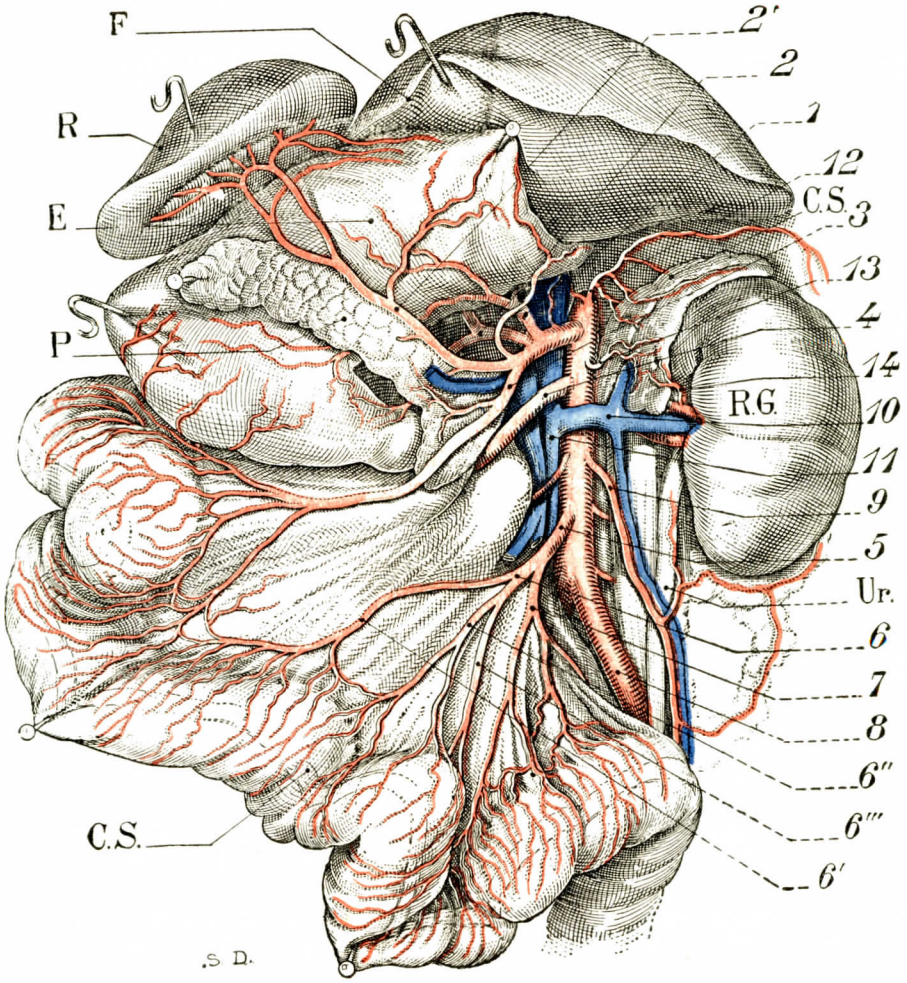


Fig. 480

Vascularización anormal del intestino grueso.

La parte izquierda del colon transverso y el asa izquierda están regadas por una rama de la esplénica (niño recién nacido).

F, hígado. — R, bazo. — E, estómago. — P, páncreas. — C. S., cápsula suprarrenal. — R. G., riñón izquierdo. — C. S., colon sigmoideo. — U, uréter.

1, arteria coronaria estomáquica. — 2, arteria hepática. — 2', arteria esplénica. — 3, arteria cólica procedente de la esplénica. — 4, arteria mesentérica superior. — 5, arteria mesentérica inferior. — 6, tronco de las sigmoideas y de la cólica izquierda. — 6', arteria del ángulo izquierdo. — 6'', arteria sigmoidea izquierda superior. — 6''', sigmoidea media. — 7, tronco común de la hemorroidal superior y de la sigmoidea inferior. — 8, arteria ilíaca primitiva izquierda. — 9, arteria espermática. — 10, vena renal izquierda. — 11, vena cava inferior. — 12, capsular superior. — 13, capsular media. — 14, capsular inferior.

derecha y la otra izquierda. Si se quiere conservar la unidad del arco de Riolano, diremos que en este caso los dos pilares están constituídos por la arteria del ángulo izquierdo y por este nuevo vaso. Esta arteria es la *arteria cólica media* de Frantz. Procede directamente del tronco de la arteria mesentérica superior. Nace ordina-

riamente cerca de la concavidad del anillo duodenal, penetra en el espesor del mesocolon transverso, donde toma una dirección casi media, se dirige perpendicularmente a la parte flotante del colon transverso y viene a unirse a la izquierda con la arteria del ángulo esplénico. La cólica media, nacida en una región en que el mesocolon es muy corto, se inclina a la izquierda y se extiende por la parte del meso que alcanza rápidamente su máxima altura.

Por lo que acabamos de decir vemos que el arco de Riolano puede estar formado de dos modos, ora por una rama de bifurcación de la cólica derecha superior y la cólica izquierda, ora, más a menudo, por la cólica media y la misma cólica izquierda Investigaciones establecidas en nuestro laboratorio (véase P. Bard, *La ligature de l'arcade de Riolan est elle dangereuse?* «Tesis de Lyón», 1929) han demostrado que la cólica media podía estar situada más o menos cerca de la línea media, ora a la derecha de ésta, ora a su nivel, o excederla en el mismo punto de bifurcación. Tendremos así dos tipos de arcos de Riolano: el *tipo corto*, el menos frecuente, cuando la cólica media corresponde a la línea media o la excede, y el *tipo largo*, el más frecuente, cuando la cólica media se encuentra a la derecha de la línea media y tiende a dirigirse hacia el ángulo subhepático del colon transverso. En este tipo largo (el arco puede tener en estos casos de 20 a 25 centímetros de longitud), la cólica media proporciona un vaso para el ángulo derecho.

Por último, en ciertos casos, como veremos más adelante a propósito de los arcos, el arco de Riolano está mal individuado (tipo encontrado en algunos fetos).

Según los clásicos, no existe en el mesocolon transverso, en su parte flotante, más que un solo arco arterial paracólico, el arco de Riolano que acabamos de describir, del que partirían las ramas destinadas a las paredes del intestino. Sólo en las porciones fijas del colon transverso, ángulo hepático y ángulo esplénico se encuentran arcos anastomóticos y hasta muchas series de arcos superpuestos, por lo demás siempre más numerosos en el lado derecho que en el izquierdo.

En realidad, esta disposición de los arcos es bastante variable. La disposición clásica, tal como acabamos de describirla, no existiría en toda la extensión del mesocolon transverso sino en el 22 por 100 de los casos, según Richard. En el 75 por ciento de los casos, según este mismo autor, habría dos arcos arteriales escalonados en la altura del meso. En el 3 por 100 existirían tres series.

Las investigaciones de Bard parecen confirmar las observaciones de Richard. Hemos comprobado la existencia de pequeños arcos secundarios en un solo plano en 17 casos de 25. En dos casos la disposición en arcos tenía un aspecto areolar de mallas múltiples.

Si la presencia de una línea de arcos secundarios superpuestos al arco de Riolano parece ser el caso más frecuente, hay que señalar, sin embargo, que esta línea de arcos que realiza una vía anastomótica secundaria está interrumpida bastante frecuentemente. El asiento de esta interrupción corresponde en general a la parte media del arco de Riolano. Esta región es una zona peligrosa; la sección del arco no podrá ser suplida aquí por la vía secundaria.

α) *Ramos de terminación.* — Que se trate de un largo arco paracólico único o de un arco paracólico con algunos arcos secundarios, los vasos de terminación ofrecen siempre el tipo encontrado en todos los demás segmentos intestinales. Son vasos rectos, largos o cortos, según la distancia que separa el borde intestinal del último arco y que se divide dicotómicamente en contacto con el intestino. Esta disposición en pinza se repite, pues, a lo largo de todo el intestino. Notemos que en el colon transverso los vasos rectos, cortos o largos, están sensiblemente separados como en el colon ascendente (2 a 3 centímetros por término medio). El colon transverso es una porción del intestino escasamente irrigada.

Al llegar al colon por una incisura, las ramas de estas pinzas arteriales desaparecen debajo de las cintillas, reaparecen a veces por el otro lado y finalmente

se hunden debajo de la serosa. El espacio situado entre los puntos de penetración de las dos ramas de la pinza está vascularizado por dos arteriolas recurrentes.

Se constituye una primera red submucosa. Sus ramos, después de haber atravesado la capa muscular, van a constituir la red submucosa (véase *Constitución del intestino grueso)*.

**Variaciones arteriales.** — Acabamos de describir el tipo habitual de la vascularización arterial del colon transverso, pero existen con bastante frecuencia variaciones que interesan no sólo al anatomista, sino principalmente al cirujano. He aquí, según los diferentes autores, cuáles son las disposiciones posibles (RICHARD).

*A.* — VASOS PROCEDENTES DE LA MESENTÉRICA SUPERIOR

1.° Dos arterias (por bifurcación precoz de la *cólica media)* en la parte derecha del mesocolon transverso, 27 por 100.
2.° Tres arterias, 27 por 100.
3.° Más de tres arterias, 28 por 100.
4.° Una sola arteria, 15 por 100.
5.° Ninguna arteria, 3 por 100.

*B.* — VASOS PROCEDENTES DE LA MESENTÉRICA INFERIOR

1.° Ninguna arteria, 50 por 100.
2.° Una arteria, 45 por 100.
3.° Dos arterias, 5 por 100.

Por último, pueden existir anomalías. En la figura 480 se ve una rama de la esplénica (3) que riega la parte izquierda y el ángulo izquierdo del colon transverso

**2.° Venas.** — Nacidas de la red capilar submucosa, red reforzada por las ramas musculares y subserosas, las venas del mesocolon transverso siguen en contacto con el intestino, pero naturalmente en sentido opuesto, el trayecto de las arterias correspondientes. Cada vaso recto es seguido por una vena satélite. Lo mismo ocurre con el arco. Pero, a distancia del intestino, los confluentes venosos no son ya semejantes a los confluentes arteriales.

a) *Las venas de la parte derecha* del colon transverso se fusionan con las venas cólicas derechas superiores que se reúnen igualmente con las venas gastroepiploica derecha y pancreáticoduodenal. Este confluente se establece en la raíz del mesocolon. Resulta un tronco único, el *tronco de Henle*, que va a desembocar en el lado derecho de la vena mesentérica mayor, detrás de la cabeza del páncreas o en el tronco porta.

b) *Las venas de la parte izquierda* son tributarias de la vena mesentérica inferior. Alcanzan el tronco principal en el punto en que éste, de vertical que era, cambia de dirección para dirigirse hacia dentro, es decir, a la izquierda y a la altura del ángulo duodenoyeyunal.

**3.° Linfáticos.** — Nacen de dos redes avalvuladas: una profunda, situada en la capa muscular, y la otra superficial, subperitoneal. Los colectores valvulados nacen de la red superficial y aparecen en parte en las caras y en parte en el borde hiliar del intestino. Todos estos colectores llegan finalmente al borde hiliar y forman por sus anastomosis un arco continuo, festoneado, que sigue a poca distancia el contorno inferior del cuadro cólico.

A partir de esta corriente marginal el sistema linfático forma corrientes cada vez más reducidas y más y más importantes. Como hemos ya indicado (pág. 406), la repartición de ganglios de los cólones ha sido bien estudiada en estos últimos años

a consecuencia de la importancia adquirida por la cirugía del cáncer del colon (Jamieson y Dobson, Descomps y Turnesco, Richard, Bertrand).

Existen: 1.°, pequeños ganglios situados en la base de las franjas epiploicas en el mismo contacto de las paredes del colon transverso: es el *grupo ganglionar*

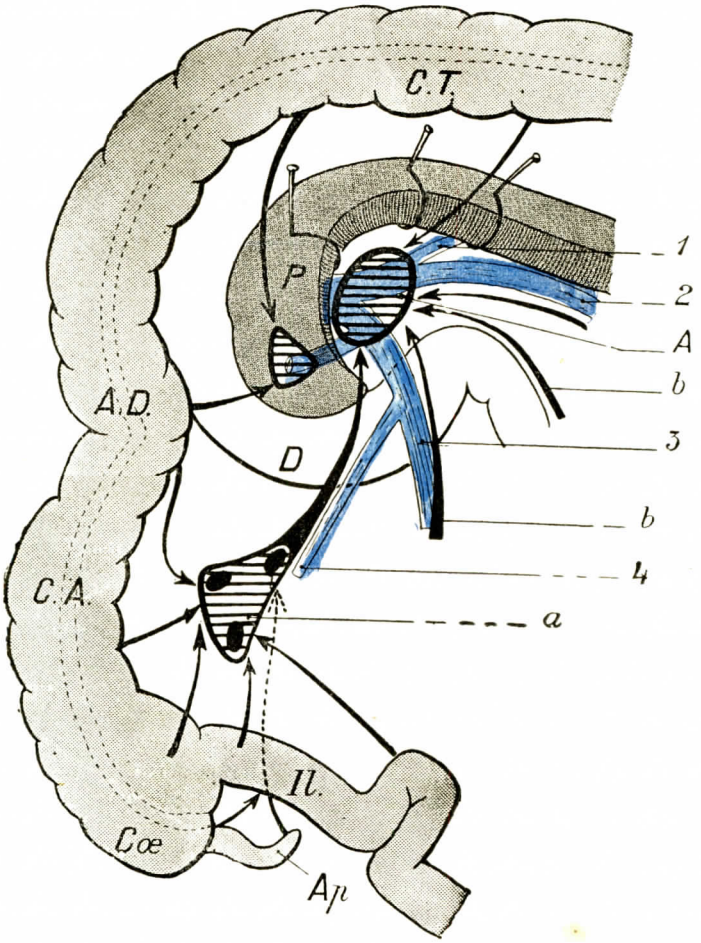


Fig. 481

Las dos corrientes linfáticas del íleon y del yeyuno (*esquema* según Turnesco).

Il., íleon. — Cœ., ciego. — Ap., apéndice. — C. A., colon ascendente. — A. D., ángulo derecho. — C. T., colon transverso. — P., páncreas. — D., duodeno.

1, vena esplénica. — 2, vena mesentérica inferior. — 3, vena mesentérica superior. — 4, vena fleocecoapendículocólica.

*a*, corriente del íleon que alcanza el confluente de los cólones derechos. De este confluente los linfáticos van a A, confluente portal retropancreático. Nótese que estos linfáticos son alcanzados por los del colon transverso. — *b*, corriente del yeyuno que forma el confluente mesentérico que termina también en el gran confluente portal retropancreático.

*epicólico* de Jamieson y Dobson; 2.°, ganglios más voluminosos, situados a lo largo de los vasos cortos y del arco de Riolano y de los arcos secundarios: constituyen el *grupo de los ganglios paracólicos;* 3.°, ganglios más voluminosos, pero menos numerosos, comprendidos en el meso entre los arcos y el origen de los grandes vasos cólicos; 4.°, por último, ganglios centrales, dispuestos unos delante del

páncreas, *grupo prepancreático*, y otros detrás, *grupo retropancreático*. El *grupo prepancreático* está constituído por tres a cinco ganglios, situados a la derecha de la vena mesentérica mayor, delante de la vena gastrocólica, en el ángulo que forman la segunda y la tercera porciones del duodeno. Este grupo, en cierto modo anexo a los vasos cólicos y medios y mesentéricos superiores, recibe linfáticos del ángulo derecho y de los dos tercios derechos del colon transverso.

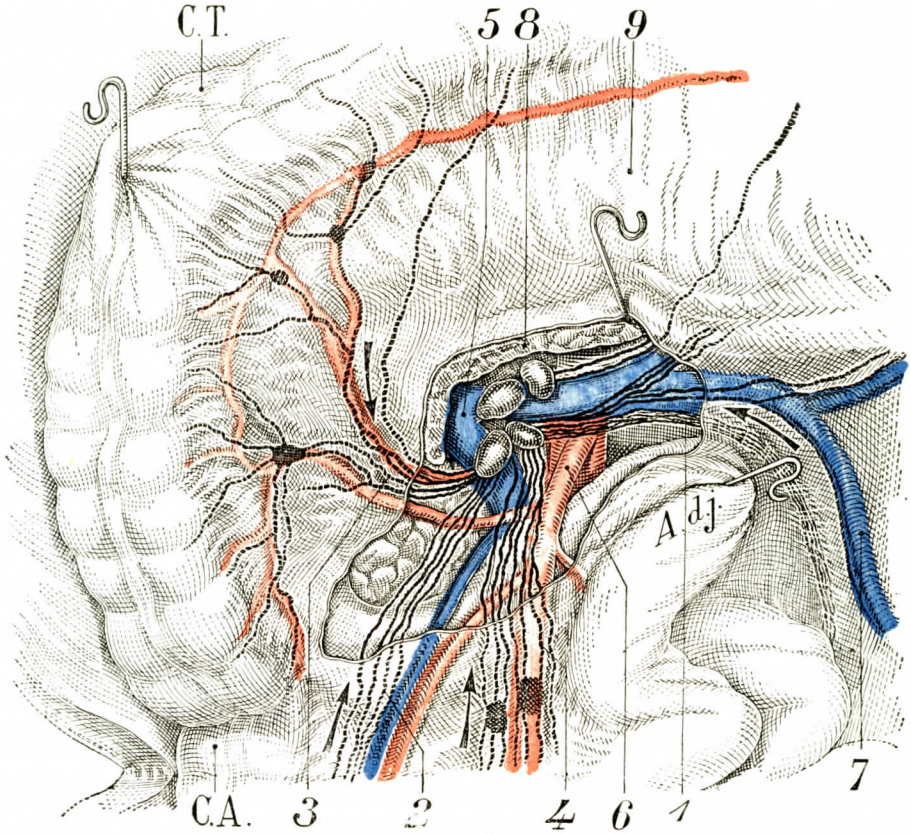


Fig. 482

Confluente portal en el recién nacido (según Turnesco).

No figuran todos los ganglios del confluente portal para poner bien de manifiesto la convergencia de las corrientes que terminan en él.

Se percibe la terminación de las tres corrientes cólicas (1, 2 y 3) y la corriente entérica (4). — 5, vena porta. —6, arteria mesentérica superior.—7, vena mesentérica inferior.—8, páncreas cortado.—9, mesocolon transverso. A. d. j., ángulo duodenoyeyunal. — C. T., colon transverso. — C. A., colon ascendente.

El *grupo retropancreático* está situado, como su nombre indica, detrás del cuerpo del páncreas, a lo largo de la vena mesentérica inferior. Este grupo recibe los linfáticos del ángulo izquierdo y del último cuarto del colon transverso.

Finalmente, el grupo retropancreático, satélite de la vena mesentérica inferior, y el grupo pancreático, anexo a los vasos cólicos medios, están unidos al gran confluente portal común retropancreático que hemos estudiado ya a propósito del mesenterio.

La ausencia de relevo prepancreático para los linfáticos del colon transverso explica la mayor gravedad de los cánceres del segmento izquierdo de este

colon, «segmento mal defendido que va directamente a infectar el confluente portal común» (P. DESCOMPS).

Al lado de estas dos corrientes principales existen algunos linfáticos que, proviniendo de la porción media del colon transverso, cruzan la zona avascular del mesocolon, cruzan por debajo el borde inferior del páncreas y desembocan detrás de él en el confluente portal común (RICHARD). Recordemos, además, que algunos vasos linfáticos nacidos del ángulo izquierdo van a reunirse en un grupo ganglionar situado en el origen de la arteria cólica superior izquierda sobre la mesentérica inferior.

POIRIER y CUNÉO, han descrito comunicaciones entre los linfáticos del borde inferior del estómago y los del colon transverso. Esta comunicación se establecería por medio de los linfáticos del epiplón mayor. Esta vía anastomótica no ha sido encontrada por DESCOMPS y TURNESCO. Sin embargo, se comprueba con bastante frecuencia en el cáncer del colon la invasión de los ganglios gastroepiploicos.

**4.° Nervios.** — (Véase *Nervios del intestino grueso*, pág. 407).

## § 3. — COLON DESCENDENTE

El colon descendente (fig. 483), también denominado colon lumbar izquierdo, se extiende desde el ángulo izquierdo al comienzo del colon iliopélvico. Su límite superior corresponde a la novena o décima costilla izquierda; su límite inferior corresponde a la cresta ilíaca.

**1.° Dimensiones.** — Mide, por término medio, 14 centímetros de longitud. Sus dimensiones extremas oscilan entre 10 y 30 centímetros. Su calibre es menor que el del colon ascendente y el del transverso. La circunferencia externa mide de 7 a 11 centímetros.

**2.° Situación y relaciones.** — El colon descendente es casi vertical y rectilíneo. A veces describe una ligera curva de concavidad interna. Esta rectitud está asegurada por la fijación del ángulo esplénico y la del colon ilíaco, que no permiten al colon descendente plegarse o acodarse.

Está en relación:

*Por detrás*, con la parte externa del músculo cuadrado de los lomos y las digitaciones del músculo diafragma por arriba; más abajo descansa sobre el músculo transverso del abdomen, del que está separado, sin embargo, por la parte más externa del compartimiento renal y la grasa que contiene (fig. 483).

Más profundamente situado que el colon ascendente, está cubierto *por delante* por las asas superiores del yeyuno, que lo ocultan después de abierto el abdomen, lo mismo que la parte izquierda del epiplón mayor.

*Por dentro*, a la inversa del colon ascendente que descansa sobre el riñón, el colon descendente está por fuera del riñón. Sigue, pues, por su lado interno el borde externo de éste. Una distancia de 8 a 10 centímetros lo separa del plano medio.

*Por fuera*, se aplica a la pared abdominal lateral; un canal, el *seno parieto-cólico*, lo separa de ella.

**3.° Peritoneo y medios de fijación.** — El colon descendente es particularmente fijo. Está directamente aplicado a la pared abdominal posterior por su cara posterior. El resto de su circunferencia está cubierto por el peritoneo. Este se continúa a la derecha en el peritoneo que tapiza la cara anterior del riñón; luego,

más lejos, en la hoja izquierda del mesenterio. En su parte superior se continúa con la hoja inferior del mesocolon transverso. A la izquierda se continúa con el peritoneo parietal.

Existe, a veces, en el extremo superior del colon descendente, debajo del ángulo izquierdo, un pequeño repliegue peritoneal que se designa con el nombre de *ligamento cólico izquierdo superior* de HENSING. Este pequeño pliegue, de forma

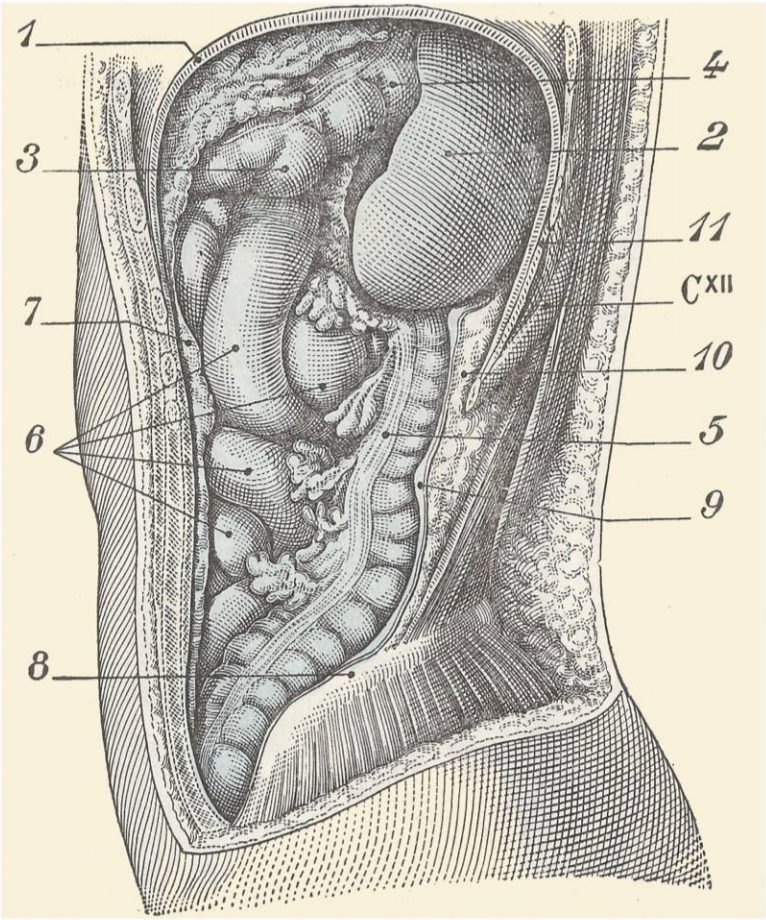


FIG. 483

La parte izquierda de la cavidad abdominal después de la extirpación de la pared lateral del abdomen y una parte del epiplón mayor (según CORNING).

CXII, 12.ª costilla. — 1, diafragma. — 2, bazo. — 3, colon transverso. — 4, ángulo izquierdo en situación alta. — 5, colon descendente. — 6, asas yeyunales. — 7, superficie de sección del epiplón mayor. — 8, cresta ilíaca. — 9, corte del peritoneo parietal. — 10, cápsula adiposa del riñón izquierdo. — 11, seno pleural costodiafragmático.

triangular, está tendido horizontal u oblicuamente entre la cara externa o izquierda del colon y la pared abdominal lateral.

Se encuentran también a veces, entre la pared abdominal y la pared posterior del colon descendente, pequeños fondos de saco serosos que se denominan *fositas paracólicas*. Se trata de una coalescencia irregular del colon al peritoneo parietal.

En el embrión, el colon descendente ofrece un largo meso que lo une a la línea media de la pared abdominal posterior. Este meso no es más que una porción

del mesenterio común primitivo. Muy rápidamente, hacia el cuarto mes, estando bien fijo el ángulo izquierdo, la porción de mesenterio que corresponde al colon descendente se aplica a la fosa izquierda del abdomen y se suelda al peritoneo parietal. Como en las demás partes, el proceso de coalescencia y de soldadura se

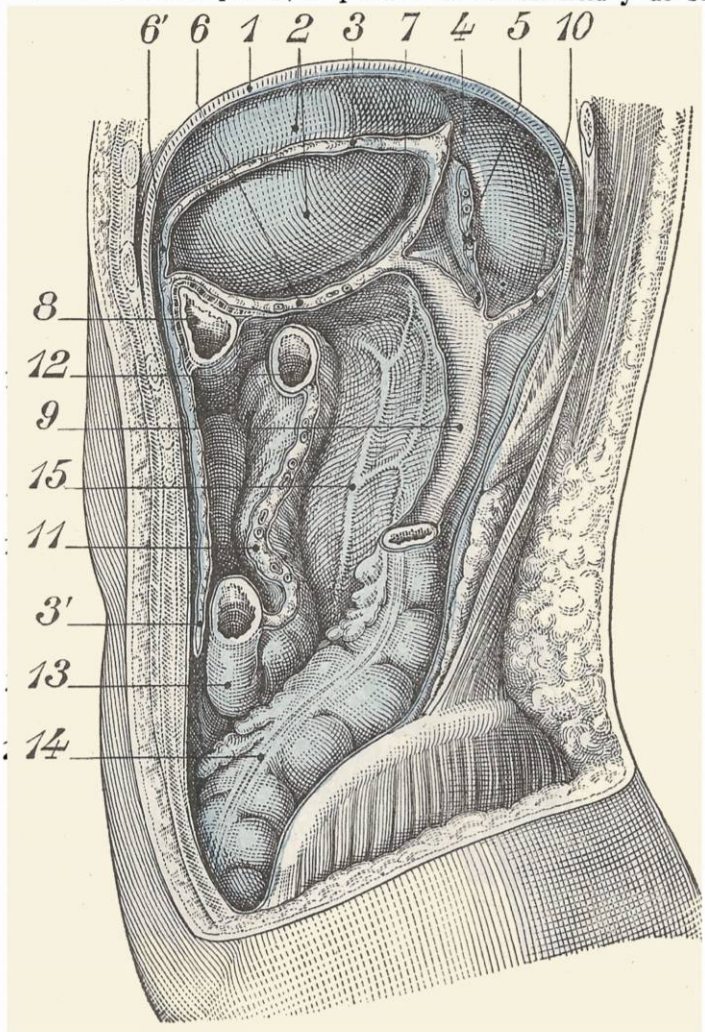


FIG. 484

La parte izquierda de la cavidad abdominal, después de la extirpación del bazo, la terminación del colon transverso y el ángulo izquierdo (según CORNING).

1, diafragma. — 2, estómago. — 3, corte del epiplón mayor, que se inserta en la curvatura del estómago. — 3', delantal epiploico. — 4, riñón izquierdo. — 5, epiplón pancreáticosplénico. — 6, mesocolon transverso. — 6', ligamento gastrocólico. — 7, trascavidad de los epiplones. — 8, colon transverso. — 9, superficie que corresponde al colon descendente. — 10, ligamento frénicocólico izquierdo. — 11, mesenterio. — 12, ángulo duodenoyeyunal. — 13, asa ileal. — 14, colon descendente. — 15, arco vascular de Treitz.

extiende más o menos lejos. Cuando llega al intestino está desprovisto de meso. Como hemos visto, es el caso ordinario. Excepcionalmente (15 por 100), el colon descendente está provisto de un corto meso de 2 a 3 centímetros de altura. Sea lo que fuere, es fácil practicar también aquí el desprendimiento parietocólico, respe-

tando la hoja de adosamiento, es decir, pasando por detrás de él para respetar los vasos comprendidos en el meso.

**4.° Vascularización.** — Seremos breves sobre la vascularización del colon descendente. Es irrigado por las ramas cólicas derechas de la arteria mesentérica

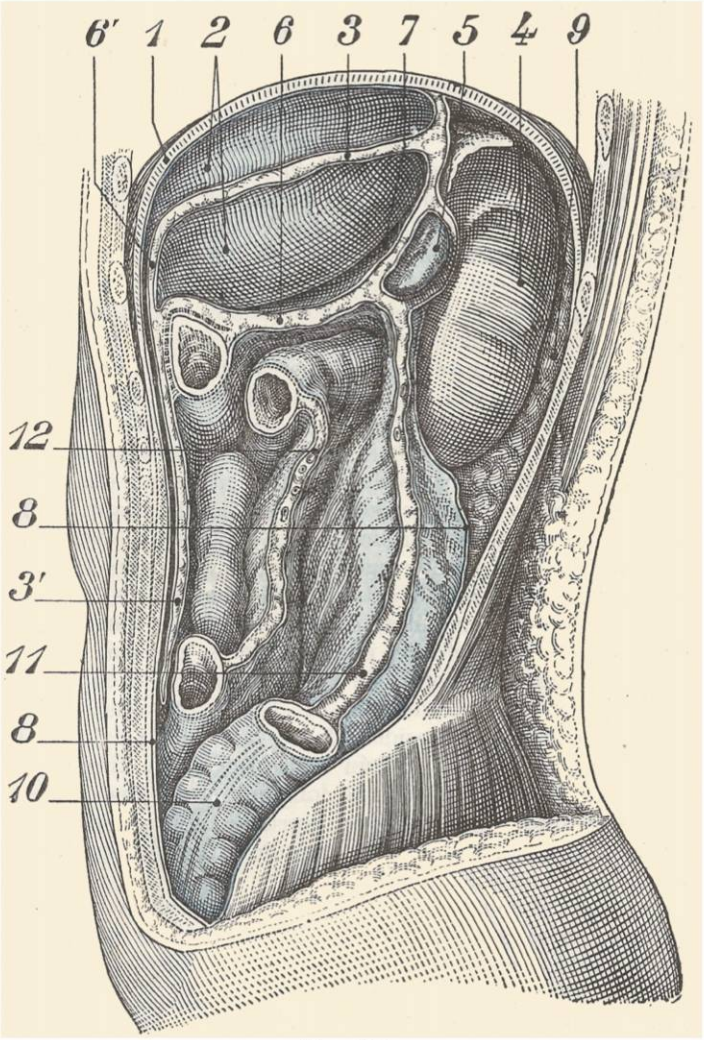


FIG. 485

Parte izquierda de la cavidad abdominal después de la extirpación del bazo, del ángulo izquierdo, del colon descendente y de una gran parte de las asas delgadas (según CORNING).

1, diafragma. — 2, estómago. — 3, inserción del epiplón mayor en la curvatura mayor. — 3', delantal epiploico. — 4, riñón izquierdo. — 5, cola del páncreas. — 6, colon transverso. — 6', ligamento gastrocólico. — 7, trascavidad de los epiplones. — 8, peritoneo parietal; a la derecha la fosita parietocólica. — 9, cápsula adiposa del riñón izquierdo. — 10, colon ilíaco. — 11, raíz del mesocolon descendente. — 12, mesenterio.

inferior, que hemos visto descritas precedentemente (véase pág. 399) No insistiremos. Lo mismo podemos decir con respecto a su circulación linfática y a su inervación.

## § 4. — Colon iliopélvico o colon terminal

El colon iliopélvico es la porción del intestino grueso que continúa el colon descendente y se extiende de aquí hasta el recto que también le continúa.

Los anatomistas han discutido mucho tiempo para saber cuál división, cuál denominación se debería adoptar en la descripción de esta parte del tubo digestivo. Los autores franceses y algunos extranjeros (Luschka) admiten nuestra definición y nuestra división. Otros autores, en particular los alemanes, distinguen dos porciones diferentes: el *colon ilíaco*, que corresponde a la fosa ilíaca interna izquierda, porción fija, y el *colon pélvico*, que ocupa la excavación de la pelvis menor, asa móvil. Autores alemanes refieren el colon ilíaco al colon descendente.

Creemos preferible describir en un solo párrafo el colon ilíaco y el colon pélvico. En efecto, desde el colon ilíaco, los caracteres anatómicos del intestino grueso varían: el calibre se hace más uniforme; las abolladuras tienden a desaparecer; las cintas musculares se condensan en dos; finalmente, no es raro ver el colon ilíaco móvil, por lo tanto provisto de un meso, continuarse con el mesosigmoide.

Conservaremos, pues, el término de *colon iliopélvico* o también el de *colon terminal*, término empleado por vez primera por Mauras (*Tesis de Burdeos*, 1895).

El colon iliopélvico presenta límites esqueléticos precisos: se extiende de la cresta ilíaca izquierda al borde superior de la tercera vértebra sacra.

Sus *dimensiones* son las siguientes: su longitud, extremadamente variable según los sujetos, es por término medio de 35 a 45 centímetros según las mediciones de Jonnesco; de 27 centímetros únicamente según las de Duval (1902). Este último observador ha encontrado 58 centímetros en un caso, 14 centímetros en otro. Se han visto dimensiones aún más exageradas, que van de una extrema cortedad (12 centímetros) hasta una longitud extrema (85 centímetros). Tarenetzki, estudiando la longitud del colon terminal en diferentes razas humanas, ha llegado a las conclusiones de que este segmento del intestino grueso era más corto en las razas superiores que en las razas inferiores. Es también más corto en el niño que en el recién nacido, más corto en el adulto que en el niño con relación a la talla total del individuo. Su movilidad es considerable en la región pélvica y tiende a disminuir en el curso del crecimiento. Según Pedro Duval, la disminución de la movilidad, que ocasiona una disminución de longitud, y la tendencia que ofrece el colon pélvico a ver desaparecer su meso y acortarse, son prueba de que esta porción del tubo digestivo es un segmento en vías de evolución que tiende a ser cada vez más una asa fija relativamente corta.

La parte superior del colon terminal está contenida en la fosa ilíaca; su parte inferior se curva en la excavación pélvica. En su conjunto dibuja con frecuencia una especie de S romana, formada de tres ramas verticales y paralelas; de ahí el nombre de *S ilíaca* o *S romana* que se le da a veces.

Está unido a la pared del mesocolon iliopélvico, que le asegura una movilidad notable, pero variable según los puntos y los individuos. Topográficamente se le puede dividir en dos partes: una *superior* o *colon ilíaco;* otra *inferior* o *colon pélvico*.

### A. — Colon ilíaco. Asa corta

**1.° Consideraciones generales.** — El colon ilíaco comienza en la cresta ilíaca y termina en el borde interno del psoas. Ninguna línea de demarcación lo separa del colon descendente ni del colon pélvico. Atraviesa la fosa ilíaca, formando una asa de concavidad dirigida arriba y adentro. A veces ofrece una primera porción descendente, vertical, hasta el centro de la fosa ilíaca, continuando

realmente la dirección del colon descendente (fig. 486); luego se acoda ligeramente para llegar al margen de la pelvis menor. Desciende, pues, así a lo largo del borde externo del psoas, hasta 4 centímetros por encima del arco crural, algunas veces más abajo, hasta la proximidad de este arco. En quince sujetos, uno de nosotros

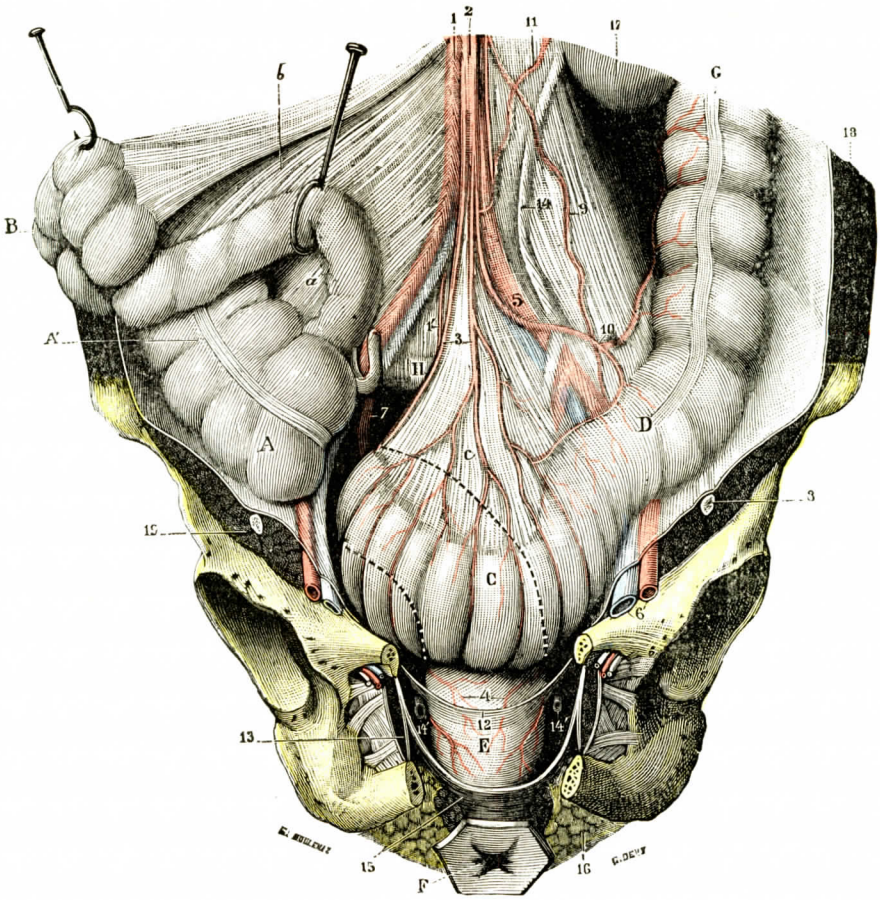


FIG. 486

El colon iliopélvico y el recto.

*Las ramas* horizontales del pubis y las ramas isquiopubianas de la pelvis han sido resecadas en su porción interna para dejar ver el recto; el mesenterio y la porción terminal del intestino delgado han sido fuertemente rechazados a la derecha.

A, ciego. — A', colon ascendente, con *a*, mesocolon ascendente. — B, intestino delgado, con *b*, hoja izquierda del mesenterio. — C, asa pélvica del colon, con *c*, su mesocolon. — D, colon iliaco (S iliaca de los autores). — E, recto (porción pélvica). — F, ano. — G, colon descendente. — H, promontorio.

1, aorta abdominal, vista por transparencia debajo del peritoneo. — 1', arteria sacra media. — 2, arteria mesentérica inferior. — 3, arterias sigmoideas. — 4, ramas terminales de la hemorroidal superior. — 5, arteria iliaca interna. — 6, vasos iliacos externos. — 7, arteria iliaca interna o hipogástrica. — 8, nervio crural. — 9, arteria espermática. — 10, 11, las dos arterias cólicas izquierdas. — 12, corte del peritoneo, a nivel del fondo de saco vesicorrectal. — 13, músculo obturador interno. — 14, uréter, seccionado en su parte inferior. — 15, elevador del ano. — 16, tejido céluloadiposo de la fosa isquiorrectal. — 17, riñón izquierdo. — 18, pared abdominal. — 19, músculo psoas.

(TESTUT) ha medido la distancia en sentido vertical que separa el arco crural del punto más declive del colon ilíaco, punto que corresponde en la gran mayoría de los casos a la parte interna del psoas. Las cifras obtenidas demuestran que esta distancia es variable. Está representada en nuestra estadística por una media de

43 milímetros, con un mínimo individual de 11 milímetros y un máximo de 52 milímetros. Llegado a su punto más declive, el colon ilíaco cruza transversalmente el psoas, alcanza el borde inferior de este músculo y pasa a la excavación pélvica, donde se convierte en colon pélvico.

En el recién nacido, y en el niño pequeño sobre todo, ocupa una situación más elevada: las alas de la pelvis no están ensanchadas y el colon se halla en situación alta. Por el contrario, en los individuos de edad se aproxima al arco crural (posición baja).

**2.° Relaciones.** — Las relaciones del colon ilíaco son las que contrae con la fosa ilíaca interna y los órganos que pasan por ella.

*Por detrás* descansa en la pared ilíaca, es decir, en los dos músculos ilíaco y psoas cubiertos por la fascia ilíaca, el tejido celular subperitoneal y la hoja de adosamiento o lámina de Toldt (véase más adelante). En el borde interno del psoas está en contacto con los vasos ilíacos externos y los ganglios linfáticos que son sus satélites.

*Por delante* está en relación con la pared anterior del abdomen. En estado de vacuidad se interponen asas delgadas entre la pared abdominal y el colon; en estado de distensión entra en contacto directo con la pared y se hace perceptible a la palpación. Es el lugar de elección para practicar un ano artificial (ano ilíaco).

El peritoneo, que estudiaremos más lejos para el conjunto del colon terminal, rodea incompletamente el colon ilíaco. En el 90 por 100 de los casos esta porción del intestino se adhiere directamente a la fosa ilíaca. *El colon ilíaco es fijo.* Pero la adherencia es generalmente irregular. De ello resultan fositas que se insinúan entre la cara posterior del colon y la pared muscular. Son las *fositas paracólicas*, comparables a las que hemos descrito en los cólones lumbar derecho y lumbar izquierdo. Presentan la irregularidad de la coalescencia del meso primitivo. En el 10 por 100 de los casos el colon posee una envoltura serosa que lo rodea completamente; se halla entonces provisto de un meso, el *mesocolon ilíaco*. La altura de éste no excede de 2 a 3 centímetros.

### B. — Colon pélvico. Asa sigmoide

El colon pélvico o asa sigmoide ocupa por completo, nueve veces de cada diez, la excavación pélvica. Continuación del colon ilíaco, termina en el recto.

**1.° Límites.** — El límite *superior* corresponde al borde interno del psoas izquierdo seguido por los vasos ilíacos externos. Su límite *inferior* corresponde al límite superior del recto, es decir, al cuerpo de la tercera vértebra sacra. Se ha señalado en algunos casos un surco en una de las caras del intestino que se asentaría en este punto.

**2.° Aspecto.** — El colon pélvico no tiene surcos ni abolladuras. Las cintillas musculares longitudinales, ahora irregulares, se confunden en dos cintas, una anterior, la otra posterior. A medida que nos aproximamos al recto pierden su individualidad para continuarse con las fibras longitudinales de este último segmento del tubo digestivo.

**3.° Dimensiones.** — La longitud es variable. Hemos hablado ya de ello a propósito del colon terminal. Su longitud media está entre 30 y 50 centímetros. El calibre varía también. Puede estar a veces muy distendido, distensión que puede ser momentánea, o duradera y patológica (megacolon).

4.° **Trayecto.** — La movilidad del colon pélvico permite a éste cambios de forma y de dirección variables según los sujetos y según el mismo individuo.

En el cadáver sigue generalmente el trayecto siguiente: desciende primero de la fosa ilíaca izquierda junto a la pared externa izquierda de la pelvis menor. Llega así a la proximidad y aun a ponerse en contacto con el suero pélvico. De aquí llega a la pared pélvica derecha, subiendo a veces hasta la fosa ilíaca del mismo lado. Llegado a este punto, el tubo sigmoideo se flexiona de nuevo para descender de arriba abajo y de derecha a izquierda, alcanzando el recto a la altura de la tercera sacra.

Los cambios de volumen de las vísceras pélvicas, ampolla rectal, vejiga, útero, durante la gestación, movilizan y pueden desplazar el colon sigmoideo.

Acabamos de describir la posición pélvica del colon sigmoideo que nos parece más frecuente. Existe también una posición ilíaca que MERCKEL consideraba como la situación normal. La primera porción, en forma de asa, de concavidad dirigida hacia arriba, en lugar de descender primero hacia el suelo pélvico, se extiende directamente del borde izquierdo de la pelvis al borde derecho o, lo que es lo mismo, de la fosa ilíaca derecha a la fosa ilíaca izquierda; luego, una porción terminal, corta, de concavidad dirigida hacia abajo y afuera, establece la unión con el recto. En esta *situación ilíaca del colon* el asa sigmoidea ofrece la forma de la letra griega omega que le asignaba TREVES. Entonces se puede ver el asa cólica con un meso extendido subir bastante arriba a la cavidad abdominal (colon pélvico distendido).

*Colon iliopélvico en el recién nacido.* — En éste y en el niño pequeño la cavidad pélvica está poco desarrollada. En el recién nacido, en fin, el colon está distendido por el meconio. Por esto es ordinario encontrar el colon iliopélvico en la cavidad abdominal y, en particular, en la fosa ilíaca derecha. Esta situación en esta fosa ha sido notada desde hace mucho tiempo. HUGUIER, sorprendido de la constancia de esta situación ilíaca en el recién nacido y en el niño pequeño menor de dos meses, propuso incluso practicar el ano contra natura en esta fosa ilíaca derecha en el colon sigmoide, en el caso de imperforación anal. Desde esta época, numerosas investigaciones han establecido la justeza de tales observaciones, haciendo observar, sin embargo, que es posible encontrar a veces en el recién nacido y en el niño pequeño la posición clásica en el adulto. Lo evidente es que la porción introducida en la pelvis menor es mucho más reducida que en el adulto, dada la exigüidad de ésta, y que la situación ilioabdominal es relativamente frecuente.

5.° **Relaciones.** — El colon pélvico descansa en los órganos contenidos en la excavación pélvica. A veces se interpone entre ellos. Veremos, pues, que se apoya por *abajo* y por *delante* en la vejiga, en el útero y los ligamentos anchos en la mujer. Su porción media desciende a menudo en el fondo de saco de Douglas, interponiéndose entre el útero y el recto o bien entre la vejiga y el recto. Hemos visto que la repleción de los órganos pélvicos modificaba estas relaciones.

*Por detrás* sigue la pared pélvica posterior, constituída aquí por la cara anterior del sacro y la porción baja de la articulación sacroilíaca. A la izquierda el comienzo de la porción flotante entra en conexión, por medio del peritoneo, con la parte posterior de la escotadura ciática mayor. Los órganos pélvicos, retroperitoneales están en relación con él, pero por medio del mesocolon sigmoide. Estos órganos son principalmente el uréter y los vasos espermáticos u ováricos del lado izquierdo.

Por todos los demás puntos de su superficie el colon pélvico está en relación con las asas delgadas. A veces su porción anterior viene a ponerse en contacto con la pared abdominal anterior.

En el recién nacido y en el bebé, o bien en el adulto cuando está en posición ilíaca, el colon viene a ponerse en relación con el ciego y el apéndice en la fosa ilíaca derecha.

**6.° Peritoneo.** — El colon pélvico está ligado a la pared abdominal pélvica y posterior por un ancho y largo pliegue, el *mesocolon iliopélvico*. La altura de éste, en relación con la longitud del asa y con el grado de adosamiento del mesenterio primitivo, varía. En su inserción parietal o raíz, a la altura de la articulación sacroilíaca izquierda, se halla el orificio de un fondo de saco peritoneal a veces profundo: la *fosita intersigmoidea*. Describamos estas dos formaciones.

*A*. MESOCOLON PÉLVICO O MESOSIGMOIDE. — Para ver bien este meso es necesario levantar los cólones arriba, hacia el ombligo, para tener a la vista la cara posterior del meso (fig. 487). Este aparece entonces en forma de abanico que ofrece dos caras: una superior, otra inferior, y dos bordes, uno visceral, otro parietal.

El *borde visceral* o *intestinal* se inserta en la parte posterior y superior del colon; sigue el contorno de éste.

El *borde parietal* o *raíz* es de conocimiento más interesante (fig. 488). Se inserta en la pared abdominal pélvica según una línea acodada de dos segmentos, que tiene las relaciones siguientes. El primer segmento es oblicuo de abajo arriba y de izquierda a derecha. Se extiende de la porción terminal del colon ilíaco, es decir, del borde interno del psoas, a la cara anterior de la columna vertebral en un punto que corresponde en general a la bifurcación aórtica. Podemos denominarlo *segmento iliolumbar*.

El segundo segmento, vertical y medio, se extiende de la bifurcación aórtica (parte inferior de la cuarta lumbar) a la tercera vértebra sacra. Podemos denominarlo *segmento lumbosacro*

a) *Primer segmento*. — El primer segmento de la raíz mesocólica, partido del borde interno del psoas, sigue primero los vasos ilíacos externos que ascienden de abajo arriba y de fuera a dentro. En el curso de su ascensión rodea los vasos espermáticos o tuboováricos con sus nervios y el uréter izquierdo. Más allá de este conducto, sigue el lado izquierdo de la arteria ilíaca primitiva izquierda, teniendo debajo la vena ilíaca primitiva. Llega así a la bifurcación aórtica, vértice de la angulación. Este vértice está a veces situado en un plano más elevado. Se ve entonces el primer segmento de la raíz mesocólica que se eleva hasta la parte inferior de la porción horizontal del duodeno. En otros casos, por el contrario, la angulación, situada más inferiormente, puede no exceder el promontorio. Estas variaciones son función del adosamiento. Como veremos más adelante, podemos encontrar cólones pélvicos completamente fijos.

b) *Segundo segmento*. — El segundo segmento desciende de la bifurcación aórtica y en su trayecto vertical o mediano abarca el promontorio, en relación con el nervio presacro y la arteria sacra media. Termina en la parte inferior de la tercera vértebra sacra. Los dos segmentos de la raíz del mesocolon pélvico constituyen lo que JONNESCO ha denominado la *raíz secundaria* (primer segmento) y la *raíz primitiva* del mesocolon (segundo segmento). La embriología justifica esta denominación. En la raíz del mesocolon pélvico las dos hojas se reflejan en el peritoneo parietal posterior abdóminopélvico. La hoja anterior llega por la derecha a la raíz del mesenterio y el peritoneo de la fosa ilíaca derecha. La hoja posterior se continúa con el peritoneo pélvico ilíaco izquierdo.

c) *Relaciones*. — La *cara anterior del mesocolon* mira a la cavidad pélvica. Está, pues, cubierta por las asas delgadas.

La *cara posterior o profunda* está en relación con la pared pélvica posterior, contra la que se aplica.

El mesocolon, como todo meso, está constituído por dos hojas peritoneales. Entre estas dos hojas caminan las arterias sigmoideas, que hemos estudiado a pro-

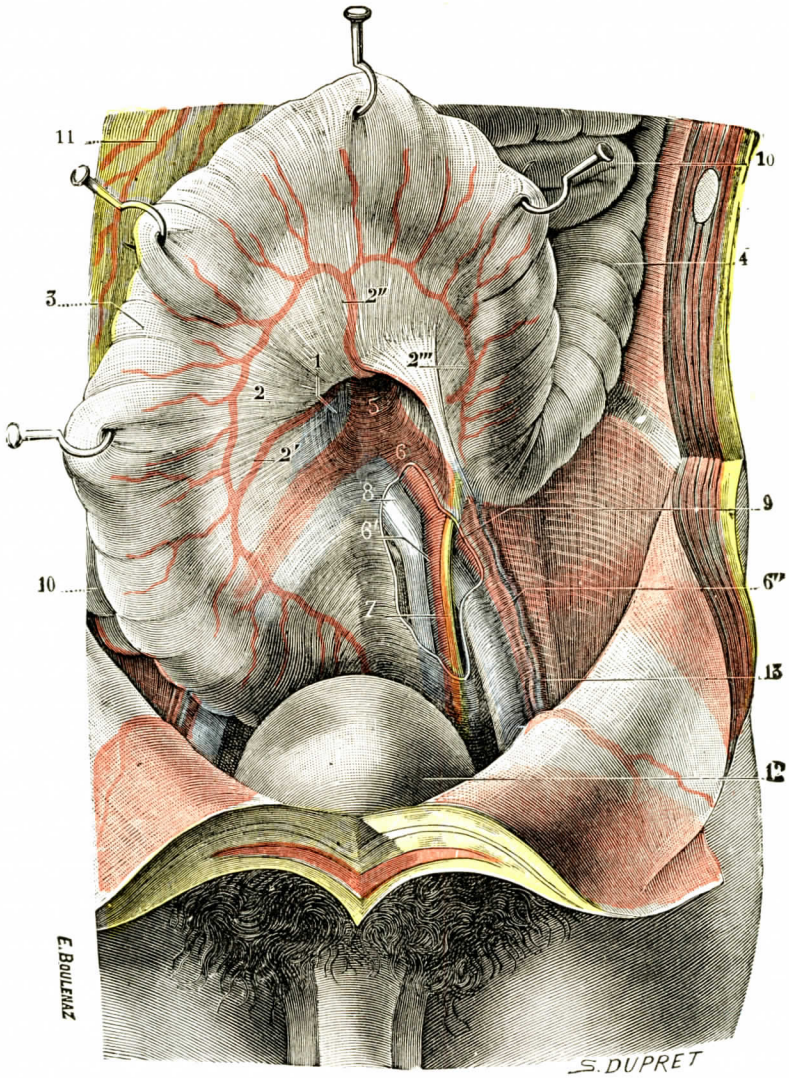


Fig. 487

El mesocolon iliopélvico y la fosita intersigmoidea (T.-J.).

La pared abdominal ha sido incidida y reclinada hacia abajo; el colon iliopelviano ha sido erinado y extendido hacia arriba para ponerlo de manifiesto; en el peritoneo parietal posterior ha sido practicada una ventana a nivel y por debajo del suelo de la fosita intersigmoidea.

1, fosita intersigmoidea. — 2, mesocolon iliopélvico, con 2', 2'', 2''', las arterias sigmoideas discurriendo por su espesor. — 3, colon iliopélvico. — 4, colon descendente. — 5, aorta. — 6, arteria ilíaca primitiva izquierda, con: 6', arteria ilíaca interna, y 6'', arteria ilíaca externa. — 7, uréter izquierdo. — 8, vena ilíaca primitiva izquierda. — 9, ventana practicada en el peritoneo parietal. — 10, 10, asas del intestino delgado. — 11, epiplón mayor. — 12, vejiga dilatada. — 13, vasos espermáticos.

pósito de la arteria mesentérica inferior. No insistiremos aquí. Recordemos que la terminación de la mesentérica inferior, es decir, la arteria hemorroidal superior, está contenida en su origen en el espesor de la raíz primitiva del mesocolon.

*B.* Fosita intersigmoidea. — Cuando se reclinan hacia arriba el colon iliopélvico y su mesenterio (figs. 487 y 489) se comprueba, a la altura de la arteria ilíaca primitiva izquierda, algo por encima de su bifurcación, la existencia de un orificio circular: el *orificio de entrada de la fosita intersigmoidea.* Este orificio, que ocupa el ángulo formado por los dos segmentos de la raíz del mesocolon pélvico, se halla en el borde interno del psoas. Circular u oval, de diámetro que varía de 10 a 15 milímetros, es decir, que permite el acceso del extremo del índice, está rodeado en cierto modo por una corona arterial. Debajo de él se encuentran la arteria ilíaca primitiva y sus dos ramas de bifurcación. El uréter izquierdo se desliza debajo del peritoneo posterior del orificio, a veces levantado en un pliegue más o menos saliente, falciforme. Por encima, las tres arterias sigmoideas y la arteria hemorroidal superior rodean el conducto urinario.

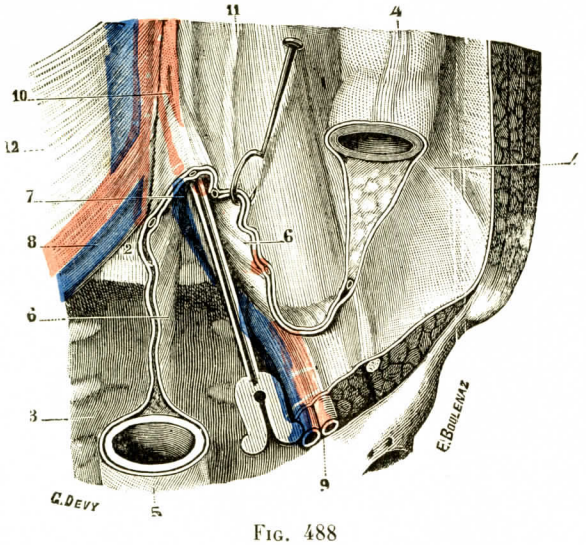


Fig. 488

Inserción parietal del mesocolon iliopélvico.

1, cresta ilíaca. — 2, quinta lumbar. — 3, tercera vértebra sacra. — 4, colon descendente, seccionado en su extremidad inferior. — 5, recto, seccionado en su extremidad superior. — 6, mesocolon iliopélvico. — 7, fosita intersigmoidea. — 8, vasos ilíacos primitivos. — 9, vasos ilíacos externos. — 10, arterias sigmoideas. — 11, uréter izquierdo. — 12, hoja inferior o izquierda del mesenterio.

Después de haber franqueado el orificio, se penetra en la fosita intersigmoidea (figuras 487 y 489). Esta, señalada desde hace mucho tiempo por Hensing y Roser, descrita en nuestra época por numerosos autores (Toldt, Trèves, Jonnesco, Rogie, etcétera), existe en el 70 por ciento de los casos. Es profunda, forma una especie de embudo que se dirige oblicuamente de abajo arriba y de izquierda a derecha. Está comprendida entre la cara posterior del meso por delante y el peritoneo parietal posterior por detrás. Su longitud varía de 3 a 10 centímetros, pudiendo llegar hasta la tercera porción del duodeno y hasta el cuerpo pancreático. Sigue el borde interno del psoas y la arteria ilíaca primitiva izquierda. Lateralmente, este túnel o conducto intersigmoideo está limitado por dentro, es decir, a la derecha, por el paso de la hoja posterior del meso a la hoja peritoneal parietal posterior; por fuera, es decir, a la izquierda, por el adosamiento de esta misma hoja posterior con el peritoneo parietal.

Normalmente, el orificio de entrada de la fosita está oculto por el mesocolon. Se descubre cuando el colon se levanta. Las asas intestinales delgadas pueden penetrar en él, constituyendo una variedad de hernias retroperitoneales.

*Ligamentos anexos al mesocolon pélvico.* — Estos ligamentos son en número de tres: el ligamento colopélvico, el ligamento infundíbulocólico y el ligamento mesenteromesocólico.

a) El *ligamento colopélvico* es un pliegue peritoneal que aparece cuando se reclinan fuertemente hacia arriba y atrás el colon pélvico y su meso. Prolonga la raíz secundaria del mesocolon pélvico. Tiene la forma de un pliegue triangular, que parte de la hojilla posterior del mesocolon y del colon para insertarse en la pared ilíaca izquierda o en la pared pélvica.

b) El *ligamento infundíbulocólico*, denominado también ligamento tubocólico, no es constante. Cuando existe, se extiende de la hoja posterior del mesocolon pélvico hasta el cuerno superior izquierdo del ligamento ancho y hasta la trompa izquierda. Este pliegue contiene los vasos úteroováricos. Ofrece: un *borde anterior*,

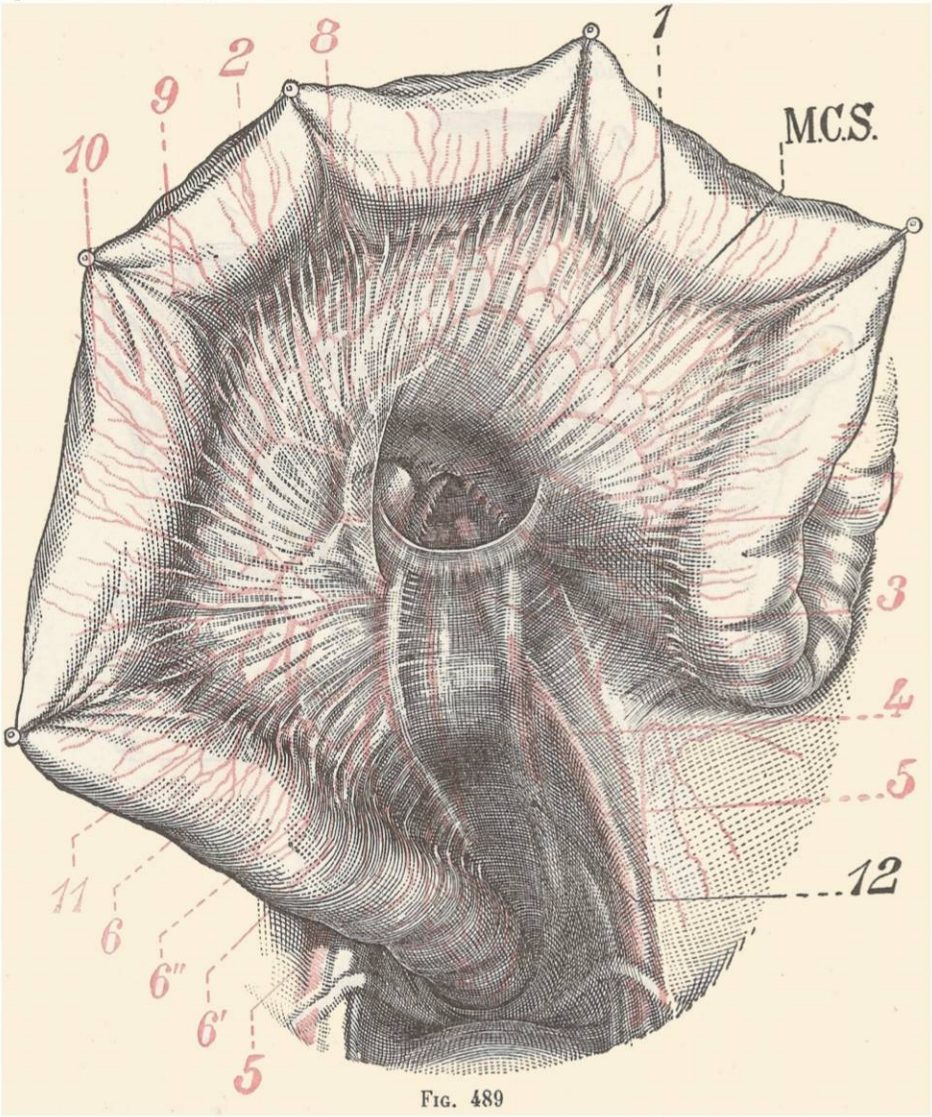


Fig. 489

El mesosigmoide y la fosita sigmoidea en el niño pequeño.

1, fosita sigmoidea. — 2, arteria mesentérica inferior. — 3, arteria ilíaca primitiva. — 4, arteria ilíaca interna. — 5, 5, arteria ilíaca externa. — 6, arteria hemorroidal superior. — 6' y 6'', sus dos ramas de bifurcación. — 7, 8, 9, 10, arterias sigmoideas. — 11, anastomosis de Sudeck. — 12, uréter. — M. C. S., mesocolon sigmoide.

o base, cóncavo hacia delante; un borde *mesocólico*, inserto en la hoja posterior del mesocolon; un borde *parietal*, inserto en la pared pélvica lateral. Solidariza en cierto modo el colon pélvico con el aparato tuboovárico izquierdo.

c) El *ligamento mesenteromesocólico* es excepcional. Se extiende de la hoja anterior del mesocolon pélvico al mesenterio. Hemos hablado ya de él a propósito

de éste. Parece constituído por fibras musculares lisas. Tiene la forma de un pliegue semilunar, cuyos extremos corresponden: uno, a la izquierda, al mesocolon pélvico; el otro, a la derecha, a la cara derecha del mesenterio. El borde parietal del pliegue corresponde a la quinta lumbar; el borde libre, cortado en hoz, mira arriba y adelante.

*C.* Variación del mesocolon pélvico. La fascia retrocólica. Colon terminal fijo y colon terminal móvil. — Sabemos que, en el embrión, el asa intestinal

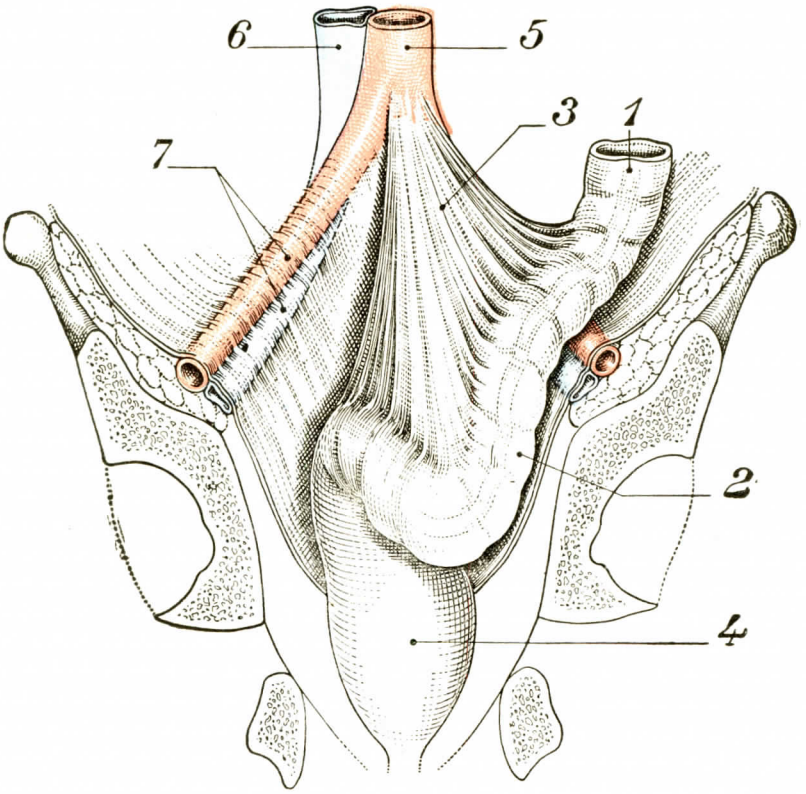


Fig. 490

Colon iliopélvico móvil y largo de tipo abdominal (según Grégoire).

(Corte frontal de la pelvis; la parte inferior se ha quitado.)

1, colon iliaco. — 2, colon sigmoide. — 3, mesocolon sigmoide. — 4, recto. — 5, aorta. — 6, vena cava inferior. — 7, vasos ilíacos externos.

es flotante y que se reúne a la pared abdominal posterior por un mesenterio común. La porción que constituirá el colon descendente y el colon pélvico va hacia el lado izquierdo y se pega a la pared abdominal posterior. Hay, pues, primitivamente tres hojillas constituídas por las dos hojas del mesocolon primitivo y por el peritoneo parietal posterior primitivo. Recordemos que las arterias cólicas están situadas en el espesor del meso. El adosamiento de estas hojillas se efectúa de arriba abajo y se detiene según la línea oblicua que parte del borde interno del psoas para llegar a la bifurcación aórtica. Esta línea de detención del adosamiento constituye el segundo segmento o raíz secundaria del mesocolon primitivo, cuyo trayecto hemos visto hace un instante. De ello resulta que, en toda la altura adosada, existe, como

hemos ya comprobado en el duodeno y en el colon derecho, una hoja llamada *hojilla de Toldt*, que se interpone a los vasos cólicos preyacentes y a los órganos peritoneales retroyacentes. Esta hoja, doble en realidad, representa la hoja posterior del mesocolon primitivo y el peritoneo parietal primitivo. Es fácil, como ha demostrado Pedro Duval, encontrar en ella sus dos hojas constitutivas y desprender la antigua hoja del meso y el antiguo peritoneo primitivo. El cirujano utiliza este plano de desdoblamiento para practicar la movilidad del colon del adulto,

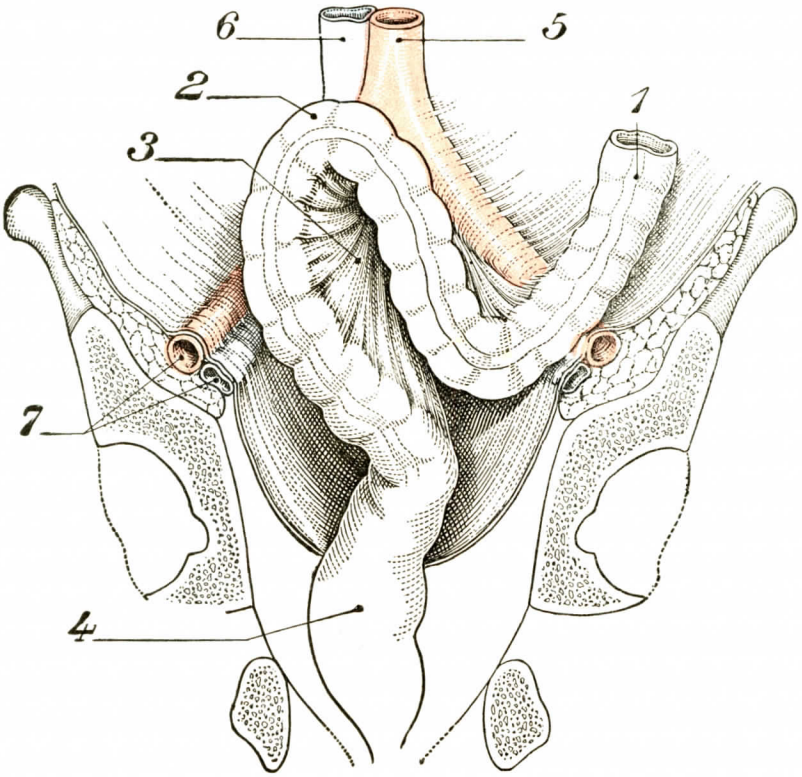


Fig. 491

Colon iliopélvico móvil y largo de tipo abdominal (según Grégoire).

(Corte frontal de la pelvis; la parte inferior se ha quitado.)
1, colon ilíaco. — 2, colon sigmoide. — 3, mesocolon sigmoide. — 4, recto. — 5, aorta. — 6, vena cava inferior. — 7, vasos ilíacos externos.

teniendo la seguridad de respetar, cuando pasa por este plano que es avascular, los vasos que van al colon (fig. 493).

Las variaciones de este adosamiento y las variaciones de evolución del mesocolon permiten distinguir tipos bastante numerosos de cólones pélvicos. P. Duval (1898) describe cuatro tipos: 1.°, colon pélvico largo, con meso también largo, cuya raíz secundaria se inserta arriba en la fosa ilíaca (fig. 490); 2.°, colon pélvico largo, con meso corto, inserto abajo en el estrecho superior (fig. 491); 3.°, colon pélvico corto, con meso largo, inserto arriba; 4.°, colon pélvico corto con meso corto pegado a la pelvis, colon fijo (fig. 492).

Además de su interés anatómico, estas variaciones motivan consideraciones importantes desde el punto de vista práctico. Se pueden reducir estas disposicio-

nes y variedades a dos grandes tipos (Grégoire): *unas veces el colon terminal es móvil en su parte pélvica, otras es enteramente fijo.* Se comprende que si se emplea la expresión «colon terminal móvil» significa colon libre o móvil en su porción pélvica. Efectivamente, la porción ilíaca está fija en todos los casos.

El colon terminal móvil es ciertamente la forma más frecuente del colon iliopélvico del adulto. Está inserto en la pared abdominal posterior por el mesocolon sigmoideo; el grado de altura de éste determina el grado de movilidad del

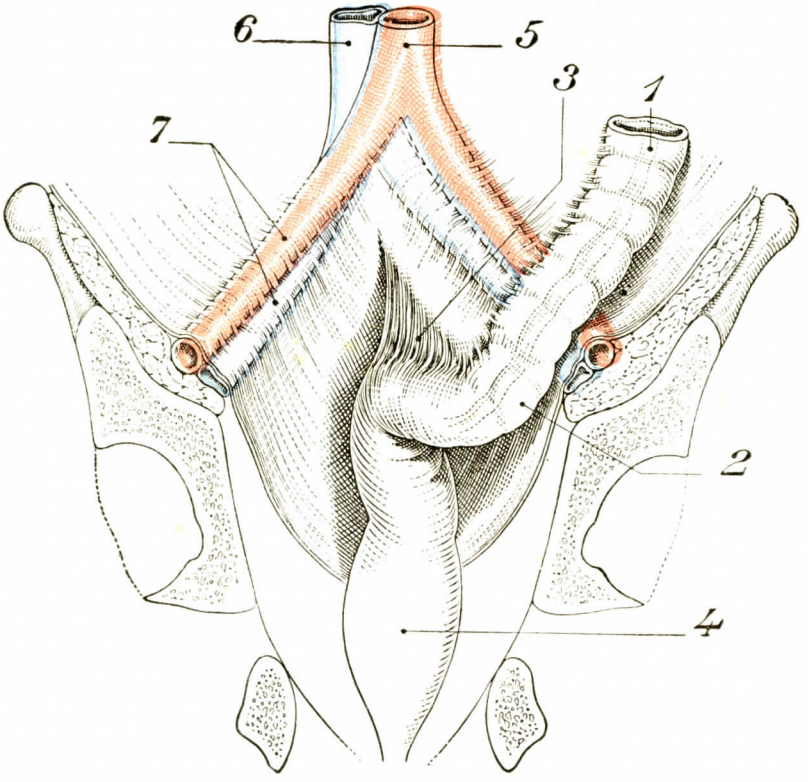


Fig. 492

Colon íliopélvico fijo (según Grégoire).

(Corte frontal de la pelvis; la parte inferior se ha quitado.)

1, colon ilíaco. — 2, colon sigmoide. — 3, mesocolon sigmoide. — 4, recto. — 5, aorta. — 6, vena cava inferior. — 7, vasos ilíacos externos.

colon. Generalmente, el colon sigmoideo móvil ocupa la pelvis. Cuando el meso es muy largo y el colon muy extenso, asciende al abdomen.

El colon terminal fijo está adherido a la pared abdominal; puede estarlo directamente o reunido por un meso de muy pequeña altura.

Señalemos, además, que un colon terminal primitivamente móvil puede secundariamente estar fijado por alteraciones patológicas de su meso (infiltración cancerosa, mesosigmoiditis retráctil).

Se concibe el interés quirúrgico de esta doble disposición. El colon móvil puede ser puesto fácilmente en contacto con la pared abdominal anterior; es posible exteriorizarlo en el curso de una intervención, movilizarlo, saturarlo a la cara posterior de la vejiga cuando se quiere tabicar la cavidad pélvica y excluir ésta de la

gran cavidad peritoneal. No ocurre lo mismo con el colon fijo. Para movilizarlo es necesario proceder a su desprendimiento, es decir, encontrar de nuevo los planos de adosamiento embrionario. Se encuentra, en efecto, detrás de él una hojilla fibro-

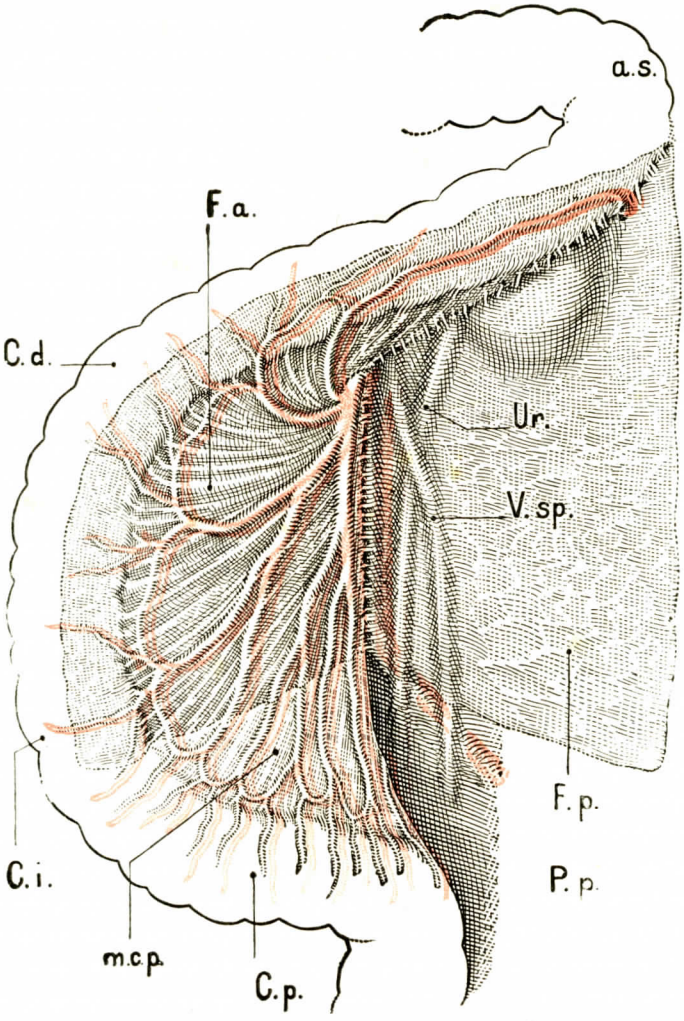


Fig. 493

Superficie de adosamiento del colon descendente y de su meso (según P. Duval).

El mesocolon primitivo, situado al lado izquierdo de la figura, ofrece dos zonas: una, más obscura (F. a.), hoja izquierda del mesenterio primitivo, es una superficie de adosamiento que se aplica en una superficie homóloga (F. p.) que pertenece al peritoneo parietal. La zona más clara (m. c. p.) no se adosa.

C. d., colon descendente. — C. i., colon ilíaco. — C. p., colon pélvico. — m. c. p., mesocolon pélvico. — F. a. y F. p., las dos hojas de la superficie de adosamiento. — Ur., uréter. — V. sp., vasos espermáticos.

Como se ve, la zona de adherencia es avascular, puesto que los vasos cólicos están por delante de F. a. y los vasos parietales y el uréter por detrás de F. p.

sa doble, interpuesta entre los órganos parietales del abdomen y los vasos arteriales y venosos que van al colon (fig. 493). Incidiendo el peritoneo a lo largo del borde externo del intestino adosado o, si existe un corto meso, a lo largo de la inserción de éste con el peritoneo parietal, es posible desprender la hojilla de fusión embrio-

naria de la pared abdominal. Esta maniobra, preconizada ya desde hace mucho tiempo por Pedro Duval y que se puede utilizar en todas las regiones del abdomen en que el intestino está adherido secundariamente (colon lumbar, duodeno), restablece en suma un estadio embrionario. El cirujano moviliza, pues, artificialmente el órgano, sin tocar los vasos que están contenidos en el espesor del meso primitivo que restablece y por detrás del cual pasa. Esa maniobra está indicada a menudo en el colon iliopélvico, ora para acercarlo a la pared, ora para descubrir los órganos a él subyacentes: el uréter izquierdo a la altura del estrecho superior, la arteria hipogástrica en su origen, etc.

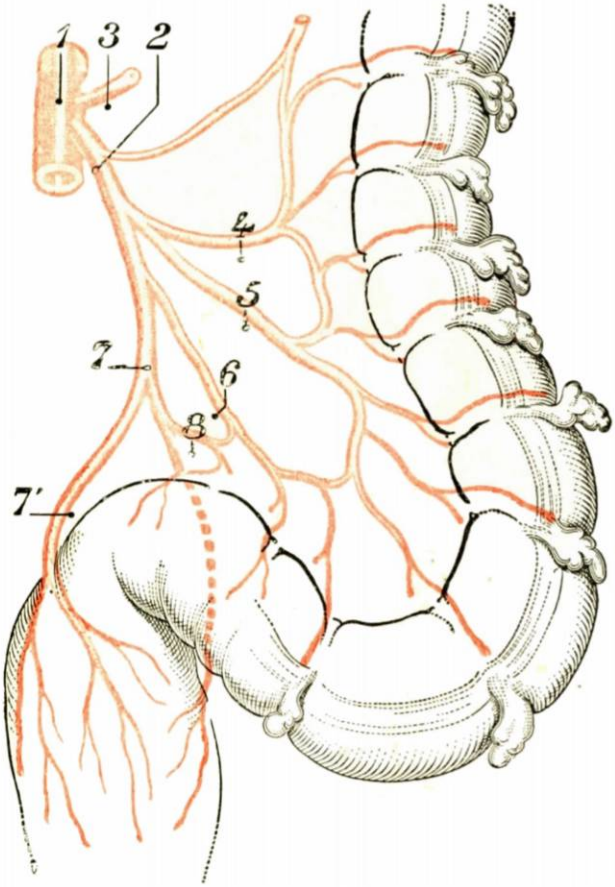


**Fig. 494**

Parte inferior de la arteria mesentérica inferior. Circulación del colon iliopélvico *(semiesquemática)*.

1, arteria mesentérica inferior. — 2, tronco común a las sigmoideas y a una cólica izquierda inferior.—3, tronco de la arteria del ángulo izquierdo. — 4, sigmoidea superior. — 5, sigmoidea media. — 6, sigmoidea inferior. — 7, arteria hemorroidal superior. — 7', su rama anterior. — 8, anastomosis de Südeck que parte de la rama posterior de la hemorroidal superior, cuyo trayecto está indicado en línea de puntos gruesos.

**7.° Estructura. Vascularización e inervación.** — Este estudio se ha hecho ya completamente a propósito de la anatomía del intestino grueso en general. La figura 494 esquematiza la disposición vascular arterial del colon sigmoide. Recordaremos que las fibras longitudinales que constituyen las cintillas cólicas se ensanchan. Las dos bandas posteriores acaban por confundirse, de tal forma que en la porción prerrectal del colon no se observan más que dos bandas musculares: una anterior, otra posterior. Los apéndices epiploicos son particularmente numerosos en la porción sigmoidea del intestino grueso. Hemos visto sus relaciones con los vasos (pág. 404). Corresponden a veces a un divertículo intestinal. En cuanto a los vasos arteriales, venosos y linfáticos, los hemos descrito suficientemente en páginas precedentes. Insistamos, no obstante, en el hecho de que la porción baja del colon pélvico establece la reunión con el recto, es decir, con un órgano que participa de una irrigación mixta, mesentérica e hipogástrica. Lo mismo ocurre con la inervación. El mesocolon sigmoideo es el asiento de una anastomosis entre los nervios que proceden del plexo mesentérico inferior y los que provienen del nervio presacro, de los nervios hipogástricos y hasta de la hoja nerviosa hipogástrica.

## ARTICULO IX

## RECTO

### § 1. — Consideraciones generales

**1.° Definición.** — El recto es la parte terminal del intestino grueso. Continúa el colon pélvico y termina en la piel de la región perineal por un orificio, el ano.

Su nombre es debido a su dirección, que, sin ser completamente rectilínea, es mucho menos flexuosa que la del colon.

**2.° Límites.** — a) *Límite superior.* — Por arriba, el recto comienza en el punto en que el tubo intestinal cruza el *cuerpo de la tercera vértebra sacra;* este límite, esencialmente anastomótico, que desde Treves, Von Samson y Waldeyer es clásico asignar al origen del recto, corresponde al *punto en que el intestino grueso deja de estar provisto de meso.* A veces ligeramente más bajo (cuarta sacra), está en ciertos casos marcado por un ligero estrechamiento del calibre intestinal.

Endoscópicamente, el límite superior del recto es bastante neto; está marcado por una estrechez que el rectosigmoidoscopio franquea difícilmente; aparece en forma de una válvula (primera válvula de Houston) o de una serie de pliegues diversamente dispuestos, en el centro de los cuales se encuentra la luz cólica, o de una especie de invaginación de la mucosa que recuerda por su aspecto el cuello uterino (Villemin, Huard y Montagné). Se da a veces a esta unión el nombre de *rectosigmoide,* que permite la denominación exacta de los neoplasmas localizados en este punto del intestino grueso.

Menos anatomistas, los autores antiguos hacían comenzar arbitrariamente el recto en la línea innominada o en la sínfisis sacroilíaca izquierda y le describían una porción inicial provista de meso, el *mesorrecto.* Esta porción inicial y este meso no son más que la porción terminal del colon pélvico y del mesosigmoide.

b) *Límite inferior.* — Está en la unión de la piel del perineo con la mucosa rectal); es la línea circular anorrectal *(línea anocutánea de Herrmann).*

Así comprendido, el recto se individua por su falta de meso y por la gran fijeza que de ello resulta. Por lo demás, no es éste su único carácter distintivo; su forma y función hacen de él un segmento muy particular del tracto intestinal.

**3.° Configuración general.** — Porción del tubo digestivo diferenciada en el sentido de la excreción y provista para esto de una musculatura potente, el recto tiene una primera porción dilatada en continuidad inmediata con el colon pélvico, la *ampolla rectal.* Termina por una segunda porción estrechada canalicular, el *conducto anal,* provista de un aparato esfinteriano. El límite entre ambas porciones se fija por la inserción del músculo elevador del ano a la musculatura lisa del recto.

**4.° Situación.** — Orientado en el sentido vertical y mediano, el recto atraviesa sucesivamente dos regiones: la pelvis menor y el perineo.

En la *pelvis menor* ocupa la parte más posterior, aplicado inmediatamente delante la columna sacrococcígea, detrás del aparato génitourinario.

En el *perineo* sale de la cavidad pélvica, limitada por abajo por el diafragma de los elevadores, y franquea el hiato comprendido entre estos dos músculos, luego los planos del perineo posterior, en cuya piel se abre.

**5.° División.** — Ocupando dos regiones esencialmente diferentes, la cavidad pélvica y luego la pared perineal, el recto comprende, pues, dos segmentos que, además de sus relaciones, se distinguen también por su morfología y su papel fisiológico: un *segmento superior*, el *recto pélvico* (Cruveilhier), que no es más

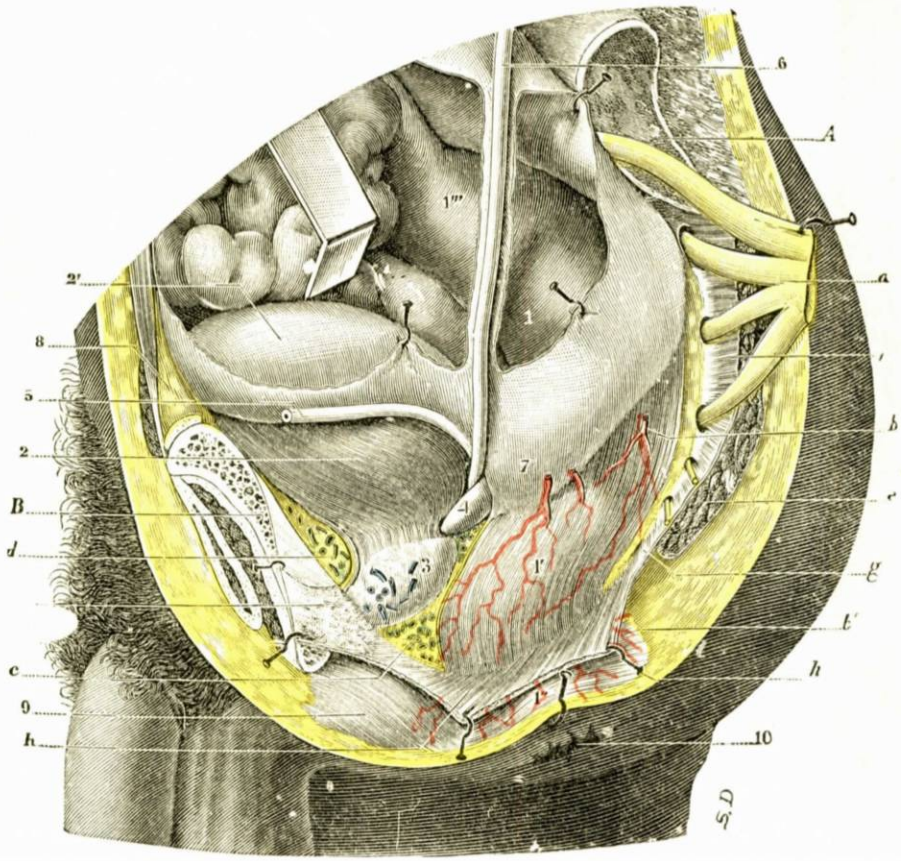


Fig. 495

Pelvis del hombre; órganos abdóminopelvianos, vistos por su cara lateral izquierda (T.-J.).

(En la parte anterior, el pubis izquierdo ha sido aserrado a 3 centímetros de la sínfisis; en la parte posterior, el huesecillo ilíaco izquierdo ha sido desarticulado del sacro.)

A, superficie auricular del sacro. — B, cuerpo del pubis.

*a*, plexo sacro. — *b*, *b'*, arterias hemorroidales superior e inferior. — *c*, plexo venoso rectoprostático. — *d*, plexo de Santorini. — *e*, glúteo mayor. — *f*, piramidal de la pelvis. — *g*, ligamento sacrociático. — *h*, *h*, *h*, elevador del ano.

1, recto, con: 1', su porción pelviana; 1'', su porción peritoneal, rodeada por el esfínter externo del ano; 1''', colon iliopelviano. — 2, 2', vejiga (porción peritoneal y porción subperitoneal). — 3, próstata. — 4, vesícula seminal izquierda. — 5, conducto deferente izquierdo. — 6, uréter izquierdo. — 7, fondo de saco vésicorrectal. — 8, espacio prevesical. — 9, bulbo de la uretra cubierto por el músculo bulbocavernoso. — 10, ano.

que la *porción ampollar* (Tillaux); un *segmento inferior, terminal*, el *recto perineal, conducto anal* (porción adherente de Cruveilhier, porción anal o esfinteriana de Tillaux y de Sappey).

**6.° Forma. Dimensión. Calibre.** — Así comprendido, el recto aparece como un órgano tubular de 15 a 17 centímetros de longitud.

El segmento ampollar, el más importante de los dos, especie de vejiga fecal (1), como se ha dicho, es un receptáculo ovoideo, de extremo grueso inferior. Semejante en esto a los segmentos suprayacentes del intestino grueso, tiene, sobre todo en estado de repleción, un aspecto de saco abollado; algunos *surcos laterales* y *transversales*, apenas marcados o profundos, según los casos, que resultan de un

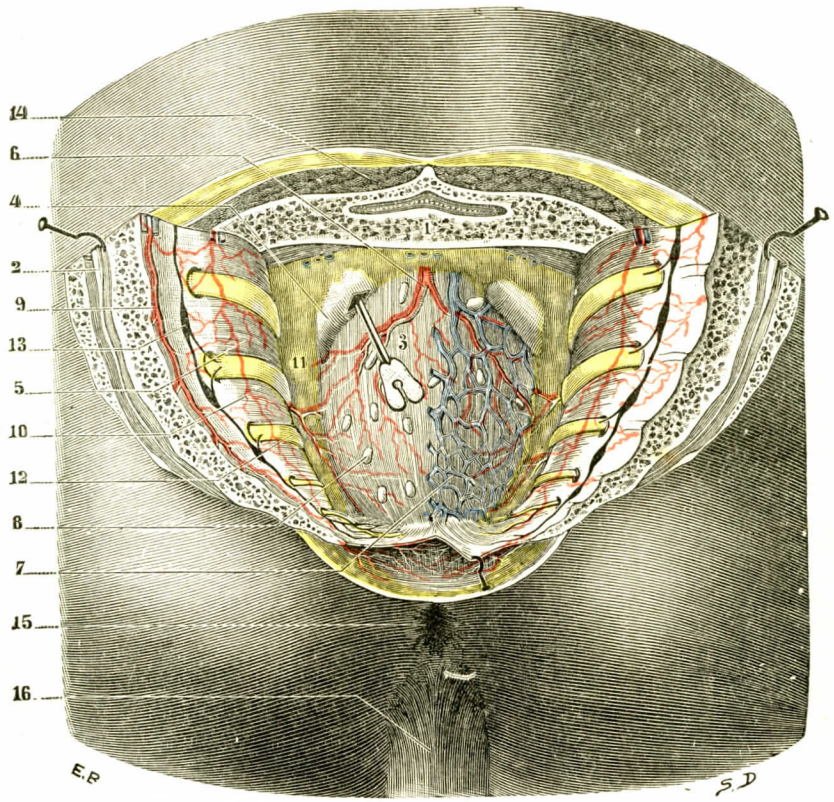


FIG. 496

El recto visto en su sitio por su cara posterior (T.-J.).

El sacrocóccix ha sido aserrado transversalmente a nivel de la primera vértebra sacra; luego ha sido dividido el segmento inferior en la línea media y las dos mitades invertidas a derecha e izquierda para poner al descubierto la celda retrorrectal.

1, 1, sacrocóccix. — 2, conducto sacro con el ligamento coccígeo de la medula. — 3, recto. — 4, fondo de saco peritoneal (ha sido incidido a la derecha para dejar penetrar una sonda acanalada). — 5, músculo piramidal de la pelvis. — 6, arteria hemorroidal superior. — 7, venas hemorroidales formando plexo. — 8, ganglios linfáticos. — 9, arteria y venas sacras medias. — 10, arteria y venas sacras laterales. — 11, tejido celular del espacio retrorrectal. — 12, nervios sacros. — 13, gran simpático. — 14, masa sacrolumbar. — 15, ano. — 16, escroto.

pliegue local de las túnicas de la pared rectal, responden interiormente a otras tantas eminencias valvulares (OTIS cuenta tres o cuatro): alternan regularmente a derecha e izquierda y limitan las *abolladuras*.

De aspecto fasciculado y carnoso gracias al desarrollo y a la disposición de la capa muscular longitudinal, este primer segmento mide de 13 a 15 centímetros de longitud (WALDEYER, GALLY). En estado de vacuidad es una cavidad virtual de

(1) El término de «vejiga fecal» es fisiológicamente inexacto. El verdadero receptáculo donde se acumulan las materias es el colon ileopélvico. La ampolla rectal está casi siempre vacía, salvo en el momento de la defecación.

3 a 6 centímetros en su diámetro transversal, de 15 a 20 milímetros en su diámetro ánteroposterior, cavidad por consiguiente aplanada de delante atrás. En estado de repleción el volumen de la ampolla es esencialmente variable; puede alcanzar el del ciego.

La *extensibilidad* es bastante grande: SIMON ha podido comprobar que el recto podía, sin romperse, alcanzar hasta 25 centímetros de circunferencia, o sea cerca de 8 centímetros de diámetro; SAPPEY y SALLY han encontrado 30 y 34 centímetros; la ampolla lentamente distendida puede llenar casi toda la cavidad pélvica. La capacidad puede llegar en estos casos a 400 ó 500 centímetros cúbicos, a veces más (repleción experimental con el agua). Aprovechando esta gran dilatabilidad, SIMON, de Heidelberg, aconseja la exploración de las vísceras pélvicas introduciendo la mano en la ampolla rectal, pero bajo anestesia general y después de dilatación; algunas roturas han hecho renunciar a este modo de exploración tan brutal. Algunas roturas por introducción brusca de aire comprimido por el ano han demostrado igualmente los límites de la extensibilidad de las paredes rectales.

Las dimensiones del recto perineal son mucho más reducidas. JONNESCO, CHARPY y DIEULAFÉ indican: 3 centímetros de longitud, 3 centímetros de diámetro, 9 centímetros de circunferencia exterior. La cavidad del conducto anal es virtual fuera del acto de la defecación, está obliterada por la contracción tónica del aparato esfinteriano que la rodea.

**7.° Dirección.** — En esto difieren también los dos segmentos pélvico y perineal. Aplicado contra el saco y el cóccix el recto pélvico sigue la curva que ellos describen; es, pues, fuertemente cóncavo hacia delante. Algo por delante del vértice del cóccix, el recto, que va a ser perineal, se flexiona bruscamente hacia abajo y atrás en ángulo recto para llegar al ano; describe en este segmento una ligera curva, ésta cóncava hacia atrás. Presenta, pues, en su conjunto, y considerado en un corte sagital, una *doble curva en S itálica.*

Visto de frente, ofrece, por otra parte, otras dos flexuosidades en sentido lateral: la primera, en su origen, es cóncava a la izquierda; la segunda, cóncava a la derecha, corresponde a la articulación sacrococcígea. Estas curvas, poco manifiestas, si es que existen, se borran cuando el recto se distiende.

## § 2. — RELACIONES

Las estudiaremos sucesivamente en la porción pélvica y en la porción perineal.

### A. — RECTO PÉLVICO. AMPOLLA RECTAL

Situado en la parte posterior de la excavación pélvica, el recto está en relación, por detrás y a los lados, con las paredes de esta excavación; por delante, con la vejiga y la próstata en el hombre, el útero y la vagina en la mujer. Estas relaciones no son directas; se realizan por medio de una *vaina fibroserosa* que envaina el órgano enteramente y lo aísla.

Consideraremos, pues, primero las relaciones propiamente dichas, luego la vaina.

Ciertas relaciones son comunes a uno y otro sexo, las relaciones posteriores y las laterales; otras varían entre el hombre y la mujer, las relaciones anteriores.

**1.° Relaciones posteriores.** — Por medio de la hoja posterior de esta vaina, el recto se aplica a la *concavidad sacrococcígea.* Se halla en relación con las

últimas piezas sacras (cuarta y quinta), con la cara anterior del cóccix, por completo (fig. 496). El plano óseo se prolonga lateralmente por los *ligamentos piramidales*, y más abajo por los *ligamentos sacrociáticos*, que están cubiertos por los *músculos isquiococcígeos*.

Por mucho tiempo se ha creído que esta barrera ósteofibrosa se oponía al acceso posterior del recto. Las primeras tentativas de Kraske no habían convencido. Después, la resección sacrococcígea ha demostrado su valor, y su empleo ha revelado las posibilidades ofrecidas por la vía «sacra». Y aun no hay que llevar demasiado arriba la resección ósea a causa de la proximidad del fondo de saco dural que, ciertamente, no excede de la altura de la segunda pieza sacra.

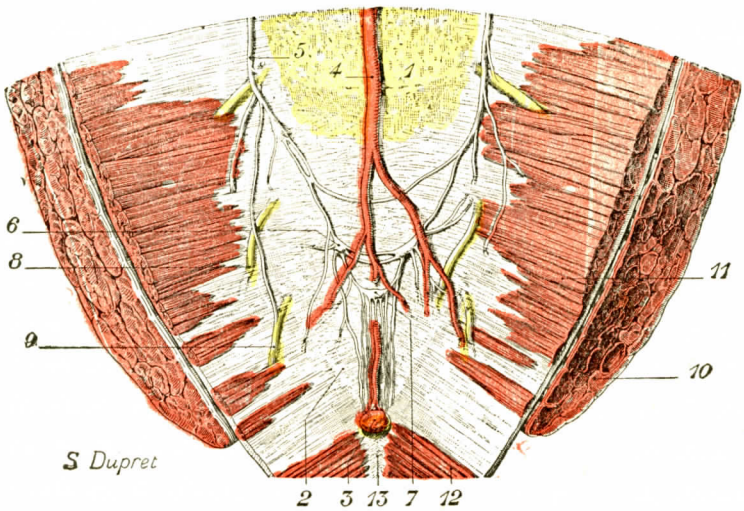


Fig. 497

La glándula coccígea, vista en su sitio.

1, sacro. — 2, cóccix. — 3, glándula coccígea. — 4, arteria sacra media. — 5, simpático sacro. — 6, último ganglio sacro. — 7, ganglio impar, con sus ramos descendentes. — 8, último nervio sacro. — 9, nervio coccígeo. — 10, glúteo mayor. — 11, isquiococcígeo. — 12, elevador del ano. — 13, rafe anococcígeo.

Entre la hoja posterior de la vaina rectal y el plano coccígeo se interpone, en una atmósfera débilmente adiposa, una serie de órganos. Son:

*a) En la línea media.* — 1.° La *arteria sacra media*, rama terminal de la aorta. Este vaso, de pequeño calibre, bastante adherente al hueso, desciende verticalmente acompañado de sus venas satélites; termina en la *glándula de Luschka*. A la altura de cada elemento sacro, la arteria sacra abandona por cada lado un ramo delgado que camina horizontalmente hasta el agujero sacro correspondiente, en el que se anastomiza con una rama de la sacra lateral. Algunos ramos viscerales, de muy mínima importancia y variables, se pierden en la cara posterior del recto (véase *Arterias del recto*). 2.° La *glándula de Luschka*. Este órgano (paraganglio coccígeo), pequeña masa redondeada y lobulada, de 2 a 3 milímetros de diámetro, está aplicada, colgada de la arteria sacra media, al extremo posterior del rafe anococcígeo, inmediatamente por debajo de la punta del cóccix (fig. 497). 3.° A una y otra parte de la terminación de la sacra media se encuentra el *último ganglio simpático sacro*, el derecho y el izquierdo, anastomizados transversalmente. Se encuentran a la altura de la articulación sacrococcígea. De cada ganglio parte un ramo descendente que constituye el *tronco simpático coccígeo*. Oblicuo hacia

abajo y adentro, se fusiona en la línea media con el del lado opuesto; en este punto se encuentra un pequeño ganglio impar y mediano, el *ganglio coccígeo*, del que descienden numerosos y finos ramos, algunos de los cuales terminan en la glándula de Luschka.

β) *Lateralmente.* — Encontramos sucesivamente: 1.°, las *arterias sacras laterales*, ramas de la hipogástrica: descienden, cada una por su lado, por delante de los agujeros sacros anteriores y de los nervios que de ellos salen, acompañados de sus venas; 2.°, los *nervios sacros cuarto y quinto*, a su salida del agujero sacro anterior correspondiente; 3.°, la *cadena simpática sacra* con sus ganglios, cadena vertical situada algo por dentro de los agujeros sacros. Todos estos órganos están aplicados delante del sacro, al que se adhieren por intermediación de una hoja celulosa bastante resistente que los sostiene o engloba; es la *hoja presacra*, que volveremos a encontrar más adelante en la descripción de la vaina rectal.

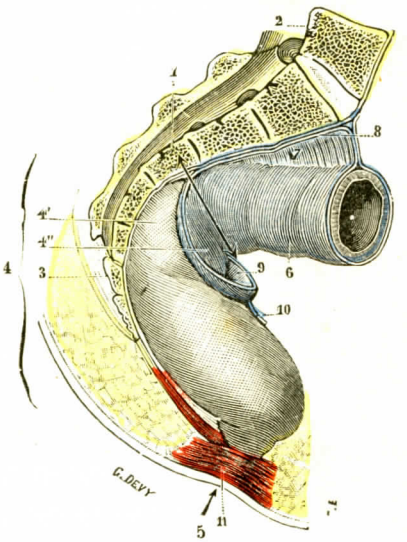


Fig. 498

Peritoneo rectal *(esquemática)*.

1, tercera vértebra sacra. — 2, quinta vértebra lumbar. — 3, cóccix. — 4, recto, con: 4', su porción peritoneal; 4'', su porción infraperitoneal. — 5, ano. — 6, porción terminal o prerrectal del mesocolon iliopélvico. — 8, peritoneo parietal. — 9, fondo de saco rectovesical. — 10, inserción superior de la aponeurosis prostatoperitoneal. — 11, esfínter externo.

Este último punto es en gran manera importante; en efecto, aislado de todos los órganos que acabamos de describir, el recto puede separarse de ellos fácilmente. Existe, por detrás de él, un plano de despegamiento que no se halla interrumpido por ninguna barrera y que los cirujanos utilizan con fortuna en sus intervenciones.

De las cuatro caras de la ampolla rectal, únicamente la cara posterior está desprovista de toda relación con el peritoneo. Las caras anterior y laterales, que nos falta estudiar, están, por el contrario, cubiertas por la serosa en cierta extensión.

Más bien que considerar el modo como se conduce el peritoneo sucesivamente con las caras laterales y luego con la cara anterior nos parece preferible hacer preceder el estudio de las relaciones de estas caras por una visión de conjunto del peritoneo rectal.

**2.° Peritoneo rectal.** — El peritoneo, después de haber envainado la parte terminal del colon pélvico y de haberse adosado a sí mismo para formar un meso, el *mesorrecto* de los anatomistas antiguos, avanza sobre el recto, del que cubre una parte de la cara anterior y de las caras laterales (fig. 498). De aquí se refleja lateralmente sobre la pared pélvica, por delante sobre las vísceras prerrectales. Estudiémoslo en los lados y por delante.

a) *El peritoneo de las caras laterales* cubre el cuarto o el tercio superior de estas caras. Desciende tanto más cuanto más nos aproximamos a la cara anterior. Abandonando en seguida el recto, se refleja bastante bruscamente sobre la pared pélvica pósterolateral, formando así, en el lado de la ampolla, el *fondo de saco láterorrectal* o *revessus pararrectal* de Waldeyer, fondo de saco tanto más acentuado cuanto más distendido está el recto.

b) *En la cara anterior del recto* el peritoneo cubre la mitad o los dos tercios superiores de la ampolla. Más allá se refleja hacia delante sobre las vísceras prerrectales. Forma entre ellas y el recto un fondo de saco prerrectal profundo, punto

declive de la cavidad abdominal, que se denomina *fondo de saco de Douglas*. El peritoneo anterior del fondo de saco de Douglas cubre en el hombre la cara pos-

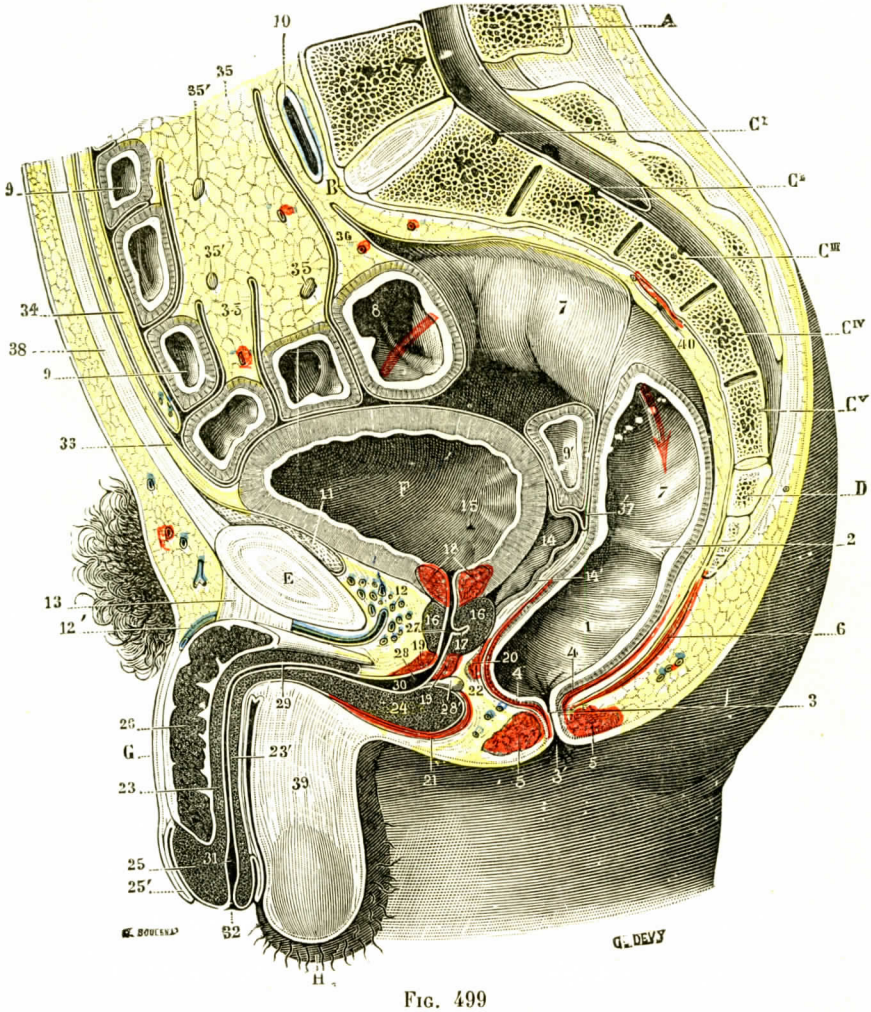


FIG. 499

Corte vérticomedio de la parte inferior del tronco del hombre (segmento derecho del corte).

A, quinta vértebra lumbar. — B, promontorio. — C1, CII, CIII, CIV, CV, las cinco vértebras del sacro. — D, cóccix — E, sínfisis púbica. — F, vejiga. — G, pene. — H, escroto.

1, ampolla rectal. — 2, válvula o repliegue de Houston. — 3, porción anal del recto, con 3', ano. — 4, esfínter interno. — 5, esfínter externo. — 6, fascículos isquiococcígeos del elevador del ano. — 7, porción terminal del colon filopelvico. — 8, corte del asa pélvica del colon. — 9, 9, intestino delgado. — 9', segmento del intestino delgado que ocupa la parte más declive del fondo de saco vésicorrectal. — 10, vena ilíaca primitiva izquierda. — 11, espacio prevesical. — 12, plexo venoso de Santorini, con 12', vena dorsal del pene. — 13, ligamento suspensorio del pene. — 14, vesícula seminal derecha, con 14', porción terminal del conducto deferente. — 15, orificio inferior del uréter. — 16, próstata. — 17, utrículo prostático. — 18, esfínter vesical. — 19, esfínter uretral. — 20, músculo transverso profundo del perineo. — 21, músculo bulbocavernoso. — 22, rafe prerrectal. — 23, 23', cuerpo esponjoso de la uretra. — 24, bulbo uretral. — 25, glande, con 25', prepucio. — 26, cuerpo cavernoso derecho, seccionado por el corte — 27, porción prostática de la uretra. — 28, porción membranosa, con 28', glándula de Mery o de Cowper. — 29, porción esponjosa. — 30, fondo de saco del bulbo. — 31, fosa navicular. — 32, meato urinario. — 33, uraco. — 34, epiplón mayor. — 35, mesenterio, con 35', ganglios mesentéricos. — 36, mesocolon iliopélvico. — 37, fondo de saco rectovesical. — 38, pared abdominal anterior. — 39, tabique medio de las bolsas. — 40, arteria sacra media.

terior de la vejiga por encima de las vesículas seminales, sobre cuyo fondo pasa levantándose. Al fondo de saco de Douglas del hombre se le da el nombre de *fondo*

*de saco vésicorrectal* (fig. 499, 37). En la mujer, el peritoneo cubre el fondo de saco vaginal posterior, luego la cara posterior del útero; es el *fondo de saco rectouterino* o *fondo de saco de Douglas* (fig. 500, 12) El Douglas, en comunicación directa con el peritoneo de la cavidad pélvica, está en la mayoría de los casos,

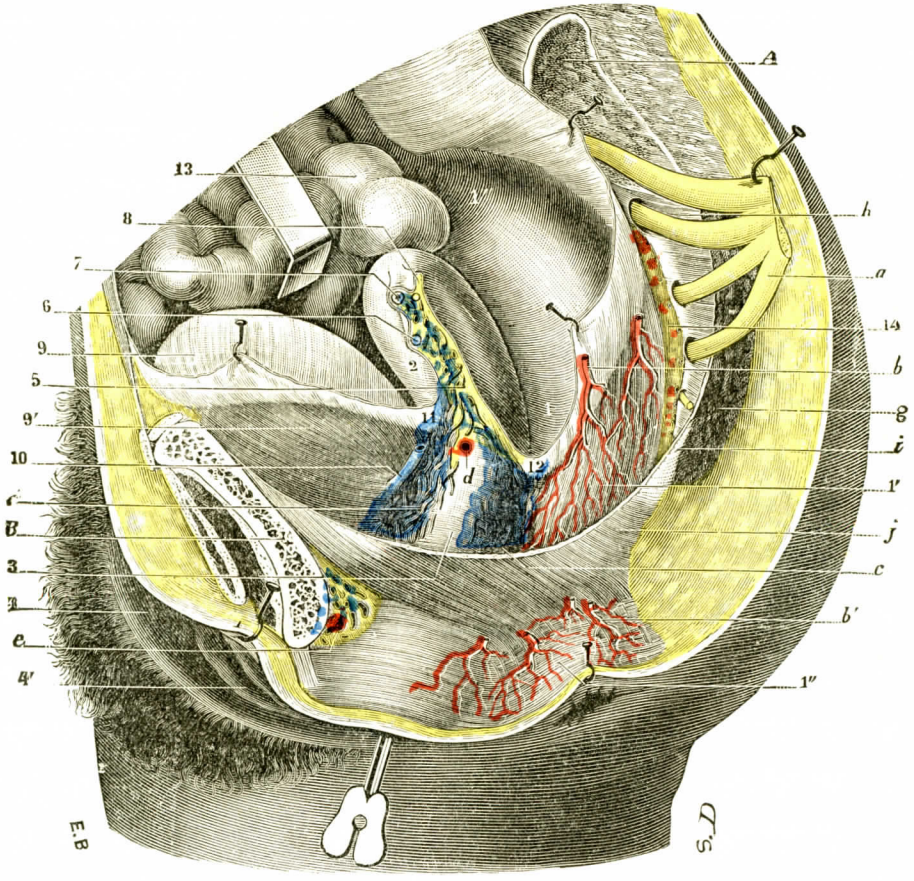


Fig. 500

Pelvis de la mujer: órganos abdóminopelvianos, vistos por su cara lateral izquierda (T.-J.).

Por delante ha sido aserrado el pubis izquierdo a 3 centímetros de la sínfisis; por detrás, el hueso ilíaco izquierdo ha sido desarticulado del sacro.

A, superficie auricular del sacro. — B, cuerpo del pubis.

*a*, plexo sacro. — *b*, *b'*, arterias hemorroidales superior e inferior. — *c*, plexos venosos vaginorrectales. — *d*, arteria uterina. — *e*, arteria pudenda interna con sus venas. — *f*, plexos venosos vésicovaginales. — *g*, músculo glúteo mayor. — *h*, piramidal de la pelvis. — *i*, ligamento sacrociático. — *j*, elevador del ano.

1, recto, con: 1', su porción pelviana; 1'', su porción perineal; 1''', colon iliopelviano. — 2, útero. — 3, 3', porción pelviana y porción perineal de la vagina. — 4, 4', labios mayor y menor. — 5, corte del ligamento ancho con el plexo uterino. — 6, ligamento redondo. — 7, trompa. — 8, ligamento úteroovárico. — 9, 9', vejiga (porción intraperitoneal y porción subperitoneal). — 10, segmento terminal del uréter. — 11, fondo de saco vésicouterino. — 12, fondo de saco rectouterino. — 13, asas del intestino delgado sostenidas en posición elevada por un separador. — 14, espacio retrorrectal.

netamente limitado de él lateralmente por un pliegue falciforme tendido horizontalmente o algo oblicuo hacia arriba y atrás. A veces apenas acentuado, otras veces fuertemente saliente por dentro, este pliegue lateral se desprende por delante del peritoneo vesical posterior en el hombre, de la cara posterior del útero o de la vagina en la mujer. Dirigiéndose atrás, hacia el lado del fondo de saco, comprende

en su concavidad los flancos de la ampolla rectal y se pierde en ella o más atrás sobre el sacro. Los *pliegues laterales del Douglas* están formados en la mujer por los ligamentos posteriores del útero o *ligamentos úterosacros*. Avanzando uno hacia el otro, tabican el fondo de saco peritoneal prerrectal. Encima de ellos, el fondo de saco es ancho y se continúa insensiblemente con el peritoneo de la excavación; el colon pélvico o las asas delgadas se prolapsan; debajo de ellos, el fondo de saco

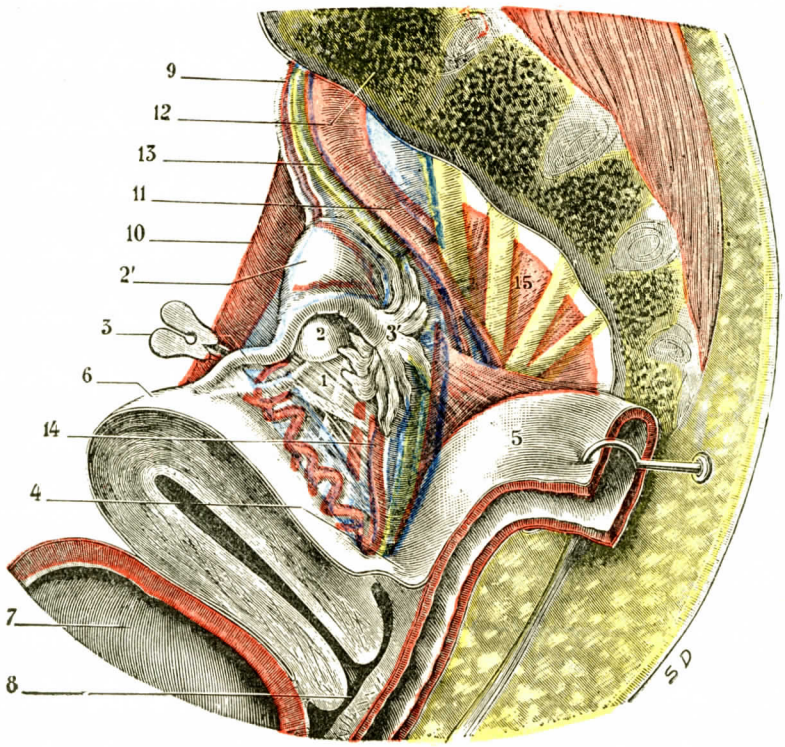


Fig. 501

El ligamento ancho y los anexos, vistos en su sitio por su cara posterior (T.-J.).

1, cara posterior del ligamento ancho. — 2, parte inferior del ovario, y 2', su parte superior cubierta por el mesosalpinx. — 3, trompa, y 3', su pabellón — 4, fondo de saco de Douglas. — 5, recto erinado hacia atrás para dejar libre la cara posterior del ligamento ancho y de los anexos. — 6, útero. — 7, vejiga. — 8, vagina. — 9, ligamento lumboovárico con los vasos ováricos. — 10, arteria ilíaca externa. — 11, arteria hipogástrica. — 12, sacro. — 13, uréter. — 14, arteria uterina. — 15, pared lateral de la excavación (piramidal, plexo sacro).

es más exiguo, virtual, es el verdadero Douglas, ancho y profundo como un dedal, cuya parte más declive sólo está a 5 ó 6 centímetros del suelo pélvico.

c) *La línea de reflexión del peritoneo rectal*, horizontal en la cara anterior, se vuelve oblicua hacia arriba y atrás en las caras laterales. Forma en su conjunto una herradura cuyos extremos, muy aproximados entre sí, suben hasta la altura de la tercera vértebra sacra.

**3.° Relaciones laterales.** — Se efectúan con la pared pélvica. Dividiremos estas relaciones en dos capítulos: 1.°, relaciones de la porción peritoneal de la cara lateral; 2.°, relaciones de la porción extra o subperitoneal.

a) *Relaciones de la porción peritoneal.* — Esta parte de la ampolla está, como hemos visto, separada de la pared de la excavación por el recessus pararrectal

de WALDEYER. Este aloja, a la izquierda, una parte del *colon pélvico*. En la mujer se encuentra aquí a veces, y hasta en los dos lados, el *ovario* y el *pabellón tubárico*. Cuando la ampolla está distendida se pone en contacto por medio del fondo de saco lateral rectal con la *pared pélvica*, que ofrece aquí la *fosita ovárica* de WALDEYER, depresión de la serosa comprendida entre el vértice de los vasos ilíacos externos y el de los vasos hipogástricos. Por debajo del peritoneo pélvico van, verticalmente: el *uréter* (relación quirúrgica importante) y los *vasos hipogástricos;* horizontalmente, el *nervio* y los *vasos obturadores*, los *vasos uterinos* y *umbilicales*, que descansan en el músculo obturador interno.

b) *Relaciones de la porción subperitoneal.* — A través de su vaina, la ampolla se baña aquí en el *tejido celular pélvico*. A ella llega la *arteria hemorroidal media*, que penetra en su vaina; más adelante volveremos a encontrarla. La ampolla es seguida por la parte posterior de la hoja nerviosa hipogástrica (véase *Inervación)*. A estos elementos arteriales y nerviosos se añaden importantes formaciones venosas procedentes de los órganos genitales y del recto y que constituyen las *corrientes venosas del fondo de la pelvis* de GRÉGOIRE Todos estos órganos están sumergidos en el tejido celular que llena el espacio *pelvirrectal superior*, espacio comprendido entre el suelo de los elevadores por abajo y por fuera, el peritoneo láterorrectal por arriba y el recto por dentro. Distendida, se aproxima a la pared pélvica y se pone entonces en relación con la *escotadura ciática mayor*, por donde salen de la pelvis: el músculo piramidal, los vasos y los nervios glúteos por encima de este músculo, y por debajo, los vasos pudendos internos, los vasos isquiáticos, el ciático, a cuya formación convergen las ramas anteriores de los nervios sacros y el tronco lumbosacro, nervios y vasos cubiertos todos por la aponeurosis pélvica.

**4.° Relaciones anteriores.** — Como la cara lateral, la cara anterior de la ampolla comprende una porción peritoneal y una porción extraperitoneal. Las relaciones son diferentes en ambos sexos.

a) *En el hombre.* — α) *Porción peritoneal.* — Está en relación con la cara posterior de la *vejiga* (fig. 502). El peritoneo se insinúa entre los dos órganos, formando el *fondo de saco vésicorrectal* o fondo de saco de Douglas. Más o menos profundo, este fondo de saco alcanza generalmente el fondo de las vesículas seminales, deprimiéndose ligeramente por detrás de ellas y por delante, formando los fondos de saco pre y retrogenital; a veces desciende entre las dos vesículas, aproximándose a la base de la próstata, a la que alcanza en ciertos casos

β) *Porción subperitoneal.* — Las relaciones de esta parte del recto no son directas; se efectúan por medio de la hoja anterior de la vaina rectal, la *aponeurosis próstatoperitoneal de Denonvilliers*. En la línea media, la ampolla rectal corresponde al *bajo fondo vesical* y a la *próstata*. Fuertemente oblicuo abajo y adelante en este punto, el recto, que va a acodarse haciéndose perineal, tiende a insinuarse en una especie de promontorio debajo de la próstata. Se halla en íntima relación con ella; únicamente lo separa la vaina. Por esto la próstata es fácilmente accesible por la exploración digital por vía rectal, exploración que permite reconocer fácilmente las modificaciones de volumen, de superficie y de consistencia.

Lateralmente, contra la cara anterior de la ampolla, se apoyan (figs. 502 y 505): 1.°, las *vesículas seminales*, fuertemente adheridas a la vena; 2.°, los *conductos deferentes*, dilatados en ampolla en este punto y situados en la separación divergente de las vesículas, cuyo fondo vienen a tapizar; 3.°, los *uréteres* en el momento que van a desaparecer en el espesor de la túnica vesical.

b) *En la mujer.* — α) *Porción peritoneal.* — Corresponde a la *cara posterior del útero* y al *fondo de saco vaginal posterior*. El fondo de saco de Douglas los separa. El peritoneo genital desciende, en efecto, del útero sobre la cúpula

vaginal y la tapiza hasta 15 ó 20 milímetros por debajo de la inserción uterina de la vagina.

β) *Porción extraperitoneal.* — El recto se halla, en este punto, a través de su vaina, adosado a la *pared vaginal posterior.* Las túnicas rectales y vaginales están enlazadas y forman el *tabique rectovaginal;* las dos paredes están unidas por tejido celular generalmente bastante laxo para permitir un desdoblamiento fácil por exfoliación. Los uréteres, los vasos uterinos y sus ramas vaginales están por delante y a los lados.

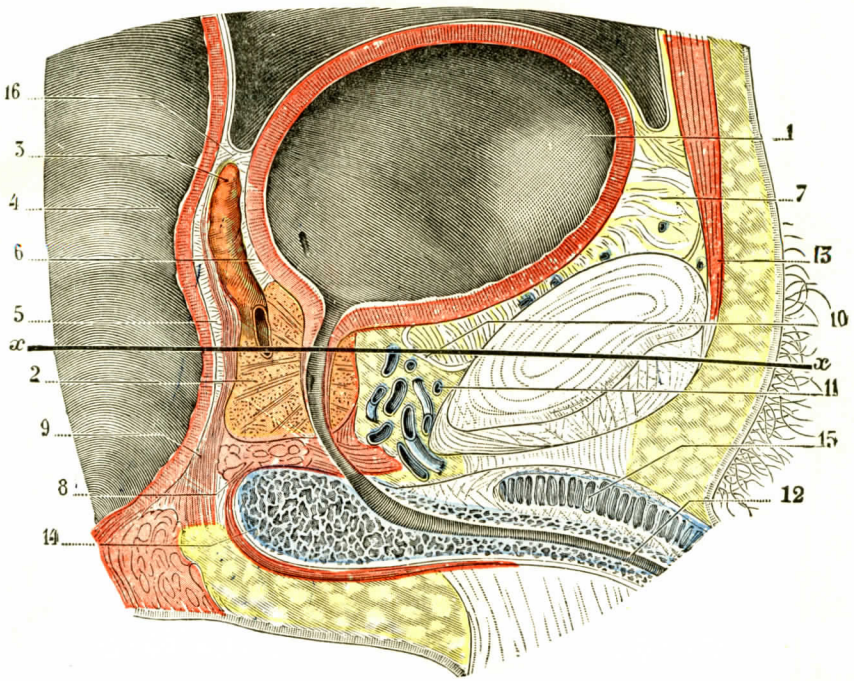


FIG. 502

La vejiga y la próstata, vistas en un corte mediosagital (sujeto congelado, segmento izquierdo del corte) (T.-J.).

1, vejiga. — 2, próstata. — 3, conducto deferente izquierdo. — 4, recto. — 5, espacio prerrectal. — 6, espacio retrovesical. — 7, espacio prevesical. — 8, diafragma urogenital. — 9, adherencias de la túnica muscular del recto con el borde posterior del músculo transverso profundo del perineo. — 10, ligamentos pubiovesicales. — 11, plexo de Santorini. — 12, uretra. — 13, recto mayor anterior del abdomen. — 14, bulbo. — 15, cuerpos cavernosos. — 16 aponeurosis próstatoperitoneal.

**5.° Vaina rectal.** — El recto está rodeado por una vaina que lo aísla; esta vaina es a la vez *serosa y fibrosa (fascia recti).* Para ponerla de manifiesto, se practica en el sacro una amplia brecha resecando la mitad inferior; se abre verticalmente la hoja posterior de la vaina y se despega el recto. Una capa de tejido céluloadiposo poco abundante, pero constante, interpuesta entre la ampolla y su envoltura, lo permite. Se secciona transversalmente el recto por arriba y abajo y se quita, a veces desgarrando su revestimiento seroso adherente, pero por lo general respetándolo, pues de ordinario es resistente y despegable. La vaina está formada por la yuxtaposición de una *vaina fibrosa,* la *fascia recti,* y un revestimiento seroso que no se superponen, sino que se completan y los dos envuelven la ampolla.

La vaina fibrosa es comparable a un cilindro cuya parte superior estuviese cortada en silbato según un plano oblicuo de arriba abajo y de atrás a delante; la parte que falta de cilindro fibroso está constituída por el peritoneo, que cubre por

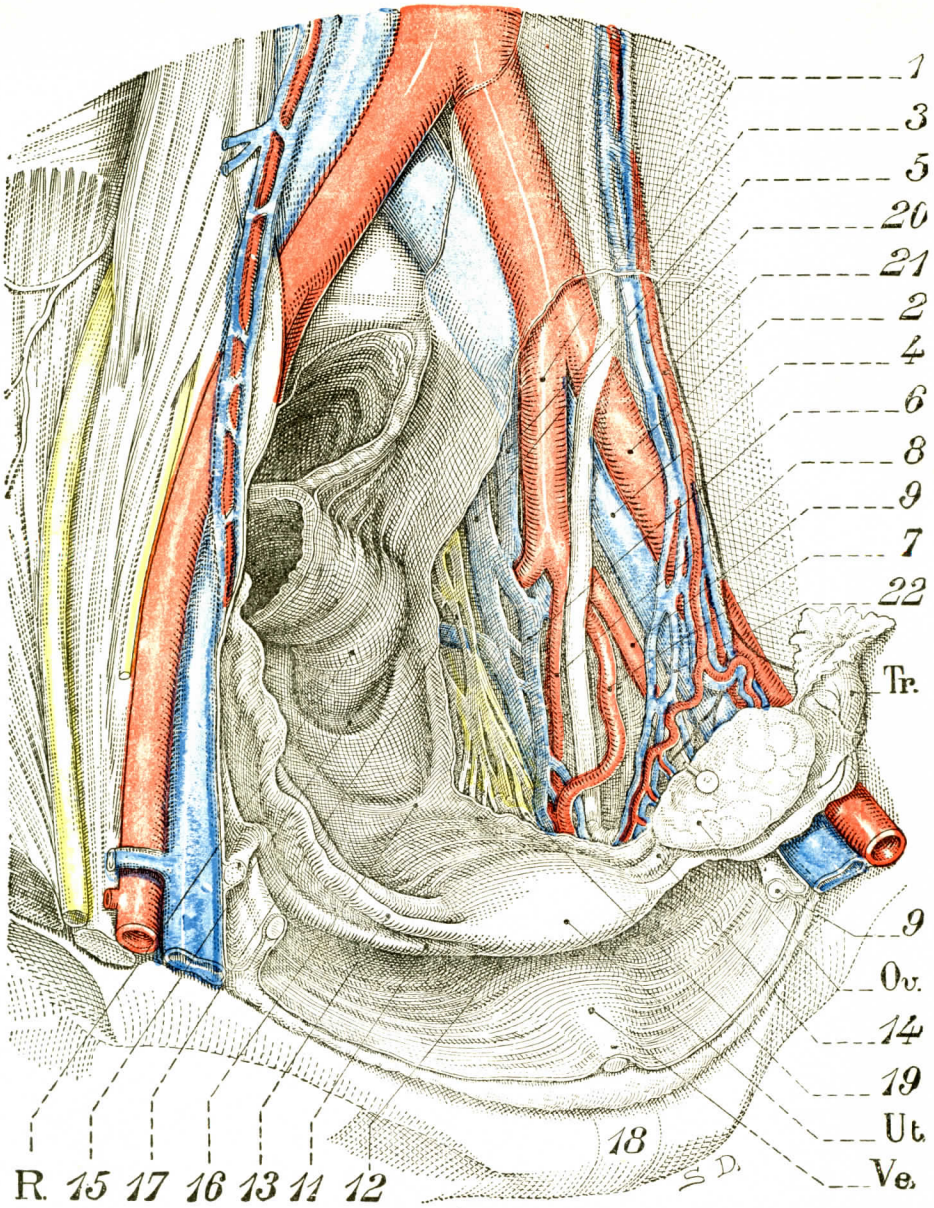


Fig. 503

Vascularización de la pelvis menor en la mujer. Los vasos y los nervios del ligamento ancho y del parametrio (vista por arriba).

Ve., vejiga. — Ut., útero. — Ov., ovario. — R., recto. — Tr., trompa.

1, arteria ilíaca interna. — 2, arteria ilíaca externa. — 3, uréter izquierdo. — 4, vena ilíaca externa. — 5, 5, venas ilíacas internas. — 6, venas vésicovaginales. — 7, arteria uterina (se han quitado las venas). — 8, arteria vésicovaginal. — 9, arteria umbilical. — 9', ligamento redondo del lado izquierdo. — 11, ligamento redondo del lado derecho. — 12, fondo de saco vésicouterino. — 13, trompa uterina derecha. — 14, ligamento úteroovárico izquierdo. — 15, fondo de saco de Douglas. — 16, origen de los ligamentos úterosacros. — 17, plexo hipogástrico. — 18, pubis. — 19, nervio del útero. — 20, vena úteroovárica. — 21, arteria úteroovárica acompañada de los nervios úteroováricos en negro. — 22, venas ováricas (plexo pampiniforme).

arriba y lateralmente una parte del extremo superior de la ampolla. Así completada por la hoja peritoneal, la vaina rectal es, pues, en parte fibrosa, en parte serosa: es la vaina fibroserosa descrita por JONNESCO. La *fascia recti* está en la mayoría de los casos más o menos diferenciada. Gruesa, resistente, elástica, formada de fascículos de tejido conjuntivo más o menos apretado y de fibras musculares lisas, infiltradas de grasa, esta fascia sigue exactamente las variaciones volumétricas de su contenido, la ampolla rectal.

Sin embargo, la vaina fibrosa no tiene en todos los puntos un desarrollo uniforme. Presenta un grosor máximo en la parte inferior y se atenúa a medida que se eleva. En efecto, las vísceras pélvicas, vejiga, órganos genitales, recto, descansan en el suelo pélvico cubiertas incompletamente, en su parte culminante, por el peritoneo; en el suelo se acumula una gruesa atmósfera celular que inunda la base de estas vísceras y se eleva a los lados en forma de una hoja célulofibrosa que disminuye progresivamente de importancia y de grosor hasta ponerse en contacto con el revestimiento seroso.

El recto pélvico se *adhiere débilmente a su vaina* y es fácil desprenderlo de ella. Principalmente en la parte posterior es donde son más débiles las adherencias; hay aquí, entre la pared rectal y su envoltura, delgada, pero resistente, una capa de tejido celular laxo que permite la exfoliación de la ampolla; es posible, con la mayor facilidad, con el dedo o con un tapón, desprenderla de un golpe de la concavidad sacra y liberarla enteramente. Hay aquí una verdadera cavidad, zona de exfoliación excelente, bien estudiada por OMBREDANNE (*Tesis de París*, 1900), que la designa con el nombre de cavidad retrorrectal y la compara, no sin razón, con la cavidad prevesical. Bien limitado, por delante por el recto por detrás por la aponeurosis presacra, lateralmente por los tabiques láterorrectales, abajo por el suelo pélvico, este espacio despegable se continúa por arriba sin demarcación con el tejido celular prevertebral y el de la fosa ilíaca.

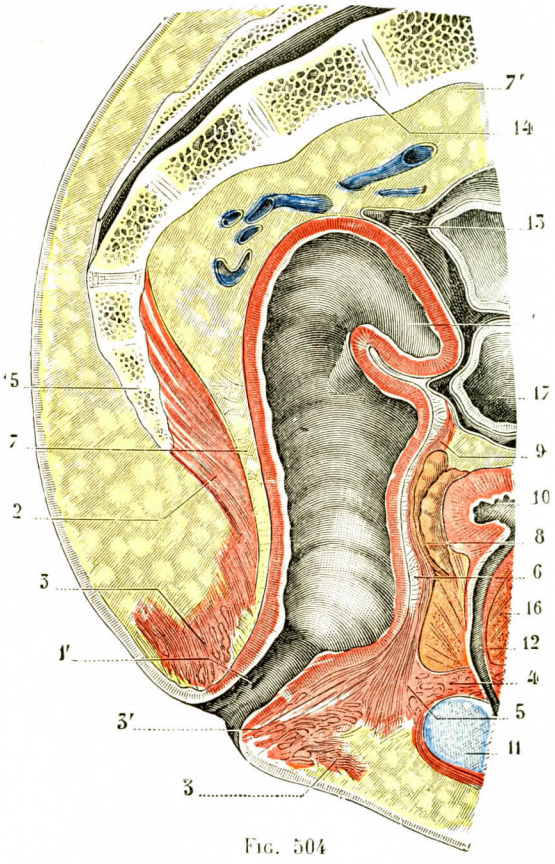


FIG. 504

La celda rectal y los espacios perirrectales, vistos en un corte mediosagital de la pelvis (sujeto congelado, segmento izquierdo del corte) (T.-J.).

1, recto pelviano, y 1', recto perineal. — 2, elevador del ano. — 3, esfínter estriado, y 3', esfínter liso. — 4, transverso profundo del perineo. — 5, núcleo fibromuscular del perineo. — 6, espacio prerrectal. — 7, espacio retrorrectal continuándose hacia arriba con 7', espacio prevertebral. — 8, vesícula seminal izquierda. — 9, aponeurosis próstatoperitoneal. — 10, vejiga. — 11, bulbo. — 12, uretra. — 13, peritoneo. — 14, sacro. — 15, cóccix. — 16, próstata. — 17, asas del intestino delgado.

La *constitución* de esta vaina, la interpretación de sus diferentes elementos, ha motivado numerosos trabajos (CHARPY, Pedro DELBET, DRAPPIER, Pablo DELBET,

Cerf, Farabeuf, Hovelacque) y numerosas discusiones. Las descripciones dadas son a menudo contradictorias, lo que explica la dificultad de la dirección de estas formaciones fibrocelulares generalmente mal diferenciadas.

Es posible esquematizar la disposición de los elementos de la vaina rectal del modo siguiente (véase *Tesis* de Ricard, Lyón, 1924):

a) *Por detrás* está constituída por una sólida aponeurosis, la *aponeurosis presacra*, que cubre el sacro, el cóccix y los músculos piramidales e isquiococcígeos; fuertemente adherente al esqueleto en los agujeros sacros anteriores, se deja fácil-

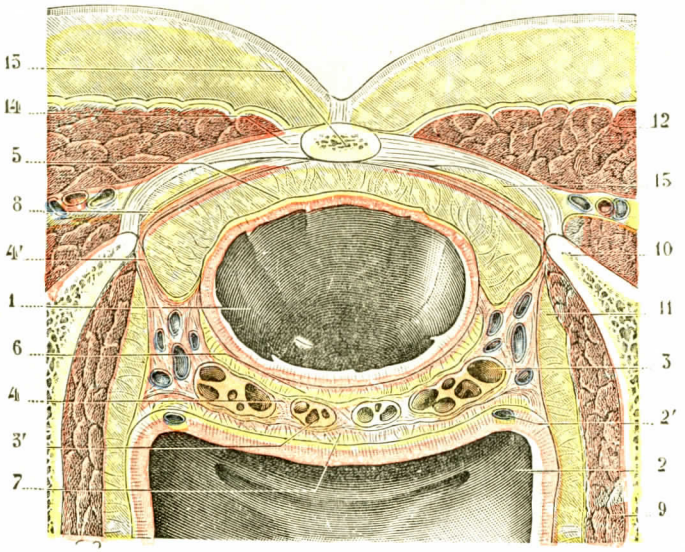


Fig. 505

La celda rectal y los espacios perirrectales, vistos en un corte horizontal de la pelvis (sujeto congelado, segmento inferior del corte) (T.-J.).

(El corte pasa, por delante, a un centímetro por encima del pubis; por detrás, a dos centímetros por encima de la punta del cóccix. La vejiga y el recto se hallan en estado de plenitud.)

1, ampolla rectal. — 2, vejiga, con 2', uréter en el espesor de la pared vesical. — 3, vesícula seminal, y 3', conducto deferente. — 4, y 4', aponeurosis próstatoperitoneal envolviendo las vesículas y los conductos deferentes y continuándose hacia fuera con los fascículos fibrosos que van a parar al recto, a la vejiga y, en las cercanías de la espina ciática, a las aponeurosis musculares del obturador y del elevador, y que contienen en su espesor vasos venosos de gran volumen. — 5, espacio retrorrectal. — 6, espacio prerrectal. — 7, espacio retrovesical. — 8, músculo isquiococcígeo. — 9, obturador interno. — 10, espina ciática. — 11, extremidad pósterolateral del espacio prevesical. — 12, glúteo mayor. — 13, cóccix. — 14, ligamento sacrociático. — 15, extremidad superior de la prolongación posterior de la fosa isquiorrectal.

mente separar del recto *(compartimiento retrorrectal)*. No es más que la parte posterior de la aponeurosis pélvica.

b) *Por delante*, el límite del compartimiento es muy neto igualmente. En efecto, por debajo del fondo de saco de Douglas, la *aponeurosis de Denonvilliers* desciende por detrás de las vesículas y la próstata hasta el suelo pélvico y forma un tabique anatómicamente bien definido. La significación de esta aponeurosis se ha comprendido de diversas maneras: unos la consideran como una emanación de la vaina del transverso del perineo, los otros como un aplastamiento del tejido celular pélvico alrededor de los vasos génitourinarios, derivación de la vaina hipogástrica (Farabeuf). Creemos con Cunéo y Veau que sólo es el resultado de la reunión de las dos hojas peritoneales de la parte más declive del profundo Douglas primitivo; es una verdadera fascia de coalescencia.

Constituye una hoja frontal, única por abajo detrás de la próstata, desdoblada por arriba para englobar las vesículas y la parte terminal de los conductos defe-

rentes. Su cara posterior no adhiere al recto. Se interpone, en efecto, tejido celuiar entre ella y el intestino: de ello resulta el espacio *desplegable prerrectal* (QUÉNU y HARTMANN). Detrás de las vesículas, el plano de desdoblamiento es menos neto (GUELLIOT). Lateralmente se fija en las láminas sagitales láterorrectales.

c) *Lateralmente*, el compartimiento está cerrado por una *hoja sagital*, la *hoja láterorrectal* (fig. 506). Esta hoja forma parte de un largo tabicamiento sagital que se describía en otro tiempo como una formación autónoma, la *aponeurosis sacrorrectogénitopúbica*. (Pedro DELBET). Esta hoja, implantada en la cara anterior

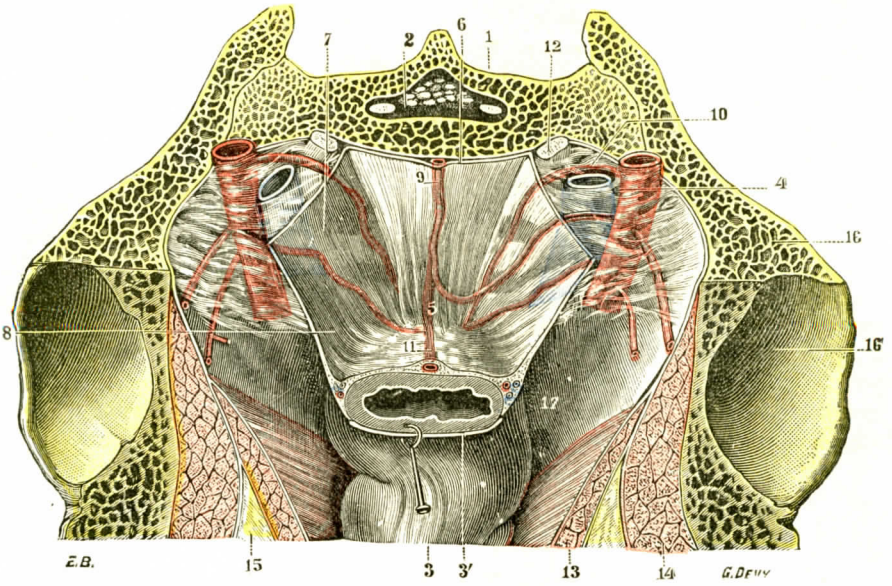


FIG. 506

Espacio retrorrectal, visto por arriba.

Se han practicado en la pelvis dos cortes, uno horizontal y otro vérticotransversal; luego, el recto, cogido con una erina un poco por encima del fondo de saco peritoneal, ha sido fuertemente tumbado hacia delante.

1, sacro. — 2, conducto sacro y cola de caballo. — 3, recto, con 3', su peritoneo. — 4, vasos ilíacos internos, con su vaina celular. — 5, espacio retrorrectal. — 6, hoja presacra. — 7, hoja que va de la ilíaca interna al lado interno de los agujeros sacros. — 8, hoja que va de la ilíaca interna al borde correspondiente del recto. — 9, arteria sacra media. — 10, arteria sacra lateral. — 11, arteria hemorroidal superior. — 12, nervio sacro, que sale del agujero sacro. — 13, elevador del ano. — 14, obturador interno. — 15, fosa isquiorrectal. — 16, hueso coxal, con 16', cavidad cotiloidea. — 17, espacio pelvirrectal superior.

del sacro, se dirige hacia delante, cruzando las caras laterales del recto, del aparato genital, de la vejiga (aponeurosis umbílicoprevesical), para fijarse por delante de esta última en la cara posterior de la sínfisis púbica. Las dos hojas, derecha e izquierda, forman un largo compartimiento sagital para las vísceras pélvicas que la aponeurosis de Denonvilliers, desdoblada para envainar el aparato genital, divide en dos espacios: el compartimiento vesical por delante del compartimiento genital; el compartimiento rectal por detrás.

Desde FARABEUF se consideran estas hojas, no ya como formaciones autónomas, sino como simples condensaciones de tejido celular pélvico levantado por las ramas viscerales de la hipogástrica al ir a la vejiga, al aparato genital, al recto; sólo son derivaciones de la vaina hipogástrica. Según Pedro DELBET, existen, no obstante, además de los vasos y su vaina, una aponeurosis distinta y constante.

Sea como fuere, se desprende de estas hojas, un poco antes que se fusionen con la aponeurosis de Denonvilliers, un tabique que se dirige hacia atrás y adentro

y viene a echarse en la cara lateral del recto que fija: es la *aleta del recto*, porción de la vaina hipogástrica que acompaña los vasos hemorroidales medios.

Formaciones autónomas o, más verosímilmente, tabicamientos celulosos de origen vascular, estas hojas sagitales contienen el plexo y el ganglio hipogástrico, origen de los nervios del recto, de la vejiga, del útero (LATARJET, BONNET y ROCHET), aplicados junto a las caras laterales de la base de la ampolla.

La hoja láterorrectal presenta, pues, gran complejidad; está esencialmente constituída por vasos y sobre todo por nervios que, en nuestra opinión, constituyen su verdadero substrato. Es posible que haya, como lo describe DELBET, una aponeurosis sobreañadida; si es que existe, se limita a una hoja celulosa muy delgada que a veces es difícil de aislar y se insinúa entre los nervios situados por debajo de ella y los vasos situados por fuera (LATARJET y BONNET), insuficientemente diferenciada para permitir separarlos fácilmente unos de otros. Sólo detrás tiene alguna individualidad; por delante se pierde en la intrincación de los nervios y de los vasos hemorroidales medios.

En cuanto a las aletas rectales que se tienden entre las hojas sagitales y la cara lateral del recto cuando se inclina lateralmente la ampolla liberada, no están constituídas por la hemorroidal media. Esta arteria, más destinada al aparato genital que al recto, se dirige de atrás a delante siguiendo los lados del recto, situados por fuera del plano nervioso de la hoja hipogástrica. Poco antes de terminar, abandona un ramillete de algunos ramos que se dirigen atrás y adentro hacia el recto, a veces acompañados de elementos nerviosos (LATARJET y ROCHET). Este delgado pedículo, suministrado de paso por la hemorroidal, es como la armazón de la aleta, arrastrando consigo y subtendiéndolo un poco de tejido celular condensado a su contacto.

## B. — RECTO PERINEAL. CONDUCTO ANAL

Es la parte terminal del recto. Muy corto (2 ó 3 centímetros), puede ser considerado como el conducto evacuador de la ampolla rectal (SYMINGTON).

Situado por fuera de la pelvis, avanza en el espesor del suelo perineal. Oblicuo hacia abajo y atrás, forma con la porción ampollar un ángulo de 90° aproximadamente de seno posterior correspondiente a la punta del cóccix, a la que está unido por el rafe anococcígeo. Este ángulo, especie de promontorio, parece, cuando se le examina en cortes sagitales, insinuarse por debajo de la próstata. Su parte inferior está rodeada por el músculo esfínter externo del ano.

Abandonando la cavidad pélvica, el recto atraviesa primero el diafragma de los elevadores y contrae con estos músculos relaciones importantes. Entre la travesía de los elevadores y la piel de la región anal, está rodeado lateralmente y por detrás por las fosas isquiorrectales; por delante se relaciona con el bloque fibroso del perineo (perineo anterior). Constituye el órgano central del perineo posterior.

**1.° Travesía de los elevadores** (figs. 507 y 508). — Los elevadores están separados por un largo ojal medio y sagital. El recto ocupa la parte superior de este ojal.

a) *Relaciones con los fascículos externos de los elevadores.* — El fascículo externo del elevador cruza la cara lateral correspondiente del recto. Dirigiéndose de delante atrás, se fija en el borde lateral del cóccix y en el rafe coccianal. En este punto algunas de sus fibras franquean la línea media entrecruzándose con las fibras correspondientes del músculo opuesto. Ambos músculos forman así, por detrás del recto una verdadera cincha retroanal. La contracción de estos fascículos musculares que embridan el recto lateralmente y en su cara posterior, cierra el ojal

que le da paso y asegura su oclusión voluntaria *(esfínter)*; aplica al mismo tiempo la cara posterior del conducto junto a su cara anterior, desempeñando el papel de una *cincha retroanal*. Esta misma contracción, obrando al final de la defecación, completa la expulsión del bolo fecal.

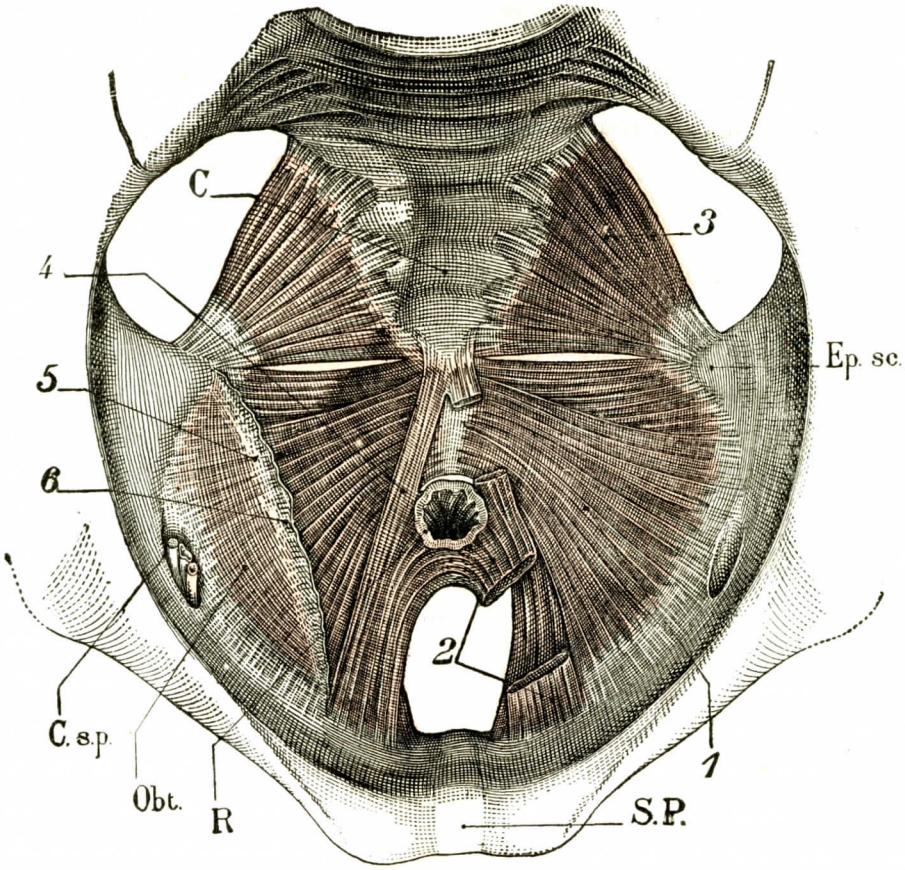


Fig. 507

Músculos elevador del ano e isquiococcígeo en el hombre, vistos por su cara superior o pélvica.

C, cóccix. — S. P., sínfisis púbica. — Ep. sc., espina ciática. — Obt., obturador interno cubierto por su aponeurosis. — C. s. p., orificio interno del conducto subpúbico con el paquete vásculonervioso obturador. — R, recto.

1, elevador, porción superficial. — 2, elevador, porción profunda, escotadura a la izquierda. — 3, isquiococcígeo. — 4, músculo rectococcígeo. — 5, arco tendinoso del elevador. — 6, aponeurosis superior del elevador seccionada por encima de su inserción en el arco.

b) *Relaciones con los fascículos internos de los elevadores.* — Estas dos hojas musculares superpuestas al borde interno del fascículo externo del mismo lado limitan las orillas del ojal del diafragma pélvico.

Al llegar al recto, se pierden en la musculosa de éste entremezclándose con las fibras longitudinales y terminan en la piel. Algunas de estas fibras lisas unen uno con otro los dos fascículos por delante del recto. Este músculo, *levator ani proprius* de Lesshaff, retrae el ano y tiende a entreabrirlo.

Las relaciones del recto con el diafragma de los elevadores que atraviesa son, pues, muy íntimas. Laimer, luego Jonnesco, han descrito, además de las fibras que

recto y elevadores cambian, una capa de tejido elástico que completa la adherencia. El suelo pélvico es el principal elemento de sostén del recto.

En el momento en que va a franquear el hiato de los elevadores, el recto recibe igualmente fibras de dos pequeños músculos, el *músculo retrococcígeo de Treitz* y el *músculo retrouretral de Roux y Henle*. El primero, pequeña lámina muscular sagital, nacida por detrás en los bordes laterales del cóccix y en el rafe

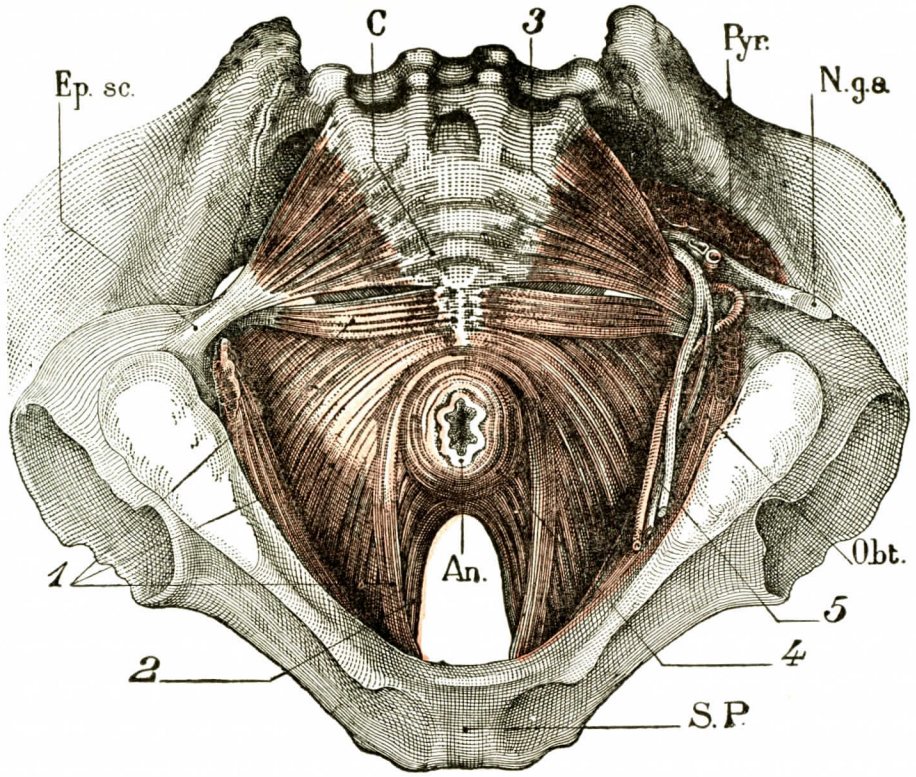


Fig. 508

Músculos isquicoccígeo y elevador del ano en el hombre, vistos por su cara inferior o perineal.

C, cóccix. — S. P., sínfisis púbica. — Ep. sc., espina ciática. — Pyr., músculo piramidal. — Obt., obturador interno. — N. g. s., nervio ciático mayor.

1, elevador, porción superficial. — 2, elevador, porción profunda. — 3, isquiococcígeo. — 4, esfínter externo del ano. — 5, vasos y nervios pudendos internos.

coccianal, se pierde delante en la musculosa rectal, algo por debajo del suelo pélvico. Es el *retractor ani*.

El segundo, el músculo retrouretral, músculo bien descrito por César Roux, de Lausana, se fija por detrás por sus dos fascículos al codo formado por la *unión* de las porciones pélvica y perineal del recto y por delante alrededor de la uretra membranosa: es el músculo que cierra por abajo el espacio despegable retroprostático (Proust y Gosset).

**2.° Perineo posterior.** — En su región anal, el recto está envainado por el *músculo esfínter externo del ano* (fig. 510, 3). Este músculo anular, de fibras elípticas, circulares o en asa, de una altura de 15 a 20 milímetros; se fija por detrás en el cóccix y el rafe anococcígeo. Por delante se pierde en el nudo fibroso perineal.

Numerosas fibras longitudinales de la musculosa rectal lo atraviesan antes de perderse en la cara profunda de la piel perineal. Solamente una delgada capa de estas fibras lo separa de la mucosa.

*Lateralmente y por detrás*, el recto y el conducto anal están en relación con las *fosas isquiorrectales* derecha e izquierda. Estas forman una herradura que envuelven al recto perineal. Vista en un corte frontal (fig. 510), la fosa isquiorrectal

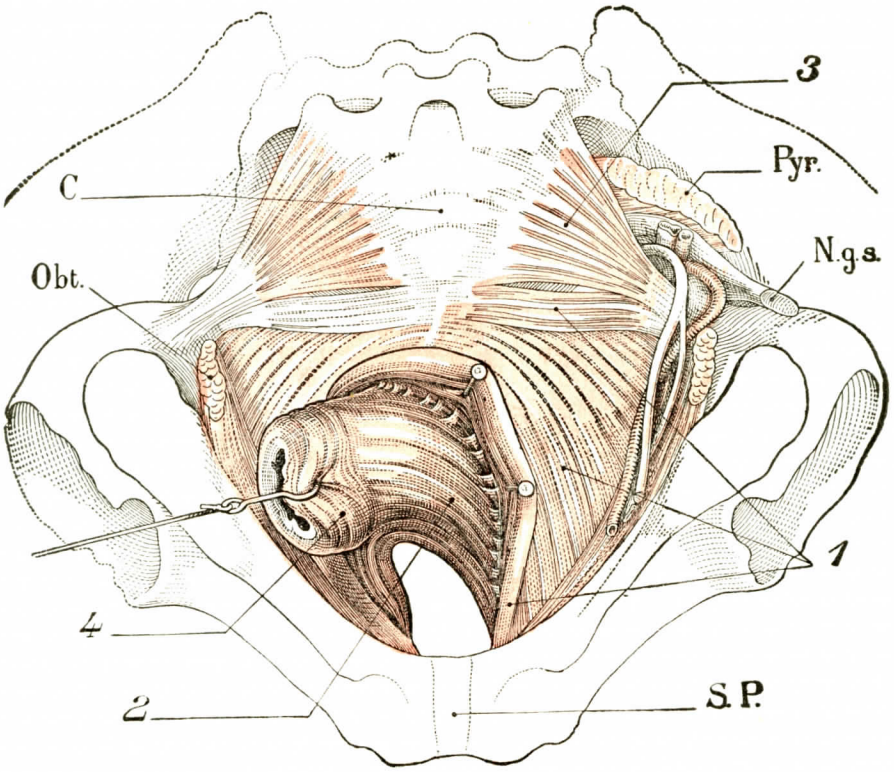


Fig. 509

Músculos isquiococcígeo y elevador del ano en el hombre, vistos por su cara inferior o perineal

(Se ha reclinado el recto para mostrar la disposición de las dos porciones del elevador.)

C, cóccix. — S. P., sínfisis púbica. — Pyr., músculo piramidal. — Obt., obturador interno. — N. g. s., nervio ciático mayor con el paquete pudendo interno por dentro del mismo.

1, elevador, porción superficial. — 2, elevador, porción profunda. — 3, isquiococcígeo. — 4, esfínter externo del ano.

tiene la forma de un triángulo de vértice superior y base inferior. En un corte horizontal cada una de ellas tiene también la forma de un triángulo, pero entonces de vértice anterior y base posterior (fig. 511).

Por delante, las dos fosas isquiorrectales están separadas una de la otra por el recto y la próstata. Por detrás, ambos compartimientos llegan a ponerse en contacto; comunicarían entre sí si en este punto el diafragma pélvico no se aproximara al esfínter anal y si el rafe anococcígeo que une las dos mitades no se adhiriera íntimamente al plano cutáneo.

La pared externa del compartimiento forma una muralla rígida, constituída por la cara interna del isquion que tapiza el obturador interno cubierto de su aponeurosis. Recordemos que por el desdoblamiento de ésta circulan el nervio y los

vasos pudendos internos (conducto de ALCOOCK). La pared interna, que forma el techo del compartimiento, está constituída por el elevador del ano. Su cara inferior mira a la fosa. El espesor del músculo la separa del contenido de la pelvis y más especialmente del espacio subperitoneal o pelvirrectal superior. El esfínter estriado y externo del ano, que ya hemos visto, representa la parte inferior de la pared interna.

La base de la fosa está representada por la piel y el tejido celular de la región perineal posterior.

El vértice está constituído por la reunión del obturador interno y el elevador (fig. 510).

Entre estos dos espacios desciende el recto. Este entra en contacto con el contenido de la fosa, es decir, con la grasa siempre muy abundante que se encuentra dividida en numerosos lobulillos por tractos fibrosos que la segmentan en masas bastante voluminosas, y con los vasos y nervios de la fosa, es decir: con el paquete pudendo aplicado junto a la pared externa, el origen de la arteria perineal superficial, la arteria hemorroidal inferior, que atraviesa diagonalmente la fosa isquiorrectal para terminar en el esfínter externo (véase página 532); con las venas que acompañan a las arterias, los linfáticos y los nervios que provienen del nervio pudendo interno.

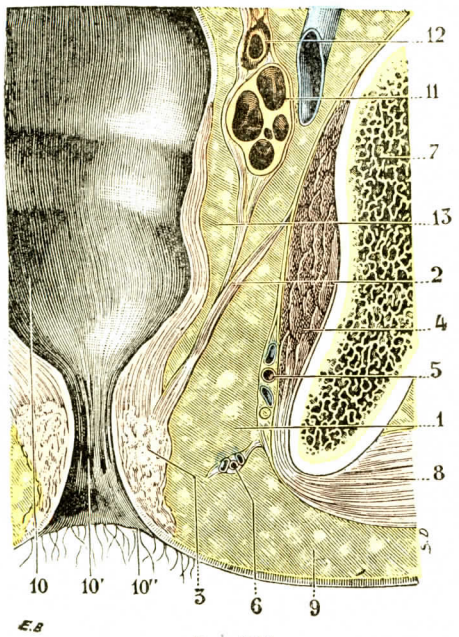


FIG. 510

La fosa isquirrectal, vista en un corte frontal de la pelvis (cadáver congelado, segmento anterior del corte) (T.-J.).

(El corte pasa en la parte baja por el centro del orificio anal; por arriba y atrás es casi tangente al borde posterior de la escotadura ciática mayor.)

1, fosa isquiorrectal.—2, elevador del ano. — 3, esfínter externo del ano. — 4, obturador interno. — 5, vasos y nervios pudendos internos aplicados contra el obturador por una hojilla fibrosa resultante de un desdoblamiento de la aponeurosis del músculo. — 6, vasos hemorroidales inferiores. — 7, hueso ilíaco. — 8, músculos del muslo. — 9, tejido celular subcutáneo. — 10, recto, con: 10', conducto anal, y 10'', orificio anal. — 11, vesícula seminal. — 12, conducto deferente. — 13, espacio perirrectal.

*Por delante*, las relaciones difieren en el hombre y en la mujer.

α) *En el hombre*, la pared anterior del conducto anal se apoya por debajo del pico prostático en la uretra membranosa (fig. 512). La oblicuidad hacia abajo y adelante de la uretra y la oblicuidad hacia abajo y atrás del conducto anal aleja los dos órganos; un espacio triangular los separa, el *triángulo rectouretral*. El ángulo superior de este triángulo, de una abertura de 75 a 80°, corresponde al pico de la próstata, en cuya proximidad se pierde el músculo de Roux. Su base es cutánea, preanal. El área está ocupada por las fibras del bulbocavernoso, del esfínter externo del ano, del transverso perineal, íntimamente intrincados, que forman así el *nudo fibroso del perineo* (MERCIER). En este triángulo viene a sobresalir el bulbo de la uretra que, muy desarrollado en el viejo, puede entonces hallarse casi en contacto con el recto. En su parte posterior y superior, las glándulas bulborrenales, glándulas de Méry o de Cooper, se aplican junto a él. Algunas arteriolas que vienen de las hemorroidales inferiores atraviesan esta misma región prerrectal.

β) *En la mujer* (fig. 513), el recto, primero íntimamente pegado a la pared vaginal posterior, adosamiento que constituye el tabique rectovaginal, se separa de ella por el hecho de la oblicuidad divergente de la vagina y del conducto anal.

Esta diferencia de dirección determina un espacio triangular, el *triángulo recto-vaginal*. Homólogo del triángulo rectouretral del hombre, está ocupado por las formaciones fibrosas musculares del perineo, esfínter externo del ano, músculos

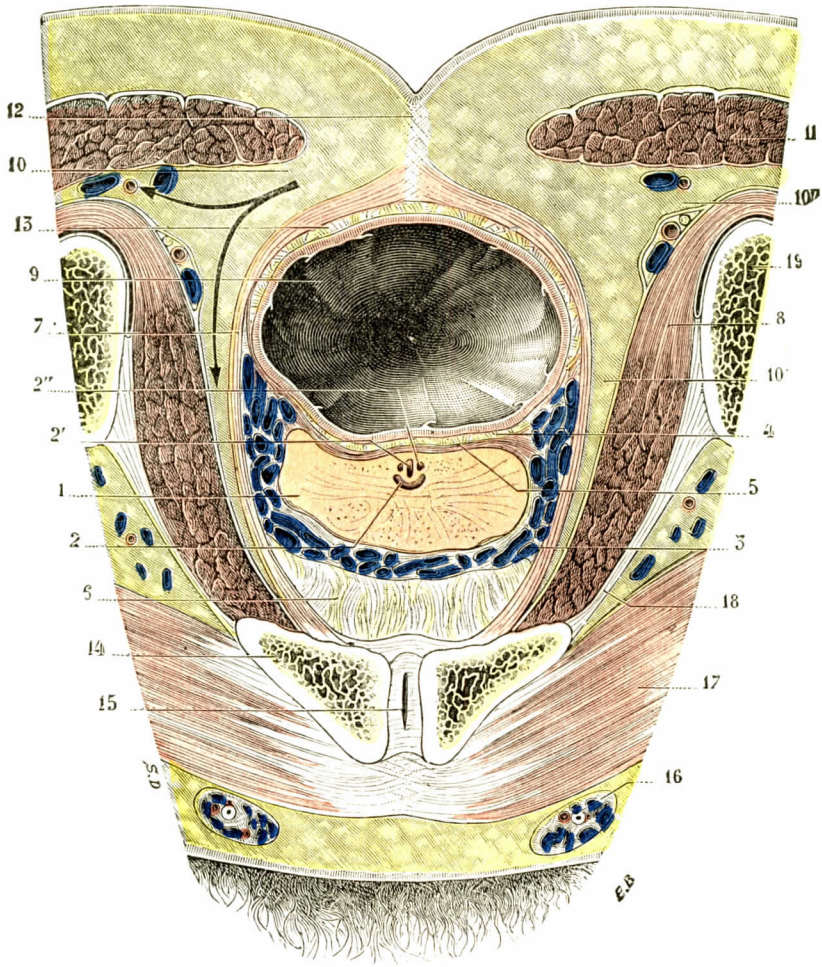


Fig. 511

La próstata y las fosas isquiorrectales, vistas en un corte transversal de la pelvis (cadáver congelado, segmento inferior del corte) (T.-J.).

(El corte pasa por la parte superior de la sínfisis del pubis e interesa el agujero obturador en la unión de su tercio superior con sus dos tercios inferiores.)

1, próstata. — 2, uretra prostática, con : 2', utrículo prostático, y 2'', conductos eyaculadores. — 3, plexo venoso periprostático. — 4, espacio prerrectal. — 5, aponeurosis próstatoperitoneal. — 6, espacio prevesical. — 7, elevador del ano. — 8, obturador interno. — 9, ampolla rectal. — 10, fosa isquiorrectal, con 10', su prolongación anterior, y 10'', su prolongación posterior. — 11, glúteo mayor. — 12, rafe anococcígeo. — 13, espacio retrorrectal. — 14, pubis. — 15, sínfisis del pubis. — 16, cordón espermático. — 17, músculos del muslo. — 18, membrana obturatriz. — 19, isquion.

Las flechas indican la dirección que siguen las propagaciones purulentas de los flemones isquiorrectales y los puntos en que hay que establecer el drenaje.

transversos, constrictor de la vagina y por tejido céluloadiposo. La distensión perineal provocada por el parto ocasiona a veces un desgarro más o menos completo de los elementos musculares que llenan el triángulo rectovaginal. La vagina está

así privada de su principal elemento de sostén, estado que favorece el desarrollo de los prolapsos genitales y de hernias del recto en la vagina *(rectocele vaginal)*.

### § 3. — Conformación interior y constitución anatómica

Visto interiormente y en estado de vacuidad (fig. 514), el recto presenta en primer lugar varios pliegues longitudinales aplicados unos contra otros. De ahí el aspecto irregularmente estrellado que tiene esta porción del intestino grueso cuando

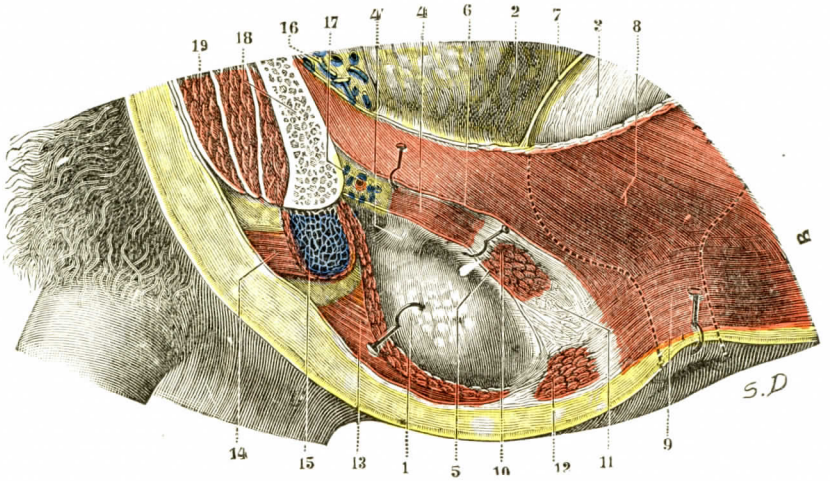


Fig. 512

El espacio uretrobulborrectal, visto por su cara lateral izquierda (T.-J.).

1, bulbo erinado un tanto hacia abajo y adentro (se ve su cara superior). — 2, cara lateral de la próstata. — 3, ampolla rectal. — 4, uretra membranosa, rodeada de su esfínter. — 4', la misma, en el momento en que penetra en el bulbo. — 5, hojilla inferior de la aponeurosis media. — 6, su hojilla superior. — 7, aponeurosis próstato-peritoneal. — 8, músculo elevador del ano. — 9, esfínter externo del ano rodeando la porción perineal del recto. — 10, músculo de Guthrie. — 11, núcleo fibromuscular del perineo. — 12, músculo transverso superficial. — 13, músculo bulbocavernoso. — 14, músculo isquiocavernoso. — 15, cuerpo cavernoso. — 16, plexo de Santorini. — 17, terminación de la pudenda interna. — 18, cuerpo del pubis. — 19, músculos del muslo.

se examina en cortes horizontales. Estos pliegues longitudinales se hallan formados únicamente por la mucosa, y por ello se borran completamente al distenderse la cavidad rectal.

#### A. — Configuración interior

**1.° Válvulas rectales.** — Al lado de estos repliegues de dirección longitudinal se ven cierto número de pliegues transversales, más o menos salientes hacia dentro, que se designan con el nombre genérico de *válvulas de Houston*, nombre del médico inglés que fué el primero (1830) en darnos de ellos una buena descripción. Digamos en seguida que las *válvulas rectales de Houston* no son más que unas *seudoválvulas* y que no pueden en ningún caso desempeñar el oficio propio de las válvulas verdaderas: el de regular el curso de las materias fecales.

Por lo demás, las válvulas rectales (conservaremos este nombre consagrado por el uso) son unas formaciones esencialmente variables. Desde el punto de vista de sus dimensiones, primeramente rodean, según los casos, la mitad, los dos tercios o los tres cuartos del recto; a veces se hallan algunas que dan toda la vuelta

al órgano (válvulas anulares), pero este caso es muy poco frecuente. Preferentemente radican en las paredes laterales, la derecha o la izquierda; pero asimismo se las halla en las paredes anterior o posterior. Su número es también variable, y, al lado de autores que solamente citan una válvula, hallamos otros, como Houston, que llegan a describir cuatro. La disposición que parece ser la más común es la siguiente (fig. 514): hay tres válvulas, que según su situación las denominaremos *superior, media* e *inferior*. La válvula media (5), que es casi constante, está situada en la pared derecha del recto, a 6 ó 7 centímetros por encima del ano; se la designa bastante frecuentemente con el nombre de *válvula de Kohlrausch;* la válvula inferior (4) ocupa la pared lateral izquierda, a 2 ó 3 centímetros por encima del ano; y la válvula superior (6) está también colocada en la pared lateral izquierda, a 2 ó 3 centímetros por encima de la válvula media, a 8 ó 10 centímetros por consiguiente, por encima del ano.

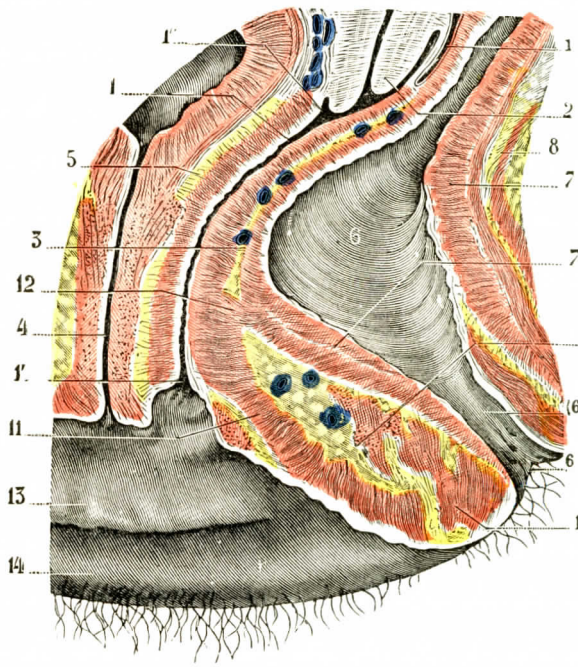


Fig. 513

La vagina y el triángulo vaginorrectal, vistos en un corte mediosagital (nulípara, cuarenta años) (T.-J.).

1, vagina, con: 1', su orificio inferior, y 1'', su extremidad superior. — 2, cuello del útero. — 3, tabique vaginorrectal. — 4, uretra. — 5, tabique vaginouretral. — 6, recto, con: 6', su porción perineal, y 6'', el orificio anal. — 7, capa muscular del recto. — 8, elevador del ano. — 9, triángulo vaginorrectal. — 10, esfínter externo del ano. — 11, constrictor de la vulva y transverso superficial. — 12, transverso profundo adherente a la túnica muscular rectal. — 13 labio menor. — 14, labio mayor. — 15, fondo de saco de Douglas.

Con bastante frecuencia se halla también una cuarta válvula, unas veces muy poco visible y otras, por el contrario, muy desarrollada, a nivel del punto (7 de la figura 514) en que el colon pélvico se continúa con el recto, y preferentemente en el lado derecho.

Cualesquiera que sean las dimensiones, número y sitio de las válvulas rectales, cada una de ellas tiene una forma semilunar y presenta para su estudio dos caras, dos bordes y dos extremos. De las *dos caras*, la superior es plana o más o menos excavada en forma de cúpula; y la inferior, al contrario, es plana o más o menos convexa. Los *dos extremos* se continúan insensiblemente con la pared rectal. Los dos bordes se denominan interno y externo: el borde interno o borde libre, regularmente cóncavo, delgado y cortante, mira a la cavidad del órgano; y el borde externo, o borde adherente, convexo y mucho más grueso que el precedente, se confunde con la pared del recto. Este borde adherente corresponde de ordinario a un surco transverso excavado en la superficie externa del órgano; pero ésta no es una disposición absolutamente constante y se observan a veces válvulas muy bien desarrolladas en rectos cuya superficie externa es completamente lisa.

Consideradas desde el punto de vista de su constitución anatómica, las válvulas del recto están formadas por el adosamiento de la mucosa y de la submucosa, con una capa muscular en su parte media, que representa las fibras circulares del

órgano. Las fibras longitudinales, según veremos más adelante, pasan en su mayoría directamente de la parte superior a la parte inferior del borde adherente de la válvula.

**2.° Válvulas semilunares.** — En la parte más inferior del recto, a 5 ó 6 milímetros por encima del orificio anal, se ven una serie de pequeños repliegues curvilíneos, de concavidad superior (fig. 515, 4), en forma de nido de paloma, que recuerdan hasta cierto punto las válvulas sigmoideas de la aorta y de la pulmonar, y se designan, desde los tiempos de MORGAGNI, con el nombre de *válvulas semilunares del recto*. Su anchura suele medir de 8 a 10 milímetros y su altura pasa raramente de 2 ó 3 milímetros. En cuanto a su número, varía lo más a menudo de 5 a 8, pero pueden hallarse hasta 12 y también 15 en algunos casos.

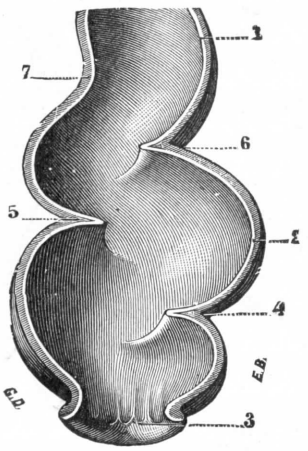


FIG. 514

Válvulas del recto, vistas en un corte frontal del órgano (segmento posterior del corte).

1, porción prerrectal del colon.—2, recto. — 3, ano, con sus válvulas semilunares. — 4, válvula inferior. — 5, válvula media o válvula de Kohlrausch. — 6, válvula superior. — 7, inflexión que señala el límite del colon y del recto.

Cada una de ellas presenta: 1.°, una *cara interna*, convexa, dirigida hacia la cavidad intestinal; 2.°, una *cara externa*, cóncava, que mira a la pared rectal y forma con ella una especie de cavidad en forma de fondo de saco, la *bolsa* de la válvula; 3.°, un *borde libre*, cóncavo hacia arriba, que constituye el límite interno de la bolsa; 4.°, un *borde adherente*, convexo hacia abajo, que se confunde con la pared del recto, y 5.°, dos extremidades que, como el borde adherente, se fusionan con la pared.

Las válvulas semilunares, cuando son muy acentuadas y se suceden sin interrupción en todo el contorno del recto, forman por encima del ano una región muy especial, que tiene la forma de una cinta irregularmente festoneada. A nivel de su borde libre *(línea anorrectal)*, recordémoslo de paso, es donde termina el recto y comienza el ano.

**3.° Columnas de Morgagni.** — A nivel de los puntos en que las extremidades laterales de las válvulas semilunares se continúan con las extremidades correspondientes de las válvulas próximas, la mucosa se eleva en forma de pequeños relieves longitudinales, que se prolongan más o menos hacia arriba, y a los cuales MORGAGNI dió el nombre, algo presuntuoso quizá, de *columnas del recto;* estas columnas (fig. 515, 5), en efecto, son ordinariamente poco salientes y, por otra parte, no miden, en la mayoría de los casos, más allá de unos 10 a 12 milímetros de altura; éstas son las *columnas de Morgagni* de los autores modernos. Cada una de ellas, sea cual fuere su desarrollo, tiene la forma de una pequeña pirámide, cuya base, dirigida hacia abajo, se continúa, a derecha e izquierda, con los extremos de las dos válvulas semilunares adyacentes, y cuyo vértice, más o menos agudo, se pierde insensiblemente en la pared rectal. Entre ellas se ven surcos longitudinales, que terminan hacia abajo en las bolsas de las válvulas semilunares correspondientes.

Desde el punto de vista estructural, la columnas de Morgagni se hallan formadas por un repliegue mucoso, que aprisiona en su centro un fascículo más o menos considerable de fibras de dirección longitudinal

Añadiremos que, en la cara interna de las válvulas semilunares, como también en los surcos longitudinales que las rebasan, se ven, en el adulto y en el

anciano, unos relieves irregulares (fig. 515, 6), formados por dilataciones venosas subyacentes.

4.° **Rectoscopia.** — El examen de la conformación interior del recto en el vivo puede efectuarse por la endoscopia. Este procedimiento, creado en Francia por Désormeaux (1853), consiste en introducir por el conducto anal un endoscopio que permite comprobar hasta el colon sigmoide el aspecto del segmento inferior del intestino grueso. He aquí, según Bensaude («La endoscopia rectocólica», *Œuvre médico-chirurgicale*, núm. 73), lo que se comprueba en el recto normal y el comienzo del asa sigmoidea:

«En estado normal la mucosa del segmento inferior del intestino grueso ofrece un tinte uniformemente más claro en la región esfinteriana que en la reregión ampollar, rosada o rojorrosada. Pero puede ocurrir que los purgantes o enemas que el enfermo ha tomado para desembarazarse el intestino hayan congestionado algo la mucosa.

»Hasta 4 centímetros por encima del ano se tendrá el aspecto de la región esfinteriana (figura 516, A).

»Después de haber atravesado la región esfinteriana se llega a la región ampollar, que generalmente está abierta y tabicada por válvulas. A veces falta la abertura; la luz del intestino, cerrada por numerosos pliegues, está casi siempre indicada por un orificio central; puede no hacerse visible cuando se hace respirar profundamente al enfermo o después de insuflación.

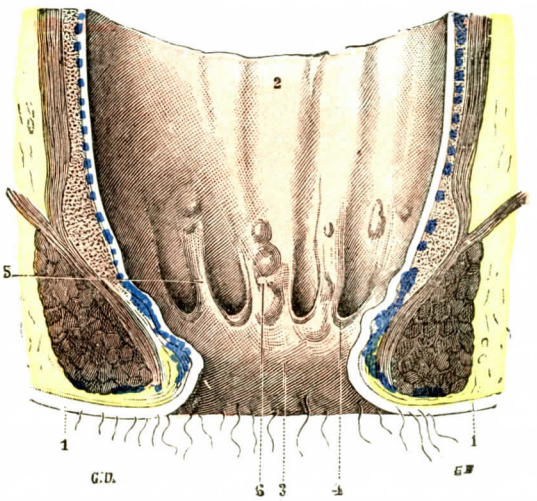


Fig. 514

Porción anal del recto con las válvulas semilunares.

1, piel del perineo. — 2, superficie interna del recto. — 3, margen del ano. — 4, válvulas semilunares del recto. — 5, columnas del recto o columnas de Morgagni. — 6, pequeños paquetes hemorroidales cubiertos por la mucosa.

»A 7 centímetros aproximadamente por encima del ano se ven dos válvulas cruzadas en ángulo recto, de las cuales la primera tiene el nombre de válvula de Houston, de Nélaton, o de válvula coccígea, y la segunda de válvula sacra inferior (fig. 516, B). Encima de ésta se encuentra, en un cuarto de los casos, una tercera válvula, la válvula sacra superior (516, C).

»A 11 centímetros aproximadamente (algunas veces a 12 ó también a 14 centímetros) se encuentra una válvula (válvula rectosigmoidea de Schreiber) en forma de semiluna, que marca la entrada del colon pélvico (fig. 516, D).

»Esta válvula es principalmente visible en la posición genupectoral y parece producida artificialmente por esta posición. Se distingue de las válvulas rectales mencionadas antes por el hecho de que desaparece en el cadáver. Generalmente se asienta a la izquierda, raramente a la derecha, y por excepción se extiende transversalmente por delante del tubo.

»A veces no hay válvula; se halla entonces reemplazada por una serie de pliegues diversamente dispuestos, en cuyo centro se encuentra más o menos aparente la luz de la S ilíaca.»

«El tubo endoscópico puede progresar más y entrar en la S ilíaca. Existe un punto bastante difícil de franquear, la pared intestinal forma una especie de invaginación que recuerda a veces el aspecto del cuello uterino. Cuando se ha franqueado este estrecho, el instrumento entra en un conducto cuyo aspecto es muy diferente del de la ampolla. En lugar de una vasta cavidad de paredes lisas, entre-

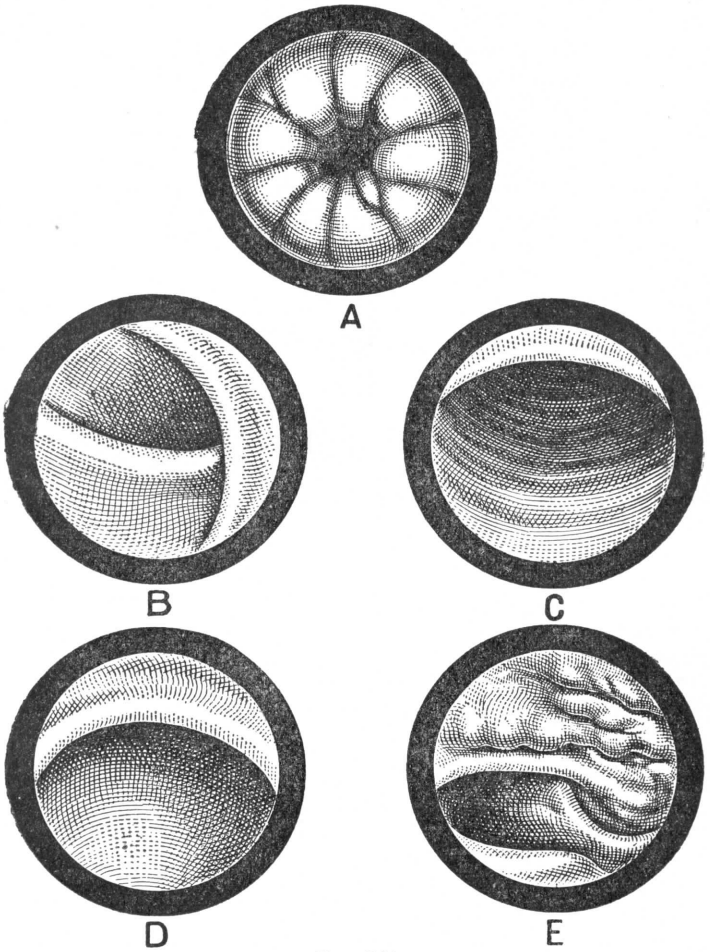


Fig. 516

Aspecto endoscópico del recto yendo del ano hacia el colon pélvico (según Bensaude).

De arriba abajo y de izquierda a derecha, se ve (A) primero el aspecto de los pliegues radiados del ano, luego las dos válvulas cruzadas (B), coccígea y sacra inferior; después la válvula sacra superior (C), inconstante; luego la válvula rectosigmoidea (D), y por último los pliegues del colon pélvico (E).

cortadas por válvulas, se encuentra aquí un tubo unas veces abierto en una pequeña extensión, otras cerrado, dejando simplemente entrever la luz intestinal. Se ven de uno a cinco pliegues sigmoideos, pequeños y delgados, que se distinguen netamente de las válvulas descritas antes (fig. 516, E). A 15 ó 20 centímetros del ano se encuentra una región animada de latidos que ocupa siempre la pared superior de la S ilíaca. Esta pulsación es atribuída por unos a la arteria ilíaca y por otros a movimientos transmitidos por la aorta.

»A 32 ó 35 centímetros se llega al límite entre la porción ascendente y la porción descendente de la S, límite que, según SCHREIBER, está indicado por un pliegue al que ha dado el nombre de *pliegue labiado*, para designar mejor su aspecto. Este es el límite accesible al endoscopio, pero que no siempre se logra alcanzar» (BENSAUDE.

B. — CONSTITUCIÓN ANATÓMICA

El recto se compone de cuatro túnicas superpuestas, que son, yendo de fuera a dentro: el *revestimiento peritoneal*, la *túnica muscular*, la *capa celulosa* o *submucosa* y una *mucosa*.

**1.° Túnica serosa.** — No insistiremos en las relaciones que contrae el peritoneo con las túnicas rectales, pues las hemos estudiado antes (véase pág. 502).

**2.° Túnica muscular.** — La túnica muscular del recto tiene, como la del ciego y la del colon, dos capas claramente distintas: 1.ª, una capa superficial, que comprende las *fibras longitudinales*, y 2.ª, una capa profunda, formada por las *fibras circulares*.

a) *Fibras longitudinales.* — Hemos visto que, en la porción inferior del colon iliopélvico, las fibras longitudinales se disponían en dos cintas, una correspondiente a la pared anterior del intestino y la otra a su pared posterior. Pasando del colon al recto, estas dos cintas se ensanchan, cubren una parte cada vez mayor de las dos caras anterior y posterior, y, finalmente, llegan a contactar entre sí en los bordes derecho e izquierdo. Las fibras longitudinales no forman entonces más que una sola capa, que ocupa toda la circunferencia del recto. Conviene añadir, sin embargo, que en las partes laterales del conducto, la capa de las fibras longitudinales es un poco más delgada que en las caras anterior y posterior. Sea cual fuere la situación que ocupen, las fibras longitudinales descienden paralelamente entre sí hasta el ano, en donde terminan.

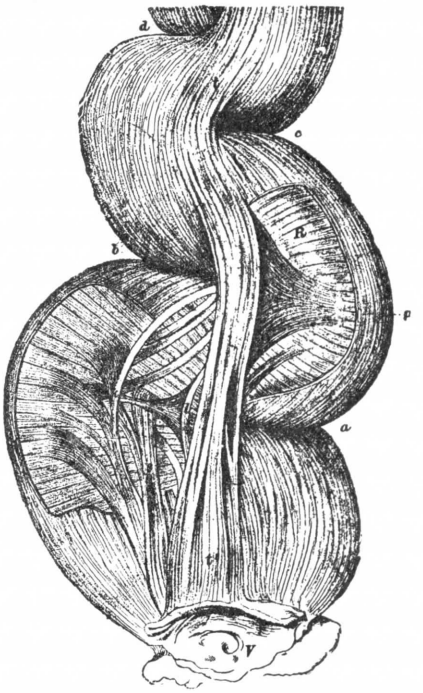


FIG. 517

Recto de mujer, visto por su cara anterior (según LAIMER).

(La capa muscular longitudinal se ha quitado en algunos sitios para permitir ver las fibras musculares subyacentes.)

*V*, porción de la pared vaginal. — *R*, capa de fibras circulares. — *a*, *b*, *c*, *d*, cuatro estrangulaciones laterales del cilindro rectal. — *t*, *t'*, fibras longitudinales que forman un fascículo acintado, ensanchado y reforzado en su parte inferior. — *e*, fascículo de fibras longitudinales, que nace en parte de la capa de fibras circulares, y en parte entre los fascículos de esta última capa. — *p*, lámina muscular triangular, cuya parte superior está formada por unos fascículos que se separan, hacia arriba, de la cintilla longitudinal *tt'* y que van a continuarse, hacia abajo, con la capa de las fibras circulares, cuya parte inferior está formada por unas fibras que de la capa circular descienden a la cintilla longitudinal *tt'*.—*k*, fascículo de la capa longitudinal reforzado en su lado izquierdo por unos fascículos procedentes de la capa de las fibras circulares. — *l*, otro fascículo longitudinal que recibe por su lado izquierdo un fascículo triangular cuyas fibras proceden de la capa de las fibras circulares.

LAIMER (1884), a quien debemos una buena descripción de las fibras del recto, ha demostrado que no todas las fibras longitudinales descienden hasta el ano. Así es que, a nivel de las estrangulaciones o surcos que tiene la pared rectal, las fibras longitudinales más profundas, en vez de pasar como un puente por encima de estos surcos, se dirigen hacia su profundidad, llegan así a la capa de fibras circulares y terminan en esta capa, ya perdiéndose entre el tejido conjuntivo inter-

fascicular, ya transformándose en fibras circulares. LAIMER ha establecido también que, en los puntos en donde terminan estas fibras longitudinales, nacen otras fibras, que van a parar al labio inferior de los surcos, dirigiéndose así hacia las fibras longitudinales superficiales y mezclándose con ellas para descender hasta el ano. De tal disposición resulta que, más adelante, cierto número de fibras longitudinales penetran en la capa de las fibras circulares para continuarse con estas últimas. Como compensación, de esta misma capa circular se desprenden varias fibras que, cambiando a la vez de sitio y de dirección, se mezclan con la capa de fibras longitudinales y la refuerzan.

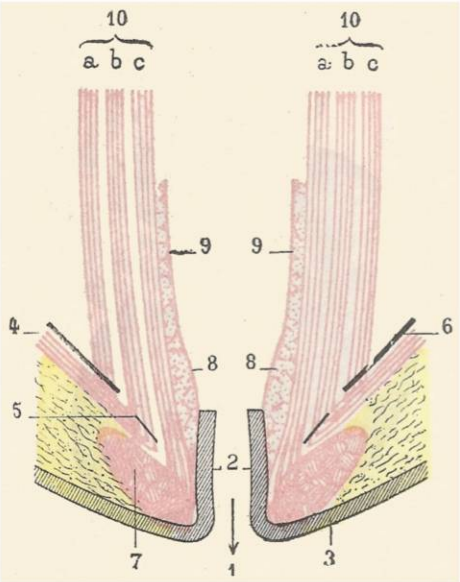


FIG. 518

Esquema que demuestra, en un corte vértico-transversal, el modo de terminar las fibras longitudinales del recto.

1, ano. — 2, mucosa rectal. — 3, piel del perineo. — 4, elevador del ano. — 5, lámina fibroelástica (lámina tendinosa de LAIMER), en la cual se inserta el músculo. — 6, aponeurosis perineal superior.—7, esfínter externo.—8, esfínter interno. — 9, fibras circulares del recto. — 10, fibras longitudinales, con: *a*, fibras internas o profundas; *b*, fibras medias; *c*, fibras externas o superficiales.

La figura 517, que tomamos de LAIMER, demuestra muy claramente estos cambios de dirección que presentan, en el curso de su trayecto, las fibras musculares de la pared rectal.

Llegadas a la parte inferior del recto, las fibras longitudinales terminan según diversas modalidades; respecto a esto, conviene dividirlas en tres grupos (figura 518): un grupo superficial, un grupo medio y un grupo profundo. Las *fibras superficiales* o *externas* (*c*) terminan, a derecha e izquierda, en la aponeurosis perineal superior, que por esto se halla íntimamente unida al recto. Las *fibras medias (b)* desaparecen en una capa de tejido fibroelástico *(tejido tendinoso de Laimer)*, que, a nivel del suelo pélvico, separa la pared lateral del recto de la porción interna del elevador del ano. Esta formación fibroelástica, que tiene unas veces la forma de una lámina dispuesta en sentido sagital y otras la forma de pequeños arcos de concavidad dirigida hacia fuera, presta inserción a la vez: 1.°, por su lado interno, a las fibras longitudinales medias del recto, y 2.°, por su lado externo, a las fibras correspondientes del elevador. Separa, pues, los dos músculos entre sí. Si prescindimos mentalmente de esta formación fibroelástica, y si suponemos, por otra parte, que las fibras longitudinales medias del recto se continúan directamente con las del elevador, se ve en seguida que estas dos clases de fibras, así unidas, forman largas asas de concavidad dirigida hacia arriba, que suben por un lado por las paredes rectales y terminan por el otro en las paredes de la excavación pélvica. Las *fibras profundas* o *internas (a)* siguen un trayecto hacia el ano, unas pasando entre el esfínter interno y el esfínter externo, y las otras atravesando de arriba abajo uno u otro de estos músculos. Finalmente, todas las fibras profundas van a fijarse en la cara profunda de la piel del ano. Cierto número de ellas parece que terminan en el mismo espesor de los esfínteres, ya interno, ya externo.

En el punto en que penetran en el perineo, las fibras longitudinales del recto se hallan reforzadas: 1.°, a los lados, por las fibras más internas del elevador, que se doblan hacia abajo para descender con ella hacia el ano (véase pág. 512);

2.°, por detrás, por dos pequeños fascículos, uno derecho y otro izquierdo, que proceden del sacro y del cóccix: es el *músculo rectococcígeo de Treitz*, o *musculus retractor ani* de ciertos autores, que hemos ya descrito; 3.°, por delante (solamente en el hombre), por un fascículo, más o menos considerable, que procede de la capa longitudinal de la uretra: es el *músculo uretral de César Roux* (pág: 514), o *músculo prerrectal de Henle;* las fibras que lo constituyen se mezclan con las fibras longitudinales del recto y van a perderse en gran parte en el mismo espesor del esfínter interno.

b) *Fibras circulares: esfínter interno y otros esfínteres.* — Las fibras circulares de la pared intestinal se disponen aquí del mismo modo que en el resto del intestino grueso: forman un plano continuo que, por una parte, rodea toda la circunferencia del recto, y por otra se extiende desde el extremo superior hasta el extremo inferior.

La capa de las fibras circulares del recto ofrece, sin embargo, la particularidad de que su desarrollo no es uniforme. Así es que a nivel de la ampolla rectal es más delgada que en todas las demás partes. Por debajo de la ampolla se engruesa gradualmente hasta el ano, formando, alrededor de este orificio, una especie de anillo muscular, conocido con el nombre de *esfínter interno* (fig. 519, 6).

El esfínter interno, concéntrico con el esfínter externo, que está situado por fuera de él, mide de 3 a 6 milímetros de grueso. Hacia abajo termina en las márgenes del ano, un poco por debajo de la línea de unión de la mucosa rectal con la piel del ano: su extremo inferior está en relación, pues, con la piel, en una extensión de 8 a 10 milímetros. Hacia arriba se fusiona, sin línea de demarcación muy clara, con los últimos fascículos musculares de la ampolla. Su altura es de 4 a 5 centímetros.

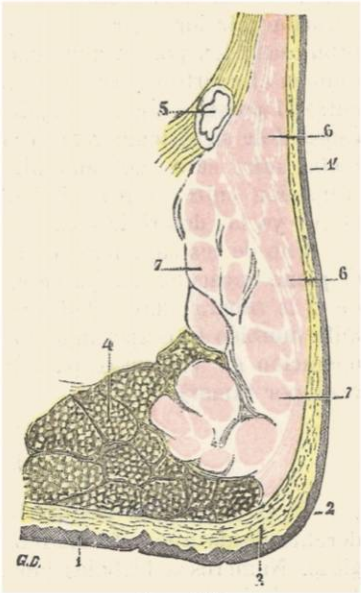


Fig. 519

Corte sagital del recto a nivel del ano, para demostrar la disposición de los esfínteres (segmento derecho del corte).

1, epidermis. — 1', epitelio. — 2, límite de separación entre la piel y la mucosa. — 3, dermis. — 4, tejido adiposo. — 5, una arteria. —6, fibras lisas que forman el esfínter interno. —7, fibras estriadas que forman el esfínter externo.

O'Beirne ha descrito, con el nombre de *esfínter superior*, un nuevo engrosamiento de las fibras circulares del recto, que estaría situado inmediatamente por encima de la ampolla rectal y tendría como atribuciones retener las materias fecales acumuladas en el colon iliopélvico. Por su parte, Nélaton ha llamado la atención acerca de un tercer esfínter, el *esfínter de Nélaton*, que estaría situado a nivel de la base de la próstata y, por consiguiente, a 6 ó 7 centímetros por encima del ano. Este último fascículo no es constante y, cuando existe, sólo ocupa ordinariamente una parte de la circunferencia del recto. Además, su grosor no excede de 2 a 3 milímetros, y su altura, de 10 a 12 milímetros. No tiene más importancia que el fascículo descrito por O'Beiner; ambos no merecen por nada, ni por su función ni por su disposición anatómica, el nombre de esfínter que se les ha dado y les dan todavía la mayoría de anatomistas y cirujanos. Son simples engrosamientos locales de la musculatura circular del recto, a nivel de las válvulas rectales anteriormente descritas.

**3.° Túnica celular o submucosa.** — Véase página 392.

**4.° Túnica mucosa.** — La mucosa del recto, además de presentar los caracteres generales de la mucosa del intestino grueso (véase pág. 392), se distingue, por otra parte, de la que tapiza el ciego y el colon, por las siguientes particularidades: 1.ª, por los repliegues semilunares descritos anteriormente, *válvulas semilunares del recto,* que se hallan en su parte inferior inmediatamente por encima del ano; 2.ª, por las eminencias longitudinales, *columnas de Morgagni,* que sobrepujan las válvulas semilunares y que también hemos descrito al tratar de la configuración interior del recto; 3.ª, por el desarrollo más considerable de sus glándulas tubulosas; 4.ª, por su adherencia a la túnica muscular, que es mucho menor, sobre todo en el cuarto inferior del órgano, en donde las dos túnicas sólo se hallan unidas entre sí por una capa de tejido celular laxo; 5.ª, finalmente, por el desarrollo muy especial de su sistema venoso (véase pág. 533). En su parte más inferior, la mucosa rectal sufre cerca del ano algunas modificaciones estructurales, que preparan la transición entre el revestimiento mucoso y el revestimiento cutáneo. Al estudiar el ano ya las describiremos (véase *Ano).*

Uno de los caracteres esenciales de esta cubierta mucosa es su *movilidad* sobre el plano muscular subyacente, gracias al tejido celular particularmente laxo que de él le separa; movilidad que favorece el prolapso mucoso a través del ano. Permite también el despegamiento y descenso de una vaina mucosa (cura del prolapso, operación de WHITHEAD para las hemorroides, conservación del esfínter en la exéresis por tumor).

## § 4. — VASOS Y NERVIOS

El estudio de la vascularización del recto ha adquirido una importancia considerable desde que este órgano ha sido objeto de numerosas intervenciones quirúrgicas. Numerosos trabajos modernos han precisado la anatomía de los vasos arteriales, de los troncos y los ganglios linfáticos y de la inervación del recto.

### A. — ARTERIAS

La vascularización arterial del recto está asegurada por tres pares de vasos: las hemorroidales superiores, las hemorroidales medias y las hemorroidales inferiores. Unicamente las hemorroidales superiores pueden considerarse como las verdaderas arterias del recto; las otras sólo participan en su irrigación de un modo accesorio y sólo tienen en ella una parte mínima.

**1.° Arterias hemorroidales superiores.** — Nacen de la mesentérica inferior. Hemos visto que esta arteria se introduce muy pronto, después de su emergencia, en el espesor de la raíz lumbosacra del mesocolon pélvico. Recordemos también que a la altura del promontorio cruza los vasos ilíacos primitivos izquierdos, después de haber abandonado sucesivamente por su borde izquierdo el tronco de las cólicas izquierdas y luego el tronco de las sigmoideas. Así disminuída, llega a la línea media. Termina generalmente delante de la tercera vértebra sacra, es decir, en el origen del recto, más raramente en el espesor de la raíz primitiva del mesocolon pélvico. Da, en ciertos casos excepcionales, un ramillete de tres a ocho ramas (KONSTANTINOWITCH); normalmente se bifurca, comprendiendo en una horquilla arterial la cara posterior de la ampolla rectal. Estas terminales de la mesentérica inferior son las *arterias hemorroidales superiores* (figs. 520 y 521).

Algunos autores describen la hemorroidal superior como una arteria única, cuyo tronco continúa la dirección de la mesentérica inferior y comienza debajo de la emergencia de la última sigmoidea. Este tronco, que hemos descrito como termi-

nación de la mesentérica, da por bifurcación dos arterias hemorroidales superiores, una derecha, otra izquierda, también denominadas *arterias rectales*.

Estas dos arterias, la derecha y la izquierda, están situadas en el interior de la vaina rectal junto a la musculosa. Voluminosas, de un calibre de 2 a 3 milímetros, divergen inmediatamente, dibujando una curva, la *horquilla hemorroidal*.

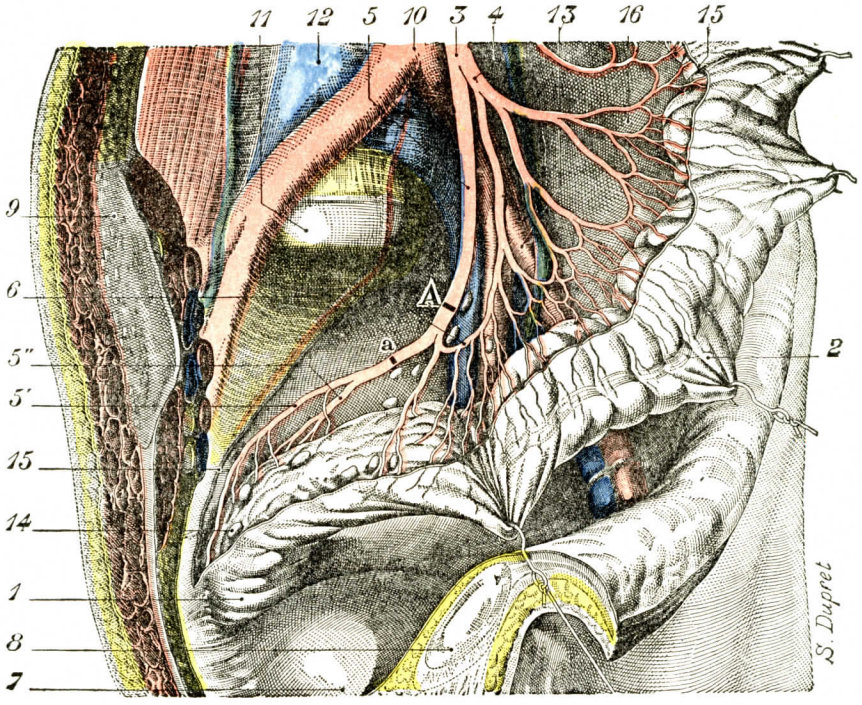


Fig. 520

Arterias del colon iliopelviano y de la porción inicial del recto (T.-J.).

La cavidad pelviana se ve por su cara lateral izquierda. Ha sido ampliamente abierta por la ablación de la totalidad del hueso ilíaco derecho y de las partes blandas que lo cubrían por fuera y por dentro. Por otra parte, la hoja derecha del mesocolon iliopelviano ha sido resecada para poder disecar las arterias.

1, porción inicial del recto y punto de unión del mismo con el ligamento iliopelviano. — 2, colon iliopelviano. — 3, arteria mesentérica inferior: un poco por encima de este punto ha dado ya la cólica izquierda superior. — 4, tronco común que da las arterias sigmoideas. — 5, arteria hemorroidal superior común, con 5', hemorroidal superior derecha, y 5'', hemorroidal superior izquierda. — 6, arco anastomótico entre la última sigmoidea y la hemorroidal superior. — 7, vejiga. — 8, sínfisis del pubis. — 9, superficie articular del sacro con el hueso ilíaco derecho extirpado. — 10, bifurcación de la aorta. — 11, promontorio. — 12, origen de la vena cava inferior. — 13, vasos ilíacos y uréter izquierdos. — 14, ganglios. — 15, límites de la resección de la hoja derecha del mesocolon iliopelviano. — 16, hoja izquierda del mesocolon.

A, punto en que debe ligarse la arteria hemorroidal superior en las ablaciones altas del recto. — *a*, punto en donde no debe hacerse la ligadura.

a) *Rama derecha* — La rama *derecha* o *hemorroidal superior derecha* es más importante que la izquierda; parece continuar la mesentérica inferior. Desciende directamente, en efecto, a la cara posterior de la ampolla, a la que cruza oblicuamente para pasar a la cara lateral derecha, donde termina desapareciendo en el espesor de la musculatura rectal, a 4 centímetros aproximadamente del suelo pélvico. Se agota a veces más allá en la cara anterior de la ampolla.

b) *Rama izquierda.* — La rama *izquierda* o *hemorroidal superior izquierda*, casi transversal, se separa rápidamente de la derecha, casi vertical. Más delgada, parece a menudo como una simple colateral. Se dirige a la cara lateral izquierda de la ampolla y se agota en la cara anterior.

De las dos hemorroidales superiores, la derecha tiene una distribución posterior y lateral, y la izquierda tiene distribución anterior y lateral (QUÉNU).

En algunos casos se añade una arteria mediana, impar, poco voluminosa, la *rama dorsal del recto* (QUÉNU), que parece ser la continuación de la mesentérica

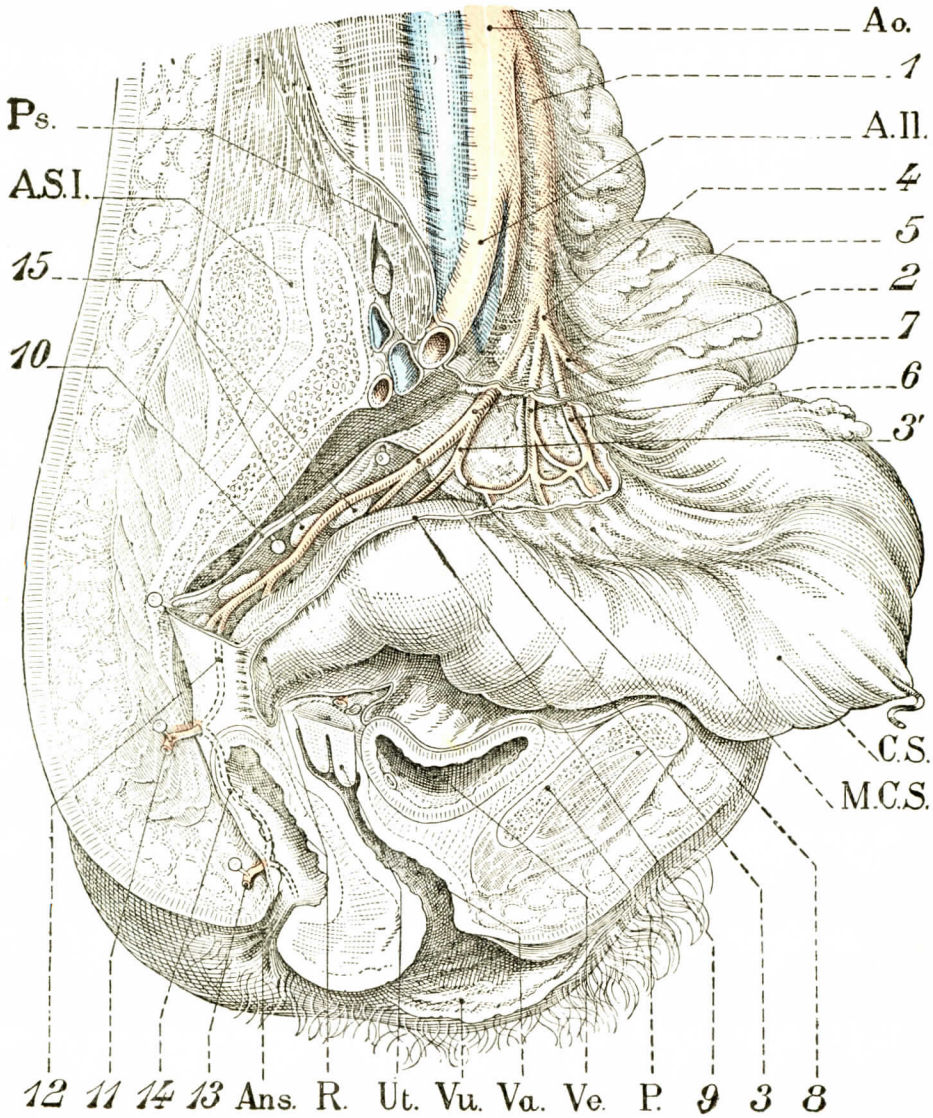


FIG. 521

Terminación de la arteria mesentérica inferior. Mesorrecto. Vaina rectal. (Preparación sobre un corte parasagital. Pelvis femenina.)

Ao., aorta. — A. il., arteria ilíaca primitiva derecha. — C. S., colon sigmoide. — M. C. S., mesocolon sigmoide. — P., pubis. — Ve., vejiga. — Va., vagina. — Vu., vulva. — Ut., cuello del útero. — R., recto. — Ans., ano. — A. S. I., articulación sacroiliaca derecha. — Ps., psoas.

1, arteria mesentérica inferior. — 2, arteria hemorroidal superior. — 3, su rama de bifurcación derecha. — 3', su rama de bifurcación izquierda. — 4, tronco de las tres arterias sigmoideas superior (5), media (6) e inferior (7). — 8, anastomosis de Südek. — 9, sección del peritoneo rectal. — 10, vaina rectal. — 11, arteria hemorroidal media. — 12, anastomosis entre la hemorroidal superior y la media. — 13, arteria hemorroidal inferior. — 14, anastomosis entre la hemorroidal media y la hemorroidal inferior. — 15, ganglios linfáticos del mesorrecto

entre sus dos ramas de bifurcación. Desciende por la cara posterior de la ampolla hasta el suelo pélvico. Según JONNESCO, sería un vaso constante.

Numerosas colaterales emanan de las hemorroidales superiores, y la terminación de estas arterias se efectúa según un tipo esencialmente diferente del de las arterias cólicas (HARTMANN). En lugar de formar arcos, son rectilíneas o flexuosas, verticales o ligeramente oblicuas; algunas son transversales y hasta recurrentes.

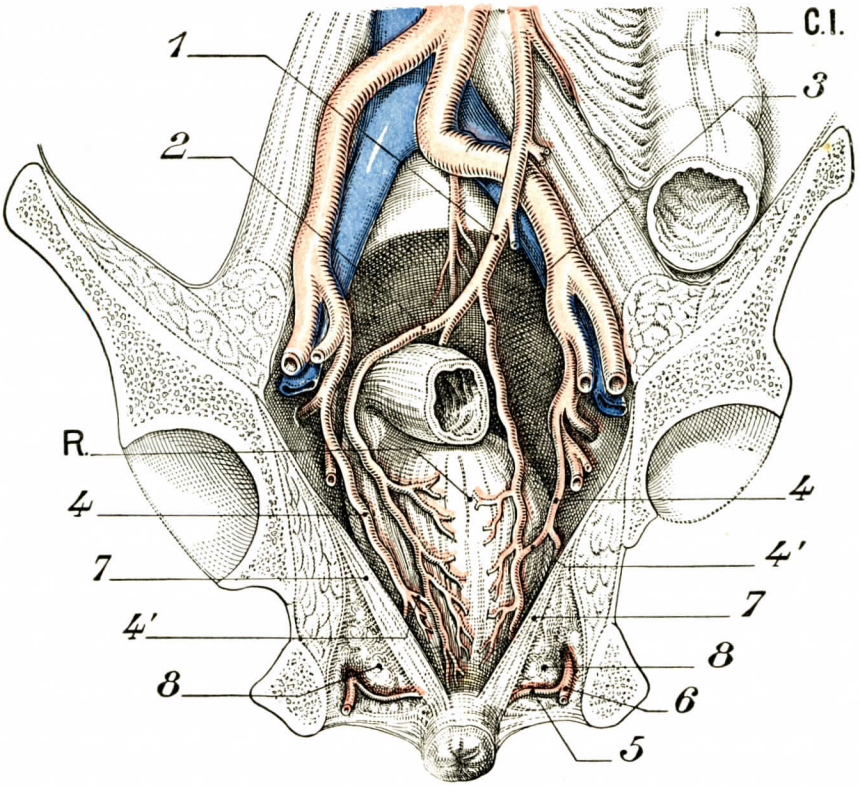


FIG. 522

Arterias del recto y del útero (según GRÉGOIRE).

C. I., colon ilíaco. — R, recto.

1, arteria hemorroidal superior. — 2, su rama derecha. — 3, su rama izquierda. — 4, 4, arteria hemorroidal media. — 4', 4', anastomosis entre las dos arterias hemorroidales superior y media. — 5, arteria hemorroidal inferior. — 6, arteria pudenda interna. — 7, 7, elevador del ano. — 8, 8, grasa de la fosa isquiorrectal.

Pasan en puente por encima de los surcos laterales del recto y luego atraviesan la musculatura, en la que algunas se agotan y constituyen una red terminal submucosa.

Según KONSTANTINOWITCH, irrigan todas las túnicas del recto pélvico y únicamente la mucosa del recto perineal.

Algunas de sus ramas se pierden en la pared vaginal posterior o bien en la próstata.

c) *Anastomosis.* — 1.° Las ramas de cada una de las dos hemorroidales superiores están abundantemente anastomizadas entre sí.

2.° Las dos hemorroidales superiores están unidas entre sí por dos o tres anastomosis transversales, situadas en la cara anterior de la ampolla rectal.

3.° La red submucosa que suministran está en amplia conexión con las arterias hemorroidales medias *(hipogástricas)* e inferiores *(pudendas internas)* (véase más adelante).

4.° Finalmente, el sistema de las hemorroidales superiores está unido al de las sigmoideas por la *anastomosis rectosigmoidea*. Entre estas numerosas anastomosis, esta última, considerada desde el punto de vista quirúrgico, es la más interesante; se ha estudiado particularmente.

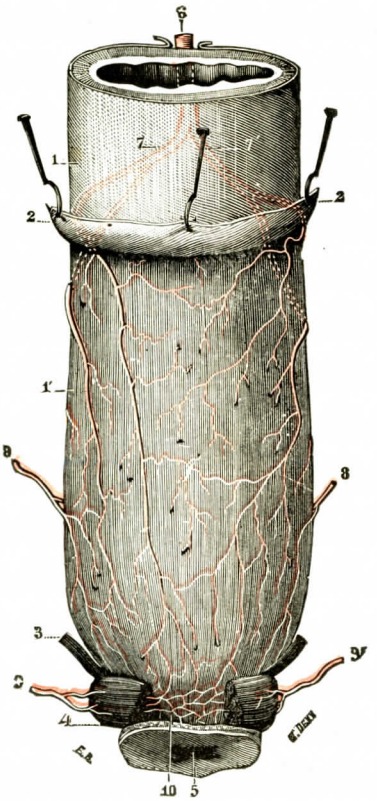


FIG. 523

Arterias del recto, vistas en la cara anterior del órgano.

1 y 1', porción peritoneal y porción infraperitoneal del recto. — 2, peritoneo, levantado a nivel del fondo de saco vésicorrectal. — 3, elevador del ano. — 4, esfínter externo resecado en su parte media.—5, ano.—6, porción terminal de la mesentérica inferior.—7, 7', arterias hemorroidales superiores.—8, 8', arterias hemorroidales medias. — 9, 9', arterias hemorroidales inferiores.—10, anastomosis subesfinterianas de estas diferentes arterias.

La última de las sigmoideas se anastomiza, en efecto, con la mesentérica inferior antes de su bifurcación hemorroidal. Un vaso muy delgado une los dos sistemas, pequeño arco situado en la terminación del mesocolon pélvico, la anastomosis rectosigmoidea, la *sigmoidea ima de Südek* (1907), de la que ya hemos hablado (página 403). Recordemos que ha sido en todas partes objeto de numerosos trabajos: HARTMANN, DIETRICHS, RUBESCH, CHALIER y MURARD, MONDOR, CUNÉO, SCHWARTZ, y CRUET, GRÉGOIRE, FORGUE y MILHAUD... Constante, une la última sigmoidea con la hemorroidal superior o con la mesentérica inferior, si, como hemos admitido aquí, se conserva el nombre de mesentérica inferior hasta la bifurcación; la sigmoidea ima de Südek desemboca en algunos casos en la hemorroidal superior izquierda.

El punto en que esta anastomosis desemboca en la mesentérica se conoce con el nombre de *punto crítico de Südek*.

**Valor de la anastomosis rectosigmoidea.** — Si se liga la mesentérica por debajo del punto crítico, la circulación rectal se detiene o, cuando menos, se reduce fuertemente, pudiendo en cierto modo las hemorroidales media e inferior restablecer la irrigación rectal (véase más adelante). Si se liga la mesentérica por encima del punto crítico, la circulación rectal persiste, pues la sangre penetra en la hemorroidal superior por medio de las sigmoideas y de la anastomosis de Südek.

Después de amputado el recto por cáncer, importa que el segmento cólico descendido esté perfectamente vascularizado, si se quiere terminar por el descenso y la fijación del colon pélvico al perineo, pues en el caso contrario se esfacela por isquemia. Esta necesidad es aún más imperiosa desde que se intenta la conservación esfinteriana después de la amputación del recto.

Se ha pretendido que el esfacelo dependía del punto en que la mesentérica, origen de las hemorroidales superiores, había sido ligada en el curso de la extirpación del recto. No se produciría sino cuando la ligadura asentara por debajo del abocamiento de la anastomosis rectosigmoidea en la mesentérica, por debajo del punto crítico. En realidad, la cuestión es menos simple y debe comprenderse más ampliamente. La importancia de esta débil anastomosis de Südek es menor de lo que se cree. Sólo es una parte, parte mínima y terminal, de este arco vascular limitante que sigue el colon en toda su extensión y que en el colon pélvico se encuentra debajo de toda una serie de arcos escalonados cuyos pilares

son las arterias sigmoideas. Para poder bajar el colon pélvico al perineo después de la extirpación del recto, es necesario que sea suficientemente móvil y pediculado, cuando no lo es, es posible movilizarlo por sección de su meso. El esfacelo consecutivo al descenso no depende del punto en que ha sido ligada la mesentérica; se le puede observar igualmente cuando ha sido ligada por encima y cuando lo ha sido por debajo del punto crítico; depende del punto en que se ha seccionado el mesosigmoide. Si se ha seccionado cerca del borde intestinal, el esfacelo es seguro, pues no se conserva para la vascularización de la parte terminal del colon descendido sino el débil arco limitante, demasiado largo y demasiado delgado para ser suficiente, y se suprimen los arcos que lo alimentan, segmento por segmento. Si se le secciona arriba, lejos del intestino, se respeta así, en el segmento mesocólico adyacente al sigmoide descendido, la zona de los arcos.

«Importa menos ligar por encima del punto crítico que respetar en el mesosigmoide los arcos anastomóticos principales. No hay un punto crítico, sino una *zona crítica*, que es la de los arcos anastomóticos en el meso, y por encima de ellos es donde hay que hacer la sección del mesosigmoide que permite el descenso. Es preferible hacer un ano definitivo en la pared abdominal que bajar por fuerza y en condiciones defectuosas el extremo cólico al perineo» (Grégoire).

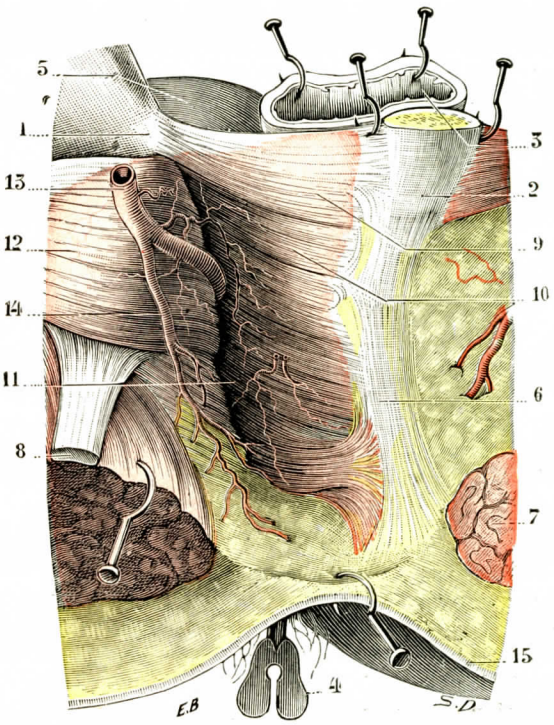


Fig. 524

El hueco isquiorrectal, visto por la parte posterior (Testut-J.).

(El glúteo mayor, así como el ligamento sacrociático mayor, han sido incididos y erinados hacia abajo y afuera para que se pudiese ver la prolongación posterior de la fosa isquiorrectal.)

1, espina ciática.—2, cóccix visto por detrás.—3, recto.—4, sonda acanalada introducida en el ano.—5, vejiga.—6, rafe anococcígeo — 7, glúteo mayor. — 8, ligamento sacrociático mayor. — 9, músculo isquiococcígeo. — 10, elevador del ano. — 11, fosa isquiorrectal (desprovista de su contenido en el lado izquierdo, llena de tejido celuloadiposo en el lado derecho). — 12, obturador interno pasando por la escotadura ciática menor.—13, arteria pudenda interna, con 14, arteria hemorroidal inferior.—15, piel y tejido celular subcutáneo.

**2.° Arterias hemorroidales medias.** — Par, la arteria hemorroidal media, rama de la hipogástrica, es una arteria cuyo territorio es más genital que rectal.

Su origen es variable: unas veces se desprende del mismo tronco de la ilíaca interna; otras, muy a menudo, de una de sus ramas, la pudenda interna, la vesical inferior, la isquiática. De calibre bastante mínimo (1,5 milímetros, algunas veces 2,5 milímetros), se dirige hacia abajo, adelante y adentro, hacia el extremo inferior de la ampolla; no llega a él y, dirigiéndose hacia delante, se pierde en la cara posterior de la próstata y de las vesículas seminales, o en la cara posterior de la vagina. Poco antes de su terminación abandona un ramillete de arteriolas (de tres a cinco), que se dirigen adentro y atrás hacia la ampolla rectal, a la que alcanzan por su cara lateral; después de haber transcurrido por la musculosa, donde algunas se anastomizan con ramos de la hemorroidal superior, penetran en esta túnica y descienden así por las caras laterales y anteriores del recto perineal, formando una parte de su red submucosa; aquí también la hemorroidal media se anastomiza con la hemorroidal

superior y con la inferior. No insistiremos sobre las relaciones que la arteria contrae con los elementos nerviosos de la lámina hipogástrica ni sobre la parte que toma en la constitución de las aletas laterales del recto.

**3.° Arterias hemorroidales inferiores.** — Par igualmente, esta arteria, muy pequeña (no excede de un milímetro de diámetro), es una arteria perineal ante todo (figura 524, 14). Los ramos que suministra al recto terminal son insignificantes. Se desprende de la pudenda interna, rama de la hipogástrica, a alturas variables, a algunos centímetros por detrás del borde posterior del músculo transverso superficial del perineo, ora frente a la espina ciática, ora algo más abajo, a la altura de la tuberosidad isquiática o también de la rama isquiopúbica.

Dirigiéndose adentro y abajo, muy superficial, atraviesa la masa adiposa de la fosa isquiorrectal y viene a perderse en la cara profunda de la piel del ano. Una vaina célulofibrosa, mal diferenciada, nacida de la aponeurosis obturatriz, la acompaña. A menudo bifurcada o trifurcada, da en contacto con el recto, contra el que termina, ramos musculares para el esfínter externo y el elevador; otros ramúsculos, más numerosos, atraviesan el aparato esfinteriano y vienen a esparcirse en la submucosa del conducto anal en una red muy tupida en conexión con la hemorroidal media y la superior.

Algunas colaterales la abandonan en su travesía de la fosa isquiorrectal y se pierden, muy delgadas, en la grasa fluente y mal vascularizada que la llena

**4.° Arteria sacra media.**—Abandona, frente a los dos últimos troncos sacros, algunos ramos finos a la cara posterior de la ampolla. Se anastomizan con las arterias hemorroidales.

**5.° Resumen.** — De todas estas arterias, únicamente la hemorroidal superior es la verdadera arteria del recto (Konstantinowitch); las otras no le están destinadas en propiedad y sólo son rectales accesoriamente. Sus territorios están repartidos así: la hemorroidal superior riega toda la túnica de la ampolla y, en la porción perineal, la mucosa exclusivamente. La musculatura del conducto anal recibe para su pared anterior ramos de la hemorroidal media y para su pared posterior los de la sacra media; lateralmente está vascularizada por la hemorroidal inferior (Konstantinowitch).

En el curso de este estudio hemos visto una tras otra las anastomosis que unen estos diversos sistemas vasculares entre sí. Estas anastomosis tienen no sólo una existencia anatómica, sino una existencia fisiológica real que permite a los diversos troncos de origen suplirse entre sí. Morestin ha demostrado que si se liga la mesentérica inferior no se observa en el recto (en el perro) más que un descenso transitorio de la temperatura; sólo dura algunas horas. Cuando se sacrifica el animal no se puede comprobar ningún signo de déficit circulatorio; las anastomosis extrarrectales entre la hemorroidal superior y la media, submucosas entre la hemorroidal media y la inferior, son, pues, suficientes, fenómeno fundamental que permite oponer este punto del territorio de la mesentérica inferior al territorio de la mesentérica superior, arteria anatómicamente provista de anastomosis pero fisiológicamente terminal.

Quénu, por otra parte, aislando la mesentérica inferior o inyectándola ha podido comprobar el paso fácil de la masa a la femoral por medio de la anastomosis de las hemorroidales; estos vasos y la mesentérica representan, pues, una vía de derivación eficaz en el caso de obliteración de la arteria ilíaca primitiva.

### B. — Venas

Las venas del recto difieren de las del colon, porque forman en el grosor de la capa celular un rico plexo conocido con el nombre de *plexo hemorroidal.*

**1.° Plexo hemorroidal.** — Este plexo ocupa toda la altura del recto, pero está particularmente desarrollado en su parte inferior. Si se examina esta parte inferior del recto después de una buena inyección de la vena mesentérica inferior (figura 525), se observa la existencia, un poco por encima del ano, a la altura de las válvulas semilunares, de un sistema de pequeñas cavidades venosas en forma de ampollas, que ocupan, a la manera de una corona irregular, todo el contorno del intestino. Estas ampollas venosas varían ordinariamente, en cuanto a su volumen, desde el tamaño de un grano de mijo al de un guisante grande. Son almorranas en su comienzo: faltan en el recién nacido, contrariamente a lo que dicen algunos autores, pero se hallan constantemente en el adulto y en el viejo.

Fig. 525

Venas de la porción anal del recto (inyección con la masa de Teichmann, aplicada por la mesentérica inferior).

1, piel del perineo. — 2, porción del recto desprovista de su mucosa. — 3, porción del recto cubierta de la mucosa.—4, orificio anal. — 5, plexo venoso hemorroidal. — 6, capa muscular del recto. — 7, 7, 7, tres anastomosis subesfinterianas.—8, 8, dos anastomosis transesfinterianas. — 9, 9, dos anastomosis suprasfinterianas.

**2.° Venas hemorroidales superiores.** — Las ampollas venosas del recto dan origen por arriba a unos ramúsculos ascendentes, de dirección más o menos flexuosa, que se unen entre sí para formar troncos cada vez más voluminosos. Estos troncos se hallan situados al principio por debajo de la mucosa. Llegados a 8 ó 10 centímetros por encima del ano, perforan la túnica muscular y, corriendo desde entonces por las partes laterales y posteriores del recto, se dirigen hacia la extremidad superior de este órgano. Al mismo tiempo se engruesan por el concurso de cierto número de pequeños afluentes que, como ellos, han atravesado la túnica muscular, y, finalmente, desembocan en la vena mesentérica inferior, de la cual constituyen el origen. Las venas que acabamos de describir corresponden exactamente, como se ve, a las arterias hemorroidales superiores; por consiguiente, se las conoce con el nombre de *venas hemorroidales superiores*. Estas son las venas del recto propiamente dichas.

**3.° Venas hemorroidales inferiores.** — A este sistema, sistema principal, se añade un segundo sistema, menos importante, el *sistema perisfinteriano*, el cual, como su nombre indica, rodea completamente el músculo esfínter externo. Sus raicillas proceden a la vez de la porción anal de la mucosa, del esfínter interno, del esfínter externo y de la capa de fibras longitudinales que descienden entre los dos esfínteres.

Por otra parte, los ramos eferentes de este plexo se dirigen hacia fuera al hueco isquiorrectal y van a desembocar, por uno o dos troncos, en la vena pudenda

interna: estos troncos, que son satélites de las arterias hemorroidales inferiores, constituyen las *venas hemorroidales inferiores*.

A estas venas hemorroidales inferiores van a parar todavía algunas venillas procedentes de la red cutánea que rodea el ano. Pero no todas las venas de la red cutánea van a parar a las hemorroidales inferiores: como ha demostrado recientemente Quénu, esta red envía también finos ramos a la red subcutánea de la región coccígea, como asimismo a la red superficial del escroto y a la cara interna del muslo.

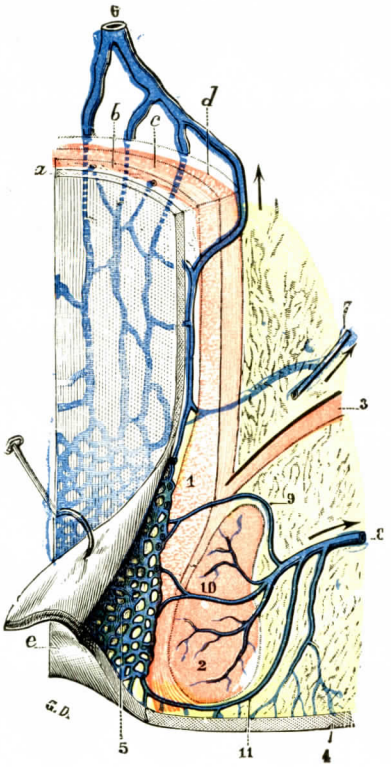


Fig. 526

Figura esquemática que representa, en un corte longitudinal, la circulación venosa de la porción anal del recto.

*a*, mucosa. — *b*, submucosa. — *c*, fibras musculares circulares. — *d*, fibras musculares longitudinales. — *e*, orificio anal.

1, esfínter interno. — 2, esfínter externo. — 3, músculo elevador del ano. — 4, piel del perineo. — 5, plexo hemorroidal. — 6, vena hemorroidal superior. — 7, vena hemorroidal media. — 8, vena hemorroidal inferior. — 9, anastomosis suprasfinterianas. — 10, anastomosis transesfinterianas. — 11, anastomosis subesfinterianas.

**4.° Venas hemorroidales medias.** — Entre las venas hemorroidales superiores y las venas hemorroidales inferiores se hallan las venas hemorroidales medias. Estas venas se originan principalmente, no del recto, sino de los órganos próximos: de la vejiga, de las vesículas seminales y de la próstata en el hombre; del útero y de la vagina en la mujer. El mismo recto sólo les proporciona algunas ramas, que proceden de la parte inferior de la ampolla, inmediatamente por encima del elevador (fig. 526, 7). Por lo demás, estas ramas de origen rectal pueden faltar por completo. La vena hemorroidal media va a parar, como se sabe, a la hipogástrica.

**5.° Resumen.** — En resumen, el recto se desembaraza de su sangre venosa (prescindiendo de la hemorroidal media, que sólo tiene pequeñísima importancia) por numerosos vasos, dispuestos en dos sistemas: 1.°, un *sistema ascendente*, formado por las venas hemorroidales superiores; 2.°, un *sistema transversal*, constituído por las venas hemorroidales inferiores. Las hemorroidales inferiores, que se originan en la región de los esfínteres, van a parar a la vena pudenda interna y, de allí, a la hipogástrica y a la vena cava inferior. Las hemorroidales superiores, que recogen la sangre de todas las demás porciones del recto, van a la vena mesentérica inferior, que, como es sabido, es uno de los principales aferentes de la vena porta.

**6.° Anastomosis entre el sistema superior o ascendente y el sistema inferior o transversal.** — Debemos añadir que los dos territorios de las venas hemorroidales superiores y de las venas hemorroidales inferiores no se hallan aislados. Comunican entre sí a nivel de la porción anal del recto por medio de unas anastomosis transversales que, partiendo de la red submucosa, alcanzan la red peresfinteriana. Estas anastomosis, muy numerosas, son de tres clases (fig. 526): las unas, *anastomosis suprasfinterianas*, pasan a través de los esfínteres interno y externo, y las últimas, *anastomosis subesfinterianas*, rodean de dentro a fuera

el borde inferior del esfínter externo y, sin atravesar ningún fascículo muscular, van a desaguar en las hemorroidales inferiores o en sus afluentes. QUÉNU hace notar con razón que todos estos ramos anastomóticos no se inyectan bien sino por la vena mesentérica inferior; en efecto, raras veces se llega a poder llenar la red submucosa impeliendo una inyección por la vena dorsal del pene o por cualquier otro afluente de las venas pudendas internas. Este doble hecho nos autoriza a deducir que las anastomosis en cuestión están muy probablemente provistas de aparatos valvulares y que estos aparatos están dispuestos de tal modo que, permitiendo el libre paso de la sangre de las hemorroidales superiores a las hemorroidales inferiores, se oponen más o menos a la circulación en sentido inverso.

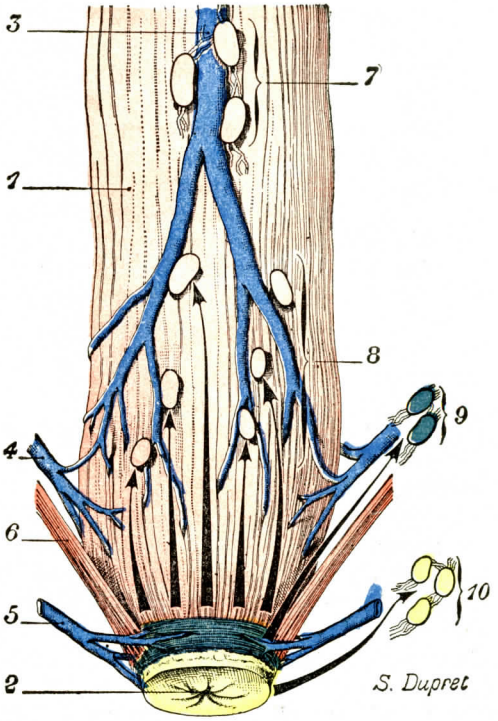


FIG. 527

Linfáticos del recto.

1, recto, vista posterior. — 2, ano. — 3, vena hemorroidal superior. — 4, vena hemorroidal media. — 5, vena hemorroidal inferior. — 6, elevador del ano. — 7, ganglios mesentéricos inferiores. — 8, ganglios anorrectales, que reciben los linfáticos de la zona superior del recto (*en rojo*). — 9, ganglios hipogástricos, que reciben los linfáticos de la zona media (*en verde*). — 10, ganglios inguinales superficiales, que reciben los linfáticos de la zona inferior (*en amarillo*).

C. — LINFÁTICOS

**1.° Redes de origen.** — Los linfáticos de la porción ampollar están situados en la mucosa y en la submucosa. Los de la región perineal son igualmente mucosos y submucosos; hay que añadir la red cutánea del ano.

**2.° Vasos eferentes. Ganglios.**—Los linfáticos eferentes atraviesan lo musculosa, reunidos con los vasos mal conocidos de esta túnica, y se agrupan en pedículos. La disposición de los pedículos linfáticos del recto está calcada en la de los pedículos vasculares.

a) *Pedículo inferior.* — Par, comprende los colectores de la mitad correspondiente del ano, o sea de dos a cinco troncos.

Unos, *extrapélvicos* en su origen, situados debajo de la piel de la región perineal posterior, llegan al surco génitocrural, a la cara interna del muslo y al *grupo ganglionar del triángulo de Scarpa* (ganglios del cuadrante súperointerno de QUÉNU o de los cuadrantes internos, raramente los demás). Otros, *intrapélvicos*, negados por GEROTA, estudiados por FREY y LUSCHKA, por VILLEMIN, HUARD y MONTANGÉ (Burdeos, 1925), llegan, a lo largo de los ramos anales de las arterias sacras laterales y medias, a los *ganglios sacros laterales* y, más allá, a los *ganglios del promontorio*. Algunos, según CUNÉO y MARCILLE, van a los *ganglios ilíacos externos;* son inconstantes.

b) *Pedículo medio.* — Ocupando el espacio pelvirrectal superior, termina por sus troncos principales en los *ganglios pelviparietales hipogástricos*.

Algunas satélites de los vasos sacros laterales (VILLEMIN, HUARD y MONTAGNÉ) llegan a los *ganglios ciáticos primitivos* o del *promontorio*.

c) *Pedículo superior.* — Se le llama pedículo *abdominal* por oposición a los precedentes, que se pueden denominar pedículos *perineopelviparietales.*

Los troncos son satélites de la arteria hemorroidal superior y de la mesentérica inferior. Se reúnen detrás de la ampolla en la separación de las dos hemorroidales y se fusionan. En la unión de algunos de ellos se encuentran *ganglios pararrectales.*

Su destino varía: unos, *cortos,* los más numerosos, terminan en los *ganglios de la horquilla de la hemorroidal superior,* verdadero hilio linfático del recto (MONDOR); los eferentes de estos ganglios se detienen en un *grupo ganglionar en la anastomosis de Südek* (ganglios mixtos, que pertenecen a la vez al recto y al sigmoide); de aquí se dirigen hacia los *ganglios del vértice del mesosigmoide,* relevo ganglionar fundamental, agrupando igualmente en la proximidad de la expansión de la mesentérica inferior los linfáticos del sigmoide y del colon descendente.

Otros, *medios,* suben por la raíz primitiva del mesosigmoide y terminan en uno o algunos *ganglios situados debajo del origen de la última sigmoidea.*

Por último, ciertos linfáticos *largos,* comprendidos igualmente en la raíz del mesosigmoide, van directamente al *grupo ganglionar rectosigmoidocólico.*

Como hacen observar VILLEMIN, HUARD y MONTAGNÉ, los troncos del pedículo abdominal terminan en barreras ganglionares escalonadas a lo largo del tronco arterial hemorroidal superior y de la mesentérica inferior. En los ganglios de la horquilla hemorroidal terminan los colectores cortos; en los ganglios sigmoideos subyacentes al origen de la última de las sigmoideas, los medios; en los ganglios rectosigmoideos cólicos, los largos.

Los linfáticos del recto no dejan de contraer *relaciones con los territorios próximos.* Se han descubierto algunas conexiones con los linfáticos de los elevadores.

VILLEMIN, inyectando los linfáticos del *recto,* pudo inyectar al mismo tiempo un tronco *vesical.* Son interesantes las conexiones con los *linfáticos de la pared posterior de la vagina y con los de la próstata* (propagación de los cánceres del recto a la próstata, la vagina o viceversa). Dichas conexiones se han negado, pero REINHOLD las ha evidenciado. Los linfáticos inferiores de la próstata emiten algunos eferentes que, siguiendo el borde inferior de la aponeurosis de Denonvilliers, son satélites del músculo rectouretral y se fusionan con los linfáticos anteriores de la ampolla. Linfáticos prostáticos posteriores llegan a las láminas láterorrectales y se reúnen con el pedículo rectal medio, así como algunos vasos linfáticos láteroprostáticos.

## D. — NERVIOS

Los nervios del recto proceden de dos orígenes: del plexo sacro y del sistema órganovegetativo.

**1.° Nervios medulares.** — Estos nervios provienen del plexo sacro y más particularmente del segundo y cuarto pares sacros. Aparecen, pues, como ramas colaterales de la parte del plexo a la que hemos dado el nombre de *plexo pudendo.* Algunos también proceden del plexo coccígeo, es decir, del quinto sacro.

Estos nervios de trayecto directo, y con el término *directo* queremos indicar que no contraen ninguna anastomosis con los nervios simpáticos, son relativamente poco numerosos, en número de sólo dos o tres filetes delgados a cada lado. Avanzan por el espesor de la vaina y penetran en las caras laterales y posterior de la ampolla rectal, más o menos satélites de las ramas de división de la hemorroidal superior. Suministran ramos a la musculosa y terminan en la mucosa.

La región anal recibe un nervio importante, el *nervio hemorroidal inferior* o *nervio anal*, llamado también *nervio esfinteriano medio* (Quénu y Hartmann). Este nervio, cuyas fibras provienen de la tercera y de la cuarta sacras, nace ora aisladamente, ora por dos raíces; hasta puede aparecer como un ramo colateral del nervio pudendo interno. Sale de la escotadura ciática mayor por dentro de todos

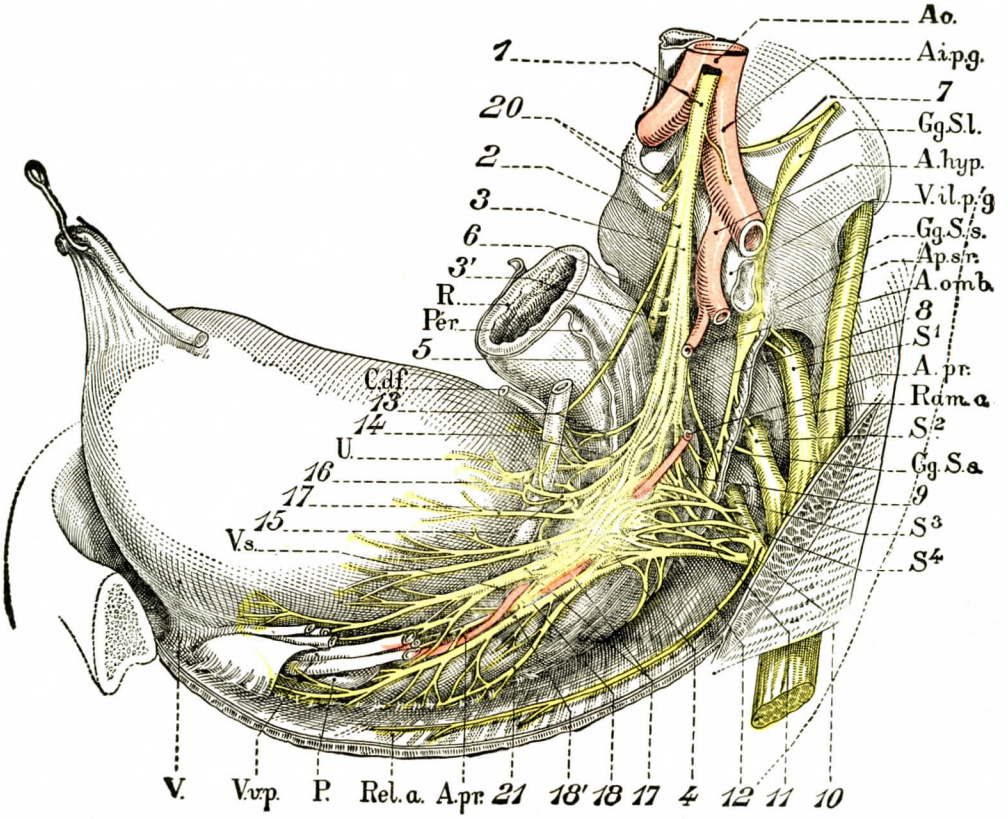


Fig. 528

Plexo hipogástrico izquierdo en el hombre. Cara interna (Latarjet y Bonnet).

Ao., aorta. — Ap. sr., aponeurosis sacrogenital. — A. hyp., arteria hipogástrica. — A. i. p. g., arteria iliaca primitiva izquierda. — A. omb., arteria umbilical seccionada. — A. pr., arteria prostática. — C. df., conducto deferente. — Gg. S. l., ganglio simpático lumbar. — Gg. S. s., ganglio simpático sacro. — Pér., peritoneo. — P, próstata. — Ram. c., ramos comunicantes. — R, recto. — Rel. a., elevador del ano. — $S^1$, $S^2$, $S^3$, $S^4$, primera, segunda, tercera, cuarta sacras. — U. uréter. — V. v. p., vasos vésicoprostáticos. — V. il. p. g., vena iliaca primitiva izquierda. — V. s., vesícula seminal. — V, vejiga.

1, plexo lumboaórtico. — 2, nervio presacro. — 3, 3', nervios hipogástricos. — 4, ganglios hipogástricos. — 5, nervio ureteral principal. — 6, anastomosis transversales entre los nervios hipogástricos. — 7, anastomosis superiores del simpático. — 8, anastomosis medianas del simpático. — 9, anastomosis con la tercera sacra. — 10, anastomosis con la cuarta sacra. — 11, anastomosis con la unión de la tercera y la cuarta sacras. — 12, nervio del elevador. — 13, nervio deferencial. — 14, nervio uréterovesical interno. — 15, nervio uréterovesical externo. — 16, asa nerviosa pleural. — 17, nervios laterales de la vejiga. — 18, 18', nervios prostáticos principales. — 20, nervios destinados al colon sigmoideo. — 21, nervios del recto.

los órganos que pasan por ésta y penetra en la fosa isquiorrectal pasando por la escotadura ciática menor. Camina por dentro y por delante, en medio de la grasa del compartimiento, y llega al esfínter del ano después de haberse dividido en dos o tres ramas. Algunos de estos ramos llegan a la piel de la parte posterior de la región anal, y ciertos filetes se anastomizan con filetes del nervio perineal superficial.

El *nervio esfinteriano accesorio* (MORESTIN), denominado también *nervio esfinteriano posterior* (QUÉNU y HARTMANN), proviene de la cuarta raíz sacra y llega a la parte posterior del esfínter externo después de haber perforado el elevador.

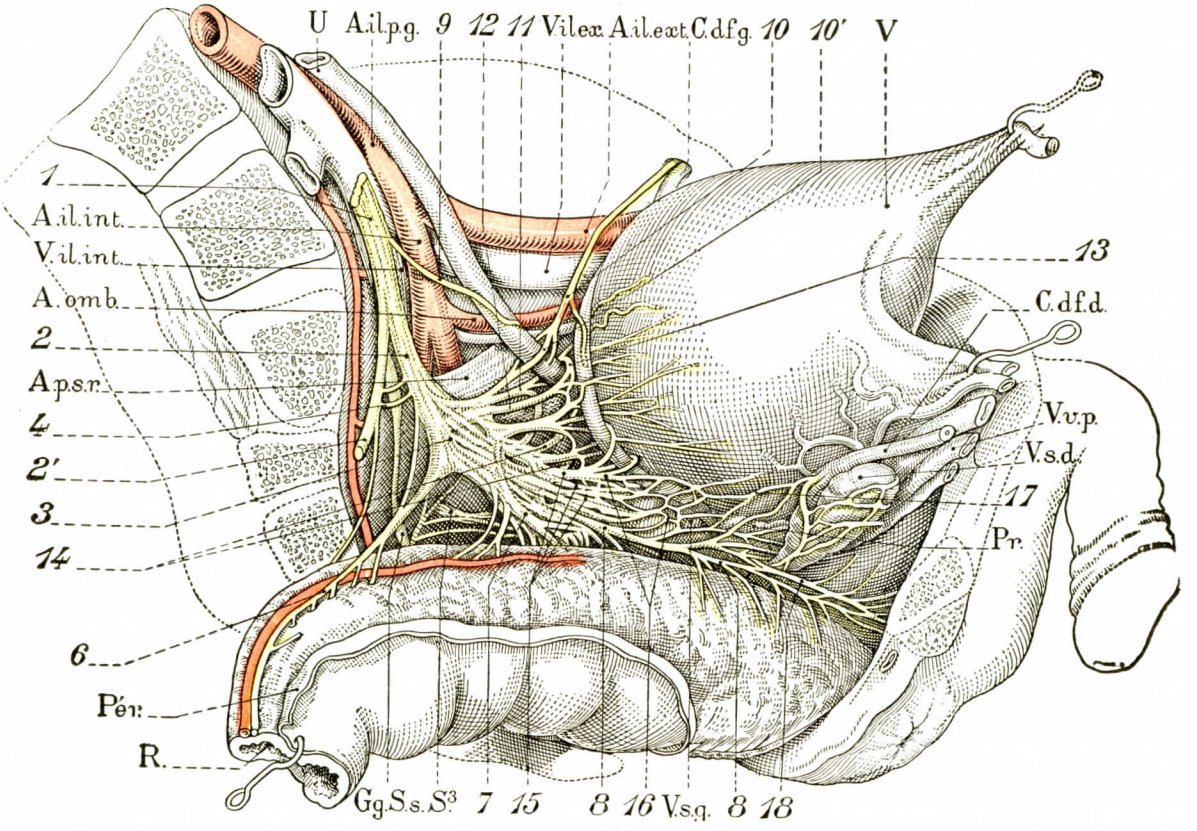


FIG. 529

Plexo hipogástrico izquierdo en el hombre. Cara externa (LATARJET y BONNET).

Ap. s. r., aponeurosis sacra rectal. — A. il. ex., arteria ilíaca externa. — A. il. int., arteria ilíaca interna. — A. il. p., arteria ilíaca primitiva. — A. omb., arteria umbilical. — C. df. d., conducto deferente derecho. — C. df. g., conducto deferente izquierdo. — Gg. S. s., ganglios simpáticos sacros. — Per., peritoneo rectal. — Pr., próstata. — R., recto. — S³, tercera rama sacra. — U, uréter. — V, vejiga. — V. il. ex., vena ilíaca externa. — V. il. int., vena ilíaca interna. — V. v. p., vasos vésicoprostáticos. — V. s. d., vesícula seminal derecha. — V. s. g., vesícula seminal izquierda.

1, nervio presacro. — 2, nervio hipogástrico izquierdo. — 2', nervio hipogástrico derecho. — 3, ganglio hipogástrico. — 4, anastomosis transversales entre los nervios hipogástricos. — 5, anastomosis medias del simpático. — 6, nervios superiores del recto. — 7, nervios medios del recto. — 8, nervios inferiores del recto. — 9, nervio principal del uréter. — 10, nervio deferencial. — 10', asa nerviosa periureteral. — 11, nervio uréterovesical externo. — 12, nervio uréterovesical interno. — 13, asa nerviosa preureteral. — 14, 14, nervios laterales de la vejiga. — 15, 15, 15, nervios del plexo seminal. — 16, 16', ganglios seminales. — 17, anastomosis entre los dos plexos seminales. — 18, nervio prostático y probablemente uretral.

**2.° Nervios órganovegetativos.** — Los nervios del recto que provienen de los nervios hipogástricos y del ganglio hipogástrico pueden dividirse en tres grupos (LATARJET y BONNET): a) *nervios superiores del recto;* b) *nervios medios;* c) *nervios inferiores.*

a) *Nervios superiores.* — Nacen del nervio hipogástrico (fig. 529, 6) y del ángulo pósteroinferior del ganglio por dos ramas distintas que se fusionan pronto en un tronco común. Este llega a la cara posterior del recto, se anastomiza con el nervio similar del lado opuesto y viene a aplicarse a los vasos hemorroidales su-

periores o se une con ramos nacidos del nervio presacro. Más abajo se reúne con los nervios medios. Así se constituye un arco nervioso ininterrumpido del que parten colaterales, arco que recuerda la disposición vascular en sus relaciones y su distribución.

b) *Nervios medios del recto* (figs. 523 y 529). — Proceden del borde inferior y de la cara interna del ganglio. Numerosos y cortos, se sumergen rápidamente en el espesor de las túnicas rectales cubiertas por el manguito céluloadiposo grueso de la vaina perirrectal.

c) *Nervios inferiores del recto* (fig. 529). — Estos ramos proceden de la parte anterior e inferior del ganglio: unos son muy visibles en el lado interno, y entre éstos se distingue un ramo voluminoso que sigue la cara ánterolateral del recto, entre este órgano y la vesícula seminal situada por delante. Esta larga rama desaparece en las túnicas intestinales en el punto en que el recto atraviesa el suelo pélvico. En su trayecto, esta rama nerviosa se anastomiza con una rama vesicular y envía ramos a la cara posterior de la próstata.

En la cara externa del ganglio hipogástrico, cerca del borde inferior, nace una segunda rama que parece continuarse por detrás con una rama anastomótica procedente del plexo sacro. Se dirige de atrás a delante, sigue la cara arterial del recto, en contacto con el suelo pélvico, y luego desaparece en el órgano donde se ramifica (fig. 529).

El recto pélvico recibe además en su parte inferior ramos secundarios procedentes de los nervios destinados más especialmente a la próstata.

Recordemos que la lámina nerviosa hipogástrica recibe de los nervios sacros anastomosis múltiples que, por consiguiente, aportan a los nervios órganovegetativos fibras medulares. Desde el punto de vista funcional, ignoramos todavía la parte que corresponde a estos diferentes elementos. Se concibe que las lesiones de la pelvis que alcanzan el ganglio hipogástrico o el plexo sacro tengan repercusión sobre el funcionamiento rectal. Se comprende igualmente por qué las operaciones nerviosas (resección del nervio esplácnico o de la cadena simpática lumbar) para la cura del megacolon no tengan efecto sobre el megarrecto, pues la inervación del recto conserva una individualidad completa. Se sabe también que las lesiones rectales repercuten a su vez en los órganos pélvicos. Vejiga, próstata, vesículas seminales, útero y recto tienen una inervación cuyos orígenes son comunes.

## ARTICULO X

## ANO

Teóricamente, el ano es un simple orificio en que termina por su parte inferior el tubo digestivo, del mismo modo que el orificio bucal lo termina por su parte superior. En anatomía aplicada se añaden a este orificio algunas partes que, sin pertenecerle propiamente, le son inmediatos: *por arriba*, la parte más inferior del recto, que lo precede, y *por abajo*, la zona cutánea que le subsigue y lo rodea. Comprendido así, el ano se convierte en un verdadero conducto de 15 a 20 milímetros de longitud o, según ya se ha dicho, en una especie de hilera a través de la cual son como expremidas, durante la defecación, las heces acumuladas en la ampolla rectal.

**1.° Situación y relaciones.** — El orificio terminal del conducto alimentario, como su orificio inicial, ocupa la línea media. Se abre en el perineo posterior (figura 530, 1), un poco por delante del cóccix y en el fondo del surco longitudinal que separa las dos nalgas.

Su situación es algo diferente en el hombre y en la mujer. En el hombre se halla inmediatamente detrás de la línea biisquiática, a 20 ó 25 milímetros de la punta del cóccix. En la mujer corresponde a la misma línea y está separado del cóccix por un intervalo de 23 a 30 milímetros. El ano es, pues, más anterior en la mujer que en el hombre; y, por otra parte, en la mayoría de los casos es un poco más superficial. En uno y otro sexo se dirige oblicuamente de arriba abajo y de delante atrás.

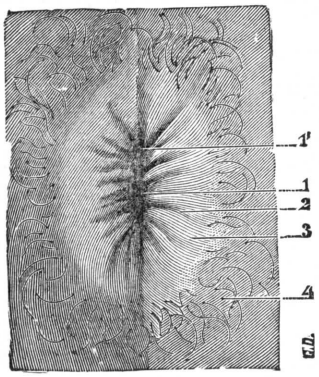


FIG. 530

Ano visto de frente, estando separadas las dos nalgas.

1, orificio anal, con 1' y 2, sus pliegues radiados.—3, zona cutánea lisa de las márgenes del ano.—4, piel y pelos del perineo.

Desde el punto de vista de sus relaciones, el ano corresponde: 1.°, por los lados, al músculo esfínter externo, a las fosas isquiorrectales y a los elevadores del ano; 2.°, por detrás, al rafe anococcígeo y a los fascículos musculares que en él se insertan; 3.°, por delante, a la uretra en el hombre y a la vagina en la mujer.

**2.° Límites.** — Los límites de la región del ano están faltos de exactitud, lo que explica las divergencias de los autores respecto de este punto.

α) *Por arriba*, daremos como límite del ano una línea circular, irregularmente sinuosa, que pasa por el borde libre de las válvulas semilunares (véase *Recto*). Designaremos esta línea con el nombre de *línea anorrectal*, denominación que recuerda perfectamente que constituye el límite de separación




FIG. 531

Ano incidido longitudinalmente por su parte anterior y desplegado en sentido transversal.

1, válvulas semilunares. — 2, columnas de Morgagni. — 3, línea correspondiente al orificio anal. — 4, línea anorrectal. — 5, línea anoperineal. — 6, región del ano. — 7, perineo. — 8, zona intermedia entre la mucosa rectal y el revestimiento cutáneo del ano. — 9, línea de separación entre la zona intermedia y la mucosa rectal. — 10, mucosa rectal.

entre el recto y el ano (no debe confundirse con la línea anorrectal de Herrmann, que está situada 8 ó 9 milímetros más arriba). Nuestra línea anorrectal corresponde

muy probablemente al tabique anal que, en el feto, separa el recto de la piel, el entodermo del ectodermo.

β) *Por abajo,* por el lado del perineo, el ano está limitado por una segunda línea, igualmente circular, que corresponde al punto en que el revestimiento cutáneo del ano se continúa con la piel de la región perineal. Esta línea, que denominaremos *línea anoperineal* (línea que separa el ano del perineo), es muy difícil de determinar, ya que la fusión de la piel modificada del ano con la piel del perineo se efectúa por transición insensible. Generalmente se admite que está situada 12-15 milímetros por debajo del orificio anal y 15-20 milímetros por debajo de la línea anorrectal.

En resumen, el ano se halla comprendido entre dos planos paralelos: el primero pasa por la línea anorrectal y lo separa del recto, y el segundo pasa por la línea anoperineal y lo separa del perineo. Su altura, según ya hemos dicho anteriormente, varía de 15 a 20 milímetros.

**3.° Conformación exterior e interior.** — Visto exteriormente, el orificio anal tiene una forma circular, cuando está dilatado, ya sea por el paso del cilindro fecal, ya sea por la introducción de un cuerpo extraño (el espéculo anal, por ejemplo). En estado de reposo, es decir, fuera del acto de la defecación, está completamente cerrado y reducido, por consiguiente, a una pequeña hendidura ánteroposterior (fig. 530, 1), o también a un simple punto. De su contorno parten, radiando cierto número de pliegues, los *pliegues radiados del ano;* estos pliegues, que se exageran por la contracción del esfínter, se borran completamente por la dilatación del orificio.

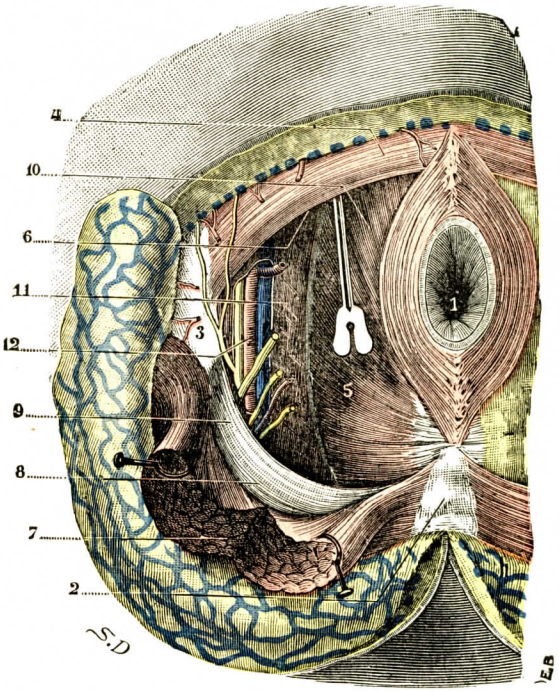


Fig. 532

El hueco isquiorrectal y los vasos y nervios pudendos internos (T.-J.).

1, ano. — 2, cóccix. — 3, isquion. — 4, transverso superficial. — 5, hueco isquiorrectal. — 6, su prolongación anterior, en la cual se halla introducida una sonda acanalada. — 7, glúteo mayor, incidido y erinado para dejar a la vista la prolongación posterior (8). — 9, ligamento sacrociático mayor. — 10, elevador del ano, con el arcus tendineus a lo largo del borde superior del hueco isquiorrectal. — 11, obturador interno. — 12, vasos y nervios pudendos internos.

La piel que rodea el orificio anal ha recibido el nombre de *margen del ano.* Difiere de la piel de las demás regiones en que es más delgada y más colorada y en que se halla constantemente húmeda y está desprovista de pelos. Estos sólo aparecen en las cercanías de la línea anoperineal, y generalmente se hallan más desarrollados en el hombre que en la mujer.

Si ahora incidimos longitudinalmente el recto siguiendo su línea media anterior y lo colocamos sobre una planchuela de corcho (fig. 539), observaremos, primero, que la línea circular correspondiente al orificio anal no está claramente marcada, y es que, en efecto, la zona cutánea, delgada y lisa, que hemos hallado al principio por encima del orificio anal, se continúa sin línea de demarcación

hasta las válvulas semilunares. Por el contrario, vemos muy distintamente las válvulas semilunares, con su cavidad superior en forma de nido de paloma y las columnillas *(columnas de Morgagni)* que las rebasan; pero ya nos hallamos en pleno recto.

Por encima de las válvulas semilunares y en el intervalo de las columnas de Morgagni, el recto tiene un revestimiento que difiere mucho, tanto por su aspecto exterior como por su estructura, del revestimiento cutáneo de la región anal. En efecto, tiene todos los caracteres de una mucosa. Es de observar, sin embargo, que esto no es todavía la mucosa rectal, sino una zona de transición entre la piel, que está por debajo, y la mucosa verdadera, que comienza a 8 ó 9 milímetros por encima de las válvulas semilunares. A esta zona de transición la designaremos con el nombre de *zona intermedia* o *zona mucosa supraanal.* Es la *mucosa anal de Herrmann,* denominación que nos parece defectuosa por el hecho de que la zona en cuestión no se halla en el ano, sino encima del mismo y, por consiguiente, forma decididamente parte del recto.

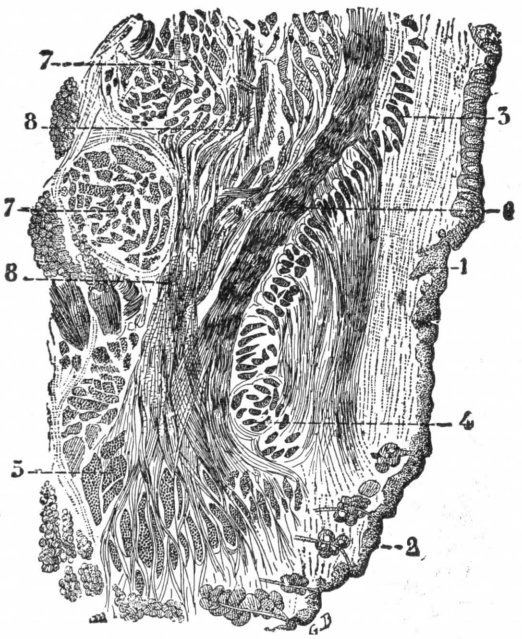


FIG. 533

Corte frontal de la región anal esquema sacado de una figura de Roux).

1, mucosa rectal.—2, piel del ano.—3, fibras circulares del recto. — 4, esfínter interno. — 5, esfínter externo. — 6, fibras longitudinales del recto.—7, capa externa del elevador del ano. — 8, capa interna de este mismo músculo, formada por unas fibras que a este nivel descienden hacia la piel del ano mezclándose con las fibras longitudinales del recto.

Conocida ya la situación exterior e interior del ano, veamos ahora cuál es su constitución anatómica.

**4.° Constitución anatómica.** — El conducto anal, considerado desde el punto de vista de su constitución anatómica, se compone esencialmente de un aparato muscular, tapizado interiormente por un revestimiento continuo, revestimiento que es una piel modificada.

*A.* APARATO MUSCULAR.—En la constitución del aparato muscular del ano concurren tres órdenes de fibras, a saber: 1.°, fibras lisas, que afectan una disposición circular y están situadas inmediatamente por fuera de la mucosa; éstas constituyen el *esfínter interno del ano;* 2.°, fibras estriadas, igualmente circulares, situadas por fuera de las precedentes y que forman en su conjunto un segundo esfínter, el *esfínter externo del ano;* 3.°, fibras lisas de dirección longitudinal, que descienden unas entre los dos esfínteres y las otras en el grosor mismo de uno o del otro de estos músculos, y que van a terminar en la cara profunda de la piel del ano. Estas tres clases de fibras se ven muy distintamente (fig. 533) en un corte longitudinal del recto perineal.

El esfínter interno, parte integrante de la túnica muscular del recto, ha sido descrito en el párrafo precedente al tratar del intestino grueso, y lo propio les acontece a las fibras longitudinales, que también son una dependencia de la túnica muscular del recto. No insistiremos ahora sobre esto. Recordemos solamente que estas últimas fibras se hallan reforzadas, en el recto perineal, por numerosos

fascículos de fibras, en parte lisas y en parte estriadas, que proceden del sacro cóccix *(músculo retractor del ano)* de la uretra *(músculo rectouretral)* y del elevador del ano. En cuanto al esfínter externo y al elevador, pertenecen a los músculos del perineo y se describirán más adelante al tratar del aparato urogenital (véase *Músculos del perineo)*.

Fisiológicamente, el esfínter interno y el esfínter externo, por su tonicidad, y en caso preciso por su contracción, cierran el orificio anal y se oponen de este modo a la salida continua e involuntaria de las materias contenidas en el recto. En lo referente al elevador, está generalmente admitido hoy, después de los trabajos anatómicos de HOLL y de ROUX, de LESSHART, etc., y de los trabajos experimentales de BUDGE y de MORESTIN: 1.°, que la parte externa de este músculo, no insertándose de ningún modo en la porción anal, no puede ejercer ninguna acción sobre el ano; 2.°, que solamente las porciones anterior *(levator ani proprius)* y posterior *(retractor ani)* obran sobre el orificio anal, que elevan en el instante de sus contracciones (véase *Músculos del perineo)*.

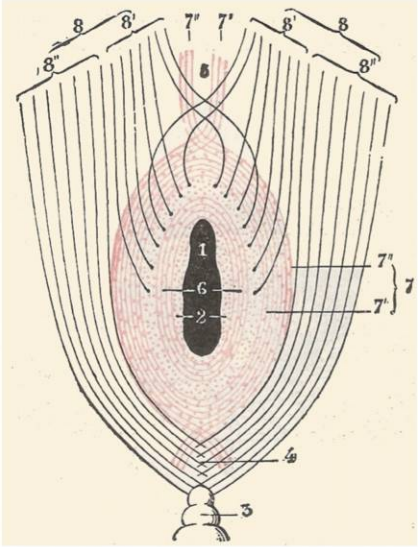


FIG. 534

Esquema que representa el aparato muscular del ano.

1, ano. — 2, revestimiento cutáneo. — 3, cóccix. — 4, rafe anococcígeo. — 5, rafe anobulbar. — 6, esfínter interno. — 7, esfínter externo, con: 7', sus fibras circulares; 7'', sus fibras cruzadas (la mayoría de inserción cutánea). — 8, elevador del ano, con: 8', su fascículo interno (*levator ani proprius*); 8'', su fascículo externo.

(Los puntos rojos colocados entre los esfínteres o sobre los mismos representan las inserciones cutáneas de las fibras longitudinales del recto.)

*B.* REVESTIMIENTO CUTÁNEO. — Considerado desde el punto de vista histológico, el revestimiento cutáneo del ano es una piel modificada, que difiere de la piel ordinaria en que es más delgada y más rica en papilas y en que está enteramente desprovista de pelos y de glándulas.

a) *Corion.* — El corion adquiere a nivel de la línea anorrectal, paulatinamente, los caracteres de la dermis verdadera. En su superficie externa se ven unas pequeñas elevaciones, que son papilas rudimentarias. Estas papilas son al principio muy raras y están repartidas desigualmente de modo que dejan entre sí espacios considerables en los cuales el corion es completamente liso. Aumentan en número y en dimensiones a medida que van alejándose del orificio anal. Según HERRMANN, a 12 ó 13 milímetros por debajo del borde libre de las válvulas semilunares, las papilas se parecen mucho, por su longitud y por su disposición, a las que se observan en el resto de la piel. Dos o tres milímetros más abajo se ven aparecer las primeras glándulas en forma de folículos sebáceos, que se abren en los folículos pilosos, todavía muy pequeños. Finalmente, pronto se presentan ciertas glándulas sudoríparas voluminosas, las *glándulas circumanales de Gay*, las cuales no difieren morfológicamente de las glándulas sudoríparas ordinarias (fig. 535).

b) *Epitelio.* — Por su parte, el epitelio se transforma gradualmente en epidermis verdadera, en el borde libre y en la parte interna de las válvulas semilunares. A 12 milímetros por debajo de la línea anorrectal, la capa basilar del cuerpo mucoso está perfectamente constituída y se carga de una cantidad notable de pigmento (HERRMANN).

*C.* Zona de transición entre el revestimiento cutáneo del ano y la mucosa digestiva, mucosa supraanal. — La zona de transición entre el revestimiento cutáneo del ano y la mucosa del recto se extiende desde la línea anorrectal (línea que pasa por el borde libre de las válvulas semilunares) hasta una segunda línea muy sinuosa, y por lo demás poco marcada, a nivel de la cual aparecen bruscamente los orificios glandulares de la mucosa rectal: ésta es la *mucosa anal de Herrmann*, denominación inexacta que hemos substituído nosotros por la de *mucosa supraanal* o *mucosa de transición*, más exacta en nuestra opinión (fig. 536). Esta mucosa supraanal, a la cual corresponden los huecos de las válvulas semilunares y las columnas de Morgagni, mide de 5 a 10 milímetros de altura. Histológicamente ofrece a nuestro estudio un *corion*, un *epitelio* y *glándulas*.

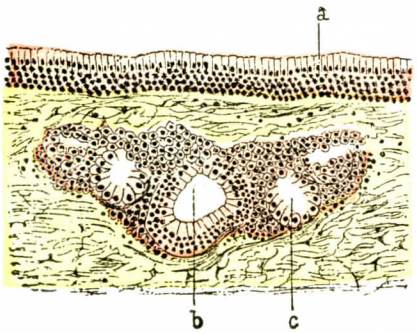


Fig. 535

Pequeña glándula en racimo de la mucosa anorrectal (según Herrmann).

*a*, epitelio cilíndrico estratificado de la mucosa. — *b*, conducto excretorio de la glándula, que tiene el mismo epitelio. — *c*, acino glandular, que tiene un epitelio especial.

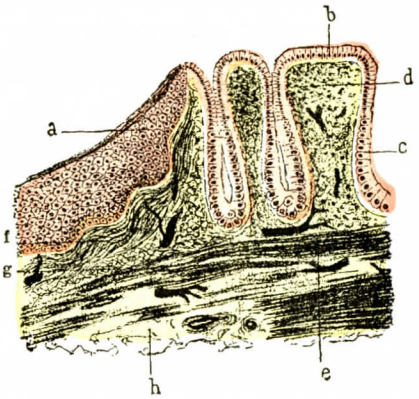


Fig. 536

Corte longitudinal de la zona anorrectal (según Herrmann).

*a*, epitelio poliédrico estratificado de la mucosa anorrectal. — *b*, epitelio cilíndrico de la mucosa del recto. — *c*, epitelio caliciforme de las glándulas del recto. — *d*, mucosa rectal. — *e*, muscularis mucosæ, que se prolonga para formar las columnas de Morgagni.—*f*, corion de la mucosa anorrectal, con *g*, su red elástica. — *h*, tejido celular submucoso.

**5.° Vasos y nervios.** — La circulación y la inervación del ano se confunden en gran parte con las del recto y las del perineo.

*A.* Arterias. — Las arterias del ano (fig. 537) proceden en su mayoría de la hemorroidal inferior, rama de la pudenda interna; son extraordinariamente numerosas, pero de muy pequeño calibre. Como ya hemos visto al estudiar el recto, se anastomizan constantemente, por una parte, con la terminación de la sacra media y, por otra, con las otras dos hemorroidales.

*B.* Venas. — Las venas del ano ya han sido descritas anteriormente al estudiar el recto (véase *Recto*).

*C.* Linfáticos. — Los linfáticos del ano han sido particularmente bien estudiados en 1893 por Quénu y en 1895 por Gerota.

Hemos visto ya anteriormente (véase *Recto*, pág. 535) que la porción superior de la región anal presentaba una red linfática de mallas apretadas, cuyos eferentes se dirigen en parte a los ganglios anorrectales y en parte (siguiendo el trayecto de la vena hemorroidal media) a los ganglios hipogástricos.

En cuanto a la porción inferior de la región, o sea la que corresponde al revestimiento cutáneo del ano, posee también una rica red linfática superficialmente situada en la dermis. Esta red comunica, por arriba, con la del recto, y por abajo, con la del peritoneo. Da origen, a derecha e izquierda, a gran número de tronquillos que, reuniéndose entre sí, se condensan a cada lado en tres o cuatro troncos. Estos troncos, dirigiéndose de atrás a delante y de dentro a fuera en el tejido celular subcutáneo, suben por la parte interna del muslo y, finalmente, van a parar a los ganglios superficiales del pliegue de la ingle. Quénu, en dieciséis preparaciones, los ha visto desaguar: en siete casos, en el grupo súperointerno; en cinco casos, en el grupo ínferointerno; en cuatro casos, en ambos grupos a la vez. Los trabajos de Gerota confirman estas conclusiones. Excepcionalmente los linfáticos del ano van a parar a los ganglios inguinales externos, es decir, a los ganglios situados por fuera de la desembocadura de la vena safena interna en la vena femoral.

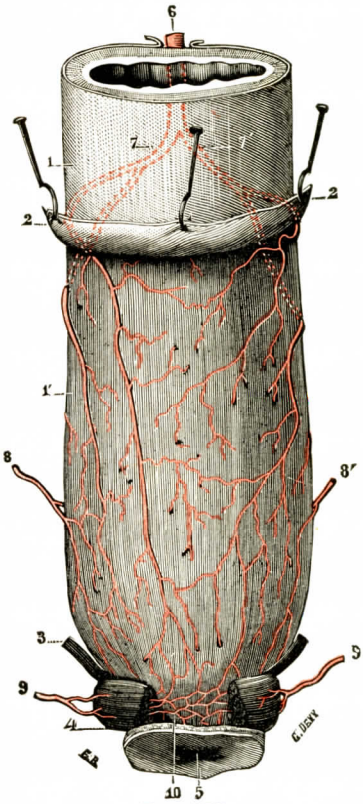


Fig. 537

Arterias del recto y del ano; cara anterior.

1 y 1', porción peritoneal y porción infraperitoneal del recto. — 2, peritoneo, levantado a nivel del fondo de saco vésicorrectal.—3, elevador del ano.—4, esfínter externo, resecado en su parte media.—5, ano. — 6, porción terminal de la mesentérica inferior. — 7, 7', arterias hemorroidales superiores. — 8, 8', arterias hemorroidales medias. — 9, 9', arterias hemorroidales inferiores. — 10, anastomosis subesfinterianas de estas diferentes arterias.

*D.* Nervios. — Los nervios del ano son muy numerosos, pero muy delgados. Proceden de dos orígenes: del *plexo sacro* y del *plexo hipogástrico.*

El plexo sacro suministra al ano el nervio hemorroidal o anal. Este nervio, que nace unas veces del plexo sacro y otras del nervio pudendo interno, se dirige hacia el ano y termina en él por dos clases de filetes: unos, *filetes sensitivos*, que se distribuyen por el revestimiento cutáneo, y otros, *filetes motores*, que se pierden en el esfínter externo.

Los filetes nerviosos del recto que proceden del plexo hipogástrico contienen igualmente *fibras motoras* y *fibras sensitivas:* las primeras están destinadas al esfínter interno y las segundas se pierden en la parte superior del revestimiento cutáneo. Pillet (1892) ha indicado la existencia, por debajo del revestimiento cutáneo del ano, de corpúsculos de Pacini, que están situados en el tejido celular subdérmico, unas veces aislados y otras reunidos en grupos de dos o tres.

CAPITULO II

# ANEXOS DEL TUBO DIGESTIVO

Con el título de *anexos* designaremos cierto número de glándulas que se desarrollan en el trayecto del tubo digestivo y vierten en su cavidad líquidos especiales, destinados a la elaboración de las substancias asimilables. Tales son: 1.°, las *glándulas salivales*, que se disponen en el contorno de la cavidad bucal y secretan la saliva; 2.°, el *hígado* y el *páncreas*, que ocupan la parte superior del abdomen y producen la bilis y el jugo pancreático.

## ARTICULO PRIMERO

## GLANDULAS SALIVALES

Los órganos glandulares anexos a la cavidad bucal, análogos en esto a las glándulas del ojo y a las glándulas cutáneas, no se muestran filogenéticamente sino cuando el animal pasa de la vida acuática a la vida terrestre. Primitivamente, se reduce su función a humedecer la mucosa bucal y evitar así su desecación; pero más tarde. a medida que el animal se eleva en organización, se diferencian a su vez con objeto de adaptarse a una nueva función, cual es la de secretar un fermento digestivo, la *saliva*.

Estas glándulas son de dos clases. Unas, muy pequeñas, se diseminan en el espesor de la mucosa o debajo de ella: con los diversos nombres de *glándulas labiales*, *glándulas molares*, *glándulas palatinas*, etc., han sido ya descritas al tratar de la boca y de la lengua. Las otras, mucho más voluminosas y más claramente diferenciadas, se disponen alrededor de la cavidad bucal a modo de herradura que se extiende de una articulación témporomaxilar a la otra, siguiendo con bastante regularidad la curvatura del maxilar inferior: son las *glándulas salivales propiamente dichas*. Estas están siempre situadas por fuera de la mucosa y se ponen en relación con la cavidad bucal por conductos excretorios con frecuencia muy largos. En número de seis, tres a cada lado (fig. 538), se distinguen, por su situación, en *parótidas*, *submaxilares* y *sublinguales*. Dedicaremos a cada una de ellas un párrafo especial.

### 1. — Glándula parótida

La glándula parótida, así denominada a causa de sus relaciones de vecindad con el conducto auditivo externo (de παρα, cerca, y ους, ωτος, oído), es la glán-

dula salival más voluminosa. Está situada detrás de la rama del maxilar inferior en una excavación profunda, que se designa, en anatomía topográfica, con el nombre de *compartimiento parotídeo*.

Después de estudiar la forma, coloración, volumen y peso de la glándula, describiremos el compartimiento parotídeo, sus relaciones y su constitución interior.

**1.° Forma.** — La glándula parótida llena el compartimiento parotídeo y se amolda exactamente a sus paredes, como lo haría la cera blanda que se hubiese

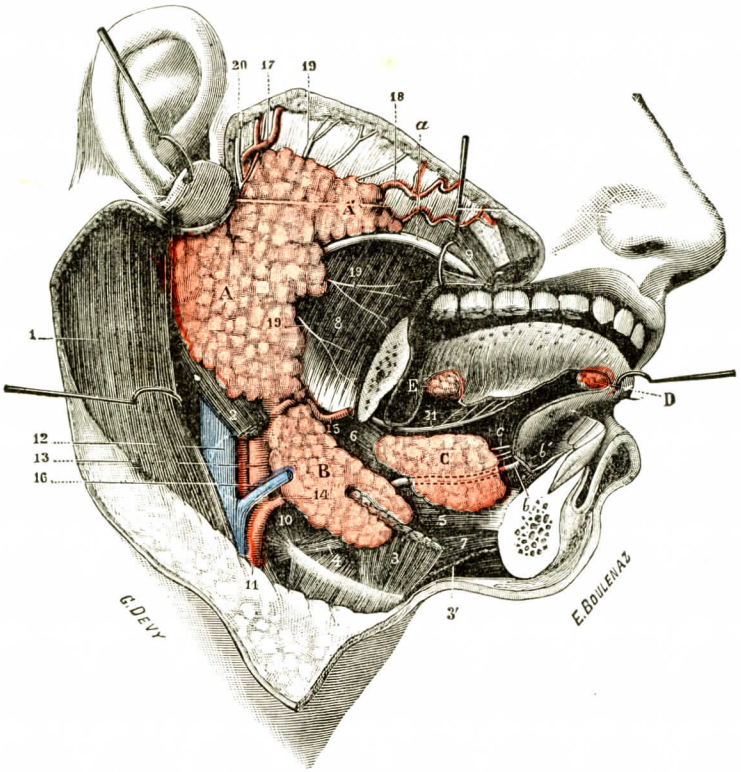


FIG. 538

Vista de conjunto de las glándulas salivales (lado derecho).

(El maxilar inferior ha sido resecado, en el lado derecho, desde la sínfisis hasta la rama ascendente.)

A, parótida, con A', su prolongación anterior. — B, glándula submaxilar. — C, glándula sublingual. — D, glándula de Nühn o de Blandin. — E, glándula de Weber.

*a*, conducto de Sténon. — *b*, conducto de Wharton, con *b'*, su orificio en el suelo de la boca. — *c*, conductos secretorios de la sublingual.

1, esternocleidomastoideo. — 2, vientre posterior del digástrico. — 3, 3', milohioideos derecho e izquierdo. — 4, hipogloso. — 5, geniogloso. — 6, faringogloso. — 7, geniohioideo. — 8, masetero. — 9, buccinador. — 10, constrictor medio de la faringe. — 11, arteria carótida primitiva. — 12, vena yugular interna. — 13, arteria carótida externa. — 14, arteria lingual. — 15, arteria facial. — 16, vena facial. — 17, arteria temporal superficial. — 18, arteria transversal de la cara. — 19, nervio facial. — 20, nervio auriculotemporal. — 21, nervio lingual algo desviado hacia arriba por efecto del cambio de posición de la lengua.

vertido en su interior. Reproduce, por consiguiente, con la mayor fidelidad la forma de este compartimiento, bastando decir que es muy irregular y, por lo tanto, difícilmente comparable a una forma geométrica determinada. Podemos, no obstante, para mayor comodidad en la descripción, considerarla como un prisma triangular con su eje mayor vertical, una de cuyas caras mirase hacia fuera, siendo las otras dos anterior y posterior.

Esta comparación con un prisma triangular no es por lo demás realmente valedera sino para la porción de la glándula comprendida entre el borde posterior de la rama ascendente del maxilar y el borde anterior del esternocleidomastoideo y que se hunde en profundidad hacia la faringe.

Muy a menudo la glándula rebasa estos límites y se extiende. Al lado de parótidas globulosas, se podría decir que existen parótidas planas, extendidas. Una prolongación anterior, que estudiaremos más adelante, se extiende sobre la mejilla.

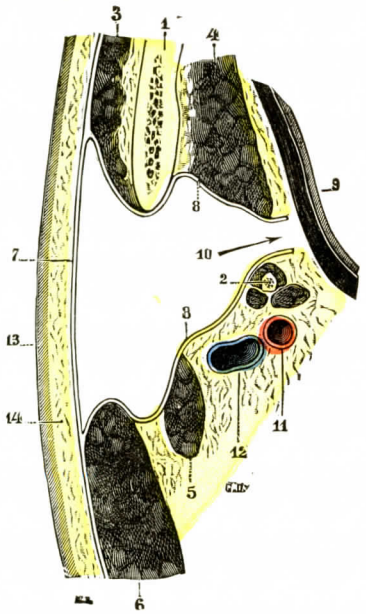


FIG. 539

Esquema del compartimiento parotídeo, visto en un corte horizontal (lado izquierdo, segmento inferior del corte).

1, rama ascendente del maxilar inferior. — 2, apófisis estiloides y músculos estíleos. — 3, masetero. — 4, pterigoideo interno. — 5, digástrico. — 6, esternocleidomastoideo. — 7, aponeurosis parotídea superficial. — 8, aponeurosis parotídea profunda. — 9, faringe. — 10, orificio faríngeo de la cápsula parotídea. — 11, carótida interna. — 12, yugular interna. — 13, piel. — 14, tejido celular subcutáneo.

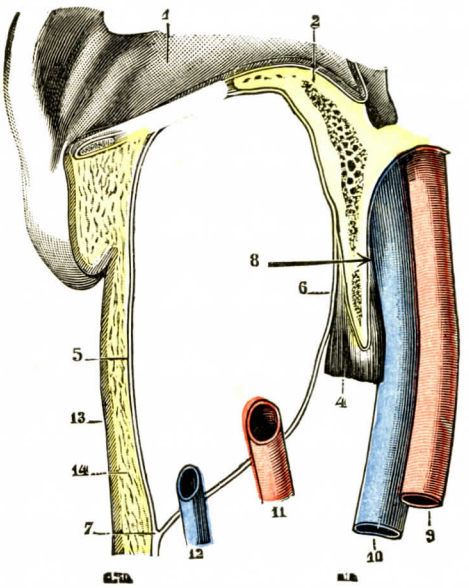


FIG. 540

Esquema del compartimiento parotídeo, visto en un corte vérticotransversal (lado izquierdo, segmento anterior del corte).

1, conducto auditivo externo. — 2, pared inferior del cráneo. — 3, apófisis estiloides. — 4, músculos estíleos. — 5, aponeurosis parotídea superficial. — 6, aponeurosis parotídea profunda. — 7, su fusión en la parte inferior de la cápsula. — 8, flecha que indica la situación del orificio faríngeo de la cápsula, el cual está situado en un plano anterior al corte. — 9, carótida interna. — 10, yugular interna. — 11, carótida externa. — 12, yugular externa. — 13, piel. — 14, tejido celular subcutáneo.

Por abajo, hacia la parte inferior, la parótida desciende a veces por debajo del ángulo del maxilar, invadiendo la cara anterior del esternocleidomastoideo.

Cuando la glándula se ha enucleado de su compartimiento, tiene la forma de una galleta irregular, cuyo espesor máximo, que corresponde a la parte posterior, no excede de un centímetro y medio.

**2.° Coloración.** — La glándula parótida tiene un color gris amarillento, que casi se confunde con el del tejido adiposo circunvecino. La masa glandular se distingue, no obstante, de la grasa, en que presenta un tinte más gris, es más consistente y más regularmente lobulada.

**3.° Volumen y peso.** — El volumen de la parótida varía mucho según los individuos. Según hace observar SAPPEY, comparando entre sí las que pertenecen a tipos extremos, se ve que las pequeñas serían a las más voluminosas como la cifra 1

es a la cifra 5. De los tres diámetros de la glándula, el diámetro vertical, el más considerable de los tres, se extiende desde la base de la apófisis estiloides hasta 10 ó 15 milímetros por debajo del ángulo de la mandíbula. En anchura, la parótida ocupa el intervalo comprendido entre la rama del maxilar y el esternocleidomastoideo. En profundidad, finalmente, se extiende desde la aponeurosis superficial hasta los lados de la faringe.

El peso medio de la parótida es de 25 a 30 gramos.

### A. — Compartimiento y aponeurosis parotídeos

El compartimiento anfractuoso que encierra la parótida (figs. 539 y 540) está circunscrito, en la mayor parte de su extensión, por una capa de tejido celular, generalmente muy tenue, pero que en ciertos puntos adquiere todos los caracteres de las láminas aponeuróticas: a esta capa celular, dispuesta alrededor de la glándula, se la designa en conjunto con el nombre de *aponeurosis parotídea*.

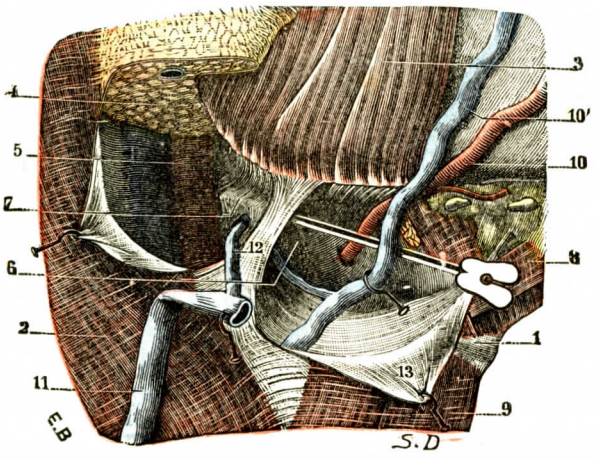


Fig. 541

Las dos cápsulas parotídea y submaxilar, con la lámina fibrosa (aponeurosis interglandular) que las separa.

1, hueso hioides. — 2, esternocleidomastoideo cubierto por su aponeurosis. — 3, masetero. — 4, parótida, cuya parte inferior ha sido extirpada. — 5, cápsula parotídea. — 6, cápsula submaxilar, vista después de la ablación de la glándula. — 7, lámina fibrosa (aponeurosis interglandular) que separa las dos cápsulas. — 8, vientre anterior del digástrico. — 9, músculos infrahioideos. — 10, 10', arteria y vena faciales. — 11, yugular externa. — 12, anastomosis que va de la yugular a la facial. — 13, aponeurosis cervical superficial.

**1.° Aponeurosis parotídea.** — La aponeurosis parotídea es, según la descripción clásica (véase *Aponeurosis del cuello)*, una dependencia de la aponeurosis cervical-superficial.

a) *Concepción clásica antigua.* — Si tomamos esta aponeurosis cervical superficial en su parte posterior en el momento en que abandona el borde anterior del esternocleidomastoideo y la seguimos desde aquí hacia la cara, vemos que se desdobla (figuras 539 y 540) y forma así dos hojas, una superficial y otra profunda. La *hoja superficial* (7), continuando la dirección de la aponeurosis que reviste la cara externa del esternocleidomastoideo, se dirige directamente hacia la cara, siguiendo la cara profunda de la piel. Una vez llegada a la cara se inserta sucesivamente: 1.°, por su parte inferior, en el ángulo del maxilar inferior; 2.°, por su parte media, en parte en el borde posterior de este hueso y en parte en la aponeurosis maseterina; 3.°, por su parte superior, en el borde inferior del arco cigomático. La *hoja profunda* (8), separándose de la precedente a nivel del borde anterior del esternocleidomastoideo, se dirige primero hacia la faringe. En esta primera parte de su trayecto reviste sucesivamente: 1.°, el vientre posterior del digástrico; 2.°, la apófisis estiloides y el ligamento estilohioideo, a los que se adhiere íntimamente; 3.°, los tres músculos que nacen de la apófisis estiloides (estilofaríngeo, estilogloso y estilohioideo), y que, con el nombre de *ramillete de Riolano*, descienden de esta apófisis hacia la faringe, la lengua y

el hueso hioides. Replegándose luego hacia delante y remontándose hacia las capas superficiales, esta hoja profunda cubre una parte de la cara posterior del músculo pterigoideo interno y llega luego al borde posterior de la rama del maxilar. En este punto vuelve a juntarse con la hoja superficial, ya directamente, ya por intermedio de la aponeurosis masetérica.

Existen, pues, en realidad dos aponeurosis parotídeas: una *superficial* y regularmente plana (7), que se extiende, por debajo de la piel, desde el borde ante-

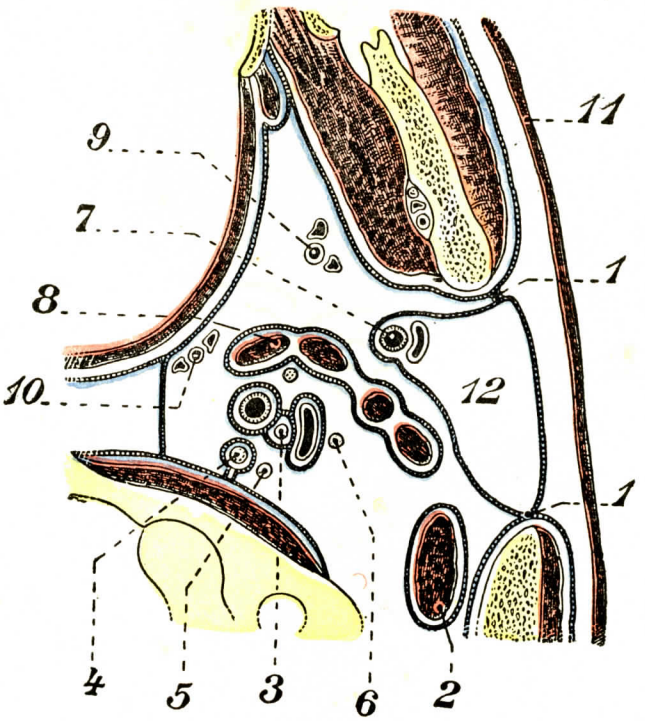


FIG. 542

Compartimiento parotídeo según la concepción clásica (esquema de TRUFFERT).

1, aponeurosis cervical superficial. — 2, músculo digástrico. — 3, vaina carotídea interna y nervio neumogástrico. — 4, ganglio cervical superior del simpático en la aponeurosis prevertebral. — 5, nervio hipogloso mayor. — 6, nervio espinal (rama externa). — 7, arteria carótida externa y vena yugular externa por fuera de ella. — 8, cortina estilea y nervio glosofaríngeo. — 9, vasos palatinos ascendentes. — 10, vasos faríngeos ascendentes. — 11, músculo cutáneo. — 12, compartimiento parotídeo en la aponeurosis cervical superficial desdoblada.

rior del esternocleidomastoideo a la región maseterina; otra *profunda* (8), curvada en forma de canal, asemejándose bastante a un semicilindro, cuya concavidad mira hacia la aponeurosis superficial y cuya convexidad confina con la faringe.

Acabamos de decir que las dos aponeurosis parotídeas se reúnen y se confunden en dos puntos: por detrás, a nivel del esternocleidomastoideo; por delante, a nivel de la rama del maxilar. Veamos ahora, para completar su descripción, cómo se comportan abajo y arriba, dicho de otro modo, a nivel de su borde superior y de su borde inferior. En la *parte inferior* (fig. 541), la aponeurosis profunda se junta del mismo modo a la aponeurosis superficial, a nivel del estrecho espacio que separa el esternocleidomastoideo del ángulo de la mandíbula. De esta unión (7) resulta una aponeurosis única, que desciende a la región suprahioidea y se desdoblará nueva-

mente, algo más abajo, para envolver la glándula submaxilar. A este nivel, la parte más inferior de la aponeurosis parotídea profunda separa una de otra (fig. 541) las dos glándulas vecinas: es el tabique *submáxiloparotídeo* o *interglandular*. Es el tabique *submaxilo* o, mejor *intermáxiloparotídeo*. Este tabique está constituído en realidad no solamente por la aponeurosis parotídea profunda, sino también por la cintilla maxilar tendida entre el borde posterior del maxilar y el esternocleidomastoideo y el ligamento estilomaxilar, arrastrando consigo una expansión de la

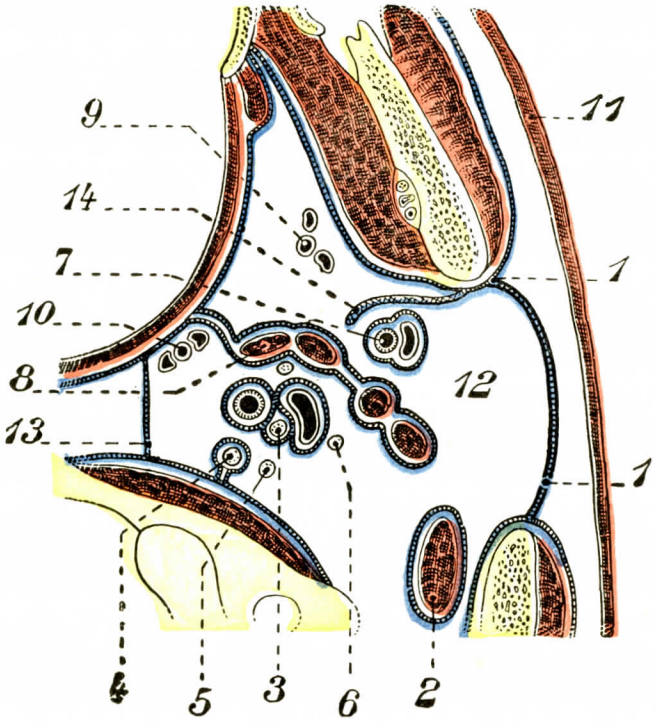


Fig. 543

Compartimiento parotídeo según Charpy. Igual nomenclatura general que en la figura 542 (esquema según Truffert).

12, compartimiento parotídeo entre la aponeurosis cervical superficial (1), por una parte, los perimisios de los músculos subyacentes (2 y 8), el ligamento esfenomaxilar (14) y la lámina sagital (13), por otra parte.

aponeurosis profunda de la parótida (Rouvière y Olivier). Este tabique intermáxiloparotídeo cierra bastante bien los dos compartimientos glandulares. Los tumores desarrollados en uno de los compartimientos quedan por mucho tiempo acantonados en él. *En la parte superior* (fig. 540), la aponeurosis parotídea superficial se fija al arco cigomático y a la porción fibrocartilaginosa del conducto auditivo externo. En cuanto a la aponeurosis parotídea profunda, después de haber tapizado, según hemos visto, la parte ánteroexterna de los músculos estíleos, se aplica a la base de la apófisis estiloides y se detiene aquí; en vez de curvarse hacia fuera para ir al encuentro de la aponeurosis superficial, se inserta en la cara inferior del temporal, confundiéndose allí con el periostio de la base del cráneo. Como se ve, se halla separada de la aponeurosis superficial, a este nivel, por todo el intervalo comprendido entre la base de la apófisis estiloides y el arco cigomático.

Tal es la concepción clínica de la aponeurosis parotídea. Al estudiar las aponeurosis del cuello (tomo I) hemos dado las diferentes concepciones anatómicas relativas a las hojas fibrosas periparotídeas. Recordemos estas diversas concepciones.

b) *Otras concepciones.* — Según CHARPY, la aponeurosis parotídea no posee hoja profunda. Las delgadas laminillas conjuntivas que cubren el pterigoideo interno y el músculo estíleo no merecen este nombre (fig. 543). De la hoja super-

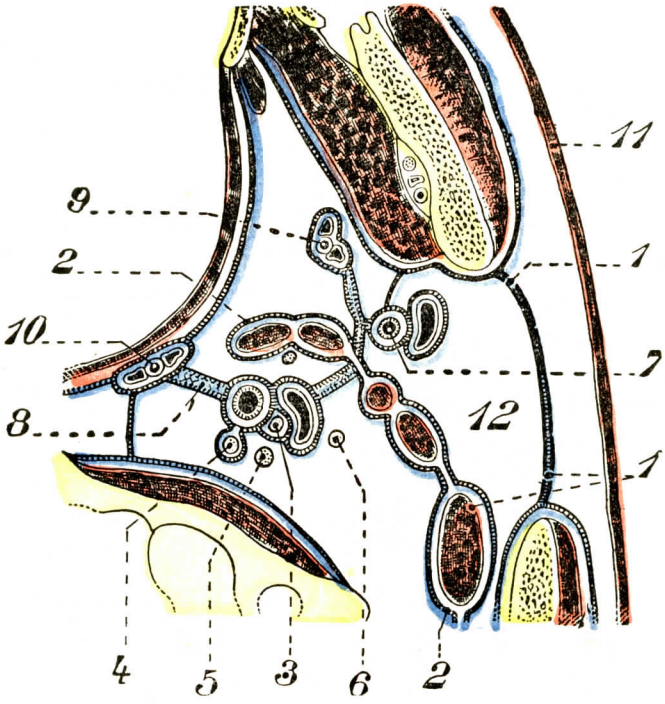


FIG. 544

Compartimiento parotídeo según TROLARD y DESCOMPS.
Igual nomenclatura general que en la figura 542 (esquema según TRUFFERT).

El compartimiento parotídeo (12) está comprendido entre la aponeurosis cervical superficial (1), la aponeurosis cervical media (2) y la lámina vascular carotídea (7).

ficial o aponeurosis parotídea propiamente dicha parten tabiques conjuntivos que se hunden en el tejido glandular y lo fijan a su envoltura.

Según DESCOMPS y TROLARD, el compartimiento parotídeo está constituído por la aponeurosis cervical superficial por fuera, por la aponeurosis cervical media por dentro, que, según estos autores, suben hasta la base del cráneo, y la lámina vascular carotídea (fig. 544).

Según TRUFFERT, la aponeurosis cervical superficial no está situada por fuera de la parótida, sino en su profundidad La glándula, superficial en su origen, rechaza hacia dentro la aponeurosis hasta la apófisis estiloides, a la que adhiere para llegar a la espina del esfenoides e insertarse en la base del cráneo (fig. 545).

Como se ve, las divergencias relativas a la constitución de la aponeurosis parotídea son muy numerosas. Esto demuestra que las hojitas fibrosas descritas

no tienen una individualidad fácil de determinar y que su interpretación se deja a elección del escalpelo del anatomista.

c) *Concepción clásica actual.* — Nosotros, adoptando la opinión de Sébileau y de Poirier, admitimos que la glándula parótida, lo mismo que todas las glándulas, está rodeada de una hoja conjuntiva, de una verdadera cápsula debida al aplastamiento del tejido celular periglandular. Se concibe que el espesor de esta vaina o cápsula esté en función de la resistencia encontrada por el desarrollo ex-

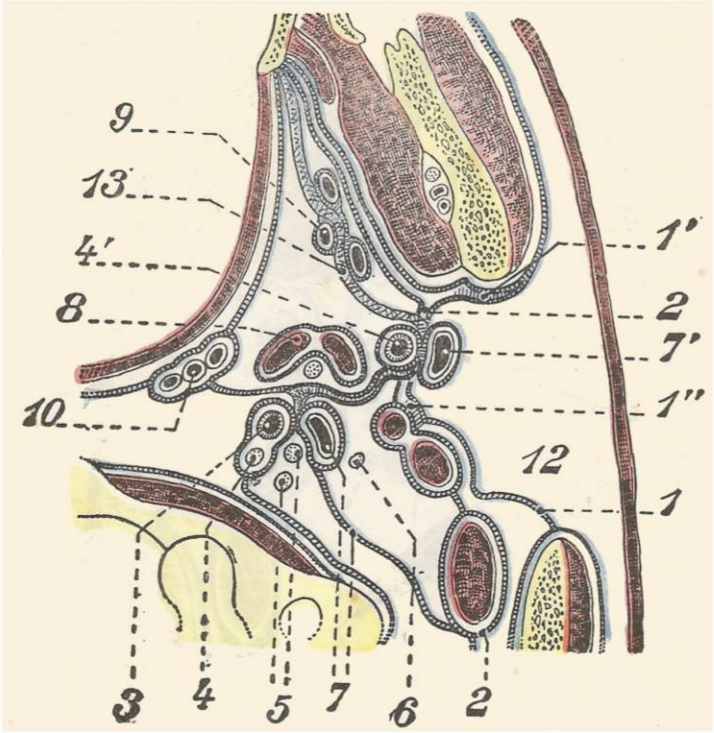


Fig. 545

Compartimiento parotídeo, según Truffert. El compartimiento parotídeo está limitado por el músculo cutáneo por fuera y la aponeurosis cervical superficial por dentro.

1, aponeurosis cervical superficial. — 1', adosamiento esfenomaxilar. — 1'', adosamiento estilomaxilar. — 2, aponeurosis cervical media que contiene el digástrico y el estilohioideo y se reúne por delante con la lámina vascular. — 3, arteria carótida interna. — 4, lámina arterial sagital y simpática. — 4', arteria carótida externa. — 5, nervios neumogástrico e hipogloso mayor. — 6, nervio espinal (rama externa). — 7, vena yugular interna y lámina venosa cervical transversa. — 7', vena carótida externa. — 8, músculos estilogloso y estilofaríngeo. — 9, vasos palatinos ascendentes. — 10, vasos faríngeos ascendentes y vaina visceral. — 12, compartimiento parotídeo. — 13, láminas vasculares adosadas. Pared del compartimiento visceral.

céntrico de la glándula y del plano contra el cual viene a chocar ésta en el curso de aquél. Esta cápsula, propia de la parótida, contiene, pues, la glándula, como un delgado saco del que parten tabiques que penetran en el seno del tejido glandular. Alrededor de esta cápsula, que se amolda sobre el tejido glandular y sigue todos sus contornos, todas sus irregularidades, o se adapta a todas sus prolongaciones, la glándula está en contacto con las formaciones aponeuróticas de los músculos entre los cuales se insinúa. Por fuera encontramos la aponeurosis cervical superficial, por detrás la aponeurosis prevertebral y por dentro la aleta estilofaríngea y la vaina vascular. Cápsula periglandular en relación con las aponeurosis musculares de la proximidad, tal es nuestra concepción.

d) *Refuerzos y adherencias.* — La cápsula glandular ofrece refuerzos en ciertos puntos: en la cara externa de la parótida, donde es gruesa y sólida, y en la parte inferior de la glándula. Por el contrario, en cierto puntos se adelgaza hasta el extremo que parece no existir. Así es que la prolongación faríngea de la glándula parece estar en contacto directo con la faringe, tan delgada es la tela que la rodea, e igualmente, en la parte superior, en contacto con el conducto auditivo externo.

La glándula parótida se deja muy difícilmente liberar de la cápsula que la rodea. Sólo es posible extirparla lentamente a pedazos. Existen zonas de adherencia particularmente acentuadas en la cara externa y sobre todo en el borde anterior del compartimiento, en contacto con el esternocleidomastoideo. En cambio, en el conducto auditivo, en el masetero, junto a los músculos estíleo y digástrico y en el polo inferior de la glándula, es decir, en toda la zona submaxilar, la glándula se deja enuclear más fácilmente. Esta enucleación puede ser aún más difícil cuando lesiones inflamatorias o neoplásicas aumentan las adherencias de la glándula con las paredes del compartimiento.

Pero la parótida está, ante todo, reunida a las paredes que la rodean por los órganos que atraviesan dichas paredes para penetrar en la glándula. La ablación quirúrgica de la glándula parótida tiene sus dificultades con la presencia de estos pedículos vásculonerviosos, mucho más que de las adherencias encogidas por el parénquima glandular propiamente dicho.

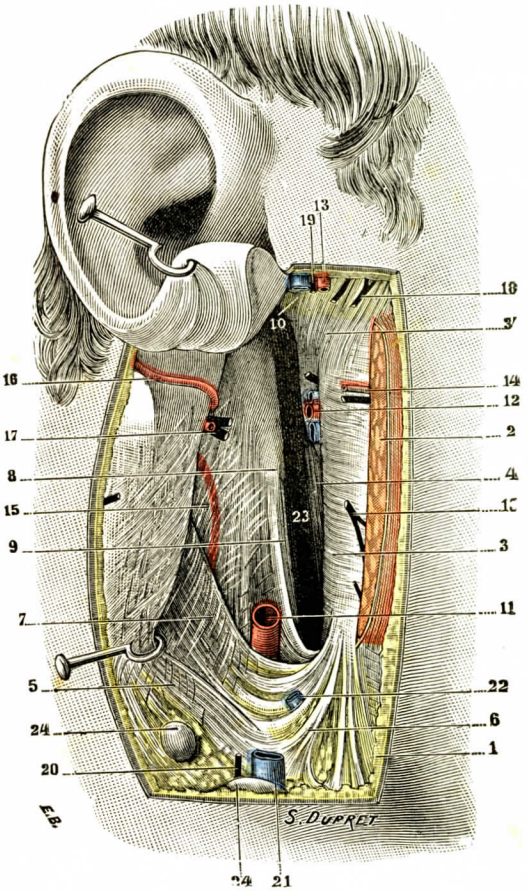


FIG. 546

El hueco parotídeo derecho; vista externa (T.-J.).

La glándula parótida ha sido extirpada, y los órganos que penetran en su espesor y que de ella salen han sido seccionados alrededor de la glándula.

1, piel y tejido celular subcutáneo. — 2, prolongación anterior de la parótida cubierta por la aponeurosis parotídea superficial. — 3, borde posterior del maxilar, con 3', ligamento lateral externo de la articulación témporomaxilar.—4, pterigoideo interno.—5, esternocleidomastoideo, fuertemente erinado hacia atrás.—6, fascículos cribosos que unen este músculo al ángulo del maxilar.—7, vientre posterior del digástrico.—8, apófisis estiloides, con el ramillete de Riolano (estilohioideo, estilogloso y estilofaríngeo).—9, ligamento estilomaxilar. — 10, arco cigomático. — 11, carótida externa. — 12, arteria y vena maxilares internas. — 13, arteria y vena temporales superficiales. — 14, arteria transversal de la cara. — 15, arteria mastoidea. — 16, arteria auricular posterior. — 17, facial con la arteria estilomastoidea. — 18, 18, ramas del facial. — 19, nervio auriculotemporal. — 20, ramas del plexo cervical superficial. — 21, yugular externa. — 22, anastomosis que va de la yugular externa a la facial. — 23, celda parotídea, tapizada por la aponeurosis parotídea profunda. — 24, 24, dos ganglios linfáticos.

**2.° Compartimiento parotídeo.** — Cuando se ha vaciado el compartimiento parotídeo de su contenido, es decir, de la glándula y de los órganos que contiene, aparece bajo la forma de una excavación dirigida en sentido vertical, de orificio externo en forma de hendidura y cuya sección es la de un prisma bastante

irregular. Es posible, pues, considerar en este compartimiento tres caras y dos bases.

Las tres caras son: *externa, anterior* y *posterior.*

La cara *externa* o cutánea constituye el orificio del compartimiento (fig. 546). El contorno del orificio está constituído del modo siguiente: *por delante,* por el borde posterior de la mandíbula. Este borde sube derecho hacia la base del cráneo. El borde anterior del orificio del compartimiento se modifica, por consiguiente, durante los movimientos de masticación. *Por detrás,* por el borde anterior de la apófisis mastoides y del esternocleidomastoideo. Los movimientos de rotación de la cabeza, de extensión y de flexión, modifican la dirección y la posición de este borde. *Por arriba,* por la articulación témporomaxilar y la cara inferior del conducto auditixo externo. *Por abajo,* por el borde externo de la cintilla maxilar.

La cara *anterior* está formada por la rama ascendente del maxilar y el cuello del cóndilo, acolchado por el masetero por fuera y por el pterigoideo interno por dentro. El ligamento esfenomaxilar se interpone entre este músculo y la glándula. Encima del pterigoideo interno, el compartimiento parotídeo comunica directamente con la región ptérigomaxilar por el ojal retrocondíleo de JUVARA.

La cara *posterior* está formada por el vientre posterior del digástrico y por dentro de él por la apófisis estiloides, la aleta estilofaríngea, los tres músculos estíleos, estilohioideo, estilogloso y estilofaríngeo, y por los dos ligamentos estilohioideo y estilomaxilar.

De las dos bases, una es *inferior* y la otra *superior*

La base *inferior* o *cervical* está formada por el tabique intermáxiloparotídeo o cintilla maxilar (véase antes, pág. 552).

La base *superior* o *temporal* tiene la forma de un seno abierto hacia abajo con dos vertientes. La vertiente *posterior* está representada por la parte inferior y anterior del conducto auditivo; la vertiente *anterior* comprende la parte posterior de la articulación témporomaxilar.

La arista del prisma, vertical, está vuelta hacia la faringe. En este punto, el compartimiento está abierto, tiene un orificio limitado *por delante* por el ligamento esfenomaxilar, *por detrás* por la apófisis estiloides y el ligamento estilomaxilar, *por arriba* por la región de la base craneal comprendida entre la espina del esfenoides y la base de la apófisis estiloides.

Como se ve, el compartimiento parotídeo es un compartimiento ósteoaponeurótico. Las afecciones que se desarrollan en él pueden llegar al espacio máxilofaríngeo por el orificio profundo del compartimiento por una parte, o manifestarse al exterior en la región geniana y hacia el cuello, rechazando las partes blandas de la pared externa. Además, está agujereado en su parte ánteroinferior por un orificio que da paso a la carótida externa, que, desde la región suprahioidea, pasa a la región parotídea. En su parte inferior se ve un tercer orificio destinado a la yugular externa.

## B. — RELACIONES

La parótida tiene relaciones a la vez numerosas y muy complejas; pero el estudio de éstas se facilitará mucho por la descripción precedente del compartimiento parotídeo. Examinaremos separadamente: 1.°, las que ofrece con los órganos que se encuentran situados alrededor del compartimiento aponeurótico: son las relaciones *periféricas exteriores* o *extrínsecas;* 2.°, las que ofrece con los órganos que están contenidos en el mismo compartimiento que ella: son las relaciones *interiores* o *intrínsecas.*

## I. — Relaciones extrínsecas de la parótida

La parótida, como hemos dicho antes, tiene la forma de un prisma triangular. Podemos, pues, considerarle tres caras y dos extremos o bases y una arista (figura 547).

**Caras.** — Las tres caras se distinguen, como acabamos de decir, en *externa*, *posterior* y *anterior*. Estas caras se amoldan a las paredes de la excavación que la contiene. Las relaciones extrínsecas son, pues, las relaciones de este compartimiento.

a) *Cara externa.* — La cara externa, ligeramente convexa, está cubierta por los tegumentos. La *piel* es delgada, móvil, lampiña en la mujer y en el niño, más o menos cubierta de pelos en el hombre.

El tejido celular subcutáneo, generalmente bastante delgado, salvo en los individuos muy obesos, es adherente a la piel. Debajo de este panículo adiposo se encuentra una verdadera *fascia superficialis*, sobre la que se deslizan los tegumentos. Entre las hojas de esta fascia se observan: algunos fascículos de los músculos cutáneo del cuello y risorio; vasos sin importancia y ramos nerviosos, tenues, de dirección ascendente, procedentes de la rama auricular y de la rama cervical transversa del plexo cervical. Debajo de la *fascia superficialis* se encuentra la hoja fibrosa que unos refieren, como hemos dicho ya, a la aponeurosis cervical superficial y otros a la cápsula propia de la glándula.

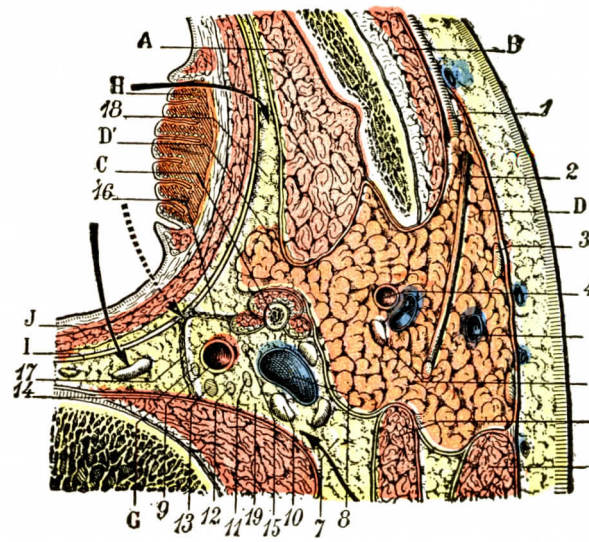


Fig. 547

Corte horizontal del cuello que pasa por la parte media de la parótida (T.-J.).

A, músculo pterigoideo interno. — B, masetero. — C, apófisis estiloides y sus músculos. — D, parótida. — D', prolongación faríngea de la parótida. — E, esternocleidomastoideo. — F, digástrico. — G, músculos prevertebrales. — H, amígdala. — I, aponeurosis faríngea. — J, constrictor superior.

1, conducto de Sténon.—2, facial.—3, ganglio parotídeo superficial. — 4, carótida externa. — 5, yugular externa. — 6, ganglio parotídeo profundo.—7, tejido céluloadiposo del espacio láterofaríngeo.—8, yugular interna. — 9, carótida interna. — 10, ganglio láterofaríngeo. — 11, nervio espinal. — 12, nervio neumogástrico. — 13, ganglio superior del gran simpático. — 14, nervio hipogloso mayor. — 15, nervio glosofaríngeo.—16, aleta faríngea.—17, tabique que separa el espacio láterofaríngeo o retroestíleo del espacio retrofaríngeo; en este espacio retrofaríngeo se ven dos ganglios, los *ganglios retrofaríngeos*, origen frecuente de los flemones retrofaríngeos; la flecha en trazo lleno indica el procedimiento de elección para abrir estos flemones.—18, espacio preestíleo: la flecha de trazo lleno, situada enfrente de la letra H, indica la vía que ha de seguirse para abrir los abscesos encerrados en este espacio.—19, espacio láterofaríngeo: la flecha punteada indica que la abertura por la faringe de las colecciones desarrolladas en este espacio expone a lesionar los grandes vasos; la flecha de trazo lleno situada por encima de la cifra 8 indica la vía de acceso que debe utilizarse.

b) *Cara posterior o mastoidea.*—Extremadamente irregular, esta cara está sucesivamente en relación con las partes constitutivas de la pared posterior del compartimiento, es decir, yendo de la superficie a la profundidad: 1.°, con la punta de la mastoides envainada por el esternocleidomastoideo; 2.°, con este músculo, en cuya vaina aponeurótica se adhiere íntimamente; esta adherencia está constituída por una masa de tejido conjuntivo compacto, denso, tupido, masa fibrosa retroparotídea, difícil de disecar, sin plano de desdobla-

miento; 3.°, con el vientre posterior del digástrico; 4.°, con la apófisis estiloides y el ramillete de Riolano.

La parótida envía a veces una *prolongación posterior* que se insinúa entre el esternocleidomastoideo y el digástrico.

c) *Cara anterior.* — La cara anterior se excava en un canal vertical que se amolda a la convexidad del borde posterior de la rama ascendente del maxilar. Este borde, grueso y redondeado, rectilíneo en algunos sujetos, contorneado en S itálica alargada en otros, se dirige de arriba abajo y ligeramente de atrás a de-

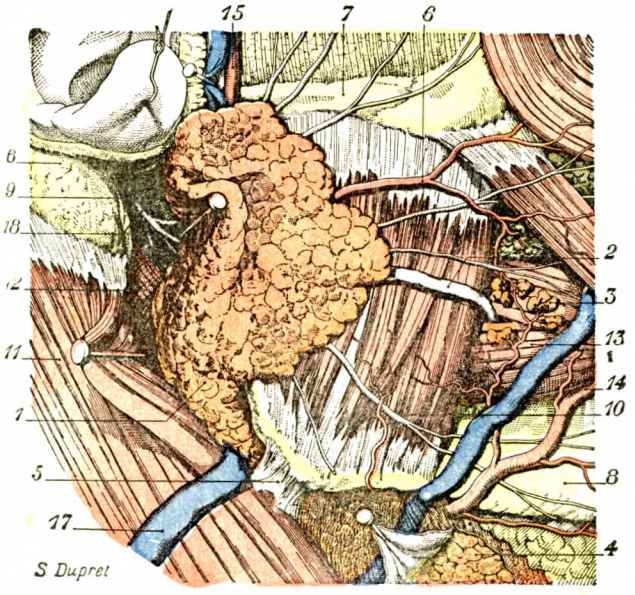


Fig. 548

La parótida vista en su sitio, después de la ablación de los diversos planos que la cubren.

1, parótida. — 2, conducto de Sténon. — 3, glándulas molares. — 4, glándulas submaxilares. — 5, aponeurosis interglandular. — 6, apófisis mastoides. — 7, cigoma. — 8, maxilar inferior. — 9, apófisis estiloides. — 10, masetero. — 11, esternocleidomastoideo. — 12, vientre posterior del digástrico, con su nervio. — 13, buccinador. — 14, arteria facial, con su vena. — 15, arteria temporal superficial, con su vena y el nervio auriculo temporal. — 16, arteria transversal de la cara. — 17, vena yugular externa. — 18, tronco del facial con su bifurcación; la glándula (para hacerla bien visible) ha sido erinada hacia delante; de todo el borde anterior de la glándula salen, divergiendo, las ramas terminales de este nervio.

lante. El tejido conjuntivo laxo, especie de bolsa serosa rudimentaria creada mecánicamente por los deslizamientos del hueso sobre la masa glandular durante la masticación, se interpone entre el hueso y la glándula. El maxilar, en este punto, está envainado por dos músculos gruesos, el masetero externo por fuera y el pterigoideo interno por dentro. Se puede ver que la masa glandular envía aquí una prolongación entre el pterigoideo y la rama del maxilar. Esta prolongación pterigoidea es bastante rara, y cuando existe es siempre muy corta Está en relación con los vasos maxilares internos que pasan de la región parotídea a la región ptérigomaxilar atravesando el ojal retrocondíleo de Juvara. En este espacio se insinúa la prolongación pterigoidea de la parótida cuando existe Por el contrario, en la mayoría de los casos, la cara anterior de la glándula envía a la cara externa del masetero una prolongación voluminosa, la prolongación *geniana* o *maseterina*, denominada también *prolongación anterior* (fig. 548). Aparece ordinariamente en forma de una masa aplastada, cónica, cuya base forma cuerpo con la glándula y cuyo

vértice está situado algo por detrás del borde anterior del masetero. Esta invasión glandular de la región geniana acompaña al conducto de Sténon y oculta su origen. Es a veces muy voluminosa, pudiendo exceder su volumen el de la parte de la glándula incluída en el compartimiento, que en este caso está generalmente atrofiada (DESAULT).

Son la cara externa y la cara anterior de la parótida las que el cirujano descubre al comienzo de las intervenciones. El borde posterior del maxilar, que limita la abertura del compartimiento parotídeo, estrecha o abre el orificio de este compartimiento según el maxilar esté en posición normal, con la boca cerrada, o proyectado hacia delante. La propulsión aumenta, en efecto, en un centímetro aproximadamente, la anchura del compartimiento parotídeo. Pero el campo así obtenido en la región es a menudo insuficiente; por esto ciertos cirujanos se han visto obligados a resecar, en el curso de una intervención por tumor de la parótida, ora una parte del borde posterior del maxilar (J.-L. FAURE), ora el cóndilo de este borde (BÉRARD y LERICHE), ora incluso la rama ascendente por completo (MORESTIN).

d) *Cara superior.* — Las relaciones más importantes de esta cara se establecen con la articulación témporomaxilar y el conducto auditivo externo. La glándula cubre una gran parte de la cápsula de la articulación témporomaxilar y se adhiere a esta cápsula. Una parotiditis puede ocasionar la artritis e, inversamente, una artritis puede complicarse con parotiditis. Por dentro de la articulación, la parótida corresponde a la parte inferior de las porciones cartilaginosa y ósea del conducto auditivo externo. En general, se interpone entre ellos un tejido celular bastante laxo. Se sabe que las inflamaciones de la glándula repercuten a menudo sobre el oído, y viceversa: la inflamación se propaga por contigüidad o continuidad de tejido o bien por efracción o por vía linfática (TOUBERT).

e) La *base inferior* o extremo inferior confina con el compartimiento submaxilar y la región carotídea. Está separada de la primera por la fuerte cintilla estiloparótidomaxilar, mientras que, por el contrario, nada la separa de esta región carotídea sino su cápsula propia y el tejido celular que la rodea. Veremos por lo demás que éste acompaña a los grandes vasos, carótida externa y yugular externa, que, abandonando la región carotídea, penetran en la parótida.

f) *Borde interno.* — El borde interno, denominado también *cara interna*, está profundamente situado en la excavación parotídea y mira a la faringe. Esta zona profunda de la glándula está en relación, por consiguiente, por una parte, con el espacio máxilofaríngeo o *espacio subglandular anterior*, y por otra parte, con el espacio subglandular posterior que hemos estudiado largamente al tratar de la faringe. La faringe está constituída en este punto por el músculo constrictor superior. La parótida envía una prolongación siempre desarrollada, la *prolongación interna* o *faríngea*, que llega al contacto o casi contacto con la faringe pasando por delante de la apófisis estiloides. Esta prolongación es frecuente. El espacio subparotídeo anterior en el que se encuentra, bien visible en un corte horizontal (fig. 547), tiene la forma de un triángulo limitado *por detrás* por la aleta estilofaríngea, *por fuera* por los pterigoideos y *por dentro* por la pared lateral de la faringe que corresponde a la amígdala. Este espacio está lleno de tejido celular laxo por el que circula la arteria palatina ascendente y la faríngea ascendente; inclinado sobre la base del cráneo en la que se apoya la trompa de Eustaquio, toca, por arriba, por fuera y por delante, el espacio que está encima del borde superior del pterigoideo interno y en el que, más o menos ocultos por el peristafilino externo, se encuentran el ganglio ótico y los nervios que de él salen.

Por medio de la aleta estilofaríngea, débil barrera, la parte profunda de la parótida está en relación con el espacio subparotídeo posterior, por el que se

desliza el paquete vásculonervioso del cuello: carótida interna, yugular interna, neumogástrico, glosofaríngeo, espinal, hipogloso mayor, nervio laríngeo superior, y en el que encontramos también el ganglio cervical superior del simpático y la arteria faríngea ascendente. Nos contentaremos con enumerar estos órganos, remitiendo al lector a las relaciones de la faringe.

## II. — Relaciones interiores o intrínsecas de la parótida

Además de la parótida, el compartimiento parotídeo contiene *arterias*, *venas*, *linfáticos* y *nervios*, que tienen relaciones íntimas con la masa glandular.

Esta particularidad confiere a la anatomía de la glándula un carácter muy especial. Además, ha influído por mucho tiempo en las decisiones quirúrgicas relativas a los tumores parotídeos. El *nervio facial* es causa de problemas muy particulares que merecen ser detallados extensamente.

**1.° Arterias.** — La principal de las arterias que atraviesan la región parotídea es la *carótida externa*. Esta arteria penetra en el compartimiento por su parte ánterointerna, en la unión de su cuarto inferior con sus tres cuartos superiores (figura 540, 11), cuando la arteria acaba de pasar entre los músculos estilohioideo y estilogloso. Al principio corre algún tiempo entre la aponeurosis y la glándula; más tarde, al llegar a la parte media de esta última, se introduce en su espesor y llega así, en pleno tejido glandular, al cuello del cóndilo, siguiendo un trayecto oblicuo de abajo arriba, de dentro a fuera y un poco de delante atrás.

Esta es la disposición ordinaria, la que se encuentra casi siempre. Más rara vez, la arteria cólica se contenta con labrarse un surco en la parte ánterointerna de la glándula parótida; más raramente todavía efectúa la totalidad de su trayecto por fuera de la celda parotídea, entre ésta y la faringe.

Durante su trayecto intraparotídeo, la carótida externa emite la *auricular posterior* (fig. 549, 15): esta arteria está, pues, contenida en su origen en el espesor de la parótida. Lo mismo puede decirse de la *temporal superficial* y de *la maxilar interna*, las dos ramas terminales de la carótida, que, como es sabido, nacen a nivel del cuello del cóndilo, para desde allí dirigirse, la primera a la región temporal y la segunda a la fosa ptérigomaxilar.

No hay despegamiento posible entre la arteria y la glándula en el curso de una exéresis parotídea. De modo que el sacrificio de la arteria no ofrece ningún peligro y su ligadura constituye uno de los tiempos esenciales e ineludibles de la operación.

**2.° Venas.** — Un poco por fuera de la carótida externa, y en un plano más anterior, se encuentra una gruesa vena, la *vena yugular externa*, que nace a nivel o algo por debajo del cuello del cóndilo, resultando de la unión de la *temporal superficial* y la *maxilar interna*. Se dirige luego hacia abajo, corriendo por el espesor de la parótida, hasta el nivel del ángulo de la mandíbula. Aquí se desprende primero de la glándula, luego del compartimiento aponeurótico (fig. 549, 12), y haciéndose superficial, va a la cara externa del esternocleidomastoideo. En su trayecto intraparotídeo, la yugular externa recibe algunos afluentes, principalmente la *transversal de la cara* y la *auricular posterior*. Con bastante frecuencia, casi siempre, se ve que la vena yugular externa, un poco antes de desprenderse de la glándula, envía una anastomosis, algunas veces muy voluminosa, ya a la vena facial, ya a la yugular interna (fig. 549, 6). Esta anastomosis, unas veces horizontal y otras veces en dirección oblicua descendente, atraviesa el espesor de la glándula parotídea.

**3.° Linfáticos.** — El compartimiento parotídeo es atravesado además por vasos linfáticos, casi todos muy voluminosos, que proceden del cráneo o de la cara. Estos linfáticos van a parar a numerosos ganglios llamados *intraparotídeos*, que dividiremos, por la situación que ocupan, en superficiales y profundos.

a) Los *ganglios superficiales* corresponden a la cara externa de la parótida; están todos situados debajo de la aponeurosis y cubiertos generalmente, en parte o en su totalidad, por el tejido glandular. Se los distingue en tres grupos: 1.°, un *grado superior*, que comprende dos o tres pequeños ganglios, que ocupan el tercio superior de la glándula y son el punto de reunión de los linfáticos temporales; 2.°, un *grupo anterior*, formado por ganglios muy pequeños, que están situados un poco por debajo y por delante de los precedentes y reciben los linfáticos de la ceja, de la parte externa de los párpados y de los tegumentos de la mejilla; 3.°, un *grupo posterior*, que comprende dos o tres ganglios, que se disponen a lo largo del borde anterior del esternocleidomastoideo; a este grupo acuden linfáticos procedentes de la mitad posterior del pabellón de la oreja. Los ganglios superficiales del compartimiento parotídeo reciben como aferentes cierto número de linfáticos que proceden especialmente de la cara o del cráneo: los de la piel, de la raíz de la nariz, de los párpados y las regiones frontal y temporal; los de la cara externa de la oreja; los del conducto auditivo externo y de la caja del tímpano.

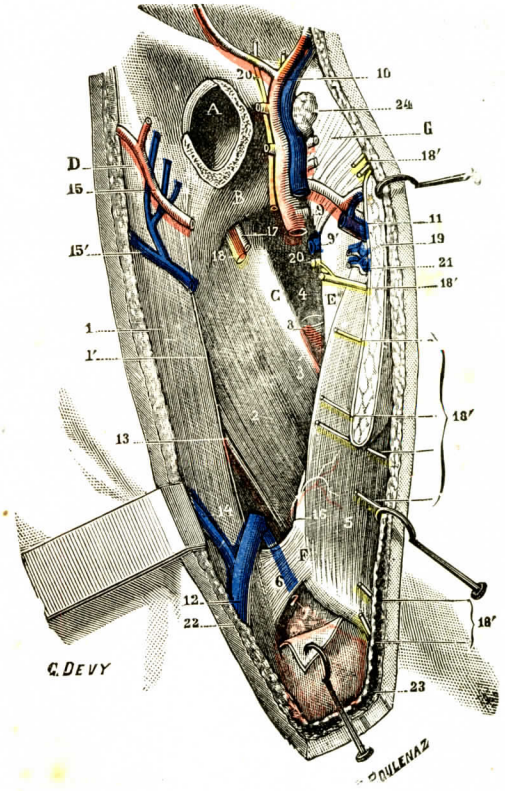


FIG. 549

Hueco parotídeo después de la ablación de su contenido.

(La mandíbula inferior está completamente luxada hacia delante para descubrir mejor el fondo de la cavidad.)

A, conducto auditivo externo. — B, apófisis vaginal y parte posterior de la cavidad glenoidea. — C, apófisis estiloides. — D, apófisis mastoides. — E, borde posterior del maxilar inferior. — F, ángulo de la mandíbula. — G, articulación témporomaxilar.

1, músculo esternocleidomastoideo, cubierto por la aponeurosis superficial. — 1', su borde anterior, a cuyo nivel ha sido resecada la hoja externa de esta aponeurosis. — 2, músculo digástrico, y 3, músculos estíleos, cubiertos por la hoja profunda. — 4, orificio faríngeo de la celda parotídea. — 5, masetero. — 6, tabique submáxiloparotídeo, debajo del cual se ve una anastomosis entre las dos yugulares. — 7, glándula submaxilar. — 8, carótida externa.—9, 9', vasos maxilares internos.—10, vasos temporales superficiales.—11, vasos transversales de la cara.—12, vena yugular externa. — 13, arteria occipital. — 14, vena occipital. — 15, 15', vasos auriculares posteriores. — 16, una pequeña arteria mesentérica. — 17, arteria estilomastoidea. — 18, nervio facial, con 18', sus ramas. — 19, porción anterior de la parótida. — 20, nervio auriculotemporal. — 21, plexo venoso maseterino. — 22, piel y tejido celular subcutáneo. — 23, cutáneo. — 24, ganglio preauricular.

b) Los *ganglios profundos*, notables por su pequeñez, están adosados a la carótida externa y a la yugular externa; según POULSEN, se encontraría siempre uno en la parte inferior de la cavidad parotídea, junto al ángulo del maxilar. A estos ganglios profundos van a parar los linfáticos procedentes del conducto auditivo externo, del velo del paladar y de la parte posterior de las fosas nasales.

Los *eferentes de los ganglios intraparotídeos* terminan: en parte en uno o dos ganglios situados al lado de la yugular externa, en el punto en que se separa de

la cavidad parotídea, y en parte en los ganglios situados por debajo del esternocleidomastoideo.

**4.° Nervios.** — Dos nervios importantes se abren paso a través de la parótida: el *facial* y el *auriculotemporal* (fig 550).

a) *Facial.* — El *facial*, nervio motor, sale del cráneo por el agujero estilomastoideo (fig. 550, 3). Apenas salido de este agujero, penetra en el espesor de la

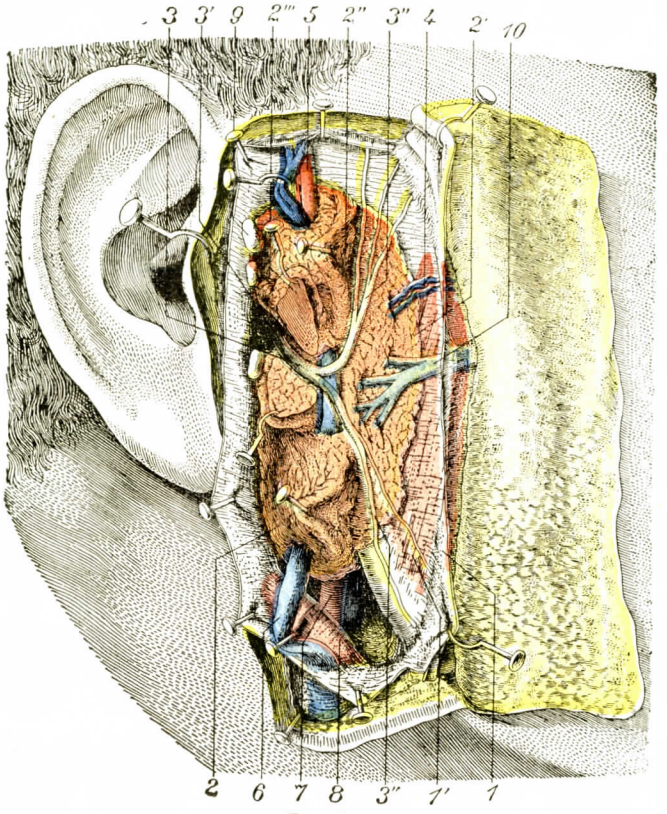


Fig. 550

La glándula parótida, vista en su sitio, en su compartimiento, con los vasos y nervios que la atraviesan (T.-J.).

La aponeurosis superficial ha sido incidida y separada. La porción de glándula que cubría al facial ha sido reclinada o incidida para descubrir el nervio.

1, aponeurosis parotídea superficial, y 1', aponeurosis profunda que cubre el músculo masetero. — 2, parótida, con: 2', prolongación anterior; 2'', parte del tejido glandular que cubre las ramas del facial; 2''', parte del tejido glandular que cubre el tronco del nervio. — 3, nervio facial (porción intraglandular), con: 3', porción extraglandular del mismo nervio; 3'', sus ramas de bifurcación situadas en una especie de desdoblamiento de la porción anterior de la glándula. — 4, vasos transversos de la cara. — 5, vasos temporales superficiales y nervio auriculotemporal. — 6, vena yugular externa. — 7, arteria carótida externa acompañada de una vena. — 8, músculo esternocleidomastoideo. — 9, conducto de Sténon.

parótida, dirigiéndose oblicuamente de atrás a delante, de dentro a fuera y un poco de arriba abajo. En este trayecto, el nervio facial, al principio profundamente situado, se aproxima poco a poco a la superficie externa de la glándula; pero, cualquiera que sea el punto en que se le considere, se encuentra siempre colocado por fuera de la carótida y de la yugular externa. Llegado al borde posterior de la rama del maxilar, y algunas veces antes, se bifurca en dos ramas terminales, la *rama témporofacial* y la *rama cérvicofacial:* esta bifurcación se efectúa en el espesor mismo de la

parótida y, por consiguiente, las dos ramas precitadas están situadas en su origen en pleno tejido glandular.

GRÉGOIRE *(El nervio facial y la parótida*, «Journ. d'Anat.», 1912), fundándose a la vez en el desarrollo y en la anatomía comparada, admite que primitivamente la glándula parótida, producto de la evaginación de la mucosa lateral de la boca, cubre el facial sin englobarlo; más tarde, una prolongación nacida de su extremo superior pasa por encima del nervio, viene a chocar contra la cara inferior del cráneo y, no pudiendo desarrollarse por arriba, desciende de nuevo por dentro del nervio, que se encuentra entonces cubierto por dentro como por fuera por el tejido glandular, y por este hecho parece atravesar la glándula. Pero esto no es más que una disposición secundaria adquirida. En realidad la glándula parótida estaría morfológicamente constituída por dos lóbulos, un lóbulo externo, que al principio existía sólo, y un lóbulo interno más reciente, simple prolongación del precedente. El nervio facial caminaría entre ambos.

Es evidente que toda exéresis de la parótida debe tener en cuenta el nervio facial. Por mucho tiempo su sacrificio ha aparecido tan ineludible como el de la arteria carótida externa siempre que se ha tratado de extirpar la glándula por completo. Desde que la necesidad de una exéresis total se ha impuesto a los cirujanos ante la mayoría de los tumores parotídeos (ROUX-BERGER, REDON, SANTY y DARGEN), aun de aquellos cuya apariencia es de las más benignas, el objetivo esencial ha sido la conservación del facial, cuya sección trae desastrosas consecuencias estéticas y funcionales. Se ha intentado, pues, utilizar el plano de despegamiento de GRÉGOIRE, pero esto no es posible sino en las exéresis limitadas al lóbulo superficial de la glándula. Unicamente la disección completa del nervio, de atrás a delante, permite una conservación satisfactoria. DUVAL y REDON han aconsejado descubrirlo antes de su salida del conducto de Falopio, por trepanación mastoidea NEVEU *(Tesis de París*, 1941), y luego REDON, han descrito técnicas de disección partiendo del tronco mismo del nervio, luego a su salida del agujero estilomastoideo. Las tentativas quirúrgicas han demostrado:

1.° Que el tronco del nervio medía por lo menos 2 centímetros entre la salida del cráneo y su bifurcación;

2.° Que era casi intraparotídeo desde el primer momento y que era necesario, por consiguiente, liberar parcialmente la glándula antes de ir en busca del nervio;

3.° Que los modos de división intraparotídea del facial son muy variables (DARGENT) y que la disección debe ser muy minuciosa para cada rama, variando su conducta en cada caso;

4.° Que el facial goza de una sensibilidad extrema y que aun la disección más fina ocasiona casi siempre una parálisis transitoria de los músculos por él inervados.

b) *Auriculotemporal.* — El nervio auriculotemporal, denominado también *nervio temporal superficial*, nace a menudo por dos raíces, de aspecto plexiforme, de la parte posterior del tronco del maxilar inferior. Por el ojal formado por estas dos raíces pasa la arteria meníngea media. Después de haber recorrido la región interpterigoidea, por encima de la arteria maxilar interna, pasa al ojal retrocondíleo y, disminuído de volumen, penetra en la parótida, atravesando oblicuamente la cápsula glandular, sólidamente fijada a ésta. Alojado así en la cara profunda de la parótida, el nervio se divide, no en varios filetes que se anastomizan en plexo, sino en varios troncos, cuya disposición más frecuente, según las investigaciones practicadas en nuestro laboratorio por nuestro discípulo DU BOURGUET *(Recherches sur le nerf auriculo-temporal*, «Tesis de Lyón», 1926), es la siguiente: 1.°, un primer tronco se curva bruscamente hacia arriba, para llegar a la arteria temporal superficial: este tronco es el que se anastomiza con el nervio facial; 2.°, un tronco muy corto cuyo extremo está extendido e hinchado en la hoja nerviosa, emite

multitud de ramas pequeñas. No insistiremos en las que van a la piel del lóbulo de la oreja y al trago, al conducto auditivo externo, a la rama auricular del plexo cervical, a la articulación témporomaxilar, al plexo simpático de la carótida externa y de sus ramas, a la anastomosis constante con el facial. Al lado de estas ramas existen, en efecto, filetes numerosos y tenues que parten de esta pequeña masa como los pelos de un pincel y se esparcen en contacto con la glándula parótida y en su interior. Estos delgados filetes nerviosos se anastomizan entre sí y con filetes procedentes de la anastomosis enviada al facial por la lámina nerviosa. Se constituye así un retículo nervioso, aplicado a la cara profunda de la glándula, de la que parten filetes terminales en el interior. En el punto de unión de las mallas del retículo se encuentran puntos nodales más gruesos que dan la impresión de masas ganglionares, lo que era por lo demás la opinión de CRUVEILHIER. El examen histológico ha demostrado que no había células nerviosas.

Más adelante veremos (pág. 569) cómo terminan los nervios en la parótida (1).

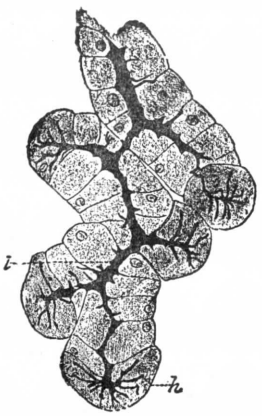


FIG. 551

Acinos de una glándula serosa vista en corte longitudinal (glándula sublingual del hombre, preparación por el método de GOLGI, según E. MULLER).

1, luz del conducto, teñida de negro, que muestra cierto número de divertículos canaliculados que se prolongan por el intervalo y hasta por el espesor de las células mucosas. — *h*, canalículos similares penetrando en las semilunas de Gianuzzi.

### C. — CONSTITUCIÓN ANATÓMICA. VASOS Y NERVIOS

La glándula parótida es el tipo de las glándulas salivales serosas.

Recordemos que las glándulas bucales se dividen en tres grupos: *glándulas serosas*, *glándulas mucosas* y *glándulas mixtas*. Las *glándulas serosas* sólo contienen en sus acinos células denominadas *serosas*, que secretan un líquido claro, albuminoso, desprovisto de moco (fig. 551). Las *glándulas mucosas* están constituídas exclusivamente por células mucíparas. A este grupo pertenecen, en el hombre, ciertas glándulas de la mucosa bucal o palatina. Las *glándulas mixtas* poseen a la vez, diversamente mezcladas entre sí, en los acinos, células serosas y células mucosas. A este grupo pertenecen, en el hombre, la submaxilar y la sublingual.

La glándula parótida, tipo de las glándulas serosas puras, está constituída por acinos: en los acinos se secreta la saliva. Estos acinos, pequeñas masas tubulares más o menos hinchadas, se agrupan para formar un segmento glandular más importante, el lobulillo primitivo. La reunión de algunos lobulillos primitivos da origen a un *lobulillo compuesto* o *lobulillo secundario*. El conjunto de todos los lobulillos compuestos constituye la glándula.

**1.° Acinos glandulares.** — Los acinos tienen la forma de fondos de saco largos y tubulosos. Las células de los acinos constituyen el epitelio secretorio descansando en una membrana propia, delgada, desprovista de elementos figurados. Las células poseen un núcleo central, anguloso o festoneado, que ocupa el tercio inferior del cuerpo celular, y un protoplasma basófilo, de estructura foliácea, con

(1) El nervio auriculotemporal es el nervio secretorio de la parótida (Claudio BERNARD). Su arrancamiento lento y gradual, practicado por LERICHE en el hombre, para secar la hipersecreción salival en el caso de fístula de la región parotídea, ha demostrado que este nervio tenía las mismas funciones en el hombre que en el animal (AIGROT, *Lyon Chirurgical*, 1914). El simpático disminuye o detiene la secreción (MORAT).

mitocondrias filamentosas; mientras que el protoplasma apical contiene granulaciones refringentes, denominadas *granulaciones de Langley*, alojadas cada una en un alvéolo. Son variables por su número, por su volumen y según las condiciones fisiológicas en que se encuentra la glándula. La figura 552 muestra sus variaciones en los diferentes períodos de funcionamiento.

En la cara interna de la pared propia existen *células de Boll*, células planas, de prolongaciones protoplasmáticas ramificadas anastomizadas, que enlazan las células glandulares como una especie de cesta en celosía.

La *luz del acino*, muy estrecha, está alargada en el sentido del mismo acino. Esta cavidad se prolonga entre las células en forma de divertículo, teniendo naturalmente, con relación al centro del acino, una dirección radial: son los *canalículos radiados intercelulares* y tienen la significación de capilares secretorios intercelulares. Se encuentran también en la luz del acino elementos celulares axiles y alargados: son las *células centroacinosas*. Son rudimentarias en la glándula salival, pero, sin embargo, existen. LAGUESSE y JOUVENEL las han encontrado en la parótida de un ajusticiado. Son particularmente abundantes en el páncreas.

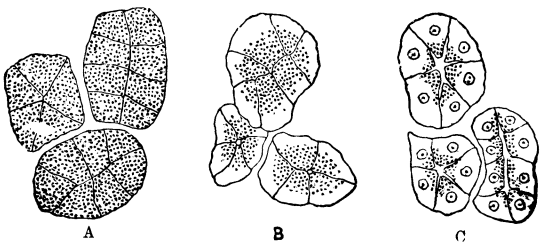


FIG. 552

Acinos de una glándula serosa en tres condiciones fisiológicas diferentes (según LANZLEY).

A, en estado de reposo; las granulaciones están uniformemente esparcidas en toda la altura del protoplasma celular.—B, después de un corto período de actividad; las granulaciones han desaparecido de la zona basal. — C, después de una secreción prolongada; las granulaciones no existen ya sino a nivel de la cabeza de la célula, en la proximidad de la luz del acino.

Las ácinos, los lobulillos y los lóbulos parotídeos están separados unos de los otros por tabiques conjuntivos, de grosor variable, que toman sucesivamente los nombres de *tabiques interacinosos*, *tabiques interlobulillares* y *tabiques interlobulares*.

A los elementos conjuntivos que constituyen estos tabiques se añaden en cantidades variables: 1.°, *células plasmáticas*, situadas alrededor de los acinos; 2.°, *células adiposas*, abundantes sobre todo en los tabiques interlobulares; 3.°, *células linfáticas*, ya aisladas, ya agminadas, formando en este caso verdaderos nódulos linfoides.

En los tabiques conjuntivos precitados circulan los vasos y nervios de la glandula y los conductos excretorios que ahora vamos a describir.

**2.° Aparato excretorio.** — Al salir de los acinos, donde es secretada, la saliva parotídea recorre sucesivamente cierto número de conductos que son, yendo del acino hacia el exterior: 1.°, los *conductos intercalares;* 2 °, los *conductos intralobulillares;* 3.°, los *conductos interlobulillares*. Finalmente, todos los conductos interlobulillares vienen a juntarse en un último conducto que los resume todos, el *conducto excretorio propiamente dicho* o *conducto de Sténon*.

*A*. CONDUCTOS INTERCALARES. — Los conductos intercalares, denominados también *piezas intercalares (Schaltstücke* de los anatomistas alemanes), o *conducto de Boll*, o también *pasajes de Boll*, son conductos más o menos largos, pero siempre sumamente estrechos, que parten del acino y, desde allí, van a un conducto intralobulillar Su estructura es muy simple. Se componen (fig. 553): 1.°, de una *pared propia*, sumamente delgada, que es continuación de la del acino; 2.°, de una *capa epitelial*, que forma, en la cara interna de la pared propia, un revestimiento continuo. Esta capa epitelial está formada por células prismáticas bajas con protoplasma homogéneo y refringente.

*B.* Conductos intralobulillares. — Los conductos intralobulillares, que son continuación de los conductos de Boll, están formados por la reunión de un número variable de estos últimos conductos. Como su nombre indica, circulan en el espesor mismo de los lobulillos glandulares. Histológicamente nos presentan, como los conductos de Boll, una *pared* y un *epitelio:*

a) *Pared.* — La pared está representada por una delgada laminilla conjuntiva que termina por debajo del epitelio por una vítrea más o menos distinta.

b) *Epitelio.* — El epitelio está constituído por células prismáticas que ofrecen caracteres glandulares: núcleo central abundante en cromatina; protoplasma que contiene filamentos o estrías, dispuestos en sentido longitudinal, que tienen el valor de mitocondrias modificadas (Regaud y Mawas). Estas células estarían encargadas de elaborar una parte de la saliva y, en particular, las sales de cal que contiene (figura 554).

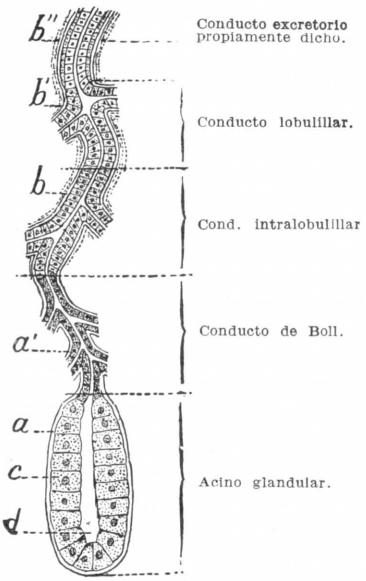


Fig. 553

Esquema de una glándula salival.

*a, a'*, vítrea. — *b, b', b''*, capa conjuntiva que refuerza la vítrea. — *c*, epitelio secretorio. — *d*, trascavidad del acino.

*C.* Conductos interlobulillares. — Los conductos interlobulillares comprenden: 1.°, una *pared propia* gruesa, constituída por tejido conjuntivo elástico, tapizado de fibras lisas y que contiene vasos y nervios; 2.°, un *epitelio* dispuesto en dos estratos de células: el estrato *profundo* comprende células que deben considerarse como células de Boll (Renaut); el estrato *superficial* está formado de células prismáticas.

*D.* Conductos de Sténon. — El conducto de Sténon, punto de reunión común de todos los conductos interlobulillares, es el conducto excretorio propiamente dicho de la parótida. Su función es transportar la saliva parotídea a la cavidad bucal.

a) *Origen.* — El conducto de Sténon nace en la cara ánterointerna de la glándula, en el borde parotídeo, en la unión de su tercio inferior con sus dos tercios superiores. Está formado, como ya hemos dicho, por el conjunto de los conductos interlobulillares que vienen sucesivamente a reunirse en él. El modo de ramificación intraparotídea del conducto de Sténon es muy variable: unas veces se divide en dos conductos casi iguales que se separan uno del otro formando un ángulo agudo; otras veces, sin bifurcarse, se dirige oblicuamente hacia abajo y atrás, hacia la parte pósteroinferior de la glándula, recibiendo durante su trayecto, por su borde superior y su borde inferior, sus conductos colaterales, cuyo número puede variar de seis a catorce (Mongour, *Tesis de Burdeos*, año 1898).

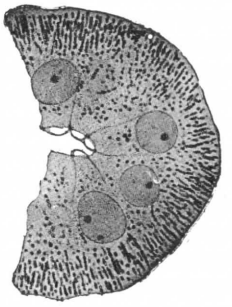

Fig. 554

Corte transversal de un conducto excretorio de la parótida de la rata (osmiohematoxilina, según Schultze).

b) *Trayecto.* — Cualquiera que sea su modo de origen en el espesor mismo de la parótida, el conducto de Sténon, al salir de la glándula se dirige oblicua-

mente hacia arriba y adelante, hasta 15 ó 20 milímetros por debajo del arco cigomático. Desviándose entonces hacia delante, corre horizontalmente sobre la cara externa del masetero, junto con la arteria transversal de la cara, que está situada un poco más abajo, y con divisiones del nervio facial, que están situadas unas arriba y otras abajo.

Al llegar al borde anterior del masetero, rodea este borde y al mismo tiempo rodea la bola adiposa de Bichat (fig. 555), que está subyacente al músculo, llegando al buccinador.

Después de haber corrido algún tiempo sobre la cara externa del buccinador, junto a las glándulas molares, lo perfora oblicuamente y llega entonces a la mucosa bucal; se desliza por debajo de esta mucosa en una extensión de 5 ó 6 milímetros, la perfora a su vez y, finalmente, se abre en el vestíbulo de la boca por un estrecho orificio en forma de hendidura, que se halla situado un poco por delante del cuello del segundo gran molar superior (fig 556, 2). Este orificio se abre algunas veces en la cúspide de una pequeña eminencia en forma de papila.

La longitud total del conducto de Sténon es, por término medio, de 35 a 40 milímetros; su diámetro es de 3 milímetros.

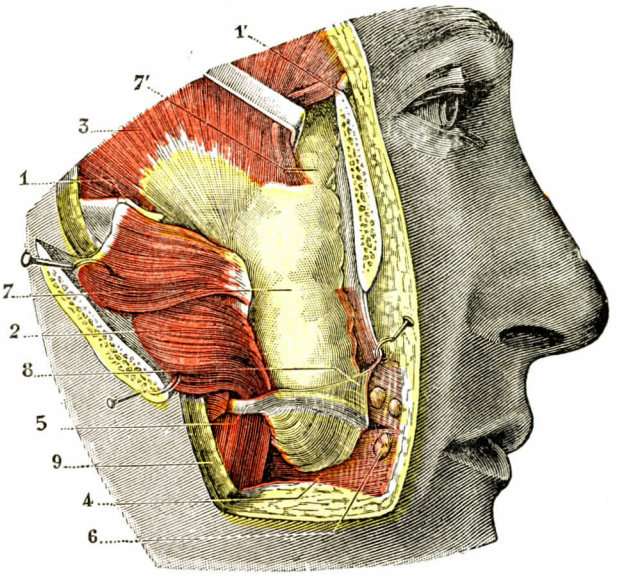


FIG. 555

El conducto de Sténon rodeando el masetero y la bola adiposa de Bichat.

1, 1', arco cigomático aserrado por sus dos extremidades. — 2, masetero desviado hacia fuera con la parte media del arco. — 3, temporal. — 4, buccinador cubierto por su aponeurosis. — 5, conducto de Sténon desprendiéndose de la prolongación anterior de la parótida. — 6, glándulas molares. — 7, bola adiposa de Bichat continuándose con 7', la grasa de la región temporal.—8, débil aponeurosis cubriendo la bola adiposa.—9, corte de la piel.

c) *Relaciones.* — En su porción inicial, el conducto de Sténon está cubierto por la prolongación anterior de la parótida. Pero a partir del punto en que se separa de esta prolongación hasta el ojal que se labra a través de los fascículos del músculo buccinador, circula constantemente por el tejido celular subcutáneo. Estamos siempre seguros de ponerlo al descubierto si practicamos una incisión siguiendo la línea recta que une el trago a la comisura labial.

d) *Estructura.* — Como sus afluentes, el conducto de Sténon se compone de pared propia, revestida interiormente de una capa epitelial.

α) La *pared propia*, relativamente gruesa, está formada por tejido conjuntivo muy apretado, como en la dermis. Contiene ricas redes de fibras elásticas, vasos y nervios. Termina, del lado del epitelio, por una vítrea.

β) El *epitelio* se compone de dos capas celulares, una profunda y otra superficial. La capa profunda (*capa generatriz* de RENAUT) comprende células cúbicas más o menos esféricas, con algunas células de Boll; la capa superficial está formada por células cilíndricas, que terminan, del lado de la luz del conducto, por una pequeña meseta desprovista de pestañas. A trechos separados se ven, entre las células

de meseta, algunas células calciformes. Por último, en el punto en que desemboca el conducto excretorio en la boca, este epitelio adquiere poco a poco los caracteres del epitelio pavimentoso estratificado de la mucosa bucal.

Desarróllase a veces en el trayecto del conducto de Sténon, casi siempre a nivel del borde anterior del masetero, un lóbulo glandular aislado, más o menos voluminoso, que se ha designado erróneamente con el nombre de *parótida accesoria*. En efecto, no es una glándula sobreañadida, una glándula independiente: el conducto excretorio que la continúa, en vez de abrirse aisladamente en la boca como el de la parótida, se dirige constantemente al conducto de Sténon. Por este hecho, la formación glandular en cuestión adquiere la significación de un simple lóbulo errático de la parótida: no es una *parótida accesoria*, sino un simple *lóbulo accesorio* de la parótida.

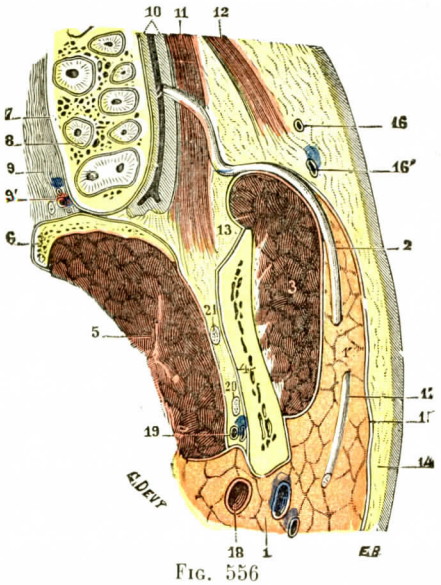


FIG. 556

Conducto de Sténon, visto en un corte horizontal de la cara (lado derecho, segmento inferior del corte visto por arriba).

1, glándula parótida, con 1', su prolongación anterior. — 2, conducto de Sténon. — 3, masetero. — 4, maxilar inferior. — 5, pterigoideo interno. — 6, apófisis pterigoides. — 7, maxilar superior, cortado a nivel de las raíces de los dientes. — 8, raíces del segundo gran molar superior. — 9, bóveda palatina, con 9', vasos y nervios palatinos posteriores.—10, mucosa bucal.—11, buccinador. — 12, cigomático. — 13, bola adiposa de Bichat. — 14, tejido celular subcutáneo.—15, aponeurosis superficial. — 16, 16', arteria y vena faciales. — 17, nervio facial. — 18, arteria carótida externa.—19, arteria y vena dentarias inferiores.—20, nervio dental inferior. — 21, nervio lingual.

**3.° Vasos y nervios.** — La parótida, como todos los órganos cuyas funciones son muy activas, es muy rica en vasos y nervios:

a) *Arterias.* — Las arterias proceden de varios orígenes: de la *auricular posterior*, de la *auricular anterior*, de la *transversal de la cara* y del *tronco mismo de la arteria carótida externa*. Estas arterias, después de dividirse y subdividirse en el tejido conjuntivo intersticial, llegan a la proximidad de la membrana propia de los acinos, en torno de la cual constituyen una rica red capilar. Las mallas de esta red no atraviesan nunca la membrana propia y, por consiguiente, no se ponen nunca en contacto con las céiulas glandulares.

b) *Venas.* — Las venas, salidas de las redes capilares de la parótida, corren, como las arterias, por los tabiques conjuntivos interlobulillares. Se reúnen unas con otras para formar vasos cada vez más voluminosos y, finalmente, van a abrirse en la yugular externa o en sus afluentes.

c) *Linfáticos.* — Los linfáticos de la parótida están representados por gruesos capilares, irregularmente calibrados, más o menos anastomizados entre sí, que circulan por el tejido conjuntivo intersticial. Se hallan reducidos a una simple capa endotelial y enteramente desprovistos de válvulas. En varios puntos, *principalmente* a nivel del pedículo de los lóbulos compuestos, se les ve rodear más o menos los vasos sanguíneos y hasta los conductos excretorios

Finalmente, los linfáticos de la parótida van a parar a los *ganglios parotídeos* descritos anteriormente (pág. 561), ya en la superficie de la glándula, ya en su profundidad.

A su vez, los ganglios parotídeos envían sus eferentes, en parte a los ganglios yugulares externos y en parte a los ganglios cervicales profundos o subesternomastoideos.

Aparte los ganglios que se encuentran en su superficie o en su profundidad, la parótida nos presenta, en su espesor, acumulaciones linfoideas, de forma y dimensiones diversas, que se disponen alrededor de los acinos o de los conductos que de ellos parten. Son como ganglios rudimentarios que se parecen más o menos a los gruesos ganglios parotídeos. NEISSE (1898) ha señalado la existencia, en los grandes ganglios intraparotídeos, de acinos glandulares que se hallan así aprisionados entre los elementos linfoides. Por lo demás, su disposición y su número son muy variables; acantonados en ciertos casos en la región del hilio, avanzan en otros (como en la figura 557) hasta la parte media del ganglio o lo invaden en casi toda su extensión. Conviene admitir, con NEISSE, que se trata aquí de una penetración activa de los acinos parotídeos en el ganglio, penetración que se haría poco a poco durante el curso del desarrollo de la glándula.

FIG. 557

Penetración, en un ganglio linfático de la parótida, de cierto número de ácinos glandulares (Según NEISSE).

Se ven claramente los acinos parotídeos con sus conductos excretorios penetrar en el ganglio a nivel del hilio y avanzar en su masa hasta invadirlo poco a poco en toda su extensión.

d) *Nervios.* — Los nervios de la parótida proceden de tres orígenes distintos: 1.°, del *auriculotemporal*, rama del maxilar: es el nervio secretorio; 2.°, de la *rama auricular* del plexo cervical; 3.°, de los *ramos simpáticos* que rodean las arterias *parotídeas*. Se ramifican, como los vasos mismos, por los intersticios conjuntivos de la glándula y así se resuelven en finísimas ramas, unas con mielina y otras sin ella, que forman alrededor de cada lóbulo primitivo una abundante red, la *red perilobular*. PALADINO señaló ya hace mucho tiempo la existencia de pequeños ganglios uni o pluricelulares en esta red.

De la red perilobulillar parten multitud de ramas, que penetran en el espesor mismo de los lobulillos. De estas ramas, unas, verdaderos vasomotores, se dirigen a los vasos y terminan en ellos según el tipo habitual; otras se introducen en los conductos excretorios; su modo de terminación no está todavía claramente dilucidado. Otras, finalmente, verdaderos nervios secretorios, penetran en los intervalos de los acinos y forman en torno de ellos un segundo plexo, el *plexo periacinoso* o *perialveolar*.

Este plexo, a su vez, da origen a fibrillas sumamente tenues y más o menos varicosas, que perforan la membrana propia, llegan debajo del epitelio y van a terminar, no en las células glandulares, como pretendía PFLÜGER, sino, por el contrario, como lo demuestran las investigaciones de FUSARI y PENASCI, de RAMÓN y CAJAL, de RETZIUS y de KOROLKOW, en el intervalo de estas células glandulares, sea por extremidades libres, sea anastomizándose en una última red, la *red supracelular*.

## § 2. — Glándula submaxilar

La glándula submaxilar ocupa la región suprahioidea. Está situada junto a la cara interna del maxilar inferior, inmediatamente por encima de la porción media del digástrico, llenando, por decirlo así, el espacio angular que circunscriben entre sí el vientre anterior y el vientre posterior de este músculo. Como la parótida, la glándula submaxilar se halla encerrada en una celda ósteofibrosa, el *compartimiento submaxilar*, que ante todo vamos a describir.

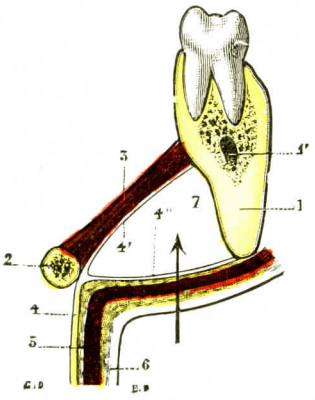


Fig. 558

Compartimiento submaxilar, visto en un corte frontal *(esquemática)*.

1, maxilar inferior.—1', conducto dentario.—2, hueso hioides.—3, milohioideo. —4, aponeurosis cervical superficial, desdoblándose a nivel del hueso hioides y formando: 4', una hojilla superior o profunda, que tapiza el milohioideo; 4'', una hojilla inferior o superficial, que cierra por abajo la cápsula submaxilar. — 5, músculo cutáneo del cuello. — 6, piel y tejido celular subcutáneo. — 7, cápsula submaxilar.

(La flecha indica los diferentes planos que hay que atravesar para penetrar en la región suprahioidea dentro del compartimiento submaxilar.)

### A. — Compartimiento submaxilar

Conocemos ya el compartimiento submaxilar por haber estudiado su modo de formación al estudiar las aponeurosis (véase tomo I). Hemos visto que su interpretación había motivado numerosas concepciones. Vamos a recordarlas brevemente, procurando sobre todo describir las relaciones de la glándula con su compartimiento.

El compartimiento submaxilar, examinado en un corte frontal (fig. 558), tiene forma prismática y triangular. Es posible, pues, considerarle tres caras: la primera inferior y externa, la segunda superior y externa, la tercera interna.

**1.° Cara inferoexterna.** — La *cara inferoexterna* del compartimiento está formada por el segmento suprahioideo de la aponeurosis cervical superficial. ¿Cómo se conduce esta aponeurosis en esta región? Nos encontramos en presencia de varias concepciones. He aquí ante todo la descripción clásica:

a) *Descripción clásica.* — Llegada al hueso hioides, la aponeurosis cervical superficial se adhiere a este hueso, luego le abandona y proporciona una vaina a los dos vientres musculares del digástrico. Después de haber rodeado este músculo, se divide en dos hojas (figs. 558 y 559, A): una *hoja superficial*, que llega al borde inferior del maxilar y que no es más que la aponeurosis superficial misma: una *hoja profunda* o *prolongación submaxilar* de esta aponeurosis, hoja delgada, mal diferenciada, que pasa por dentro de la glándula, se reúne a la cara externa del músculo milohioideo y viene a fijarse, con este último músculo, en la línea oblicua interna del maxilar. Según esta concepción, el compartimiento submaxilar se encuentra pues, comprendido en un desdoblamiento de la aponeurosis cervical superficial.

b) *Concepción de Charpy.* — En el hueso hioides, la aponeurosis cervical superficial se inserta en este hueso. «Pero esta inserción hioidea es algo compleja. Aquí, en efecto, la aponeurosis se desdobla: una hoja superficial y directa pasa sin transición a la aponeurosis suprahioidea, mientras que otra hoja refleja sirve para la fijación ósea» (Charpy). Según Merkel, esta hoja refleja rodea el tendón intermedio del digástrico, cuya corredera fibrosa forma antes de ir a insertarse en el hueso hioides (fig. 559, B).

c) *Concepción de Descomps.* — DESCOMPS, reanudando la descripción de TROLARD, admite que la pared interna del compartimiento submaxilar no está consti-

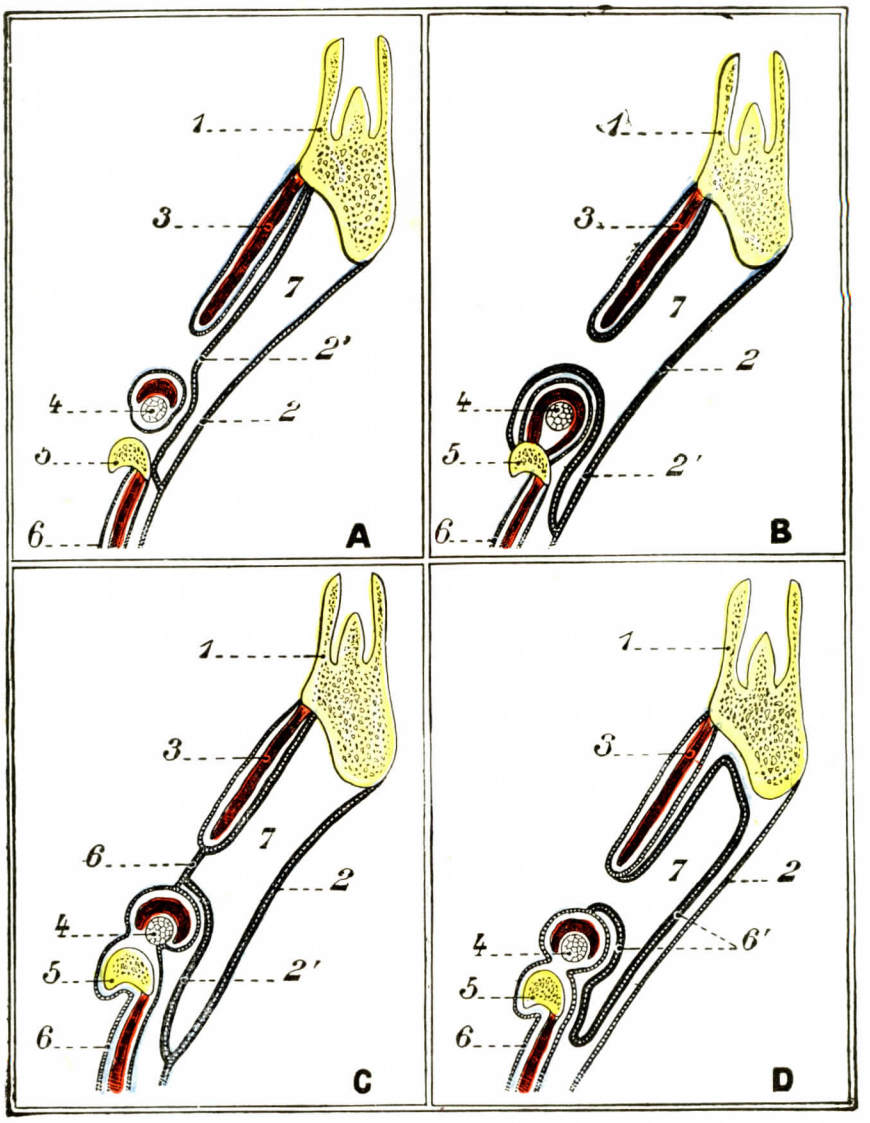


FIG. 559

Compartimiento submaxilar; diferentes concepciones.

A, clásica: 1, maxilar inferior. — 2, aponeurosis cervical superficial. — 2', su hoja profunda. — 3, músculo milohioideo. — 4, músculo estilohioideo y tendón intermedio del digástrico. — 5, hueso hioides. — 6, músculo infrahioideo, aponeurosis cervical media. — 7, compartimiento submaxilar.

B. CHARPY-MORESTIN (igual nomenclatura). — 2, la emanación profunda de la aponeurosis cervical superficial pasa por encima del tendón del digástrico constituyendo la polea de reflexión. Este tendón está fijado además por las inserciones del estilohioideo (4).

C. TROLARD-DESCOMPS (igual nomenclatura). — 6, la aponeurosis cervical media sube encima del hueso hioides, envaina los músculos suprahioideos y forma la pared profunda del compartimiento submaxilar.

D, concepción nueva (igual nomenclatura). — 6, la aponeurosis cervical media se ha levantado en el intervalo del milohioideo y el estilohioideo para constituir la bolsa aponeurótica muscular de la submaxilar.

tuída por la aponeurosis cervical superficial ni por la aponeurosis propia muscular, sino por la aponeurosis media del cuello. Esta subirá por encima del hueso hioides, envainando los músculos suprahioideos para formar la pared del compartimiento submaxilar (fig. 559, C).

d) *Concepción de Truffert (Le cou*, Librería Arnette, París, 1922). — TRUFFERT admite que la aponeurosis cervical superficial no presenta en la región submaxilar más que una sola hoja, que se fija, según la concepción clásica, en el borde del maxilar inferior, mientras que la aponeurosis media, subiendo, como lo sostiene DESCOMPS, por encima y detrás del hueso hioides con la vaina vascular de los vasos próximos, se evagina en bolsa a través de un orificio estrecho limitado por detrás y arriba por la arteria facial, por detrás y abajo por el vientre posterior del digástrico y su tendón intermedio, y por delante por el borde posterior del milohioideo. Según esta concepción, la glándula submaxilar, emanación del tubo digestivo, se cubre con la aponeurosis media a manera de gorro de dormir, la rechaza y la aplica a la cara profunda de la aponeurosis superficial (fig. 559, D).

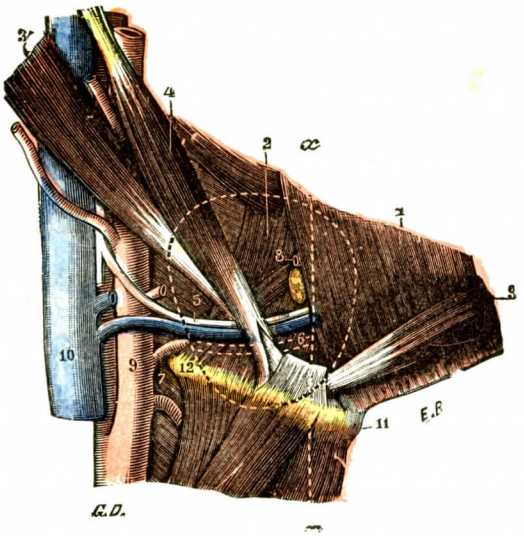


FIG. 560

Relaciones profundas de la glándula submaxilar.

1, milohioideo. — 2, hiogloso. — 3, 3', vientres posterior y anterior del digástrico.—4, estilohioideo.—5, nervio hipogloso mayor. —6, vena lingual.—7, arteria lingual.—8, conducto de Wharton y prolongación anterior de la glándula submaxilar. — 9, carótida externa. — 10, yugular interna. — 11, cuerpo del hueso hioides.— 12, su asta mayor.

(El contorno de la glándula está indicado por una línea de puntos; la línea vertical *xx* indica el plano según el cual se ha practicado el corte de la figura siguiente.)

Todas estas concepciones no parecen tener la importancia que les han concedido los diferentes autores. Creemos, como CHARPY, que la aponeurosis superficial forma la pared ínferoexterna del compartimiento y que se inserta en el hueso hioides después de haber suministrado una hojilla refleja que envaina el tendón intermedio del digástrico. Esta aponeurosis cervical superficial es tapizada por el cutáneo, por el tejido celular subcutáneo y por la piel.

**2.° Pared súperoexterna.** — La *pared súperoexterna* del compartimiento está formada por la cara interna del cuerpo del maxilar, porción situada por debajo de la línea milohioidea. El hueso en contacto con la glándula ofrece una ligera excavación que hemos descrito en OSTEOLOGÍA con el nombre de *fosita submaxilar*.

**3.° Pared súperointerna.** — La *pared súperointerna* es una pared muscular. Está formada por los músculos hiogloso y milohioideo. El músculo *milohioideo*, que hemos estudiado en MIOLOGÍA (tomo I), forma una cincha muscular cuyas fibras se dirigen de arriba abajo y de fuera a dentro. El milohioideo se separa, pues, de su inserción superior o maxilar y determina entre el hueso y su cara externa un ángulo diedro en cuya abertura se aloja la glándula submaxilar. El músculo *hiogloso* no corresponde a la región que nos interesa sino por sus fibras posteriores. Estos

músculos están cubiertos de su aponeurosis propia, y esta aponeurosis propia, hoja delgada, es la que ciertos autores han querido referir a la aponeurosis cervical superficial.

En su parte inferior, el compartimiento submaxilar está en relación con el cuadro muscular formado por los dos vientres del digástrico y por su tendón intermedio. Por delante, el compartimiento está cerrado por las adherencias de la aponeurosis cervical superficial al vientre anterior del mismo músculo. Por detrás, su oclusión está asegurada por la cintilla maxilar que hemos estudiado con la parótida.

Como se ve, el compartimiento submaxilar está claramente limitado en todo su contorno. Sin embargo, no está cerrado por todas partes. Ofrece numerosos orificios que le hacen comunicar con las regiones próximas. Encontramos primero, en su pared superior interna, una especie de hendidura o de hiato (fig. 562), comprendida entre los dos músculos milohioideo e hiogloso. En el punto en que estos dos músculos se encuentran existe una fisura determinada por las diferentes direcciones de cada uno de ellos: nacidos ambos del hioides, tienen un destino diferente: uno va hacia el maxilar y el otro hacia la lengua. Por esta hendidura intermuscular, el compartimiento submaxilar comunica con el compartimiento sublingual. Veremos pasar por este hiato la prolongación anterior de la glándula submaxilar, el conducto de Wharton, el nervio hipogloso, la vena lingual superficial. Además de este hiato, el compartimiento submaxilar tiene tres orificios en su parte posterior: el primero, que está situado por fuera de la cintilla muscular, deja penetrar la vena facial; el segundo, que va por delante y por dentro, representa la perforación efectuada por la arteria facial para deslizarse en el compartimiento; el tercero está constituído por una prolongación de la glándula submaxilar.

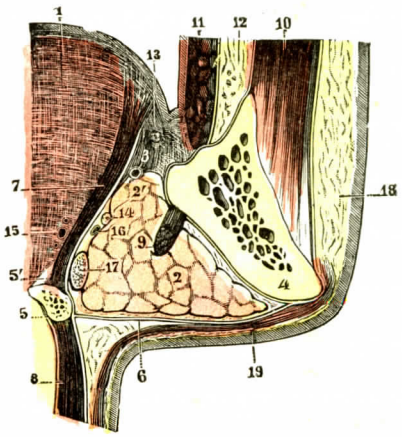


FIG. 561

Corte vérticotransversal de la glándula submaxilar (cadáver congelado, segmento anterior del corte).

1, corte de la lengua. — 2, corte de la glándula submaxilar, con 2', su prolongación anterior. — 3, conducto de Wharton. — 4, maxilar inferior. — 5, hueso hioides, con 5', su asta menor.—6, aponeurosis cervical superficial. — 7, músculo hiogloso.— 8, músculos infrahioideos. — 9, milohioideo. — 10, masetero.—11, buccinador.—12, bola adiposa de Bichat.—13, nervio lingual.—14, nervio hipogloso mayor. — 15, arteria lingual, con dos pequeñas venas satélites. — 16, vena lingual. — 17, tendón del digástrico. — 18, piel y tejido celular subcutáneo. — 19, músculo cutáneo del cuello.

**4.° Relaciones de la glándula con el compartimiento.** — La glándula submaxilar no se adhiere a las paredes del compartimiento. Está rodeada por una delgada cápsula semejante a la que rodea la parótida. Es un tejido conjuntivo laxo que la aísla de las diferentes paredes del espacio que la contiene. Es fácil enuclear la glándula submaxilar, al contrario de la parótida, que, hemos visto, se adhiere fuertemente en ciertos puntos al compartimiento que la contiene.

### B. — Glándula submaxilar propiamente dicha. Su conducto excretorio

**1.° Color.** — Vista exteriormente o en cortes, la glándula submaxilar, en estado de reposo, tiene un color gris amarillento. Esta coloración se convierte en gris rosada cuando la glándula funciona, y pasa al rojo más o menos obscuro en casos de estasis venosa.

**2.° Peso y volumen.** — Considerada desde el punto de vista de su volumen, la glándula submaxilar es del tamaño de una almendra; pesa, por término medio, 7 u 8 gramos. Como se ve, es bastante menos voluminosa que la parótida, y su peso no representa aproximadamente más que la cuarta parte del peso de esta última. Por el contrario, es aproximadamente tres veces mayor que la sublingual.

**3.° Dirección.** — De un modo general, la glándula submaxilar se extiende oblicuamente de atrás a delante y de arriba abajo, desde el ángulo del maxilar hasta el cuerpo del hueso hioides. Generalmente excede la cincha de los dos vientres del digástrico, rebasando la hamaca que constituyen éstos. La situación baja de la glándula submaxilar es, cuando menos en el adulto, la situación más frecuente.

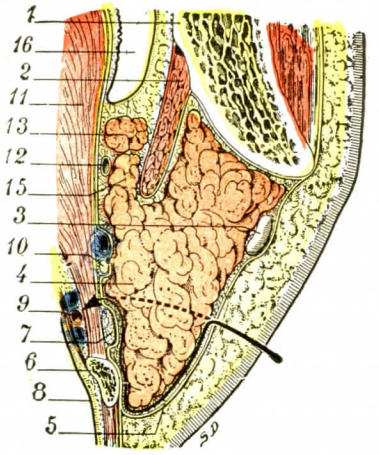


Fig. 562

Corte frontal semiesquemático de la región submaxilar, estando la cabeza en extensión (T.-J.).

La flecha (línea llena y punteada) indica los diversos planos que el cirujano debe atravesar, desprender y reclinar para ligar la arteria lingual.

1, maxilar inferior. — 2, milohioideo. — 3, ganglio submaxilar. — 4, glándula submaxilar. — 5, aponeurosis superficial. — 6, hueso hioides. — 7, tendón del digástrico. — 8, mucosa faríngea. — 9, arteria lingual. — 10, nervio hipogloso. — 11, músculo hiogloso. — 12, conducto de Wharton. — 13, glándula sublingual. — 15, prolongación de la glándula submaxilar. — 16, cavidad bucal.

**4.° Forma y relaciones.** — La glándula submaxilar, como la parótida, reproduce exactamente la forma de la cápsula ósteofibrosa que ocupa y dentro de la que, por decirlo así, se halla amoldada (figs. 561 y 562). Es irregularmente prismática triangular, con su eje mayor dirigido de atrás a delante y de fuera a dentro, paralelamente al mismo maxilar. Podemos, pues, considerar en ella: 1.°, *tres caras*, que se distinguen en *externa*, *interna* e *inferior*; 2.°, *dos extremos*, anterior y posterior.

a) *Cara externa.* — La cara externa de la glándula, ligeramente convexa, está en relación, por su parte posterior, con el músculo pterigoideo interno. Por su parte anterior corresponde a la cara interna del cuerpo del maxilar, que a este nivel forma una excavación para recibirla (*fosilla submaxilar*, véase Osteología). Por la parte inferior de esta cara, a lo largo del borde inferior del maxilar, corren de atrás a delante la arteria y la vena submentoniana. En el mismo punto se hallan dispuestos, en serie lineal, seis o siete ganglios linfáticos: estos ganglios, llamados *submaxilares*, están situados constantemente por debajo de la aponeurosis y, por consiguiente, se hallan inmediatamente en contacto con el tejido glandular.

b) *Cara interna.* — La cara interna, bastante regularmente plana, está en relación con el plano profundo de la región suprahioidea lateral (fig. 564). En un primer plano se comprueba el asa descrita por los dos vientres del digástrico, de los que el vientre posterior, acompañado del músculo estilohioideo, está en contacto íntimo con la submaxilar. Esta generalmente rebasa en varios milímetros la parte inferior del tendón intermedio del digástrico y del tendón de inserción del estilohioideo. El polo inferior de la glándula es, pues, francamente subhioideo.

Por detrás, la cara interna de la glándula corresponde al *triángulo de Béclard*. Recordemos que éste se halla constituído: por arriba, por el vientre posterior del digástrico; por abajo, por el hueso hioides, y por detrás, por el borde posterior del hiogloso. El área de este triángulo corresponde al paso de la lingual que se encuentra oculta por el hiogloso y que se debe, pues, incidir para ligar la arteria lingual en este triángulo, es decir, antes que haya dado la dorsal de la lengua.

Por delante, los dos vientres del digástrico limitan un espacio curvilíneo, cuyo fondo está ocupado por el músculo milohioideo por delante, y por el hiogloso por detrás. En este punto se comprueba también un pequeño triángulo, el *triángulo de Pirogoff*, limitado del modo siguiente: por delante, por el borde posterior del milohioideo; por detrás, por el vientre posterior del digástrico; por arriba, por el hipogloso mayor aplicado a la cara superficial del hiogloso. Se puede ligar la arteria lingual oculta siempre por el hiogloso en el área de este triángulo. Aquí suministra

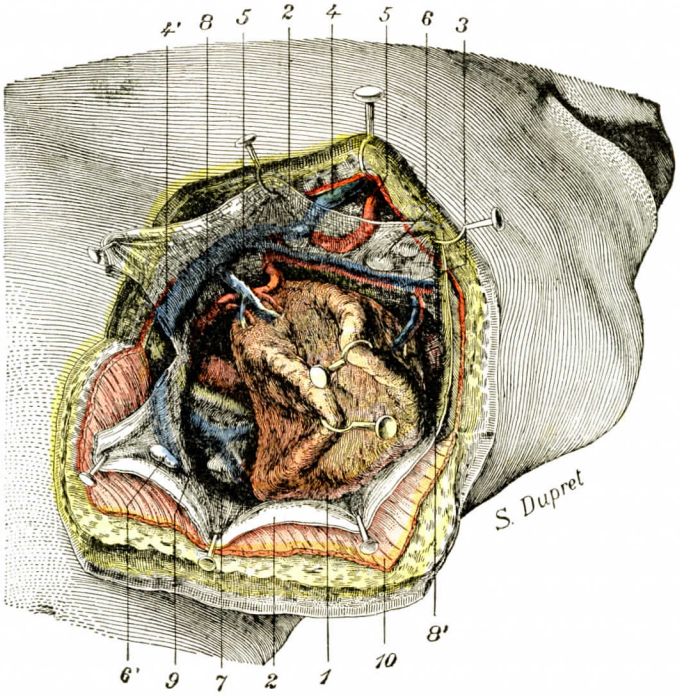


Fig. 563

La glándula submaxilar, en su sitio en la celda (T.-J.).

1, glándula submaxilar. — 2, aponeurosis que contribuye a formar la celda de la glándula; ha sido incidida transversalmente y erinada para dejar ver la glándula. — 3, arteria submental separada de la glándula, en este sujeto, por una delgada hojilla fibrosa procedente de la aponeurosis. — 4, vena facial, y 4', la misma vena avanzando por un desdoblamiento de la aponeurosis. — 5, arteria facial. — 6, ganglios submaxilares separados por la hojilla fibrosa supraindicada. — 6', ganglio contenido en la celda glandular. — 7, hueso hioides. — 8, vientre posterior del digástrico, y 8', vientre anterior de este mismo músculo. — 9, nervio hipogloso. — 10, cutáneo.

la dorsal de la lengua. Se ve, pues, que la glándula submaxilar está en contacto directo por la parte posterior de su cara interna con el nervio hipogloso mayor, mientras que el músculo hiogloso la separa de la arteria lingual.

De esta cara interna de la glándula submaxilar se desprenden dos prolongaciones, una anterior y la otra posterior. La *prolongación posterior* es ordinariamente poco marcada; se confunde las más de las veces con el extremo posterior de la glándula misma. La hemos visto, no obstante, en ciertos individuos extenderse hasta el borde posterior del músculo pterigoideo interno y, por consiguiente, hasta la aponeurosis parotídea. La *prolongación anterior*, mucho mejor aislada y también mucho más larga, tiene la forma de una lengüeta conoide, aplanada transversalmente. Dirigiéndose oblicuamente de atrás a delante y un poco de abajo arriba, se insinúa, como el hipogloso mayor, entre los dos músculos hipogloso y milohioideo

(fig. 565. 1') y se extiende, en la mayoría de los casos, hasta la parte posterior de la glándula sublingual. Va acompañada del conducto de Wharton, que sigue su parte superior e interna.

Hay casos en que la porción posterior de la prolongación anterior de la submaxilar no se ha desarrollado. La prolongación glandular, reducida entonces a su porción anterior, forma una especie de lóbulo aislado e independiente, que ciertos autores, por analogía con lo que hemos observado en la parótida, designan con el

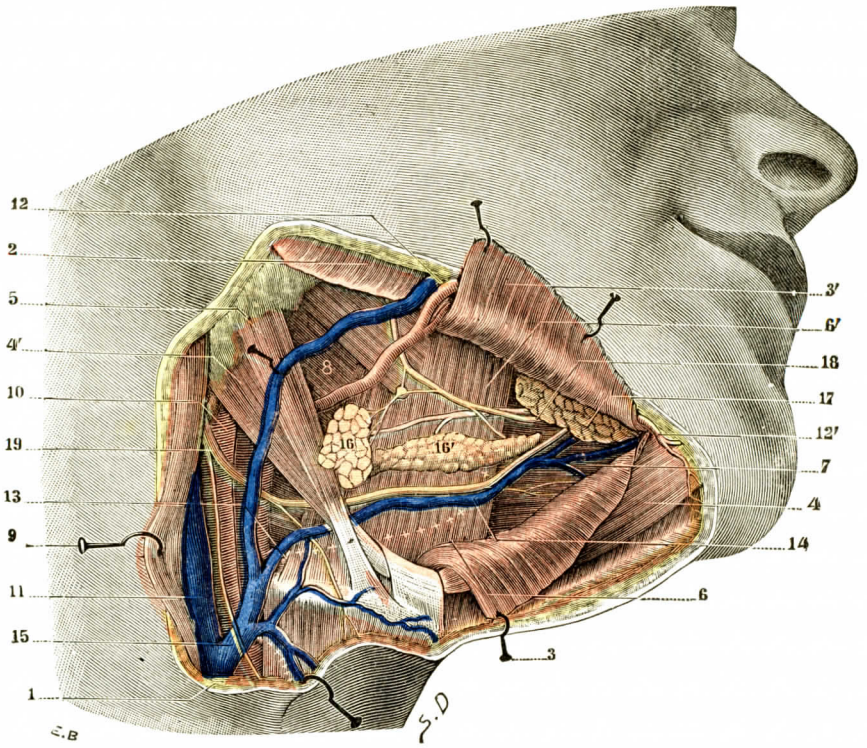


Fig. 564

Región submaxilar, plano profundo (vista lateral) (T.-J.).

1, corte de la piel y de la aponeurosis. — 2, masetero. — 3, 3', milohioideo incidido y reclinado. — 4, 4', vientre anterior y vientre posterior del digástrico. — 5, estilohioideo. — 6, 6', hiogloso. — 7, geniogloso. — 8, constrictor superior de la faringe. — 9, esternocleidomastoideo, erinado hacia atrás. — 10, carótida externa. — 11, yugular interna. — 12, arteria y vena faciales, con 12', rama submentoniana. — 13, arteria lingual. — 14, vena lingual. — 15, tronco tirolinguofacial (en el cual confluyen las tres venas facial, lingual y tiroidea superior). — 16, un fragmento de la glándula submaxilar, con 16', su prolongación anterior. — 17, glándula sublingual. — 18, nervio lingual con sus ramas y su ganglio submaxilar. — 19, nervio hipogloso mayor con su rama descendente y el nervio del tirohioideo.

nombre de *submaxilar accesoria*. Pero aquí, como en la parótida, conviene notar que el lóbulo en cuestión, en vez de enviar sus conductos a la mucosa bucal, vierte su producto de secreción en el conducto de Wharton; por consiguiente, no es una submaxilar accesoria, sino un simple *lóbulo accesorio* de la submaxilar.

c) *Cara inferior.* — La cara inferior de la submaxilar, la más extensa de las tres, corresponde a la piel. Está separada de ésta por diversos planos, que partiendo de dentro a fuera son: 1.°, la aponeurosis cervical superficial, que constituye la pared inferior de la cápsula submaxilar; 2.°, el músculo cutáneo, cuyas fibras son oblicuas hacia arriba y hacia delante; 3.°, un plano céluloadiposo, poco

desarrollado en los individuos flacos, pero que en los individuos gruesos puede adquirir un espesor considerable.

La cara inferior está siempre en relación con la vena facial, que la cruza oblicuamente en su tercio posterior, y con algunas finas ramificaciones nerviosas que proceden del facial o del plexo cervical superficial. Esta es la cara que se levanta

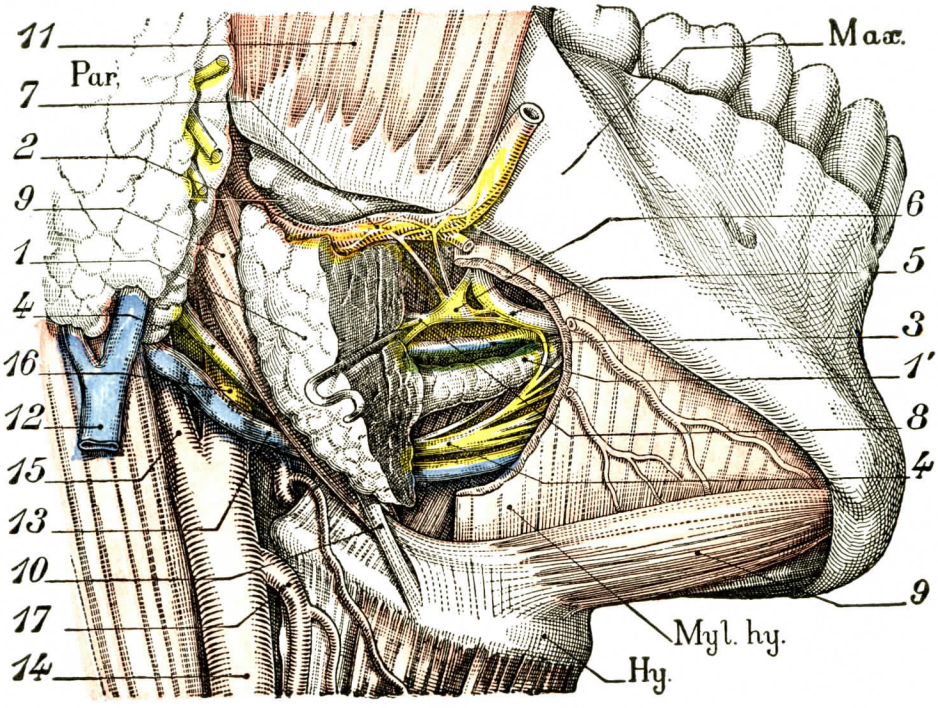


FIG. 565

Región de la glándula submaxilar y parte posterior del suelo de la boca.

Max., maxilar. — Par., parótida. — Hy., hueso hioides. — Myl. hy., milohioideo cuyo borde posterior está escotado. — 1, glándula submaxilar. — 1', su prolongación anterior. — 2, arteria facial cuyo cayado y origen están situados arriba. — 3, conducto de Wharton. — 4, 4 hipogloso mayor reunido por una anastomosis a 5, nervio lingual. — 6, ganglio submaxilar. — 7, plexo simpático que rodea la facial. — 8, filete destinado a la glándula submaxilar. — 9, 9, los dos vientres del digástrico. — 10, estilohioideo. — 11, masetero. — 12, vena yugular externa. — 13, vena ranina que pasa por encima y más superficialmente que la arteria lingual. — 14, carótida primitiva. — 15, carótida interna. — 16, carótida externa. — 17, tiroidea superior.

cuando se quiere llegar a los planos musculares de cubierta en la ligadura de la arteria lingual.

d) *Extremo posterior.* — El extremo posterior se aplica junto al vientre posterior del digástrico y al estilohioideo. Se halla muy próximo a la parótida. Según hemos visto precedentemente, las dos formaciones glandulares están separadas una de otra por un tabique grueso, continuo, fibroso, el tabique intermáxiloparotídeo. Sabemos que es una dependencia de la aponeurosis cervical superficial que se extiende del borde anterior del esternocleidomastoideo al ángulo del maxilar. Este tabique está reforzado por el ligamento estilomaxilar y la expansión maxilar de la aponeurosis posterior de la parótida y por debajo del ligamento estilomaxilar por una membrana fibrosa que resulta, como hemos visto, de la regresión del manojo maxilar del estigloso (ROUVIÈRE y OLIVIER). Por dentro, el extremo posterior de la parótida está separado de la pared lateral de la faringe por la aponeurosis

láterofaríngea y el tabique muscular formado por el estilogloso y el constrictor superior.

En este punto la glándula submaxilar está rodeada por tejido celular laxo que se continúa por arriba con el tejido céluloadiposo que ocupa el espacio láteroamigdalino. Se ve, pues, que el compartimiento submaxilar comunica por su parte posterior, superior e interna con la región amigdalina del espacio máxilofaríngeo.

En esta zona de la glándula se encuentra la arteria facial, que la cruza oblicuamente de abajo arriba. De este modo la arteria facial sólo hace una breve aparición en el compartimiento submaxilar. Describe un primer codo para entrar en él, luego se adosa a la parte pósterointerna de la glándula, en la que señala su impresión, a no ser que excave un verdadero túnel, como a veces se encuentra. Luego, en un segundo codo, se endereza verticalmente para llegar al borde inferior del maxilar, por fuera del cual desaparece.

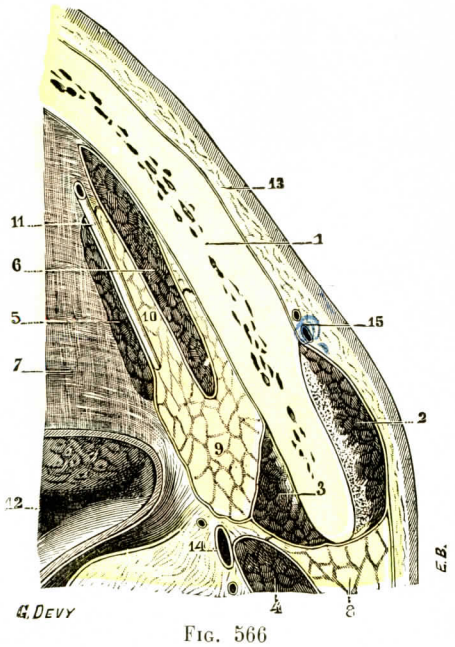


Fig. 566

Corte horizontal de la cara pasando por el conducto de Wharton y la prolongación anterior de la submaxilar (cadáver congelado, segmento inferior del corte).

1, maxilar inferior. — 2, masetero. — 3, pterigoideo interno. — 4, digástrico. — 5, hiogloso. — 6, milohioideo. — 7, corte de la lengua. — 8, parótida. — 9, glándula submaxilar. — 10, su prolongación anterior.— 11, conducto de Wharton.—12, faringe.—13, piel y tejido celular subcutáneo. — 14, arteria carótida externa. — 15, arteria y vena faciales.

**5.° Conducto de Wharton.** — El conducto de Wharton, reunión común de todos los conductos excretorios interglandulares, es el conducto excretorio propiamente dicho de la glándula submaxilar. Tiene por función transportar la saliva submaxilar a la cavidad bucal, después de haber atravesado el suelo de la boca.

a) *Dimensiones.* — La *longitud* del conducto de Wharton es de 4 a 5 centímetros. Su *calibre medio*, más considerable que el del conducto de Sténon, es aproximadamente de 2 a 5 milímetros. El punto más estrecho corresponde al orificio bucal. Su extensibilidad es poco importante cuando se busca una distensión aguda (insuflación, inyección). La distensión crónica puede, por el contrario, dilatarlo bastante fácilmente.

b) *Relaciones.* — El conducto emerge de la cara interna de la glándula en su parte media. De aquí se dirige oblicuamente adelante y adentro hacia la parte inferior del frenillo de la lengua. Aquí se acoda en una longitud de algunos milímetros para dirigirse directamente hacia delante.

En el curso de su trayecto, el conducto de Wharton va primero por la cara externa del hiogloso, entre este músculo y el milohioideo, músculo que queda siempre por fuera de él, y los músculos lingual inferior y geniogloso que están por dentro. Llega a la glándula sublingual y pasa por dentro de ella. Está próximo a su borde superior. Por debajo del conducto van las terminaciones del nervio hipogloso mayor, que envían una anastomosis al nervio lingual. El nervio hipogloso mayor se dirige, recordémoslo, de atrás a delante y de abajo arriba. Por encima del conducto avanza el nervio lingual. Este, como el hipogloso mayor, discurre de atrás a delante, pero de arriba abajo. El conducto de Wharton forma en este punto la bisectriz del ángulo cuyos lados están representados por los dos

nervios. Está seguido en todo su trayecto por un plexo venoso, y en su porción terminal, por los vasos sublinguales.

La prolongación anterior de la glándula submaxilar lo acompaña en su porción inicial y lo oculta (fig. 566, 10). Por último, señalemos una relación importante en medio de su recorrido: el nervio lingual, primero por encima del conducto, pasa pronto por debajo de él; por lo tanto, lo cruza situándose en su lado externo (figura 567). Se puede decir que en esta porción del suelo de la boca, el conducto de

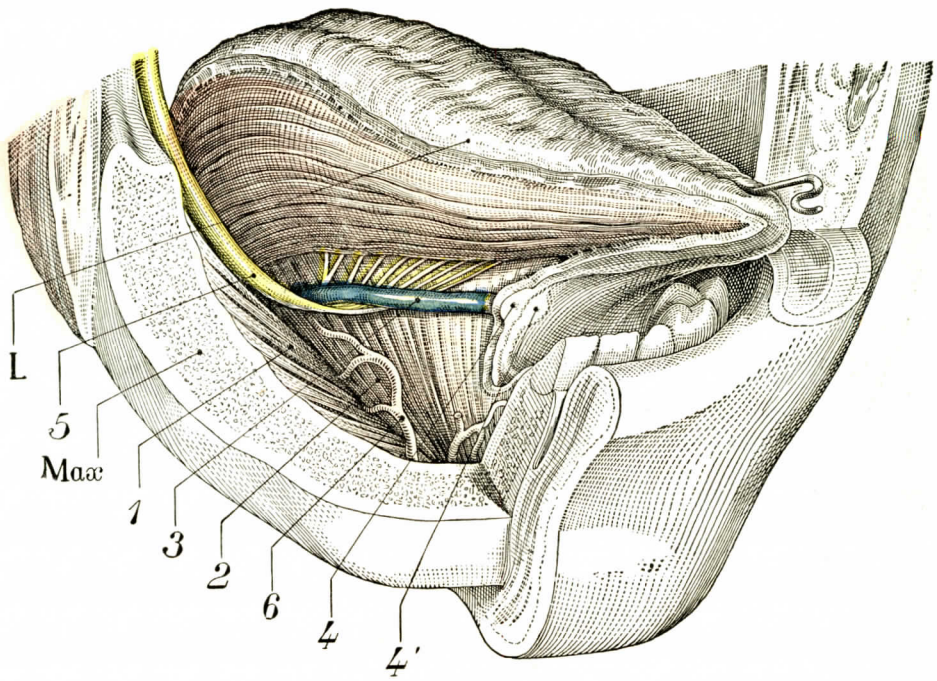


Fig. 567

Suelo de la boca. Vista lateral derecha. El arco alveolar derecho ha sido resecado parcialmente. Igual figura que la 568. Se ha quitado la glándula submaxilar.

L, lengua. — Max., maxilar inferior. — 1, músculo milohioideo. — 2, músculo geniogloso. — 3, conducto de Wharton. — 4, su orificio. — 4', orificio del conducto del lado opuesto. — 5, nervio lingual. — 6, arteriola procedente de la submental.

Wharton es el órgano más interno; tiene por fuera de él la glándula sublingual, así como el nervio lingual y la arteria sublingual que lo han cruzado.

Más lejos, después de una ligera acodadura que hemos ya señalado, se adosa, en la línea media, a su homólogo del lado opuesto y se desliza entonces inmediatamente por debajo de la mucosa bucal en una extensión de 3 ó 4 milímetros.

Finalmente, viene a abrirse a los lados del frenillo de la lengua, en el vértice de un tubérculo especial por un pequeño orificio apenas perceptible a simple vista, al que, desde Bordeu, se da el nombre de *ostium umbilicale* (fig. 567, 4). Este orificio está separado del del lado opuesto por el espesor del frenillo.

c) *Modo de ramificarse.* — Generalmente, el conducto de Wharton se continúa en el interior de la glándula submaxilar del mismo modo que el conducto de Sténon en la parótida y el conducto de Wirsung en el páncreas. La radiografía, después de inyección en el conducto de Wharton (Dubecq), muestra que la glán-

dula es recorrida por un conducto principal en toda su extensión. Este conducto tiene igual dirección que la misma glándula, es decir, de atrás a delante y de arriba abajo. Del conducto axil nacen conductos secundarios cuyo número varía de tres a cinco: son los conductos interlobulillares descritos antes. Estos se ramifican según el modo dicotómico. Existen a veces, al lado del conducto principal, conductos secundarios, cuyo calibre puede ser casi tan voluminoso. Así ocurre en particular con el conducto que recoge la saliva secretada por la prolongación anterior de la glándula cuando ésta está bien desarrollada.

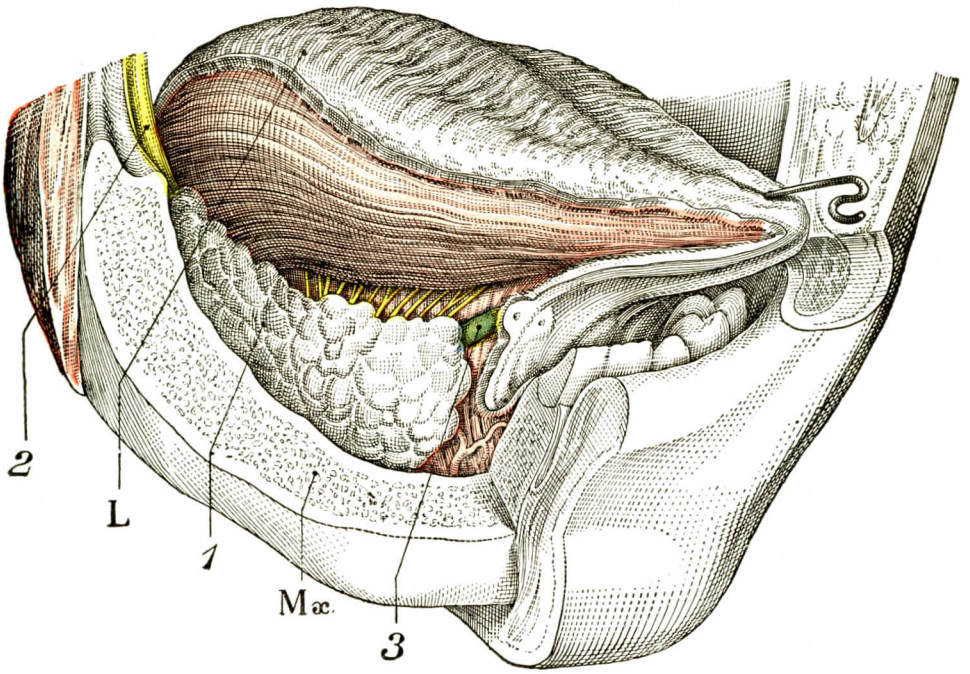


Fig. 568

Suelo de la boca. Vista lateral derecha. El arco alveolar derecho ha sido resecado parcialmente; se ha quitado la mucosa bucolingual.

L, lengua. — Max., maxilar inferior. — 1, glándula submaxilar. — 2, nervio lingual. — 3, conducto de Wharton.

d) *Estructura.* — El conducto de Wharton está constituído como el conducto de Sténon (véase pág. 560). Tiene la particularidad de poseer en la parte media de su pared propia, entre dos planos conjuntivos elásticos por consiguiente, una capa de fibras musculares lisas diversamente entrecruzadas.

**6.° Constitución anatómica.** — La glándula submaxilar está constituída bajo el mismo tipo fundamental que la parótida. Es una glándula descomponible en lobulillos secundarios, lobulillos primitivos y ácinos sumergidos en un estroma conjuntivo.

Siendo la glándula submaxilar una glándula mixta, contiene ácinos puramente serosos como los de la parótida; ácinos puramente mucosos, más raros que los últimos, más voluminosos, más largos y anchos y cubiertos de células mucíparas, y, finalmente, ácinos mixtos (fig. 569). Estos ácinos están, pues, constituídos por

células mucosas y células serosas. A veces los elementos serosos son muy poco abundantes en estos ácinos mixtos; las células, aplanadas contra el fondo del ácino por las células mucosas voluminosas y predominantes, constituyen las *semilunas de Gianuzzi.*

La superficie excretoria total de la submaxilar es de 2,235 milímetros cuadrados para los 16,2 centímetros cúbicos de las dos submaxilares. La saliva submaxilar, intermedia entre la saliva parótida, muy líquida, y la sublingual, muy espesa, es secretada de modo continuo.

El *tejido conjuntivo* se dispone en ella como en una parótida. Tabica la glándula por medio de septos interlobulillares e interacinosos.

Los *conductos intralobulillares* tienen igualmente la misma estructura que los de la parótida.

Contrariamente a la parótida, cuya estructura es bastante fija en la serie de los mamíferos, la submaxilar es muy variable desde el punto de vista histológico según las especies en que se examina. En los roedores, especialmente en el conejo y cobayo, está enteramente compuesta de elementos serosos; en la rata es igualmente una glándula serosa pura; en el perro, por el contrario (fig. 571), la submaxilar sólo contiene ácinos mucosos: el elemento seroso sólo está representado por raras y delgadas semilunas de Gianuzzi. En el asno y el caballo la submaxilar es, como en el hombre, una glándula mixta.

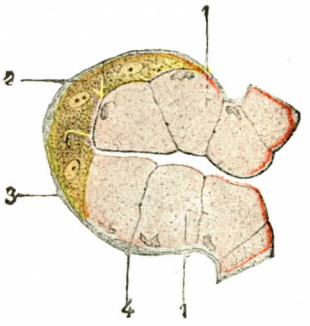


FIG. 569

Un ácino mixto de la submaxilar del hombre, visto en estado de aislamiento (según R. KRAUSE y TOURNEUX).

1, células mucosas. — 2, células serosas formando un cruzamiento de Gianuzzi. — 3, pared propia. — 4, una célula de Boll.

(Se ve claramente en esta figura que la luz glandular se prolonga entre las células serosas bajo la forma de finos canalículos intercelulares.)

**7.° Vasos y nervios.** — La glándula submaxilar, como la parótida, es un órgano muy rico en vasos y nervios:

a) *Arterias* (fig. 570). — La irrigación arterial se halla por completo bajo la dependencia de la *arteria facial*, directa o indirectamente por intermedio de la submentoniana y de la palatina ascendente. SALMON y GUIDONI (1939) distinguen varios tipos en la disposición arterial. *Normalmente*, la glándula posee una *arteria principal*, que nace de la facial, por debajo del reborde del maxilar inferior, y llega a la glándula por la cara profunda del lóbulo superior. *Arterias accesorias*, de escaso calibre, provienen de la submentoniana (5 a 6 arteriolas descendentes dispuestas como las púas de un peine). Más raramente, la palatina ascendente y hasta la dental inferior envían pequeños vasos. Todas las arterias tienen una distribución *lobular*. Cada arteria lobular llega al lóbulo en el punto de salida del conducto excretorio. El polo opuesto puede recibir una arteria accesoria.

b) *Venas.* — Las venas salidas de estas redes desembocan en parte en la vena submental y en parte en el tronco mismo de la vena facial.

c) *Linfáticos.* — Los linfáticos de la submaxilar presentan exactamente la misma disposición que en la parótida (véase *Parótida*, página. 561). Al salir de la glándula penetran en los ganglios submaxilares, los cuales, a su vez, envían sus eferentes a los ganglios cervicales profundos. La glándula submaxilar nos presenta, como la parótida, acumulaciones linfoideas (RAWITZ, 1898), de forma y dimensiones variables, que se disponen alrededor de los ácinos.

d) *Nervios.* — Los nervios destinados a la glándula submaxilar son muy numerosos. Provienen en su mayoría del nervio lingual, rama del trigémino que recibe, como se sabe, la cuerda del tímpano. Emanan también del ganglio subma-

xilar, que se interpone entre el nervio precitado y la glándula. Este ganglio, de forma y dimensiones variables, es constante, cuelga del borde inferior del nervio lingual por varios filetes cortos, de 1 a 3 ó 4 milímetros de longitud cuando más (figura 565). Descansa por dentro sobre el hipogloso, a la altura del último gran molar. Acompañan al nervio lingual una arteriola y una venilla. Nervio lingual y ganglio submaxilar envían numerosos filetes que llegan a la glándula por la parte

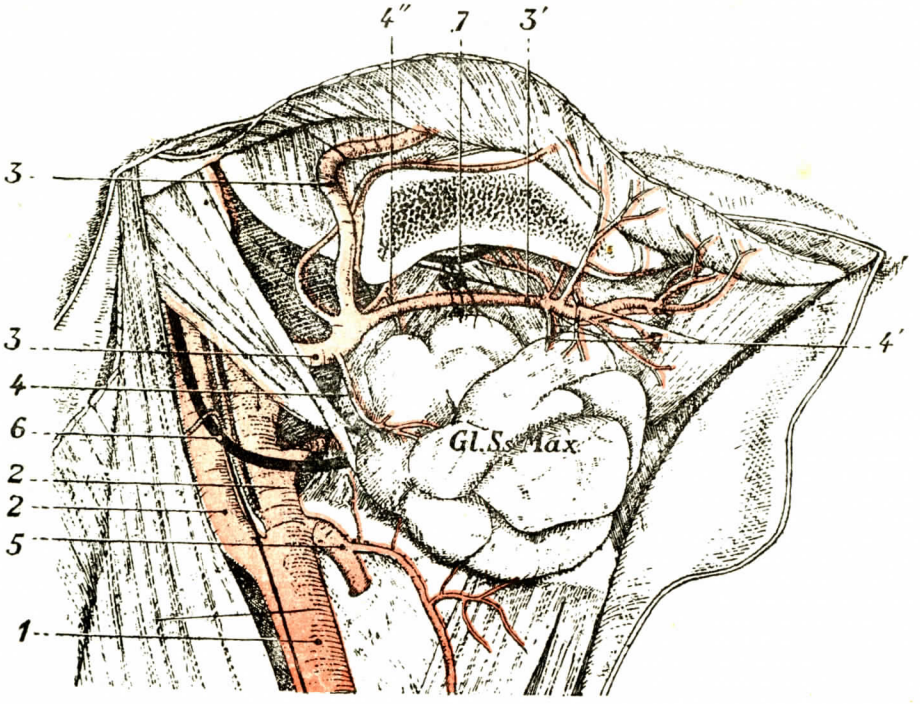


Fig. 570

Vascularización arterial de la glándula submaxilar (según (Salmon).
La glándula ha sido reclinada hacia abajo.

Gl.Ss.Max., glándula submaxilar derecha. — 1, arteria carótida primitiva. — 2, arteria carótida interna. — 2, arteria carótida externa. — 3, 3, arteria facial. — 3', arteria submentoniana. — 4, arteria principal de la glándula. — 4', 3'', arterias accesorias. — 5, arteria tiroidea superior. — 6, nervio hipogloso mayor. — 7, nervio lingual con el ganglio submaxilar debajo.

superior de la cara interna. Otros filetes nerviosos proceden igualmente del plexo simpático que rodea la arteria facial. Estas diferentes ramas nerviosas se comportan aquí exactamente como en la parótida y terminan en parte en los vasos *(nervios vasculares)* y en parte en los ácinos y conductos excretorios *(nervios secretorios o glandulares propiamente dichos)*. Recordaremos a propósito de estos últimos que sus fibrillas terminales atraviesan la membrana propia del ácino, para ir a terminar por debajo y en el intervalo de las células epiteliales (Fusari y Panasci, Ramón y Cajal, Retzius, Korolkow). La antigua opinión de Pflüger, que hacía terminar los nervios glandulares en el espesor de la célula y que hasta los hacía continuarse, a nivel de los conductos excretorios, con los bastoncillos de las células epiteliales, está completamente abandonada en la actualidad.

## § 2. — Glándula sublingual

Esta glándula, la más anterior de todas las salivales, está situada en el suelo de la boca, inmediatamente por dentro del cuerpo del maxilar, a cada lado de la sínfisis mentoniana y del frenillo de la lengua.

**1.° Peso y volumen.** — Pesa 3 gramos por término medio; es, pues, la más pequeña de las tres glándulas salivales. Su volumen representa sólo la tercera parte del de la glándula submaxilar y únicamente la décima parte del de la parótida.

**2.° Forma y dimensiones.** — La glándula sublingual tiene la forma de una oliva, un poco aplanada en sentido transversal y dispuesta de manera que su eje mayor se dirige paralelamente al cuerpo del maxilar, es decir, de atrás a delante y de fuera a dentro. Su longitud, que corresponde a su eje mayor, mide de 25 a 30 milímetros; su anchura, representada por su diámetro vertical, es de 10 a 12 milímetros, y su espesor, por último, es de 6 a 8 milímetros.

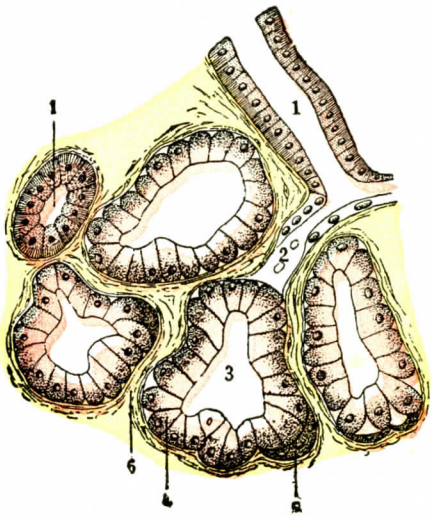


Fig. 571

Corte de la glándula submaxilar del perro.

1, conducto intralobulillar. — 2, conducto intercalar. — 3, ácino glandular. — 4, células mucosas. — 5, semilunas de Gianuzzi. — 6, tabique conjuntivo que separa los ácinos.

**3.° Relaciones.** — La glándula sublingual no se halla contenida, como la parótida y la submaxilar, dentro de una cápsula ósteoaponeurótica más o menos cerrada. Está envuelta simplemente por una atmósfera de tejido conjuntivo laxo, que, por una parte, se continúa con el tejido conjuntivo vecino, y por otra, se insinúa, en forma de tabique, entre los diferentes lobulillos de la glándula. La sublingual, según hemos dicho, tiene la forma de una oliva algo aplanada en sentido transversal. Podemos, por consiguiente, considerar en ella dos caras, dos bordes y dos extremidades.

*A.* Caras. — La dos caras se distinguen en externa e interna:

α) La *cara externa*, convexa, está en relación con la cara posterior del cuerpo del maxilar, el cual, amoldándose exactamente sobre ella, presenta a su nivel una ligera excavación, ya estudiada en Osteología (véase tomo I) con el nombre de *fosilla sublingual*.

β) La *cara interna* corresponde a los dos músculos lingual inferior y geniogloso. Está separada de estos dos músculos por el conducto de Wharton, por el nervio lingual y por la vena ranina, que la cruza más o menos oblicuamente.

*B.* Bordes. — De los dos bordes de la sublingual, uno es inferior y el otro superior:

α) El *borde inferior*, relativamente delgado, se apoya en el espacio angular que forman, al separarse uno de otro, los dos músculos milohioideo y geniogloso

β) El *borde superior*, más grueso, corresponde en toda su extensión a la mucosa del suelo de la boca. Este borde es el que, levantando la mucosa, determina a cada lado del frenillo esas dos eminencias oblongas que tienen naturalmente la misma orientación que la glándula y que ya hemos descrito con el nombre de *carúnculas sublinguales*.

*C*. Extremos. — Los dos extremos se distinguen en posterior y anterior:

α) El *extremo posterior* corresponde a la prolongación anterior de la glándula submaxilar, y hasta en muchos casos parece continuarse con ella.

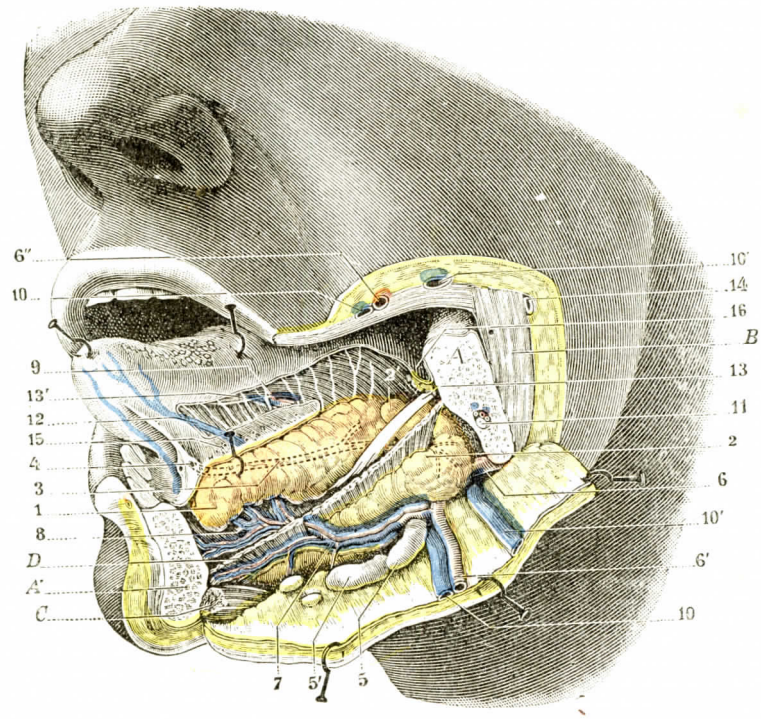


Fig. 572

Suelo de la boca, visto por su cara lateral izquierda (T.-J.).

La rama horizontal del maxilar inferior ha sido resecada en el lado izquierdo.

A, A', superficies de sección del maxilar. — B, masetero. — C, vientre anterior del digástrico. — D, milohioideo (han sido conservadas sus inserciones anterior y posterior). — 1, glándula sublingual. — 2, parte superior de la glándula submaxilar. — 2', su prolongación anterior, cabalgando sobre el borde posterior del milohioideo para penetrar en la celda sublingual. — 3, conducto de Wharton representado por líneas de puntos (está oculto bajo la cara interna de la glándula sublingual). — 4, su orificio. — 5, 5', ganglios linfáticos del compartimiento submaxilar. — 6, 6', 6'', arteria facial. — 7, arteria submentoniana. — 8, ramo que esta arteria proporciona a la glándula sublingual. — 9, arteria ranina. — 10, 10, vena facial. — 10', 10', vena facial supernumeraria. — 11, vasos y nervio dentales inferiores. — 12, vena ranina. — 13, nervio lingual, con 13', sus ramificaciones linguales. — 14, conducto de Sténon que descansa sobre el músculo masetero. — 15, orificios de los conductos sublinguales. — 16, repliegue mucoso gingivolingual.

β) El *extremo anterior* está en relación con la apófisis geni y con los cuatro tendones o músculos que de ellas se desprenden. Por encima de estos tendones, las dos glándulas sublinguales, la izquierda y la derecha, se ponen en contacto entre sí detrás de la sínfisis mentoniana.

**4.° Constitución anatómica.** — La glándula sublingual presenta, a poca diferencia, la misma estructura fundamental que la submaxilar: es una *glándula*

*mixta*, que posee a la vez, irregularmente mezclados entre sí: 1.°, ácinos serosos, de coloración obscura; 2.°, ácinos mucosos, de color claro; 3.°, ácinos mixtos, que contienen al mismo tiempo células mucosas y semilunas de Gianuzzi. Pero, contrariamente a lo que se observa en la submaxilar, en la que el *elemento seroso* supera *al elemento mucoso*, aquí es el elemento mucoso el que predomina manifiestamente.

Por lo demás, la sublingual, como la submaxilar, varían mucho según las especies. En el perro y en el gato, el elemento mucoso y el elemento seroso tienen casi la misma importancia. En el cobayo y en la rata, la glándula no contiene, por decirlo así, más que elementos mucosos. En el hombre, las investigaciones de Illing y Stœhr tienden a establecer que la glándula principal es manifiestamente una glándula mixta, mientras que las sublinguales accesorias están casi exclusivamente formadas por elementos mucosos. Los dos grupos glandulares, ya diferentes desde el punto de vista embriológico y también desde el anatómico, puesto que el uno se abre en la boca por un solo conducto y el otro por conductos múltiples, serían, pues, separables también desde el punto de vista histológico.

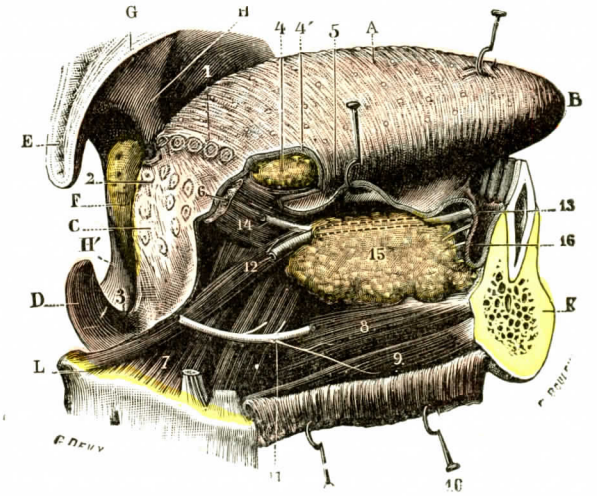


Fig. 573

Glándula sublingual derecha, vista en su lugar, después de la resección de la mitad derecha del maxilar *(semi esquemática)*.

A, cara dorsal de la lengua, levantada con erinas hacia arriba y adelante. — B, su punta. — C, su base. — D, epiglotis. — E, úvula — F, amígdala izquierda. — G, velo del paladar. — H, su pilar anterior. — H', su pilar posterior. — K, maxilar inferior.—L, asta mayor del hueso hioides.

1, rama derecha de la V lingual. — 2, folículos de la base de la lengua. — 3, repliegue glosoepiglótico medio. — 4, glándula de Weber, con 4', mucosa de la lengua, resecada en el borde derecho para descubrir esta glándula.—5, borde derecho de la lengua, con sus repliegues foliados.— 6, corte del estilogloso. — 7, hiogloso. — 8, geniogloso. — 9, geniohioideo. — 10, milohioideo, cortado y atraído con erinas hacia abajo. — 11, nervio hipogloso mayor.—12, conducto de Wharton, con 13, su orificio en el suelo de la boca. — 14, nervio lingual. — 15, glándula sublingual, con 16, uno de sus conductos excretorios

**5.° Aparato excretorio.** — El aparato excretorio de la glándula sublingual comprende, como en la parótida: 1.°, *conductos intraglandulares;* 2.°, *conductos extraglandulares.*

*A*. Conductos intraglandulares. — Comprendidos en el espesor de la glándula, distínguense aquí en *conductos intercalares, conductos intralobulillares* y *conductos interlobulillares*. Tienen exactamente la misma estructura que los conductos homónimos de las parótidas y de la submaxilar.

*B*. Conductos extraglandulares: conducto de Bartholin y conducto de Walther. — Están situados, como su nombre indica, fuera de la glándula, y su función es la de transportar al suelo bucal la saliva secretada por la sublingual.

a) *Sus variaciones*. — Estos conductos son siempre múltiples, pero los autores no están de acuerdo respecto de su número y de su disposición anatómica. Las investigaciones antiguas de Rivinus, de Bartholin y de Walther, y los trabajos posteriores de Sappey, de Tillaux, de Guyon y de Suzanne, si bien esclarecen ciertos puntos de controversia, no han podido lograr todavía hacer desaparecer todas las divergencias. Estas divergencias, digámoslo en seguida, tienen su ori-

gen, no en un defecto cualquiera del método de que se ha valido el observador, sino más bien en las numerosas variaciones individuales que presenta la disposición anatómica observada: puede decirse que durarán tanto como las variaciones mismas, que no desaparecerán nunca.

b) *Glándula principal y glándulas accesorias.* — Como en todas las disposiciones anatómicas que varían al infinito, debemos tan sólo describir aquí un término medio, que convenga a la mayoría de los casos, no a todos. Utilizando a la par las investigaciones de los anatomistas citados y nuestras disecciones, nos creemos en el deber de indicar la siguiente disposición, que es la que se encuentra las más de las veces. La masa glandular sublingual se compone, en realidad, no de una sola glándula, sino de glándulas múltiples. Una de estas glándulas, relativamente más voluminosa, constituye lo que llamaremos la *glándula principal;* las otras, mucho más pequeñas, forman las *glándulas accesorias.*

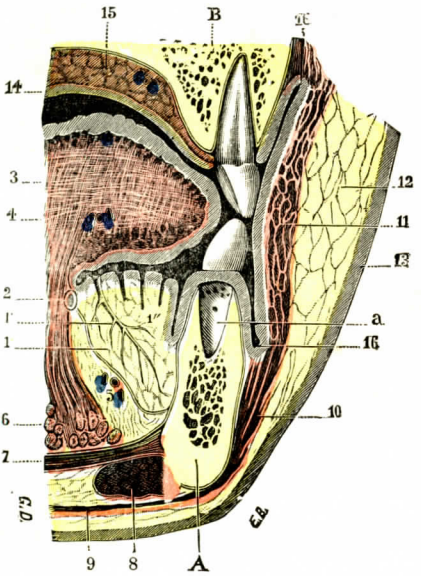


Fig. 574

Corte vérticomedio de la cara, practicado por detrás del canino superior (cadáver congelado).

(Los conductos excretorios de la glándula sublingual se han figurado de un modo semiesquemático.)

A, maxilar inferior, aserrado a nivel del alvéolo del primer premolar (a). — B, maxilar superior.

1, glándula sublingual, con: 1', el conducto de Bartholin, y 1'', sus conductos excretorios accesorios.—2, conducto de Wharton. — 3, lengua. — 4, arteria y venas raninas. — 5, arteria lingual. — 6, geniogloso. — 7, milohioideo. — 8, digástrico. — 9, cutáneo. — 10, cuadrado del mentón. — 11, buccinador. — 12, tejido celuloadiposo de la mejilla. — 13, piel. — 14, mucosa bucal. — 15, capa glandular de la bóveda palatina. — 16, surco gingivolabial.

α) La *glándula sublingual principal (glándula sublingualis major* de Stœhr) da origen a un conducto único, *conducto principal,* que puede denominarse indistintamente *conducto de Rivinus* o *conducto de Bartholin,* por haber sido señalado por vez primera por Rivinus en 1679 y bien descrito por Bartholin cinco años después, en 1684. El conducto de Rivinus, nacido de la parte posterior de la glándula, se dirige oblicuamente hacia delante y adentro, se adosa a la parte externa del conducto de Wharton y, finalmente, va a abrirse en el suelo bucal, muy junto a este último, algo por fuera del óstium umbilical (fig. 574, 1').

β) Las *glándulas sublinguales accesorias (glándula sublingualis minor de* Stœhr) son simples granos glandulares que se disponen irregularmente alrededor de la glándula principal. Cada una de ellas posee un conducto excretorio particular que va a abrirse aisladamente en el suelo bucal a nivel de la carúncula sublingual o un poco por dentro de la misma. A estos conductos excretorios de las glándulas sublinguales accesorias (fig. 574, 1'') los denominaremos *conductos de Walther,* nombre del primer anatomista que, en 1724, los observó en el hombre. Los conductos de Walther presentan las mayores variaciones en su disposición: unas veces sus orificios se disponen en una serie lineal que sigue la misma dirección que el borde superior de la glándula; otras veces se diseminan, sin orden alguno, por la carúncula o sus proximidades. Su número no es menos variable; mientras Walther no admitía más que cuatro y Sappey cuatro o cinco, Tillaux opina que son, por término medio, quince o veinte y que pueden llegar hasta veinticinco o treinta.

c) *Desembocadura posible de los conductos de la sublingual en el conducto de Wharton.* — Añadiremos que no es extraordinariamente raro ver que uno o varios conductos accesorios, y a veces hasta el conducto principal, se abren en el conducto de Wharton un poco antes de su terminación. Esta unión de la glándula sublingual con el conducto excretorio de la glándula submaxilar permite suponer que, según la juiciosa observación de GEGENBAUR, estas dos glándulas no son sino diferenciaciones de una glándula primitivamente única.

d) *Estructura.* — Los conductos excretorios de la sublingual tienen exactamente la misma estructura que los de la parótida (véase pág. 568).

**6.° Vasos y nervios.** — Las *arterias* destinadas a la glándula sugblingual proceden en parte de la *lingual*, rama de la carótida externa, y en parte de la *submentoniana*, rama de la facial. Su modo de distribución es exactamente el mismo que el de las arterias parotídeas y submaxilares. Las *venas* van a parar a la *vena ranina* y de allí a la yugular externa. Los *linfáticos* desembocan en los ganglios submaxilares. En cuanto a los *nervios*, éstos proceden a la vez, como en la submaxilar, del *lingual mixto* (lingual y cuerda del tambor unidos) y del *gran simpático*. Terminan exactamente como en las otras dos glándulas salivales.

## ARTICULO II

## HIGADO

El hígado (en alemán *Leber* y en inglés *Liver)*, la más voluminosa de las vísceras, es un órgano glandular, encargado de múltiples funciones, en particular las de secretar la bilis y de producir azúcar de glucosa. El azúcar, a medida que va produciéndose, pasa directamente a las raicillas de las venas hepáticas, que lo transportan al corazón, el cual lo reparte luego por todo el organismo. En cuanto a la bilis, se vierte en el duodeno siguiendo un sistema de conductos especiales (conducto hepático, conducto cístico y vesícula, conducto colédoco), que describiremos aparte con el nombre de *aparato excretorio de la bilis.*

El hígado aparece, pues, como una glándula mixta que desempeña a la vez el papel de glándula de secreción interna (función glicogénica en particular), puesto que vierte el producto de su funcionamiento en la sangre, y el de la glándula de secreción externa (función biliar).

### § 1. — CONSIDERACIONES GENERALES

**1.° Situación.** — El hígado ocupa la parte más elevada de la cavidad abdominal. Por sí solo llena la casi totalidad del hipocondrio derecho, gran parte del epigastrio y la parte más alta del hipocondrio izquierdo. Estas regiones forman parte de la región tóracoabdominal, vasta región intermedia del tórax y abdomen propiamente dicho. Situada debajo del diafragma, ocupa tres compartimientos peritoneales: un *compartimiento subfrénico derecho* o *hepático;* un *compartimiento subfrénico izquierdo* o *gastrosplénico;* un *compartimiento medio* o *celíaco* (fig. 575).

El primero, el *compartimiento subfrénico derecho*, está lleno por la parte derecha del hígado y los vasos arteriales, venosos y biliares, que llegan a él o salen del mismo. La parte izquierda del órgano forma parte de la región celíaca. El hi-

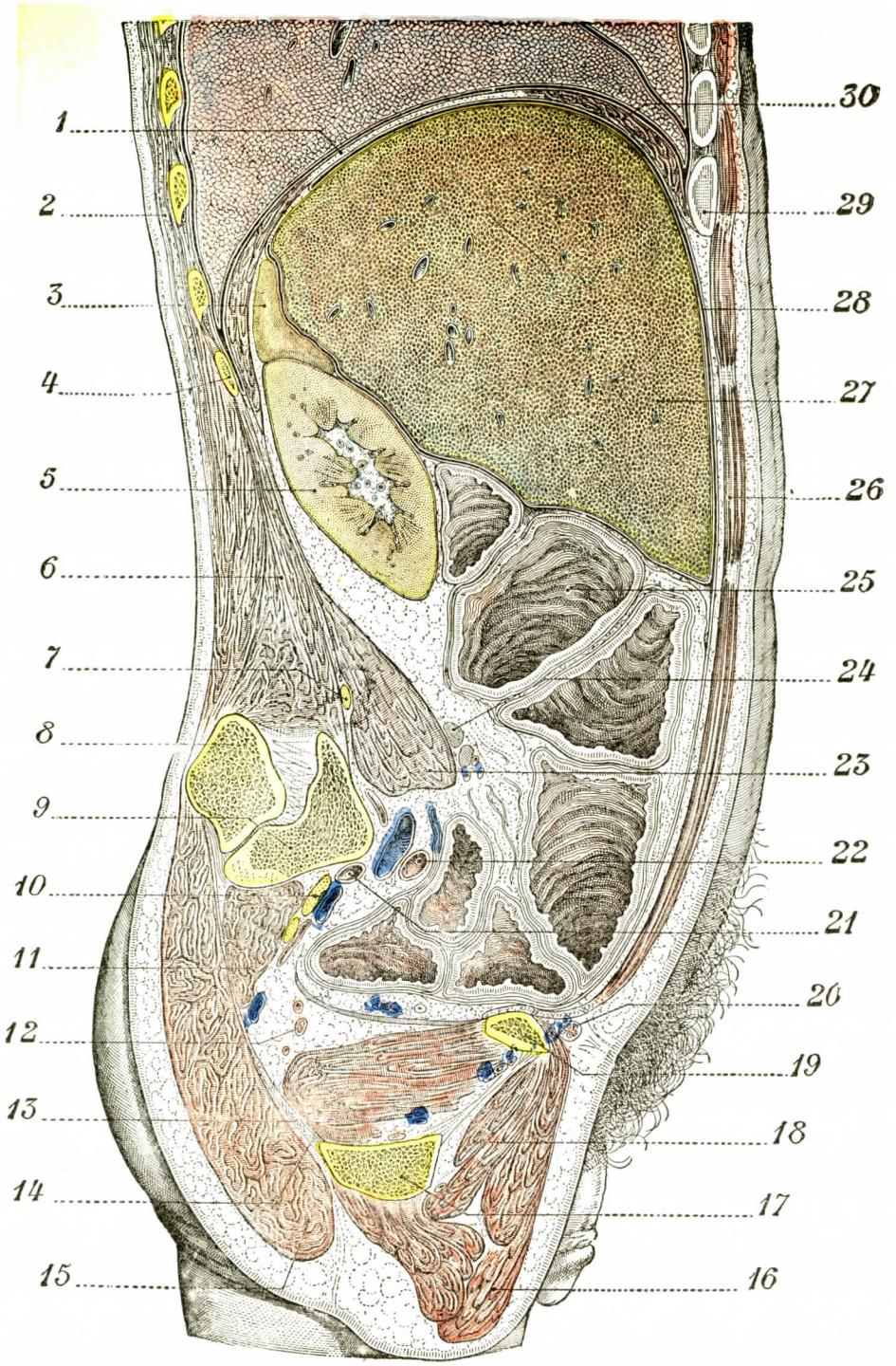


Fig. 575

Corte sagital que pasa por el riñón derecho (cadáver congelado).

1, centro frénico. — 2, músculo iliocostal. — 3, suprarrenal derecha. — 4, duodécima costilla. — 5, riñón derecho. — 6, músculo cuadrado de los lomos. — 7, nervio crural. — 8, hueso coxal. — 9, sacro en la articulación sacroiliaca. — 10, plexo sacro. — 11, piramidal. — 12, arteria pudenda interna. — 13, obturador interno. — 14, ligamento sacrociático mayor. — 15, glúteo mayor. — 16, recto anterior del muslo. — 17, isquion. — 18, obturador externo. — 19, rama isquiopúbica. — 20, sección del cordón. — 21, 22, vasos supragástricos. — 23, psoas. — 24, ganglios linfáticos. — 25, asa intestinal. — 26, recto mayor del abdomen. — 27, lóbulo derecho del hígado. — 28, cavidad peritoneal. — 29, séptima costilla. — 30, diafragma.

gado está *debajo* del diafragma, que lo cubre a modo de una vasta cápsula, *encima* del estómago y de la masa intestinal. Corresponde, desde el punto de vista esquelético, *por detrás*, a las tres últimas vértebras dorsales; *por delante y por los lados*, a las siete u ocho últimas costillas derechas.

**2.° Peso.** — El hígado es el órgano más voluminoso y de más peso de todas las vísceras, pero también una de las que ofrecen en su desarrollo las variaciones individuales más extensas, que van del sencillo al doble y cuya causa ignoramos a menudo.

La *edad* tiene gran influencia. Todos los anatomistas insisten, con razón, en las dimensiones considerables que presenta este órgano en los primeros estadios de su evolución ontogénica. En el embrión de tres meses (fig. 576) desciende por debajo del ombligo y en el embrión de cinco a seis semanas ocupa por sí solo la mayor parte de la cavidad abdominal. Las investigaciones ya antiguas de Luschka y de Meckel nos enseñan que el peso del hígado es respecto al del cuerpo *(peso relativo)*:

| | | | | | | | |
|---|---|---|---|---|---|---|---|
| En un embrión de | 1 | mes, | como la cifra | 1 | es a la cifra | 1 |
| » » | 3 | meses, | » | 1 | » | 3 |
| » » | 5 | » | » | 1 | » | 16 |
| En un feto de | 8 | » | » | 1 | » | 18 |
| » » | 9 | » | » | 1 | » | 20 |
| En el adulto . . . . . | | | » | 1 | » | 33 |

Fig. 576

Hígado de un feto de tres meses y medio.

El peso del hígado, comparado con el del cuerpo, como su volumen por lo demás, se reduce, pues, cada vez más a medida que el sujeto crece, y mientras el *peso absoluto* se eleva gradualmente, su *peso relativo*, es decir, su peso comparado con el del cuerpo entero, disminuye poco a poco.

Llegado al término de su completo desarrollo, un hígado pesado en la *mesa de autopsia* o de *disección* pesa por término medio de 1.400 a 1.500 gramos. Pero no olvidemos que el hígado del cadáver está casi vacío de sangre. El hígado del vivo debe ser aún más pesado, porque es asiento de una circulación particularmente intensa. Sappey había estimado en 500 gramos el peso del líquido contenido en el hígado del individuo vivo. Para esta estimación, llenaba de agua la glándula hepática en tanto la gravedad permitiera la entrada de líquido. Este procedimiento parece bastante arbitrario. Grégoire, que ha practicado en la balanza inyecciones por la vena porta a una presión igual a 10 milímetros de mercurio, es decir, a la tensión normal, teniendo cuidado de dejar salir el líquido libremente por la vena cava inferior, estima que de 800 a 900 gramos de sangre están contenidos y circulan por el hígado durante la vida.

La influencia de la circulación en el peso del hígado, y en su volumen por consiguiente, es indiscutible. Si en un animal vivo cuya cavidad abdominal se ha abierto se comprime la vena porta con los dedos, se ve que inmediatamente el hígado disminuye de volumen, poco a poco y como si se marchitara; luego, si se cesa bruscamente la compresión, la circulación, un instante interrumpida, se restablece, la sangre llena de nuevo las ramificaciones intrahepáticas de la vena porta y el órgano recobra sus dimensiones primitivas.

*El peso fisiológico no es, pues, el mismo que el peso cadavérico.* Sería aproximadamente de 700 a 900 gramos más elevado. El peso fisiológico puede estimarse entre unos 2.300 y 2.500 gramos.

Entre cincuenta y sesenta años, el hígado comienza a atrofiarse. En los sujetos de setenta a ochenta años no es raro encontrar hígados de 1.000 gramos, de 800 y aun menos. La *atrofia senil* puede hacer perder al hígado la mitad de su peso total. Parece más marcada en la mujer que en el hombre.

*Desde el punto de vista de la anatomía comparada*, el hígado del hombre, que parece ser inferior al de otros mamíferos desde el punto de vista del *peso relativo* (peso del órgano al del cuerpo), parece ser el más voluminoso relativamente a la superficie del cuerpo, lo que parece, según Carlos RICHET, indicar el papel importante del hígado en el hombre desde el punto de vista de la función termogénica. Según este eminente fisiólogo: 1.°, la proporción del hígado es tanto mayor en relación a la superficie cuanto mayor es el animal, y es tanto mayor en relación al peso cuanto más pequeño es el animal; 2.°, en una misma especie animal, el peso del hígado es sensiblemente proporcional a la superficie del cuerpo, sin duda a causa de su función termogénica. En el hombre hay de 33 a 34 gramos de substancia hepática por kilogramo y 10,35 gramos por decímetro cuadrado de superficie.

El peso del hígado varía por la influencia de numerosas causas. Disminuye durante el ayuno. FRERICHS, en conejos sometidos al ayuno, ha visto que el peso relativo del órgano descendía de 1/27 a 1/46. Aumenta durante la digestión; aumenta también por la influencia del embarazo. Ciertas enfermedades, aparte, como se comprende, de las propias del hígado, tienen una acción considerable sobre el peso. La tuberculosis, como muchas enfermedades que se acompañan de fenómenos de desnutrición, disminuye el peso de la glándula hepática.

**3.° Densidad.** — El hígado es la más densa de todas las vísceras. Su peso específico, según SAPPEY es de 1,0467. Esta cifra no nos parece bastante elevada; parece oscilar entre 1,050 y 1,085.

**4.° Volumen.** — Las dimensiones del hígado se expresan en tres diámetros: el *diámetro transversal máximo* o *longitud del hígado*, tomado del extremo derecho al extremo izquierdo, mide 28 centímetros por término medio; puede descender a 20 y alcanzar hasta 40. El *diámetro vertical*, o *espesor* del hígado, es por término medio de 8 centímetros, pudiendo oscilar entre 5 y 12 centímetros. El *diámetro ánteroposterior*, o *anchura* del hígado, es por término medio de 20 centímetros, con diferencias de 15 a 27 centímetros. Las variaciones son extremadamente numerosas; dependen de la forma de la base del tórax, siendo el hígado más vertical en los individuos de tórax estrecho; dependen también del sexo: las primeras ediciones de esta obra señalaban que el hígado de la mujer, sometida a las exigencias tiránicas del corsé, era más abombado, con un diámetro vertical aumentado a expensas del diámetro transversal. El hígado de nuestros contemporáneos ha recobrado felizmente la forma normal.

El volumen del hígado está sometido a variaciones semejantes a las del peso. Principalmente las condiciones circulatorias son las que hacen variar el volumen. El estado de repleción de sus vasos lo aumenta; el estado de aplastamiento lo disminuye. Así se explica este doble hecho, a saber: 1.°, que el hígado es más voluminoso y como turgente en todas las afecciones cardíacas y pulmonares, que favorecen la estasis venosa en el territorio de la vena cava inferior; 2.°, que, por el contrario, es relativamente pequeño y está como aplastado en las condiciones inversas, cuando, por ejemplo, la vena porta se halla comprimida a nivel del hilio del hígado, o también cuando el sujeto ha sucumbido a una hemorragia abundante, que deja las vísceras más o menos exangües. Nos explica, además, por un mecanismo idéntico, a qué es debido que en el vivo el diámetro vertical del hígado disminuya en las grandes inspiraciones, que favorecen la desobstrucción de las venas suprahepáticas, mientras que aumenta cuando se detiene la respiración y se produce así un obstáculo a la circulación venosa hepatocardíaca.

El volumen, como el peso, aumenta durante la digestión y disminuye en el ayuno.

**5.° Color.** — El hígado tiene un color rojo pardo. No obstante, este color no es enteramente uniforme. Vista de cerca, la víscera ofrece como un aspecto granulado, y cada grano, que representa lo que llamaremos más tarde un lobulillo, presenta un doble matiz: uno ocupa su parte central y el otro corresponde a su parte periférica. Unas veces es la parte central la más obscura y otras, al contrario, es la parte periférica.

Esta desigualdad de coloración de las diferentes partes del lobulillo hepático se explica por una repleción desigual de sus vasos centrales y de sus vasos peri-

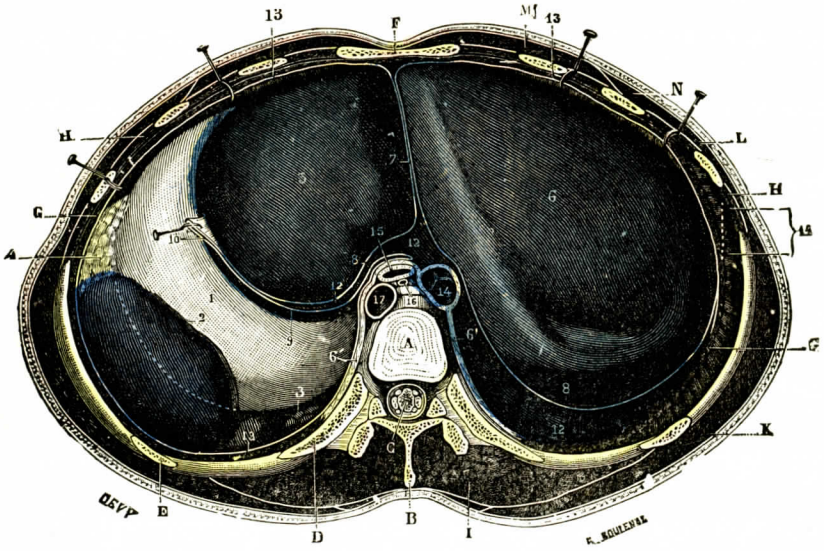


Fig. 577

Hígado, visto por su cara superior y en su sitio, en un corte horizontal del tronco practicado a nivel de la duodécima vértebra dorsal.

A, fibrocartílago de la duodécima dorsal. — B, apófisis espinosa. — C, conducto vertebral, con la medula. — D, corte de la parte superior de la duodécima costilla. — E, corte de la undécima costilla. — F, corte del esternón. — G, corte del diafragma ligeramente erinado hacia delante. — G', centro frénico de este último músculo. — H, corte de los intercostales. — I, masa sacrolumbar — K, músculo dorsal mayor. — M, músculo pectoral mayor. — L, N, músculos serrato mayor y oblicuo mayor.

1, tuberosidad mayor del estómago. — 2, bazo. — 3, cápsula suprarrenal izquierda. — 4, paquete adiposo dependiente del epiplón gastrocólico. — 5, lóbulo izquierdo del hígado. — 6, su lóbulo derecho. — 7, corte de las dos hojas del ligamento suspensorio. — 8 hoja superior del ligamento coronario. — 9, hoja anterior del mismo ligamento. — 10, ligamento triangular izquierdo. — 11, límites del ligamento triangular derecho, situado en un plano inferior al corte. — 12, parte del borde posterior del hígado directamente en relación con el diafragma. — 13, peritoneo parietal. — 14, vena cava inferior (véase, en la profundidad, la embocadura de las dos venas suprahepáticas). — 14. esófago. — 16, conducto torácico. — 17, aorta.

féricos, siendo naturalmente la parte más obscura aquella en que la sangre se ha acumulado en mayor cantidad.

Las enfermedades hacen variar la coloración hepática, ora la exterior, ora la de los cortes (cirrosis, degeneración adiposa, congestión venosa).

**6.° Consistencia.** — El hígado tiene una consistencia mucho mayor que la de las otras glándulas, la parótida y la glándula mamaria por ejemplo. No se deprime bajo el dedo, a menos de estar atacado de degeneración grasienta.

A pesar de su gran consistencia, el hígado es friable y se deja desgarrar o aplastar con la mayor facilidad: sabido es cuán frecuentes son los desgarros de este órgano a consecuencia de una caída desde un sitio elevado o de un choque violento contra la región del hipocondrio derecho.

Añadiremos que el hígado, como órgano maleable, se amolda exactamente al espacio en la superficie cuando estas presiones son lentas y continuas. Conocidas son las deformaciones, a veces tan profundas, que le imprimía el corsé, y luego veremos, al estudiar la configuración de este órgano, que su cara inferior refleja fielmente, en forma de *impresiones*, la figura de los órganos sobre que descansa.

## § 2. — Conformación exterior y relaciones

El hígado del adulto se ha comparado desde hace mucho tiempo al segmento superior de un ovoide de eje mayor transversal y de extremo grueso dirigido a la derecha, del que se hubiera quitado por sección oblicua (fig. 578) su porción ínferoizquierda. En el feto el hígado está dividido en dos lóbulos casi equivalentes, derecho e izquierdo. Esta división es completamente superficial; está marcada en la cara superior del órgano por la inserción del ligamento suspensorio y en la cara inferior por una incisura profunda denominada *surco longitudinal izquierdo:* ligamento y surco se refieren al mesogastrio anterior y contienen la vena umbilical.

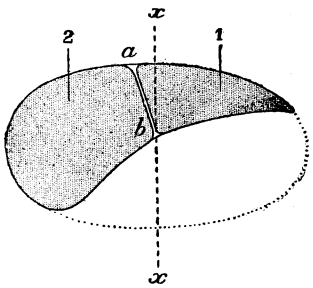


Fig. 578

Forma del hígado: ovoide al que se hubiese cercenado la parte ínferoizquierda.

*xx*, línea media. — 1, lóbulo izquierdo. — 2, lóbulo derecho. — *a*, *b*, límite respectivo de los dos lóbulos.

En el adulto, el lóbulo izquierdo está mucho menos desarrollado que el derecho. Al mismo tiempo, el límite respectivo de los dos lóbulos, que corresponden a la línea media, abandona a ésta para retirarse ligeramente de izquierda a derecha. Este doble hecho, desigualdad de desarrollo de los dos lóbulos y desplazamiento a la derecha de su límite respectivo, nos explica por qué la mayor parte de la masa hepática ocupa la mitad derecha de la región tóracoabdominal y, como consecuencia, por qué el hígado del adulto, contrariamente a lo que se observa en el del embrión, es un órgano asimétrico y de forma irregular.

La forma del hígado extraído del cadáver autopsiado es muy diferente de la del hígado del vivo o de un cadáver cuyos órganos se han fijado *in situ* por medio de una solución endurecedora (ácido crómico o formol-alcohol). Desde His, se distinguen en el hígado así fijado y en el hígado del vivo tres caras: una cara *superior* o *convexa*, una cara *inferior* o *plana* y una cara *posterior*, descrita antes como borde posterior del órgano.

El hígado de autopsia es, por el contrario, una masa aplastada, sobre la que se extienden dos caras, una algo convexa, regular, la cara *superior;* la otra irregular y ligeramente excavada, la cara *inferior* (fig. 579). Estas dos caras están circunscritas por un borde delgado, cortante por delante, romo, grueso y redondeado por detrás. Tal era la forma del hígado que se describía en los tratados antiguos

En el vivo y en el cadáver bien fijado, la cara inferior se hace más estrecha, pues la cara posterior se ha constituído a expensas de la porción de esta *cara situada* por detrás del hilio y que ha englobado el borde posterior del hígado extendido. Por este hecho, el segmento de la vena cava inferior que adhiere a la cara inferior del hígado autopsiado se eleva verticalmente y por detrás del hígado en la glándula en su lugar. El lóbulo de Spiegel, que estudiaremos dentro de un momento, fácil de examinar en la cara inferior del hígado autopsiado es vertical y posterior en el órgano en situación. Respetando la forma del vivo, estudiaremos tres caras; la *cara superior*, la *cara inferior* y la *cara posterior*.

**1.° Cara superior.** — La cara superior (fig. 580), convexa y lisa, se extiende de la cara posterior al borde anterior; en el sentido transversal, del extremo derecho al extremo izquierdo, es decir, del ligamento triangular derecho al ligamento triangular izquierdo. Un corte ánteroposterior del hígado indica que esta cara tiene forma triangular en el sentido frontal (fig. 581) y cuadrada en el sentido ánteroposterior (fig. 582). En estos dos cortes se percibe que la cara convexa entra en relación íntima con la pared ánterolateral de la región tóracoabdominal, que está en contacto con ella por su vertiente anterior y por su vertiente derecha. La parte

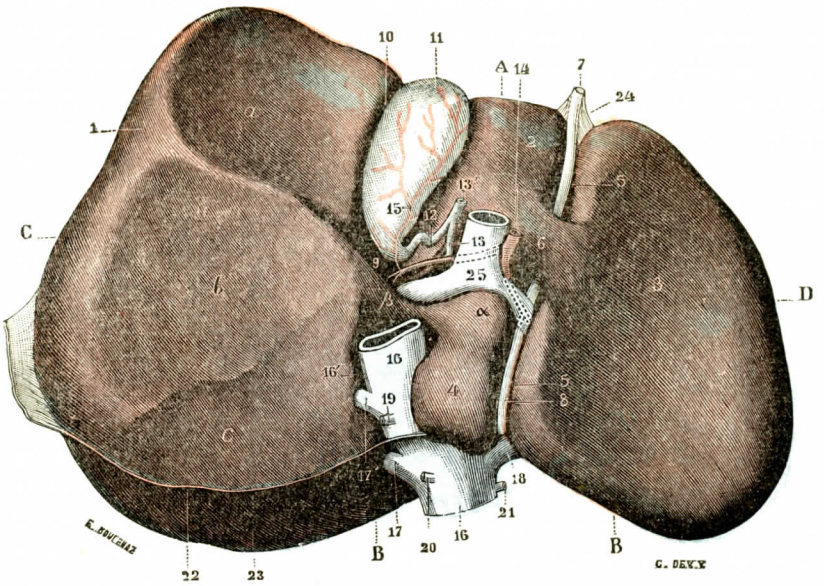


FIG. 579

Hígado del cadáver, extendido, visto por su cara inferior o cara cóncava.

A, borde ánteroinferior. — B, borde pósterosuperior. — C, extremidad derecha. — D, extremidad izquierda.

1, lóbulo derecho, con: *a*, su impresión cólica; *b*, su impresión renal; *c*, su impresión capsular. — 2, lóbulo cuadrado o eminencia porta anterior. — 3, lóbulo izquierdo e impresión gástrica. — 4, lóbulo de Spiegel o eminencia porta posterior, con: α, su relieve anterior (*processus papillaris*), y β, su prolongación anterior o caudada (*processus caudatus*). — 5, surco longitudinal. — 6, puente de substancia hepática, pasando por encima de este surco y enlazando el lóbulo izquierdo al lóbulo cuadrado. — 7, ligamento redondo (vena umbilical obliterada), ocupando la parte anterior del surco longitudinal. — 8, cordón fibroso (vestigio del conducto venoso de Arancio), alojado en la parte posterior de este surco. — 9, surco transverso o hilio del hígado. — 10, fosita de la vejiga biliar. — 11, vejiga biliar o colecisto — 12, conducto cístico. — 13, conducto hepático. — 13', conducto colédoco. — 14, arteria hepática. — 15, arteria cística. — 16, vena cava inferior, con 16', su canal. — 17, 17', venas hepáticas derechas. — 18, vena hepática izquierda. — 19, vena capsular derecha. — 20, vena diafragmática derecha. — 21, vena diafragmática izquierda. — 22, hoja inferior del ligamento coronario. — 23, borde posterior del hígado, no cubierto por el peritoneo. — 24, ligamento suspensorio. — 25, tronco de la vena porta.

superior está oculta debajo de la cúpula diafragmática, bajo el centro frénico. Se ve, pues, que presenta dos partes bien diferentes: una anterior o vertiente anterior y otra superior o cima

Cubierta por el peritoneo visceral, la cara convexa está dividida en dos lóbulos por la línea de inserción de una formación peritoneal, que estudiaremos más adelante, el ligamento falciforme (fig. 580, 2). Estos dos lóbulos son desiguales. El lóbulo derecho, mucho más extendido y mucho más convexo, se amolda a la cúpula derecha del diafragma y desciende vertical junto a la pared lateral y anterior del tórax. Este lóbulo es el que presenta generalmente surcos e impresiones costales dirigidas transversalmente o surcos ánteroposteriores denominados también *diafragmáticos*, pues parecen determinados por un pliegue del diafragma.

Considerada desde el punto de vista de sus relaciones, la cara superior debe estudiarse en sus dos partes: parte superior por un lado y vertiente anterior por otro.

La parte *superior* o *cima*, aplicada a la cara cóncava del diafragma, corresponde a la parte carnosa derecha de este músculo y a los dos folíolos derecho y medio del centro frénico. La porción derecha de la cima es el punto culminante del diafragma; se sabe que la semicúpula derecha del diafragma es más elevada que la semicúpula izquierda. La hoja peritoneal hepática se aplica exactamente a la hoja peritoneal diafragmática. El abombamiento hepático se adapta totalmente al abombamiento diafragmático. El deslizamiento de ambos órganos se facilita por la regu-

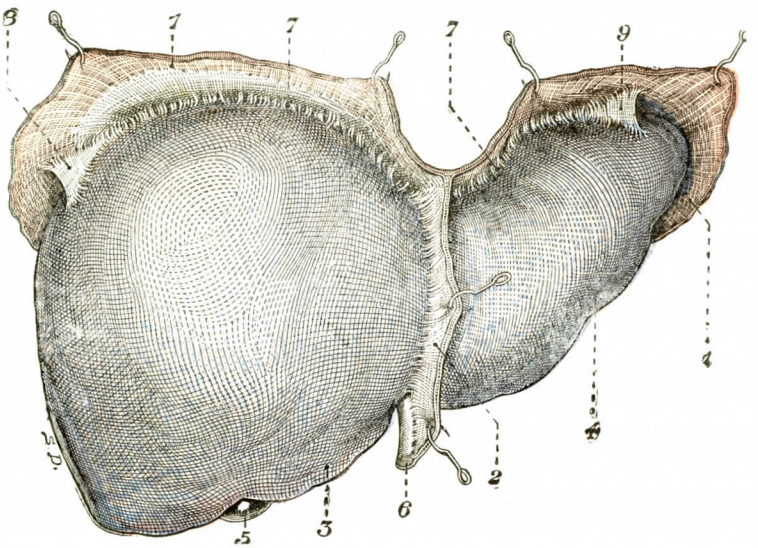


Fig. 580

Hígado visto por su cara superior.

1, diafragma seccionado y levantado para dejar ver la cara superior del hígado. — 2, ligamento falciforme, igualmente seccionado y levantado. — 3, lóbulo derecho del hígado. — 4, lóbulo izquierdo. — 5, fondo de la vesícula biliar. — 6, ligamento redondo. — 7, ligamento coronario. — 8, ligamento triangular derecho. — 9, ligamento triangular izquierdo.

laridad de las curvas y por la intimidad del contacto; por esto no es de extrañar que los anatomistas hayan comparado esta disposición con una articulación condílea. A la radiografía, las sombras hepática y diafragmática se confunden. Sólo la presencia de aire en el espacio suprahepático (neumoperitoneo) permite distinguir la cara superior del hígado. Esta media luna gaseosa interhepatodiafragmática es un signo preciso de perforación visceral en peritoneo libre. Por medio del diafragma, la cara convexa del hígado está en relación con la pleura derecha y con la base del pulmón derecho, en la parte derecha. Corresponde al lóbulo medio por delante y al lóbulo inferior por detrás. El punto culminante del hígado corresponde a la quinta costilla derecha. En el momento de la inspiración, esta relación se modifica por el doble hecho de que la contracción del diafragma, por una parte, eleva las costillas y, por otra, baja el hígado. A la izquierda, la parte superior de la cara convexa del hígado, en lugar de formar un abombamiento, se aplasta. Este aplastamiento se curva algunas veces y se hace cóncavo en el centro frénico (figura 581), en la región que corresponde al pericardio y a la cara inferior del corazón. Se concibe que una pleuresía derecha pueda descender al hígado, como un

absceso hepático puede repercutir en la pleura derecha y hasta abrirse en ésta y también en el pulmón derecho. Se concibe también que las heridas torácicas puedan interesar el pulmón, la pleura, el diafragma y el hígado. Se comprende, en fin, que no sea fácil el acceso a la cara convexa del hígado, por lo menos a la derecha, sino por la vía transpleurodiafragmática.

La *vertiente anterior* del lado derecho está completamente oculta por la parte anterior del hemitórax derecho (fig. 583). Se desprende en el epigastrio y se oculta de nuevo bajo el hemitórax izquierdo. Podemos, pues, considerarle, desde

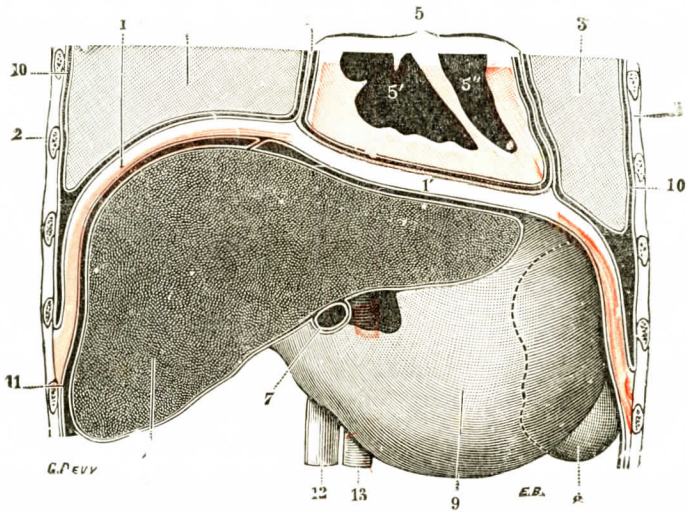


FIG. 581

Relaciones del diafragma vistas en un corte frontal de las dos cavidades torácica y abdominal *(esquemática)*.

1, diafragma, con 1', centro frénico. — 2, 2', paredes torácicas. — 3, 3', pulmón derecho y pulmón izquierdo. — 4, pericardio con sus dos hojas y su cavidad serosa. — 5, corazón, con: 5', ventrículo derecho; 5'', ventrículo izquierdo. — 6, hígado, con 7, vesícula biliar. — 8, bazo. — 9, estómago. — 10, pleura. — 11, peritoneo. — 12, vena cava inferior. — 13, aorta.

el punto de vista de las relaciones, tres segmentos: uno *derecho* o *torácico;* el otro *medio* o *parietoabdominal;* el tercero *izquierdo* o *torácico*.

a) *Segmento torácico derecho.* — Estas relaciones deben estudiarse, por una parte, con la pared, y por otra, con la pleura y el pulmón.

La cara convexa del hígado, a la altura de los cartílagos de las octava, novena y décima costillas derechas, se encuentra en relación directa con el reborde del tórax, es decir, con el esqueleto y los músculos. Estos están representados aquí por la terminación anterior de los intercostales, intercalándose las digitaciones costales del diafragma con las del transverso. Superficialmente, son las digitaciones del oblicuo mayor.

Hemos visto, al estudiar la pleura, que ésta no desciende por esta porción de la pared torácica. De ello resulta (figs. 583 y 584) que es posible resecar el reborde costal en una pequeña altura sin correr el riesgo de abrir la pleura, intervención que permite un acceso más amplio al hígado (LANNELONGUE y CANNIOT).

La ausencia de tejido pulmonar entre el diafragma y la pared torácica por delante de esta parte de la cara convexa del hígado, crea en esta región una zona mate a la percusión. La investigación de esta zona de matidez es un elemento importante en el examen clínico

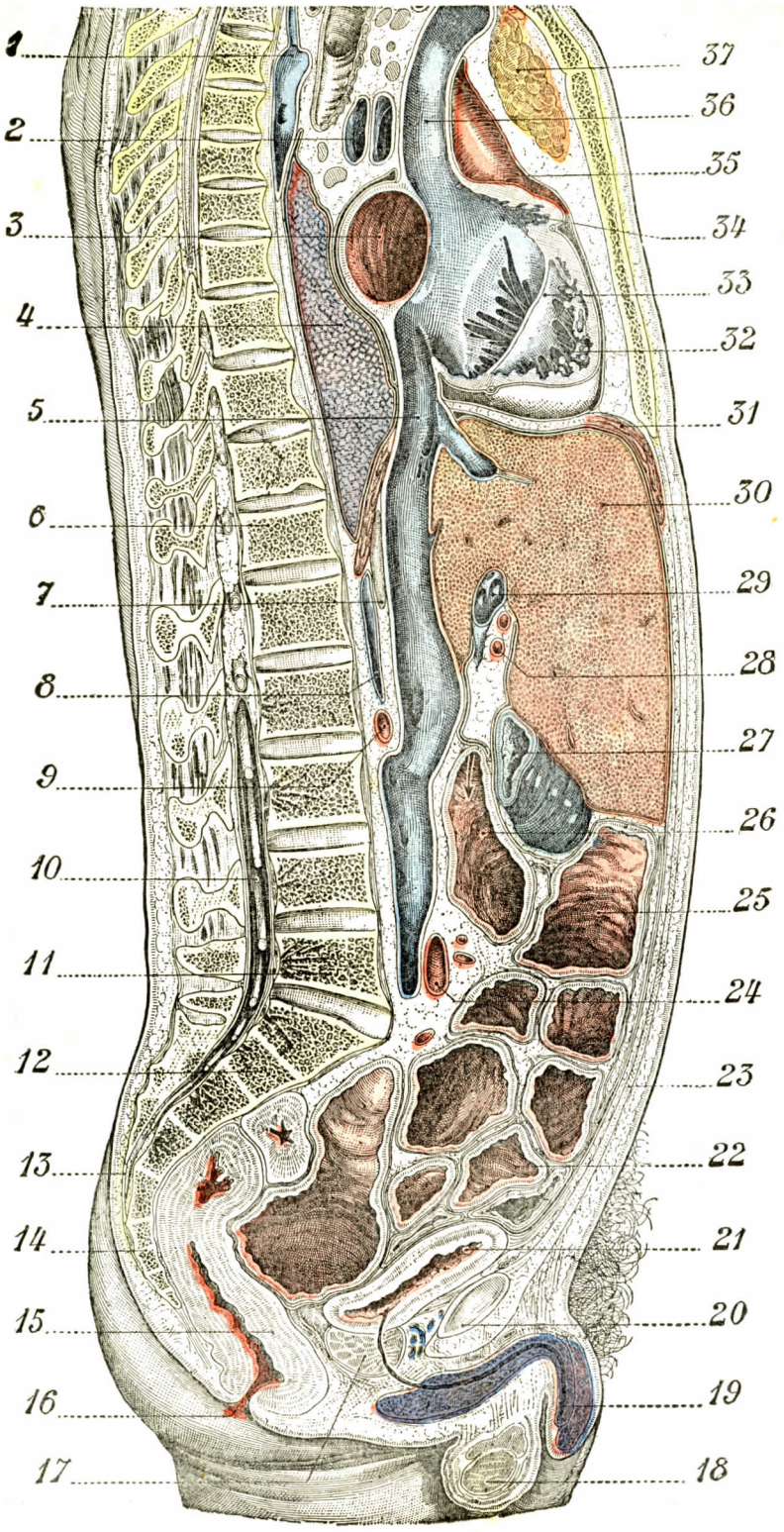


FIG. 582
Corte sagital que interesa la vena cava inferior en todo su trayecto
(hombre adulto, cadáver congelado).

1, vena ácigos mayor. — 2, vena pulmonar. — 3, aurícula izquierda. — 4, pulmón derecho. — 5, vena cava inferior. — 6, duodécima dorsal. — 7, suprarrenal derecha. — 8, vena lumbar ascendente. — 9, arteria renal derecha. — 10, cola de caballo. — 11, quinta lumbar. — 12, sacro. — 13, hiato coccígeo. — 14, cóccix. — 15, recto. — 16, ano. — 17, próstata. — 18, testículo derecho. — 19, uretra. — 20, pubis. — 21, vejiga. — 22, asa delgada. — 23, línea blanca. — 24, aorta. — 25, colon transverso. — 26, porción descendente del duodeno. — 27, vesícula biliar. — 28, rama derecha de la arteria hepática. — 29, vena porta. — 30, lóbulo derecho del hígado. — 31, diafragma. — 32, ventrículo derecho. — 33, valva anterior de la tricúspide. — 34, aurícula derecha. — 35, aorta ascendente. — 36, vena cava superior. — 37, vestigio del timo en el adulto.

del abdomen: permite precisar los límites del hígado, tanto por arriba como por abajo. Su desaparición señala la existencia de una capa gaseosa alrededor del hígado y representa un elemento importante de la sintomatología de las perforaciones de las vísceras huecas, del estómago en particular.

Por arriba, lateralmente y detrás, el seno pleural costodiafragmático y el pulmón vienen a interponerse entre el diafragma y la pared. Recordemos que en la más grande inspiración, el pulmón llega al borde inferior de la novena costilla

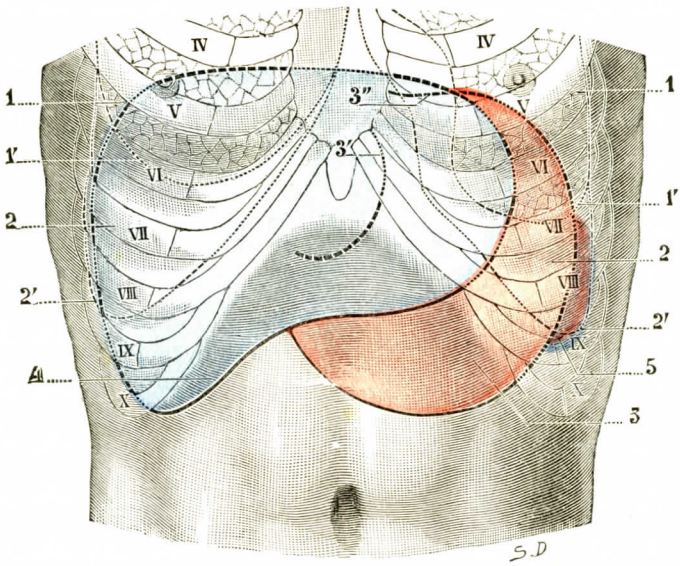


Fig. 583

Proyección en la pared tóracoabdominal anterior del hígado, del estómago y del borde anterior del bazo *(esquema)* (T.-J.).

(El hígado va aquí en *azul*, el estómago en *rojo* y el bazo en color *violado;* en cada uno de estos órganos la parte fuertemente teñida representa la parte del hígado, del estómago y del bazo que se halla en relación con la pared abdominal anterior; la porción medianamente teñida, la parte que está en relación con la porción extrapleural del reborde costal; la porción débilmente teñida, la parte que está en relación con las pleuras y los pulmones.)

1, pulmones, con 1', su borde inferior. — 2, pleura, con 2', su borde inferior. — 3, estómago, con: 3', la curvatura menor, y 3'', una parte de la tuberosidad mayor oculta por el hígado. — 4, hígado. — 5, bazo.

en la línea axilar, mientras que el fondo de saco pleural desciende hasta la décima en la misma línea.

Por detrás de la línea axilar, la pleura encuentra el extremo anterior de la *undécima* costilla en un punto situado a 10 u 11 centímetros de la línea media. Es el punto más declive del fondo de saco. De aquí el fondo de saco se hace ligeramente ascendente, encuentra la duodécima costilla a 8 ó 9 centímetros de la línea media, cruza oblicuamente su cara interna y, abandonando su borde inferior, viene a terminar en el raquis, en el borde superior de la primera vértebra lumbar. Como se ve, existe alrededor del hígado un verdadero canal pleural, que explica la propagación de las afecciones hepatopulmonares y la frecuencia de las heridas tóracoabdominales que interesan pleura, diafragma, peritoneo e hígado.

b) *En el epigastrio,* la vertiente anterior de la cara convexa entra en contacto con la pared abdominal. Es accesible a la palpación y desciende tanto más cuanto más estrecho es el tórax. Siguiendo una línea que va del extremo anterior de la décima costilla derecha al extremo anterior de la séptima costilla izquierda se esta-

blece la relación epigástrica (fig. 586). En general, el hueso epigástrico está ocupado por el hígado en su triángulo superior derecho. El borde inferior del hígado no desciende, pues, generalmente por debajo del centro del espacio que separa el apéndice xifoides del ombligo. Estas relaciones son mucho más extensas en el feto y en el niño pequeño.

c) *En el hipocondrio izquierdo*, el extremo de la cara anterior del lóbulo izquierdo entra en relación con el borde cartilaginoso del tórax. En general, esta relación es poco extensa, pues el lóbulo izquierdo sólo alcanza el reborde cartilaginoso del hemitórax izquierdo, constituído aquí por los cartílagos intercostales séptimo y octavo.

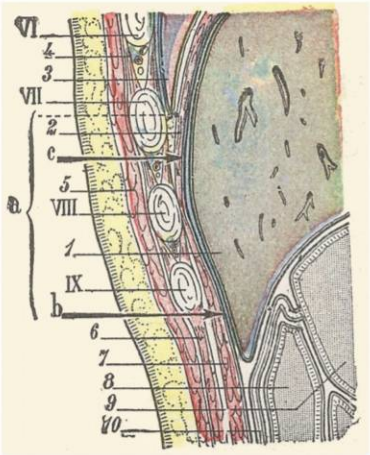


Fig. 584

Esquema destinado a mostrar, en un corte sagital que pasa por el hipocondrio derecho, el espacio considerable que, para llegar a la cara convexa del hígado, suministra la resección de la porción extrapleural del borde costal derecho (T.-J.).

1, hígado. — 2, diafragma. — 3, fondo de saco inferior de la pleura derecha. — 4, intercostales. — 5, oblicuo mayor. — 6, oblicuo menor. — 7, transverso. — 8, asas delgadas. — 9, colon transverso. — 10, epiplón mayor. VI, VII, VIII, IX, sexto, séptimo, octavo y noveno cartílagos costales.

a, porción extrapleural del reborde derecho del tórax. — b, porción de la cara convexa del hígado que puede alcanzar el cirujano cuando respeta el reborde del tórax. — c, porción de esta misma cara convexa que alcanza el cirujano cuando reseca el segmento extrapleural del reborde costal.

El ligamento suspensorio, al dividir la cara convexa del hígado en dos regiones o lóbulos, constituye una barrera interesante desde el punto de vista clínico. Las colecciones o tumores que se desarrollan a la izquierda de este ligamento presentan un síndrome epigástrico. Las que se desarrollan a la derecha tienden a hacerlo hacia la pleura y el pulmón; tienen un síndrome torácico.

**2.° Cara inferior.** — La cara inferior o plana mira igualmente algo atrás y a la izquierda. Se une a la cara posterior por un ángulo obtuso. Ofrece una región importante, el hilio del hígado, y surcos que permiten una división clásica desde hace mucho tiempo. Esta cara está dividida en tres regiones o campos dispuestos de delante atrás, de extensión diferente, por dos surcos dirigidos también en sentido ánteroposterior. Un tercer surco, perpendicular a los precedentes, es decir, transversal, completa la división. El conjunto de los tres surcos forma una especie de H. La rama transversal está representada por el hilio del hígado. Vamos primero a describir los surcos y luego los espacios que los interceptan (fig. 587).

a) *Surcos.* — El *surco longitudinal derecho* es ancho y poco profundo. Podemos denominarlo *surco de la vesícula biliar*. Comienza en el borde anterior del hígado que forma una escotadura. Se estrecha hacia atrás y se detiene en el extremo derecho del surco transversal, es decir, del hilio del hígado. Se da a este surco el nombre de *fosita cística*, puesto que aloja la vesícula biliar. En la cara posterior encontramos una canal, la de la vena cava, que está siempre separada de la fosita vesicular por un puente de substancia hepática, el *tubérculo caudado* (véase más adelante).

El *surco longitudinal izquierdo* o surco de la vena umbilical y del conducto venoso se extiende de delante atrás y de derecha a izquierda a 7 centímetros aproximadamente del precedente. Responde, en general, a la línea de inserción hepática del ligamento suspensorio y, como ella, sirve de límite respectivo a dos lóbulos del hígado. Profundo y estrecho, invade el borde anterior de la glándula, llega al extremo izquierdo del hilio y se continúa por la cara posterior del hígado con los mismos caracteres. El extremo izquierdo del hilio divide este surco en

dos partes: una anterior, que pertenece a la cara anterior propiamente dicha, y otra posterior, que pertenece a la cara posterior.

La parte anterior tiene el nombre de surco de la vena umbilical. Aloja, en efecto, esta vena en el feto. Esta se atrofia después del nacimiento y forma un cordón fibroso, el cordón de la vena umbilical o ligamento redondo, que viene a fijarse en la rama izquierda de la vena porta. Este surco está formado ordinaria-

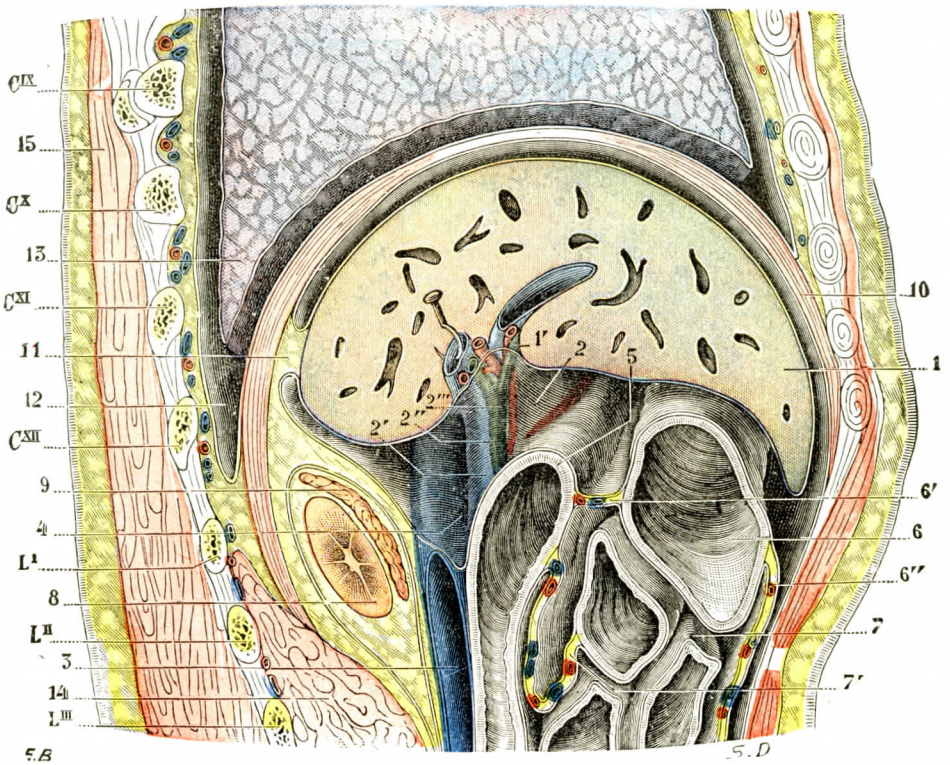


Fig. 585

Relaciones del lóbulo derecho del hígado (T.-J.).

(Corte láterosagital derecho del tronco; sujeto congelado, segmento izquierdo del corte.)

1, hígado, con 1', su hilio. — 2, epiplón menor, con: 2', la vena porta; 2'', el colédoco; 2''', la arteria hepática, en el espesor de su borde libre. — 3, vena cava inferior. — 4, hiato de Winslow. — 5, duodeno. — 6, colon transverso, con: 6', su mesocolon, y 6'', el epiplón mayor. — 7, asa delgada, con 7', el mesenterio. — 8, polo superior del riñón derecho. — 9, cápsula suprarrenal derecha. — 10, diafragma. — 11, ligamento coronario. — 12, fondo de saco posterior de la pleura. — 13, pulmones. — 14, cuadrado de los lomos y psoas. — 14, músculos espinales.

CIX, CX, CXI, CXII, novena, décima, undécima y duodécima costillas. — LI, LII, LIII, apófisis transversas de las vértebras lumbares primera, segunda y tercera.

mente en el feto por un puente de tejido hepático, algunas veces por un puente fibroso, que va del lóbulo izquierdo al lóbulo cuadrado.

La parte posterior del surco, que corresponde a la cara posterior, prolonga el surco de la vena umbilical y aloja igualmente un vestigio vascular, el *conducto venoso de Arancio*, transformado asimismo en cordón fibroso.

El surco transverso o hilio se extiende del surco ánteroposterior izquierdo al surco ánteroposterior derecho. Mide, por término medio, de 6 a 7 centímetros. Su anchura es de 12 a 15 milímetros. Su extremo izquierdo está cortado francamente por el surco de la vena umbilical. Su extremo derecho describe una curva

o gancho que se pierde por delante en la parte estrecha y posterior de la fosita cística. Confina por detrás con la cara posterior. Está más cerca del estrecho izquierdo del hígado que del extremo derecho. Por este surco del hilio salen o penetran todos los vasos del hígado, excepto las venas suprahepáticas. Más adelante estudiaremos estas venas; digamos simplemente de momento que encontramos, de atrás a delante: 1.°, la vena porta y sus ramas de división, órganos posteriores del hilio; 2.°, en medio, la arteria hepática y sus ramas de división; 3.°, por último, completamente por delante y a la derecha, el conducto hepático con los plexos ner-

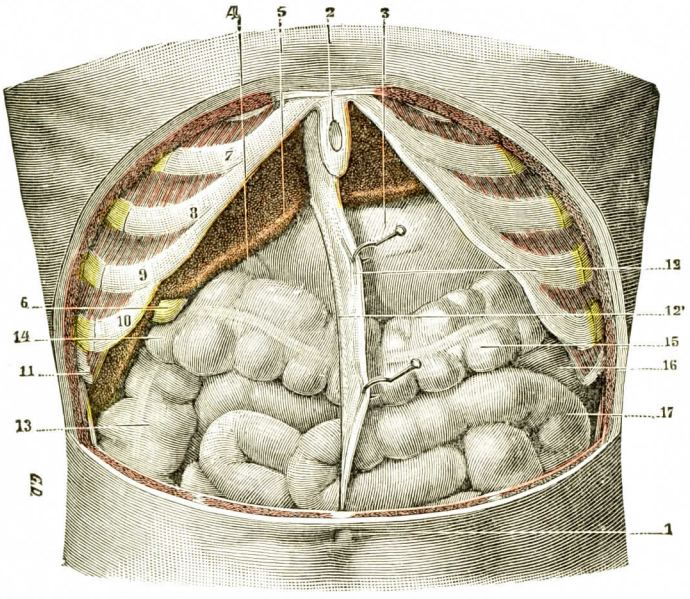


Fig. 586

Relaciones del hígado con la pared abdominal anterior y el reborde de las costillas falsas.

(La pared abdominal anterior ha sido extirpada en toda su porción supraumbilical; el ligamento suspensorio del hígado ha sido cuidadosamente desprendido a nivel de su inserción en la línea alba; el epiplón menor ha sido resecado.)

1, ombligo. — 2, apéndice xifoides con el agujero xifoideo. — 3, estómago (cara anterior). — 4, duodeno. — 5, borde anterior del hígado. — 6, vesícula biliar. — 7, 8, 9, 10 y 11, séptima, octava, novena, décima y undécima costillas. — 12, ligamento suspensorio del hígado, con 12', el ligamento redondo, en su borde posterior. — 13, colon ascendente. — 14, recodo derecho del colon. — 15, colon transverso. — 16, colon descendente. — 17, asas del intestino delgado.

viosos que siguen las ramas de la arteria hepática o las vías biliares. En estos dos labios del hilio se insertan la hoja anterior y la hoja posterior del epiplón menor.

b) *Zonas o campos de la cara inferior.* — Los surcos que acabamos de describir limitan en la cara inferior del hígado tres zonas: derecha, media e izquierda. La zona media está a su vez dividida en dos zonas por el surco transverso: *una* anterior, el *lóbulo cuadrado;* la otra posterior, el *lóbulo de Spiegel.*

*Zona lateral derecha.* — Comprende toda la porción de la cara inferior del hígado que está situada a la derecha de la fosita cística. Es muy extensa, midiendo de 8 a 10 centímetros en sentido transversal y de 15 a 20 centímetros en sentido ánteroposterior. Esta zona es notable por la presencia de tres facetas o impresiones separadas las unas de las otras por dos crestas. Son: la *impresión cólica,* la *impresión renal* y la *impresión suprarrenal* (figs. 589 y 590). La impresión *cólica* o

faceta anterior es generalmente plana, y más rara vez excavada, a veces hasta ligeramente convexa. Esta faceta, que corresponde al tercio anterior de la zona derecha, está situada inmediatamente por fuera de la fosita cística y entra en contacto con el ángulo derecho del colon transverso, que se denomina también por esta razón *ángulo hepático*, y algunas veces con la primera porción del duodeno.

La *impresión* o *faceta renal* está excavada, y forma una depresión mucho mayor que la faceta cólica; está situada detrás. Es cóncava; tiene la forma de un triángulo más o menos regular, cuya base mira hacia fuera y cuyo vértice se con-

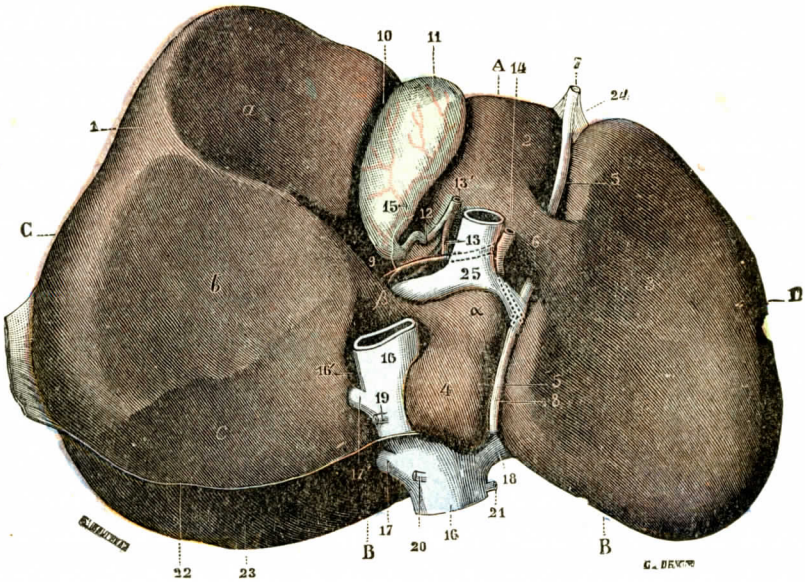


FIG. 587

El hígado del cadáver, extendido, visto por su cara inferior o cara cóncava.

A, borde ánteroinferior. — B, borde pósterosuperior. — C, extremidad derecha. — D, extremidad izquierda.

1, lóbulo derecho, con: *a*, su impresión cólica; *b*, su impresión renal; *c*, su impresión capsular. — 2, lóbulo cuadrado o eminencia porta anterior. — 3, lóbulo izquierdo e impresión gástrica. — 4, lóbulo de Spiegel o eminencia porta posterior, con: α, su relieve anterior (*processus papillaris*), y β, su prolongación anterior o caudada (*processus caudatus*). — 5, surco longitudinal. — 6, puente de substancia hepática, pasando por encima de este surco y enlazando el lóbulo izquierdo al lóbulo cuadrado. — 7, ligamento redondo (vena umbilical obliterada), ocupando la parte anterior del surco longitudinal. — 8, cordón fibroso (vestigio del conducto venoso de Arancio), alojado en la parte posterior de este surco. — 9, surco transverso o hilio del hígado. — 10, fosita de la vejiga biliar. — 11, vejiga biliar o colecisto. — 12, conducto cístico. — 13, conducto hepático. — 13', conducto colédoco. — 14, arteria hepática. — 15, arteria cística. — 16, vena cava inferior, con 16', su canal. — 17, 17', venas hepáticas derechas. — 18, vena hepática izquierda. — 19, vena capsular derecha. — 20, vena diafragmática derecha. — 21, vena diafragmática izquierda. — 22, hoja inferior del ligamento coronario. — 23, borde posterior del hígado, no cubierto por el peritoneo. — 24, ligamento suspensorio. — 25, tronco de la vena porta.

funde con la prolongación anterior del lóbulo de Spiegel (véase más adelante). Su profundidad y extensión varían según entre en contacto con el tercio superior del riñón, caso normal, o engarce toda esta cara anterior, lo que es más excepcional. Del borde posterior de esta faceta sale un pliegue peritoneal que proviene del ligamento coronario (véase más adelante), denominándose el *ligamento hepatorrenal*.

La tercera faceta pertenece a la cara posterior. Es una pequeña superficie triangular, unas veces plana y otras ligeramente convexa, desprovista de peritoneo. Se le da el nombre de *impresión suprarrenal*, pues corresponde, en efecto, a la cara anterior de la cápsula suprarrenal derecha (fig. 589).

La descripción de estas facetas acaba de indicarnos cuáles son las relaciones de esta zona lateral derecha. Esta parte de la cara inferior del hígado, como se puede ver en la figura 591, forma una especie de cubierta encima del colon transverso, del duodeno y del riñón, ocultando la región anterior del riñón derecho. Existe aquí un fondo de saco peritoneal profundo, una especie de embudo, cuyo fondo confina con el lado derecho de la vena cava inferior y el ángulo de reflexión de la hoja inferior del ligamento coronario sobre la cara anterior del riñón. En el

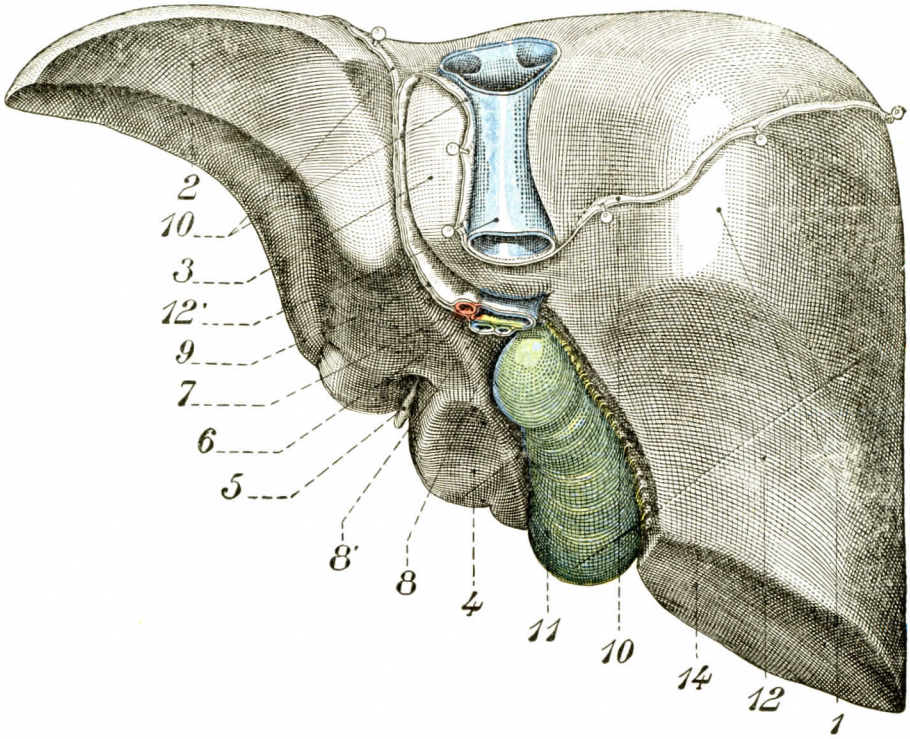


Fig. 588

Cara posterior del hígado.

1, lóbulo derecho. — 2, lóbulo izquierdo e impresión gástrica. — 3, lóbulo de Spiegel. — 4, lóbulo cuadrado. — 5, ligamento redondo. — 6, vena porta. — 7, arteria hepática. — 8, conducto cístico. — 8', conducto hepático. — 9, epiplón menor (inserción hepática). — 10, 10, hoja inferior del ligamento coronario. — 11, vesícula biliar. — 12 impresión renal. — 12', vena cava inferior. — 14, impresión del ángulo derecho del colon.

vivo, la distensión del colon y del intestino delgado, que le rechaza hacia arriba, hace de este fondo de saco un espacio virtual, ocupado completamente por las vísceras, delante de las cuales cae el hígado, ocultándolas enteramente.

*Zona media.* — La zona media es el campo menor y, sin embargo, el más importante de los tres, puesto que contiene el hilio del hígado. Esta zona está limitada lateralmente por los dos surcos ánteroposteriores que la separan de la zona derecha y de la zona izquierda. El surco transversal la separa de la cara posterior. Este campo mide aproximadamente 12 centímetros de delante atrás y 7 centímetros en sentido transversal. La parte anterior, es decir, la que está situada delante del hilio, tiene el nombre de *lóbulo cuadrado del hígado*, o también *eminencia porta anterior*. Esta porción del hígado es unas veces aplanada y otras más o menos abombada, sobre todo en su parte posterior. Está en relación con la

porción derecha del colon transverso y, más atrás, con el bulbo duodenal y la región pilórica.

Detrás del valle profundo y ancho que constituye el surco transverso lleno por los numerosos órganos del hilio del hígado, existe la parte anterior del lóbulo de Spiegel, cuya mayor parte corresponde a la cara posterior del hígado. Este ex-

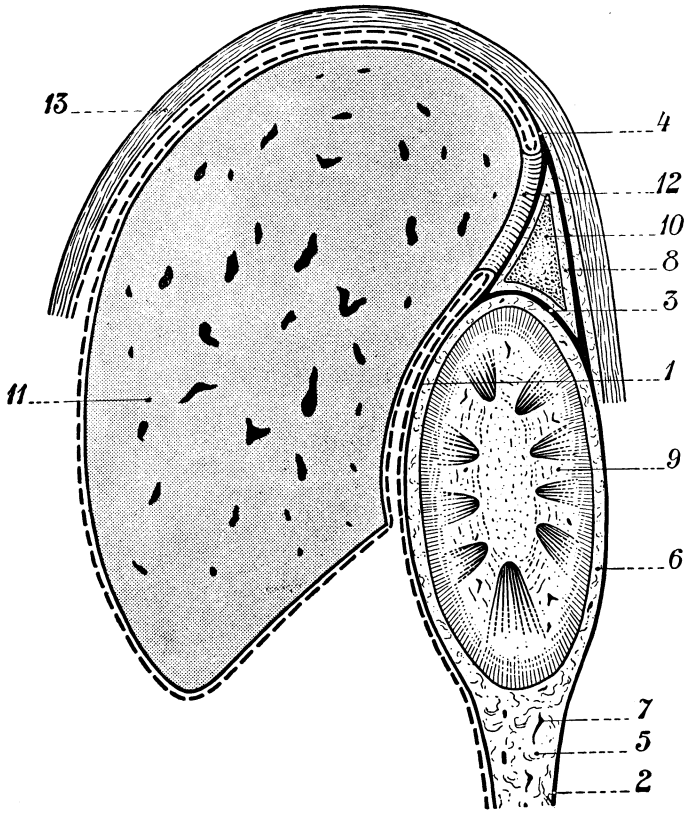


FIG. 589

Corte sagital paramedio derecho que muestra las relaciones de las vainas renal y suprarrenal con el hígado (según PATURET).

1, hoja prerrenal. — 2, hoja retrorrenal. — 3, lámina intersuprarrenorrenal. — 4, ligamento suprarrenodiafragmático. — 5, compartimiento uretérico. — 6, compartimiento renal. — 7, vasos cápsuloadiposos. — 8, compartimiento suprarrenal. — 9, riñón derecho. — 10, cápsula suprarrenal. — 11, hígado. — 12, ligamento coronario. — 13, diafragma.

tremo anterior se levanta en una eminencia redondeada y roma (fig. 587), que forma el labio posterior del surco transverso y que avanza más o menos por la rama izquierda de la vena porta. Se da a esta eminencia izquierda del reborde retrohiliar el nombre de *tubérculo papilar* o *processus papillaris*. El reborde retrohiliar da origen en su lado derecho a una eminencia transversal, menos desarrollada que la precedente, que va a reunirse a la zona derecha. Esta eminencia, que corresponde a la parte derecha del borde posterior del hilio, envía una prolongación o cola, que alcanza la zona derecha y separa la depresión de la vesícula biliar del canal de la vena cava inferior (fig. 587).

Esta prolongación en forma de cresta o cola ha valido a esta eminencia el nombre de *tubérculo* o *prolongación caudada (processus caudatus)* o de *tubérculo caudado (colliculus caudatus* de Haller). El borde posterior del hilio del hígado, constituído por estas dos eminencias, forma el límite posterior de la zona media de la cara inferior del hígado. Anatómicamente está referido, como ya hemos dicho, al lóbulo de Spiegel.

Las relaciones de esta zona media son particularmente importantes (fig. 592). No hacemos más que enumerarlas, puesto que más tarde estudiaremos en detalle

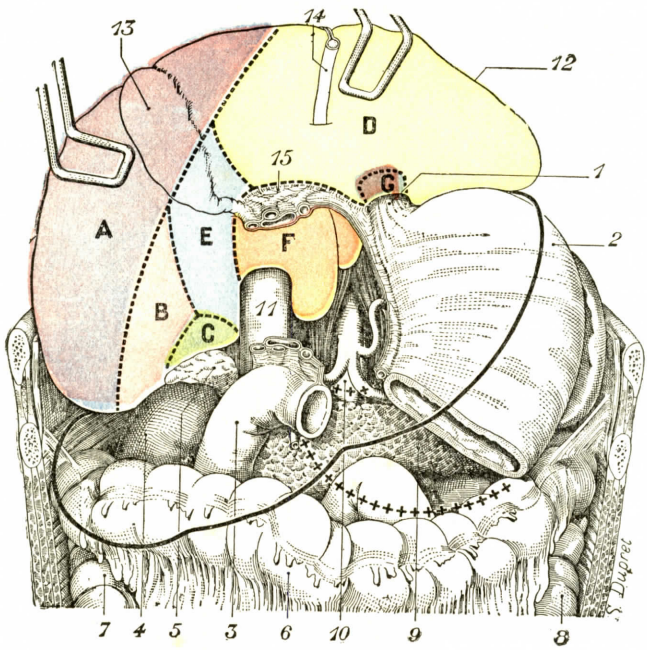


FIG. 590

Las facetas o impresiones de la cara inferior del hígado, cada una con un tinte particular.

El hígado ha sido pronunciadamente levantado y reclinado hacia atrás, para mostrar su cara inferior. El grueso trazo negro indica la situación que ocupa, sobre la masa visceral, el borde inferior del hígado cuando éste está en su sitio.

1, esófago y cardias. — 2, estómago, resecado en su porción pilórica. — 3, duodeno. — 4, riñón derecho. — 5, glándula suprarrenal. — 6, colon transverso. — 7, colon ascendente. — 8, colon descendente. — 9, páncreas. — 10, aorta, con el tronco celíaco. — 11, vena cava inferior. — 12, hígado, con 13, vesícula biliar. — 14, ligamento redondo. — 15, hilio.

A, impresión cólica (*violado*). — B, impresión renal (*rosa*). — C, impresión suprarrenal (*verde*). — D, impresión gástrica (*amarillo*). — E, zona en relación con el duodeno (*azul* — F, zona en relación con el páncreas (*amarillo anaranjado*). — G, impresión esofágica (*bistre*).

los vasos y nervios del hígado que penetran por el hilio, es decir, el pedículo hepático. Digamos, sin embargo, que la parte prehiliar cubre la cara anterior del epiplón menor y su contenido, mientras que la porción retrohiliar está en relación con la entrada y el vestíbulo de la trascavidad en los epiplones. La parte anterior forma, pues, parte de la gran cavidad peritoneal, descansando en el píloro y la primera porción del duodeno y, más adelante, en la parte derecha del colon transverso; la parte posterior está aislada en la gran cavidad peritoneal, o más bien en los confines de esta gran cavidad y de la trascavidad de los epiplones. La cola del tubérculo caudado forma el techo del orificio de esta trascavidad, limitado delante por el pedículo hepático y, en particular, por la vena porta, y por detrás

por la vena cava inferior. Esta región retrohiliar está próxima a la región celíaca, y por lo tanto al plexo solar, y esto explica los dolores violentos que acompañan a las lesiones inflamatorias o neoplásicas de esta región del hígado.

*Zona lateral izquierda.* — La zona lateral izquierda corresponde al lóbulo izquierdo (fig. 593). Comprende toda la porción de la cara inferior que está situada a la izquierda del surco de la vena umbilical. Su forma es la de un triángulo, cuya

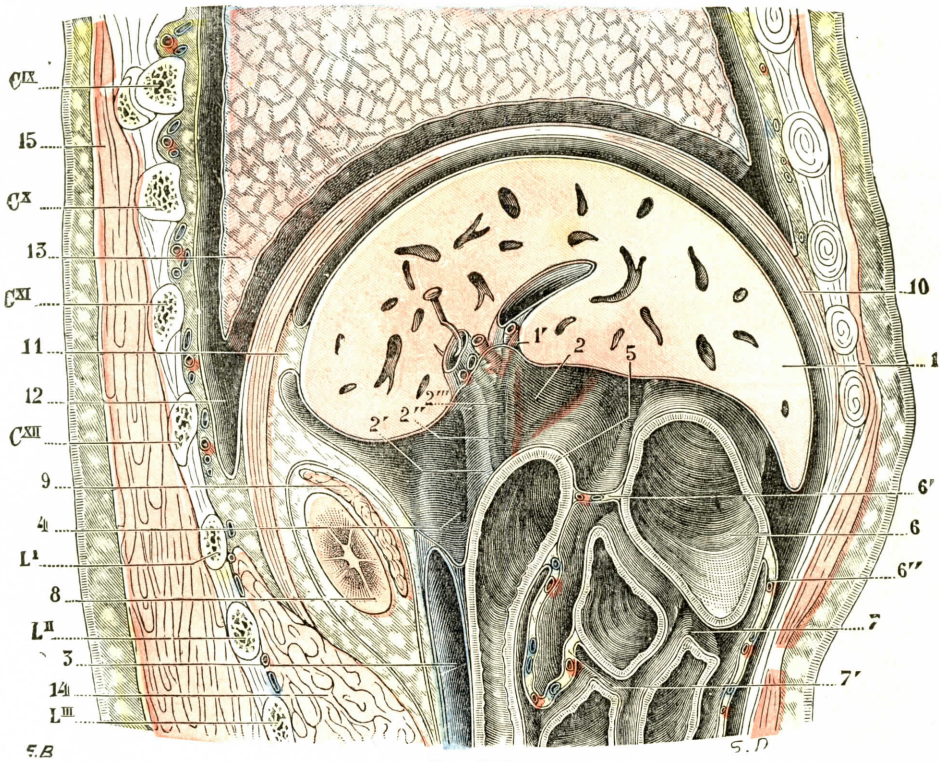


FIG. 591

Relaciones del lóbulo derecho del hígado (T.-J.).

(Corte láterosagital derecho del tronco; sujeto congelado, segmento izquierdo del corte.)

1, hígado, con 1', su hilio. — 2, epiplón menor, con: 2', la vena porta; 2'', el colédoco; 2''', la arteria hepática, en el espesor de su borde libre. — 3, vena cava inferior. — 4, hiato de Winslow. — 5, duodeno. — 6, colon transverso, con: 6', su mesocolon, y 6'', el epiplón mayor. — 7, asa delgada, con 7', el mesenterio. — 8, polo superior del riñón derecho. — 9, cápsula suprarrenal derecha. — 10, diafragma. — 11, ligamento coronario. — 12, fondo de saco posterior de la pleura. — 13, pulmones. — 14, cuadrado de los lomos y psoas. — 14, músculos espinales.

CIX, CX, CXI, CXII, novena, décima, undécima y duodécima costillas. — LI, LII, LIII, apófisis transversas de las vértebras lumbares primera, segunda y tercera.

base forma el labio derecho del surco precitado. Ligeramente cóncava, se amolda y se extiende por la cara anterior del estómago, cuando este órgano está en estado de repleción, y sobre su tuberosidad mayor cuando se halla en estado de vacuidad. A la excavación que descansa sobre el estómago se le da el nombre de *impresión gástrica.* Se sabe que esta parte del hígado dificulta a menudo al cirujano el acceso al estómago; las relaciones son íntimas y la propagación de las lesiones entre los dos órganos es frecuente. Hemos ya insistido largamente sobre las relaciones gastrohepáticas; no hemos de insistir aquí nuevamente (véase *Estómago).*

A la derecha de la impresión gástrica, es decir, por fuera del extremo izquierdo del surco transverso, se comprueba a veces una eminencia redondeada, situada

por delante de la inserción del epiplón menor y que se denomina *tubérculo epiploico del hígado (tuber omentale* de His). El epiplón menor lo separa de una eminencia homóloga que se encuentra en el borde superior del páncreas, el *tubérculo epiploico del páncreas.*

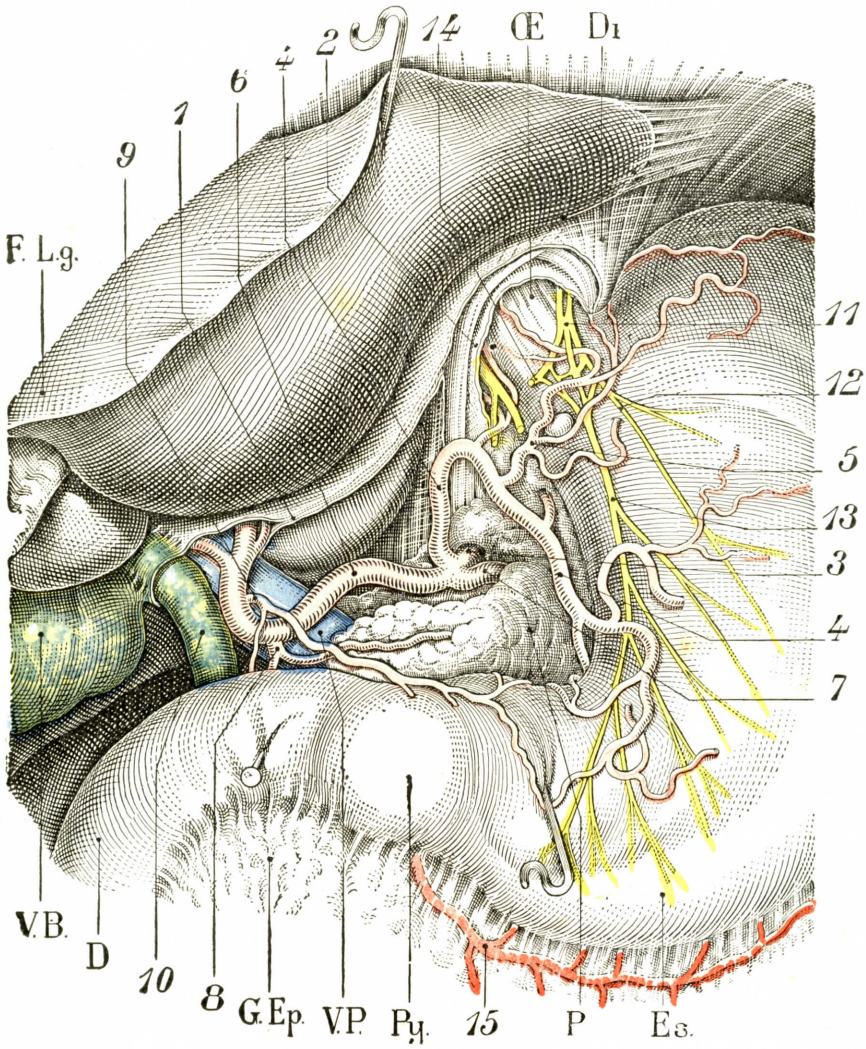


FIG. 592

Región de la curvatura menor del estómago y del pedículo hepático.

Di., diafragma. — Œ, esófago. — F. l. g., lóbulo izquierdo del hígado. — V. B., vesícula biliar. — D, duodeno. — G. Ep., epiplón mayor. — V. P., vena porta. — Py., píloro. — P, páncreas. — Es., estómago.

1, sección de las dos hojas del epiplón. — 2, peritoneo abdominal posterior seccionado, que pasa por el esófago abdominal (ligamento frenoesofágico). — 3, tronco celíaco. — 4, 4, arteria coronaria estomáquica que da, 5, una arteria para la tuberosidad mayor, dejando otros ramos para el cardias, esófago y cara anterior del estómago. — 6, arteria hepática. — 7, arteria esplénica. — 8, arteria gastroduodenal. — 9, arteria pilórica que se anastomiza con la coronaria estomáquica. — 10, conducto colédoco. — 11, nervio neumogástrico derecho que se disocia y da 12, nervio gástrico anterior y superior. — 13, nervio principal de la curvatura menor del estómago — 14, nervio gastrohepático. — 15, arteria gastroepiploica derecha.

**3.° Cara posterior.** — La cara posterior del hígado, que algunos autores describen como el borde posterior del órgano, es cóncava en sentido transversal,

amoldándose a la eminencia de los cuerpos vertebrales. Corresponde al borde inferior de la novena dorsal, al cuerpo de las décima y undécima dorsales, a menudo a la duodécima. Elevada en su parte media, donde merece realmente el nombre de cara, se adelgaza como estirada por sus dos extremos derecho e izquierdo, donde

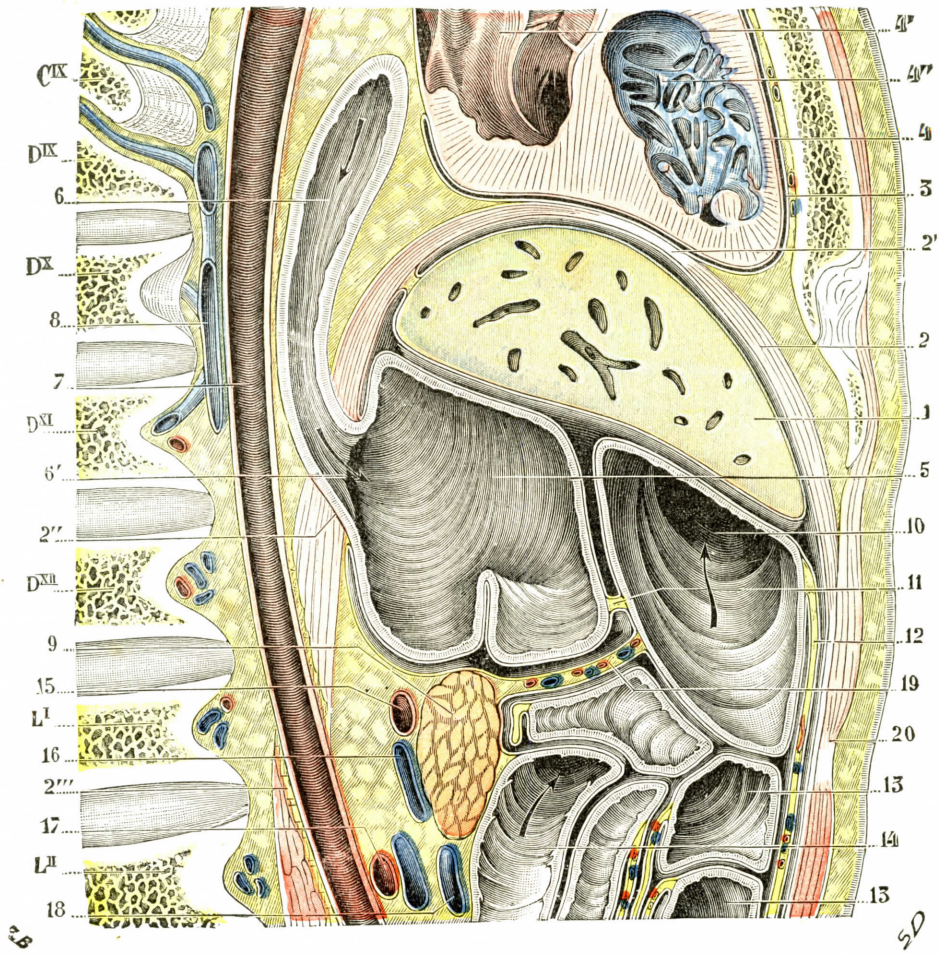


Esófago abdominal y cardias, vistos en un corte sagital (T.-J.).

(Corte sagital del tronco por el costado izquierdo de la columna vertebral; el corte que, por arriba, invade más que por abajo el lado izquierdo del tronco, pasa por el orificio aórtico y el orificio esofágico del diafragma e interesa, en una parte de su longitud, el esófago y la aorta: sujeto congelado.)

1, lóbulo izquierdo del hígado. — 2, diafragma, con: 2', el centro frénico; 2'', el orificio esofágico; 2''', el orificio aórtico. — 3, pericardio. — 4, corazón, con: 4', la aurícula izquierda, y 4'', el ventrículo derecho. — 5, tuberosidad mayor del estómago. — 6, esófago, con 6', el cardias. — 7, aorta descendente. — 8, ácigos mayor, con tres venas intercostales que desembocan en su cavidad. — 9, páncreas. — 10, colon transverso. — 11, ligamento gastrocólico. — 12, epiplón mayor. — 13, asas delgadas. — 14, cuarta porción del duodeno. — 15, arteria esplénica. — 16, vena esplénica. — 17, arteria y venas renales izquierdas. — 18, vena mesentérica. — 19, mesocolon transverso. — 20, músculo recto mayor. — CIX, novena costilla. — DIX, DX, DXI, DXII, novena, décima, undécima y duodécima vértebras dorsales. — LI, LII, primera y segunda lumbares.

se continúa con los dos extremos homólogos del borde anterior del hígado. Es posible distinguir en ella, como en la cara inferior, dos surcos que limitan tres zonas o campos.

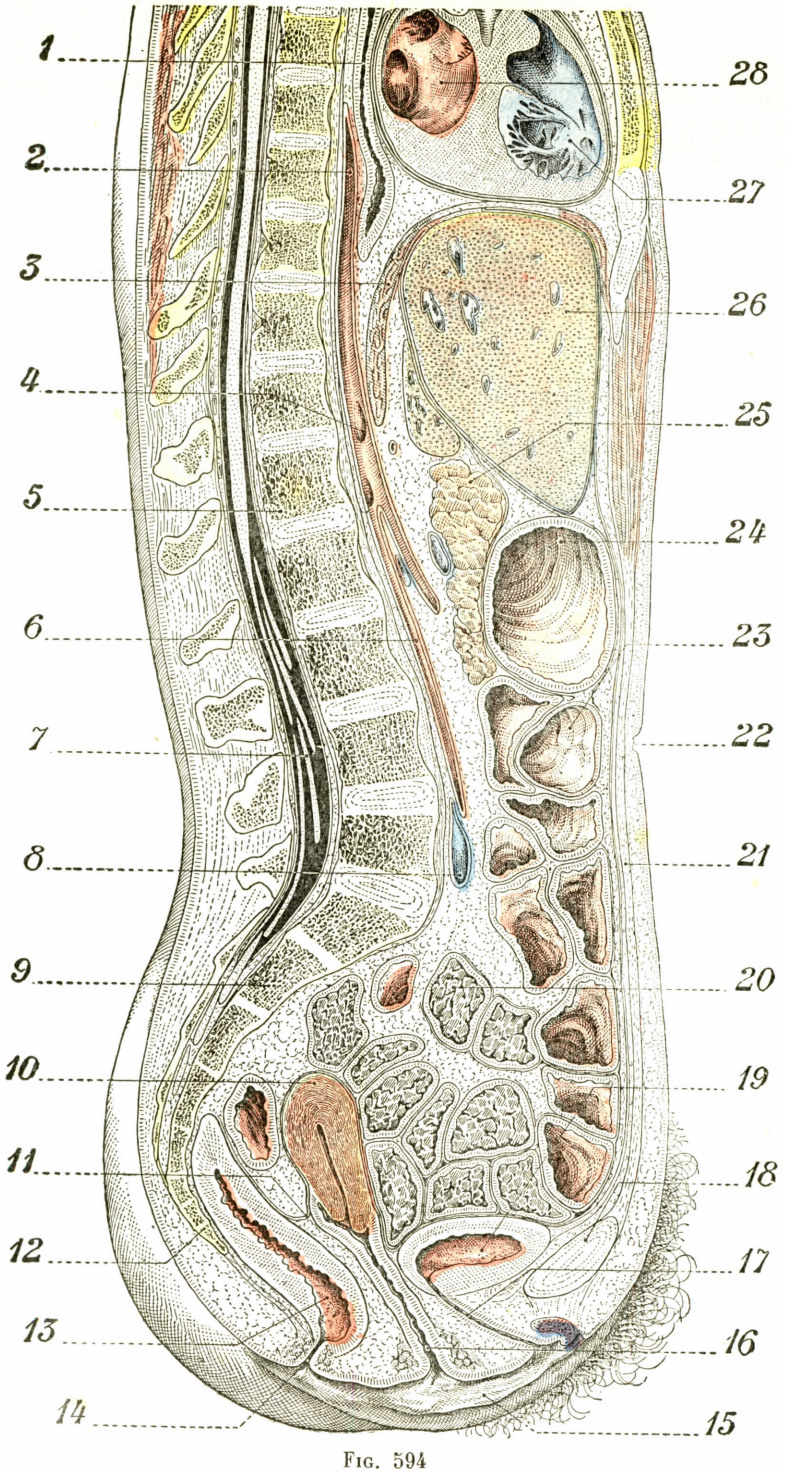


FIG. 594

Corte sagital que pasa por la aorta abdominal (mujer adulta, cadáver congelado).

1, esófago. — 2, aorta. — 3, diafragma. — 4, embocadura del tronco celíaco. — 5, primera lumbar. — 6, aorta abdominal. — 7, nervio de la cola de caballo. — 8, terminación de la vena ilíaca primitiva izquierda. — 9, sacro. — 10, útero. — 11, fondo de saco de Douglas. — 12, cóccix. — 13, recto. — 14, ano. — 15, vulva. — 16, vagina. — 17, uretra. — 18, pubis. — 19, vejiga. — 20, asa delgada. — 21, línea blanca. — 22, ombligo. — 23, colon transverso. — 24, estómago. — 25, páncreas con la vena esplénica en su cara posterior. — 26, lóbulo izquierdo del hígado, y detrás el lóbulo de Spiegel. — 27, ventrículo derecho. — 28, aurícula izquierda.

El surco vertical derecho es un canal profundo, cilíndrico, excavado en la cara derecha del lóbulo de Spiegel. Es el *canal de la vena cava*. Este canal aloja, en efecto, la vena cava inferior y la emergencia de las venas suprahepáticas. La vena cava inferior llena completamente el canal. Está situado verticalmente, adhiriendo fuertemente al tejido hepático. Esta adherencia de la vena cava al tejido del hígado, ora por el tejido conjuntivo de su misma vaina, ora por numerosas venas hepáticas que desembocan en ella, constituye el medio más importante de fijación

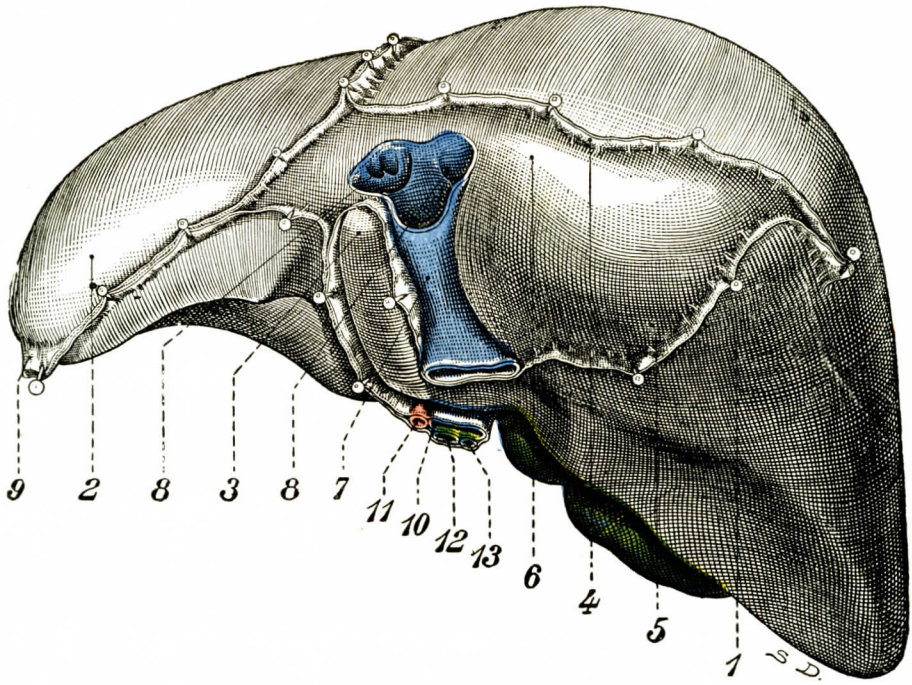


Fig. 595

Cara posterior del hígado. Inserciones del ligamento coronario.

1, lóbulo derecho. — 2, lóbulo izquierdo. — 3, lóbulo de Spiegel. — 4, hoja superior del ligamento coronario. — 5, hoja inferior del mismo ligamento. — 6, zona de la cara posterior del hígado desprovista de peritoneo. — 7, vena cava inferior con la embocadura. 8, 8, de las venas suprahepáticas. — 9, sección del ligamento triangular derecho. — 10, vena porta. — 11, arteria hepática. — 12, conducto hepático. — 13, conducto cístico.

y de suspensión del hígado. El tejido hepático envaina algunas veces la vena cava inferior en una parte de su recorrido. El gran vaso venoso parece atravesar un túnel parenquimatoso. En otros casos, es una simple hoja de tejido fibroso (figura 596) la que forma un puente entre los dos bordes del canal y la vena cava.

El surco vertical izquierdo continúa la dirección del surco de la vena umbilical. Como él, es estrecho y profundo. Sube aquí verticalmente para curvarse en su parte superior hacia la derecha y confundirse con el canal de la vena cava. Este surco aloja el conducto venoso de Arancio.

Estos dos surcos limitan tres zonas: derecha, media e izquierda.

a) La *zona derecha*, convexa en todos los sentidos, está en contacto con el diafragma, sin interposición de peritoneo. Está comprendida entre la separación de las dos hojas del ligamento coronario (véase más adelante). Se nota en la parte inferior de esta zona la faceta suprarrenal, de la que hemos hablado ya a propósito

de la cara anterior. Al estudiar esta glándula hemos comprobado que se adhería al hígado sin interposición de peritoneo y que bastante a menudo existía un pequeño pliegue peritoneal de la cara posterior del hígado a la cara anterior de la suprarrenal, al que se da el nombre de *ligamento hepatosuprarrenal*. Se extiende del borde inferior del ligamento coronario al borde interno de la cápsula. La suprarrenal está, sin embargo, separada del hígado por la hoja prerrenal, que sube hasta el diafragma.

b) *Zona media o lóbulo de Spiegel.* — El lóbulo de Spiegel o eminencia porta posterior tiene forma cuadrilátera, más alargada en el sentido vertical que en el sentido transversal. Está limitada a la derecha por el canal de la vena cava inferior y a la izquierda por el surco del conducto de Arancio. Constituye a la derecha el borde del canal de la vena cava; a la izquierda, la pared derecha del surco de Arancio. Su extremo inferior, o mejor ánteroinferior, es bífido, como hemos visto, formando un borde dividido en dos eminencias: una izquierda, prominente, el tubérculo papilar; la otra derecha, de menor relieve, el tubérculo caudado. Su parte superior está separada de la cara convexa del hígado por la curva que describe el surco del conducto de Arancio para llegar a la vena cava.

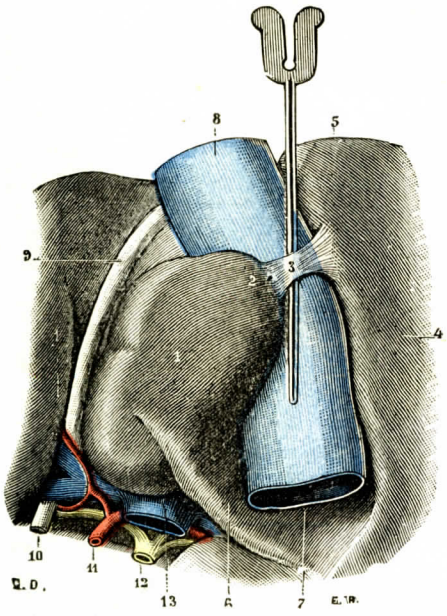


Fig. 596

La vena cava inferior en su canal hepático.

1, lóbulo de Spiegel. — 2, su prolongación posterior. — 3, puente fibroso que enlaza esta prolongación al lóbulo derecho, 4. — 5, borde posterior del hígado. — 6, lóbulo de Spiegel. — 7, canal hepático de la vena cava. — 8, vena cava inferior. — 9, cordón fibroso que representa el conducto venoso de Arancio después de la obliteración de este vaso. — 10, ligamento redondo del hígado, vestigio de la vena umbilical del feto.—11, arteria hepática.—12, conducto hepático.—13, vena porta.

Las relaciones del lóbulo de Spiegel son muy importantes. Sobresale por delante en la trascavidad de los epiplones, cubierto por la hoja peritoneal de esta cavidad. Está en relación, por delante, por intermedio de esta hoja, con el epiplón menor. Descansa, por detrás, en el pilar del diafragma. A la izquierda se encuentra en relación con la aorta, que deja a veces su impresión; a la derecha, con la vena cava inferior, abajo, con el tronco celíaco, el plexo solar y, por consiguiente, con el borde superior del páncreas y la curvatura menor del estómago. Como se ve, el lóbulo de Spiegel está cercado por una corona vascular: abajo, el hilio del hígado; arriba, el conducto de Arancio; a la derecha, la vena cava; a la izquierda el conducto de Arancio, y más mediatamente, la aorta y el tronco celíaco. El canal esofágico está a corta distancia.

c) *Zona izquierda.* — La zona izquierda es reducida. Se encuentra en ella la escotadura esofágica. Entra, pues, en relación con la cara anterior del esófago abdominal rodeado de los dos neumogástricos y con las del epiplón menor. Las relaciones de la cara posterior del hígado con el esófago abdominal y el cardias merecen ser precisadas. Son, en efecto, muy íntimas y se establecen sin interposición del peritoneo. El epiplón menor no sube tanto ni tan lejos por detrás. Esta ausencia de peritoneo tiene por consecuencia, como se comprende, fijar el hígado al esófago; tanto más, cuanto que está sujeto al diafragma próximo por los pliegues del ligamento coronario. Es, pues, muy difícil ver el esófago abdominal: re-

chazando el hígado hacia arriba, únicamente aparece su segmento yuxtacardíaco. Sin embargo, la sección del ligamento coronario permite bajar el hígado y exponer, después de seccionado el apéndice xifoides, la cara inferior del diafragma y del centro frénico, el orificio esofágico, el esófago abdominal y el cardias de modo muy satisfactorio (Lefèvre, 1947).

**4.° Bordes del hígado.** — Los bordes del hígado separan las caras unas de las otras. «El borde anterior se prolonga más allá de los extremos derecho e izquierdo hasta los extremos de la cara inferior. Se divide en este punto para formar los bordes superior e inferior, como el anillo de una sortija se separa a nivel del chatón» (Grégoire).

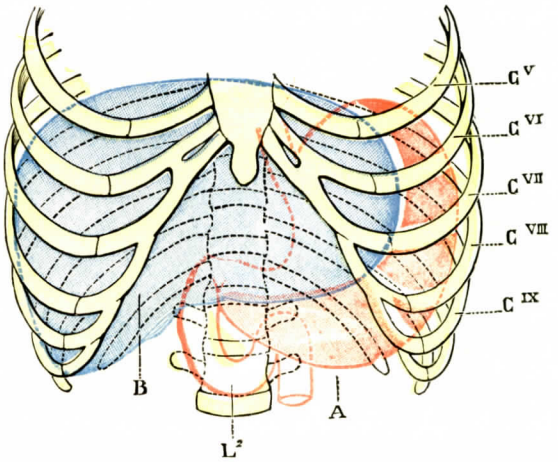


Fig. 597

Relaciones del hígado y el estómago con el borde costal.

A, estómago (*en rojo*). — B, hígado (*en azul*). — Cv, Cvi, Cvii, Cviii, Cix, quinta, sexta, séptima, octava y novena costillas. — L², segunda vértebra lumbar.

a) *Borde anterior.* — El borde anterior es delgado y cortante, y en bisel. Se dirige oblicuamente de abajo arriba y de derecha a izquierda. Sigue primeramente el reborde de las costillas falsas del lado derecho hasta las costillas novena y décima; más adelante, en la escotadura subesternal, está inmediatamente en relación con la pared anterior del abdomen (fig. 597, B). Está situado un dedo aproximadamente por debajo de la punta del apéndice xifoides y luego desaparece lejos también debajo de las costillas izquierdas sexta y séptima. La situación del borde anterior en relación con la pared abdominal depende por una parte del volumen del hígado

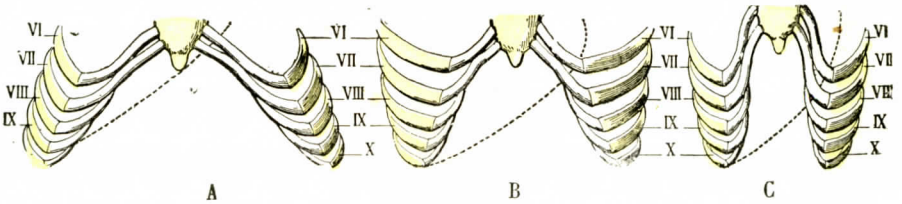


Fig. 598

Esquema que muestra las relaciones variables del hígado con la pared anterior del abdomen, según la forma del tórax (imitado de Langer) (T.-J.).

A, tórax ancho. — B, tórax de dimensiones medianas. — C, tórax estrecho.

y por otra parte de la forma del tórax (fig. 598). Como el hígado, desciende en la inspiración ordinaria un centímetro por término medio y 2 centímetros en la inspiración forzada. Este borde es accesible a la palpación. Tiene dos incisuras, más o menos profundas, que corresponden al extremo anterior de los dos surcos longitudinales que hemos ya descrito en la cara inferior del hígado. Una de estas escotaduras, próxima a la línea media (fig. 579, 24), da paso a la vena umbilical y a la parte correspondiente del ligamento suspensorio del hígado. La otra, situada

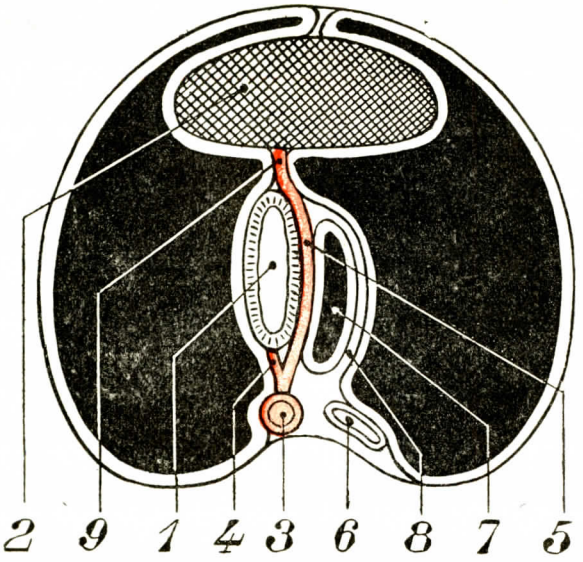


FIG. 599

Formación de la cavidad hepatoentérica examinada en corte transversal.

1, estómago. — 2, hígado. — 3, aorta contenida en el mesogastrio primitivo. — 4, esplénica. — 5, hepática. — 6, vena cava inferior. — 7, cavidad hepatoentérica. — 8, ligamento hepatocava. — 9, ligamento gastrohepático.

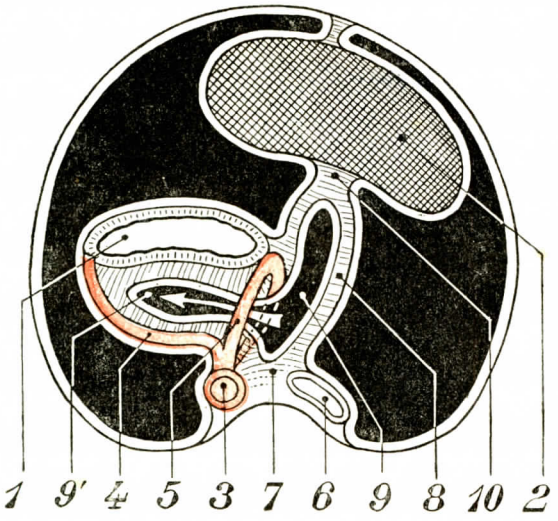


FIG. 600

Crecimiento de la cavidad hepatoentérica vista en un corte transversal.

1, estómago. — 2, hígado. — 3, aorta. — 4, arteria esplénica. — 5, círculo arterial menor del estómago. — 6, vena cava inferior. — 7, mesogastrio primitivo. — 8, mesohepatocava. — 9, cavidad hepatoentérica que forma una invaginación (9') que pasa al área del círculo arterial menor. — 10, ligamento gastrohepático.

a la derecha (fig. 579, 11) está llena por el extremo redondeado de la vesícula biliar. Corresponde al borde externo del músculo recto mayor, al extremo anterior de la décima costilla. Rebasa habitualmente el borde anterior del hígado de 10 a 15 milímetros.

b) *Borde superior.* — El borde superior es un borde mal limitado. Es redondeado. Situado en la unión de la cara superior y la cara posterior, rodea el canal de la vena cava y, más lejos, la escotadura del esófago.

c) *Borde inferior.* — El borde inferior, grueso a la derecha de la vena cava inferior, está señalado por la impresión de la suprarrenal derecha. A la izquierda de la vena cava está representado por la parte inferior del lóbulo de Spiegel, es decir, por el tubérculo papilar y la cola del tubérculo caudado. Después de haber sido cortado por el surco de la vena umbilical, alcanza el borde superior.

**5.° Extremos.** — Hay la costumbre de describir en el hígado dos extremos: uno derecho y otro izquierdo. En realidad, únicamente el extremo izquierdo tiene individualidad.

El *extremo derecho* se continúa sin línea de separación con la cara convexa. Llena el hipocondrio derecho; en él se inserta el ligamento triangular.

El *extremo izquierdo*, delgado y aplanado, establece la unión entre el borde anterior y la cara posterior convertida en borde. Es delgado y aplanado de arriba abajo, insinuándose entre la tuberosidad gruesa del estómago y el diafragma. Como el extremo derecho, está unido a este músculo por un repliegue del peritoneo, el *ligamento tri-*

*angular izquierdo.* En el feto y en el recién nacido, el extremo izquierdo del hígado se prolonga hasta por encima del bazo y se encuentra inmediatamente en relación con él. En el adulto, las dos vísceras, salvo en los casos excepcionales en que el hígado ofrece una longitud insólita, no llegan a ponerse en contacto una con otra. Entre ambas se encuentra un intervalo, a menudo muy considerable, en el que se aloja la tuberosidad mayor del estómago (fig. 577, 1).

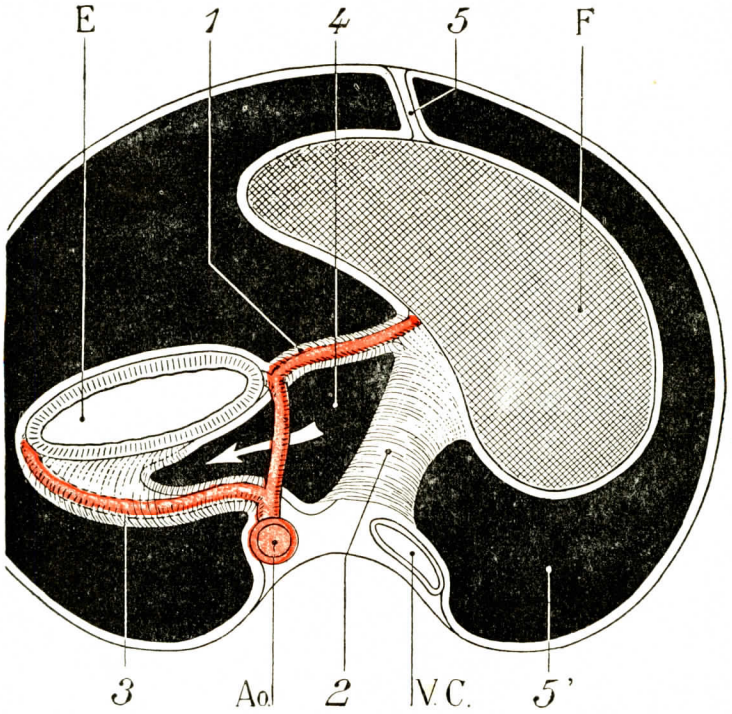


Fig. 601

Rotación y báscula del estómago. Báscula del hígado.

F, hígado. — E, estómago. — Ao., aorta. — V.C., vena cava inferior.
1, epiplón menor que contiene la arteria hepática. — 2, ligamento hepatocava. — 3, mesogástrico posterior que contiene la arteria esplénica. — 4, trascavidad de los epiplones. — 5, ligamento suspensorio. — 5', gran cavidad peritoneal.

## § 3. — Peritoneo hepático. Medios de fijación del hígado

La superficie exterior del hígado está cubierta en la mayor parte de su extensión por la serosa peritoneal. El peritoneo hepático forma algunos pliegues que atan el hígado, ora a la pared abdominal, ora a las vísceras próximas, y contribuyen así a sostenerlo en posición. Entre estos pliegues hay uno que desempeña un papel considerable desde el punto de vista de la fijación del órgano, el *ligamento coronario.* Otro, el *ligamento suspensorio,* desempeña, a pesar de su nombre, un papel accesorio en la suspensión del hígado y tiene considerable importancia desde el punto de vista topográfico. Los demás ligamentos son también secundarios para mantener el hígado en posición. Al lado de las formaciones peritoneales, el hígado está retenido a la bóveda del diafragma por la vena cava inferior.

Estudiaremos sucesivamente el peritoneo hepático y la vena cava.

**1.° Peritoneo hepático.** — Los pliegues peritoneales, cuya descripción está íntimamente ligada a la del peritoneo hepático, son en número de siete, a saber: el ligamento suspensorio, el ligamento coronario, el ligamento triangular derecho, el ligamento triangular izquierdo, el epiplón gastrohepático, los dos ligamentos hepatorrenal y hepatocólico; estos últimos son inconstantes. Todos estos ligamentos se continúan unos con otros. Su disposición forma un aparato cuyo conjunto tiene la forma de una cruz (CHARPY). La rama vertical de la cruz está constituída por el ligamento suspensorio; la rama horizontal lo está a su vez por el ligamento co-

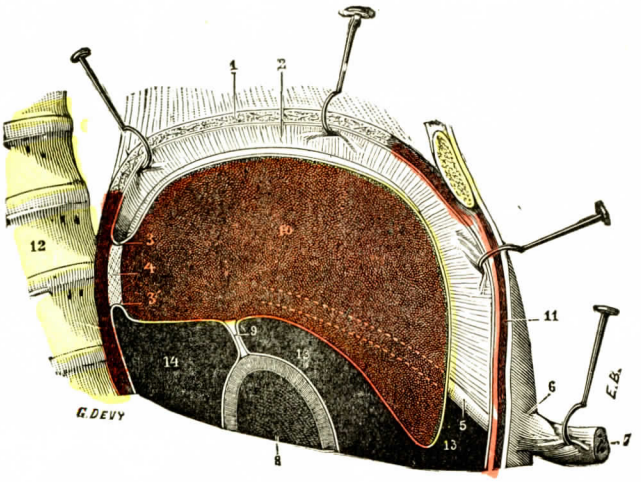


FIG. 602

Ligamento suspensorio del hígado, visto por su cara derecha *(semiesquemática)*.

1, diafragma, tirado con erinas hacia arriba. — 2, ligamento suspensorio, visto por su cara derecha. — 3 y 3', hoja superior y hoja inferior del ligamento coronario. — 4, borde posterior del hígado, directamente en relación con el diafragma. — 5, vena umbilical. — 6, ombligo. — 7, cordón. — 8, estómago. — 9, epiplón gastrohepático. — 10, hígado, cortado 5 milímetros a la derecha del ligamento suspensorio. — 11, pared abdominal anterior. — 12, raquis. — 13, 13, cavidad abdominal. — 14, trascavidad de los epiplones.

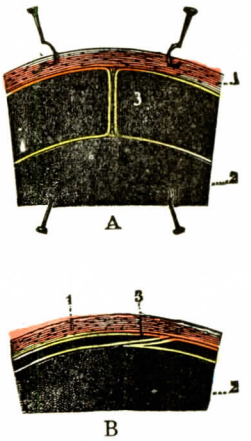


FIG. 603

Corte vertical y transversal del ligamento suspensorio por encima del hígado.

A, el hígado ha sido separado del diafragma. — B, el hígado cuando está en contacto con el diafragma.

1, diafragma.—2, hígado.—3, ligamento suspensorio.

ronario prolongado a la derecha y a la izquierda por los dos ligamentos triangulares. En la intersección de las ramas se encuentra la vena cava.

*A*. RECUERDO EMBRIOLÓGICO. — El hígado se desarrolla en la parte anterior del tabique mesentérico, que se extiende de la columna vertebral a la pared abdominal anterior en sentido sagital. Por detrás de él se encuentra la porción de tubo digestivo que formará el estómago. El peritoneo comprendido entre el hígado y el estómago constituye el epiplón menor. La parte comprendida entre el hígado y la pared abdominal anterior forma el ligamento falciforme. El epiplón menor está, pues, en el embrión, dispuesto en sentido sagital y continúa la dirección del ligamento suspensorio. En el curso de la evolución, la parte derecha del hígado adquiere un desarrollo preponderante, lo que arrastra el borde libre del epiplón menor hacia la derecha, mientras que la rotación del estómago arrastra la inserción gástrica del epiplón menor hacia la izquierda; de suerte que en lugar de conservar la dirección sagital, el epiplón menor toma una orientación transversal. Por otra parte, la porción posterior del mesenterio común, aquí el mesogastrio posterior, se fisura y se divide en una porción izquierda inserta directamente en el estómago y una

porción derecha en la que pasa la vena cava inferior. Es el meso dorsal hepatocava. La trascavidad de los epiplones se desarrolla a la altura de esta fisura.

Para comprender cómo el hígado, órgano desarrollado en el mesogastrio anterior, llega a ponerse en contacto con el diafragma y la vena cava inferior que pasa por la parte dorsal derecha del mesogastrio primitivo, hay que recordar que, en el embrión, el mesenterio ventral, lugar de desarrollo del hígado, presenta en esta región un engrosamiento considerable, formando una lámina gruesa dirigida en sentido transversal. Se da el nombre de *septum transversum* a esta porción del mesenterio ventral. Ahora bien, el hígado se desarrolla en este *septum transversum:* llega así, *por delante*, a estar en contacto con la pared abdominal anterior; y *lateralmente*, con las paredes abdominales laterales; *por debajo* alcanza el borde libre del mesenterio ventral (vena umbilical); *por arriba* se pone debajo del corazón, del que está separado por la parte superior del *septum transversum*, que se convierte en porción anterior del diafragma. Esta es la zona por la que el hígado se encuentra en relación directa con la cápsula diafragmática y debajo del corazón. Continuando su desarrollo, sus mamelones se introducen en el grueso tabique dorsal de mesogastrio posterior, formando aquí el meso hepatocava. Entre la raíz hepática de este meso y la del epiplón menor, que están al principio yuxtapuestos, es donde se desarrolla el lóbulo de Spiegel, que llega así a separar las raíces de los dos mesos. Este recuerdo embriológico facilitará la comprensión de la disposición que se encuentra en el adulto.

*B*. Ligamento falciforme o suspensorio. — El ligamento suspensorio representa un tabique vertical y ánteroposterior, que enlaza la cara convexa del hígado a la cara inferior del diafragma y a la pared anterior del abdomen que lo continúa (fig. 602, 2).

a) *Conformación exterior*. — Mirado desde el punto de vista de su forma, recuerda con bastante exactitud la hoz del cerebro: de ahí el nombre de *ligamento falciforme* o de *hoz grande del peritoneo* que le dan algunos autores. Como en la hoz del cerebro, en el ligamento suspensorio podemos considerar dos caras, dos bordes, una base y un vértice.

α) Las dos caras se distinguen en *cara izquierda* y *cara derecha*. Cuando el hígado está erinado hacia abajo (fig. 603, A), o sea separado del diafragma, la cara izquierda se halla dirigida a la izquierda, como su nombre indica, y la cara derecha a su vez mira manifiestamente a la derecha. Pero en las condiciones fisiológicas, o sea cuando la bóveda diafragmática se aplica exactamente sobre la convexidad del hígado, la primera de estas caras se convierte en inferior, se inclina a la izquierda y descansa sobre el hígado, mientras que la segunda, convertida en superior, se aplica contra el diafragma (fig. 603, B).

β) De los dos *bordes*, uno es *superior* y otro *inferior*. El borde superior es fuertemente convexo; seguido de atrás a delante, se inserta primero en la cara inferior del diafragma y luego en la pared anterior del abdomen hasta el ombligo. El borde inferior, cóncavo, se inserta en la cara convexa del hígado siguiendo una línea recta que, partiendo de la extremidad anterior del surco de la vena umbilical, se dirige oblicuamente hacia atrás y afuera para ir a terminar hacia la mitad de la vena cava inferior (fig. 602, 7).

γ) La *base* del ligamento suspensorio (borde libre de algunos autores) se extiende oblicuamente de delante atrás y de abajo arriba, desde el ombligo hasta el surco de la vena umbilical. Es redondeada y roma, y flota libremente en la cavidad abdominal: aloja en su espesor la vena umbilical *en el feto*, y *en el adulto* (fig. 602, 5), el cordón fibroso, que se extiende del ombligo al hígado, constituye lo que se llama impropiamente *ligamento redondo del hígado* o *ligamento hepatoumbilical*.

3) El *vértice*, truncado, se dirige hacia atrás; corresponde, según hemos visto, al lado anterior de la vena cava inferior.

b) *Estructura.* — Considerado ahora desde el punto de vista de su constitución anatómica, el ligamento suspensorio del hígado, delgado y transparente, se compone de dos hojas peritoneales, sobrepuestas la una a la otra.

Estas dos hojas, que se distinguen en derecha e izquierda, se conducen de la siguiente manera: a nivel del borde superior del ligamento (fig. 604), se reflejan una a la derecha y otra a la izquierda para tapizar la cara inferior del diafragma. A nivel del borde inferior se repliegan del mismo modo, para revestir, la una la cara superior del lóbulo izquierdo del hígado, la otra la cara superior del lóbulo derecho. A nivel del vértice (fig. 602), la hojilla izquierda y la derecha se continúan, cada una por su lado, con la hojilla superior del ligamento coronario. Finalmente, a nivel de la base las dos hojillas se unen entre sí (fig. 604), formando un canal de concavidad superior. En este canal se aloja la vena umbilical.

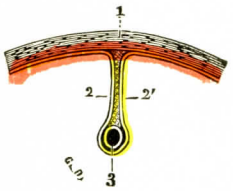


Fig. 604

Corte transversal del ligamento suspensorio por encima de la vena umbilical.

1, diafragma.—2 y 2', hojillas derecha e izquierda del ligamento suspensorio.—3, su borde inferior, donde se aloja la vena umbilical.

Las dos hojillas constitutivas del ligamento suspensorio están adosadas entre sí en la mayor parte de su extensión. Sin embargo, por detrás se separan gradualmente una de otra, dejando entre sí un espacio triangular cuya base corresponde a la vena cava y mide de 15 a 20 milímetros de anchura (fig. 606). También se continúa con las hojillas peritoneales que constituyen el ligamento coronario (fig. 605). Entre las dos hojillas se interpone una capa de tejido celular, por cuyo espesor circulan linfáticos y algunas venillas y arteriolas que se dirigen al hígado.

c) *Papel del ligamento suspensorio.* — El ligamento suspensorio es un ligamento vascular. Contiene en el feto, como hemos visto, la vena umbilical, y, después del nacimiento, el cordón venoso o ligamento redondo que la substituye. Desempeña un papel accesorio en la suspensión del hígado. Normalmente no puede suspenderlo ni sostenerlo, puesto que está echado sobre el hígado. Puede oponerse simplemente a ligeros desplazamientos de derecha a izquierda. Juan Luis Faure ha demostrado que cuando se suspenden del hígado grandes pesos, de 25 a 40 kilogramos, ciertos ligamentos se desgarran, como el ligamento suspensorio en la porción que se extiende del diafragma al hígado.

Desde el punto de vista topográfico, sirve para separar uno de otro los dos compartimientos interhepatofrénicos, que estudiaremos dentro de un momento.

*C.* Ligamento coronario. — El ligamento coronario comprende dos partes bien diferentes: el tejido conjuntivo, que constituye su armazón, y las dos hojas peritoneales o pliegues, que es posible denominar con Grégoire los *pliegues coronarios*, que comprenden este tejido conjuntivo.

El ligamento coronario propiamente dicho es el medio de fijación más potente del hígado. Desde el extremo derecho del órgano hasta la vena cava inferior existe en la cara posterior del hígado un tejido conjuntivo extremadamente denso, que une la cápsula fibrosa del hígado al diafragma. Esta adherencia es tan íntima, que es dificilísimo en el curso de una autopsia no dejar un fragmento de hígado en la pared abdominal posterior cuando se procede a su ablación.

La superficie ocupada por este tejido conjuntivo tiene la forma de una elipse de eje mayor transversal de 8 a 12 centímetros en una altura de 3 a 6 centímetros. Aquí, diafragma y tejido hepático están, pues, íntimamente aplicados uno contra otro. La región diafragmática en contacto con el hígado corresponde al folíolo de-

recho y al pilar derecho. A la izquierda, es decir, más allá del surco de la vena cava inferior, el tejido conjuntivo desaparece, el hígado ya no está unido a la pared sino por un pliegue peritoneal, el *pliegue triangular izquierdo*. Se puede decir, pues, que el ligamento coronario está comprendido transversalmente entre el borde izquierdo del canal de la vena cava inferior y el ligamento triangular derecho. Por rodear la cara posterior del hígado, merece bien su nombre de coronario. Esta

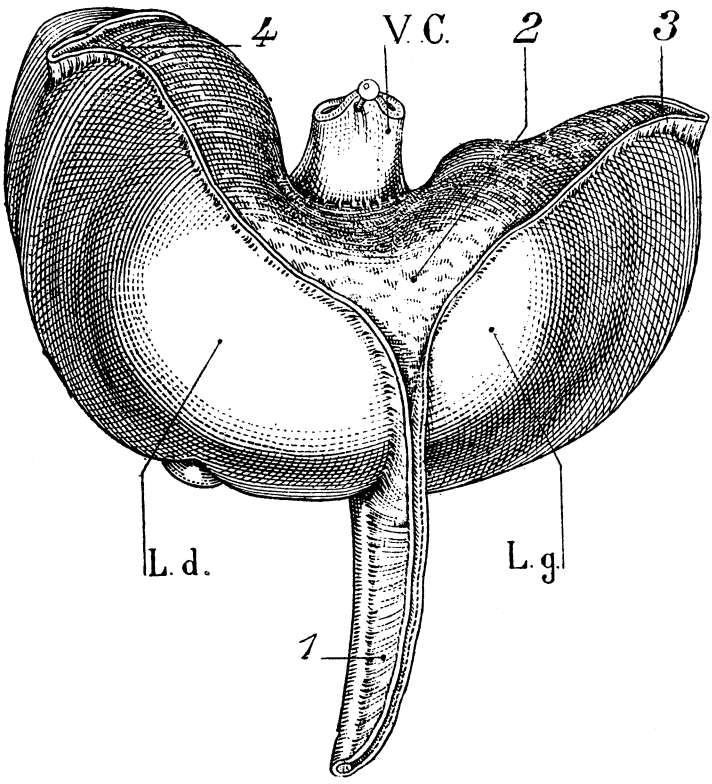


FIG. 605

Cara ánterosuperior del hígado. Esquema destinado a demostrar la continuidad del ligamento coronario y del ligamento suspensorio.

L.d., lóbulo derecho. — L.g., lóbulo izquierdo. — V.c., vena cava inferior. — 1, ligamento suspensorio. — 2, zona desperitonizada del hígado, que corresponde al ligamento coronario. — 3, 4, ligamentos triangulares derecho e izquierdo.

corona de tejido conjuntivo está cubierta por arriba por dos pliegues peritoneales, los *pliegues coronarios*. Son la hoja superior y la hoja inferior del ligamento coronario tal como se describe habitualmente.

El *pliegue* u *hoja coronaria superior* (fig. 606, 4), no es otro que el que tapiza la cúpula diafragmática. En el borde posterior del hígado desciende a este órgano, y curvándose de atrás a delante, se extiende sobre su cara convexa, a la derecha y a la izquierda del ligamento suspensorio. Este ligamento determina, pues, una parte derecha y una parte izquierda. A la derecha, se encuentra a gran distancia de la hoja inferior, estando separado de ella por todo el espesor de la porción fibrosa del ligamento. A la izquierda, se refleja en el borde superior del surco del

conducto de Arancio; luego, más allá del surco, se pega directamente el pliegue inferior para formar el pliegue triangular izquierdo.

El *pliegue* u *hoja coronaria inferior* (fig. 606, 5) es la continuación de la hoja que tapiza de abajo arriba la pared posterior del abdomen. En el lóbulo derecho del hígado, el peritoneo, después de haber cubierto la cara anterior del riñón derecho, pasa a la cara posterior del hígado, en contacto con la parte inferior de la superficie de adherencia diafragmática. En la vena cava inferior el peritoneo sube

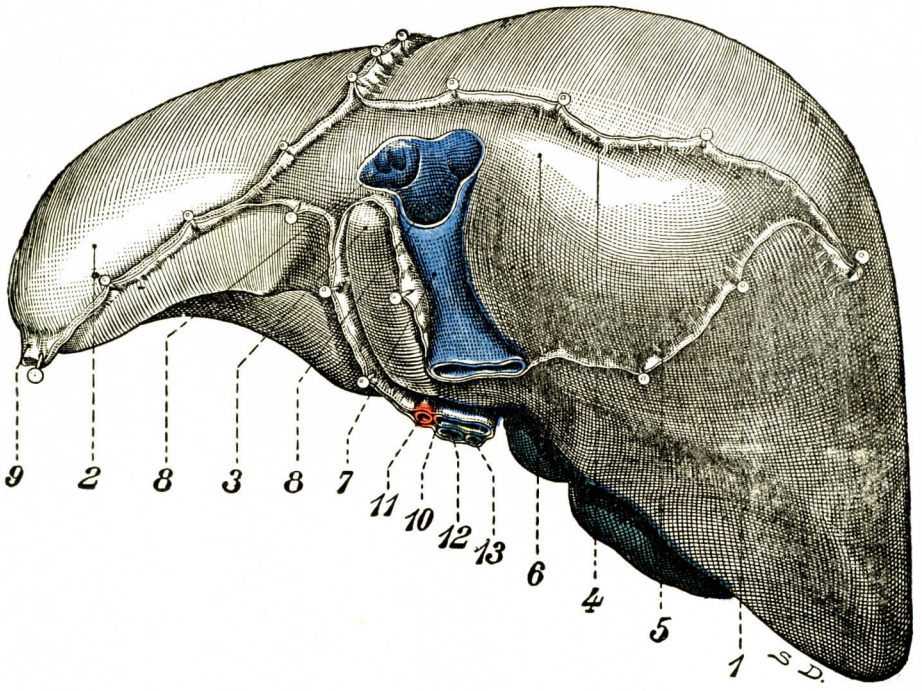


Fig. 606

Cara posterior del hígado. Inserciones del ligamento coronario.

1, lóbulo derecho. — 2, lóbulo izquierdo. — 3, lóbulo de Spiegel. — 4, hoja superior del ligamento coronario. — 5, hoja inferior del mismo ligamento. — 6, zona de la cara posterior del hígado desprovista de peritoneo. — 7, vena cava inferior con la embocadura. 8, 8, de las venas suprahepáticas. — 9, sección del ligamento triangular derecho. — 10, vena porta. — 11, arteria hepática. — 12, conducto hepático. — 13, conducto cístico contenido en el epiplón menor.

al lado izquierdo de este canal y encuadra la parte superior del lóbulo de Spiegel, sobre el que se refleja en la parte horizontal del conducto de Arancio. La hoja parietal del peritoneo constituye aquí la hoja parietal posterior de la trascavidad de los epiplones. Es fácil darse cuenta en la figura 606 de que el lóbulo de Spiegel se encuentra interpuesto entre esta porción del pliegue coronario inferior y la prolongación de la raíz del epiplón menor a lo largo del conducto de Arancio (figura 606, 9). En el lóbulo izquierdo, el pliegue coronario inferior proviene de la hoja anterior del epiplón menor, que se refleja en la cara inferior del hígado (figura 606).

*D.* Ligamentos triangulares. — Los ligamentos triangulares del hígado (figura 606), en número de dos, uno *derecho* y otro *izquierdo*, ocupan cada uno el extremo correspondiente del ligamento coronario.

a) *Caracteres macroscópicos comunes* — Para formar una noción exacta de su forma y disposición, conviene, manteniendo el hígado en su posición, atraer hacia fuera las partes del diafragma que corresponden al extremo derecho y al izquierdo del hígado.

De este modo se observa (fig. 607, A y B) que tienen la forma de una pequeña hoja delgada, triangular, como indica su nombre, pero muy resistente. El ligamento triangular derecho es horizontal; el izquierdo es ligeramente oblicuo y dirigido hacia arriba y afuera. De sus tres bordes, uno, el *borde interno*, se inserta en la cara superior del hígado; el segundo, *borde externo*, se fija en el diafragma; el tercero, *borde anterior*, que representa la base del triángulo, es delgado, libre, flotante en la cavidad abdominal. En cuanto al *vértice*, se confunde, sin línea de

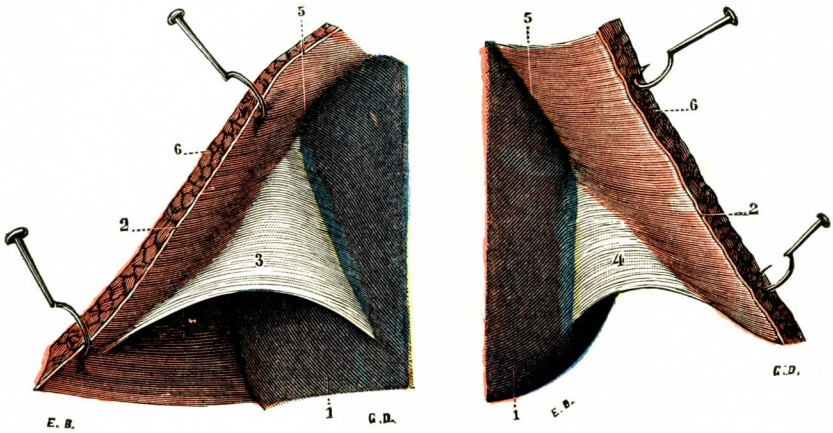


A FIG. 607 B

Ligamentos triangulares del hígado: A, ligamento triangular derecho: B, ligamento triangular izquierdo.

1, extremidad derecha del hígado, vista por su cara posterior y cubierta por el peritoneo. — 1', su extremidad izquierda. — 2, 2', peritoneo parietal, tapizando la cara interna del diafragma. — 3, ligamento triangular derecho. — 4, ligamento triangular izquierdo. — 5, 5', punto en que el peritoneo pasa de la cara superior del hígado a la cara inferior del diafragma, formando la hojilla superior del ligamento coronario. — 6, sección del diafragma.

demarcación ninguna, con el extremo correspondiente del ligamento coronario, y por esto se considera muy fundadamente que los dos ligamentos triangulares derecho e izquierdo son una dependencia de este último ligamento.

b) *Ligamento triangular izquierdo.* — El *ligamento triangular izquierdo* es muy extenso; se extiende desde el canal de la vena cava al extremo izquierdo del hígado. Tiene la forma de un triángulo, cuyo vértice corresponde a la vena cava, cuyo borde anterior se inserta en el hígado y cuyo borde posterior se inserta en el borde externo del centro frénico. La base, cóncava, libre de 2 a 4 centímetros, forma un borde cortante, que pasa por delante de la porción abdominal del esófago.

Entre las dos hojas del ligamento se encuentran linfáticos, algunas pequeñas venas suprahepáticas accesorias, y en la inserción diafragmática, la vena diafragmática inferior izquierda.

c) *Ligamento triangular derecho.* — El ligamento triangular derecho es a menudo insignificante; hasta puede no existir, y no se encuentra en él ningún vaso importante.

Los pliegues falciformes y coronarios, prolongados a la derecha y a la izquierda por los ligamentos triangulares, limitan dos espacios o compartimientos, separados

el uno del otro por el ligamento falciforme. A estos dos espacios se les da el nombre de *compartimientos interhepatofrénicos*. El compartimiento interhepatofrénico derecho comunica con el flanco derecho. Las colecciones que se desarrollan están ocultas durante largo tiempo por la pared costal antes de aparecer en el costado, mientras que las del compartimiento interhepatofrénico izquierdo tienden rápidamente a manifestar su presencia en el hueco epigástrico (Grégoire).

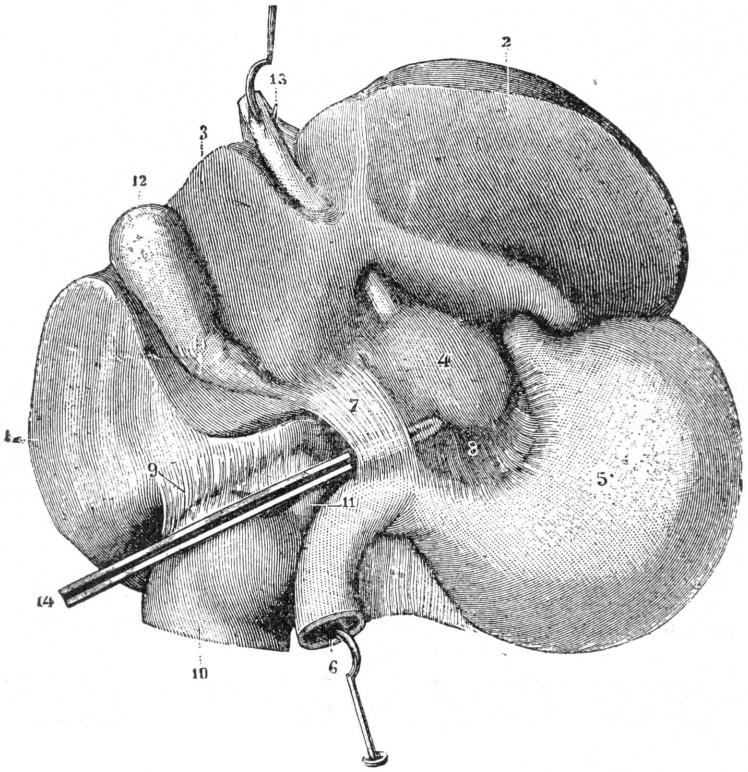


Fig. 608

Epiplón gastrohepático, visto por su cara anterior una vez levantado el hígado.

1, lóbulo derecho. — 2, lóbulo izquierdo. — 3, lóbulo cuadrado. — 4, lóbulo de Spiegel, visto por transparencia a través del epiplón gastrohepático. — 5, estómago. — 6, duodeno. — 7, zona del epiplón gastrohepático que contiene el pedículo del hígado. — 8, zona absolutamente transparente del mismo epiplón que no contiene vasos ni grasa (*pars flaccida*). — 9, ligamento hepatorrenal. — 10, riñón derecho. — 11, cápsula suprarrenal derecha. — 12, vesícula biliar. — 13, vena umbilical. — 14, sonda acanalada que penetra, por el hiato de Winslow, en la trascavidad de los epiplones.

*E*. Epiplón gastrohepático. — El epiplón gastrohepático, o *epiplón menor* (figura 608), parte, como es sabido, de la curvatura menor del estómago y de la primera porción del duodeno. Desde este sitio sube hasta la cara inferior del hígado, donde se fija: 1.°, en el surco transverso; 2.°, en la parte del surco de la vena umbilical y del conducto venoso que está situada por detrás del surco transverso. Como se ve, la raíz hepática tiene dos porciones: una *posterior*, dispuesta en sentido sagital, que se inserta en el surco longitudinal izquierdo, a lo largo del conducto venoso de Arancio; la otra, *anterior*, casi transversal. La primera porción separa el lóbulo izquierdo del lóbulo cuadrado. Esta inserción del epiplón menor que encuadra así dos lados del lóbulo de Spiegel (su borde izquierdo y su borde

inferior), aísla este lóbulo y lo aloja en la trascavidad de los epiplones de la gran cavidad peritoneal

Como todos los demás repliegues epiploicos, el epiplón menor comprende dos hojillas adosadas, una anterior y la otra posterior. Por entre las dos pasan los órganos que se dirigen al hilio del hígado o que proceden del mismo: la vena porta, la arteria hepática, el conducto colédoco, el conducto hepático, etc.

Al alcanzar el surco transverso, las dos hojas constitutivas del epiplón menor se separan una de otra para extenderse sobre la cara inferior del hígado, la hoja anterior de atrás a delante, la hoja posterior de delante atrás. Estas dos hojas tapizan de esta manera la cara inferior del hígado en la mayor parte de su extensión. A nivel de los surcos longitudinales que presenta esta cara, la serosa, en lugar de descender hasta el fondo de esos surcos, pasa formando puente sobre los órganos que en ellos se alojan: la vena umbilical, la vena cava y la vesícula biliar.

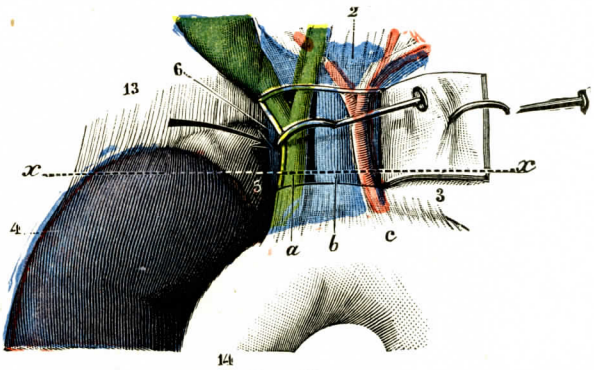


FIG. 609

Epiplón gastrohepático: vista anterior parcial. Un colgajo rectangular descubre los elementos del pedículo hepático.

1, cuerpo vertebral. — 2, epiplón gastrohepático, con: *a*, conducto colédoco; *b*, vena porta; *c*, arteria hepática. — 3, lóbulo de Spiegel. — 4, riñón derecho. — 5, cápsula suprarrenal derecha. — 6, vena cava inferior. — 13, ligamento hepatorrenal. — 14, duodeno.

La hoja peritoneal que tapiza la cara inferior del hígado se dispone claramente a nivel de los bordes anterior y posterior: una vez ha alcanzado el borde anterior, lo cubre de abajo arriba y se continúa con la hoja que reviste la cara superior; a nivel del borde posterior, por el contrario, se refleja hacia abajo y desciende sobre la pared posterior del abdomen, constituyendo, en el momento en que cambia de dirección, la hoja inferior, descrita ya, del ligamento coronario.

Por último, en uno y otro de los dos extremos del hígado, el peritoneo de la cara inferior se continúa y confunde con la hoja inferior de los ligamentos triangulares derecho e izquierdo.

*F.* LIGAMENTOS HEPATORRENAL Y HEPATOCÓLICO. — A los repliegues peritoneales que acabamos de describir deben añadirse otros dos ligamentos menos importantes: uno, el *ligamento hepatorrenal* (fig. 609, 13), que se dirige desde la cara inferior del hígado a la cara anterior del riñón derecho unas veces, o a la cápsula suprarrenal otras; el segundo, el *ligamento hepatocólico* (HUSCHKE), o *císticocólico* (BRICON), o *císticoduodenoepiploico* (ANGEL), que, como su nombre indica, se extiende desde la depresión cólica del hígado hasta el ángulo derecho del colon transverso (fig. 610, 3). Estos dos últimos ligamentos no son constantes y, cuando existen, presentan en su forma, situación y desarrollo variaciones individuales a veces muy extensas. Nos ocuparemos más adelante en dichos ligamentos al describir el peritoneo (véase *Peritoneo*).

**2.° Vena cava inferior.** — La vena cava inferior es uno de los más importantes medios de fijación y de suspensión del hígado (fig. 611, 5). LANDAU y Jean-Louis FAURE han insistido sobre la importancia de este vaso en la fijación he-

pática. En efecto, si se cortan todos los ligamentos respetando la vena cava, el hígado puede ser movilizado y girar, pero no abandona la pared posterior del abdomen. Unicamente la vena cava puede soportar un peso de 27 a 28 kilogramos; los ligamentos solos, sin la vena cava, un peso de 20 kilogramos. Si la vena y los ligamentos están intactos, hay que añadir al hígado un peso de 15 a 20 kilogramos si se quiere que descienda notablemente. El papel fijador y suspensorio de la vena cava

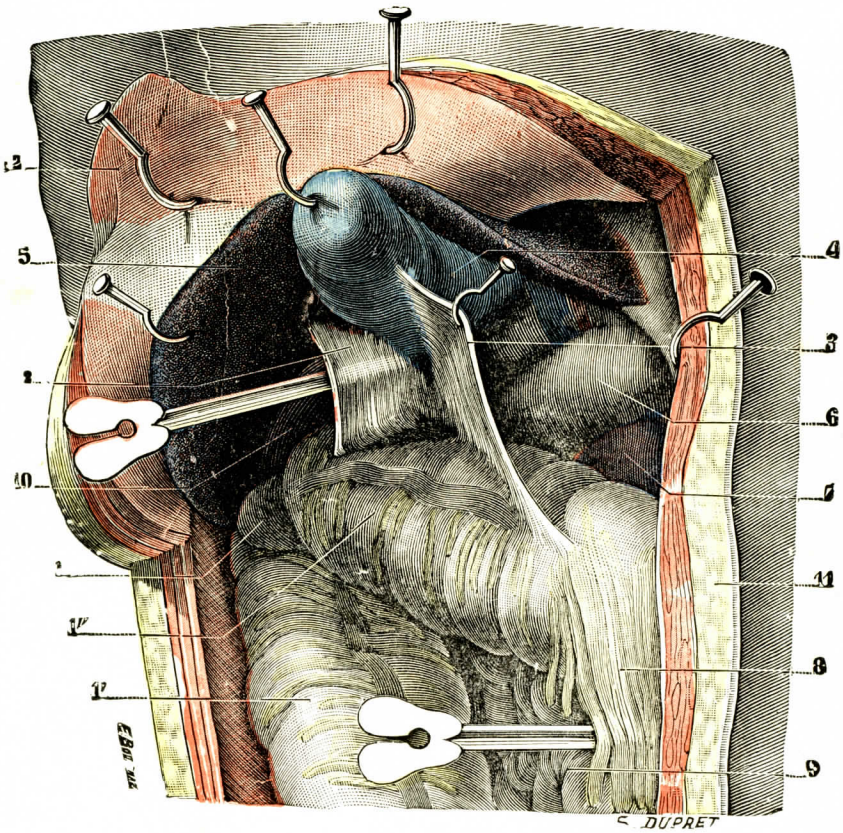


Fig. 610

El ángulo derecho del colon (T.-J.).

1, ángulo derecho del colon, con: 1', porción terminal del colon ascendente, y 1'', porción inicial del colon transverso. — 2, ligamento hepatocólico. — 3, ligamento císticocólico. — 4, vesícula biliar. — 5, hígado enérgicamente erinado hacia arriba y afuera. — 6, duodeno. — 7, páncreas. — 8, epiplón mayor. — 9, asas del intestino delgado. — 10, riñón derecho (la sonda acanalada introducida entre el riñón y el ligamento hepatocólico penetra en el hiato de Winslow).—11, corte de la pared abdominal.—12, colgajo de la pared levantado y separado hacia fuera.

se explica ante todo: 1.°, por la adherencia íntima del estroma conjuntivo a la pared venosa; 2.°, por la disposición de las venas suprahepáticas, que, cortas, anchas e íntimamente unidas al parénquima del hígado, vienen a desembocar en la vena cava a ras de su adherencia hepática; 3.°, por el punto de apoyo que la vena cava inferior encuentra en sus adherencias al diafragma y al pericardio. El hígado está, pues, suspendido a la vena cava y a sus ramificaciones suprahepáticas, como el corazón lo está a los grandes vasos.

A pesar de estos elementos de fijación, el hígado no está inmovilizado. Puede desplazarse ligeramente de derecha a izquierda, bascular en anteversión, en retro-

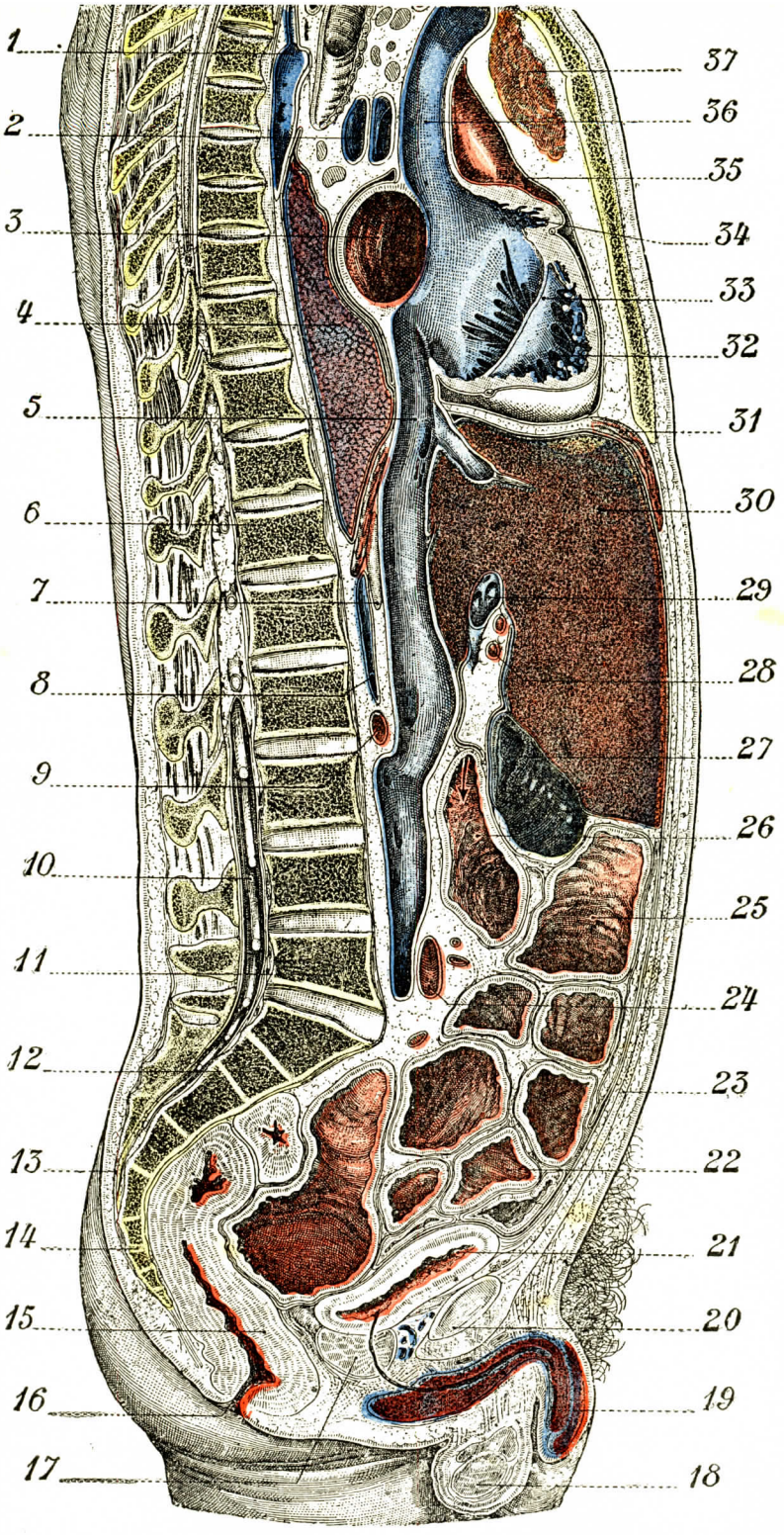


**Fig. 611**

Corte sagital que interesa la vena cava inferior en todo su trayecto (hombre adulto, cadáver congelado).

1, vena ácigos mayor. — 2, vena pulmonar. — 3, aurícula izquierda. — 4, pulmón derecho. — 5, vena cava inferior. — 6, duodécima dorsal. — 7, suprarrenal derecha. — 8, vena lumbar ascendente. — 9, arteria renal derecha. — 10, cola de caballo. — 11, quinta lumbar. — 12, sacro. — 13, hiato coccígeo. — 14, cóccix. — 15, recto. — 16, ano. — 17, próstata. — 18, testículo derecho. — 19, uretra. — 20, pubis. — 21, vejiga. — 22, asa delgada. — 23, línea blanca. — 24, aorta. — 25, colon transverso. — 26, porción descendente del duodeno. — 27, vesícula biliar. — 28, rama derecha de la arteria hepática. — 29, vena porta. — 30, lóbulo derecho del hígado. — 31, diafragma. — 32, ventrículo derecho. — 33, valva anterior de la tricúspide. — 34, aurícula derecha. — 35, aorta ascendente. — 36, vena cava superior. — 37, vestigio del timo en el adulto.

versión, en láteroversión, pero estos movimientos son extremadamente débiles. El hígado experimenta desplazamientos respiratorios y los cambios de variación de volumen de la masa intestinal. Esta le forma una especie de almohadón elástico sobre el que descansa. La influencia de la presión intraabdominal añade igualmente, en una pequeña proporción, es cierto, pero indiscutible, su acción a la de los demás elementos. La movilidad fisiológica del hígado tiene importancia para el diagnóstico diferencial de los tumores del hígado y de los órganos próximos. Los tumores hepáticos descienden y se elevan generalmente durante los movimientos respiratorios.

Si los medios de fijación se hacen insuficientes, el hígado se moviliza y tiende a descender a la cavidad abdominal *(hepatoptosis)*.

## § 4. — Vasos y nervios del hígado

El hígado es un órgano muy vascular. Su vascularización ofrece un tipo enteramente particular. Recibe, en efecto, dos clases de vasos aferentes: una arteria, la *arteria hepática*, que asegura la circulación nutritiva biliar; una vena voluminosa, la *vena porta*, que asegura su circulación funcional. A la vena porta se añaden algunas venas portas accesorias y en el feto la vena umbilical. Por otra parte, el hígado emite vasos eferentes, es decir, venas, que se llaman las *venas suprahepáticas*, y por esta vía de partida se derraman los productos de secreción interna del órgano. Se pueden, pues, estudiar, desde el punto de vista vascular: 1.°, los vasos aferentes o circulación de aporte; 2.°, los vasos eferentes o circulación de partida. Finalmente, aparte este sistema circulatorio sanguíneo, existe un sistema linfático.

### A. — Vasos aferentes o circulación de aporte

#### I. — Vena porta

**1.° Tronco.** — La vena porta lleva al hígado la sangre venosa recogida por ella en la porción subdiafragmática del tubo digestivo, en el páncreas y en el bazo. Sabemos ya, por haberlo visto en Angiología, que está formada por la reunión de las *dos mesentéricas y la esplénica*. El punto de convergencia de estas venas se halla en la parte media de la cara posterior de la cabeza del páncreas, a un nivel que corresponde al borde superior de la segunda vértebra lumbar. Existen algunas variaciones de altura en este modo de reunión. Puede efectuarse unas veces más arriba, es decir, cerca del borde superior del páncreas; otras veces más abajo, cerca de su borde inferior. De su origen, la vena porta se dirige arriba, afuera y algo hacia delante. Estudiaremos sus relaciones en el pedículo hepático de modo preciso a propósito de las vías biliares. Recordemos que va por el borde derecho del epiplón menor, en compañía de la arteria hepática, situada por delante de ella, y del colédoco por delante y por fuera.

**2.° Ramas terminales.** — Llegada al hilio, la vena porta se divide en dos ramas: una derecha y otra izquierda. Ellas dos constituyen el *seno de la vena porta* de ciertos autores. Estas dos ramas difieren mucho por su longitud y por su calibre.

a) *Rama derecha.* — La división del tronco porta se efectúa en el fondo del surco transverso. La rama derecha, corta, voluminosa, se encuentra en la prolon-

gación del tronco. Para continuarla sólo existe una ligera angulación entre ella y el tronco raíz. Se divide en el extremo derecho del surco transverso en tres o cuatro ramas secundarias que penetran en el lóbulo derecho, así como en la parte derecha del lóbulo cuadrado y del lóbulo de Spiegel. En el curso de su trayecto, la rama derecha de la vena porta recibe en la mayoría de los casos la vena cística. Pero esta vena puede desembocar también en el mismo tronco de la vena porta; así ocurría en el sujeto que ha servido para la preparación de la figura 612.

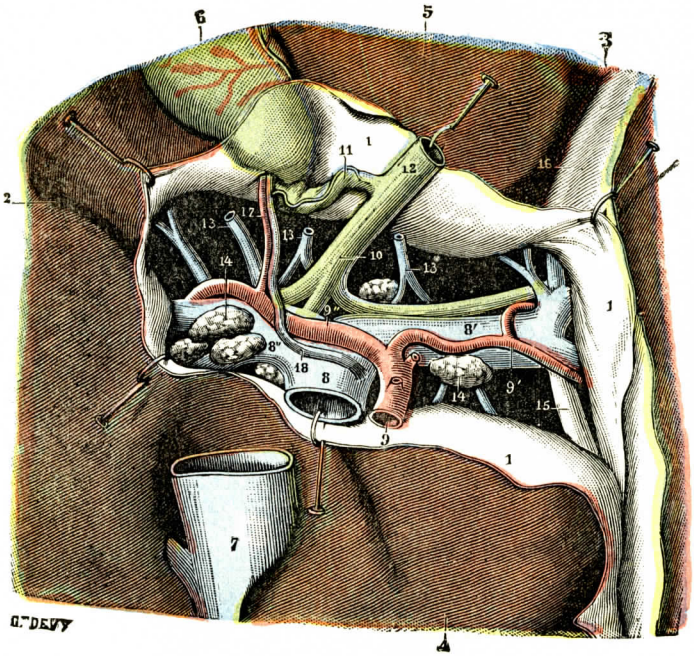


FIG. 612

El hilio del hígado (2/3 del tamaño natural).

1, 1, las dos hojillas del epiplón gastrohepático. — 2, prolongación del surco transverso del hígado. — 3, surco longitudinal. — 4, lóbulo de Spiegel. — 5, lóbulo cuadrado. — 6, vesícula biliar. — 7, vena cava inferior. — 8, vena porta, con: 8', su rama izquierda; 8'', su rama derecha. — 9, arteria hepática, con: 9', su rama izquierda; 9'', su rama derecha. — 10, conducto hepático, con sus tres ramas radiculares. — 11, conducto cístico. — 12, conducto colédoco. — 13, venas portas accesorias. — 14, ganglios linfáticos. — 15, conducto venoso. — 16, ligamento redondo (vena umbilical obliterada). — 17, arteria cística. — 18, vena cística.

b) *Rama izquierda.* — La rama izquierda es aproximadamente dos veces más larga que la derecha; es dos veces menos ancha; finalmente, sale del tronco porta formando con éste un ángulo agudo. Hemos demostrado, hace algunos años, en un trabajo presentado por nuestros discípulos MICHON y POLLOSSON *(Investigaciones sobre la circulación del hígado en el hombre antes y después del nacimiento,* Lyón, año 1923), que la rama izquierda de la vena porta, que forma un ángulo agudo con el tronco, continua, por el contrario, la dirección de la vena umbilical. Esta disposición demuestra que en el feto la sangre umbilical encuentra condiciones mecánicas favorables para recorrer la rama izquierda de la vena porta (fig. 613), mientras que la sangre portal penetra más fácilmente en la rama derecha de la vena porta. En esta época, el lóbulo izquierdo y el lóbulo derecho son equivalentes. Después del nacimiento se asiste a un predominio de desarrollo del lóbulo derecho del hígado. En nuestra opinión esta diferencia de evolución debe ser investigada en los fenómenos de mecánica vascular. Después de la desaparición funcional y

la regresión de la vena umbilical y del conducto de Arancio, el lóbulo izquierdo y el lóbulo cuadrado, ambos particularmente irrigados por la rama izquierda de la vena porta, ofrecen condiciones mecánicas circulatorias menos favorables que el lóbulo derecho y el lóbulo de Spiegel. Como la cantidad de sangre del lado derecho es menor por la angulación de la rama izquierda sobre el tronco porta, los territorios hepáticos que dependen de ella tienen un crecimiento menos importante que los territorios irrigados por la rama derecha.

La rama izquierda, llegada al extremo izquierdo del surco transverso, se divide, como la precedente, en dos o tres ramas secundarias que se distribuyen por

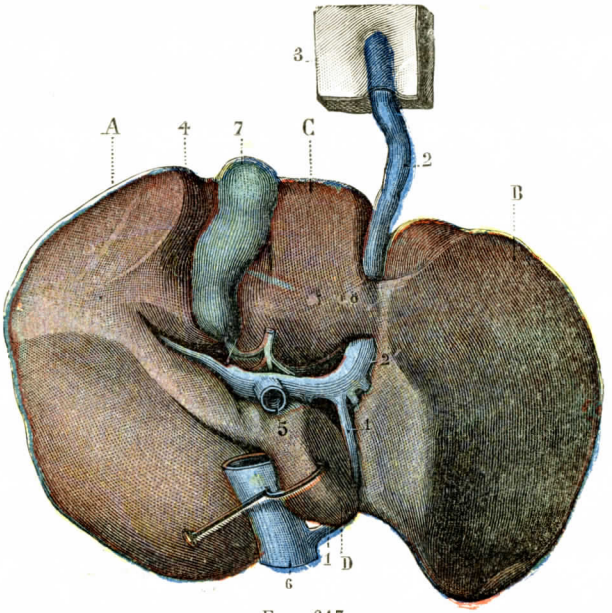


Fig. 613

Hígado de un recién nacido, visto por su cara inferior, para mostrar la vena umbilical y el conducto venoso.

A, lóbulo derecho. — B, lóbulo izquierdo. — C, lóbulo cuadrado. — D, lóbulo de Spiegel, desviado a la derecha con una erina para descubrir el conducto venoso.

1, conducto venoso. — 2, vena umbilical, con 2', su parte ensanchada, dando dos colaterales al lóbulo izquierdo. — 3, segmento de la pared anterior del abdomen, visto por su cara posterior. — 4, borde anterior del hígado. — 5, vena porta. — 6, vena cava inferior. — 7, vesícula biliar. — 8, puente de substancia hepática enlazando el lóbulo cuadrado con el lóbulo izquierdo y transformando, a su nivel, el surco longitudinal en un conducto completo.

el lóbulo izquierdo y por la parte izquierda del lóbulo cuadrado y del lóbulo de Spiegel. En el extremo izquierdo del surco transverso da inserción, por delante, al cordón fibroso de la vena umbilical (16), y, por detrás, a un segundo cordón fibroso (15), el *conducto venoso de Arancio*. La rama izquierda de la vena porta recibe algunas veces la *vena pilórica*

c) *Relaciones de estas dos ramas.* — Consideradas desde el punto de vista de sus relaciones, las dos ramas de bifurcación de la vena porta están profundamente situadas en el surco transverso.

Son poco visibles sin disección, y, para tener noción exacta de su trayecto y de sus relaciones, es necesario separar ante todo los dos labios del surco en que están sumergidas y extraer luego con precaución la especie de atmósfera celulosa que las envuelve. Se ve entonces que su cara posterior está aplicada contra el lóbulo de Spiegel, que su cara anterior corresponde al lóbulo cuadrado, del cual está sepa-

rada por las primeras divisiones de la arteria hepática y por los conductos biliares.

En todo su alrededor, pero con preferencia sobre su cara inferior, se encuentran numerosos ganglios linfáticos (fig. 612, 14).

d) *Su modo de ramificación.* — Llegadas al espesor del hígado, las divisiones precitadas de la vena porta se ramifican por él exactamente como lo harían las arterias.

Sin embargo, su modo de ramificación es muy irregular. El tipo dicotómico existe, pero es relativamente raro, y se ve que cada uno de los grandes vasos da origen, a la vez y en todo su contorno, a venas de calibre mediano y a venillas sumamente pequeñas. Podemos darnos cuenta exacta de esta disposición practicando en el hígado inyecciones por corrosión o, más sencillamente, abriendo longitudinalmente con unas tijeras una de las ramas principales de la vena porta. Se ve entonces (fig. 614) que la pared vascular presenta orificios muy voluminosos al lado de otros muy pequeños, apenas visibles a simple vista. Los primeros representan el origen de gruesas colaterales; los segundos son el punto de partida de simples venillas de trayecto muy corto.

Añadiremos que las primeras ramificaciones de las ramas de la vena porta se disponen paralelamente a la cara inferior del hígado, a la cual están siempre más aproximadas que a la cara superior.

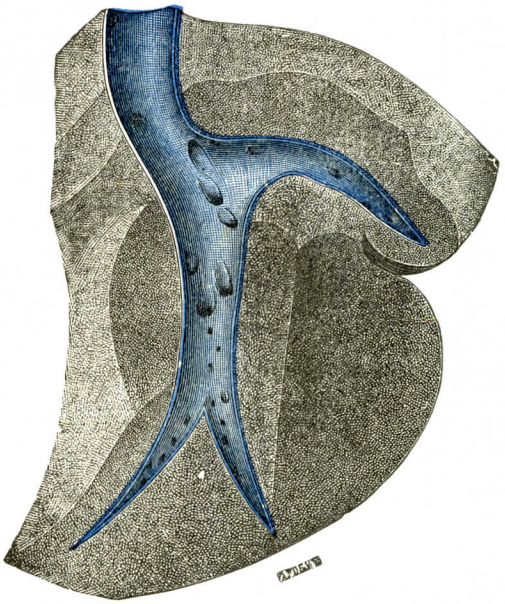

Fig. 614

Modo de ramificación de las ramas de la vena porta: una gruesa vena del lóbulo derecho incidida en sentido longitudinal.

Se demuestra la existencia del tipo dicotómico; pero también se ve que las ramas gruesas dan origen, al mismo tiempo, a venas de mediano calibre y a otras sumamente pequeñas.

e) *Las divisiones portas en el espesor del hígado.* — Todas las divisiones de la vena porta, cualquiera que sea su calibre, corren por el interior de las vainas tubulares que les proporciona la cápsula de Glisson o *vainas glissonianas*, cada una de ellas acompañada de una división de la arteria hepática, de un conducto libre y de cierto número de vasos linfáticos (figura 615). Una capa de tejido celular adhiere sus paredes a la vaina fibrosa. Pero esta adherencia es siempre muy débil, lo cual hace que, en los cortes del hígado, las ramas de la vena porta se aplasten cuando están vacías. Por otra parte, las divisiones intrahepáticas de la vena porta, análogas en esto a sus ramas abdominales, están completamente desprovistas de válvulas; además, no se anastomizan entre sí.

**3.° Afluentes.** — Durante su trayecto por el hígado, las ramas de la vena porta reciben cierto número de afluentes. Estos afluentes, siempre muy delgados, se distinguen en dos grupos: las *venas capsulares* y las *venas vasculares*.

α) Las *venas capsulares* corresponden a las arterias del mismo nombre. Proceden de la cubierta fibrosa del hígado y de la porción refleja de esta cubierta o cápsula de Glisson.

*β*) Las *venas vasculares* emanan de las redes capilares que están alimentadas por las ramas, llamadas vasculares, de la arteria hepática. La mayoría de ellas proceden de los conductos biliares; las otras nacen en las paredes de las ramas de la vena porta y de las divisiones de la arteria hepática. Los anatomistas no están completamente de acuerdo respecto al modo de terminación de las venas vasculares. SAPPEY, sobre todo, opina que estas venas, en vez de desembocar en las ramas de la vena porta, se dirigen directamente a los lobulillos hepáticos, convirtiéndose así en otras tantas pequeñas venas portas accesorias.

**4.° Modo de terminación.** — Una vez llegadas a los espacios interlobulillares, las últimas divisiones de la vena porta, que toman aquí el nombre de *venas interlobulillares*, se resuelven cada una en cinco o seis venillas, que penetran poco después de su origen en los lobulillos más próximos. Cada vena interlobulillar se distribuye así por cinco o seis lobulillos y, viceversa, cada lobulillo hepático recibe sus ramillas portas de cinco o seis venas interlobulillares diferentes.

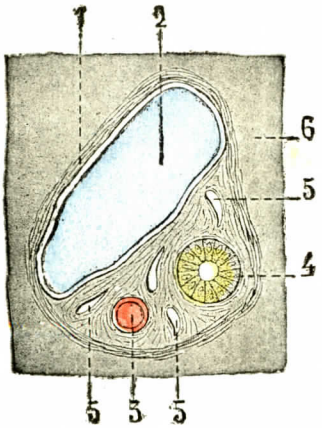


FIG. 615

Una prolongación tubulosa de la cubierta fibrosa del hígado (cápsula de Glisson) cortada transversalmente.

1, vaina fibrosa (cápsula de Glisson). — 2, rama de la vena porta.—3, una división de la arteria hepática.—4, un conducto biliar. — 5, 5, 5, linfáticos. — 6, tejido hepático.

La vena porta, como es sabido (véase ANGIOLOGÍA), resulta de la reunión de la mesentérica mayor, la mesentérica menor y la esplénica. De estas tres ramas de origen, la *mesentérica mayor* recoge la sangre procedente del intestino delgado y de la primera mitad del intestino grueso; las otras dos, la *mesentérica menor* y la *vena esplénica* (de ordinario reunidas casi siempre en un tronco común), la sangre procedente de la última mitad del intestino grueso, del estómago y del bazo. Ahora bien, estas dos sangres, la que llega a la vena porta por la mesentérica mayor y la que llega por la esplénica y la mesentérica menor, tienen propiedades y una composición diferente: la primera acarrea principios nutritivos, que toma en el intestino delgado y que son necesarios para la elaboración del glicógeno; la segunda transporta productos de fermentación y de putrefacción esencialmente nocivos, que toma en el intestino grueso.

H. SÉRÉGE (1901) ha sostenido que estas dos sangres no se mezclan en el recorrido común de la vena porta y que se vertían: una, la sangre de la mesentérica mayor, *exclusivamente en el lóbulo derecho* del hígado, siguiendo la rama derecha de la vena porta; la otra, la sangre de la esplénica y de la mesentérica menor, *exclusivamente en el lóbulo izquierdo*, siguiendo la rama izquierda de esta misma vena porta. Así se explicaría por qué, en ciertas afecciones del hígado, las lesiones están casi exclusivamente limitadas, sea al lóbulo derecho, sea al lóbulo izquierdo; o, de un modo más preciso, por qué una lesión primitiva del territorio intestinal tributario de la mesentérica mayor determina ordinariamente una lesión secundaria localizada en el lóbulo derecho del hígado, mientras que una lesión primitiva del territorio de la esplénica y de la mesentérica menor tiene sus lesiones secundarias localizadas en el lóbulo izquierdo.

Por sugestivas que sean a primera vista estas conclusiones, no podríamos aceptarlas sin grandes reservas. Las investigaciones de GILBERT y VILLARET (1907) por una parte, de BRISSAUD y BAUER por otra parte, no les son favorables en modo alguno; las de DEVÉ (1907) y de LOOTEN (1908) no se lo son más. LOOTEN ha llegado a deducir de sus experimentos, que los dos hígados son independientes desde el triple punto de vista porta, arterial y biliar. Pero no por esto desecha la existencia, en el tronco de la vena porta, de una doble corriente sanguínea una que va de la mesentérica mayor hacia el lóbulo derecho, otra que va de la mesentérica menor y de la esplénica hacia el lóbulo izquierdo. Según él, y nosotros com-

partimos por entero su opinión, toda la sangre venosa acarreada por estas tres venas es perfectamente mezclada en el trayecto común del tronco porta y se distribuye igualmente por cada uno de los dos lóbulos.

**5.° Venas portas accesorias.** — La sangre venosa que conduce la vena porta no es la única que recibe el hígado. A este órgano van a parar además otras venas, mucho menos importantes sin duda, pero que se ramifican en su espesor como la vena porta misma y adquieren así la significación atribuída a esta última: son las *venas portas accesorias*. Estas venas han sido ya estudiadas en ANGIOLOGÍA (véase tomo II) y por eso no volveremos sobre ello aquí.

Recordaremos sólo que proceden de los más diversos lugares y que, desde este punto de vista, pueden dividirse en cuatro grupos (fig. 616):

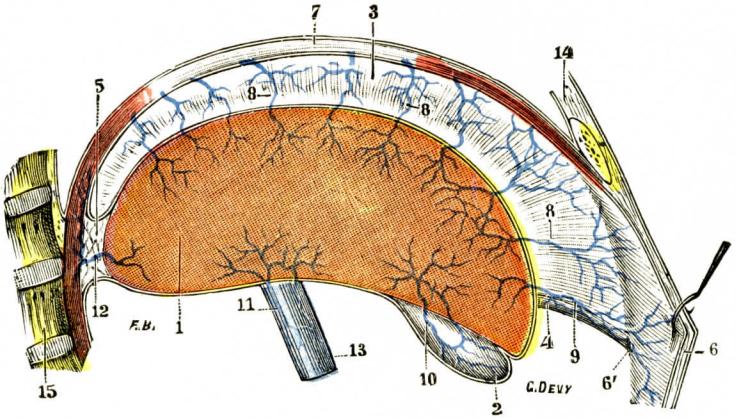


FIG. 616

Esquema que representa, en un corte sagital del hígado, las venas portas accesorias.

1, hígado. — 2, vesícula biliar. — 3, ligamento suspensorio del hígado. — 4, ligamento redondo. — 5, ligamento coronario. — 6, pared abdominal, con 6', ombligo. — 7, diafragma. — 8, 8, 8, venas portas accesorias del ligamento suspensorio (*cuarto grupo*). — 9, venas portas accesorias del quinto grupo (*grupo paraumbilical*). — 10, venas portas accesorias del segundo grupo (*grupo cístico*). — 11, venas portas accesorias del tercer grupo. — 12, una vena porta accesoria del ligamento coronario. — 13, vena porta. — 14, pared torácica. — 15, columna vertebral.

α) Un *grupo gastrohepático*, situado en el epiplón gastrohepático y que comprende varias venas o venillas que, desde la curvatura menor del estómago o del epiplón mismo, se dirigen al surco transverso; la figura 612 presenta tres venas (13, 13, 13) pertenecientes a este grupo.

β) Un *grupo cístico*, formado por doce o quince venillas que proceden de la cara superior de la vesícula biliar;

Sin desechar completamente la opinión emitida por SAPPEY de que estas venas del grupo gastrohepático se ramifican en el espesor del hígado del mismo modo que la vena porta, afirmamos, por haber observado esta disposición varias veces, que cuando menos cierto número de ellas no se ramifican y desembocan, después de un trayecto más o menos largo, en una de las divisiones de la vena porta. Ya no son entonces *venas portas accesorias*, sino simples *afluentes del sistema porta*, que, en vez de dirigirse al tronco mismo de la vena porta penetran en el hígado y desembocan en una de las divisiones intrahepáticas de ese tronco.

γ) Un *grupo diafragmático*, que, desde la cara inferior del diafragma, desciende hacia la cara convexa del hígado siguiendo el ligamento suspensorio del mismo;

δ) Un *grupo paraumbilical*, que comprende una serie de venillas que proceden de la pared anterior del abdomen y se dirigen hacia el surco longitudinal del hígado siguiendo el cordón fibroso de la vena umbilical.

A estos cuatro grupos convendría, según SAPPEY, añadir un quinto grupo, constituído por esas innumerables venillas que hemos descrito antes con el nombre de *venas vasculares* y que se originan en las paredes mismas de la vena porta, de la arteria hepática y de los conductos biliares.

## II. — ARTERIA HEPÁTICA

### TRONCO

La arteria hepática, rama del tronco celíaco, se dirige primero de izquierda a derecha, horizontalmente, y de atrás adelante; luego se acoda y endereza verticalmente, para seguir, como la vena porta, el borde derecho del epiplón menor y llegar al hilio del hígado, en donde termina en dos ramas desiguales, una derecha, otra izquierda. Este vaso está sujeto a variaciones bastante numerosas, de las cuales expondremos las principales después de haber descrito el tipo más frecuente.

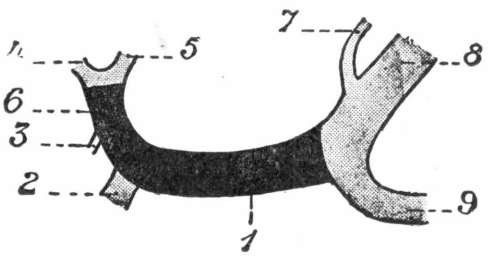


FIG. 617

Esquema de la arteria hepática de tipo clásico (RIO-BRANCO).

1, hepática común. — 2, gastroduodenal. — 3, pilórica. — 4, 5, rama derecha y rama izquierda. — 6, hepática propia. — 7, coronaria estomáquica. — 8, tronco celíaco. — 9, esplénica.

**1.° Origen. Dirección. Dimensiones.** — La arteria hepática nace, en la gran mayoría de los casos, del tronco celíaco (93 a 94 por 100). Está próxima al borde superior del páncreas y se encuentra situada algo a la derecha de la línea media. Su trayecto es aproximadamente de 4 a 5 centímetros y comprende dos segmentos: el primero, horizontal y ántero-posterior, tiene el nombre de *hepática común;* mide aproximadamente 3 centímetros de longitud; el segundo, o *hepática propia*, de 15 a 25 milímetros, se extiende desde el origen gastroduodenal hasta el hilio del hígado. El conjunto del trayecto de la hepática representa una línea curva que se dirige de izquierda a derecha y de atrás a delante. Primitivamente posterior al plano de la vena porta, se hace lateral y, por último, anterior al mismo.

El calibre medio de la hepática común es de 5 milímetros aproximadamente. En general, el volumen de la hepática propia predomina sobre el de la arteria gastroduodenal, que, por lo demás, en ciertos casos puede igualarla y hasta excederla.

**2.° Límites de los segmentos.** — La hepática común está comprendida entre la terminación del tronco celíaco y el origen de la gastroduodenal (fig. 617). El origen de este último vaso está situado delante de la vena porta en el epiplón menor, en el tercio inferior del pedículo hepático. La porción ascendente o hepática propia, que continúa la hepática común, termina un centímetro aproximadamente por debajo de la bifurcación del tronco porta, en la cara anterior de éste. Esta bifurcación se asienta entre 10 y 20 milímetros por encima de la encrucijada biliar, es

decir, por encima del punto en que el conducto cístico se reúne con el conducto hepático. Como lo muestra la figura 620, la hepática tiene con las vías biliares

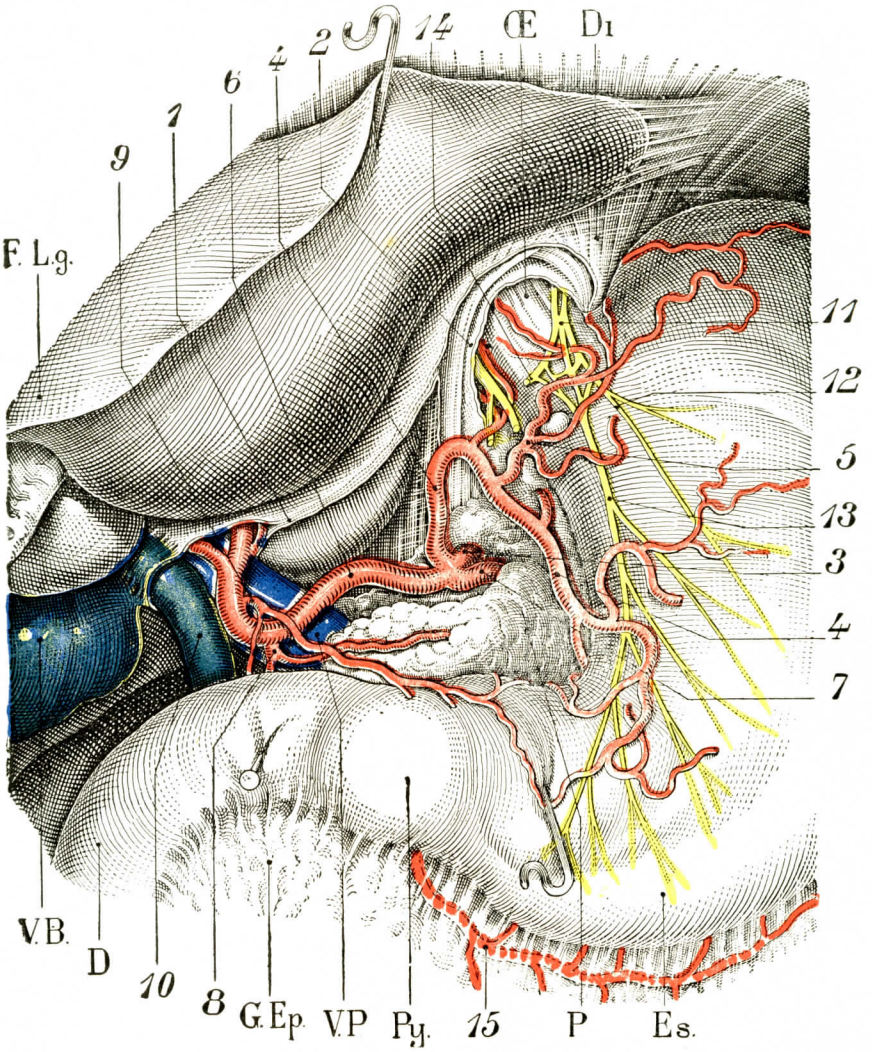


Fig. 618

Región de la curvatura menor del estómago y del pedículo hepático.

Di., diafragma. — Œ, esófago. — F. l. g., lóbulo izquierdo del hígado. — V. B., vesícula biliar. — D, duodeno. — G. Ep., epiplón mayor. — V. P., vena porta. — Py., piloro. — P., páncreas. — Es., estómago.

1, sección de las dos hojas del epiplón. — 2, peritoneo abdominal posterior seccionado que pasa por el esófago abdominal (ligamento frenoesofágico). — 3, tronco celíaco. — 4, 4, arteria coronaria estomáquica, que da, 5, una arteria para la tuberosidad mayor, dejando otras ramas para el cardias, esófago y cara anterior del estómago. — 6, arteria hepática. — 7, arteria esplénica. — 8, arteria gastroduodenal. — 9, arteria pilórica que se anastomiza con la coronaria estomáquica. — 10, conducto colédoco. — 11, nervio neumogástrico derecho que se disocia y da, 12, un nervio gástrico anterior y superior. — 13, nervio principal de la curvatura menor del estómago. — 14, nervio gastrohepático. — 15, arteria gastroepiploica derecha.

relaciones laterales variables; es excepcional que la arteria hepática, a nivel de su bifurcación, entre en contacto con el conducto hepático.

Después de haber estudiado las relaciones de la arteria hepática, estudiaremos sus ramas colaterales y su terminación.

**3.° Relaciones.** — Las relaciones de la arteria hepática deben ser consideradas en sus dos segmentos.

a) *Hepática común o primer segmento de la arteria hepática.* — Consideraremos las relaciones por detrás, abajo, arriba y delante (figs. 618 y siguientes).

α) *Por detrás*, la hepática, pegada al pilar derecho del diafragma, está situada en el espacio angular del vértice inferior comprendido entre la aorta a la izquierda y la vena cava inferior a la derecha. Pasa en seguida por delante del lado izquierdo de la vena cava inferior, separada de este grueso vaso por la fascia de adosamiento duodenopancreática o fascia de Treitz. Se comprueban uno o dos ganglios linfáticos, satélites del vaso, y el grupo posterior de los nervios hepáticos (véase *Nervios del hígado*). La arteria pronto se aleja de la vena cava, alcanza el borde izquierdo de la vena porta y constituye el límite inferior del hiato de Winslow, o más bien levanta

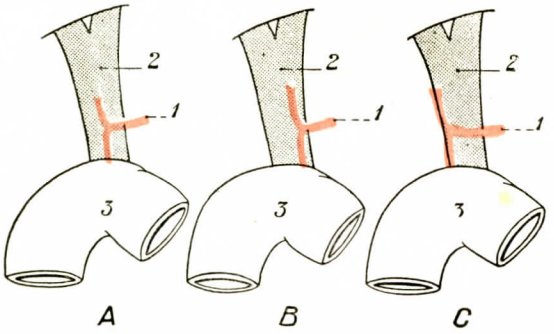


Fig. 619

Relaciones de la hepática y su bifurcación con la vena porta (Descomps).

1, arteria hepática. — 2, vena porta. — 3, duodeno.

A, la bifurcación de la arteria se hace en medio de la cara anterior del tronco venoso (46 por 100). — B, la bifurcación tiene efecto en el costado izquierdo de la vena (36 por 100). — C, la bifurcación se hace en el lado derecho de la vena (el tronco de la arteria cruza la vena) (16 por 100).

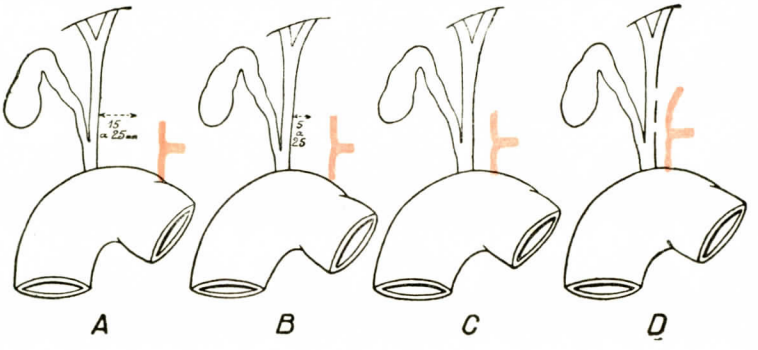


Fig. 620

Relaciones de la hepática y su bifurcación con las vías biliares (según Descomps).

A, existe un espacio notable entre la arteria hepática y las vías biliares (42 por 100); la distancia es igual aproximadamente a dos tercios del pedículo hepático. — B, la distancia no excede de 15 milímetros (26 por 100). — C, hay contacto entre la arteria y las vías biliares (18 por 100). — D, la bifurcación se efectúa en un plano anterior a las vías biliares (14 por 100).

el suelo del vestíbulo de la trascavidad. Hemos visto ya en varias ocasiones que la arteria hepática levanta el peritoneo parietal posterior en forma de pliegue, la *hoz de la arteria hepática*. Este pliegue peritoneal se opone al que es determinado por la arteria coronaria estomáquica, cuya curva es de sentido opuesto, y está más a la izquierda: la hoz de la arteria coronaria ocupa el techo del orificio de entrada de

la bolsa mesogástrica, mientras que la hoz de la arteria hepática ocupa el suelo de este orificio.

Después de haber cruzado el borde izquierdo de la vena porta, la hepática común, en un trayecto por lo demás muy corto, se sitúa en medio de esta cara anterior. La hepática raramente llega al borde de la vena (figura 619).

β) *Por arriba*, la hepática común corresponde al borde inferior del lóbulo de Spiegel, que sobresale en la trascavidad. Su borde superior es seguido frecuentemente por la vena coronaria estomáquica que va a echarse en el lado derecho de la vena porta.

γ) *Por abajo*, la hepática se halla en íntima relación con el borde superior del páncreas. En su origen, la relación es inmediata; el vaso está aplicado directamente junto al parénquima del istmo del páncreas. Luego, a medida que se aproxima al pedículo hepático, es decir, a la vena porta, se aparta de la glándula aproximadamente un centímetro. El borde superior del páncreas por abajo, la hepática común por arriba y el tronco gastroduodenal por la derecha limitan un pequeño espacio triangular, el *espacio hepatoduodenopancreático*, en cuyo fondo se perciben: en un plano profundo, la embocadura de la vena renal izquierda y el flanco izquierdo de la vena cava inferior; más superficialmente y a la derecha, el tronco porta (figura 618). A veces, la coronaria estomáquica termina en el tronco porta o en la esplénica, después de haber atravesado el área del triángulo

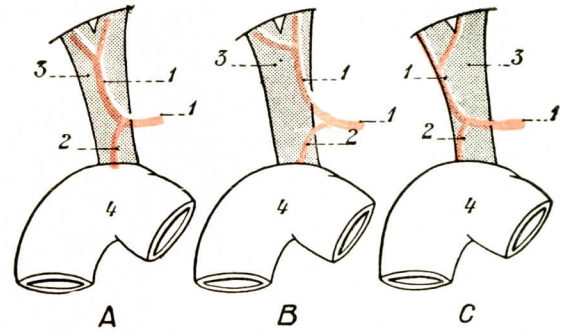


Fig. 621

Relaciones de la porción terminal de la hepática propia con la vena porta (según Descomps).

1, arteria hepática. — 2, arteria gastroduodenal. — 3, vena porta. — 4, duodeno.

A, la arteria corresponde al centro de la cara anterior de la vena porta (52 por 100). — B, la arteria está en relación con el borde izquierdo de la vena porta (36 por 100). — C, la arteria está en relación con el borde derecho (12 por 100).

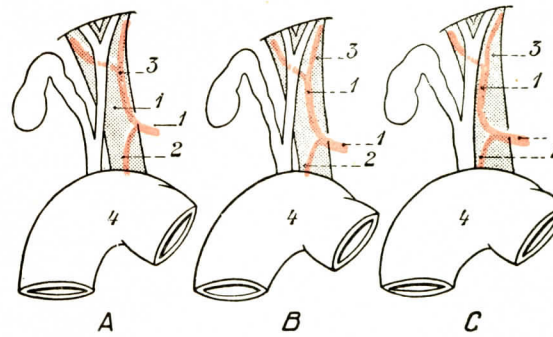


Fig. 622

Relaciones en la porción terminal de la hepática con las vías biliares (según Descomps).

1, arteria hepática. — 2, arteria gastroduodenal. — 3, vena porta. — 4, duodeno.

A, existe un intervalo de 10 a 25 milímetros entre la arteria hepática, que está a la izquierda, y las vías biliares, que están a la derecha (66 por 100). — B, el intervalo nunca excede de 20 milímetros (22 por ciento). — C, hay contacto entre las vías biliares y la arteria hepática (12 por 100).

δ) *Por delante*, la cara anterior de la hepática común está cubierta por el peritoneo parietal posterior e inferior del vestíbulo de la trascavidad de los epiplones. Hemos visto antes que levanta este peritoneo, formando un pliegue (Monguidi) que se pierde a la derecha y adelante en el borde superior de la cabeza del páncreas y la primera porción del duodeno, mientras que a la izquierda, por detrás y arriba, se continúa con la parte inferior de la hoz de la

coronaria. El conjunto de estas formaciones se ha designado con el nombre de *ligamento gastropancreático* (HUSCHKE).

Toda esta porción de la arteria hepática común está oculta por la parte inferior y derecha del epiplón menor, cobertera de la región celíaca.

En el punto en que termina, la hepática común está oculta por la primera porción del duodeno. Las reacciones inflamatorias debidas a las úlceras duodenales posteriores pueden ser bastante importantes para poner en contacto la arteria con

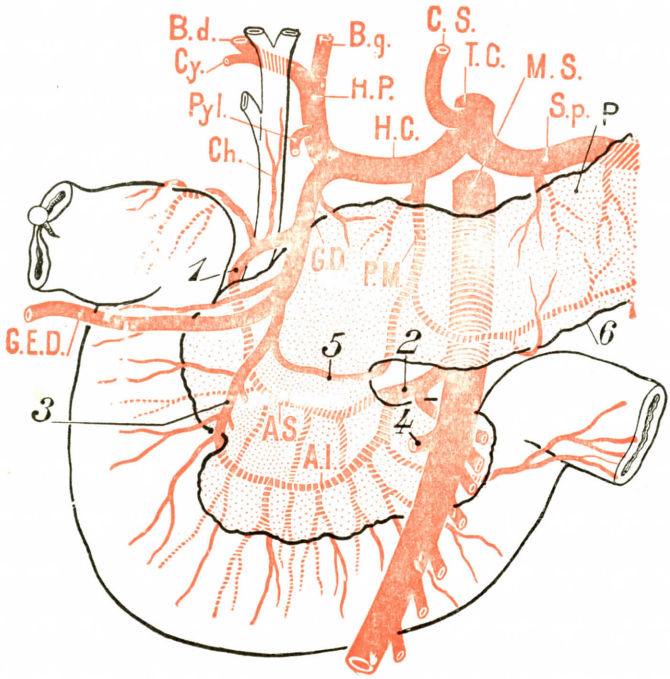


FIG. 623

Arcos arteriales prancreáticoduodenales. Disposición normal (*semiesquemática*, según RIO-BRANCO).

P, páncreas. — Ch., colédoco. — T. C., tronco celíaco. — Sp., esplénica. — M. S., mesentérica superior. — H. C., hepática común. — H. P., hepática propia. — B. g., su rama izquierda. — B. d., su rama derecha. — Cy., cística. — P. M., pancreática media. — G. D., gastroduodenal. — A. S., arco pancreáticoduodenal superior. — A. I., arco pancreáticoduodenal inferior. Estos dos arcos son posteriores. — G. E. D., gastroepiploica derecha.

1, pancreáticoduodenal superior derecha. — 2, rama de bifurcación superior de la pancreáticoduodenal izquierda. — 3, pancreáticoduodenal inferior derecha. — 4, rama inferior de la pancreáticoduodenal izquierda. — 5, arco pancreático anterior de la cabeza del páncreas. — 6, pancreática transversa.

la pared intestinal estableciendo una relación quirúrgica peligrosa. Está cruzada aquí y por delante por la arteria y la vena pilóricas. Veremos las relaciones con las vías biliares al estudiar éstas. Digamos que la hepática común está a la izquierda del colédoco y separada de él por un espacio variable, pero en general bastante sensible, de 5 a 10 milímetros por término medio (fig. 620).

En todo este trayecto, la arteria está rodeada de un plexo nervioso importante, cuyas ramas (véase más adelante) están destinadas al hígado, a la región duodenopilórica y al páncreas.

b) *Hepática propia o porción ascendente.* — Las relaciones de este segmento, que no excede en general de 15 a 20 milímetros, se establecen con la vena porta, las vías biliares, los linfáticos y los nervios. En este segmento la arteria hepática

está contenida en el borde libre del epiplón menor. Se destaca de la profundidad y se hace fácilmente accesible.

α) *Con la vena porta* (fig. 621). — La arteria va por la cara anterior de la vena porta, algo más próxima al borde izquierdo que al borde derecho, en contacto directo con las paredes de la vena. Sólo por excepción rebasa la vena a la izquierda. En algunos casos se la encuentra entre el borde derecho de la vena porta y el borde izquierdo del colédoco. Cuando se comprueba esta relación se puede tener la seguridad de que la arteria hepática procede de la mesentérica superior.

β) *Con las vías biliares* (figura 623). — La arteria está a la izquierda del colédoco, a la izquierda de su origen y a la izquierda de la terminación del conducto hepático. Está separada por un intervalo de 5 a 10 milímetros. Este intervalo puede disminuir y hasta ser nulo, llegando la arteria al contacto con las vías biliares. Más raramente, el intervalo aumenta y un espacio de 15 a 20 milímetros puede separar los órganos.

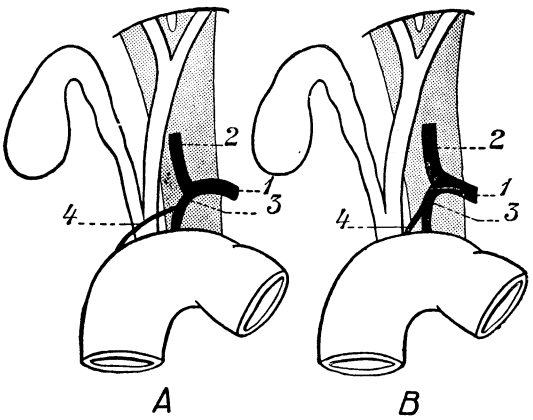


FIG. 624

Relaciones de la gastroduodenal (según DESCOMPS).

A, 76 por 100. — B, 24 por 100.
1, hepática común. — 2, hepática propia. — 3, gastroduodenal. — 4, pancreáticoduodenal superior derecha.

Los nervios, satélites de la arteria hepática y que forman el grupo posterior, acompañan siempre al vaso en este trayecto, pero no le son solidarios, como veremos más adelante; son sus compañeros de ruta. En el curso de su trayecto, la arteria hepática entra en relación íntima con una de sus colaterales, la arteria pilórica, que desciende por su borde izquierdo (fig. 618, 9) o también por su cara anterior, y con la vena pilórica, que sigue la arteria cuando termina en la rama izquierda de la vena porta o queda a su derecha cuando termina en el lado derecho del tronco porta.

**4.° Ramas colaterales.** — En su camino, la arteria hepática emite las ramas siguientes: 1.°, ramúsculos ganglionares y epiploicos; 2.°, ramos pancreáticos; 3.°, ramos duodenales superiores; 4.°, la arteria gastroduodenal; 5.°, la arteria pilórica. La arteria cística es una colateral de la rama terminal derecha.

a) *Ramúsculos ganglionares y epiploicos.* — Estos pequeños ramos nacen a lo largo de todo el trayecto de la arteria hepática. Entre estos finos ramúsculos, unos van a los ganglios linfáticos, satélites del pedículo biliar, y otros van a las hojas del epiplón menor y a las paredes de los vasos.

b) *Ramos pancreáticos. Pancreática magna de Haller o pancreática ístmica* (figura 623). — La arteria hepática riega el borde superior del páncreas por pequeños ramos que proceden de la hepática común. Bastante a menudo (25 por 100 de los casos) se comprueba cerca del origen de la arteria hepática un ramo que desciende por la cara posterior del páncreas, en la proximidad del istmo, rodea el borde inferior de éste y va a anastomizarse en la cara anterior del órgano con una pequeña rama emanada de la gastroduodenal o de una de sus colaterales (figura 623, P. M.). Este ramo, descrito por HALLER con el nombre de *pancreática magna*, ocupa, pues, la región ístmica y constituye, con la anastomosis que acabamos de

señalar, el único arco arterial prepancreático. Rio-Branco le da el nombre de *arteria pancreática superior izquierda*, para distinguirlo de la pancreáticoduodenal superior izquierda, rama de la mesentérica superior. Preferimos el nombre de *pancreática magna* o de *pancreática media* que le ha dado Theile, o también de

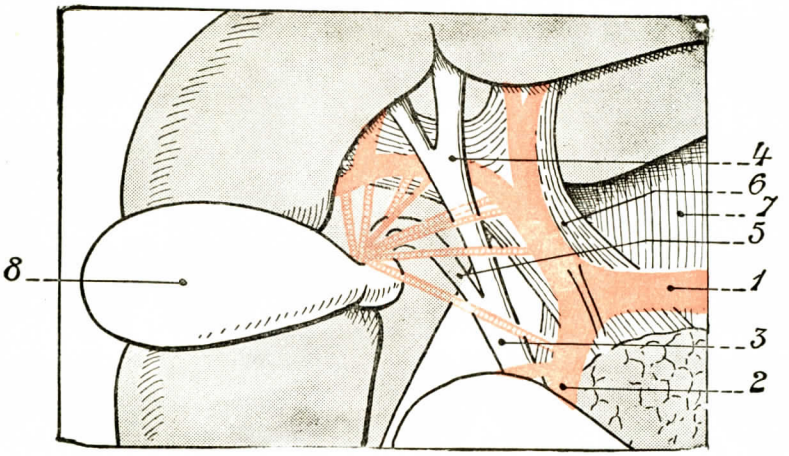


Fig. 625

Dirección y longitudes variables de la arteria cística según su punto de origen *(semiesquemática)* (según Rio-Branco).

1, hepática. — 2, gastroduodenal. — 3, colédoco. — 4, conducto hepático. — 5, conducto cístico. — 6, vena porta. — 7, vena cava. — 8, vesícula biliar.

El trazo rojo lleno corresponde a la disposición más frecuente; la cística nace a la derecha y a ras del lado derecho del conducto hepático. Se ve, por otra parte, que la cística es tanto más corta cuanto más cercana se halla su emergencia al extremo derecho del hilio del hígado. Sean cuales fueren el origen, dirección y longitud de la arteria cística, ésta llega siempre a la vesícula en la proximidad del cuello.

*pancreática ístmica*, nombre que tiene la ventaja de indicar bien su situación en el páncreas.

c) *Ramos duodenales superiores.* — Estos pequeños ramos, variables en su origen, llegan al borde superior de la primera porción del duodeno. Van acompañados de venillas de disposición semejante y de los nervios duodenopilóricos. Re-

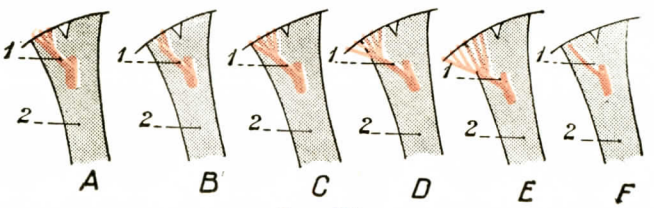


Fig. 626

Ramificación general de la rama derecha de la arteria hepática (según Descomps).

1, rama derecha. — 2, vena porta.

A, la rama derecha da tres ramas (42 por 100). — B, da dos ramas (26 por 100). — C, da cuatro ramas (16 por 100). — D, da cinco ramas (9 por 100). — E, da seis ramas (6 por 100). — F, da una rama (4 por 100)

fuerzan la arteria pilórica y contribuyen a la irrigación del primer segmento duodenal.

d) *Arteria gastroduodenal.* — Este voluminoso vaso se origina en el vértice de la curva que describe la arteria hepática, es decir, en la unión de la hepática común y la hepática propia. Aparece como una bifurcación de la hepática común, que se divide así en una arteria hepática propia ascendente y una arteria gastro-

duodenal descendente. Su origen corresponde, pues, a la cara anterior de la vena porta, a un centímetro por encima del borde superior del páncreas. En su primer segmento suprapancreático, la gastroduodenal se encuentra situada por detrás del duodeno, en el límite de la zona móvil o izquierda de la primera porción y la zona adherente o derecha. Llega al borde derecho de la vena porta, cruzando así este vaso, y se aproxima al conducto colédoco, separado de la vena porta por un espacio triangular, de extensión variable, el *espacio interportocoledociano*. La ar-

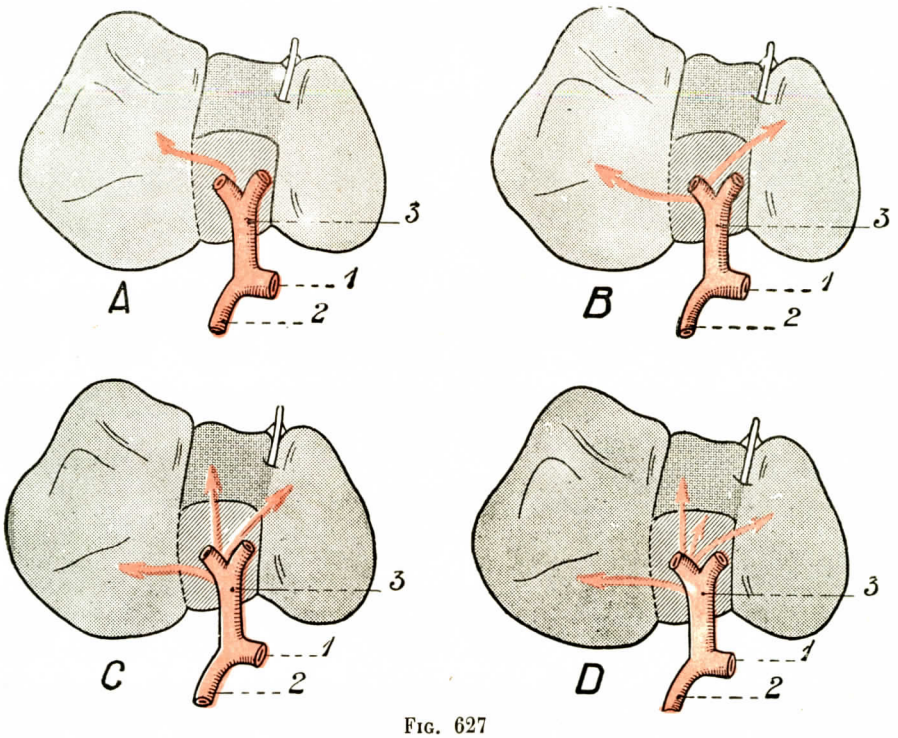


FIG. 627

Distribución de la rama derecha de la arteria hepática (según DESCOMPS).

1, arteria hepática. — 2, arteria gastroduodenal. — 3, bifurcación de la arteria hepática.

A, la rama derecha se distribuye únicamente por el lóbulo derecho (62 por 100). — B, se distribuye por el lóbulo derecho y por el lóbulo izquierdo (34 por 100). — C, se distribuye por el lóbulo derecho, el lóbulo izquierdo y el lóbulo cuadrado (2 por 100). — D, se distribuye por los cuatro lóbulos (2 por 100).

teria gastroduodenal está en este espacio separada del colédoco por el espesor del borde superior de la cabeza pancreática; es, pues, anterior a este conducto. Además, queda a la izquierda del mismo, no pasando sino excepcionalmente a su derecha. Desde el punto de vista quirúrgico es esencial recordar que, cuando el colédoco está dilatado, las relaciones son más íntimas: no se olvide que la arteria queda siempre en un plano anterior al colédoco, y que constantemente una rama colateral voluminosa, la *pancreáticoduodenal superior derecha*, cruza el lado izquierdo o también la cara anterior del conducto biliar (fig. 624).

Siempre en su segmento suprapancreático, la arteria gastroduodenal está en relación, por delante, no solamente con el duodeno, sino con los vasos pilóricos y duodenales superiores. Asimismo entra en relación con la gruesa vena duodenal superior derecha que va a terminar en el lado derecho del tronco porta, después de haber pasado por delante o por detrás del colédoco.

El segmento terminal de la gastroduodenal es más largo (2 centímetros). La arteria pasa a la izquierda de la muesca duodenal del páncreas, acompañada de algunos ganglios linfáticos, que forman el grupo retropilórico de Cunéo. Como hemos indicado ya, la arteria señala a este nivel el límite entre el segmento inicial móvil y el segmento fijo de la primera porción del duodeno. Está, pues, en el límite derecho de la trascavidad de los epiplones. La primera porción del duodeno la oculta completamente. Hay que atravesar el epiplón menor en su inserción piló-

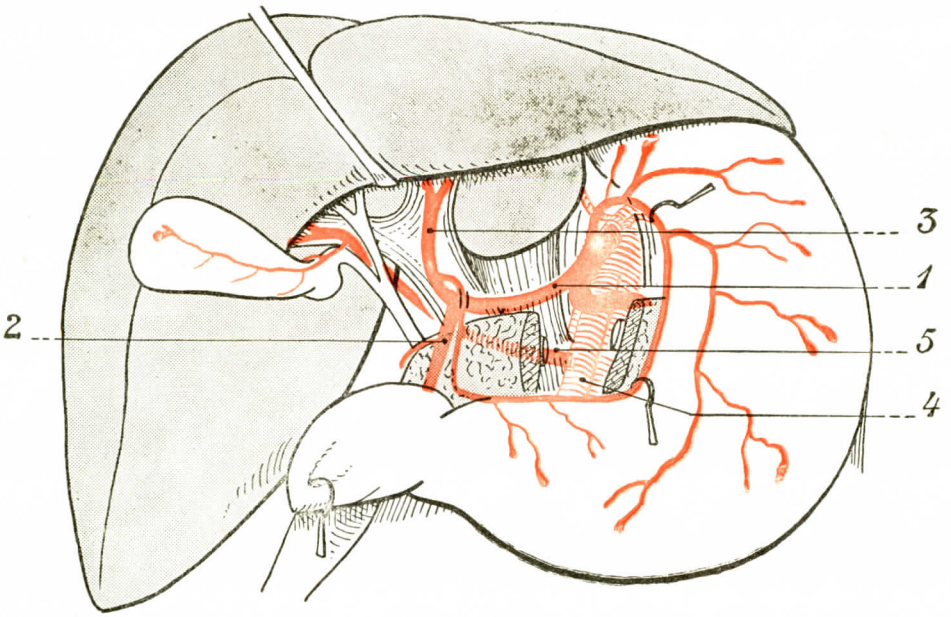


Fig. 628

Desdoblamiento de la arteria hepática por origen aberrante de la rama derecha que se desprende del tronco de la mesentérica superior y va al lóbulo derecho cruzando la cara posterior del pedículo hepático (frecuencia, 10 por 100) (según Rio-Branco).

La hepática común (1) termina dando la gastroduodenal descendente (2) y un tronco ascendente (3) que va a terminar únicamente en el lóbulo izquierdo del hígado. — 4, arteria mesentérica superior. — 5, rama hepática para el lóbulo derecho.

rica y duodenal y hacer descender en gran manera el intestino para poder percibir la arteria.

La arteria gastroduodenal, después de haber dado pequeños ramos duodenales superiores, abandona una colateral importante, la *pancreáticoduodenal superior derecha* (fig. 623). En el curso de su trayecto pancreático envía ramúsculos bastante numerosos al páncreas y a la segunda porción del duodeno, que contribuyen a la formación del arco pancreático anterior, del que hemos hablado ya. Por último, se bifurca en dos ramas terminales: la *gastroepiploica derecha* y la *pancreático-duodenal* inferior derecha. Hemos estudiado ya estos vasos a propósito del estómago y del duodeno; no insistiremos aquí. Por lo demás, tendremos ocasión de hablar de nuevo de ellos al tratar de las relaciones del colédoco y la vascularización del páncreas. Indiquemos brevemente que las dos pancreáticoduodenales forman dos arcos retropancreáticos al anastomizarse con ramos homólogos procedentes de la mesentérica superior (fig. 623). Indiquemos también que la gastro-

epiploica emite dos especies de ramos: ramos gástricos y ramos epiploicos, estando estos últimos destinados a la hoja anterior del epiplón mayor. El primer ramo epiploico o gran ramo epiploico derecho es siempre voluminoso; desciende a lo largo del borde derecho del epiplón mayor y va a anastomizarse con un ramo de la esplénica, el ramo epiploico izquierdo, para formar el gran arco epiploico de Haller (véanse más detalles en *Circulación del epiplón mayor)*.

e) *Arteria pilórica* (fig. 618). — Esta arteria, que hemos examinado ya en el estómago, nace ora de la hepática propia, ora de su rama terminal izquierda. Más raramente nace en el codo hepático, a la altura del origen de la gastroduodenal; de pequeño calibre, comparable a los ramos duodenales superiores que la suplen parcialmente, desciende por el espesor del epiplón menor, superficial, situada delante de todos los elementos del pedículo hepático, acompañada de la vena pilórica, afluente de la vena porta. En un segundo segmento, la arteria pilórica, que se ha aproximado progresivamente al duodeno, llega a éste a la derecha del surco duodenopilórico y alcanza la curvatura menor, donde se anastomiza con la coronaria estomáquica (véase *Arterias del estómago*, página 224).

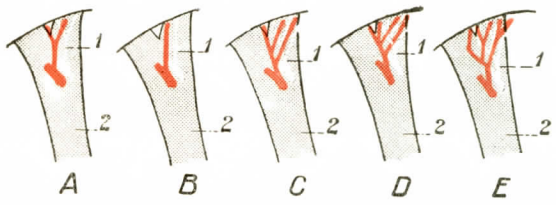


Fig. 629

Ramificación de la rama izquierda de la arteria hepática (según Descomps).

1, rama izquierda de la arteria hepática. — 2, vena porta.
A, la rama izquierda de la arteria hepática da dos ramas (36 por 100). — B, da una rama (22 por 100). — C, da tres ramas (22 por 100). — D, da cuatro ramas (12 por 100). — E, da cinco ramas (8 por 100).

**5.° Ramas terminales.** — La arteria hepática se divide generalmente en dos ramas terminales: una rama derecha para la mitad derecha del hígado y otra izquierda para la mitad izquierda (figuras 626, 627, 629 y 630).

a) *Rama derecha. Arteria cística.* — La rama derecha, de 2 a 3 centímetros de longitud, tiene un calibre superior al de la segunda rama. Penetra en el surco transverso, dirigiéndose de izquierda a derecha y ligeramente de delante atrás, siguiendo la dirección del surco transverso.

Nace a la izquierda del conducto hepático. Después de un recorrido de 8 a 10 milímetros, cruza la cara posterior del conducto hepático. Excepcionalmente pasa por delante del conducto (12 por 100). Por detrás de ella se encuentra la rama derecha de la vena porta; la arteria y la vena están en contacto íntimo. Después de haber cruzado la cara posterior del conducto hepático, la rama derecha aparece en una región triangular, cuyo vértice corresponde a la reunión del conducto hepático y el conducto cístico, cuya base está formada por la superficie del hígado y los lados están representados por los conductos hepático y cístico. En el área de este *triángulo de las vías biliares* (Budde) es donde la rama derecha de la arteria hepática emite la arteria cística que alcanza el borde izquierdo de la vesícula biliar. Las variaciones de este triángulo y de sus relaciones son frecuentes. Digamos aquí que la rama terminal derecha de la arteria hepática atraviesa este triángulo, así como la rama terminal derecha de la vena porta, situada más profundamente y en un plano algo más elevado. También en el área del triángulo, la rama derecha se divide dando ordinariamente dos ramas, con mayor rareza tres o cuatro (fig. 626). Antes de terminar así, da un ramo que penetra en el surco de la vena umbilical y que se ramifica a la derecha en el lóbulo cuadrado y a la izquierda en el lóbulo izquierdo. A este ramo se le da el nombre de *hepática media*. La colateral más frecuente de la rama hepática derecha es la *arteria cística* (fig. 625). Este vaso, de pe-

queño calibre, ocupa el borde superior del triángulo biliar; generalmente nace a la derecha del conducto hepático y sólo por excepción dentro de este conducto. En el primer caso la arteria es corta y en el segundo es larga. La variación del punto de origen implica, como se concibe, variaciones en estas relaciones. Cuando nace a la derecha del conducto hepático, disposición la más frecuente, se dirige directamente hacia la vesícula biliar, a la que alcanza en el surco que separa el cuello del cuerpo

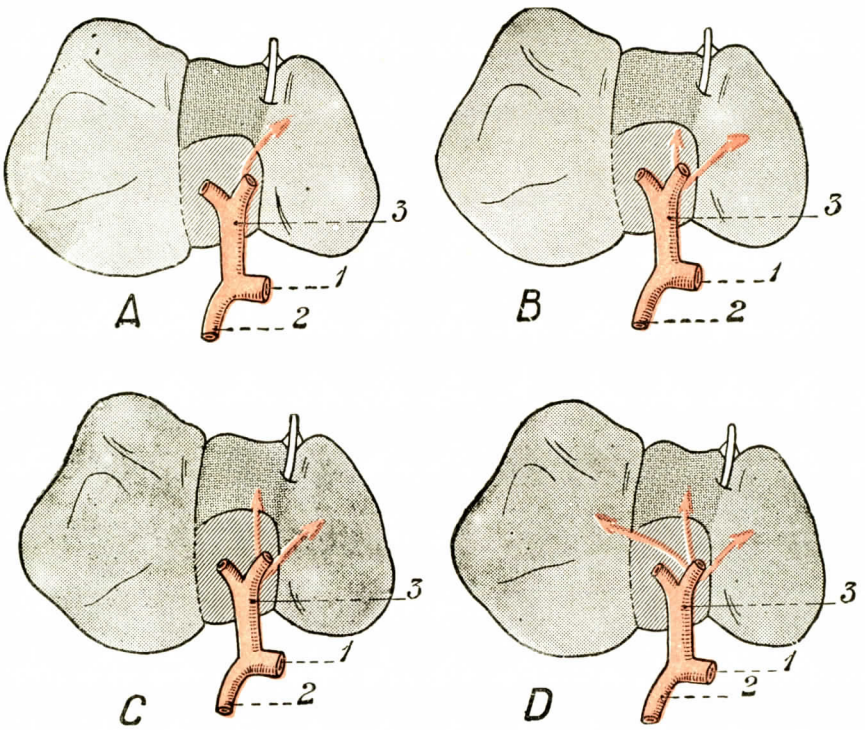


FIG. 630

Distribución de la rama izquierda de la arteria hepática (según DESCOMPS).

1, arteria hepática. — 2, arteria gastroduodenal. — 3, bifurcación de la hepática.

A, la rama izquierda se distribuye únicamente en el lóbulo izquierdo (76 por 100). — B, la rama izquierda se distribuye en el lóbulo izquierdo y en el lóbulo de Spiegel (12 por 100). — C, la rama izquierda se distribuye en el lóbulo cuadrado (10 por 100). — D, la rama izquierda se distribuye en el lóbulo izquierdo, el lóbulo cuadrado y el lóbulo derecho (2 por 100).

de la vesícula, dividiéndose allí en dos ramas terminales derecha e izquierda. Está en relación íntima, antes de alcanzar la vesícula, con el lado izquierdo del conducto cístico, que describe su cayado en este punto. Cuando se despega la vesícula de su compartimiento y se la atrae afuera y a la derecha, se aumenta la abertura del ángulo comprendido entre los dos conductos hepático y cístico. Se comprueba entonces que la arteria cística forma los lados superior y derecho de un triángulo cuyo lado inferior y derecho está formado por el conducto cístico, mientras que el lado izquierdo vertical está formado por la mitad inferior del conducto hepático. Es el *triángulo biliocístico* o triángulo de Calot. Como se ve, este triángulo corresponde a la mitad inferior del triángulo biliar de Budde. El conocimiento de estas relaciones es importante cuando el cirujano practica la ligadura de la arteria cística en el curso de la ablación de la vesícula biliar *(colecistectomía)*. Para evitar

la herida de la arteria hepática se debe ligar el vaso lo más cerca posible del cuello de la vesícula biliar. Es esencial también evitar el conducto cístico y por lo tanto aislar la arteria del conducto en el momento en que entra en contacto con su cayado.

Cuando la arteria cística nace a la izquierda del conducto hepático o colédoco (27 por 100 de los casos), cruza la cara anterior del conducto biliar siguiendo direcciones variables según el origen sea bajo o alto (figura 625, Rio-Branco).

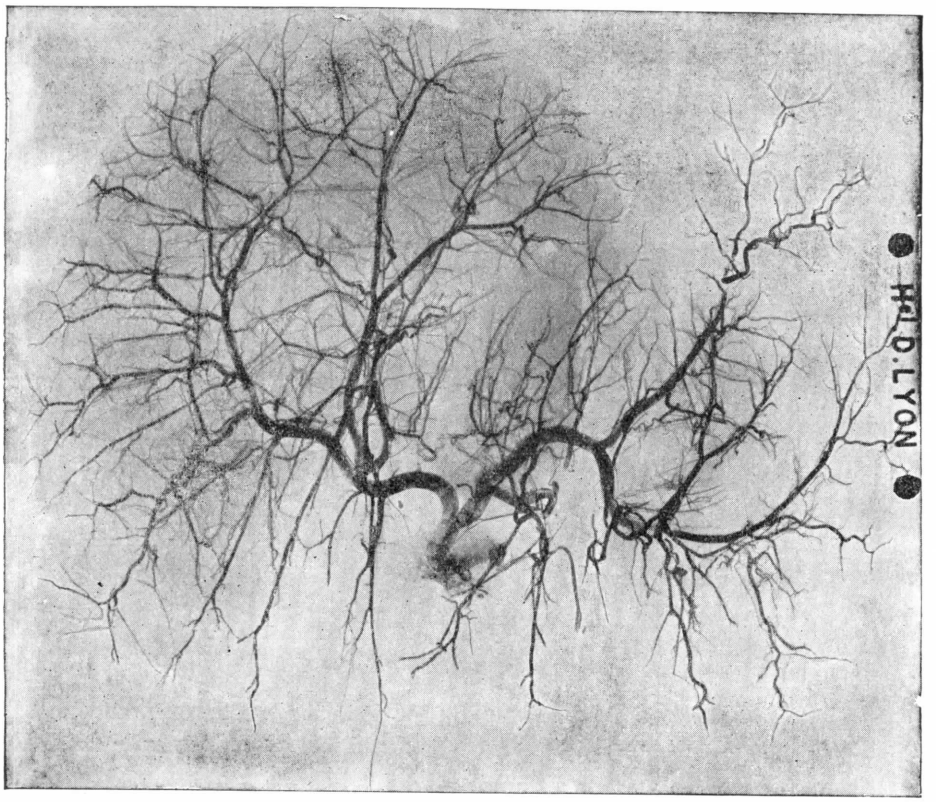


Fig. 631

Radiografía de las arterias del hígado.

(El lóbulo derecho está a la izquierda del lector.)

El territorio de distribución de la rama derecha de la arteria hepática es más o menos extenso. La figura 627 indica el tanto por ciento de las variaciones de este territorio.

b) *Rama izquierda.* — La rama izquierda ocupa el tercio superior del pedículo hepático. Su calibre es generalmente menor que el de la rama derecha. A veces es igual (32 por 100). Para llegar al parénquima hepático sigue una dirección ascendente y ligeramente oblicua hacia delante.

En su trayecto, la arteria tiene relaciones importantes. Sube por delante y a la izquierda de la bifurcación de la vena porta y de la rama porta izquierda. A su derecha desciende la porción inicial del conducto hepático. Este conducto y su rama

izquierda forman una curva con la concavidad hacia abajo y a la izquierda, cuya rama arterial constituye el arco. La arteria está, pues, alejada del conducto en su parte media, pero se aproxima a él en su origen y en su terminación. En ésta, el conducto biliar se halla generalmente algo por detrás de la rama hepática. Al llegar

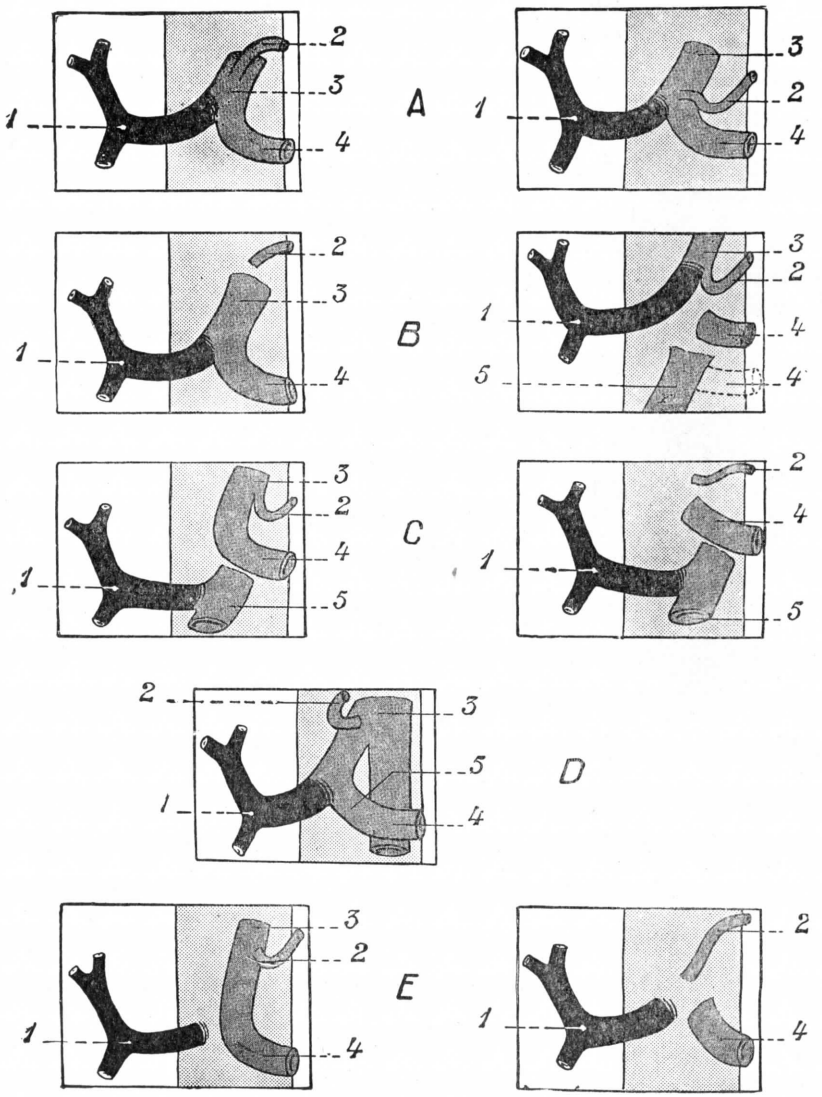


FIG. 632

Diferentes modos de nacimiento de la hepática común (según RIO-BRANCO).

1, hepática común. — 2, coronaria estomáquica. — 3, tronco celíaco. — 4, esplénica. — 5, mesentérica superior. — A) la hepática común, 1, nace de un tronco celíaco completo: bifurcada (a la izquierda), 59 por 100; trifurcada (a la derecha), 28 por 100. — B) 1 nace de un tronco celíaco incompleto: tronco hepatoesplénico (a la izquierda), 5 por 100; tronco coronohepático (a la derecha), 1 por 100. — C) 1 nace de la mesentérica superior, ya exista un tronco coronosplénico (a la izquierda), 4 por 100, o no exista tronco celíaco (a la derecha) excepcional. — D) 1 nace de un tronco celíacomesentérico (1,5 a 2 por 100). — E) 1 nace aisladamente de la aorta (1 por 100) ora exista un tronco coronosplénico (a la izquierda), ora que haya ausencia del tronco celíaco (a la derecha).

a ponerse en contacto con el hígado, la eminencia del lóbulo de Spiegel viene a lindar con el lado izquierdo del vaso. La figura 629 muestra las variaciones principales observadas en la ramificación de la rama izquierda. La figura 630 indica las variaciones del territorio de esta misma rama izquierda.

**6.° Modo de distribución.** — Llegadas al hígado, las ramas arteriales penetran en las vainas de la cápsula de Glisson. Encontramos en cada vaina un conducto biliar, una rama portal y una arteria.

Las radiografías de las arterias, venas y vasos biliares muestran que estos órdenes de conductos se superponen en su trayecto.

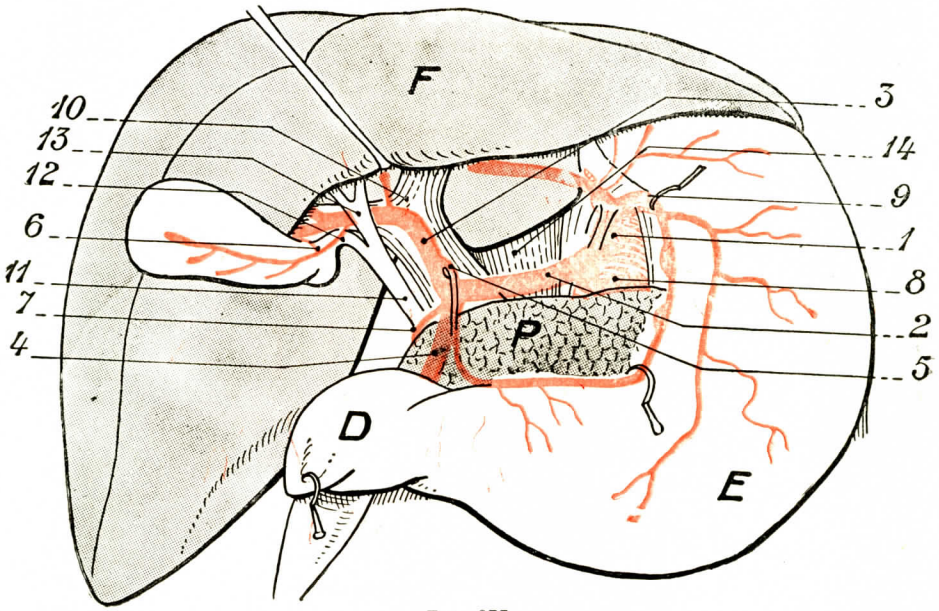


Fig. 633

Desdoblamiento de la arteria hepática. La rama izquierda procede de la coronaria estomáquica (según Rio-Branco).

F, hígado. — E, estómago. — D, duodeno. — P, páncreas.

1, tronco celíaco. — 2, hepática común. — 3, hepática propia. — 4, gastroduodenal. — 5, pilórica. — 6, arteria cística. — 7, pancreáticoduodenal superior derecha. — 8, esplénica. — 9, arteria coronaria estomáquica. — 10, vena porta. — 11, conducto colédoco. — 12, conducto cístico. — 13, conducto hepático. — 14, vena cava inferior.

La emergencia de la gastroduodenal (4) limita los dos segmentos del tronco de la arteria hepática: un segmento transversal o hepática común y un segmento ascendente o hepática propia.

En tanto avanzan, las divisiones de la arteria hepática suministran cuatro órdenes de ramos: ramos para los conductos biliares, ramos vasculares, ramos capsulares y ramos interlobulillares.

a) *Ramos de los conductos biliares.* — Estos ramos, excesivamente numerosos pero delgados, terminan en los ramos vectores de la bilis, por los que se distribuyen.

b) *Ramos vasculares.* — Los ramos vasculares dan los *vasa vasorum* de las ramas de la vena porta, de las venas suprahepáticas y de las grandes ramas de las arterias hepáticas mismas.

c) *Ramos capsulares.* — Estos ramos se dirigen hacia la cápsula fibrosa del hígado y al llegar a ella se dividen en cuatro o cinco ramúsculos que divergen a la manera de los radios de una estrella y que van a anastomizarse con los ramúscu-

los semejantes próximos. Constituyen así una vasta red, la *red superficial* o *subcapsular*, cuyas mallas están aplicadas junto a la cara profunda de la cápsula fibrosa del hígado. Los ramos aferentes de este plexo terminan en parte en esta membrana y en parte en los lobulillos subyacentes.

d) *Ramos interlobulillares.* — Los ramos interlobulillares acompañan a las venas del mismo nombre. Se les denomina también ramos parenquimatosos, pues se distribuyen por las células hepáticas.

**7.° Arterias hepáticas accesorias.** — Independientemente de la arteria hepática que acabamos de describir, el hígado recibe de modo constante ramitos bastan-

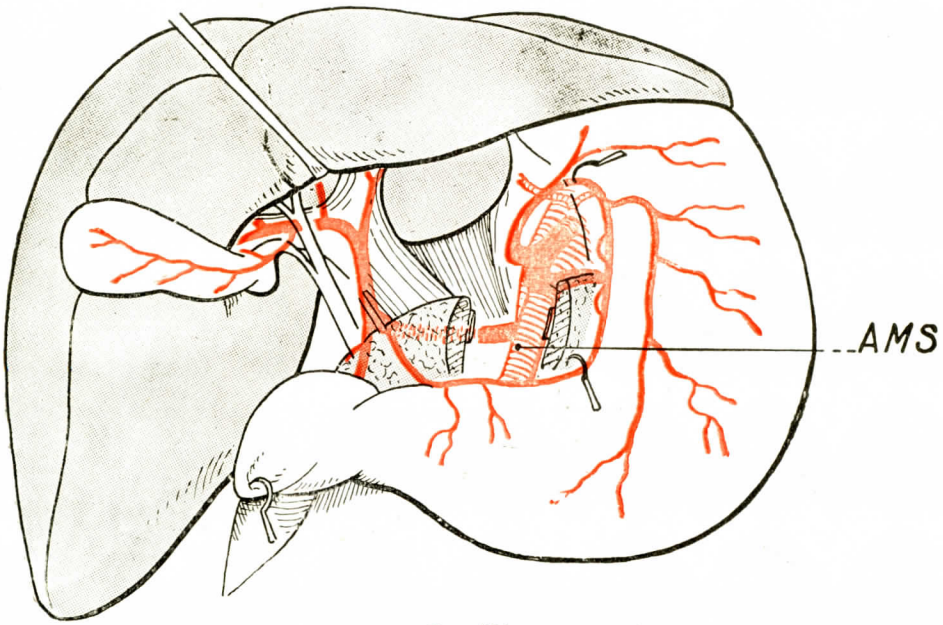


Fig. 634

Arteria hepática nacida en su totalidad de la mesentérica superior (según Rio-Branco).

La arteria hepática, al principio retroportal, se hace interportocoledociana.
A. M. C., arteria mesentérica superior.

te numerosos, pero de calibre insignificante y por lo tanto sin interés quirúrgico, que proceden de las arterias próximas: coronaria estomáquica, pilórica, mamarias internas derecha e izquierda, diafragmáticas inferiores, capsular derecha, espermática derecha, renal derecha, mesentérica superior, etc... Pero estos ramitos no deben considerarse como vías de suplencia, y la arteria hepática es la única arteria nutricia del hígado. Sin embargo, en un cuarto de los casos aproximadamente, el hígado recibe, además de la arteria hepática ordinaria, una rama accesoria voluminosa o hasta dos ramas accesorias. En este caso existe duplicidad de la arteria hepática. No se trata de dos arterias, pues cada uno de los vasos vasculariza un territorio distinto. Unas veces la arteria hepática principal se distribuye en la parte izquierda del hígado y la arteria hepática aberrante en la parte derecha; otras veces la principal va a la derecha y la hepática aberrante a la izquierda.

*En el caso de desdoblamiento derecho* de la arteria hepática existe una arteria hepática accesoria, o mejor compensadora (Rio-Branco), que reemplaza en parte o en su totalidad a la rama terminal derecha de la hepática ordinaria. Esta anomalía existe en el 12 por 100 de los casos. En este caso la arteria hepática principal representa la hepática ordinaria, pero termina exclusivamente o casi exclusivamente en el lóbulo izquierdo, mientras que la hepática aberrante representa la rama terminal derecha (fig. 628). Esta hepática derecha aberrante nace generalmente de la mesentérica superior (10 por 100) y más raramente del tronco celíaco (2 por 100);

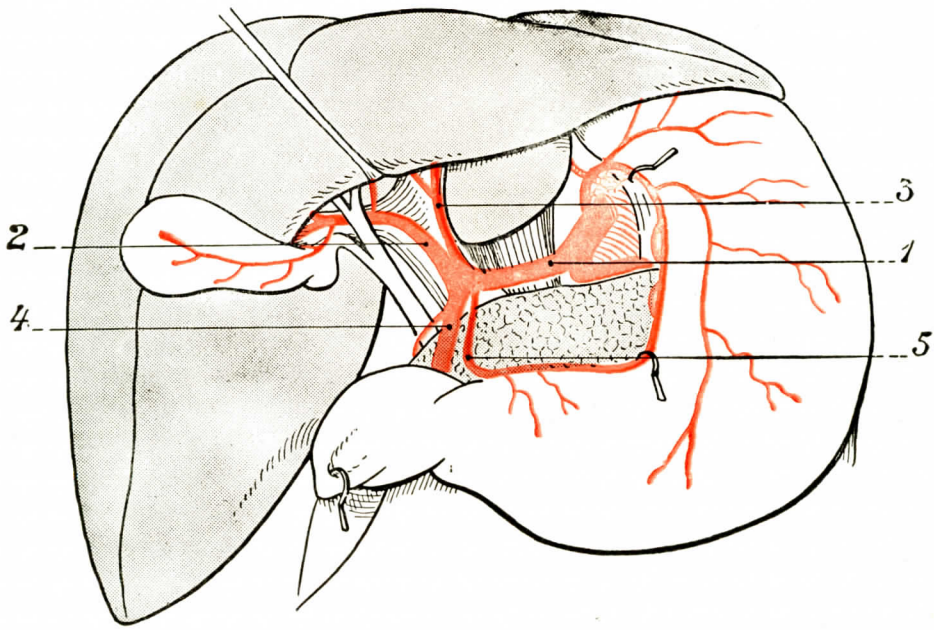


Fig. 635

Arteria hepática desprovista de su segmento ascendente, o hepático. (Terminación en ramillete, frecuencia, 1 por 100) (según Rio-Branco).

La hepática común (1) termina por un ramillete de cuatro ramas; rama terminal derecha (2), rama terminal izquierda (3), gastroduodenal (4); la cuarta, de escaso volumen, la pilórica (5), puede faltar como rama terminal.

por último, excepcionalmente se la ha visto nacer directamente de la aorta y hasta de la esplénica (caso de Descomps).

*En los casos de desdoblamiento izquierdo* de la arteria hepática, la hepática principal termina exclusivamente o casi en el lóbulo derecho del hígado. La hepática izquierda aberrante, que representa la totalidad o la casi totalidad de la rama terminal izquierda, nace en general de la arteria coronaria estomáquica.

Mucho más raramente se puede comprobar la triplicidad de la arteria hepática, naciendo las tres ramas: la primera, de la coronaria estomáquica; la segunda, del tronco celíaco, y la tercera, de la mesentérica superior.

Sea cual fuere su número, las arterias accesorias son, según la feliz expresión de Rio-Branco, arterias compensadoras que representan una fracción más o menos importante de un tronco arterial ordinariamente único, o mejor un fraccionamiento en dos o tres del territorio ordinario normal de la arteria hepática.

**8.° Anomalías de la arteria hepática.** — Al lado de estas arterias accesorias por desdoblamiento, que constituyen ya una variedad importante de anomalías de la hepática, existen otras que dependen de variaciones de origen o de variaciones de terminación.

a) *Anomalías de origen* (fig. 632). — Las anomalías de origen son extremadamente frecuentes. He aquí las conclusiones de Rio-Branco. La arteria hepática común puede nacer: 1.°, del tronco de la mesentérica superior (4 por 100 de los casos), tanto si existe un tronco coronosplénico como si hay ausencia del tronco celíaco, lo que es muy raro (fig. 632, C, a la izquierda); 2.°, de un tronco celíacomesentérico (1,5 a 2 por 100 de los casos); 3.°, directamente de la aorta abdominal (1 por 100 de los casos).

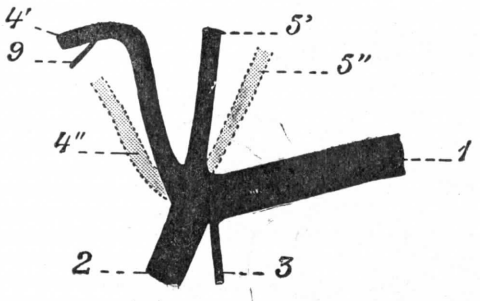


Fig. 636

La arteria hepática común termina a veces por un ramillete de cuatro, cinco o seis ramas.

1, hepática común. — 2, gastroduodenal. — 3, pilórica. — 4', rama derecha. — 4", desdoblamiento de la rama derecha. — 5', rama izquierda. — 5", desdoblamiento de la rama izquierda. — 9, arteria cística.

Los casos de nacimiento de la arteria hepática en el tronco de la mesentérica superior importa conocerlos a causa de las relaciones diferentes de los vasos (fig. 634). En este caso la arteria se introduce desde su nacimiento entre el tronco de la vena cava por detrás y el tronco de la vena porta por delante. Llegada al borde derecho de la vena porta, rodea este borde y penetra en el espacio interportocoledociano; está, pues, situada entre la vena y las vías biliares y pasa en seguida a la cara anterior del vaso. Se concibe la importancia quirúrgica de esta anomalía cuando se busca el conducto colédoco en el curso de una intervención.

b) *Anomalías de terminación.* — Hemos visto que la arteria hepática común termina (60 por 100 de los casos) por bifurcación en gastroduodenal descendente y hepática propia ascendente. En el 40 por 100 de los casos la hepática propia falta y se comprueba que la hepática común termina: *a)* ora (fig. 635) por un ramillete de tres ramas, constituído por la gastroduodenal y las dos ramas terminales hepáticas (1 por 100 de los casos); *b)* ora por bifurcación en gastroduodenal y una sola de las dos ramas terminales, la derecha o la izquierda. Es un tipo desdoblado, es decir, existe entonces una arteria compensadora que representa la de las dos ramas terminales que no es suministrada por la hepática común. Hemos expuesto este caso al tratar de las arterias hepáticas accesorias. Finalmente, por excepción, la arteria hepática común puede terminar en un ramillete de cuatro y hasta de cinco ramas terminales (fig. 636).

Ya hemos insistido sobre las variaciones de las ramas hepáticas terminales, y por esto juzgamos inútil volver a tratar de ello.

## III. — Vena umbilical

La vena umbilical es un órgano transitorio perteneciente a la vida fetal. Sus funciones, mientras es permeable, consisten en conducir al hígado y a la vena cava inferior la sangre arterial que recoge en las redes placentarias.

**1.° Trayecto y ramas colaterales.** — Después de haber atravesado el anillo umbilical, sigue el borde inferior del ligamento suspensorio y se introduce luego

en el surco longitudinal del hígado, que recorre de delante atrás (fig. 637, 2). Un poco antes de llegar al surco transverso, se ensancha más o menos (2') y emite a este nivel numerosas colaterales, que se distribuyen unas por el lóbulo izquierdo y otras por el lóbulo cuadrado. Estas colaterales, una vez llegadas al tejido hepático, se ramifican por éste de la misma manera que las ramas de la vena porta.

**2.° Modo de terminación.** — Al llegar al surco transverso, la vena umbilical se divide en dos ramas terminales, que son: 1.ª, el *conducto de comunicación con la vena porta;* 2.ª, el *conducto venoso.*

a) *Conducto de comunicación con la vena porta.* — Este conducto desciende al surco transverso y va al encuentro de la vena porta, con la cual se continúa. Considerado en conjunto, no es exactamente transversal, sino que en realidad describe una ligera curva cuya concavidad, dirigida hacia delante, abarca la parte correspondiente del lóbulo cuadrado.

Siguiendo su trayecto, el conducto de comunicación con la vena porta emite cierto número de ramas colaterales. De estas colaterales, unas, posteriores, se introducen en el lóbulo de Spiegel, y las otras, ascendentes, se distribuyen por la porción del hígado que separa el lóbulo de Spiegel del lóbulo cuadrado.

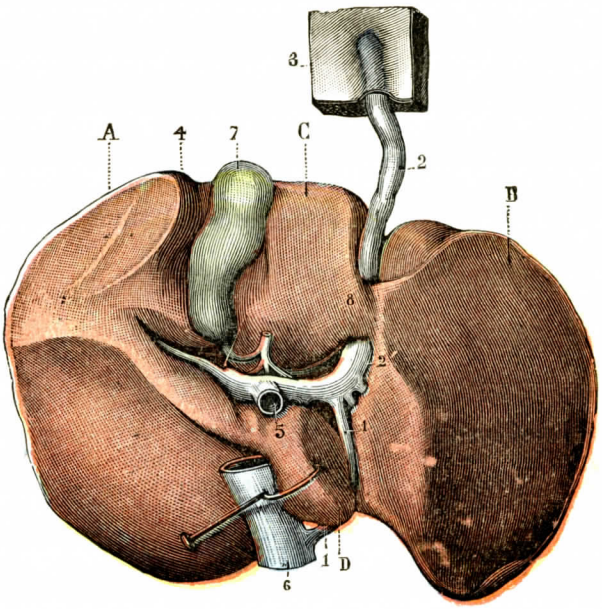


FIG. 637

Hígado de un recién nacido, visto por su cara inferior, para representar la vena umbilical y el conducto *venoso.*

A, lóbulo derecho. — B, lóbulo izquierdo. — C, lóbulo cuadrado. — D, lóbulo de Spiegel, desviado a la derecha con una erina para descubrir el conducto venoso.

1, conducto venoso. — 2, vena umbilical, con 2', su parte ensanchada, dando dos colaterales al lóbulo izquierdo. — 3, segmento de la pared anterior del abdomen, visto por su cara posterior. — 4, borde anterior del hígado. — 5, vena porta. — 6, vena cava inferior. — 7, vesícula biliar. — 8, puente de substancia hepática enlazando el lóbulo cuadrado con el lóbulo izquierdo y transformación, a su nivel, del surco longitudinal en un conducto completo.

Hay que hacer notar que la importancia del conducto de comunicación portoumbilical varía según las edades. Al decir de SAPPEY, está poco desarrollado en los primeros meses de la vida intrauterina. Empieza a ensancharse en el cuarto o quinto mes, y en el séptimo es ya más considerable que el conducto venoso. En el octavo y noveno meses su calibre es superior al de la misma vena umbilical. Por último, en el acto del nacimiento iguala aproximadamente al de la rama derecha de la vena porta, como se ve en la figura 637.

b) *Conducto venoso* — El conducto venoso, denominado también *conducto de Arancio* (fig. 637, 1), es mucho menos importante que el conducto de comunicación portoumbilical; en efecto, su calibre es sólo la tercera o cuarta parte del de este último. Continuando la dirección del tronco de que dimana, el conducto venoso recorre de delante atrás la porción posterior del surco longitudinal del hígado, circula entre el lóbulo izquierdo y el lóbulo de Spiegel y va a abrirse en la vena

cava inferior, a nivel del punto en que se desprende del borde posterior del hígado. Es más raro que desemboque en la vena suprahepática izquierda muy cerca de su terminación.

**3.° La vena umbilical después del nacimiento.** — Después del nacimiento, el tronco de la vena umbilical, no teniendo que cumplir en lo sucesivo función alguna, se oblitera poco a poco de delante atrás y, finalmente, se transforma en un cordón fibroso que, en el recién nacido y en el adulto, toma el nombre de *ligamento redondo del hígado.*

El conducto venoso, sufriendo una regresión análoga, se convierte también en un simple cordón fibroso que, como el vaso que reemplaza, se extiende del surco transverso a la vena cava.

En cuanto al conducto de comunicación portoumbilical, que continúa recibiendo sangre del sistema porta, persiste bajo un nuevo nombre: se convierte en *rama izquierda de la vena porta.*

Como veremos más adelante, la sangre venosa y la sangre arterial aportadas al lobulillo por las últimas divisiones de la vena porta y de la arteria hepática, van una y otra, en estado de sangre venosa, a un conducto colector común, la *vena intralobulillar*, la cual ocupa el centro del lobulillo y sale de él por su lado superior y posterior.

### B. — Circulación de partida, venas hepáticas o suprahepáticas

**1.° Modo de origen.** — Al salir de los lobulillos, las venas intralobulillares toman el nombre de *venas supralobulillares.* Estas venas supralobulillares, después de un trayecto siempre muy corto, desembocan en los conductos colectores que circulan entre los lobulillos y que constituyen las *venas hepáticas* o *suprahepáticas.* No es raro ver cierto número de venas intralobulillares que se abren en la vena hepática inmediatamente después de salir del lobulillo, y en este caso la vena supralobulillar no existe. Las venas hepáticas se unen entre sí para formar vasos cada vez más voluminosos: aquí, como en los demás puntos del árbol venoso, los ramúsculos dan origen a los ramos, los ramos a las ramas y éstas a los troncos. Hay que observar, no obstante, que multitud de venas de pequeño calibre desembocan directamente en las grandes ramas o hasta en los troncos, sin unirse antes en ramos sucesivamente crecientes. Así pues, si se incide longitudinalmente una rama hepática cualquiera (fig. 638), se comprueba que su pared, con todo y presentar en diferentes puntos orificios bastante grandes, se halla como acribillada de orificios pequeñísimos, que son los puntos de desembocadura de otras tantas venillas aferentes.

Además de las venas supralobulillares, que son consideradas con razón como las raicillas de las venas hepáticas, éstas reciben, según Sabourin, algunas ramillas que procederían directamente de las ramas glissonianas de la vena porta sin pasar por el lobulillo. Estas ramas constituyen en el espesor del hígado lo que se llama *comunicaciones portosuprahepáticas directas.* Si la existencia de estas comunicaciones directas estuviese confirmada, existirían en el hígado dos corrientes sanguíneas: una por la red capilar de los lobulillos y otra directa desde la vena porta a la vena suprahepática. La primera, añade Sabourin, sería la circulación de la glándula *en estado de actividad*, la que sigue la sangre después de la comida, cuando la absorción de las raicillas portas es colosal; la segunda sería la circulación de la glándula *en estado de reposo* y serviría sobre todo fuera del período digestivo.

**2.° Trayecto y terminación.** — Así constituídas, todas las venas suprahepáticas se dirigen hacia el conducto, más o menos profundo, que presenta el borde posterior del hígado para alojar la vena cava inferior. Salen del hígado a nivel de

este conducto e inmediatamente después se abren en la vena cava. Por su situación pueden dividirse en dos grupos: uno superior y otro inferior.

a) *Grupo superior.* — El grupo superior comprende dos venas voluminosas, situadas una al lado de la otra, que se distinguen en vena hepática derecha y vena hepática izquierda. La *vena hepática derecha* (fig. 639, 3) está formada ordinariamente por dos grandes conductos, que se unen a 1 ó 2 centímetros por encima de su embocadura y que proceden uno y otro del lóbulo derecho del hígado. La *vena hepática izquierda* (fig. 639, 2) está formada asimismo por dos o tres conductos voluminosos que, como en la vena precedente, se reúnen muy cerca de la vena cava: uno de estos tres conductos, el que se halla más a la derecha, procede del lóbulo derecho; los otros dos se originan en el lóbulo izquierdo.

b) *Grupo inferior.* — El grupo inferior comprende venas mucho más pequeñas (5, 5, 5), cuyo número varía generalmente de diez a quince; hemos contado hasta veintidós en un sujeto cuyo hígado tenía dimensiones normales. Entre estas venas hepáticas inferiores se encuentran ordinariamente una o dos, más voluminosas que sus vecinas (4 y 4' de la fig. 639), que se abren en el lado izquierdo de la vena cava y que proceden del lóbulo de Spiegel. Las otras, irregularmente diseminadas a la derecha de las precedentes, emanan del lóbulo derecho.

Fig. 638

Modo de ramificación de las venas suprahepáticas: una de estas venas incidida longitudinalmente, desde su desembocadura en la vena cava hasta cerca de su origen.

Se ve que esta gruesa rama recibe a la vez y en casi todos los puntos de su extensión: 1.°, venas de cierto calibre; 2.°, venas de calibre mediano; 3.°, venas muy pequeñas, cuyas desembocaduras forman los *foramina* y *foraminula*.

**3.° Paralelo anatómico entre las venas suprahepáticas y las divisiones intrahepáticas de la vena porta.** — Como las ramas intrahepáticas de la vena porta, las venas intrahepáticas no se anastomizan nunca entre sí durante su trayecto. Como ellas, se hallan asimismo completamente desprovistas de válvulas, y por este hecho es sumamente fácil llenarlas cuando se practica una inyección desde los troncos hacia las ramillas de origen; pero difieren de las divisiones de la vena porta por su dirección, por sus relaciones y por su estructura.

α) Las venas suprahepáticas (entiéndase que hablamos de las ramas de cierto calibre) siguen en su mayoría una dirección ánteroposterior, mientras que las ramas de la vena porta, las ramas principales cuando menos, adoptan más bien una dirección transversal.

β) Desde el punto de vista de sus relaciones, las venas suprahepáticas no se hallan contenidas, como las ramas de la vena porta, en las vainas arboriformes que presenta la cápsula de Glisson. Circulan, por el contrario, en pleno tejido hepático: están directamente en relación con los lobulillos y adheridas a éstos del modo más íntimo, merced primero a las numerosas venillas que del lobulillo se

dirigen a la vena hepática, y merced también a un tejido celular muy fino y apretado que une entre sí estos dos elementos. De esta disposición resulta que, en los cortes del hígado, las venas hepáticas permanecen entreabiertas como las arterias, al contrario de las ramas de la vena porta, que, peor sostenidas, se deprimen más o menos.

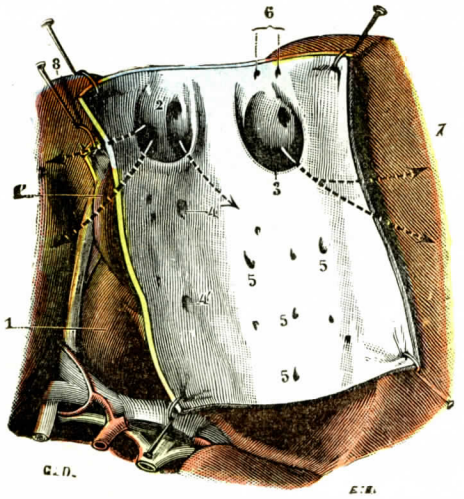


Fig. 639

Vena cava inferior en su canal hepático, incidida por detrás y extendida para hacer visibles los orificios de las venas suprahepáticas.

1, lóbulo de Spiegel.—1', su prolongación exterior erinada a la izquierda.—2, orificio de la vena hepática izquierda. — 3, orificio de la vena hepática derecha. — 4, 4', orificios de las venas del lóbulo de Spiegel. — 5, 5, orificios de las venas hepáticas inferiores. — 6, 6, orificios de dos venas diafragmáticas inferiores. — 7, lóbulo derecho del hígado. — 8, su borde posterior.

γ) Finalmente, las venas suprahepáticas se distinguen de las ramas de la vena porta por el desarrollo muy especial de sus fibras musculares, que les forman en todo su contorno y en toda su extensión una verdadera túnica. Esta túnica muscular, que seguramente desempeña un papel importante en la circulación de las venas suprahepáticas, comprende una capa interna de fibras circulares y una capa externa de fibras longitudinales. Es bastante delgada en el hombre, pero muy gruesa en algunos animales: así alcanza hasta 4 milímetros de espesor en el buey y en el caballo.

## C. — Linfáticos

Los linfáticos del hígado tienen su origen en el lobulillo hepático (véase más adelante). Con Sappey, cuya descripción ha quedado clásica, los dividiremos en dos grupos: unos, que nacen de los lobulillos superficiales y se dirigen a la superficie externa del órgano para circular durante algún tiempo por debajo del peritoneo, son los *linfáticos superficiales;* los otros, que proceden de los lobulillos profundos y siguen el trayecto de la vena porta o de las venas suprahepáticas, son los *linfáticos profundos.*

**1.° Linfáticos superficiales** — Los linfáticos superficiales, según acabamos de decir, circulan por la superficie exterior del órgano. Forman, en el tejido celular subperitoneal, una rica red, que estudiaremos sucesivamente: 1.°, en la *cara convexa;* 2.°, en la *cara cóncava.*

a) *Linfáticos de la cara convexa.* — Los eferentes de la red linfática de la cara convexa (fig. 640) se reparten en tres grupos: *grupo derecho, grupo izquierdo* y *grupo medio.*

α) El *grupo derecho* corresponde al lóbulo derecho del hígado. Prescindiendo de algunos vasos llamados *anteriores,* que dirigiéndose de atrás a delante rodean el borde anterior del hígado para pasar a la cara cóncava y terminar en los ganglios del hilio, todos los demás se dirigen hacia atrás, al borde posterior del hígado. Contorneando este borde posterior de arriba abajo, pasan entre las dos hojas del ligamento coronario (del ligamento triangular derecho los más externos), cruzan oblicuamente el pilar correspondiente del diafragma y, finalmente, vienen a terminar en los ganglios vecinos del tronco celíaco

β) El *grupo izquierdo* corresponde al lóbulo izquierdo. Dirigiéndose oblicua-

mente de delante atrás, ganan el borde posterior del lóbulo izquierdo, lo contornean de arriba abajo y terminan en los ganglios (ya descritos a propósito del estómago) que se disponen alrededor del cardias y que forman parte de la cadena coronaria estomáquica. Estos linfáticos, abandonando la cara convexa del hígado, circulan, ya sea entre las dos hojas del ligamento coronario, ya sea entre las del ligamento triangular izquierdo.

γ) El *grupo medio*, entre los dos precedentes, corresponde a la parte de la cara convexa del hígado sobre la cual se inserta el ligamento suspensorio. Los vasos linfáticos que lo constituyen, venidos en parte del lóbulo derecho y en parte del lóbulo izquierdo, se introducen entre las dos hojas del ligamento suspensorio y se comportan del modo siguiente: Los más *posteriores* (uno o dos) se dirigen hacia atrás y hacia arriba, se aproximan a la vena cava inferior, ascienden con ella hacia el tórax y terminan en los ganglios supradiafragmáticos. Los más *anteriores* (en número de uno o dos igualmente) toman una dirección opuesta, se dirigen hacia delante, contornean el borde anterior del hígado y, siguiendo en la cara inferior del órgano el cordón de la vena umbilical, van a terminar en los ganglios del hilio. Los *medios*, mucho más numerosos, se dirigen hacia arriba, atraviesan el diafragma y, llegados al tórax, desembocan en un grupo de pequeños ganglios que se hallan situados entre el pericardio y la base del apéndice xifoides (*ganglios supraxifoideos* de SAPPEY). A su vez, los eferentes de los ganglios supraxifoideos se mezclan con los linfáticos mamarios internos y van a parar, como estos últimos, al conducto torácico, cerca de su desembocadura.

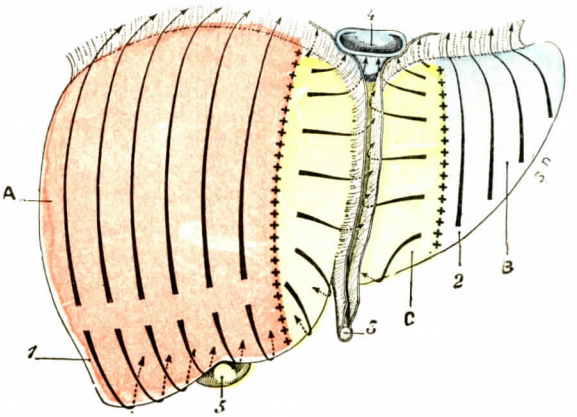


FIG. 640

Los linfáticos superficiales del hígado, vistos en la cara convexa *(esquemática)*.

1, lóbulo derecho. — 2, lóbulo izquierdo. — 3, ligamento suspensorio del hígado, con el ligamento redondo. — 4, vena cava inferior. — 5, vesícula biliar.

A, territorio del lóbulo derecho (*rosa*). — B, territorio del lóbulo izquierdo (*azul*). — C, territorio medio (*amarillo*).
Las flechas indican el trayecto que siguen los eferentes de la red linfática situada en la cara convexa del hígado (véase el texto).

b) *Linfáticos de la cara cóncava.* — Los eferentes de la red linfática de la cara cóncava del hígado (fig. 641) siguen los trayectos más diversos. Los estudiaremos sucesivamente: 1.°, en el *lóbulo derecho;* 2.°, en el *lóbulo izquierdo;* 3.°, en el *lóbulo cuadrado;* 4.°, en el *lóbulo de Spiegel.*

α) *Los del lóbulo derecho* se dividen, por su situación, en *anteriores*, *medios* y *posteriores*. Los *anteriores* y los *medios*, aumentados por algunos eferentes que les llegan de la cara convexa contorneando el borde anterior, se dirigen a los ganglios del hilio, principalmente a los que se disponen alrededor del conducto cístico. Los *posteriores*, nacidos de la parte posterior del lóbulo, se dirigen hacia el lado derecho de la vena cava y en este punto terminan en uno o dos ganglios que se han yuxtapuesto a los vasos, o bien se remontan hacia el tórax para desembocar en los ganglios supradiafragmáticos.

β) *Los del lóbulo izquierdo* se dirigen a los ganglios del hilio, en particular a los ganglios que acompañan a la arteria hepática.

γ) *Los del lóbulo cuadrado* (mezclándose más o menos con los que proceden de la vesícula) conducen igualmente a los ganglios del hilio.

δ) *Los del lóbulo de Spiegel*, por último, se dividen en dos grupos: unos, dirigiéndose de atrás a delante, van a parar a los ganglios posteriores del hilio, y los otros terminan en dos o tres ganglios, figurados por SAPPEY, que se hallan situados en el lado anterior de la vena cava inferior.

**2.° Linfáticos profundos.** — Los linfáticos profundos del hígado, salidos de los lobulillos como su nombre indica, circulan, no por la superficie del órgano como los precedentes, sino por su profundidad. Se dividen, según su dirección (fig. 642), en *descendentes* y *ascendentes*.

a) *Linfáticos descendentes.* — Estos linfáticos se aplican a las divisiones de la vena porta. Como ellas, circulan por las vainas tubulosas de la cápsula de Glisson (existen ordinariamente uno o dos para cada vaina) y salen del hígado a nivel del hilio: al salir del hígado cuéntanse de doce a quince. Terminan en los ganglios de la región.

b) *Linfáticos ascendentes.* — Los linfáticos ascendentes se distinguen de los precedentes en que siguen las venas suprahepáticas. Llegados al hígado, en el punto en que las venas suprahepáticas desembocan en la vena cava inferior, estos linfáticos, condensados entonces en cinco o seis troncos bastante voluminosos, se adosan a este último vaso. Con él atraviesan el centro frénico y, llegados al tórax, se echan en los ganglios supradiafragmáticos.

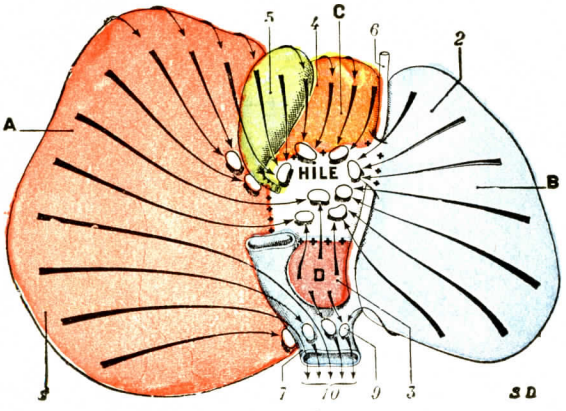


FIG. 641

Los linfáticos superficiales del hígado, vistos en la cara cóncava *(esquemática)*.

1, lóbulo derecho. — 2, lóbulo izquierdo. — 3, lóbulo de Spiegel. — 4, lóbulo cuadrado. — 5, vesícula biliar. — 6, ligamento redondo y ligamento suspensorio. — 7, vena cava inferior. — 8, ganglios del hilio. — 9, ganglios situados delante de la vena cava inferior. — 10, grupos de eferentes que ascienden hacia el tórax.

A, territorio del lóbulo derecho (*rosa*). — B, territorio del lóbulo izquierdo (*azul*). — C, territorio del lóbulo cuadrado (*amarillo anaranjado*). — D, territorio del lóbulo de Spiegel (*violado*).

Las flechas indican el trayecto que siguen los eferentes de la red linfática situada en la cara convexa del hígado (véase el texto).

**3.° Resumen: ganglios regionales del hígado.** — En total, los ganglios a los cuales van a parar los linfáticos eferentes del hígado *(ganglios regionales del hígado)* son: 1.°, *hacia arriba*, los ganglios supradiafragmáticos y los ganglios supraxifoideos; 2.°, *hacia abajo*, los ganglios del hilio, los ganglios cardíacos o gástricos superiores, los ganglios situados por delante de la vena cava inferior y los ganglios suprapancreáticos, particularmente los que se disponen alrededor del tronco celíaco.

El origen de los vasos linfáticos del hígado no está aún claramente dilucidado. Algunos histólogos los hacen nacer en los espacios o fisuras de Kiernan, fuera del lobulillo por consiguiente, por extremidades cerradas en fondo de saco; otros, al contrario, creen que se originan en el espesor mismo del lobulillo hepático.

MACGILLAVRY, inyectando los linfáticos de la vena porta o el tejido conjuntivo del hígado, ha visto esparcirse la materia inyectada entre los capilares del lobulillo y las células hepáticas, en espacios que considera como espacios linfáticos perivasculares. Las disposi-

ciones comprobadas por MacGillavry en el perro han sido a su vez encontradas por Frey e Irminger en el conejo y en otros mamíferos. Más recientemente, Kisselew ha descrito en los espacios mencionados una pared endotelial (perro, cerdo). No obstante, Hering emite dudas respecto a la naturaleza de estos espacios perivasculares; opina que la materia de inyección ha podido extravasarse entre los capilares sanguíneos y las células hepáticas, y hace notar que en el conejo, en el que las células quedan adherentes a los capilares, no existen semejantes espacios. A su vez, Asp (1875) y Budge (1875) describen de nuevo los espacios indicados por MacGillavry y, como él, los consideran como constituyendo los verdaderos orígenes de los linfáticos del hígado.

Los trabajos de Disse (1890) parecen demostrar perentoriamente la existencia de verdaderas vainas linfáticas perivasculares alrededor de los capilares del lobulillo, entre estos vasos y las células hepáticas. Después de haber hecho disociaciones de hígados cuyos linfáticos habían sido inyectados con masas preparadas con nitrato de plata o con azul de Prusia, o en que los linfáticos se habían dejado vacíos, atendiendo igualmente a los resultados obtenidos con cortes del hígado bien fijados, Disse deduce que los espacios perivasculares que se inyectan directamente por los vasos linfáticos poseen una pared independiente. Esta pared está formada por un substrato amorfo con una red de finas fibrillas, sobre la cual se hallan aplicadas células estrelladas y planas. Ella envuelve el capilar sanguíneo a modo de manguito y se aplica por su cara externa contra las células hepáticas. Algunas redes fibrilares que parten de esta pared, juntan las vainas vecinas a través de las trabéculas celulares del hígado. Las vainas perivasculares mencionadas sirven, pues, de base al estroma del lobulillo hepático.

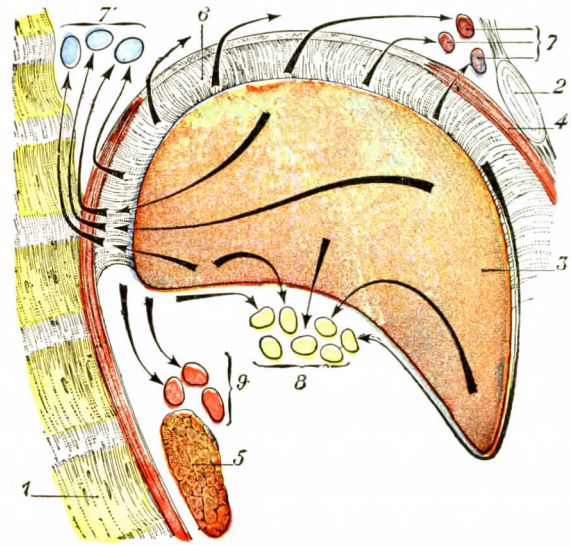


Fig. 642

Linfáticos superficiales y linfáticos profundos del hígado, vistos en un corte sagital que pasa un poco a la izquierda del ligamento suspensorio *(esquemática)*.

1, columna vertebral. — 2, pared torácica anterior. — 3, hígado. — 4, diafragma. — 5, páncreas. — 6, ligamento suspensorio.—7, ganglios supraxifoideos (*violado*). — 7', ganglios supradiafragmáticos (*azul*). — 8, ganglios del hilio (*amarillo*). — 9, ganglios suprapancreáticos (*rosa*).

Las flechas indican el trayecto de los eferentes linfáticos, ya superficiales, ya profundos (véase el texto).

Recordaremos aquí, a propósito de los linfáticos profundos, que, desde largo tiempo (1899), Chrzonozzewski y Kisselew han descrito, en el cerdo, folículos linfáticos que ocupan los espacios de Kiernan. Estas formaciones no han sido observadas en otros animales.

## D. — Nervios

Los nervios del hígado proceden del neumogástrico y del plexo solar. Se ha señalado también la existencia de algunos filetes que desde el nervio frénico derecho irían al borde posterior del hígado pasando entre las dos hojas del ligamento coronario. No hemos comprobado todavía la existencia de estos últimos ramos.

En 1920 emprendimos investigaciones anatómicas acerca de la sistematización topográfica y el trayecto de los nervios del hígado. He aquí las conclusiones a que hemos llegado (Latarjet, Bonne y Bonniot, «Los nervios del hígado y

los nervios biliares», *Lyon Chirurgical*, 1920, n.° 1, pág. 13): Todos los nervios del hígado, excepto el nervio gastrohepático, que estudiaremos inmediatamente, vienen de la porción celíaca del plexo solar. Desde su origen se dividen en dos grupos: unos proceden de la parte izquierda del plexo y otros de la parte derecha.

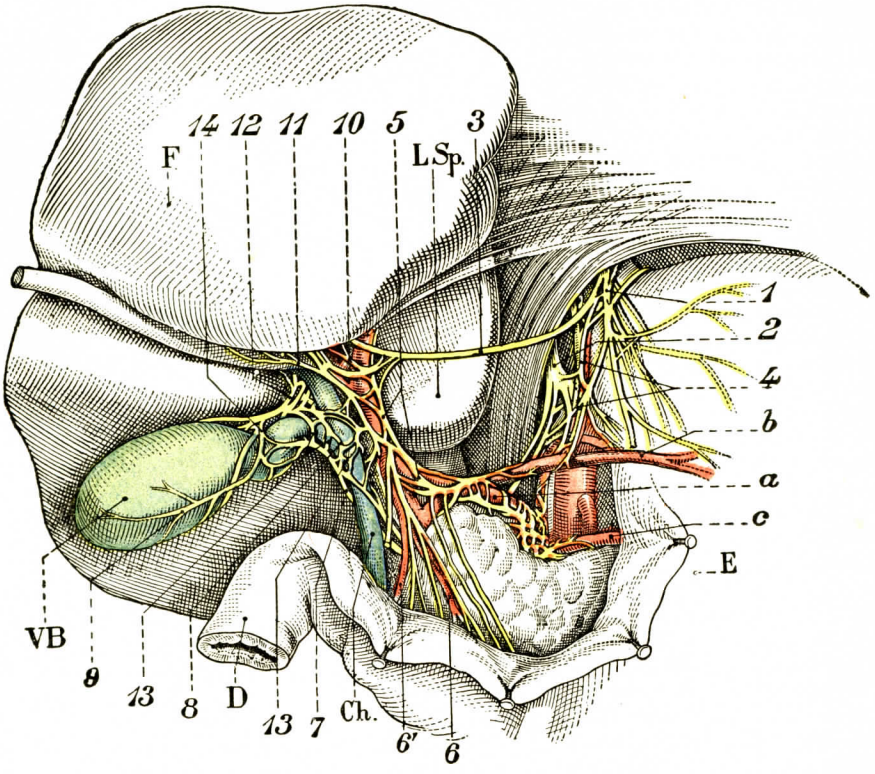


Fig. 643

Nervios del hígado. Vista anterior (Latarjet, Bonnet y Bonniot).

Se ha reclinado el hígado hacia arriba y a la derecha; los bordes de la curvatura menor han sido evertidos para poner al descubierto la región celíaca. Los elementos del epiplón menor se han disecado.

E, estómago. — D, duodeno. — F, hígado. — Ch, colódoco. — L. Sp., lóbulo de Spiegel. — V. B., vesícula biliar. — *a*, arteria hepática. — *b*, arteria coronaria estomáquica, que nace anormalmente de la arteria hepática. — *c*, arteria esplénica.

1, neumogástrico anterior. — 2, neumogástrico superior. — 3, nervio gastrohepático. — 4, anastomosis entre los neumogástricos. — 5, plexo hepático anterior. — 6, 6', nervios duodenopiloricos. — 7, nervio posterior del colédoco. — 8, nervios del cístico. — 9, nervios de la vesícula biliar. — 10, nervios del lóbulo izquierdo. — 11, nervio que sigue el ligamento redondo. — 12, nervio comprendido en el espacio interhepatocístico. — 13, anastomosis prebiliar entre los dos plexos. — 14, anastomosis pericística entre los dos nervios de la vesícula delante del cístico y de la pelvis renal.

Los primeros forman lo que hemos denominado el plexo anterior; los segundos, el plexo posterior.

a) *Plexo anterior.* — El plexo anterior sigue el mismo trayecto que la arteria hepática (fig. 643, 5). Sus ramos, muy apretados en su nacimiento, tienden a individuarse a medida que se aproximan al hígado. Rodean en su origen la arteria hepática. Pero insistamos sobre el hecho de que no son solidarios del vaso: no constituyen un plexo vascular propiamente dicho. Hemos comprobado, en efecto, que si la arteria hepática presenta una anomalía de origen, si nace, por ejemplo, de la mesentérica superior, el plexo hepático anterior no deja de ocupar el lugar que

tiene normalmente. Como hemos indicado frecuentemente para los nervios viscerales, éstos tienen a menudo un trayecto paralelo al de los vasos, pero no se hallan bajo su dependencia. Los nervios hepáticos anteriores suben por el espesor del epiplón menor, por delante de la vena porta, a la izquierda de las vías biliares. En el trayecto abandonan finas ramas descendentes, que acompañan, sin adherirles,

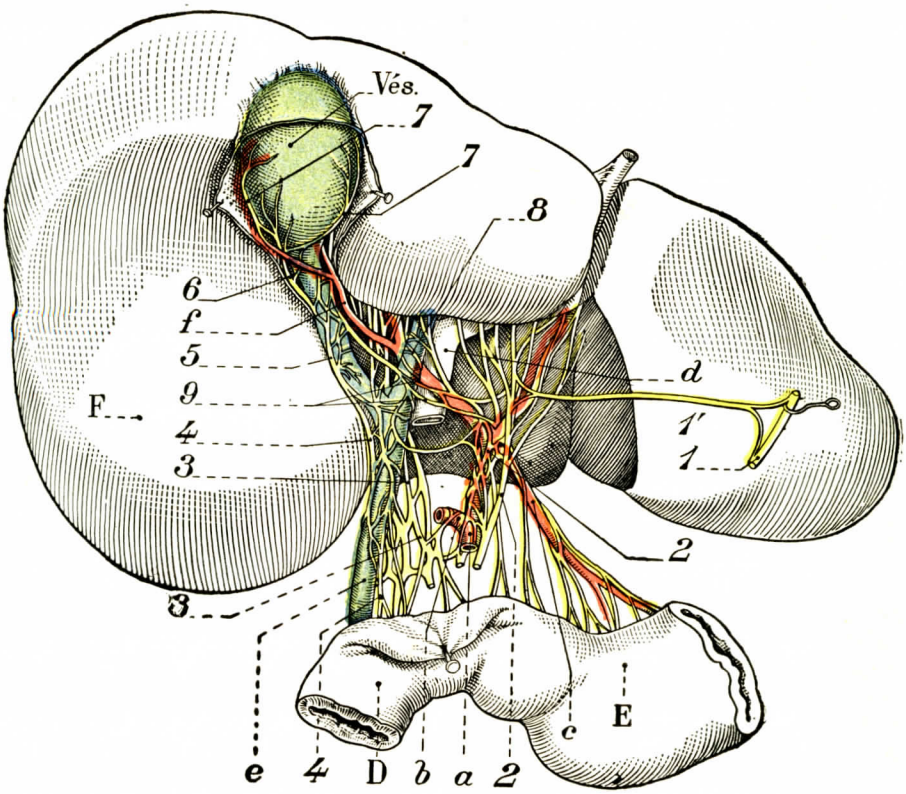


FIG. 644

Nervios del hígado. Vista anterior (LATARJET, BONNET y BONNIOT).

En esta pieza desprendida, privada de sus conexiones, es posible ver al mismo tiempo el plexo hepático anterior, cuyo trayecto es paraarterial, y, resecada la vena porta, el plexo hepático posterior, cuyo trayecto es parabiliar.

F, hígado. — Ves., vesícula biliar. — E, estómago. — D, duodeno.

*a*, arteria hepática. — *b*, arteria gastroduodenal. — *c*, arteria pilórica. — *d*, vena porta. — *e*, conducto colédoco. — *f*, arteria cística.

1, nervio neumogástrico izquierdo. — 1', nervio gastrohepático. — 2, 2, plexo hepático anterior. — 3, 3, plexo hepático posterior. — 4, 4, nervio posterior del colédoco. — 5, nervios del cístico. — 6, nervio de la pelvis renal. — 7, 7, nervios laterales derecho e izquierdo de la vesícula. — 8, nervio del conducto hepático. — 9, anastomosis prebiliares entre los plexos.

a los vasos pilóricos, y que distribuyen por el píloro y la primera porción del duodeno. Son los *nervios duodenopilóricos* que hemos ya descrito (véase *Nervios del estómago*, pág. 240).

Más atrás, es decir, en un plano más profundo, el plexo hepático anterior abandona filetes descendentes que acompañan a la arteria gastroduodenal. Se prolongan por el epiplón gastrocólico a lo largo de la arteria gastroepiploica derecha, siguiendo la curvatura mayor del estómago. Conocemos también estos nervios (véase *Nervios del estómago*, pág. 240).

Después de haber dado esos ramos gastrointestinales, los nervios hepáticos anteriores abandonan uno o dos filetes, a los que hemos dado el nombre de *nervios internos o laterales de la vesícula* (fig. 644, 7, 7). Estos filetes nerviosos, anastomizados en asas longitudinales, pasan por delante del conducto hepático, cruzan en banda el triángulo hepatocístico y siguen el borde izquierdo del conducto cístico y de la vesícula, en la cual terminan.

Numerosos filetes anatomóticos, que constituyen mallas laxas y tenues, unen, al pasar por delante de las vías biliares, el plexo hepático anterior a un filete nervioso que más adelante describiremos con el nombre de *nervio posterior del colédoco*. Hemos llamado a estas anastomosis entre los dos plexos *anastomosis prebiliares*.

Detrás de este plano anastomótico nervioso situado directamente por detrás de la hoja anterior del epiplón menor, encontramos filetes delgados y cortos que alcanzan en los conductos biliares su cara anterior y se distribuyen en forma de pincelitos laminosos por la túnica adventicia de estos conductos, donde la disección no puede ya seguirlos. Hemos denominado a estos ramos *nervios propios de las vías biliares*. Llegados al hilio del hígado, los nervios del plexo anterior, después de unirse al nervio gastrohepático (véase más adelante), penetran especialmente en la parte izquierda del hígado (lóbulo izquierdo, lóbulo de Spiegel) por el surco transverso.

b) *Plexo posterior*. — De la parte derecha del plexo celíaco salen tres o cuatro gruesos troncos nerviosos, precozmente individuados (fig. 644, 3, 3). Estos ramos cruzan la cara posterior de la vena porta algo por encima de su origen. Llegados al borde derecho de la vena porta, se alejan de ella y van a la cara posterior de las vías biliares. En lo sucesivo esos nervios se convierten en satélites de las vías biliares. También hemos dado a este plexo el nombre de *plexo posterior* o *parabiliar* (fig. 645, 7). Entre los filetes que lo constituyen, el más externo describe una curva convexa hacia la derecha, alejándose rápidamente de la vena porta para llegar al colédoco y pegarse a su borde izquierdo. Queda como satélite de este conducto unos 2 ó 3 centímetros y deja a lo largo de su trayecto pequeños ramos cortos esparcidos en pinceles laminosos. Hemos denominado a este filete *nervio posterior del colédoco* (fig. 644, 4, 4). Este nervio abandona en su origen un filete delgado y largo que se dirige a la cara posterior del páncreas y sigue un trayecto paralelo al colédoco, próximo al conducto, pero sin unirse a él. Se pierde en ramos coledocianos y pancreáticos.

El nervio posterior del colédoco abandona también filetes que se anastomizan con los otros troncos del plexo posterior: luego, un ramo cístico y vesicular, el *nervio externo de la vesícula*, que sigue el borde derecho del cístico y de la vesícula, después de haber cambiado con el ramo interno del plexo anterior algunos filetes anastomóticos.

Los otros nervios del plexo posterior, en número de dos o tres troncos unidos por anastomosis, van por la cara posterior del conducto hepático y se dirigen hacia el lóbulo derecho, al que parecen destinados. Llegados al surco transverso, estos nervios penetran en el lóbulo derecho y el lóbulo cuadrado principalmente.

c) *Nervio gastrohepático* (fig. 643, 3). — El nervio gastrohepático se desprende del neumogástrico izquierdo a la altura del cardias, en el punto en que el nervio se extiende en una lámina plexiforme que hemos descrito al tratar del estómago. Desde su origen, este nervio recibe del neumogástrico derecho y del plexo que rodea la coronaria uno o dos filetes delgados y variables. Penetra entre las dos hojas del epiplón gastrohepático, situado en el límite de la *pars condensa* y la *pars flaccida* de este epiplón. En el espesor del pliegue seroso se dirige de izquierda a derecha y pasa por delante del lóbulo de Spiegel, por detrás del lóbulo izquierdo, y alcanza el borde izquierdo del pedículo hepático algo por debajo del surco transverso del hígado. Se divide en varios filetes: uno, constante, se

curva hacia abajo y va anastomizarse con el plexo hepático, anterior. Otros filetes se dirigen, con la rama izquierda de la arteria hepática, hacia el lóbulo izquierdo del hígado, donde se mezclan con los del plexo hepático anterior.

Este nervio parece, pues, tener doble origen, neumogástrico y solar. Así ocurre sin duda con todos los nervios del hígado, pero aquí es fácil comprobar la rea-

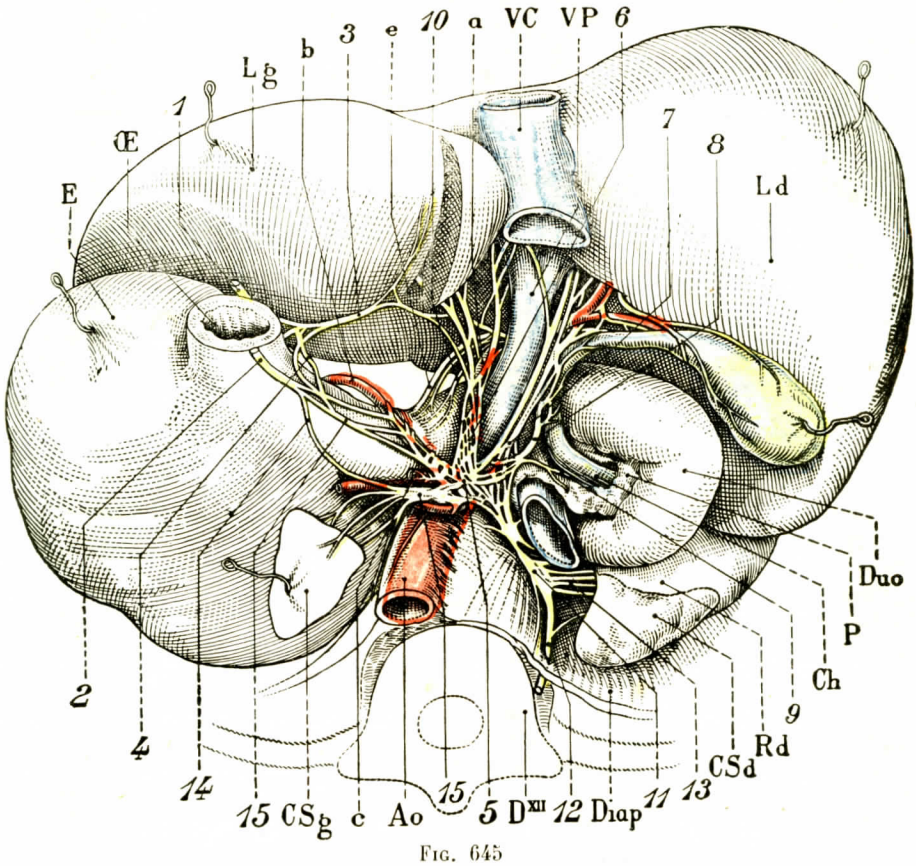


Fig. 645

Nervios del hígado. Vistos por la cara posterior (Latarjet, Bonnet y Bonnet y Bonniot).

Los órganos, desprendidos de sus conexiones posteriores, han sido despegados y parcialmente reclinados hacia delante, al mismo tiempo que el hígado, al que se ha hecho sufrir un movimiento bascular de 90° aproximadamente alrededor de un eje horizontal que pasa por el tronco celíaco.

DXII, cara superior de la XII vértebra dorsal. — Ao., aorta. — C. S. d., cápsula suprarrenal derecha. — R. d., riñón derecho. — C. S. g., cápsula suprarrenal izquierda. — E., estómago. — Du., duodeno. — V. C., vena cava inferior. — V. P., vena porta. — L. d., lóbulo derecho del hígado. — L. g., lóbulo izquierdo del hígado. — Ch., colédoco. — P., páncreas. — Œ., esófago.

*a*, arteria hepática. — *b*, arteria coronaria estomáquica. — *c*, arteria esplénica. — *e*, arteria pilórica.

1, neumogástrico anterior. — 2, neumogástrico posterior. — 3, nervio gastrohepático. — 4, anastomosis entre los dos neumogástricos. — 5, plexo celiaco. — 6, plexo hepático anterior. — 7, plexo hepático posterior. — 8, nervio posterior del colédoco. — 9, nervio pancreáticocoledociano. — 10, ramo pilórico. — 11, ganglio semilunar derecho. — 12, esplácnico mayor derecho. — 13, nervio de la cápsula suprarrenal derecha. — 14, anastomosis entre el neumogástrico derecho y el ganglio semilunar derecho. — 15, anastomosis entre el neumogástrico derecho y los nervios que rodean la arteria coronaria estomáquica. Los nervios que van a la curvatura menor del estómago no se han representado.

lidad de este doble origen. La presencia, en los nervios del hígado y de las vías biliares, de fibras nerviosas vagales y esplácnicas explica la imposibilidad de acción de las secciones quirúrgicas que recaen en estos nervios. La sección de cada uno de los contingentes que poseen una acción antagonista queda, al parecer, sin resultado sobre la motilidad de las vías biliares y de sus esfínteres en particular.

En resumen, hay que distinguir en los nervios del hígado dos plexos topográficamente diferentes: uno anterior y otro posterior. El conjunto de estos nervios envía a las vías biliares nervios que les son propios. Estos filetes nerviosos terminales y aparentes tienen como caracteres distintivos ser muy cortos (apenas algunos milímetros, algunas veces no exceden de 2 milímetros), ser laminosos desde su origen y esparcirse en forma de pincel nervioso, dispuesto en abanico, cuyos elementos extendidos se pierden al contacto del conducto biliar en la adventicia. Se concibe que les sea imposible alargarse en el caso de distensión. Se concibe también que no puedan librarse fácil-

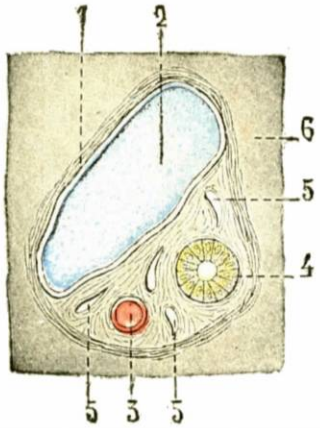


FIG. 646

Una prolongación tubulosa de la cubierta fibrosa del hígado (cápsula de Glisson) cortada transversalmente.

1, vaina fibrosa (cápsula de Glisson). — 2, rama de la vena porta.—3, una división de la arteria hepática. —4, un conducto biliar.—5, 5, 5, linfáticos.—6, tejido hepático.

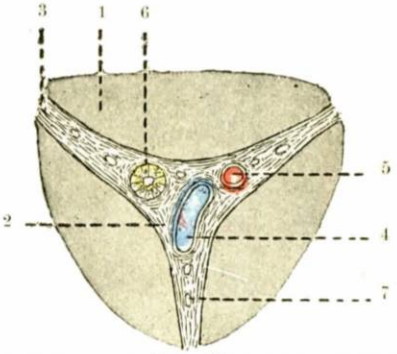


FIG. 647

Un espacio de Kiernan, visto en un corte transversal *(semiesquemática)*.

1, lobulillos hepáticos. — 2, espacio de Kiernan. — 3, fisura de Kiernan. — 4, rama de la vena porta. — 5, rama de la arteria hepática. — 6, conducto biliar intralobulillar. — 7, linfático.

mente de las lesiones inflamatorias peribiliares. Esta disposición permite, sin duda, comprender la intensidad de los síndromes dolorosos de las vías biliares.

La parte inferior de la vías biliares es menos rica que la parte superior. Esta, por el contrario, está particularmente surcada por una verdadera red nerviosa. Los nervios se hallan expuestos a ser lesionados en el curso de las intervenciones quirúrgicas (sección o ligadura), si no se comprimen los conductos o los otros órganos que se disecan.

En el interior del tejido hepático se han podido seguir los plexos nerviosos hasta el lobulillo hepático; se resuelven en él en fibrillas finas y varicosas. Existen terminaciones interepiteliales. Se han señalado también fibrillas nerviosas en las fibras musculares de los conductos biliares (KOROLKOFF, BERKLEY, 1893).

## § 5. — CONSTITUCIÓN ANATÓMICA DEL HÍGADO

Considerado desde el punto de vista de su constitución anatómica, el hígado ofrece al estudio: 1.°, *las membranas que lo envuelven, las envolturas del hígado;* 2.°, *un tejido propio, el tejido hepático;* 3.°, *un sistema de conductos por el que circula la bilis, los canalículos biliares.*

**1.° Envolturas del hígado.** — El hígado posee dos envolturas superpuestas: 1.°, una envoltura superficial, el *peritoneo;* 2.°, una envoltura fibrosa, la *cápsula de Glisson.* El peritoneo ya lo hemos estudiado (véase § 3).

La cápsula de Glisson envuelve totalmente al hígado. Es una membrana delgada, semitransparente, resistente. Su superficie exterior adhiere al peritoneo de un modo íntimo. Su superficie interior descansa en el tejido hepático, a cuyo seno envía finos tabiques conjuntivos. En el hilio, la cápsula se refleja sobre sí misma y sube al interior del hígado, formando vainas cilíndricas comunes a los diferentes conductos que penetran en la víscera. Estas vainas tienen el nombre de vainas glissonianas. La superficie exterior de estas vainas (fig. 646) está íntimamente unida a los lobulillos hepáticos; la superficie interior sólo está unida a los conductos por una capa de tejido celular laxo. Esto explica que cuando los conductos están vacíos puedan aplastarse, y así se comprueba la disminución del volumen del hígado.

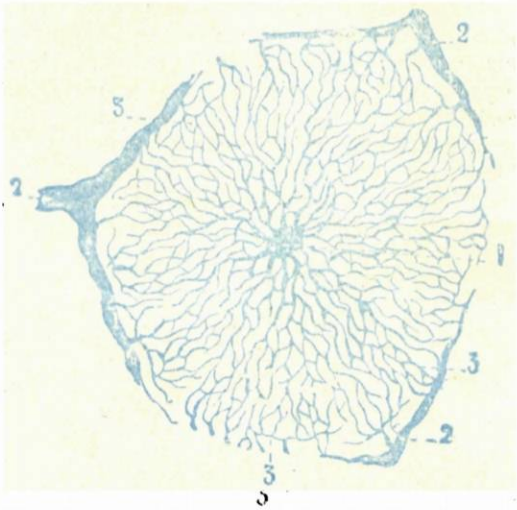


Fig. 648

Red venosa del lobulillo, vista en un corte transversal.

1, vena central o intralobulillar.—2, 2, 2, venas interlobulillares. 3, 3, 3, capilares radiados.

**2.° Tejido propio del hígado.** — Seremos muy breves en la descripción de la estructura del hígado. Remitimos para esto a los tratados de Histología. Daremos un simple resumen de esta estructura

Cuando se corta un hígado, se comprueba que tiene aspecto granujiento, debido a la eminencia de pequeños granos, los *lobulillos hepáticos* (fig. 651). El hígado está compuesto, pues, de lobulillos. Cada uno de éstos ofrece un contorno hexagonal, contorno constituído por

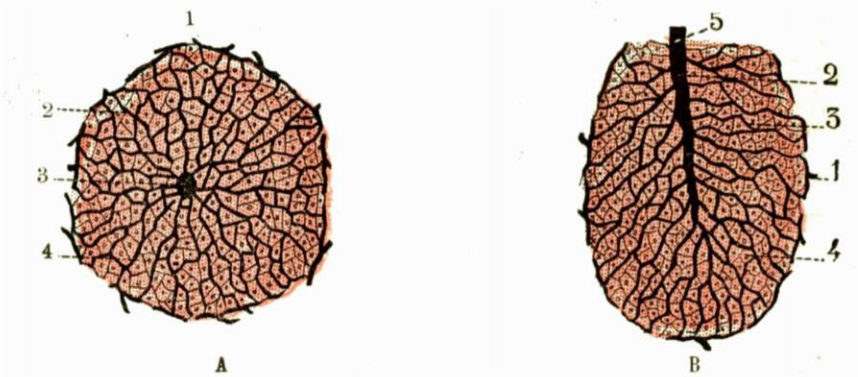


Fig. 649

Lobulillo hepático, previa inyección de los vasos: A. visto en corte transversal (perpendicularmente a su eje); B, visto en corte longitudinal (paralelamente a su eje).

1, lobulillo hepático. — 2, vena intralobulillar. — 3, capilares venosos, con sus anastomosis recíprocas. 4, cordones de células hepáticas formando las trabéculas de Remak. — 5, vena supralobular.

vasos (fig. 650). En este cuadro vascular las trabéculas de tejido hepático, las trabéculas de Remak, formadas por las células hepáticas, dibujan rayos que divergen

del centro del lobulillo a la periferia. Entre los lobulillos se encuentran espacios conjuntivos generalmente en forma de estrellas de tres radios, pues en general separan tres lobulillos. En cada uno de estos espacios se encuentra una rama de la vena porta, una rama arterial y un canalículo biliar (fig. 647).

Considerado no ya en sección, sino en el espacio, cada lobulillo tiene una formación alargada, constituída por las células biliares. Estas células forman vainas parenquimatosas en el centro de las cuales existe una luz. *Esta luz estrecha desemboca en los conductos biliares periféricos.* En el centro del lobulillo existe un espacio ocupado por una de las venas suprahepáticas. Como se ve, cada lobulillo recibe vasos aferentes (vena porta y arteria hepática). Varias venas interlobulillares concurren a formar alrededor de cada lobulillo una red perilobulillar, de la que parten ramos extremadamente

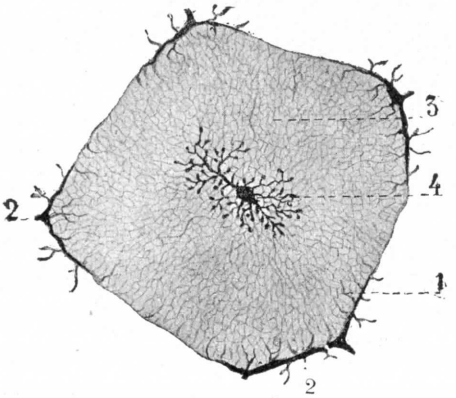


FIG. 650

Estrella de Hering (según RENAUT).

1, un lobulillo hepático de la superficie del hígado, visto por su base, que corresponde a la cápsula de Glisson (los vasos han sido inyectados). — 2, 2, ramas de la vena porta distribuyendo a derecha e izquierda los vasos eferentes de los lobulillos hepáticos. — 3, red capilar del lobulillo. — 4, estrella de Hering, en relación con la vena intralobulillar por pequeños botones hinchados en ampolla.

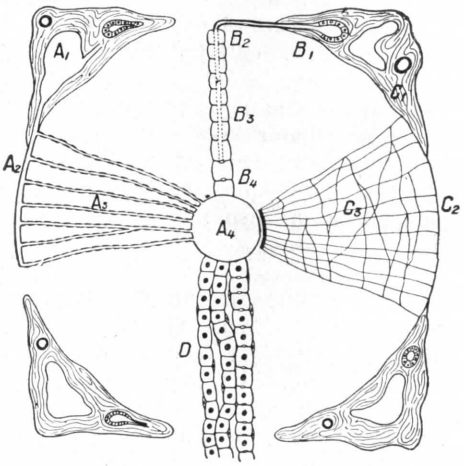


FIG. 651

Esquema que muestra, disociados, los sistemas que entran en la constitución del lobulillo hepático. En los cuatro ángulos, los espacios portobiliares (según NOEL).

A, sistema venoso: $A_1$, vena porta interlobulillar; $A_2$, venilla perilobulillar; $A_3$, capilares radiados; $A_4$, venilla suprahepática. — B, sistema biliar (glándula exocrina): $B_1$, canalículo intralobulillar; $B_2$, canalículo perilobulillar; $B_3$, canalículo intralobulillar; $B_4$, canalículo intercelular. — C, sistema conjuntivo (sostén); $C_1$, tejido conjuntivo interlobulillar; $C_2$, tejido conjuntivo perilobulillar; $C_3$, fibras en reja intralobulillares. — D, trabéculas hepáticas y capilares radiados (glándula endocrina).

cortos que penetran en el lobulillo y se resuelven en capilares intralobulillares (fig. 648 y 649). Las divisiones de la arteria hepática se conducen de modo igual.

El vaso eferente del lobulillo se origina en la proximidad de la base de éste por la confluencia en un mismo punto (fig. 650, 4) de algunos capilares dispuestos en radios y que forman en su conjunto una especie de estrella *(estrella de Hering)*. Esta vena sale del lobulillo por el vértice para convertirse en vena supralobulillar.

En total, la circulación sanguínea intralobulillar está representada por un sistema de capilares venosos que, partiendo de la periferia del lobulillo, atraviesan éste a la manera de radios *(capilares radiados)* y vienen a terminar en la vena intralobulillar. En el curso de su trayecto, estos capilares se anastomizan con los capilares próximos, por una parte, con los que caminan en un mismo plano horizontal, por otra parte, y con los de los planos supra y subyacente. De ello resulta la formación de una vasta red que ocupa todo el espesor del lobulillo y cuya disposición se ve igualmente bien en los cortes transversales y en los cortes longitudinales (figs. 648 y 649).

Esta descripción es esquemática. En las especies superiores, por lo tanto en el hombre, los lobulillos hepáticos están fusionados y es muy difícil ver sus límites.

No describiremos las células hepáticas ni el estroma conjuntivo (véanse los TRATADOS DE HISTOLOGÍA). La fig. 651, tomada de NOEL, muestra los sistemas que entran en la constitución del lobulillo hepático. Se ve la arquitectura del lobulillo, orientado por una parte hacia las vías biliares (sistema biliar) y por otra parte hacia las vías venosas (sistema porta). Finalmente, el tejido de sostén (C) y la glándula endocrina. Los estudios histofisiológicos no han ilustrado todavía todos los problemas complejos que se refieren a las múltiples funciones del hígado Sabemos hoy que las células hepáticas no están en todas partes en el mismo estado de funcionamiento. NOEL ha demostrado que la parte periférica del lobulillo está en secreción activa, mientras que la parte central constituye una *zona de reserva* que no entra en funciones sino en ciertas condiciones.

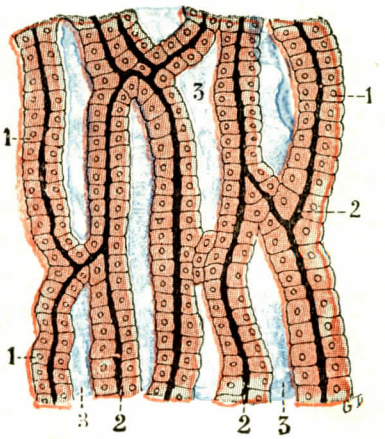


FIG. 652

Esquema que demuestra, en un corte transversal del lobulillo hepático, las relaciones respectivas de los conductos biliares y los capilares radiados.

1, 1, trabéculas de Remak. — 2, 2, 2, conductillos biliares, situados constantemente entre dos hileras de células hepáticas, en el mismo eje de las trabéculas de Remak. — 3, 3, capilares radiados, situados entre las trabéculas de Remak y constantemente separados de los conductillos biliares.

La circulación biliar, que se origina en los canalículos biliares situados en las trabéculas hepáticas (fig. 652), prosigue su ruta en una serie de conductos, los conductos perilobulillares, que forman una red perilobulillar; luego en los conductos interlobulillares y, finalmente, en los gruesos conductos biliares. Estos últimos poseen una túnica músculofibrosa que completa la pared conjuntiva de la mucosa. Estudiaremos los grandes vasos biliares extrahepáticos y la vesícula a propósito de las vías biliares.

FIG. 653

Vasa aberrantia del hígado (según SAPPEY).

1, 2, dos vasa aberrantia, de calibre muy irregular, cuyas glándulas están hipertrofiadas en su mayoría. — 3, otro conducto, cuyas paredes están coronadas de glándulas más aparentes y de ramificaciones biliares anastomizadas entre sí. — 4, pequeño conducto análogo a los dos primeros.

*Vasa aberrantia.* — Se observa a veces en ciertos puntos de la superficie exterior del hígado un sistema de canalículos, de color amarillento, diversamente ramificados y más o menos anastomizados: *vasa aberrantia.* Estos canalículos se observan con preferencia en el borde del hígado, en contacto con el ligamento triangular izquierdo sobre todo, en la inserción del ligamento suspensorio, en la proximidad de la vesícula biliar, en la lengüeta fibrosa que pasa en forma de puente por encima del surco de la vena umbilical. Son más frecuentes en el anciano que en el adulto; no existen en el feto ni en el niño. Se les puede considerar como

verdaderos conductos biliares que se han hecho superficiales a consecuencia de la atrofia de los lobulillos hepáticos, en el espesor de los cuales estaban primitivamente sumergidos (fig. 653).

## ARTICULO III

## APARATO EXCRETORIO DE LA BILIS. VIAS BILIARES

La bilis, para dirigirse desde el hígado al intestino, circula primero por el interior de los conductos intrahepáticos, los *conductos biliares*, que se dirigen hacia

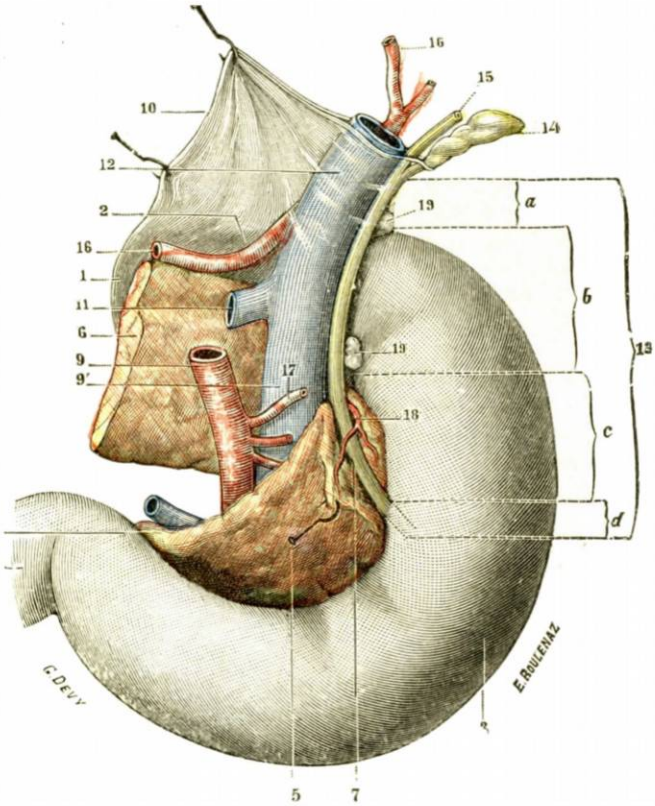


FIG. 654

Conducto colédoco en su lugar; vista posterior.

Se ha erinado hacia dentro una lengüeta pancreática para poner al descubierto la porción subduodenal del colédoco.

1, estómago (porción pilórica). — 2, píloro. — 3, duodeno, con sus cuatro porciones. — 4, yeyunoíleon. — 5, cabeza del páncreas, con: 6, su cuerpo; 7, canal por el que pasa el colédoco; 8, processus uncinatus; 9, 9', arteria y vena mesentéricas superiores. — 10, epiplón gastrohepático. — 11, tronco común de la esplénica y de la mesentérica inferior. — 12, vena porta. — 13, conducto colédoco, con: *a*, su segmento supraduodenal; *b*, su segmento retroduodenal; *c*, su segmento pancreático; *d*, su segmento intraparietal. — 14, cuello de la vesícula biliar y conducto cístico. — 15, conducto hepático. — 16, 16, arteria hepatica. — 17, arteria pancreáticoduodenal inferior. — 18, rama arterial procedente de la gastroepiploica derecha. — 19, 19, ganglios linfáticos.

el hilio reuniéndose unos con otros y formando así conductos cada vez más voluminosos.

A nivel del hilio, los conductos biliares, reducidos a dos o tres solamente, desembocan en un conducto excretorio único, que va a abrirse en la segunda porción del duodeno (fig. 654). Un poco por debajo de su origen, este conducto excretorio origina en su cara lateral derecha un conducto recurrente, el *conducto cístico*, que pronto se dilata en forma de voluminoso receptáculo, la *vesícula biliar*, destinada a recibir y almacenar la bilis en el intervalo de la digestión. El conducto

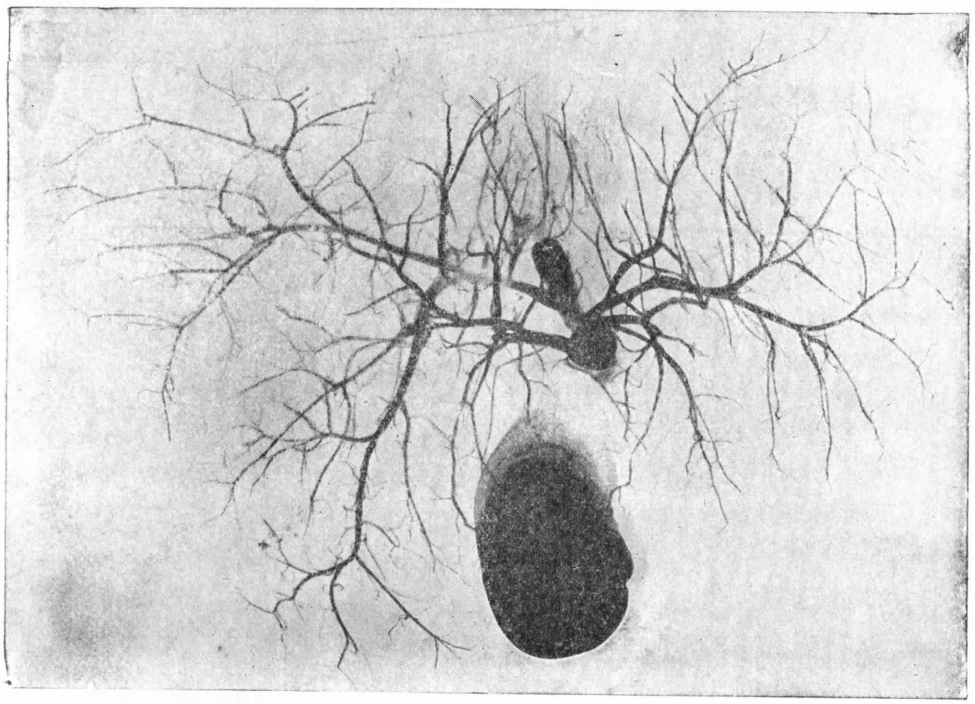

FIG. 655
Radiografía de las vías biliares intrahepáticas.

cístico, al desembocar en el conducto excretorio común, lo divide en dos porciones: una porción superior, situada por encima del conducto cístico y denominada *conducto hepático*, y una porción inferior, situada por debajo, a la que se da el nombre de *conducto colédoco*.

El aparato excretorio de la bilis comprende, pues, en el hombre: 1.°, los *conductos biliares intrahepáticos;* 2.°, el *conducto hepático;* 3.°, la *vesícula biliar;* 4.°, el *conducto cístico*, y 5.°, el *conducto colédoco*.

Después de haber estudiado separadamente cada uno de estos elementos, consideraremos su agrupamiento en una vista de conjunto. Las vías biliares así reunidas y las relaciones que contraen con los vasos y nervios que las acompañan constituyen un pedículo, el *pedículo hepático*.

## A. — CONDUCTOS BILIARES INTRAHEPÁTICOS

Los conductos biliares, situados en el espesor del hígado, nacen en el límite del lobulillo y pasan a los espacios interlobulillares, aumentando de calibre por

confluencia de los vasos de la misma región. Como se puede ver por las radiografías adjuntas (figs. 655 y 656), las vías biliares intrahepáticas que constituyen conductos de un calibre ya elevado, siguen un trayecto paralelo al de las ramas de la arteria hepática y de la vena porta. Finalmente, la corriente biliar intrahepática es drenada por estos grandes conductos, cuya confluencia forma, en el

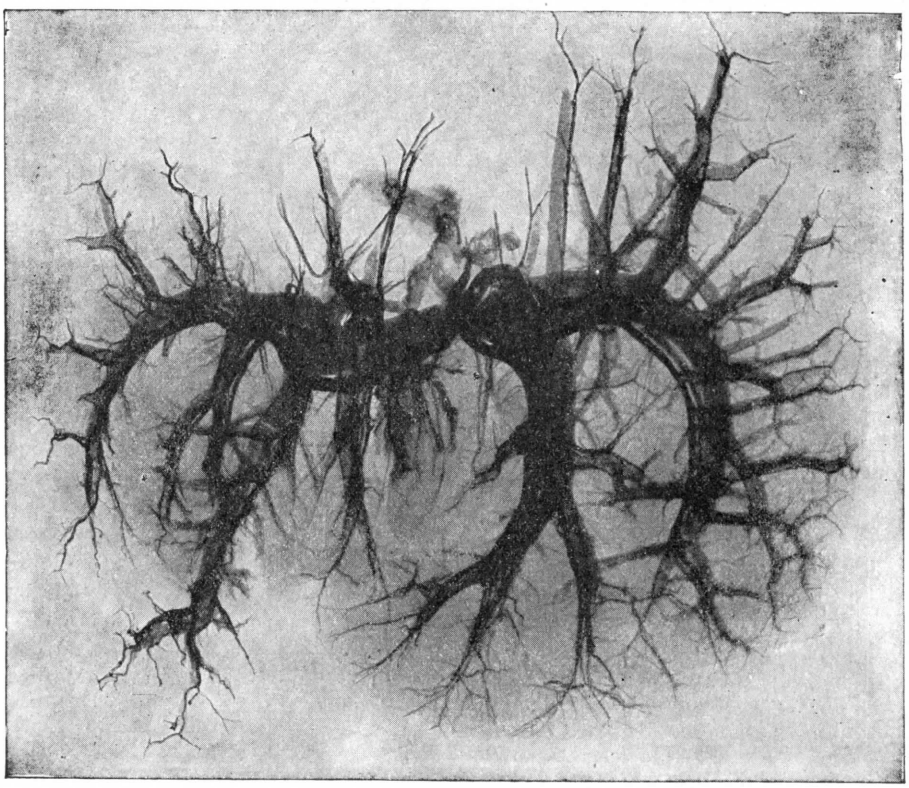

Fig. 656

Radiografía simultánea de las vías biliares, de las ramas arteriales y portales intrahepáticas, inyectadas en un mismo hígado. Las venas son más voluminosas: las vías biliares, claras; las ramas arteriales, obscuras y de calibre casi semejante al de las vías biliares.

hilio, los dos conductos biliares derecho e izquierdo. La reunión de estos dos conductos constituye el conducto hepático. Existen variaciones de las ramas de origen, variaciones bastante numerosas. Las figuras 657, 658 y 659 muestran las más frecuentes.

### B. — Conducto hepático

El conducto hepático y el colédoco que lo continúa constituyen la vía biliar principal. Su oclusión temporal determina trastornos graves; la oclusión definitiva ocasiona la muerte. La vesícula biliar y el conducto cístico, divertículos de esta vía principal, constituyen la vía biliar accesoria.

**1.° Ramas de origen.** — El conducto hepático nace en la parte derecha del surco transverso. El conducto biliar derecho emerge del hígado delante de la rama

derecha de la vena porta. El conducto biliar izquierdo, en el hilio, corresponde a la división de la vena porta. Se halla detrás de la rama izquierda de la arteria hepática.

La reunión de estos dos conductos biliares terminales constituye el conducto hepático. Estas dos ramas de origen o raíces del conducto hepático ocupan el plano anterior del hilio del hígado. Se unen en ángulo obtuso. El área de este ángulo interhepático corresponde a la cara anterior de la rama derecha de la

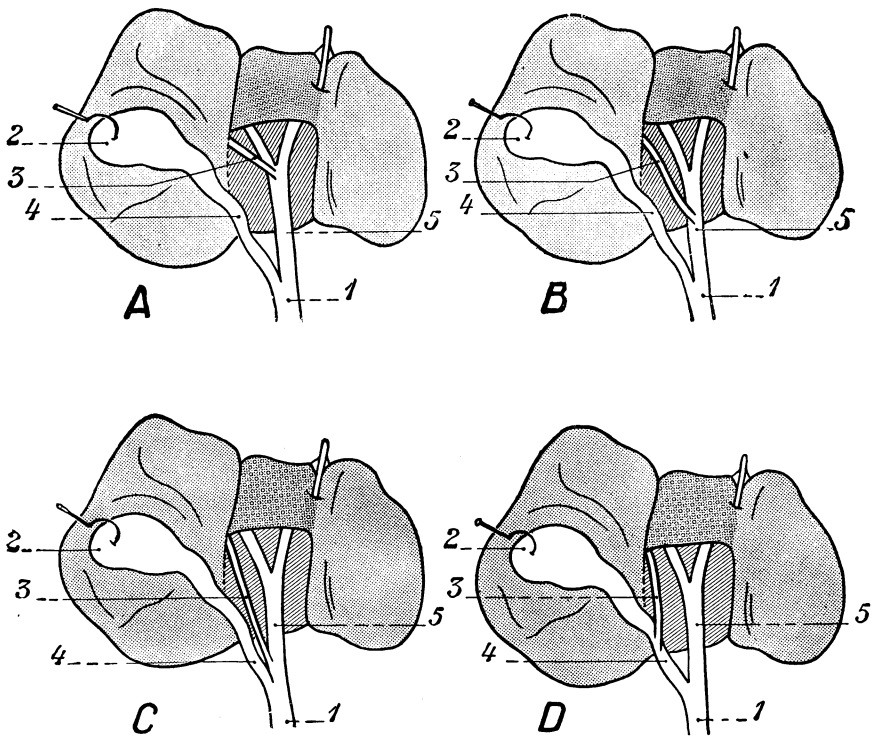


Fig. 657

Rama de origen accesoria derecha del conducto hepático (según Descomps).

1, colédoco. — 2, vesícula biliar. — 3, rama accesoria derecha. — 4, conducto cístico. — 5, conducto hepático.

A, la rama accesoria derecha desemboca en el confluente biliar superior (4 por 100). — B, desemboca en el conducto hepático ya formado (4 por 100). — C, desemboca en la unión del conducto cístico y las vías biliares principales (2 por 100). — D, desemboca en el conducto cístico (2 por 100).

vena porta. El volumen de las ramas de origen es casi semejante. Cada una de ellas no corresponde a los lóbulos del hígado. La distribución biliar, como la distribución venosa, no tiene un territorio lobular perfectamente definido. La longitud es diferente en cada uno de los conductos. La raíz izquierda, aumentada con gran número de ramas menores, como la rama izquierda de la vena porta, es más larga que la derecha.

Cuando se disecan cuidadosamente las raíces del conducto hepático, se percibe que ramas de pequeño calibre desembocan perpendicularmente a su dirección, ramas que proceden del parénquima hepático que limita el surco transverso, en particular el surco de la vena umbilical, de los lóbulos cuadrado y de Spiegel. Estos conductos accesorios están anastomizados entre sí. Hay, pues, co-

municaciones superficiales y de pequeño calibre entre las dos raíces del conducto hepático.

Las radiografías de los conductos biliares (figuras 655 y 656) intrahepáticos y extrahepáticos no revelan ninguna rama anastomótica importante. Los territorios biliares son independientes unos de otros.

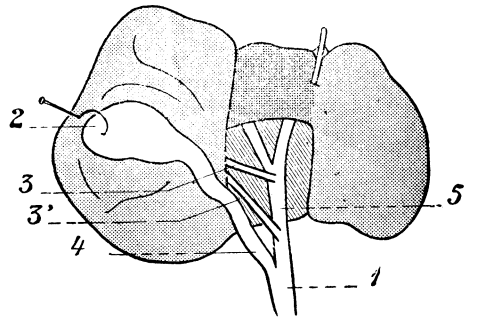


FIG. 658

Ramas de origen accesorias derechas del conducto hepático (según DESCOMPS).

1, colédoco. — 2, vesícula biliar. — 3, 3', ramas accesorias derechas superior e inferior. — 4, conducto cístico.— 5, conducto hepático (4 por 100).

**2.° Dimensiones.** — El conducto hepático se extiende de su origen a la embocadura del conducto cístico. Su diámetro mide de 4 a 5 milímetros. Su longitud es, por término medio, de 3 centímetros, pero varía mucho según los individuos. Estas variaciones dependen de una de las dos condiciones siguientes: la reunión más o menos precoz de los conductos radiculares del conducto hepático; el origen más o menos elevado del conducto cístico. Se concibe fácilmente: 1.°, que el conducto en cuestión será tanto más largo cuanto más arriba se reúnan sus conductos radiculares o, lo que es lo mismo, cuanto más abajo nazca el conducto cístico; 2.°, que será, por el contrario, tanto más corto cuanto más tardía sea la reunión de sus raíces o más elevado el origen del conducto cístico. Como cifras extremas hemos observado 42 milímetros y 3 milímetros. Esta última cifra, que se refiere a un caso de cortedad extraordinaria del conducto hepático, puede incluso

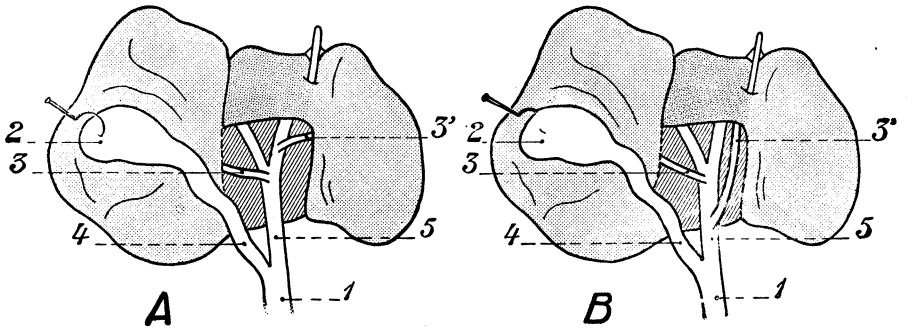


FIG. 659

Ramas de origen accesorias derecha e izquierda del conducto hepático (según DESCOMPS).

1, colédoco.—2, vesícula.—3, 3', ramas accesorias derecha e izquierda.—4, conducto cístico.—5, conducto hepático.

descender más abajo: se reduce a cero cuando los conductos biliares no convergen sino hasta el origen del conducto cístico, en cuyo caso el conducto hepático no existe en realidad.

**3.° Relaciones.** — En toda la extensión de su trayecto, el conducto hepático está situado en el espesor del epiplón gastrohepático. En su origen, cruza perpendicularmente, por su parte anterior, la rama derecha de la arteria hepática y la

rama derecha de la vena porta. Luego, al salir del hilio, va a situarse en la parte ánteroexterna del tronco de la vena porta, situación que conserva hasta su terminación (fig. 660, 7). Siguiendo su trayecto, contrae relaciones más o menos íntimas con los ganglios y los troncos linfáticos del hilio, y también con las ramas nerviosas que se dirigen al hígado (véase pág. 656).

El conducto cístico se pega al lado derecho del conducto hepático en una longitud de 15 a 20 milímetros. La reunión es íntima, de suerte que sin previa disec-

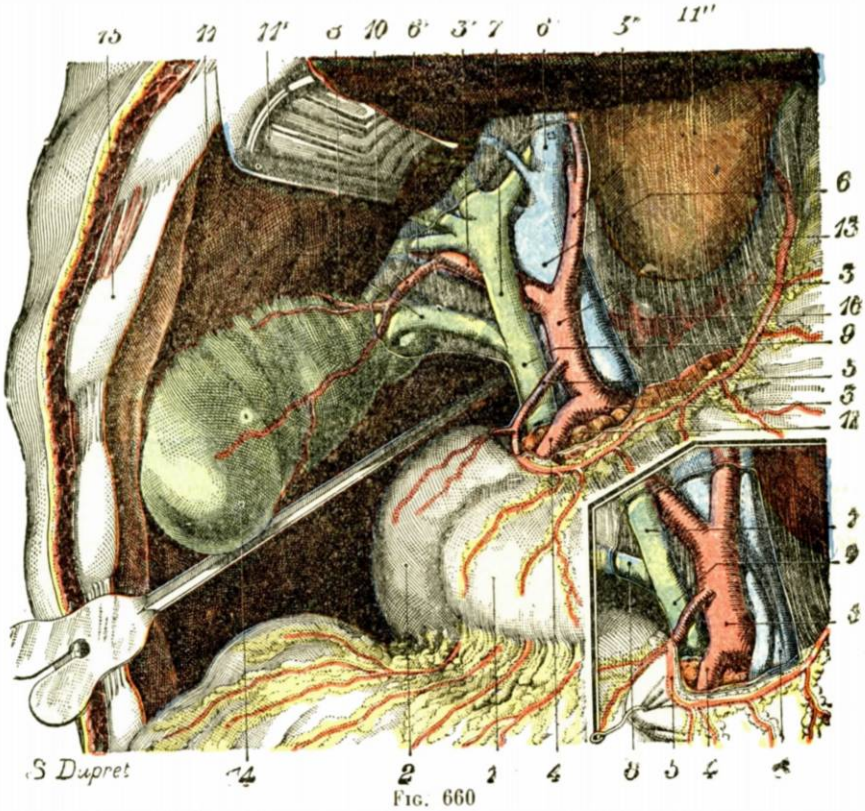


FIG. 660

El pedículo hepático (T.-J.).

El conducto píloroduodenal ha sido fuertemente descendido.

La figura pequeña encuadrada abajo y a la derecha de la figura mayor representa las relaciones anormales que el tronco de la arteria hepática afecta con la vena porta, cuando se desprende de la arteria mesentérica; pasa *detrás* de la vena porta y no delante como en estado normal. Tanto en la figura menor como en la mayor se ha quitado la hoja anterior del epiplón menor a nivel del pedículo hepático.

1, estómago. — 2, duodeno. — 3, arteria hepática, con: 3', su rama derecha, y 3'', su rama izquierda. — 4, arteria gastroduodenal. — 5, pilórica. — 6, vena porta, con; 6', su rama derecha que excede por abajo a la arteria hepática derecha, y 6'', su rama izquierda. — 7, conducto hepático. — 8, conducto cístico. — 9, conducto colédoco. — 10, arteria cística. — 11, cara inferior del hígado levantada por (11') un separador; 11'', lóbulo de Spiegel visible a través del epiplón menor. — 12, páncreas. — 13, epiplón menor. — 14, vesícula biliar. — 15, reborde costal. — 16, ganglio.

Una sonda acanalada está introducida en el hiato de Winslow.

ción la embocadura del conducto cístico parece más elevada de lo que es realmente. Esta apariencia es la que ha engañado a los anatomistas cuando han medido la altura del conducto hepático o del colédoco. Si no se diseca el conducto cístico hasta su embocadura, el conducto hepático es más corto y el conducto colédoco parece más largo. Recordemos que el extremo externo del conducto hepático constituye, con el conducto y la arteria císticos, el *triángulo de Calot*.

El conducto hepático ocupa una situación elevada y profunda: elevada, porque está muy cerca del hilio hepático del que se desprende progresivamente; profunda, pues está protegido por delante por todo el grosor del lóbulo cuadrado. Detrás de éste, la primera porción del duodeno sube más o menos por delante del pedículo hepático para alcanzar a veces el mismo hilio. Esta disposición facilita las anastomosis hepáticoduodenales (hepáticoduodenostomías). Puede dificultar el acceso del conducto, pero, en general, es fácil hacer descender lo suficiente el duodeno para descubrir la totalidad del conducto biliar.

**4.° Estructura.** — Considerado desde el punto de vista de su estructura, el conducto hepático se compone de dos túnicas: una *externa* y otra *interna*.

α) La *túnica externa*, de naturaleza conjuntiva, está formada por fascículos de tejido conjuntivo diversamente entrecruzados y unidos entre sí por numerosas fibras elásticas. A estos elementos conjuntivos se añaden, en el hombre y en los animales, cierto número de fibras musculares lisas, de dirección longitudinal y más o menos plexiformes; volveremos a encontrarlas en el colédoco.

β) La *túnica interna*, a pesar de su delgadez, es una verdadera mucosa, con una dermis y un epitelio. Este epitelio está representado por una simple capa de células cúbicas, cuyo protoplasma, como en los conductos biliares intrahepáticos, es finamente granuloso. Estas células terminan, del lado de la luz del conducto, por una pequeña meseta. La mucosa del conducto hepático muestra multitud de divertículos laterales *(criptas mucosas)*.

**5.° Vasos y nervios.** — La irrigación sanguínea y la inervación del conducto hepático son las mismas que en el conducto colédoco. Las *arterias* proceden de la arteria hepática. Las *venas* van a parar a la vena porta. Los *linfáticos* desembocan en los ganglios del hilio. Los *nervios*, por último, proceden de nervios del hígado.

## C. — Vesícula biliar

La vesícula biliar, denominada también *vesícula de la hiel* o *colecisto*, es un receptáculo membranoso anexo al conducto excretorio de la bilis. Existe en las cinco clases de los vertebrados: es casi constante en las especies que se nutren de materias animales, pero falta a menudo en las que viven de vegetales.

**1.° Generalidades.** — Estudiaremos bajo este título: 1.°, la *situación* de la vesícula biliar; 2.°, su *forma* y su *dirección;* 3.°, sus *dimensiones*.

a) *Situación.* — La vesícula biliar (fig. 660, 14) está situada en la cara inferior del hígado, inmediatamente por fuera del lóbulo cuadrado, en una depresión ancha, pero poco profunda, que se designa con el nombre muy significativo de *fosilla cística*. A su nivel, el peritoneo que reviste la cara inferior del hígado se separa en parte y, aplicándose sobre la cara libre de la vesícula, la fija sólidamente a la fosilla subyacente: es inútil intentar separarla en tanto que el peritoneo esté intacto.

Hoy es posible precisar la situación de la vesícula biliar en el vivo, gracias a la radiografía. Algunos productos yodados tienen la propiedad de ser eliminados por vía biliar, y absorbidos por vía digestiva, hacen opaca la vesícula. Estas colecistografías (fig. 661) muestran bien la situación interna y muy baja de la vesícula que se proyecta frente al lado derecho de $L_2$, $L_3$ y $L_4$. El producto opaco permite además obtener preciosas informaciones sobre el estado de las paredes

vesiculares, sobre la presencia de cálculos, el funcionamiento muscular del órgano que se vacia mejor o peor después de la ingestión de substancias grasas (vesículas atónicas, llamadas de «estasis» o vesículas hipertónicas que se evacuan muy rápidamente). La colecistografía es así uno de los elementos esenciales del examen de un enfermo con síntomas de la serie vesicular.

b) *Forma y dirección.* — La forma de la vesícula biliar es las más de las veces la de una pera, cuyo extremo grueso está dirigido hacia delante y abajo, del lado del borde anterior del hígado por consiguiente. Es más raro que revista una forma cilíndrica, ovoidal o semiesférica. Su eje mayor se dirige oblicuamente de *abajo arriba*, de delante atrás y un poco de izquierda a derecha, de tal suerte que su extremidad inferior está algo más cercana al plano medio que su extremidad opuesta.

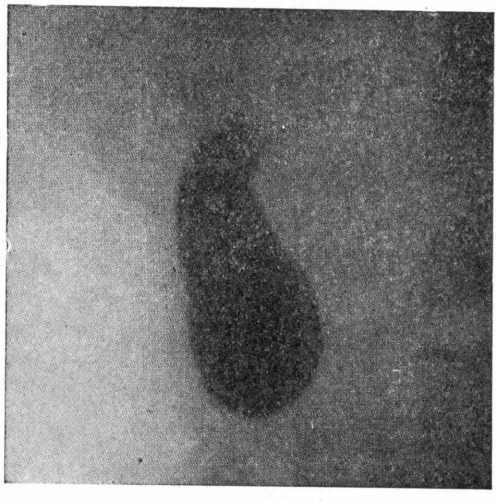

FIG. 661

Colecistografía después de la ingestión de tetrayodo (debida a la gentileza de los doctores BOIJEAU y NAUDIN).

c) *Dimensiones.* — La longitud de la vesícula biliar es de 8 a 10 centímetros: su anchura, de 35 a 40 milímetros. Su volumen varía naturalmente, como el volumen de todo receptáculo membranoso, con el de su contenido. En estado de distensión mediana la vesícula biliar contiene de 50 a 60 centímetros cúbicos de bilis; pero sus paredes son muy extensibles y pueden introducirse en su cavidad, sin producir rotura alguna, 150, 200 y 250 centímetros cúbicos de agua y más todavía. La rotura, que sobreviene finalmente por efecto de esas inyecciones forzadas, se produce siempre (cuando menos así resulta de nuestros experimentos) en el mismo punto, verdadero *punto débil* de la vesícula: en la porción de su cara derecha que está junto al cuello, algo por encima del bacinete, por consiguiente.

**2.° División y relaciones.** — Se distinguen en la vesícula biliar tres porciones (figs. 663 y 664): 1.ª, una porción inferior o *fondo;* 2.ª, una porción media o *cuerpo;* 3.ª, una porción superior o *cuello*, que se continúa con el conducto cístico.

*A.* PORCIÓN INFERIOR O FONDO. — El fondo, dirigido hacia delante y abajo, corresponde al borde anterior del hígado, que presenta a su nivel una escotadura más o menos pronunciada, la *escotadura cística.* Esta escotadura falta en el niño pequeño. Aumenta con la edad. En la mayoría de casos (cuatro veces entre cinco), al menos en el adulto, la vesícula biliar sobresale del borde anterior del hígado unos 10 a 15 milímetros.

Redondeado y romo, el fondo de la vesícula flota libremente por encima de la masa intestinal. Es la única parte de la vesícula que se halla regular y completamente rodeada de peritoneo. Va a ponerse en relación inmediata con la pared anterior del abdomen.

Las más de las veces (37 veces entre 40 casos, según CALOT), el punto de contacto entre la pared abdominal y la vesícula está situado a nivel del extremo ante-

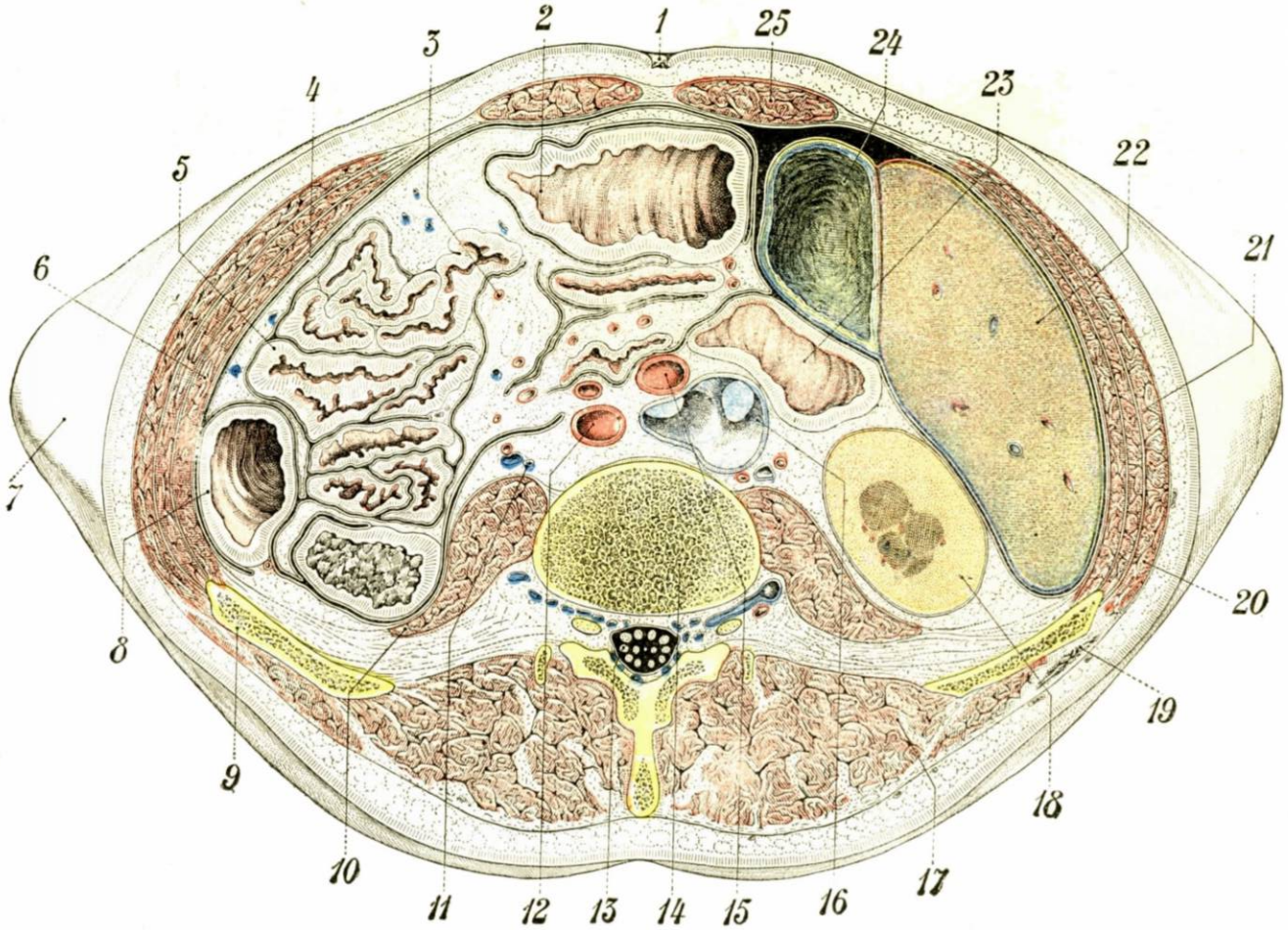


Fig. 662

Corte horizontal que pasa por la cuarta vértebra lumbar, cadáver congelado. Cara superior del corte.

1, ombligo. — 2, colon transverso. — 3, vasos del mesenterio. — 4, peritoneo. — 5, asas delgadas.—6, músculo transverso.—7, relieve de la cresta ilíaca.—8, colon descendente. — 9, cresta ilíaca. — 10, psoas. — 11, uréter izquierdo. — 12, arteria ilíaca primitiva izquierda. — 13, nervios de la cola de caballo. — 14, cuarta vértebra lumbar. — 15, arteria ilíaca primitiva derecha. — 16, vena cava inferior encima de la bifurcación. — 17, músculos de la masa común.—18, riñón derecho.—19, músculos glúteos. — 20, oblicuo mayor. — 21, oblicuo menor. — 22, parte inferior del hígado. — 23, parte inferior del duodeno. — 24, fondo de la vesícula biliar. — 25, recto mayor del abdomen. (El hígado desciende mucho en este sujeto.)

rior del décimo cartílago costal derecho. Estas relaciones han sido confirmadas por SICARD y RAYNAL. Prácticamente, en la intersección de la costilla con el borde externo del músculo recto mayor es donde hay que buscar la vesícula. Conviene añadir que este punto de referencia debe llevarse algo hacia dentro, en los casos de hipertrofia del hígado, y algo hacia fuera en los casos de atrofia de este órgano. En el vivo y cuando la vesícula está vacía, el fondo no alcanza el borde anterior del hígado. Cuando está llena, el fondo rebasa ligeramente este borde. La palpación nunca percibe a través de la pared abdominal el fondo de la vesícula. Cuando éste es percibido, se puede afirmar que la vesícula está anormalmente distendida.

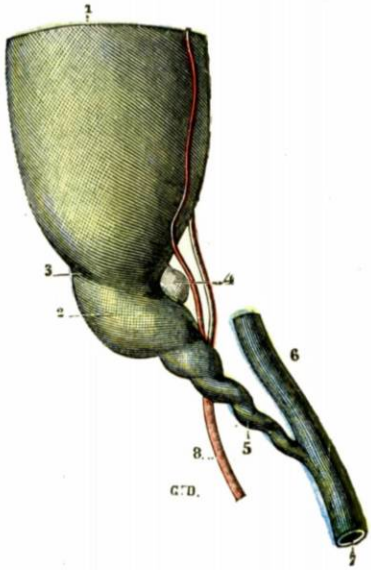


FIG. 663

Vías biliares extrahepáticas.

1, porción de la vesícula biliar, vista por su cara libre.—2, bacinete.—3, surco que separa el bacinete de la vesícula.—4, pequeño ganglio linfático situado en la concavidad del bacinete. — 5, conducto cístico. — 6, conducto hepático. — 7, colédoco. — 8, arteria cística.

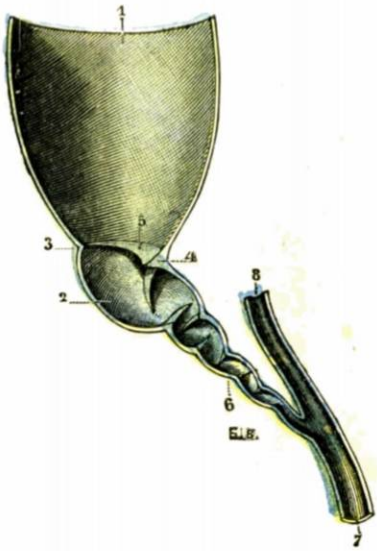


FIG. 664

Las mismas, después de la ablación de su mitad anterior.

1, cavidad de la vesícula biliar.—2, cavidad del bacinete.—3, surco que separa el bacinete de la vesícula. — 4, promontorio. — 5, válvula superior del bacinete. —6, conducto cístico.—7, conducto colédoco.—8, conducto hepático.

*B*. PORCIÓN MEDIA O CUERPO. — El cuerpo de la vesícula biliar presenta dos caras, una *superior* y la otra *inferior*.

a) *Cara superior*. — La cara superior está en relación con la fosilla cística, a la cual está unida por una capa de tejido conjuntivo laxo y por vasos que van del hígado a la vesícula o, viceversa, de la vesícula hacia el hígado. Está, pues, desprovista de peritoneo. En cuanto a los vasos, están principalmente constituídos por las *venas císticas profundas*, que van directamente de la vesícula al hígado; constituyen un grupo importante de venas portas accesorias. Las conexiones del cuerpo de la vesícula con el hígado pueden modificarse cuando el peritoneo tiende a interponerse entre los dos órganos, lo que motiva la constitución de un *mesocolecisto* (véase más adelante). Cuando existe este meso, las venas portas accesorias están contenidas en su interior.

b) *Cara inferior*. — La cara inferior, libre, sumamente convexa, toda ella lisa y uniforme, está cubierta por el peritoneo en toda su extensión. Corresponde

casi siempre a la parte superior de la segunda porción del duodeno o al colon transverso. Pero esta relación dista mucho de ser constante y varía naturalmente cuando la vesícula se desvía hacia dentro o hacia fuera. En el primer caso, la vesícula va a ponerse en contacto con la primera porción del duodeno o hasta con la porción pilórica del estómago; en el segundo corresponde al colon ascendente o a la cara anterior del riñón derecho (fig. 667). La primera disposición es la más frecuente.

Por lo demás, las relaciones citadas entre la vesícula biliar y el intestino cambian en el mismo individuo, por no ser ninguno de estos órganos completamente inmóvil. En ciertos casos, sin embargo, se desarrollan adherencias entre la vesícula de la hiel y los diferentes órganos sobre que descansa, adherencias que dan por




Fig. 665

Corte transversal de la vesícula biliar después de una inyección de sebo *(semiesquemática)*.

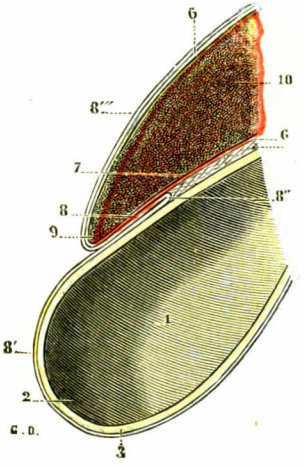


Fig. 666

Corte vertical y anteroposterior de la vesícula biliar después de una inyección de sebo *(semiesquemática)*.

1, cavidad de la vesícula. — 2, su fondo. — 3, corte de su pared. — 4 y 4', rama izquierda y rama derecha de la arteria cística. — 5, tejido celular retrocístico. — 6, cápsula fibrosa del hígado. — 7, cara inferior del hígado. — 8, peritoneo hepático. — 8', peritoneo cístico. — 8'', ángulo hepatocístico (punto de reflexión del peritoneo). — 9, borde anterior del hígado. — 10, tejido hepático.

resultado fijar sus relaciones recíprocas. Esto nos explica la abertura posible del receptáculo biliar en el duodeno y colon transverso (fístulas colecistoduodenales o colecistocólicas, estas últimas muy raras).

Añadiremos, en lo que concierne a las relaciones de la vesícula biliar, que a veces está unida (una vez de cada seis) con la porción derecha del colon transverso por un pliegue peritoneal, el *ligamento císticocólico* (véase fig. 667). Cuando existe, este ligamento nace, por arriba, de la cara inferior de la vesícula biliar, desde la región del cuello hasta la proximidad del fondo. De allí se dirige hacia abajo, para ir a fijarse a la vez en la cara anterior del duodeno y en el codo derecho del colon. Este ligamento císticocólico es la prolongación del borde derecho del epiplón menor; su presencia puede dificultar la exploración y la busca del pedículo hepático.

*C.* Porción superior o cuello. — El cuello es, como indica su nombre, la parte más angosta de la vesícula biliar.

a) *Conformación exterior.* — Lo que le caracteriza ante todo (fig. 663), es su forma esencialmente tortuosa, que, contrasta claramente con la dirección rectilínea del resto de la vesícula La vesícula, en efecto, es más larga que la distancia que separa el borde anterior del hígado del surco transverso; por esto el extremo profundo y puntiagudo en el cuello de la vejiga está obligado a curvarse como una cornamusa de highlander, antes de continuarse con el conducto cístico. El

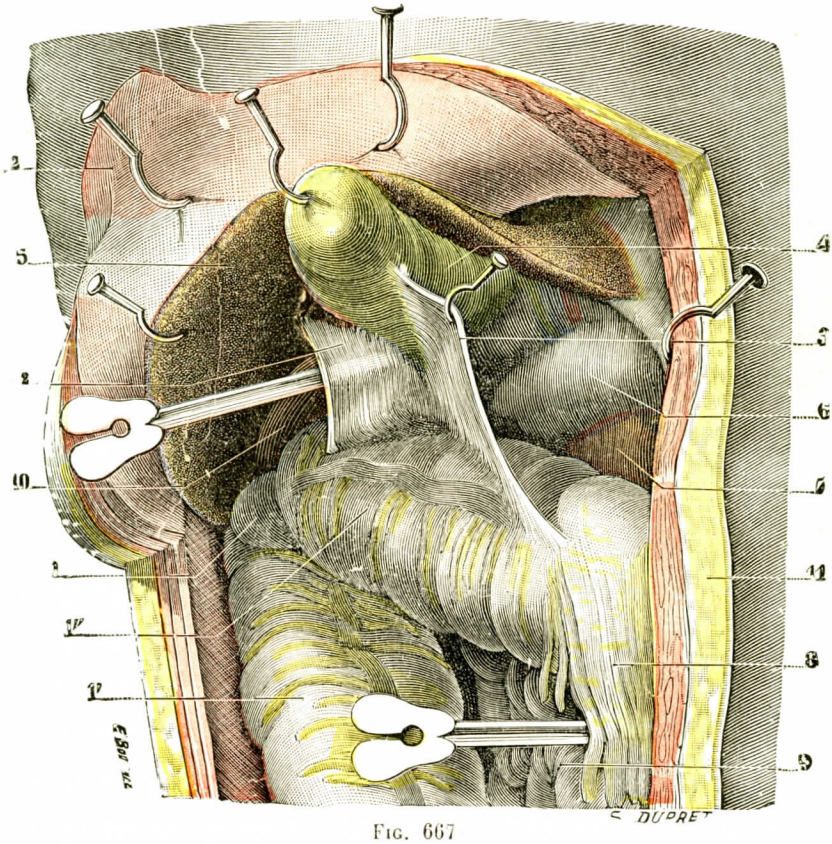


Fig. 667

El ángulo derecho del colon (T.-J.).

1, ángulo derecho del colon, con: 1', porción terminal del colon ascendente, y 1'', porción inicial del colon transverso. — 2, ligamento hepatocólico. — 3, ligamento císticocólico. — 4, vesícula biliar. — 5, hígado enérgicamente erinado hacia arriba y afuera. — 6, duodeno. — 7, páncreas. — 8, epiplón mayor. — 9, asas del intestino delgado. — 10, riñón derecho (la sonda acanalada introducida entre el riñón y el ligamento hepatocólico penetra en el hiato de Winslow).—11, corte de la pared abdominal.—12, colgajo de la pared levantado y separado hacia fuera.

cuello empieza por encorvarse de abajo arriba y de derecha a izquierda, y luego directamente de delante atrás, describiendo así dos curvas a modo de S itálica. Estas dos inflexiones sucesivas, que se hacen casi en ángulo recto, están mantenidas por el peritoneo, que se aplica sobre ellas y las fija al propio tiempo al hígado.

En el cuello de la vesícula se continúa, por su extremo inferior, con el conducto cístico. Pero esta continuidad se efectúa sin línea de demarcación precisa y es muy difícil, en la mayoría de casos, indicar exactamente dónde termina la vesícula y dónde empieza el conducto cístico. Cuando, después de haber levantado el hígado, se observa la vesícula biliar a nivel de la región del cuello, se ve que en su lado

derecho existe una dilatación, a menudo considerable, que Broca designó ya hace mucho tiempo con el nombre de *bacinete* o *pelvis de la vesícula*. A esta dilatación, situada en el lado derecho corresponde, en el lado izquierdo, una especie de escotadura o de ángulo entrante en el que se encuentran ordinariamente un ganglio linfático, que denominaremos *ganglio cístico* (fig. 663, 4): el ganglio está substituído a veces (Faure) por un paquete de gruesos linfáticos que rodean el cuello y, siguiendo el conducto cístico, van a desembocar en los ganglios del epiplón gastrohepático.

Exteriormente, el bacinete de la vesícula biliar está limitado por dos surcos: uno superior, que lo separa de la vesícula propiamente dicha, y otro inferior, que lo separa del conducto cístico. De estos dos surcos, el primero es ordinariamente muy visible; a su nivel, la vesícula está como estrangulada. El segundo, hay que confesarlo, es mucho menos marcado y en muchos casos llega a faltar por completo.

Fig. 668

Válvula superior del bacinete, vista por la vesícula biliar.

1, cavidad de la vesícula biliar. —2, válvula superior del bacinete. —3, segunda válvula del bacinete.

b) *Conformación interior.* — Si abrimos ahora el bacinete y el conducto cístico (fig. 664), veremos, 1.°, que la eminencia exterior, que acabamos de designar con el nombre de *bacinete*, se traduce por una depresión ancha y redondeada, en forma de ampolla; 2.°, que el ángulo entrante, que hace frente a la prominencia citada, forma una membrana saliente a manera de espolón, que se llama *promontorio* (fig. 664, 4).

El límite superior del bacinete está representado por una válvula transversal u oblicua, bastante constante, casi siempre semilunar, que reduce a una mitad, en unos dos tercios o en unos tres cuartos el orificio que pone en comunicación el bacinete con la vesícula (figura 668, 2).

Del lado del conducto cístico el bacinete está limitado a veces por una segunda válvula que, partiendo del promontorio, se dirige hacia abajo, formando con la precedente un ángulo que se aproxima al recto. Pero esta disposición dista de ser constante y, en vez de esta válvula única, que tanto facilitaría la descripción del bacinete, se encuentran a menudo dos o tres, y a veces más, que son muy irregulares y, una vez desprendidas del promontorio, divergen en todos sentidos. En estas condiciones, es casi imposible establecer el límite inferior del bacinete: este límite es puramente arbitrario.

c) *Relaciones.* — Considerado desde el punto de vista de sus relaciones, el cuello de la vesícula biliar corresponde, por arriba, a la rama derecha de la vena porta; por abajo descansa sobre la primera porción del duodeno, muy cerca de la curvatura que lo separa de la segunda porción. Importa recordar que el cuello es libre. Nunca es adherente al hígado, del que está separado por una distancia que alcanza a menudo 10 milímetros. Está unido a él por una prolongación del borde libre del epiplón menor. Las dos hojas de éste rodean la parte inferior del cuello y de la pelvis; una vez han llegado encima de ellos, se reúnen de nuevo antes de llegar al hígado. El cuello de la vesícula está, pues, normalmente suspendido por un pequeño meso peritoneal que contiene: la *arteria cística*, que constituye una relación extremadamente importante (fig. 669) y que hemos estudiado ya largamente (fig. 625), la *vena cística*, los *linfáticos de la vesícula* y los *nervios*.

Antes de terminar el estudio de estas relaciones, debemos insistir en la diferencia esencial que existe entre la disposición de la vesícula en su lugar y la que ocupa en las figuras que la representan. Todas estas figuras son dibujadas después de levantado el hígado, que arrastra con él la vesícula, la separa de los

órganos sobre los cuales descansa y le da una posición que en realidad no tiene. Esta exposición artificial es la que realiza el cirujano cuando interviene en la vesícula que, sin ella, quedaría oculta bajo el hígado. De ahí la necesidad, para la exploración clínica, como para el acceso quirúrgico, de abrir la bisagra del hígado por una posición acentuada de lordosis.

**3.° Constitución anatómica.** — La vesícula biliar compónese de tres túnicas que se superponen en el orden siguiente, de dentro afuera: una *túnica mucosa*, una *túnica fibromuscular* y una *túnica serosa*.

*A*. Túnica mucosa. — El epitelio, que comprende una capa única de células cilíndricas de plano estriado, descansa sobre un corion formado por eminencias que dan a la membrana mucosa un aspecto tabicado (fig. 670). Existen glándulas o criptas de tipo mucoso, las *glándulas de Luschka*, particularmente abundantes en el cuello.

La mucosa es un órgano de absorción y de elaboración: en ella se concentra la bilis y se elaboran la grasa y la colesterina; por último, la secreción de moco es en ella importante.

*B*. Túnica fibromuscular. — Esta túnica está formada de fascículos musculares lisos entrecortados por fascículos fibrosos. Se encuentran en ellas los elementos nerviosos en relación con los plexos que más adelante describiremos.

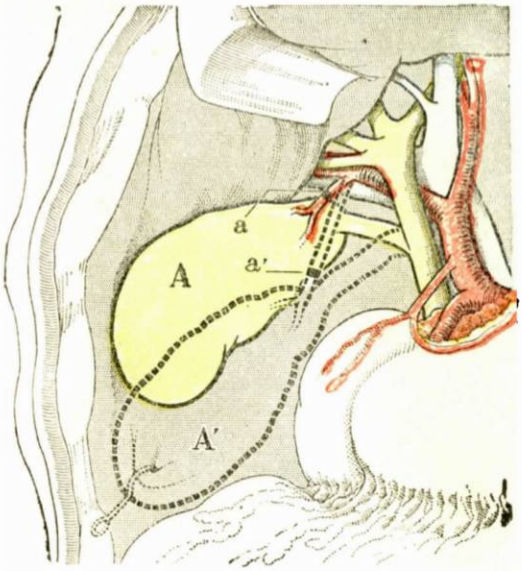


Fig. 669

Relaciones del cuello de la vesícula biliar y de la arteria cística con el triángulo de las vías biliares: A, estando la vesícula en su sitio; A', estando la misma vesícula (punteado) separada del hígado y atraída hacia abajo y a la derecha (T.-J.).

*a*, punto en que debe practicarse la ligadura de la arteria cística; este punto afecta relaciones peligrosas con la rama derecha de la vena porta y de la arteria hepática. — *a'*, este mismo punto previa separación de la vesícula del hígado y descenso de la misma; ya no está en relación con los órganos peligrosos.

En la unión de la vesícula y del conducto cístico, Lutkens ha descrito, en 1927, una acumulación de fibras musculares lisas que merecen ser consideradas como un verdadero esfínter vesicular (esfínter de Lutkens). Su máximo grosor parece encontrarse frente a la primera válvula de Heister, pero comienza a nivel del cuello. La disposición anatómica es ciertamente bastante variable, y el esfínter nunca es visible macroscópicamente. Si los histólogos no opinan igualmente sobre la realidad de este esfínter, en cambio, numerosos hechos fisiológicos y patológicos confirman la existencia de un sistema de oclusión de la vesícula, sistema susceptible de desarreglarse y de dar origen a trastornos de la evacuación vesicular sensibles a las acciones quirúrgicas que recaen sobre el sistema nervioso de las vías biliares (Poilleux, *Congrès français de Chirurgie*, 1947).

*C*. Túnica serosa. — La túnica serosa, dependencia del peritoneo hepático, cubre toda la porción de la vesícula que no está en contacto con la fosita cística. El peritoneo se extiende, pues, del borde derecho de la fosita cística al borde izquierdo de ésta, después de haberse aplicado a la cara inferior de la vesícula. Se

extiende igualmente en sentido ánteroposterior desde el cuello de la vesícula comprendido en el seno que hemos descrito hasta el fondo, se encuentra rodeado por todo el peritoneo en todo su contorno. La cara superior del fondo no está, pues, en relación inmediata con el tejido hepático. De él está separado por una doble hoja serosa, o, si se quiere, por un espacio angular cuyo vértice corresponde exactamente al punto en que se refleja el peritoneo para pasar de la vesícula a la cara inferior del hígado. Este ángulo, que denominaremos *ángulo hepatocístico* o *hepatovesicular*, es casi constante; un intervalo de 10 a 15 milímetros por término medio separa su vértice del borde anterior del hígado.

La hoja peritoneal de la vesícula está separada de la túnica fibromuscular por un tejido celular bastante grueso, disposición que permite sacar la vesícula después de haberla despojado de su túnica serosa (colecistectomía subserosa, Tixier).

Fig. 670

Mucosa de la vesícula biliar, vista por su superficie interior, con sus pliegues y aréolas.

Hemos visto que el borde libre del epiplón menor se prolongaba a veces a la derecha formando un ligamento císticocólico. En ciertos casos, esta prolongación es muy acentuada y la vesícula se halla entonces rodeada completamente por el peritoneo y reunida al hígado por un meso, el *mesocisto*. Cuando existe esta disposición, la vesícula es muy móvil y puede sufrir extensos desplazamientos.

**4.° Vasos y nervios.** — Los vasos y nervios de la vesícula biliar son casi independientes de los del hígado, y por esto merecen ser descritos por separado.

a) *Arterias.* — Las arterias de la vesícula biliar proceden de la *cística* (figura 671). Esta arteria nace de la rama derecha de la hepática, tan pronto a la derecha del conducto cístico como a la izquierda. Desde allí se dirige hacia el cuello de la vesícula y no tarda en dividirse en dos ramas, una *interna* y otra *externa:* la primera se dirige hacia el lado izquierdo de la vesícula; la segunda, hacia el lado derecho. Al llegar a los bordes de la vesícula, las dos ramas arteriales (o más bien sus ramificaciones) los rodean y van a irrigar su cara adherente. En la figura 671, la rama izquierda es la que irriga casi la totalidad de la cara adherente de la vesícula; la rama derecha no contribuye a esta irrigación más que de una manera muy restringida. En muchos casos se observa una disposición contraria.

De todas maneras, las dos ramas de la cística, dividiéndose y subdividiéndose, descienden hasta casi el fondo de la vesícula, donde se anastomizan en forma de arco (fig. 671, 11).

Las ramificaciones perivasculares de la arteria cística dan origen a numerosas colaterales, que, después de haberse subdividido a su vez, van a formar debajo de la mucosa una abundante red de mallas poligonales.

En las crestas vemos que esta red mucosa envía a su espesor ramúsculos ascendentes, que recuerdan por su disposición los vasos de las vellosidades intestinales. Estas ramillas vasculares terminan en la cúspide de las crestas por asas

muy elegantes, cuyas ramas descendentes van a parar a la pared venosa subyacente.

Además de las ramas mencionadas que le proporciona la cística, la vesícula biliar recibe por su cara superior algunas ramillas que proceden directamente del hígado o, mejor dicho, de las ramas intraparenquimatosas de la hepática *(ramas hepatocísticas)*. Por contra, de las dos ramas de división de la arteria cística, pero principalmente de la superior, se desprenden algunos ramos que penetran en la porción contigua del hígado, anastomizándose en éste con las ramificaciones de la arteria hepática *(ramas císticohepáticas)*. Estas últimas han sido señaladas muy recientemente (1900) por Cavalié y Paris en el hombre, por Billard y Cavalié en el perro, el conejo y el conejillo de Indias. Gracias a estos dos grupos de anastomosis, la circulación del hígado y la de la vesícula biliar son hasta cierto punto solidarias, y es posible (Cavalié y Paris), mediante la inyección de la arteria cística o, inversamente, la de la arteria hepática, previa ligadura de la arteria cística, llenar a la vez los dos sistemas arteriales del hígado y de la vesícula.

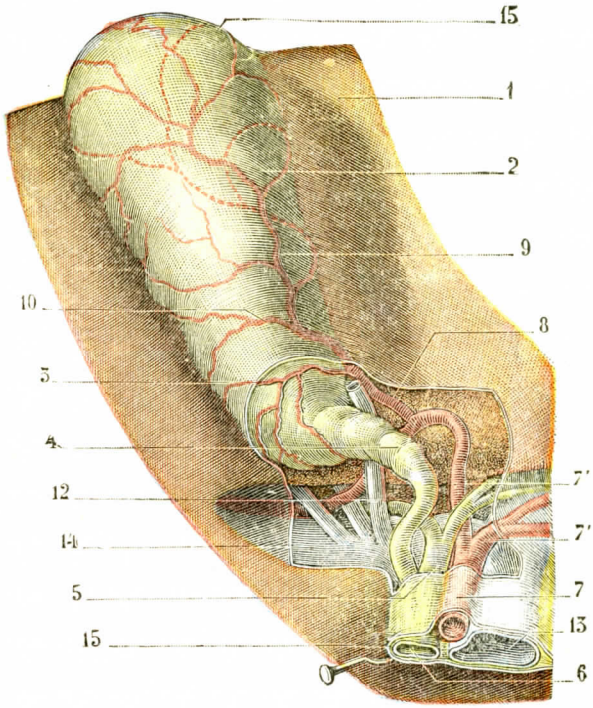


Fig. 671

Arterias de la vesícula biliar.

1, cara inferior del hígado (el hígado está levantado).—2, vesícula biliar, cuya porción inferior se ha despojado de su peritoneo.—3, sección del peritoneo.—4, conducto cístico.—5, conducto hepático.—6, colédoco.—7, arteria hepática, con: 7', su rama izquierda; 7'', su rama derecha.—8, arteria cística, con: 9, su rama interna o izquierda; 10, su rama externa o derecha.—11, anastomosis de estas dos arterias.—12, vena cística.—13, vena porta, con 14, su rama de bifurcación derecha.—15, una porción del epiplón gastrohepático.

b) *Venas.* — Las venas de la vesícula biliar se dividen en dos grupos: venas superficiales y venas profundas.

α) Las *venas superficiales*, más o menos satélites de las arterias, se originan en la mitad inferior de la vesícula. Se unen ordinariamente en dos tronquillos (muchas veces en un tronco único como en la figura 671), que se dirigen hacia el surco transverso del hígado y se abren en la rama derecha de la vena porta (fig. 612, 18), ya aisladamente, ya después de haberse fusionado en un tronco común. Circulan de ordinario por el lado derecho de la arteria cística.

β) Las *venas profundas* proceden de la porción de la vesícula que está apoyada en la fosilla cística. En número de doce a quince (Sappey), penetran en la substancia hepática y en ella se ramifican como las arterias, convirtiéndose así en verdaderas venas portas accesorias.

c) *Linfáticos.* — Los linfáticos de la vesícula biliar han sido inyectados por Sudler (1900), por Clermont (1909) y por Franke (1911). Tienen su origen en la túnica mucosa (donde forman una red abundante) y probablemente también en la túnica muscular. En la cara inferior de la vesícula, inmediatamente por debajo

del peritoneo, forman una red irregular de anchas mallas, a la cual se mezclan numerosos vasos linfáticos procedentes del hígado. Los que pertenecen propiamente a la vesícula (fig. 672) se condensan en cinco o seis troncos, que se dirigen de la base al vértice: desembocan en parte en el ganglio cístico y en parte en los ganglios del surco transverso. Estos ganglios del hilio están en relación con los que se disponen a lo largo de los conductos císticos y colédoco *(cadena cística)*, y por intermedio de estos últimos, con los ganglios suprapancreáticos y pancreático-duodenales. Según FRANKE, algunos linfáticos de la vesícula irían a parar además, siguiendo el lado izquierdo de la arteria hepática, a un ganglio constante que se encuentra situado en la cabeza del páncreas.

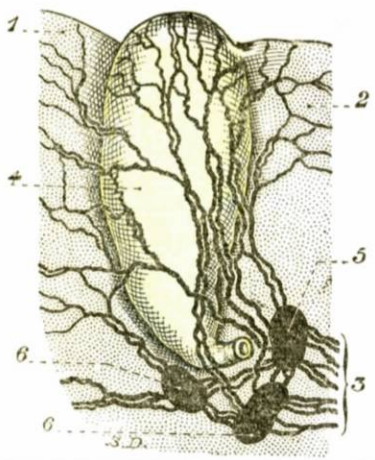


FIG. 672

Linfáticos de la vesícula biliar (esquematizados de una figura de SAPPEY).

1, lóbulo derecho del hígado. — 2, lóbulo cuadrado. — 3, hilio. — 4, vesícula biliar con su red linfática que procede en parte de sus paredes, en parte de las regiones próximas del hígado.—5, ganglio cístico.—6, 6, dos ganglios situados en el lado derecho del surco transverso.

d) *Nervios.* — Los nervios de la vesícula de la piel proceden del plexo solar. Comprenden elementos procedentes de los neumogástricos, nervios motores de la vesícula y del simpático por medio del esplácnico mayor, nervio inhibidor. Al estudiar el hígado hemos visto el trayecto de esos nervios (pág. 653).

Su modo de terminación última no está aún del todo dilucidado: sábese, no obstante (GERLACH, VARIOT, RANVIER), que constituyen plexos anexos al aparato muscular de las vías biliares y presentan cierta analogía con el plexo de Auerbach que hemos encontrado en el intestino. Sin embargo, difieren de este último en que son mucho más irregulares.

Los plexos nerviosos de la vesícula biliar, según atestiguan las investigaciones de RANVIER, se hallan formados por fibras de Remak. En los puntos de inserción de los filetes nerviosos presentan pequeños ganglios microscópicos, cada uno de los cuales comprende de dos a quince células nerviosas, enclavadas entre los tubos nerviosos o situadas por fuera de ellos (VARIOT). Las fibrillas terminales que emanan de estos plexos terminan en parte en los músculos lisos y en parte en las paredes de los vasos. Por último, algunos de ellos, sensitivos, se distribuyen por el corion mucoso, donde forman dos redes, una profunda, situada en pleno corion por debajo de la red capilar sanguínea, y otra superficial, situada inmediatamente por debajo del epitelio. Es racional pensar que, por analogía con lo que pasa en los conductos biliares intrahepáticos, esta última red emite fibrillas muy finas que van a terminar en el intervalo de las células epiteliales.

## D. — CONDUCTO CÍSTICO

El conducto cístico (figs. 674 y 675) se extiende desde la vesícula biliar al extremo inferior del conducto hepático, uniéndose a esta última para formar un conducto común, el conducto colédoco.

**1.° Trayecto y dirección.** — El conducto cístico es continuación de la pelvis de la vesícula biliar.

Nace unas veces del fondo mismo de la pelvis y otras de su lado izquierdo, algo por encima del fondo. Se dirige oblicuamente hacia abajo, a la izquierda

y algo atrás para ir a unirse al conducto hepático y formar el colédoco. A veces se dirige hacia delante, disposición que es rara. Desde su origen describe una curva, cóncava abajo y afuera. Rápidamente se pega al lado derecho del conducto hepático. Más raramente rodea este último conducto para abrirse en el lado posterior.

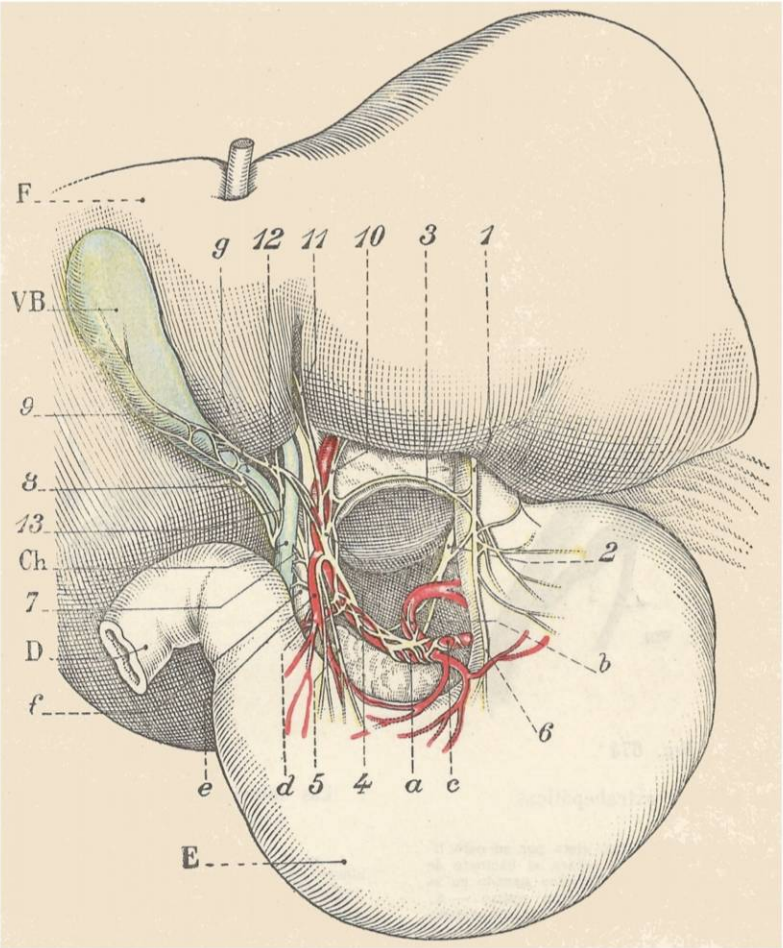


FIG. 673

Disposición de los nervios del hígado y de la vesícula biliar en el recién nacido (vista anterior) (LATARJET, BONNET, BONNIOT).

F, hígado. — E, estómago. — D, duodeno. — V. B., vesícula biliar. — Ch., colédoco. — *a*, arteria hepática. — *b*, arteria coronaria estomáquica. — *c*, arteria esplénica. — *d*, arteria gastroduodenal. — *e*, arteria pilórica. — *f*, vena porta. — *g*, conducto cístico.

1, neumogástrico anterior. — 2, neumogástrico posterior. — 3, nervio gastrohepático. — 4, plexo hepático anterior. — 5, nervio duodenopilórico. — 6, nervio principal anterior de la curvatura menor. — 7, nervio del colédoco. — 8, nervios del cístico. — 9, nervios de la vesícula biliar. — 10, nervios del lóbulo izquierdo. — 11, nervio del surco del ligamento redondo. — 12, nervios comprendidos en el espacio interhepatocístico. — 13, anastomosis retrobiliares entre los plexos.

**2.° Dimensiones.** — La longitud del conducto cístico es, por término medio, de 33 a 45 milímetros. Su diámetro mide de 3 a 4 milímetros, pero su calibre no es regular, hallándose constantemente, a nivel de su desembocadura en el colédoco, una dilatación más o menos acentuada, dilatación que, según los casos, es

fusiforme, alargada y aun a veces en forma de ampolla (FAURE). Su porción más estrecha se hallaría situada en su parte media, según HYRTL; en su origen o en un punto próximo a él, según FAURE y RAINAL; no mide más de 2 milímetros.

**3.° Relaciones.** — Considerado desde el punto de vista de sus relaciones, el conducto cístico, como el conducto hepático, sigue por el espesor del epiplón menor. Está situado por delante y a la derecha de la vena porta. A su lado izquierdo va el conducto hepático. Forma con éste un ángulo agudo de seno superior. Hemos visto que en su porción terminal los dos conductos son paralelos,

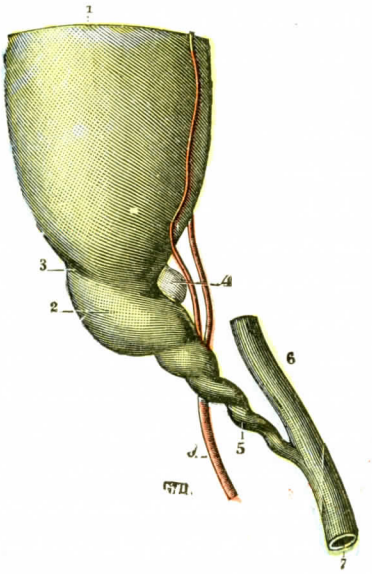


FIG. 674

Vías biliares extrahepáticas.

1, porción de la vesícula biliar, vista por su cara libre.—2, bacinete.—3, surco que separa el bacinete de la vesícula.—4, pequeño ganglio linfático situado en la concavidad del bacinete. — 5, conducto cístico. — 6, conducto hepático. — 7, colédoco. — 8, arteria cística.

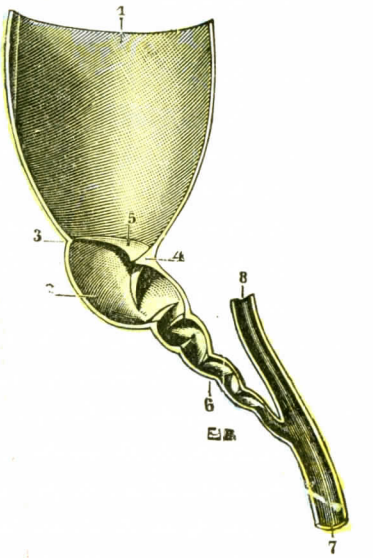


FIG. 675

Las mismas, después de la ablación de su mitad anterior.

1, cavidad de la vesícula biliar.—2, cavidad del bacinete.—3, surco que separa el bacinete de la vesícula. — 4, promontorio. — 5, válvula superior del bacinete. —6, conducto cístico.—7, conducto colédoco.—8, conducto hepático.

y van pegados íntimamente uno a otro hasta el colédoco. Una de las relaciones más importantes del conducto cístico es la que contrae con la arteria cística. Hemos ya descrito las relaciones de estos dos órganos al estudiar la arteria (pág. 630). Recordemos que este vaso de pequeño calibre, cuya ligadura se impone en el curso de la colecistectomía, está contenido también en el epiplón menor. Nacida de la rama derecha de la arteria hepática, corta cuando nace a la derecha de las vías biliares y larga cuando se origina a la izquierda de éstas, se dirige horizontalmente para llegar al cuello de la vesícula biliar. En este punto se divide en sus dos ramas derecha e izquierda. La arteria cística, horizontal; el conducto cístico, oblicuo de arriba abajo y de derecha a izquierda, y el conducto hepático, vertical, dibujan un triángulo, el *triángulo biliocístico* o *triángulo de Calot* (figs. 676 y 677). La arteria cística forma su borde superior. Este triángulo sólo es una hendidura estrecha cuando el conducto cístico no está separado del conducto hepático. Su área se ensancha después de la separación de los dos conductos. La vena cística acompaña

a la arteria hasta la rama derecha de la arteria hepática. A partir de aquí continúa su trayecto para terminar en la parte anterior de la rama derecha del tronco porta.

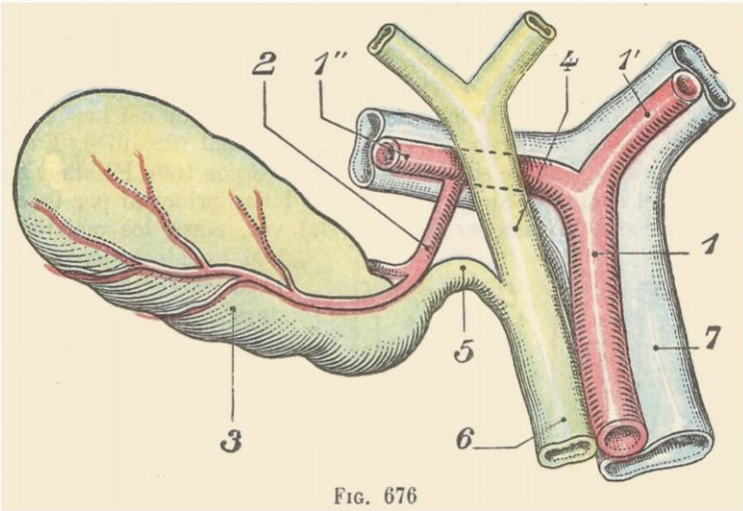


Fig. 676

Relaciones de la arteria cística. Variedad alta.

1, arteria hepática. — 1', su rama izquierda. — 1'', su rama derecha. — 2, arteria cística. — 3, vesícula biliar. — 4, conducto hepático. — 5, conducto cístico. — 6, conducto colédoco. — 7, vena porta.

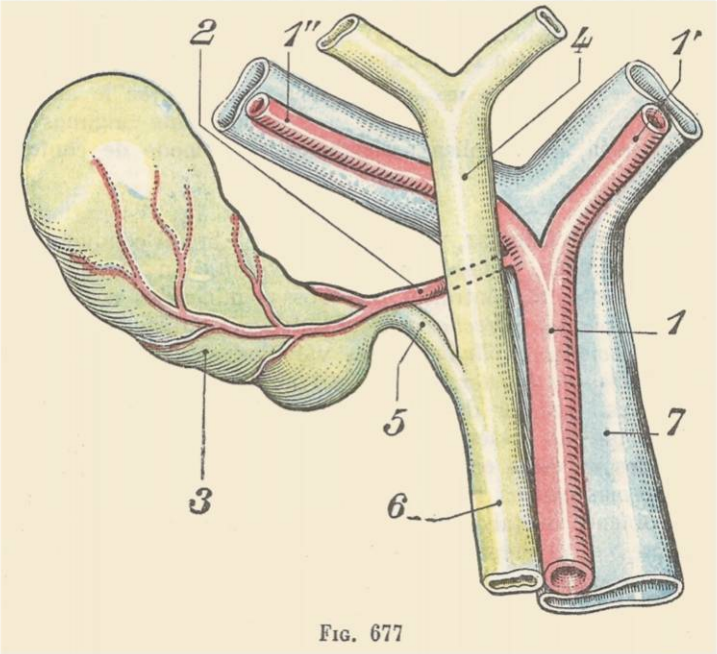


Fig. 677

Relaciones de la arteria cística. Variedad baja.

1, arteria hepática. — 1', su rama izquierda. — 1'', su rama derecha. — 2, arteria cística. — 3, vesícula biliar. — 4, conducto hepático. — 5, conducto cístico. — 6, conducto colédoco. — 7, vena porta.

Recordemos también que el conducto cístico encuentra en el codo que dibuja con la base de la vesícula un ganglio linfático, el *ganglio de Broca*.

**4.° Modo de reunión del cístico con las vías biliares principales** (fig. 678). — Hemos descrito el tipo clásico: el cístico, después de haber caminado por el lado derecho del conducto hepático y en el mismo plano, desemboca en el lado derecho del conducto. Según DESCOMPS, este tipo se observa en el 80 por 100 de los casos. Se puede ver cómo se echa, sin embargo, en la cara anterior, después de haber rodeado el borde derecho del conducto principal (10 por 100) o, más raramente, después de haber rodeado en hélice la cara posterior del hepático, curvarse y terminar en el borde izquierdo del conducto principal (fig. 678). En este caso, el confluente biliar está siempre situado muy abajo (8 por 100). Finalmente, siempre según DESCOMPS, el cístico puede llegar a la vía biliar principal por la cara posterior (2 por 100). Estas variaciones explican, tal vez, como los mejores cirujanos han podido lesionar el conducto hepático en el curso de la ligadura del conducto cístico, aun cuando éste parezca bien aislado.

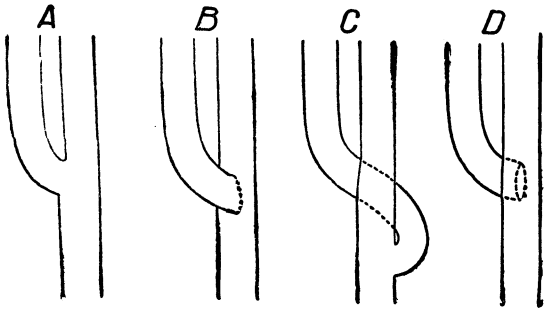


FIG. 678

Modo de reunión del conducto cístico con las vías biliares principales (según DESCOMPS).

A, 80 por 100.—B, 10 por 100.—C, 8 por 100.—D, 2 por 100.

**5.° Forma.** — La forma del conducto cístico es sumamente irregular y variable. Rara vez cilíndrico y rectilíneo, es más a menudo flexuoso, alternativamente abombado y estrechado; no obstante, nosotros no hemos comprobado nunca que se retorciera sobre sí mismo; HARTMANN, TERRIER y DALLY tampoco lo han observado. Esta disposición espiroidea que le atribuyen infundadamente algunos autores, es una simple apariencia, que explica perfectamente su modo de conformación interior.

**6.° Conformación interior, válvulas.** — Si se abre el conducto cístico, sobre todo después de insuflado y desecado, se observa que su pared, en vez de ser regular y lisa, presenta, al contrario, numerosas eminencias o válvulas, que corresponden a las *porciones estrechas* e interceptan naturalmente entre sí porciones más anchas, las *porciones abolladas*. Estas válvulas, designadas comúnmente con el nombre de *válvulas de Heister*, nombre del anatomista que en 1732 fué el primero en describirlas, son por desgracia muy variables según los individuos: al lado de conductos que no presentan ninguna válvula característica, hay otros que están como erizados de estas eminencias de uno a otro extremo; entre estas dos disposiciones extremas existen todos los grados intermedios. Se comprende, pues, la dificultad de obtener de tal variabilidad los elementos de una descripción unívoca, explicándose las divergencias de los autores respecto al número, forma y disposición de estas válvulas.

Las válvulas del conducto cístico presentan por regla general forma semilunar, con un borde adherente, un borde libre y dos extremidades. Algunas de ellas son horizontales; sin embargo, la mayor parte son oblicuas, es decir, se inclinan más o menos sobre el eje del conducto, de tal manera que una de sus extremidades se halla colocada a distinto nivel de la otra. Se insertan lo más a menudo en un tercio, la mitad o dos tercios del contorno del conducto; otras veces describen una vuelta completa o más; no obstante, cualquiera que sea su longitud, conservan siempre su individualidad, es decir, nunca se continúan entre

sí por sus extremos correspondientes, formando en conjunto esa *válvula única*, soñada por algunos autores, que recorrería en espiral toda la extensión del conducto cístico, algo análogo (comparación ya muy antigua) *a la espiral de un tornillo de Arquímedes*.

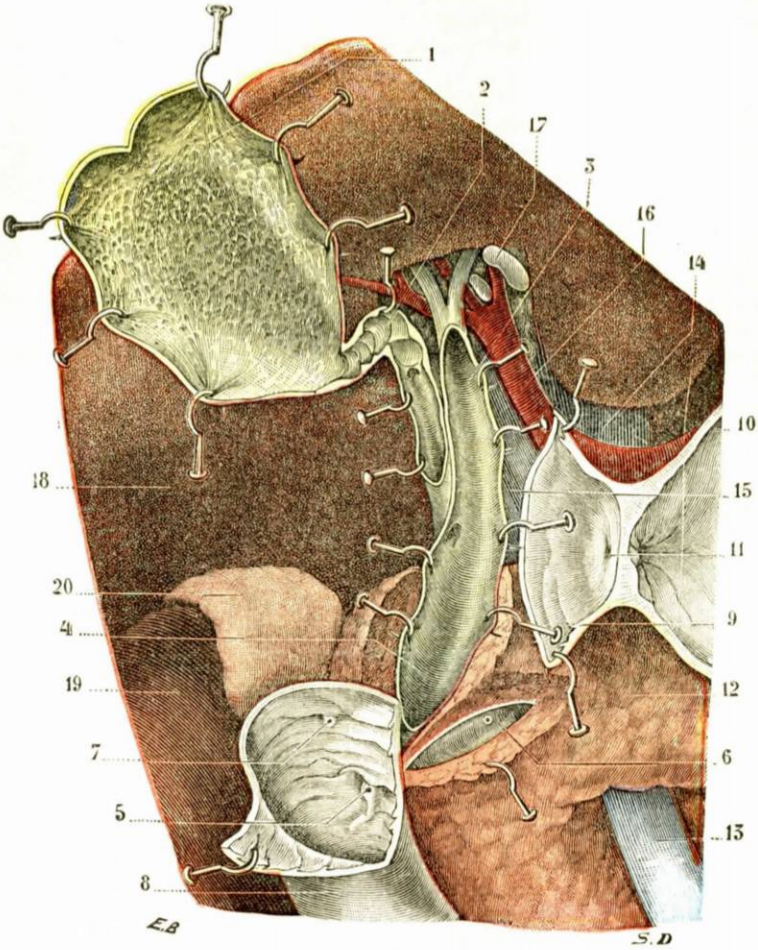


FIG. 679

Configuración interior de las vías biliares (T.-J.).

(Las vías biliares, en su sitio, han sido incididas longitudinalmente. La porción del duodeno que cruza el colédoco ha sido resecada y luego las porciones restantes del duodeno han sido seccionadas para dejar ver: hacia abajo, la carúncula mayor y la carúncula menor, y hacia arriba, el píloro.)

1, vesícula. — 2, conducto cístico. — 3, hepático. — 4, colédoco. — 5, carúncula mayor conteniendo la ampolla de Vater — 6, conducto de Wirsung. — 7, carúncula menor. — 8, segunda porción del duodeno. — 9, primera porción del duodeno. — 10, estómago. — 11, orificio pilórico visible a la vez por su cara gástrica y por su cara duodenal. — 12, páncreas. — 13, vena mesentérica. — 14, vena cava. — 15, vena porta. — 16, arteria hepática. — 17, ganglios del hilio. — 18, cara inferior del hígado. — 19, riñón derecho. — 20, cápsula suprarrenal derecha.

Son conocidas las dificultades con que se tropieza al practicar el cateterismo del conducto cístico por la vesícula biliar. Estas dificultades dependen unas veces de la situación, casi siempre lateral, del orificio superior del conducto cístico; pero también, y aun mejor, da razón de ellas la misma disposición de las válvulas. Sin duda, cada una de ellas no ocupa más que una porción de la luz del conducto cístico, de lo que resulta sólo una retracción, que permite, por consiguiente, el paso de un estilete, o de una sonda de pe-

queño diámetro, entre su borde libre y la pared del conducto. Sin embargo, debajo de una primera válvula se encuentran una segunda, una tercera y hasta una cuarta, que no se hallan orientadas en el mismo sentido; dicho de otro modo, avanzan por el conducto precisamente hasta el punto en que la válvula anterior lo había dejado libre. Resulta de ello que el estilete, después de haber franqueado una primera válvula, tropieza fatalmente con la siguiente u otra más alta, y sólo podrá avanzar rompiendo el obstáculo, es decir, rasgando el repliegue mucoso que lo detiene. Tal es, a nuestro modo de ver (y opinan igualmente así HARTMANN, TERRIER y DALLY) la causa de las dificultades que presenta el cateterismo del conducto cístico. La causa de detención del estilete depende menos del número o extensión de las válvulas que de su disposición irregular alternante: cada una de ellas, considerada aisladamente, dejará pasar siempre aquel instrumento; en conjunto, es decir, dispuestas en un mismo nivel, conservando su orientación propia, equivalen a una *válvula única completa*, es decir, constituyen una barrera que cierra todos los puntos, por cuyo motivo es infranqueable. Pero hay que añadir que la causa que detiene el estilete, siempre más o menos rígido, no detiene un líquido, el cual rodea el obstáculo y avanza siempre que exista un orificio que le permita el paso. En efecto, se sabe que la bilis circula con facilidad por el conducto cístico y lo mismo las inyecciones.

La observación demuestra que, en la mayoría de los casos, las válvulas de Heister son especialmente numerosas en la mitad superior del conducto cístico. En la mitad inferior del mismo son mucho más raras, y aun muchas veces faltan por completo. De ello resulta que cuando la sonda ha franqueado la primera mitad del conducto, es muy probable que no encuentre ningún obstáculo y que entonces descienda fácilmente hasta el conducto colédoco y de allí hasta la ampolla de Vater.

Algunos autores, después de PUECH (*C. R. Acad. des Sc.*, 1854), han descrito, en el punto en que desemboca el conducto cístico en el colédoco, una válvula que puede denominarse *terminal*. Esta válvula, a nuestro parecer, no existe, a no ser que se considere como tal una especie de espolón vertical y más o menos prolongado que en este punto separa el conducto cístico del conducto hepático. Sin embargo, ese espolón no tiene de ningún modo la significación de una formación valvular.

**7.° Estructura.** — El conducto cístico presenta una estructura análoga a la de la vesícula biliar (véase pág. 673). Las fibras musculares forman fascículos longitudinales más o menos desarrollados según los individuos; no existen fibras circulares. TOBIEN, en 1853, había notado, en su origen, la existencia de un anillo de fibras musculares lisas que constituyen para la vesícula biliar una especie de esfínter. Ya hemos visto que estas masas de fibras de orientación circular constituían el esfínter de LUTKENS (véase pág. 675).

**8.° Vasos y nervios.** — Las *arterias* destinadas al conducto cístico, en número de dos o tres, proceden de la arteria del mismo nombre. Se anastomizan constantemente, en la parte inferior del conducto, con las arterias del conducto colédoco. Las *venas* son siempre muy delgadas; las más próximas a la vesícula biliar se confunden con la red venosa de la vesícula; las otras se abren directamente en el mismo tronco de la vena porta. Los *linfáticos* se dirigen a los ganglios del hilio. Los *nervios*, como los de la vesícula, emanan del plexo hepático (véase *Nervios del hígado*).

## E. — CONDUCTO COLÉDOCO

El conducto colédoco (alemán, *Ductus choledochus;* inglés, *Common bile-duct)* resulta de la reunión de los dos conductos cístico y hepático. Su nombre deriva de las dos palabras griegas χολη, bilis, y δοχος, que contiene, que recibe: recibe, en efecto, la bilis de los dos conductos cístico y hepático, transportándola a la segunda porción del duodeno.

**1.° Trayecto y división.** — El conducto colédoco sigue en un principio la dirección del conducto hepático (fig. 680), dirigiéndose después oblicuamente de arriba abajo y de fuera a dentro, hacia la primera porción del duodeno. Llegado a éste, pasa por su cara posterior, donde, a no tardar, encuentra el borde superior de la cabeza del páncreas, y desde aquí se dobla hacia fuera y un poco

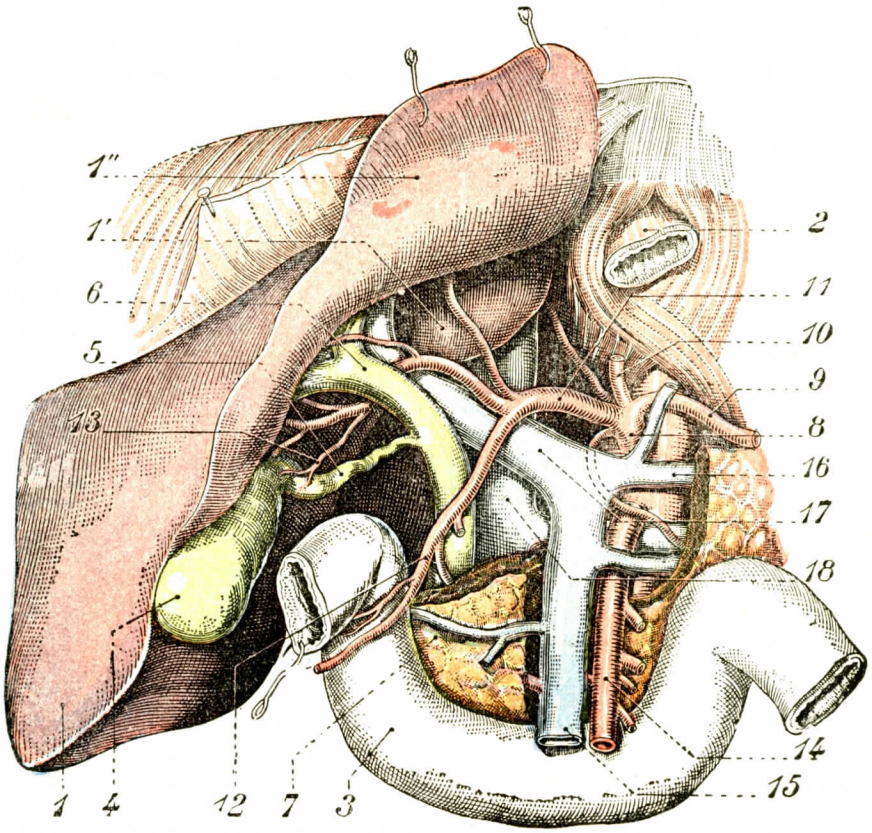


FIG. 680

El pedículo hepático y los órganos en relación con la cabeza del páncreas. Esta ha sido incidida para mostrar los orígenes de la vena porta.

1, hígado, lóbulo derecho. — 1', hígado, lóbulo de Spiegel. — 1'', hígado, lóbulo cuadrado. — 2, esófago. — 3, duodeno. — 4, vesícula biliar. — 5, conducto cístico. — 6, conducto hepatocolédoco. — 7, páncreas. — 8, tronco celíaco. — 9, arteria esplénica. — 10, arteria coronaria estomáquica. — 11, arteria hepática dividida en ramillete (la rama derecha se desliza entre la vena porta y el conducto hepático). — 12, arteria gastroduodenal. — 13, arteria cística que pasa al gran triángulo hepatocístico. — 14, arteria mesentérica superior. — 15, vena mesentérica mayor. — 16, vena esplénica. — 17, vena porta. — 18, vena cava inferior.

adelante, se introduce por debajo del páncreas, alcanza la parte pósterointerna de la tercera porción del duodeno, atraviesa su pared y se abre en la cavidad intestinal.

Así pues, el colédoco va sucesivamente por encima del duodeno, por detrás de esta porción de intestino, por debajo del páncreas y en el espesor de la pared de la segunda porción del duodeno. De aquí la división en cuatro segmentos: 1.°, *supraduodenal;* 2.°, *retroduodenal;* 3.°, *pancreático*, y 4.°, *intraparietal.*

Esta división es exacta cuando se opera en las vías hepáticas y se reclina el duodeno hacia abajo, mientras se eleva el hígado para descubrir el pedículo. En el cadáver bien fijado y en el vivo fuera de toda maniobra quirúrgica, el duodeno corresponde a la cara inferior del hígado. Por esto no puede tratarse de porción supraduodenal del colédoco sin preparación, o más bien sin maniobra previa.

El conducto colédoco no es exactamente vertical. Su embocadura es, en efecto, más externa que su origen: el confluente císticohepático está a 30 milí-

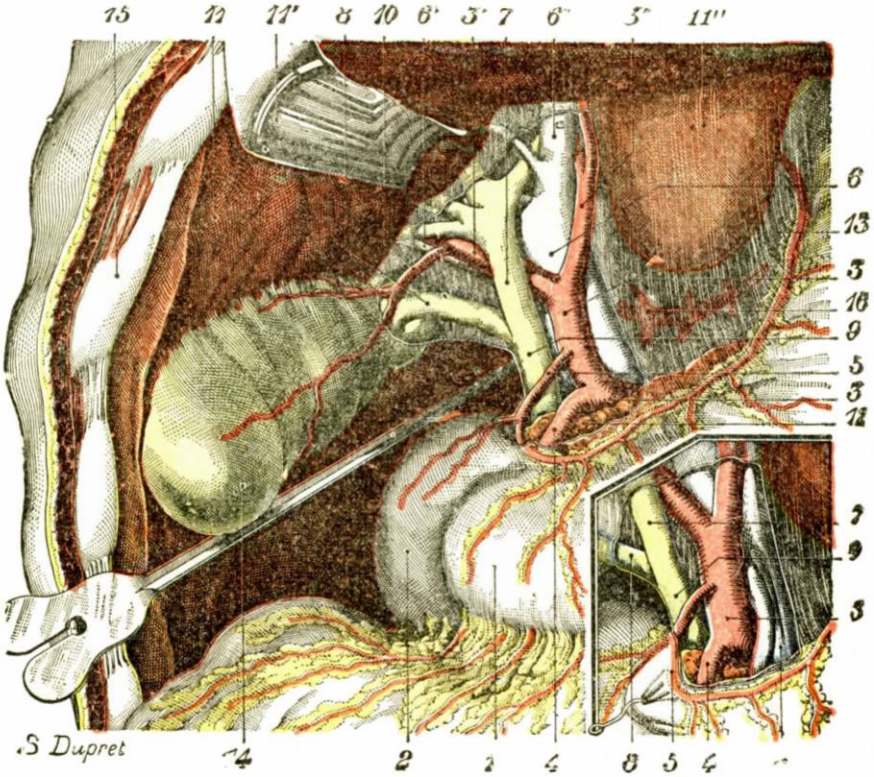


Fig. 681

Relaciones del conducto hepático y el conducto cístico.
Porción supraduodenal del colédoco (T.J.).

La figura pequeña encuadrada abajo y a la derecha de la figura mayor representa las relaciones anormales que el tronco de la arteria hepática afecta con la vena porta, cuando se desprende de la arteria mesentérica; pasa *detrás* de la vena porta y no delante como en estado normal. Tanto en la figura menor como en la mayor se ha quitado la hoja anterior del epiplón menor a nivel del pedículo hepático.

1, estómago. — 2, duodeno. — 3, arteria hepática, con: 3', su rama derecha, y 3'', su rama izquierda. — 4, arteria gastroduodenal. — 5, pilórica. — 6, vena porta, con: 6', su rama derecha que excede por *abajo a la arteria* hepática derecha, y 6'', su rama izquierda. — 7, conducto hepático. — 8, conducto cístico. — 9, conducto colédoco. — 10, arteria cística. — 11, cara inferior del hígado levantada por (11') un separador; 11'', lóbulo de Spiegel visible a través del epiplón menor. — 12, páncreas. — 13, epiplón menor. — 14, vesícula biliar. — 15, reborde costal. — 16, ganglio.

Una sonda acanalada está introducida en el hiato de Winslow.

metros aproximadamente de la línea media; la ampolla de Vater está a más de 4 centímetros por fuera de ésta. Además, su trayecto describe una ligera curva cóncava a la derecha. En una primera parte de su recorrido, es decir, de su origen hasta el punto donde encuentra el páncreas, el colédoco es oblicuo de arriba abajo y de derecha a izquierda. En la segunda parte es oblicuo hacia abajo y a la derecha.

La dirección general del colédoco es bien evidenciada por las radiografías del conducto previa la inyección de una substancia opaca a través de un orificio de drenaje biliar, o también en el curso de una operación (MIRIZZI). Esta *colangiografía* post o preoperatoria presta hoy los mayores servicios para apreciar el estado de la vía biliar y hasta de las vías biliares intrahepáticas.

**2.° Forma, dimensiones, olor.** — El colédoco, así como el conducto hepático, del que es continuación, es un conducto circular en su sección y por ende cilindroide.

Su longitud varía ordinariamente de 6 a 7 centímetros, de los que corresponden 10 milímetros a la porción supraduodenal, 25 milímetros a la retroduodenal, 25 milímetros igualmente a la porción pancreática y de 10 a 12 milímetros a la porción intraparietal. Su diámetro, algo mayor que el del conducto hepático, es de 4 ó 5 milímetros o sea de 13 a 16 milímetros de circunferencia. QUÉNU, que ha medido centímetro a centímetro la circunferencia del colédoco en unos veinte individuos, ha encontrado, para el extremo superior, una cifra media de 13 milímetros; después ha observado que ésta desciende sucesivamente, a medida que nos aproximamos al extremo inferior, a 11, 10, 9, 7 y hasta 6 milímetros. Así pues, el colédoco no es regularmente cilíndrico, y, al contrario del conducto cístico, que presenta su máximo de anchura en su extremidad inferior, disminuye a medida que desciende: es evidentemente infundibuliforme.

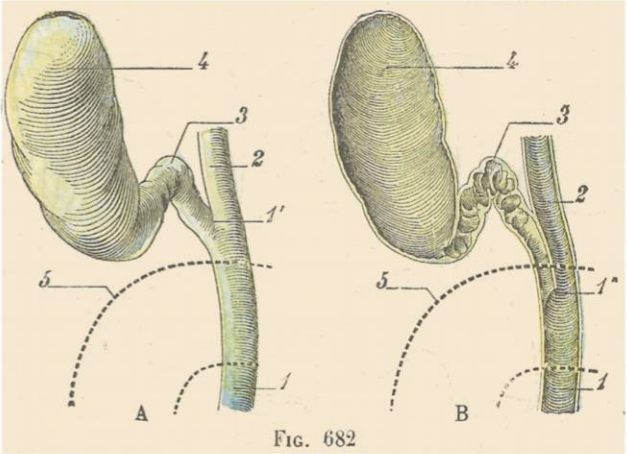

FIG. 682

Origen aparente y origen real del colédoco (T.-J.).

A, las vías biliares extrahepáticas vistas de frente y no disecadas.—B, las mismas vías biliares vistas en un corte practicado en el sentido de su longitud. 1, colédoco.—1', su origen aparente.—1'', su origen real.—2, hepático. —3, cístico.—4, vesícula biliar.—5, duodeno (indicado con línea de puntos).

Añadiremos que, como todas las vías biliares, se distiende fácilmente, como lo demuestran las inyecciones solidificables que se inyectan en su interior para sacar el vaciado. En los casos de litiasis que ocasionan la retención de bilis por encima del cálculo, se observa a veces que alcanza un calibre sumamente considerable, casi tanto como el del duodeno. Cuando sus paredes están engrosadas, se hace así bastante difícil distinguirlo de los órganos que lo rodean, en particular de la vena porta.

La coloración del conducto colédoco es ligeramente amarillenta o amarillo-verdosa en el vivo. En el cadáver está de ordinario teñida fuertemente por la bilis. Esta se extravasa en abundancia por fuera de sus paredes e infiltra los elementos del pedículo.

**3.° Relaciones.** — Las relaciones del colédoco han adquirido en estos últimos tiempos una importancia considerable, en virtud de las operaciones que se practican en este conducto en algunos casos de litiasis biliar. Conviene, en primer lugar, precisar la situación de sus dos extremos: el *extremo inferior*, bastante fijo,

se halla situado a 25 milímetros aproximadamente de la línea media, frente al disco intervertebral que separa la tercera lumbar de la cuarta, según QUÉNU; frente al borde superior de la tercera lumbar, según WIART; su *extremo superior*, mucho más movible en virtud precisamente de la longitud variable del conducto *(origen alto* u *origen bajo)*, corresponde a la mitad superior de la primera lumbar, según QUÉNU; al borde inferior de la primera lumbar, según WIART. Este extremo superior se encuentra aproximadamente a 30 milímetros de la línea media y, por otra parte, lo separa del apéndice xifoides un intervalo de 45 a 75 milímetros. Esto sentado, veamos cuáles son las relaciones particulares de cada una de las porciones del colédoco.

a) *Porción supraduodenal.* — La porción supraduodenal del colédoco mide, por término medio, de 10 a 15 milímetros de longitud. Falta a menudo (véase más

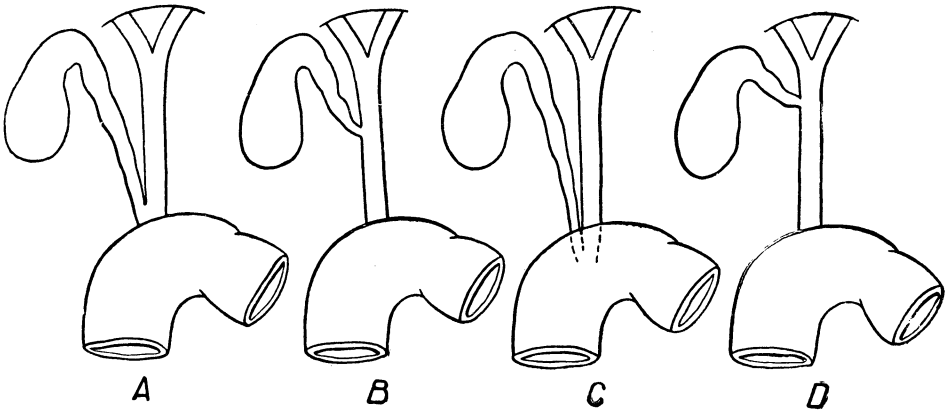


FIG. 683

El confluente biliar inferior y sus relaciones con el duodeno (según DESCOMPS).

A, 56 por 100. — B, 24 por 100. — C, 12 por 100. — D, 8 por 100.

adelante). También sabemos que los dos conductos cístico y hepático, antes de fusionarse, se adosan íntimamente entre sí, como los dos cañones de una escopeta, hasta el punto de parecer un conducto único, el colédoco, siendo así que, en realidad, éste se forma más abajo (fig. 682). Cuando realmente existe, el colédoco supraduodenal se encuentra situado (fig. 681, 9) en el borde libre del epiplón gastrohepático, inmediatamente por delante del hiato de Winslow. De esta manera entra a formar parte del pedículo hepático, con la vena porta, la arteria hepática los linfáticos y los nervios del hígado.

El colédoco descansa, en la mayor parte de su extensión, en la vertiente derecha de la cara anterior de la vena porta. Cuando la vena está vacía, está separado de la vena, pero cuando ésta se inyecta o está hinchada de sangre en el vivo, el conducto biliar se proyecta por delante de la vena. Está rodeado de nervios que van principalmente al lóbulo derecho del hígado y a las vías biliares (véase *Nervios del hígado*, pág. 653). Un tejido celular bastante laxo separa el colédoco y su plexo nervioso de la adventicia venosa. Es fácil despegar los dos órganos. No ocurre lo mismo cuando lesiones inflamatorias han infiltrado y engrosado esta atmósfera despegable. Se conciben los peligros operatorios, consecuencias de esta sínfisis portocoledociana.

La arteria hepática, como hemos visto (pág. 630), está en relación con el colédoco por su porción ascendente o hepática propia. Está por delante de la vena

porta y a la izquierda del colédoco. En este punto desprende la arteria pilórica. Este pequeño vaso, aumentado con la vena pilórica, así como los nervios píloro-duodenales, están en un plano anterior y rechazados a la izquierda. No tienen ninguna relación directa con el colédoco. La vena pilórica ofrece variaciones más frecuentes, pero en general está alejada de las vías biliares.

En el punto en que el colédoco se hace retroduodenal, la arteria hepática abandona la gastroduodenal. Encontraremos ésta al estudiar la porción retroduodenal.

Se encuentran también en este segmento algunos ganglios linfáticos. De estos ganglios, siempre variables en sus dimensiones, hay dos que son casi constantes: el primero se encuentra situado en el extremo superior del conducto y el segundo se dispone en el ángulo que forma el borde externo del colédoco con el borde superior del duodeno.

*Variaciones de extensión del segmento supraduodenal.* — Acabamos de describir un segmento supraduodenal del conducto colédoco de una altura de 10 a 15 milímetros. El confluente biliar corresponde, por consiguiente, al borde libre del epiplón, a 15 milímetros por encima del duodeno. Se observan las variaciones de este segmento (fig. 683). Hemos dicho ya que era necesario bajar el duodeno para descubrirlo normalmente. En ciertos casos, sin embargo, el confluente de los tres conductos se encuentra más arriba, aproximadamente a 3 centímetros por encima del duodeno (24 por 100). En otros casos por el contrario, el confluente sólo se ve después de un descenso considerable del duodeno (12 por 100).




FIG. 684

Relaciones del conducto colédoco en su porción retroduodenal (TESTUT-JACOB).

La hoja anterior del epiplón menor ha sido en parte extirpada a nivel del pedículo hepático y el duodeno separado hacia abajo; una línea punteada indica su situación normal.

1, arteria hepática, con 1', su rama derecha pasando *por delante* del conducto hepático y no por detrás como normalmente (véase fig. 681); 1'', su rama izquierda.—2, 2, arteria pilórica seccionada.—3, conducto hepático.—4, conducto cístico, y 4', su unión con el hepático; la desembocadura se verifica a nivel de la cara posterior del hepático.—5, colédoco retroduodenal muy corto. — 6, arteria cística *larga*, que nace de la gastroduodenal. — 7, vesícula. — 8, arteria pancreáticoduodenal superior derecha. — 9, arteria gastroduodenal. — 10, páncreas. — 11, estómago, y 11', duodeno. — 12, vena porta. — 13, espacio comprendido entre la vena porta y el colédoco. — 14, ganglios linfáticos. — 15, cara inferior del hígado. — 16, epiplón menor.

Hay que tener en cuenta también, en la evaluación de la porción supraduodenal, el estado de distensión de la primera porción del duodeno. Dilatada, cubre, en efecto, los dos tercios del pedículo hepático. Cuando es adherente al tejido celular retroduodenal (ulcus), las vías biliares se hacen retroduodenales en toda su extensión.

Sea lo que fuere, el cirujano, como el anatomista, debe siempre bajar el duodeno si quiere tener acceso a las vías biliares y al confluente císticohepático.

b) *Porción retroduodenal* (fig. 684). — La porción retroduodenal corresponde a la cara posterior de la primera porción del duodeno. También aquí el conducto

está contenido en la parte inferior del epiplón menor, cuyo borde libre ocupa. Hemos visto, a propósito del duodeno, que este epiplón menor se inserta en la cara posterior y no en el borde superior del intestino. El colédoco forma, pues, uno de los órganos que limitan por delante del hiato de Winslow, entrada de la trascavidad de los epiplones. En esta porción retroduodenal, el páncreas ofrece una prolongación superior que viene a ponerse en contacto con el colédoco, el *tubérculo duodenal*.

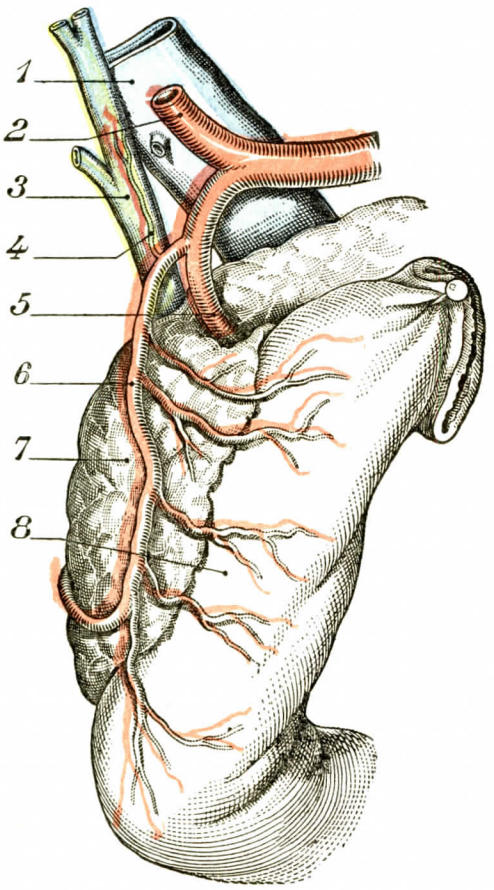


Fig. 685

La arteria pancreáticoduodenal derecha superior después del desprendimiento del duodenopáncreas (según Rio-Branco).

1, vena porta. — 2, arteria hepática verdadera. — 3, vías biliares.—4, pequeña arteria coledociana procedente de la pancreáticoduodenal derecha superior. — 5, gastroduodenal; en su porción suprapancreática cruza el pie del pedículo del hígado; en su parte pancreática pasa por la cara anterior de la glándula, debajo de la primera porción del duodeno.—6, rama pancreáticoduodenal derecha superior que rodea la cara posterior de la cabeza pancreática después de haber cruzado el colédoco por delante y antes de cruzarlo por abajo en su cara posterior. — 7, páncreas. — 8, duodeno.

Las relaciones *vasculares* de esta porción son particularmente interesantes. La *vena porta* es siempre posterior y la *arteria hepática* está delante de la vena. Pero en este punto termina su curva y de hepática común se hace hepática propia. La *arteria gastroduodenal* se desprende a un centímetro por encima del borde superior del páncreas. Para llegar al ángulo duodenal se dirige hacia abajo, adelante y a la derecha. En ese trayecto oblicuo cruza el borde derecho de la vena porta y la cara anterior del colédoco. Pero el tubérculo duodenal se interpone generalmente entre el conducto biliar y la arteria. Como hemos visto ya a propósito de la arteria hepática, el borde superior del páncreas abajo, la arteria hepática a la izquierda y arriba y la arteria gastroduodenal arriba y a la derecha, determinan un triángulo cuyo fondo está ocupado por la cara anterior de la vena porta, mientras que se percibe a la izquierda y profundamente la parte izquierda de la cara anterior de la vena cava inferior. Se encuentra también en este triángulo, y a la izquierda del conducto colédoco, uno o dos pequeños ganglios linfáticos y la parte terminal de la vena coronaria estomáquica que pasa oblicuamente de arriba abajo, para alcanzar detrás del páncreas la vena porta o la vena esplénica. En el área de este triángulo, la arteria gastroduodenal desprende la pequeña *arteria pancreáticoduodenal derecha superior* (fig. 685, 6). Esta pequeña arteria se dirige de izquierda a derecha, sigue el borde superior de la cabeza pancreática y llega al colédoco, por delante del cual pasa; luego, después de haberlo cruzado, desaparece detrás de la cabeza pancreática, que va a irrigar. En general, en este punto da una pequeña

rama ascendente, destinada a la cara anterior del colédoco (4). Frente a esta arteria, pero en la cara opuesta del colédoco, por lo tanto en su cara posterior, pasa la pequeña vena *pancreáticoduodenal derecha superior*, que va a desembocar en el lado derecho de la vena porta. Como hace observar Grégoire, el colédoco se encuentra aquí rodeado de una especie de anillo vascular, cuya mitad anterior está

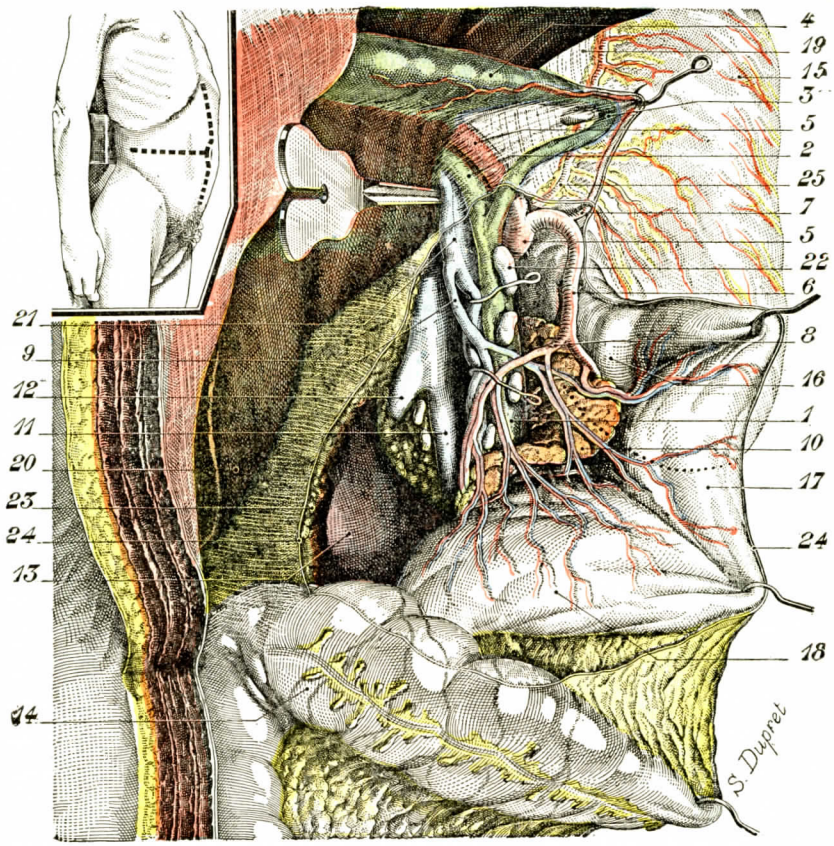


Fig. 686

La cara posterior de la cabeza del páncreas y el colédoco retropancreático, vistos previo desprendimiento y movilización del duodeno y el páncreas (T.-J.).

El peritoneo ha sido incidido a nivel del borde superior del duodeno y del ángulo del colon; luego el duodeno ha sido desprendido del plano profundo y dirigido hacia dentro, hacia la línea media. El páncreas y el pedículo hepático han sido separados al mismo tiempo de la vena cava inferior y tirados hacia dentro con el duodeno; el colédoco y los vasos que lo rodean han sido disecados.

1, colédoco. — 2, conducto hepático. — 3, conducto cístico, y 4, vesícula biliar con su meso. — 5, arteria hepática. — 6, arteria gastroduodenal. — 7, arteria cística (larga en este individuo). — 8, arteria pancreáticoduodenal derecha. — 9, vena pancreáticoduodenal. — 10, páncreas desprendido y dirigido hacia dentro; en la figura se ve su cara posterior. — 11, vena cava inferior. — 12, vena renal derecha. — 13, riñón derecho. — 14, colon transverso. — 15, estómago. — 16, píloro. — 17, primera porción del duodeno, y 18, la segunda porción. — 19, epiplón menor. — 20, cara inferior del lóbulo inferior del hígado. — 21, vena porta. — 22, uno de los ganglios de las vías biliares. — 23, grasa perirrenal. — 24, sección practicada en el peritoneo para movilizar el duodeno y el páncreas. — 25, arteria pilórica bordeando la curvatura menor del estómago.

formada por la arteria pancreáticoduodenal derecha superior y la mitad posterior por la vena del mismo nombre. Se puede ver cómo la vena pasa con la arteria por delante del conducto biliar. Para terminar con esta relación, recordemos, como hemos dicho ya a propósito del duodeno, que detrás de la cabeza del páncreas la

arteria pancreáticoduodenal derecha, después de haber rodeado el borde derecho del colédoco, se desliza más abajo por la cara posterior de éste: «da, por decirlo así, el brazo al conducto biliar» (Grégoire).

La *arteria gastroepiploica derecha*, rama de bifurcación de la gastroduodenal, está generalmente distante de las vías biliares; queda a la derecha del colédoco.

En resumen, en su segmento suprapancreático, el conducto comienza a separarse de la vena porta. En el espacio o *triángulo portocoledociano*, cuya base está representada por el borde superior del páncreas, con el tubérculo duodenal o tubérculo omental, la gastroduodenal pasa por el área de este triángulo; puede llegar a ponerse en contacto con el colédoco y por delante de él cuando el tubérculo es poco pronunciado. Su rama gastroepiploica dista del conducto biliar; su rama pancreáticoduodenal derecha está, por el contrario, en contacto con la cara anterior del conducto.

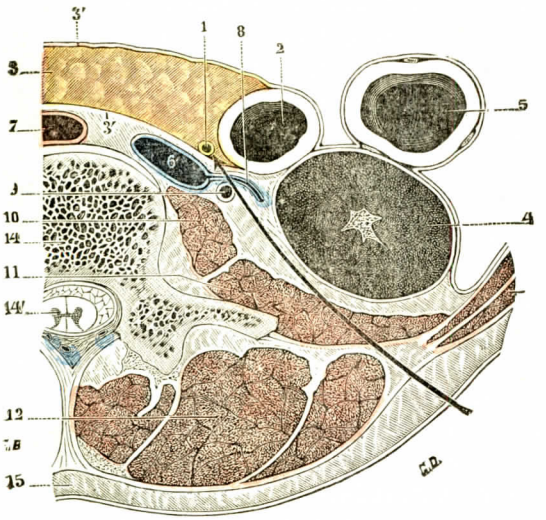


Fig. 687

El colédoco, visto en un corte horizontal que pasa por la parte inferior de la tercera lumbar (T.-J.).

(La flecha indica el trayecto que sigue el cirujano para atacar el colédoco por la vía lumbar.)

1, colédoco.—2, porción descendente del duodeno.—3, páncreas, con: 3', peritoneo; 3'', lámina de Treitz.—4, riñón derecho (porción inferior).—5, colon ascendente.—6, vena cava inferior.—7, aorta. — 8, vena espermática. — 9, uréter. — 10, psoas. — 11, cuadrado de los lomos. — 12, músculos de los canales vertebrales.—13, músculos anchos del abdomen. — 14, tercera vértebra lumbar, con 14', conducto vertebral y medula espinal.—15, piel y tejido celular subcutáneo.

Fuera de estas relaciones vasculares, el colédoco ofrece también relaciones con los plexos nerviosos que le provienen del plexo solar, con uno o dos ganglios linfáticos situados detrás de él y, por último, con la hoja fibrosa, la lámina de Treitz, lámina delgada, pero resistente, vestigio del mesoduodeno primitivo. Detrás de esta hoja pasa la vena cava inferior.

c) *Porción pancreática* (figura 686). — El conducto colédoco, llegado al borde superior del páncreas, abandona el pedículo hepático, es decir, la arteria hepática y la vena porta, para llegar a su desembocadura en el duodeno. Se da también a esta parte del colédoco el nombre de *colédoco subduodenal*. Su trayecto en esta región es primero vertical en una longitud de 25 milímetros aproximadamente y luego se inclina bruscamente hacia fuera y abajo en el último centímetro de su recorrido.

En general, el colédoco excava un canal en la glándula hepática; a su derecha se encuentra el relieve del canal duodenal del páncreas, el tubérculo posterior de la cabeza que lo separa de la parte inferior del duodeno. Más abajo, el conducto, engastado en un canal pancreático, desaparece pronto al final de su trayecto en el mismo espesor del páncreas. En otros casos el páncreas rodea completamente por sus lobulillos el conducto biliar. Este sigue, pues, en plena glándula una especie de camino cubierto. El colédoco se libra así de la palpación y de la inspección. Hay que cortar el tejido glandular para descubrirlo. Quénu ha hecho observar desde hace mucho tiempo que el colédoco se hunde cada vez más en el páncreas a medida que desciende; dicho de otro modo, el espesor del tejido pancreático que cubre por delante el colédoco es tanto menor cuanto más se aproxima a su termi-

nación: 14 a 15 milímetros en el borde inferior de la primera porción del duodeno; 10 milímetros en la parte media de la región; 5 a 6 milímetros únicamente en la terminación. La intimidad de las relaciones entre el páncreas y el colédoco terminal explica la repercusión de las lesiones del uno sobre el otro (litiasis del colédoco causa de pancreatitis, pancreatitis crónicas o cánceres pancreáticos que crean una estenosis coledociana).

El conducto colédoco, en su trayecto pancreático, atraviesa una pequeña región cuadrilátera, sobre la que QUÉNU ha llamado la atención y que está limitada (fig. 710): por arriba, por el borde inferior de la primera porción del duodeno; por abajo, por el borde superior de la tercera porción o, mejor, por la inserción del mesocolon transverso; por fuera, por el borde interno de la segunda; por dentro, por la mesentérica superior. El trayecto del colédoco en este cuadrilátero está indicado por una línea oblicua que, partiendo del tercio interno del borde superior, terminase en medio del borde externo. Sigue la pared duodenal. El conducto de Wirsung atraviesa diagonalmente el cuadrilátero, del ángulo superior izquierdo al ángulo inferior derecho. En este trayecto describe una ligera curva cóncava hacia arriba. En cuanto al conducto de Santorini, es paralelo al borde superior del cuadrilátero. Está, como se comprende, delante del colédoco. Su trayecto, horizontal, transforma en triángulo el ángulo comprendido entre el colédoco y el conducto de Wirsung.

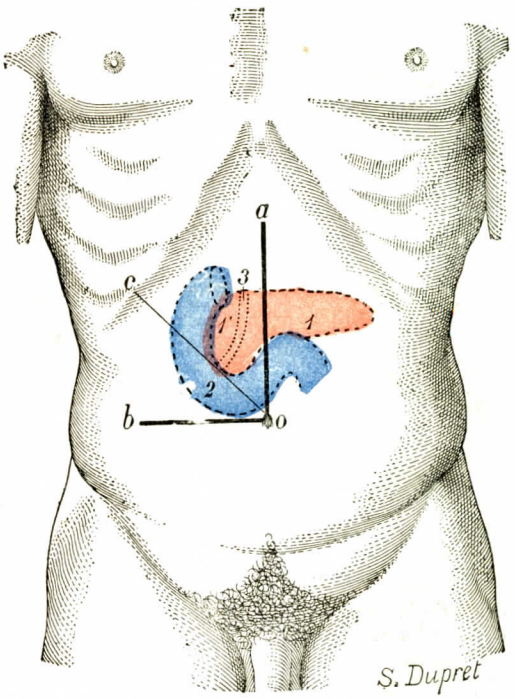


FIG. 688

La zona pancreáticocoledócica (*esquemática*, según CHAUFFARD).

*ao*, *bo*, vertical y horizontal que pasan por el ombligo y forman un ángulo recto. — *co*, bisectriz de este ángulo recto. 1, páncreas, con 1' (*anaranjado*), zona pancreáticocoledócica. —2, duodeno.—3, colédoco retropancreático (en punteado fino).

Las relaciones mediatas del colédoco o pancreáticas se establecen por medio de la fascia de Treitz (fig. 687, 3''). Corresponde a la vena cava inferior, engrosada en este punto por la vena renal derecha, la vena espermática derecha en el hombre y la úteroovárica en la mujer. Más afuera y más lejos se encuentran el riñón derecho y el uréter. Se concibe la dificultad o, por mejor decir, la imposibilidad quirúrgica de un acceso al colédoco por la vía lumbar (fig. 687). Es por la vía anterior por donde se interviene; el cirujano utiliza entonces, para efectuar el desprendimiento duodenopancreático, el plano de desdoblamiento formado por la fascia de Treitz, que permite así separar el duodenopáncreas de la zona peligrosa representada por los gruesos vasos retropancreáticos (fig. 686).

Superficialmente, el colédoco retropancreático corresponde a una zona de la pared abdominal, la *zona pancreáticoledociana* (CHAUFFARD), señalada del modo siguiente (fig. 688): 1.°, trazar a partir del ombligo una vertical y una horizontal que formen entre sí un ángulo recto abierto hacia arriba y a la derecha y cuyo

vértice esté en el ombligo; 2.°, trazar la bisectriz de este ángulo. La zona pancreáticocoledociana es la porción que se encuentra «comprendida entre la línea vertical y la bisectriz del ángulo, sin exceder por arriba una altura de 5 centímetros sobre la bisectriz y sin llegar al ombligo».

d) *Porción intraparietal, ampolla de Vater.* — La porción intraparietal o intersticial del colédoco comprende toda la porción del conducto que se encuentra comprendida en el espesor de la pared duodenal. El colédoco perfora la segunda porción del duodeno a nivel del punto en que la cara posterior del conducto intestinal se continúa con su borde interno. Atraviesa primero oblicuamente la túnica muscular, después la túnica celulosa, desembocando

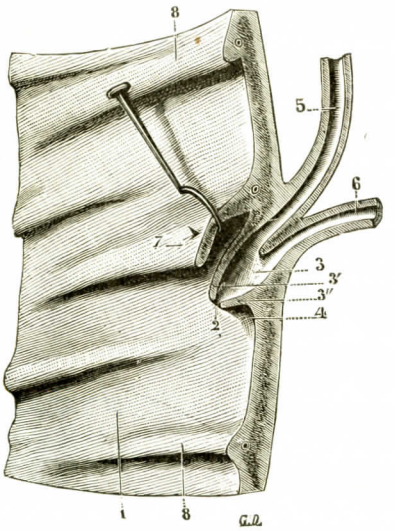


Fig. 689

Corte de la pared duodenal, pasando por la ampolla de Vater *(semiesquemática).*

1, segmento del cilindro duodenal, visto por su cara interna. — 2, orificio de la ampolla de Vater. —3, la cavidad de la ampolla, con: 3', su pared superior; 3'', su pared inferior. — 4, frenillo de la ampolla de Vater (*frenum caruncuiæ*). — 5, conducto colédoco. — 6, conducto de Wirsung. — 7, una válvula connivente, levantada ligeramente con una erina. — 8, 8, otras válvulas conniventes.

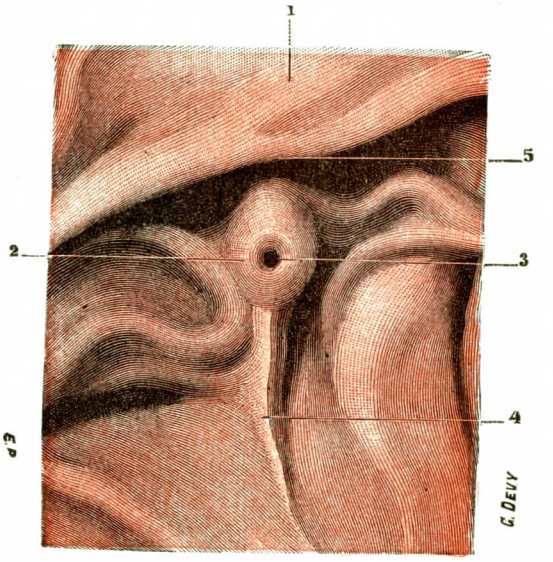


Fig. 690

Carúncula mayor, vista de frente.

1, mucosa del duodeno. — 2, carúncula mayor. — 3, orificio de la ampolla de Vater. — 4, frenillo de la carúncula. — 5, válvula supracaruncular.

entonces en un pequeño receptáculo labrado en plena mucosa y al cual también va a parar el conducto pancreático: es la *ampolla de Vater.*

La ampolla de Vater, que sólo puede observarse con perfección en un corte de la pared duodenal practicado siguiendo el eje del colédoco (fig. 689), es una pequeña cavidad de forma cónica, cuya base, dirigida hacia arriba y a la izquierda, recibe los dos conductos, el colédoco y el pancreático. De estos dos conductos, el primero se halla constantemente situado por encima del segundo. Están separados del otro por un pequeño repliegue transversal en forma de espolón.

El diámetro mayor de la ampolla de Vater, oblicuo de arriba abajo y de izquierda a derecha, mide de 6 a 7 milímetros; su anchura es de 4 a 5 milímetros. Su *base* corresponde al orificio de los dos conductos que recibe. Oddi, en 1887, ha notado, alrededor de los dos conductos colédoco y pancreático, una capa de fibras musculares lisas, que constituye en dicho sitio un verdadero esfínter para cada uno de los conductos precitados. Más adelante nos ocuparemos en ello. Su *vértice*, considerablemente estrechado, termina por un pequeño orificio redondeado o elíp-

tico, que se abre en el duodeno. Su *superficie interior* presenta constantemente algunos pequeños pliegues valvulares, cuyo borde libre mira hacia el orificio de salida. Dichos pliegues tienen por efecto, si no por destino, detener los cuerpos extraños que desde la cavidad duodenal podrían introducirse en las vías biliares o en las pancreáticas. Se oponen igualmente al reflujo del jugo duodenal en el conducto pancreático. Activando el jugo pancreático, el jugo duodenal provoca por su reflujo la autólisis del tejido glandular, fenómeno que algunos invocan como el origen de ciertas pancreatitis agudas.

Vista exteriormente, por la cara libre de la mucosa (fig. 690), la cavidad ampollar que es objeto de nuestro estudio se manifiesta por una pequeña eminencia

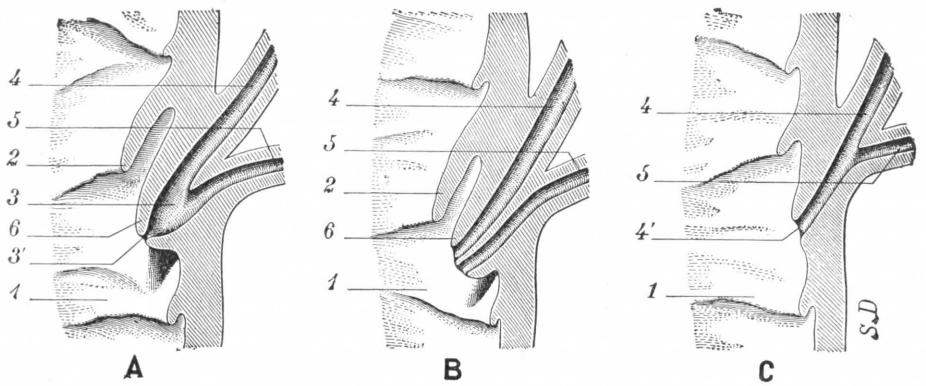


FIG. 691

Algunos tipos de carúncula mayor vistos en un corte de la pared del duodeno *(esquemática)* (T.-J.).

A, la carúncula está excavada por la ampolla de Vater (*tipo considerado como normal*). — B, la carúncula existe, pero falta la ampolla de Vater; los dos conductos biliar y pancreático se abren aisladamente en el vértice de la carúncula (*tipo el más corriente*). — C, no existe ni carúncula ni ampolla de Vater; el colédoco desemboca sólo en el duodeno, el conducto de Wirsung se abre en el colédoco (*tipo raro*).

1, duodeno. — 2, válvula connivente. — 3, ampolla de Vater, y 3', orificio por el que desemboca en el vértice de la carúncula. — 4, colédoco, y 4', su orificio en la pared duodenal. — 5, conducto de Wirsung. — 6, carúncula mayor.

en forma de tubérculo, presentando naturalmente la misma dirección que su cavidad central, es decir, inclinada hacia abajo y a la derecha: es la *gran carúncula (caruncula major* de SANTORINI). Recordaremos de paso que por encima de la gran carúncula existe una eminencia similar, pero más pequeña, que corresponde a la desembocadura del conducto excretorio accesorio del páncreas, la *pequeña carúncula* o *carúncula minor* de SANTORINI.

La carúncula mayor se halla situada (fig. 689) en la cara interna de la segunda porción del duodeno, en un punto más próximo de su pared posterior que de su pared anterior. De ordinario ocupa el tercio medio de esta cara; sin embargo, a veces se la observa situada más arriba, hasta en el tercio superior, o más abajo, hasta en el tercio inferior. La separa del píloro un intervalo que varía de 8 a 12 centímetros. En su *cara superior* se observa casi siempre una pequeña válvula connivente (fig. 690), que es necesario levantar para distinguir bien la carúncula. Esta *válvula supracaruncular* avanza hasta la proximidad del vértice de la carúncula, y aun algunas veces hasta el mismo vértice, pero no llega nunca a cubrir el orificio terminal. En la mayoría de los casos (una vez de cada dos, según LETULLE y NATTAN-LARRIER), de la *cara inferior* de la carúncula nace un pequeño repliegue vertical (fig. 690, 4) que, por otra parte, viene a confundirse con la mu-

cosa situada más abajo: a este pequeño repliegue, que contribuye a fijar la carúncula en la posición que ocupa, le ha dado SANTORINI el nombre de *frenillo de la carúncula*. Mide, por regla general, de 6 a 8 milímetros de altura y forma una eminencia de 4 a 6 milímetros.

La conformación de la ampolla de Vater, así como las recíprocas disposiciones que afectan el colédoco y el conducto pancreático, son sumamente variables (fig. 591). LETULLE y NATTAN-LARRIER (1899), que han estudiado minuciosamente este punto especial de la anatomía duodenal, convienen en admitir cuatro tipos.

α) El *tipo I* (dos veces entre 21 casos) consiste en la falta completa de toda eminencia a nivel de la desembocadura intestinal (fig. 692). El orificio de desagüe, situado de plano en la mucosa, es, según los casos, circular, oval o en forma de hendidura vertical. Abriendo este orificio se ve primero que por detrás del mismo no existe la ampolla, observándose asimismo que únicamente desemboca en dicho orificio el conducto colédoco. El conducto de Wirsung desagua en el colédoco a cierta distancia de la mucosa duodenal (fig. 691, C).



FIG. 692

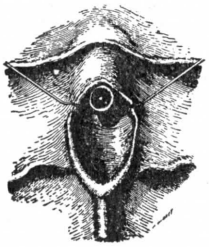

FIG. 693

FIG. 692. — Ampolla de Vater normal, *tipo I:* el orificio se halla formado por el colédoco: falta la ampolla propiamente dicha (según LETULLE y NATTAN-LARRIER).

FIG. 693. — Ampolla de Vater, *tipo III:* los dos conductos unidos en ángulo agudo desembocan a la vez en el intestino, por encima de una depresión cupuliforme, no existiendo vestigios de cavidad ampollar (según LETULLE y NATTAN-LARRIER).

β) El *tipo II* (seis veces entre 21 casos) se halla representado por la disposición clásica, la que hemos descrito anteriormente: una carúncula, una ampolla de Vater abriéndose por un orificio redondeado en el vértice de la carúncula, y, en el fondo de esta ampolla, el desagüe de los dos conductos colédocos y pancreático (fig. 691, A).

γ) El *tipo III* (ocho veces entre 21 casos) se caracteriza por una carúncula poco desarrollada, por la presencia debajo de ella de una ligera fosilla o conducto y por la falta de ampolla de Vater (fig. 693). Los dos conductos colédoco y pancreático, unidos como los dos cañones de una escopeta, desembocan uno y otro en el vértice de la carúncula. Ambos conductos se hallan separados por un pequeño tabique transversal, que se continúa en el espesor de la pared intestinal en una longitud de 1 a 4 milímetros (fig. 691, B).

δ) El *tipo IV* (cuatro veces entre 21 casos) se halla constituído: 1.°, por una carúncula muy desarrollada, que puede llegar a medir 18 milímetros de longitud por 6 milímetros de anchura; 2.°, por la falta, debajo de ella, de la fosilla citada en el tipo III; 3.°, por la carencia de la ampolla de Vater, pues los dos conductos se abren al mismo tiempo en el vértice de la carúncula por dos orificios distintos y yuxtapuestos. Estos dos orificios se hallan a veces dispuestos concéntricamente el uno con relación al otro, y en este caso, según afirman LETULLE y NATTAN-LARRIER, es siempre el conducto de Wirsung el que forma alrededor del colédoco una ranura de concavidad superior.

**4.° Estructura.** — El conducto colédoco se compone, como los otros conductos biliares, de dos túnicas, que se distinguen en *túnica externa* y *túnica interna*.

a) *Túnica externa.* — La túnica externa (*fibromuscular* de algunos autores) es una túnica conjuntivofibrosa, en un todo análoga a la de los conductos hepático y cístico. Presenta, en su porción interna, una capa de fibras musculares lisas que tienen una disposición plexiforme: en efecto, el examen de las secciones demuestra la existencia de fibras longitudinales, fibras transversales y fibras oblicuas, entrelazadas de una manera sumamente irregular.

Esta capa muscular, perfectamente desarrollada en la proximidad de la ampolla de Vater, va disminuyendo a medida que nos elevamos hacia el hígado. También existen algunos puntos del conducto en que el elemento muscular falta por completo.

b) *Túnica interna.* — La túnica interna es una mucosa que, como todas ellas, presenta un *corion* y un *epitelio:*

α) El *corion* es aquí muy delgado y elástico.

β) El *epitelio* se halla formado por una sola hilera de células cilíndricas, terminándose en el lado de la luz del conducto por un plano estriado.

c) *Criptas y glándulas* — La mucosa del colédoco, como la de los conductos suprayacentes, presenta algunos divertículos en forma de dedo de guante, largos o cortos simples o bifurcados. Estos divertículos, en este segmento como en los otros de las vías biliares, no son más que sencillas criptas cuyo epitelio es en todo parecido al epitelio del mismo conducto (fig. 694).




Fig. 694

Corte transversal por el conducto de Wirsung y el colédoco a su entrada en la túnica muscular del duodeno (según Helley).

*Dch*, conducto colédoco.—*DW*, conducto de Wirsung.—*b*, *b*, *b*, vasos sanguíneos. — *M*, túnica musculosa, dispuesta en círculo alrededor de los conductos.

En este corte se observa que la mucosa de los conductos presenta una serie de crestas longitudinales, entre las cuales se hallan depresiones sinuosas. Se observa también la presencia de numerosas glándulas mucosas que se hallan situadas, unas en la pared de la mucosa y las otras en el espesor de las crestas precitadas.

Existen, sin embargo, en la ampolla de Vater, y en su inmediata contigüidad, en el hombre, así como en el perro y en el conejo (Pillet, Renaut, Letulle y Nattan-Larrier) verdaderas glándulas tubulosas ramificadas, que recuerdan las glándulas de Brünner, cuyas células se hallan en distintos sitios cargadas de granulaciones, siendo asimilables a las células con fermento. Conviene añadir que las fibras musculares lisas, procedentes de la túnica externa, se insinúan entre las glándulas precitadas, formando una especie de ganga contráctil. Según Letulle y Nattan-Larrier, «estos islotes contráctiles son sumamente intrincados, continuándose esta intrincada disposición hasta la superficie del corion de la mucosa. Pocos órganos, exceptuando la próstata, poseen una combinación tan rica de tejido muscular y de glándulas arracimadas tan intrincadas, a una distancia tan considerable de la superficie del conducto excretorio fundamental». No hay duda que estos elementos contráctiles, dispuestos alrededor de las formaciones glandulares, favorecen la expulsión al exterior de sus productos de secreción.

**5.° Esfínter del colédoco.** — El colédoco, al llegar al duodeno, se fragua paso a través de la túnica muscular del intestino, el cual presenta a este nivel una solución de continuidad, según algunos muy visible y según otros muy mal limitada. Al decir de Letulle y Nattan-Larrier, el conducto biliar disocia más o menos las dos capas musculares que atraviesa, e incluso llega a apropiarse algunos de sus elementos. Cualesquiera que sean las íntimas relaciones entre el músculo duodenal y el colédoco, éste conserva sus diferentes túnicas hasta la ampolla de Vater. En el momento en que se abre en la ampolla, las fibras musculares transversales engrue-

san de una manera considerable y forman una especie de anillo de sección redondeada u oval: es el *esfínter del colédoco* (fig. 695).

Este anillo contráctil lo había ya sospechado GLISSON (1681), quien pudo comprobar que la extremidad inferior del colédoco se cerraba después de introducir una sonda. Sin embargo, no fué demostrado anatómicamente hasta 1887 por ODDI (en el perro, el carnero y el buey), y de aquí el nombre de *esfínter de Oddi* con que se le denomina habitualmente.

Después que apareció el trabajo de ODDI, el esfínter del colédoco, desde el punto de vista funcional, ha sido estudiado con perfección por DOYON (1893), y desde el punto de vista anatómico por ZNANIECKI (1894), por LETULLE y NATTAN-LARRIER (1898), por HELLEY (1899) y por HENDRICKSON (1900), de quien copiamos la figura adjunta (fig. 695). Como demuestra perfectamente esta figura, el colédoco se halla rodeado en toda su porción prevateriana por un verdadero manguito de fibras circulares, que pertenecen propiamente a este conducto y lo separan del conducto de Wirsung en el punto en que ambos se ponen en contacto. Esta figura demuestra además que, a las fibras circulares precitadas, se añaden fibras longitudinales (hecho comprobado ya por HELLEY), las cuales se extienden hasta el vértice de la gran carúncula y tienen seguramente por efecto, cuando se contraen, ocasionar la retracción de esta última. Por último, nos demuestra que el conducto de Wirsung posee también, en su porción terminal, un esfínter propio, perfectamente distinto del precedente. Volveremos a insistir sobre esto al tratar del aparato excretorio del páncreas. Después de estos trabajos del final del siglo pasado, numerosos anatomistas, histólogos y cirujanos han reanudado el estudio del esfínter de Oddi, unos para negar su existencia y atribuir la totalidad de la acción esfinteriana al músculo duodenal (AUSTER y CROHN, DARDINSKI, DEBOUVRY), los otros para conservar su realidad a la noción de un esfínter autónomo (DEL VALLE, BOYDEN). Como dice muy acertadamente JEANJEAN en su tesis *(Les états d'hypertonie du sphiter d'Oddi*, Lyón, 1944). La verdad está probablemente en medio de las opiniones extremas: existen, sin duda, fibras circulares y fibras longitudinales autónomas, pero también fibras de asociación con la musculatura duodenal que explicaban perfectamente los hechos fisiológicos de sinergia duodenosfinteriana puestos de manifiesto por DEBOUVRY *(Tesis de París*, 1940). Esta sinergia no impide, sin embargo, que el esfínter de Oddi posea un funcionamiento autónomo, una inervación propia y una patología que en la actualidad se conoce cada vez más (MALLET-GUY). Hacemos nuestras las conclusiones de JEANJEAN cuando afirma *que existe una autonomía tanto funcional como anatómica del esfínter de Oddi.*

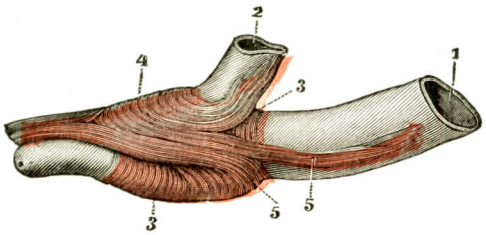


FIG. 695

Esfínteres del colédoco y del conducto de Wirsung en el hombre (según HENDRICKSON).

1, colédoco. — 2, conducto de Wirsung. — 3, 3, esfínter del colédoco. — 4, esfínter del conducto de Wirsung. — 5, 5, fibras longitudinales.

**6.° Vasos y nervios.** — Las *arterias* destinadas al conducto colédoco provienen de la hepática o de una de sus ramas. Las *venas* desembocan en la vena porta. Los *linfáticos* son todavía poco conocidos; probablemente van a parar: 1.°, los de la parte superior, a los ganglios del hilio; 2.°, los de las partes media e inferior, a los ganglios escalonados a lo largo del conducto *(cadena ganglionar del colédoco)*, y de allí a los ganglios situados detrás de la cabeza del páncreas. Los *nervios*, como los de la vesícula biliar y del conducto cístico, emanan del plexo colédoco. Se distribuyen en parte por la mucosa, y en parte por los vasos y por los elementos contráctiles de la pared propia. En la base de la ampolla de Vater, ODDI y ROSCIANO (1896) han descrito recientemente grupos de células simpáticas que estarían destinadas al esfínter del colédoco y tendrían bajo su dependencia la tonicidad de este anillo muscular. La motilidad del colédoco depende, como la de las vías

biliares en su conjunto, del vago y del simpático (nervio esplácnico). Los experimentos de R. Guillet (Lyón, 1942) han demostrado que aquí, como en toda la altura del tracto digestivo, el vago era excitomotor, y el esplácnico, inhibidor.

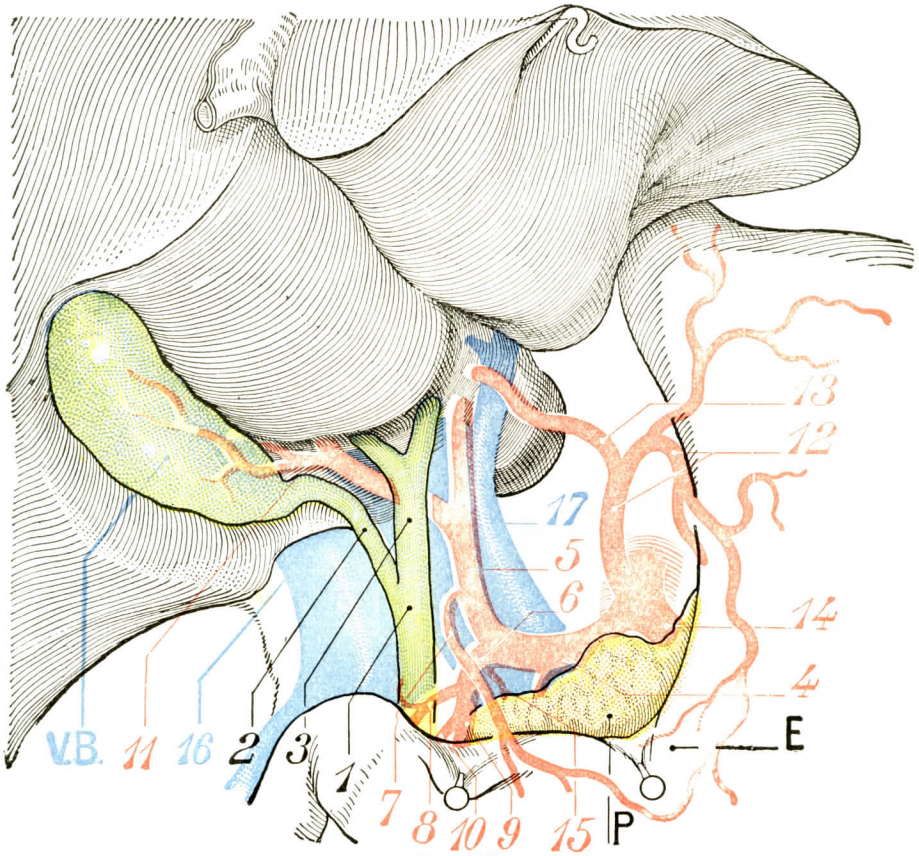


Fig. 696

Pedículo hepático.

1, colédoco. — 2, conducto cístico. — 3, conducto hepático. — 4, arteria hepática común. — 5, hepática propia. — 6, gastroduodenal. — 7, arteria pilórica. — 8, arteria pancreáticoduodenal superior derecha. — 9, arteria gastroepiploica superior derecha. — 10, arteria pancreáticoduodenal inferior derecha. — 11, arteria cística. — 12, arteria coronaria estomáquica que da una rama hepática izquierda voluminosa (13). — 14, arteria esplénica. — 15, arteria pancreática media. — 16, vena cava inferior. — 17, vena porta.

E, estómago. — P, páncreas. — V. B., vesícula biliar.

## F. — Vista de conjunto del pedículo hepático

Hemos estudiado aisladamente cada uno de los elementos de las vías biliares. Conocemos sus relaciones; podemos ahora agruparlos y considerarlos en una vista de conjunto.

Las vías biliares, los vasos y los nervios que van al hígado se agrupan en dos pedículos: el pedículo hepático o pedículo principal, y el pedículo vascular o pedículo accesorio.

**1.° Pedículo hepático.** — El pedículo hepático comprende dos porciones: una, que está contenida en el epiplón menor, constituye la porción duodenohepá-

tica del pedículo; la otra alojada en el valle del surco transverso, forma la porción hiliar.

*A*. Porción duodenohepática (fig. 696). — El pedículo hepático está constituído por los elementos siguientes: 1.°, por la porción ascendente de la arteria hepática o hepática propia; 2.°, por el segmento de la vena porta que se extiende de la cara posterior del duodeno al hilio del hígado; 3.°, por la vía biliar principal, formada por el conducto hepático y la parte suprapancreática del colédoco; 4.°, finalmente, por los nervios y los linfáticos que acompañan a estos órganos.

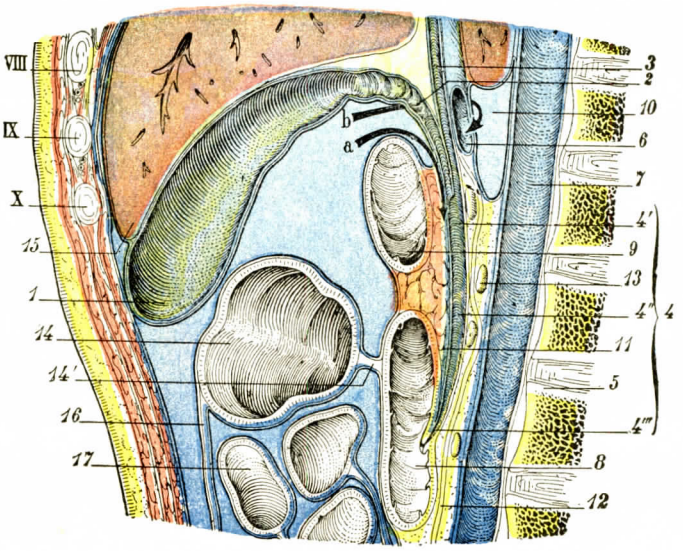


Fig. 697

Relaciones de conjunto de las vías biliares extrahepáticas, vistas en un corte sagital oblicuo del tronco; segmento derecho del corte *(semiesquemática)* (T.-J.).

1, vesícula. — 2, conducto cístico. — 3, conducto hepático. — 4, colédoco, con: 4', su porción retroduodenal; 4'', su porción retropancreática; 4''', su porción terminal o intraparietal. — 5, raquis. — 6, vena porta. — 7, vena cava inferior. — 8, segunda porción del duodeno. — 9, primera porción del duodeno. — 10, hiato de Winslow. — 11, páncreas. — 12, lámina fibrosa de Treitz. — 13, ganglios. — 14, colon transverso, con 14', mesocolon. — 15, hígado. — 16, epiplón mayor. — 17, asas del intestino delgado.

X, IX, VIII, décimo, noveno y octavo cartílagos costales.

(La flecha *a* nos enseña de qué modo, desinsertando la lámina anterior del epiplón menor, puede descubrirse la porción superior del colédoco retroduodenal. La flecha *b* nos demuestra asimismo que, introduciendo el dedo en el hiato de Winslow, puede atraerse hacia delante el pedículo del hígado y explorarlo.)

Estos órganos están contenidos en el borde libre del epiplón gastrohepático (fig. 698, 2). Forman una eminencia vertical de 2 centímetros de anchura aproximadamente, que da al borde libre del epiplón menor el aspecto de un rodete grueso, sin transparencia, que contrasta con la parte media del epiplón menor, translúcida y delgada por delante de la región celíaca. Ese borde libre del epiplón menor limita por delante el hiato de Winslow. El dedo introducido en este hiato se encuentra comprendido entre la vena cava inferior por detrás y el pedículo hepático por delante (fig. 697, flecha *b)*; la exploración digital entre el pulgar y el índice así introducidos permite reconocer: la vena, blanda y depresible; delante de ella, la arteria, animada de latidos; por fuera y por delante, el conducto biliar, de consistencia más firme. La coloración del pedículo es ligeramente vinosa en el vivo y amarilla verdosa en el cadáver a consecuencia de la extravasación biliar.

Recordemos las relaciones principales de los órganos. La *vena porta*, eje del pedículo; está representada por los dos tercios superiores de su longitud total.

Está rodeada de un tejido celular flexible y fácil de desplegar. Delante de ella, la *arteria hepática*, en compañía de los nervios del plexo posterior, abandona la gastroduodenal en el momento en que entra en el pedículo hepático; luego, más arriba, la arteria pilórica y, por último por su rama derecha, la arteria cística. Como hemos visto a propósito de la arteria hepática, las variaciones de estos

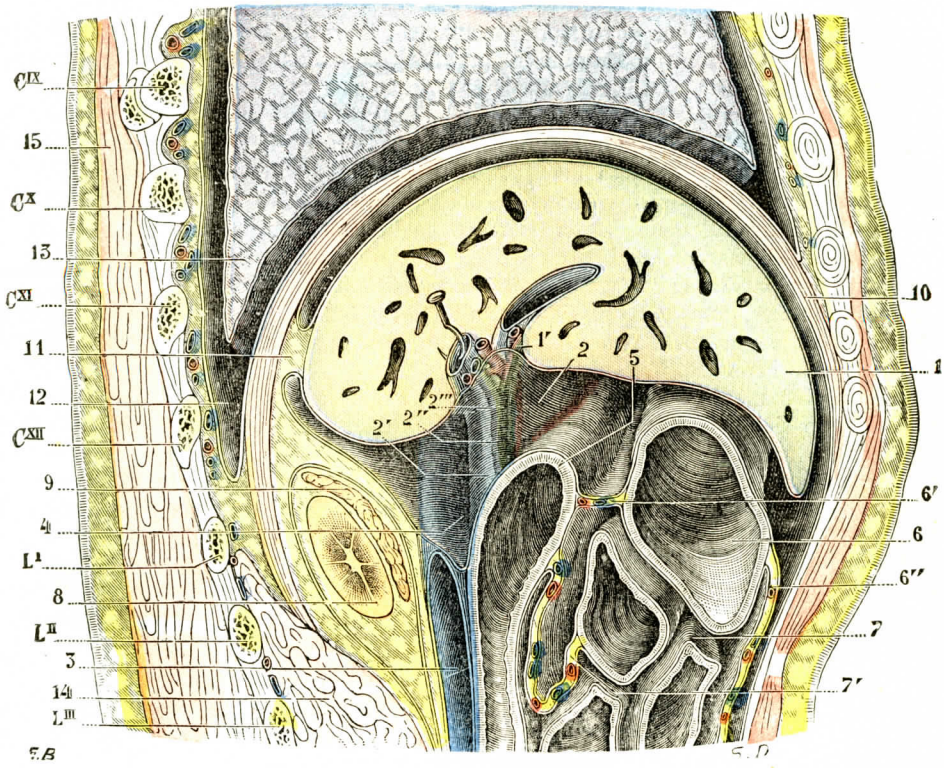


FIG. 698

Relaciones del lóbulo derecho del hígado (T.-J.).

(Corte laterosagital derecho del tronco; sujeto congelado, segmento izquierdo del corte.)

1, hígado, con 1', su hilio. — 2, epiplón menor, con: 2', la vena porta; 2'', el colédoco; 2''', la arteria hepática, en el espesor de su borde libre. — 3, vena cava inferior — 4, hiato de Winslow. — 5, duodeno. — 6, colon transverso, con: 6', su mesocolon, y 6'', el epiplón mayor. — 7, asa delgada, con: 7', el mesenterio. — 8, polo superior del riñón derecho. — 9, cápsula suprarrenal derecha. — 10, diafragma. — 11, ligamento coronario. — 12, fondo de saco posterior de la pleura. — 13, pulmones. — 14, cuadrado de los lomos y psoas. — 15, músculos espinales.

CIX, Cx, CXI, CXII, novena, décima, undécima y duodécima costillas. — LI, LII, LIII, apófisis transversas de las vértebras lumbares primera, segunda y tercera.

vasos son muy frecuentes; por eso el tipo habitual del pedículo hepático varía bastante a menudo por la presencia de una anomalía arterial, ora provenga la arteria hepática de la arteria mesentérica superior, ora aparezcan variaciones en las colaterales o en el modo de división de la hepática común, división en ramillete, por ejemplo. La *vía biliar principal*, o conducto hepatocolédoco, es el órgano más externo del pedículo. Está situado en la vertiente derecha de la cara anterior de la vena porta, fácil de separar de ésta, pero rodeado de nervios, el plexo hepático anterior, que le está sólidamente ligado.

Los *vasos linfáticos* forman dos cadenas paralelas a la vena porta, una situada a la derecha y la otra a la izquierda del vaso. La cadena derecha es la más

importante; es paralela a la vía biliar. Los ganglios que constituyen esta cadena son de escaso volumen. Cuando están hipertrofiados e inflamados crónicamente pueden hacer creer en la presencia de un cálculo engastado en la vía biliar (QUÉNU). La cadena izquierda, próxima a la arteria hepática, es menos importante Situada por detrás y a la izquierda del vaso, está unida a los ganglios de la cabeza del páncreas por una parte y a los ganglos del hilio por otra.

El pedículo hepático, cuyo tipo normal acabamos de describir, puede ofrecer variaciones en relación no solamente con las anomalías de la arteria hepática, sino también con las vías biliares o con el epiplón menor.

Las variaciones de las vías biliares son relativamente raras. Se pueden observar, como hemos visto ya antes, diferencias de altura de abocamiento entre el conducto cístico y el conducto hepático. También es posible observar variaciones en el abocamiento de las dos ramas de origen del conducto hepático, viniendo la rama derecha de origen de éste a terminar en la rama izquierda a un nivel muy inferior. En este caso el conducto colédoco está singularmente reducido de altura. Por último, se pueden encontrar estenosis congénitas de la vía biliar principal, más o menos extensas, que van del simple anillo muy limitado a la atresia de la casi totalidad del conducto. Tales anomalías son incompatibles con la vida normal del sujeto que las sufre.

El epiplón menor se prolonga a menudo hacia la derecha, de suerte que el pedículo hepático no ocupa ya el borde libre. Hemos descrito antes esta variación peritoneal a propósito del duodeno y del colon transverso. El epiplón menor se prolonga entonces sobre el cuello de la vesícula y sobre el duodeno, formando el *ligamento císticoduodenal* o *císticocólico*. ANGEL y SENCERT, que lo estudiaron bien, han demostrado que se trataba de una formación bastante frecuente (40 por ciento de los casos). El borde libre de esta hoja peritoneal desciende del fondo de la vesícula biliar al colon transverso: es delgado, cortante, avascular. El borde superior, que prolonga el epiplón menor, se fija a la vesícula biliar. El lado inferior se inserta en la parte derecha del colon transverso hasta el ángulo subhepático. Se concibe que tal dispositivo forme delante del hiato de Winslow un a modo de alero que dificulta la exploración interdigital del pedículo hepático. Como esta prolongación es avascular, es fácil incidirla transversalmente y llegar así al pedículo hepático, siempre situado en su lugar normal.

*B*. PORCIÓN HILIAR. — El pedículo hepático propiamente dicho no existe ya: todos los órganos se separan y divergen (fig. 699).

Las *vías biliares* se constituyen a su salida del hígado para formar el plano anterior del hilio. El conducto biliar derecho, delante de la rama derecha de la arteria hepática, a la que cruza asimismo la rama derecha de la vena porta en el nacimiento de ésta. El conducto izquierdo sigue a su vez una marcha homóloga, pero en sentido inverso; los dos conductos dibujan las ramas de una Y extendida.

El *plano arterial* se halla detrás del plano biliar. La rama derecha de la arteria hepática está delante de la rama venosa; la rama izquierda sigue el borde superior de la vena.

Las *dos ramas de la vena porta* forman el plano posterior. La rama derecha prolonga el tronco porta, la rama izquierda dibuja con éste un ángulo agudo. La rama derecha es corta, voluminosa; la rama izquierda, delgada, larga, recibe la inserción del cordón umbilical. Llenan el fondo del valle hiliar y hay que incidir el tejido hepático si se quieren percibir los grande ramos que en él se ramifican. Con estos vasos, pero en plano anterior al plano venoso, penetran los nervios del hígado.

**2.° Pedículo vesícular.** — El pedículo vesicular, o pedículo accesorio, está constituído por la arteria cística, el conducto cístico, los nervios y los linfáticos destinados a la vesícula. El pedículo vesicular está situado a la derecha del pedículo principal; constituye en cierto modo un divertículo.

Como ya hemos visto, la arteria cística, el canal cístico y la vía biliar principal dibujan un triángulo, el *triángulo biliocístico*. El borde superior es arterial; el borde derecho está formado por el cístico; el borde izquierdo, por el conducto

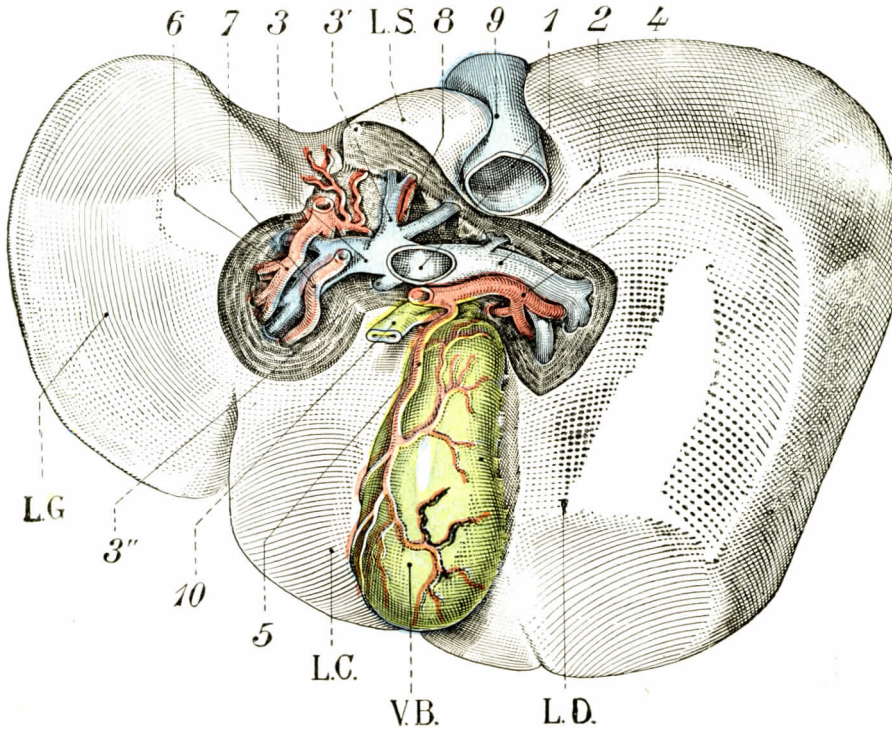


Fig. 699

La cara inferior del hígado y los elementos del hilio.

L. G., lóbulo izquierdo. — L. D., lóbulo derecho. — L. S., lóbulo de Spiegel. — L. C., lóbulo cuadrado. — V. B., vesícula biliar.

1, tronco de la vena porta. — 2, su rama derecha. — 3, su rama izquierda. — 3', su rama para el lóbulo de Spiegel. — 3'', su rama para el lóbulo cuadrado. — 4, rama derecha de la arteria hepática. — 5, arteria cística. — 6, arteria destinada al lóbulo izquierdo. — 7, arteria destinada al lóbulo izquierdo y al lóbulo cuadrado. — 8, arteria destinada al lóbulo de Spiegel. — 9, vena cava inferior. — 10, conducto colédoco.

biliar derecho y el origen del conducto hepático. El fondo del triángulo está ocupado por la cara anterior de la terminación de la vena porta y el origen de su rama derecha que continúa el tronco. La vena cística, satélite de la arteria, la abandona para terminar a este nivel en el tronco porta. Se concibe la prudencia que exigen las intervenciones en esta región: necesidad de denudar suficientemente la arteria cística para su ligadura; necesidad de aislar el conducto cístico, pegado al conducto hepático, antes de ligarlo en el curso de una colecistectomía; delicadeza en la ejecución de estas maniobras a fin de respetar la vena porta, suelo de la región.

**3.° Relaciones topográficas de las vías biliares.** — El conjunto de las vías biliares ocupa la parte lateral derecha del plano supramesocólico del abdomen. Este espacio está comprendido en una zona limitada: por abajo, por la cara

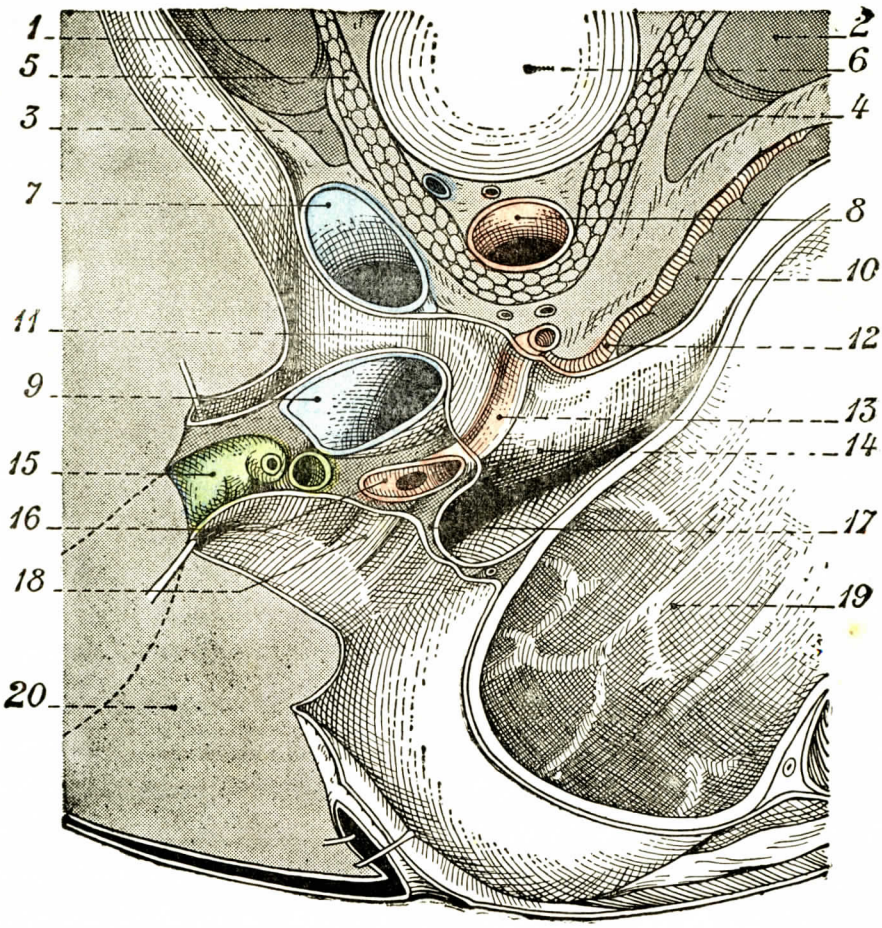


FIG. 700

Corte transversal del tronco
que pasa inmediatamente por encima del suelo del hiato de Winslow (según FARABEUF).

1, 2, riñones derecho e izquierdo. — 3, 4, cápsulas suprarrenales. — 5, pilares del diafragma. — 6, cuerpo vertebral. — 7, vena cava inferior. — 8, aorta. — 9, vena porta. — 10, páncreas. — 11, hiato de Winslow. — 12, arteria esplénica. — 13, arteria hepática, segmento horizontal que levanta el peritoneo del suelo del hiato (hoz de la arteria hepática). — 14, páncreas en relieve en la trascavidad de los epiplones. — 15, vesícula biliar. — 16, cuerpo de la arteria hepática en el punto en que se hace ascendente. — 17, sección del epiplón menor. — 18, gran cavidad peritoneal. — 19, estómago. — 20, hígado.

superior de la porción derecha del mesocolon transverso y la primera porción del duodeno; por delante, por la cara inferior del hígado que forma delante del pedículo un alero que oculta completamente. Por consiguiente, para percibir el pedículo es necesario levantar la parte anterior del hígado que corresponde al lóbulo cuadrado.

Este se halla en relación, a la derecha, con la pequeña curvatura del estómago. Por detrás descansa en la vena cava inferior, de la que está separada por

el hiato de Winslow (fig. 700). Este hiato corresponde por arriba a los dos tubérculos caudado y papilar del lóbulo de Spiegel, que vienen a interponerse entre la vena cava inferior y el pedículo; su suelo corresponde al borde superior del páncreas, mientras que su cara anterior está constituída por el pedículo del hígado. Por medio de este conducto, el pedículo hepático corresponde, pues, a la pared abdominal posterior, constituída aquí por la cara lateral derecha de la columna lumbar, primera, segunda y tercera lumbares, tapizadas en este punto por el pilar derecho del diafragma.

Organo principal de la región infrahepática, el pedículo hepático sólo es accesible por la vía anterior. Para llegar a él lo más fácilmente posible se han ideado numerosas incisiones. Una de las más célebres es la de Kehr, que interesa primero la línea media y luego se acoda para ganar el borde externo del recto mayor. La posición reclinada en lordosis facilita el acceso a esta región profunda. Hoy se prefiere la incisión de Czerny, modificada por Rio-Branco, que suministra un campo igualmente considerable y respeta las terminaciones nerviosas que van al músculo recto del abdomen.

## ARTICULO V

## PANCREAS

El páncreas (alemán e inglés, *Pancreas)* es una glándula voluminosa anexa al duodeno, en el cual vierte el producto de su secreción, el jugo pancreático. Por sus caracteres exteriores, así como por su estructura, presenta la mayor analogía con las glándulas salivales; de ahí el nombre de glándula salival abdominal *(Bauchspeicheldrüse)* con el cual lo había designado Siebold y que todavía le dan hoy algunos anatomistas alemanes. Los invertebrados carecen de páncreas; también falta en algún grupo de peces, pero existe, en distinto grado de desarrollo. en todos los otros vertebrados.

### § 1. — Consideraciones generales

**1.° Situación.** — El páncreas (fig. 701) se halla situado en la porción superior del abdomen, delante de la columna vertebral lumbar, detrás del estómago, entre el bazo, que corresponde a su extremo izquierdo, y el asa duodenal, que engloba en su concavidad todo su extremo derecho.

Por regla general, se halla en relación con la primera y la segunda lumbares. No es raro verlo elevarse hasta la duodécima dorsal *(posición alta)*, así como *en algunos* casos puede descender hasta el nivel de la tercera lumbar *(posición baja)*. Esta posición baja es más frecuente en la mujer que en el hombre.

A pesar de estar situado el páncreas a ambos lados de la línea media, esta línea no lo divide en dos partes iguales; por regla general puede admitirse que, en una sección sagital de un individuo adulto, un tercio de la glándula se halla en el segmento derecho de la sección y los otros dos tercios en el segmento izquierdo. Aunque impar y dispuesto a una y otra parte de la línea media, no es un órgano simétrico.

**2.° Dirección.** — El páncreas, como hemos dicho, se halla situado transversalmente delante de la columna vertebral. Su dirección no es exactamente rectilínea ni exactamente transversal: su mitad derecha es horizontal, y, en cam-

*bio*, su extremidad izquierda es ligeramente oblicua de dentro a fuera y de abajo arriba, de manera que las dos porciones se unen formando un ángulo sumamente obtuso con el seno dirigido hacia arriba y a la derecha. Además, así como la porción media de la glándula es rechazada hacia delante por la columna vertebral y los vasos voluminosos que cruzan su cara posterior, sus dos extremos, el izquierdo

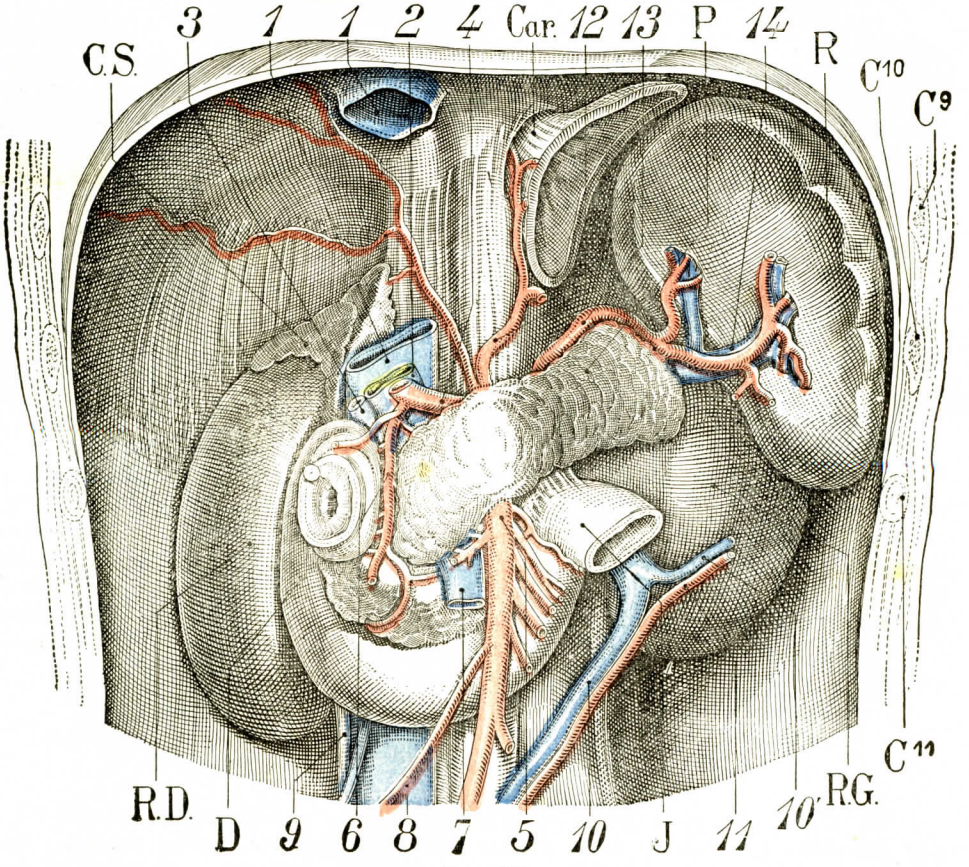


Fig. 701

El duodeno y el páncreas. Órganos retroperitoneales.

P, páncreas. — R. d., riñón derecho. — R. g., riñón izquierdo. — R, bazo. — Car., cardias. — C. S., cápsula suprarrenal derecha. — C⁹, C¹⁰, C¹¹, novena, décima y undécima costillas.

1, 1, vena cava inferior. — 2, vena porta. — 3, colédoco. — 4, arteria hepática. — 5, mesentérica superior. — 6, pancreáticoduodenal superior. — 7, vena mesentérica superior. — 8, arteria cólica derecha superior. — 9, uréter. — 10, vena mesentérica inferior que recibe 10', vena del ángulo izquierdo del colon, y forma con la arteria del ángulo izquierdo (11) el arco vascular de Treitz. — 12, arteria diafragmática inferior. — 13, arteria esplénica. — 14, vena esplénica.

especialmente, se hunden más o menos en los hipocondrios. Resulta de ello que en el plano horizontal (esto se observa perfectamente en los cortes transversales de los cadáveres congelados), el páncreas describe en conjunto una curva más o menos acentuada de concavidad posterior. Está echado, dice Grégoire, sobre la columna vertebral, como el saco del molinero sobre el dorso de su asno

**3.° Volumen.** — Considerado el páncreas desde el punto de vista de sus dimensiones, presenta, como la mayoría de las vísceras, variaciones individuales a

veces muy notables. Su longitud, medida de su extremidad izquierda a la derecha, varía de 16 a 20 centímetros; su altura, por término medio, es de 4 a 5 centímetros; su grosor, de 2 a 3 centímetros.

La observación demuestra que el páncreas, por regla general, presenta mayor desarrollo en el hombre que en la mujer.

Según las investigaciones de ASSMANN, la glándula pancreática crece rápidamente, más rápidamente que el hígado, durante la infancia y la pubertad. Su volumen aumenta gradualmente hasta la edad de cuarenta años y disminuye en seguida a partir de los cincuenta, sufriendo entonces más o menos rápidamente la atrofia senil.

**4.° Peso.** — Su peso medio es de 70 gramos en el hombre y de 66 gramos en la mujer. Pero estas cifras no son constantes en todos los individuos, en efecto sin que exista ninguna influencia patológica, pueden darse páncreas mucho más pequeños cuyo peso no exceda de 30 a 35 gramos; en cambio, pueden observarse otros más voluminosos, que llegan a pesar de 100 a 150 gramos. Teniendo en cuenta los datos de SOEMMERING y de MECKEL, se encontrarían también, en casos que no serían raros páncreas de 180 gramos

Su peso específico oscila entre 1.040 y 1.050 (ASSMANN); con poca diferencia es el mismo que el de la glándulas salivales.

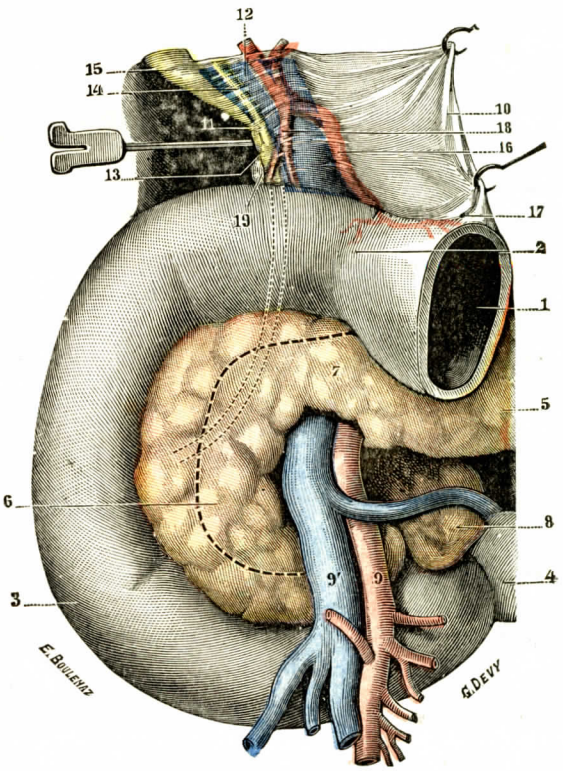


FIG. 702

Extremo derecho del páncreas, cara anterior.

1, estómago (porción pilórica).—2, píloro.—3, duodeno, con sus cuatro porciones. — 4, yeyunoíleon. — 5, páncreas, con: 6, su cabeza; 7, su cuello o istmo; 8, processus uncinatus.—9, 9', arteria y vena mesentéricas superiores.—10, epiplón gastrohepático.—11, hiato de Winslow, en el cual se halla introducida una sonda acanalada. — 12, vena porta. — 13, conducto colédoco (su trayecto escondido está representado por una doble línea de puntos).—14, conducto hepático. — 15, cuello de la vesícula biliar y conducto cístico. —16, arteria hepática.—17, pilórica.—18, gastroepiploica derecha. — 19, ganglios linfáticos.

**5.° Color y consistencia.** — En estado de reposo, la glándula pancreática presenta una coloración blancogrisácea. Durante el trabajo digestivo, lo mismo que las glándulas salivales, se congestiona, tomando un tinte más o menos rosado. Desde el punto de vista de su consistencia, el páncreas es relativamente duro, aunque muy friable. Los puntos de sutura no se sostienen bien en el tejido pancreático normal, a no ser que se apoyen en los planos fibrosos o peritoneales que le rodean. Al igual que las glándulas salivales, se amolda exactamente a todos los órganos vecinos; los vasos, principalmente, dejan en su superficie señales muy visibles de su paso.

**6.° Conformación exterior.** — El páncreas presenta una forma muy irregular: se le ha comparado sucesivamente con un gancho, con un martillo, con una

lengua de perro y con una escuadra de albañil. Dejando aparte estas distintas comparaciones tan groseras como poco exactas, diremos que el páncreas es un órgano

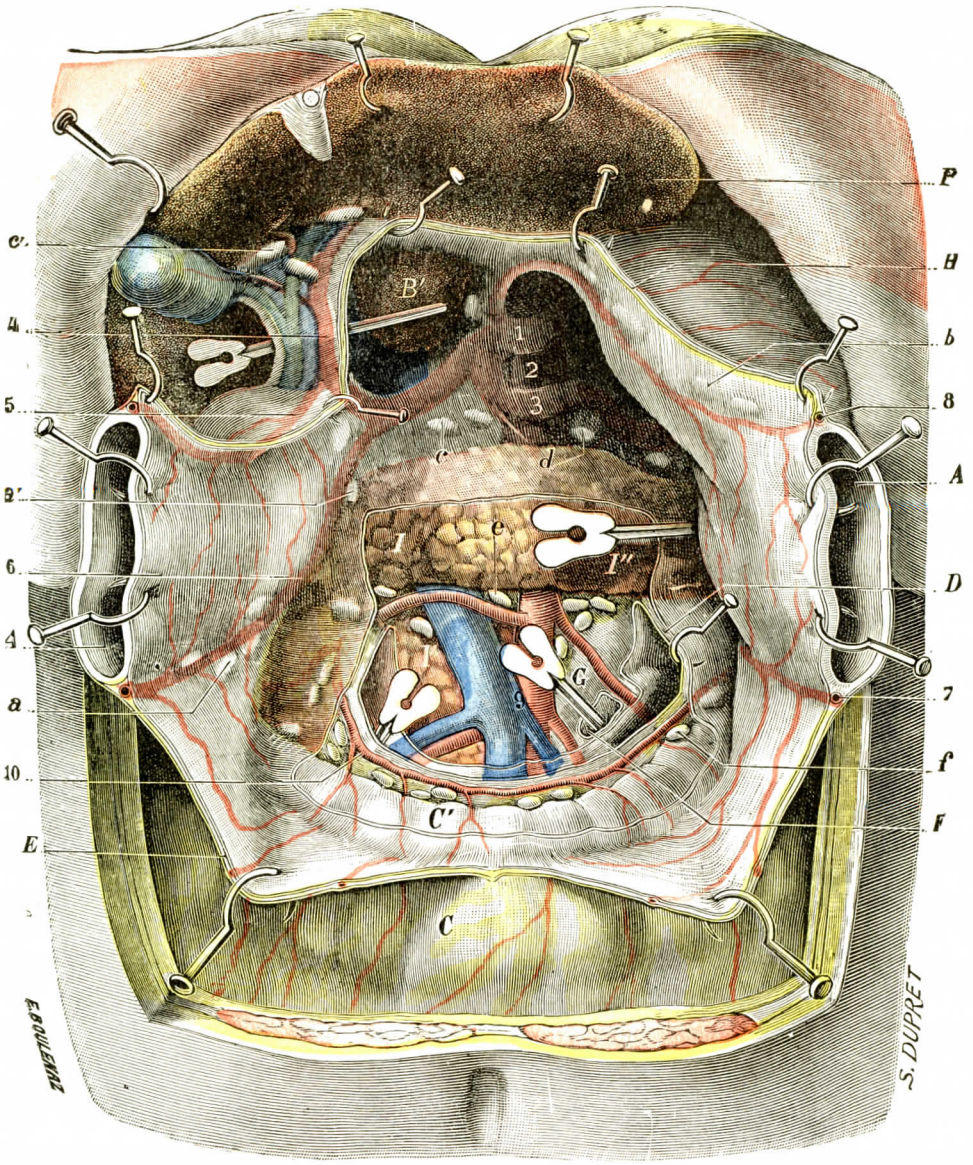


Fig. 703

El istmo y el cuerpo del páncreas, vistos en su sitio (T.-J.).

1, tronco celíaco. — 2, aorta. — 3, arteria esplénica. — 4, hepática. — 5, pilórica. — 6, gastroepiploica derecha. — 7, gastroepiploica izquierda. — 8, coronaria estomáquica. — 9, vasos mesentéricos superiores. — 10, arteria cólica superior derecha. — *a*, *a'*, los dos grupos ganglionares de la cadena gastroepiploica derecha. — *b*, ganglios de la cadena coronaria estomáquica. — *c*, ganglios de la cadena hepática, con *c'*, ganglios del hilio del hígado. — *d*, ganglios de la cadena esplénica. — *e*, ganglios mesentéricos superiores. — *f*, ganglios situados en el mesocolon a lo largo de la arteria cólica superior. — A, estómago seccionado y erinado. — B, cara inferior del hígado, con B', lóbulo de Spiegel. — C, porción del colon transverso cubierta por el epiplón mayor, con C', porción situada en la trascavidad de los epiplones. — D, ventana practicada en el mesocolon transverso. — E, sección practicada en el ligamento gastrocólico. — F, abertura practicada en el mesenterio. — G, cuarta porción del duodeno. — H, sección del epiplón menor. — I, istmo del páncreas, con : I', la cabeza, e I'', el cuerpo del mismo órgano.

prolongado en sentido transversal, aplanado de delante atrás y mucho más voluminoso en su extremo derecho que en su extremo izquierdo De ordinario se distinguen en él tres partes: una parte media o *cuerpo*, un extremo derecho o *cabeza*, un extremo izquierdo o *cola*. No existe ninguna línea de demarcación interior o exterior que separe estas dos últimas porciones. Sin embargo, no sucede lo mismo con las dos primeras; entre el cuerpo y la cabeza se encuentra una porción estrechada, que se designa indistintamente con el nombre de *cuello* o *istmo*. Describiremos separadamente cada una de estas porciones del páncreas, procediendo de derecha a izquierda.

a) *Extremo derecho o cabeza.* — El extremo derecho o cabeza (*porción vertical* de algunos autores) se halla enclavado en el espacio que, en forma de herradura, limitan en su conjunto las tres primeras porciones y aun a veces las cuatro porciones del duodeno (fig. 702). Puede decirse que, para ocupar este espacio, el páncreas se encorva, como el duodeno, de arriba abajo y de dentro a fuera. Su extremidad ínferoexterna se dirige hacia la línea media, formando una eminencia aplanada, casi siempre arrollada en espiral más o menos pronunciada según los individuos: es el *gancho* o *processus uncinatus* del páncreas, designado también algunas veces con el nombre de *pequeño páncreas*, *páncreas de Winslow*. Añadiremos que este gancho del páncreas algunas veces se separa del resto de la glándula, constituyendo entonces una variedad de *páncreas accesorio*. En la cabeza del páncreas pueden considerarse el *contorno* y *dos caras*, una anterior y otra posterior. El contorno de la cabeza del páncreas, irregularmente redondeado u oval, se halla en relación, en la mayor parte de su trayecto, con el asa duodenal. Su aspecto varía según se le examine en su mitad superior o en su mitad inferior.

En su *mitad superior* es notablemente grueso. La capa glandular alcanza de 3 a 4 centímetros.

En su *mitad inferior*, el contorno de la cabeza del páncreas es relativamente delgado, irregular y como festoneado.

b) *Istmo.* — El istmo o cuello es la parte estrecha del páncreas que reúne la cabeza al cuerpo (fig. 703). Mide aproximadamente 2 centímetros de altura y un centímetro de espesor. Esta porción está comprimida, estrangulada podría decirse, entre el tronco celíaco por arriba y la arteria mesentérica superior por abajo. Estos dos vasos señalan los dos bordes. Cada uno de éstos es escotado. En particular el borde superior está deprimido en una muesca, la *escotadura duodenal*, en la que se aloja, en efecto, la primera porción del duodeno, escotadura limitada por dos tubérculos, uno poco acentuado, el *tubérculo anterior* (Grégoire); el otro más constante, que excede la pequeña curvatura del estómago: es el *tubérculo posterior*, el *tuber omentale* o *tuberosidad epiploica de His*, así denominado porque está cubierto por delante por el epiplón menor, *omentum minus* de los anatomistas alemanes. La escotadura inferior, que corresponde a la arteria mesentérica superior, tiene el nombre de *escotadura mesentérica del páncreas*.

c) *Cuerpo.* — El cuerpo del páncreas está situado algo más arriba que la cabeza. Está levantado por la primera y la segunda lumbares, pero puede elevarse en la porción alta hasta la segunda dorsal; en la posición baja puede descender hasta la tercera lumbar. Se continúa insensiblemente con la cola.

d) *Cola o extremo izquierdo.* — La cola del páncreas es unas veces aplanada, delgada y como afilada; otras veces, por el contrario, es redondeada y roma o ligeramente ensanchada en maza. El cuerpo y la cola dibujan con la cabeza un ángulo obtuso abierto hacia abajo. Es más raro que se dirija horizontalmente; en este caso forma con la cabeza un ángulo recto. Adaptándose a la curva de la pared abdominal posterior, tiene en su origen, como el cuerpo, una forma prismática de base inferior. Más lejos, es decir, en sus 10 ó 12 últimos centímetros, tiene la forma de una lengüeta puntiaguda o redondeada, cuyo espesor no suele exceder de 2 centímetros.

Pegada a menudo a la cara interna del bazo o móvil en el epiplón pancreático-esplénico, constituye, como vamos a ver, la parte más móvil del páncreas.

## § 2. — Medios de fijación

Antes de estudiar las relaciones del páncreas, es esencial conocer las conexiones que aseguran su fijación.

El páncreas es uno de los órganos más fijos de la cavidad abdominal. Está sostenido en su posición junto a la pared posterior de la región mediana del abdo-

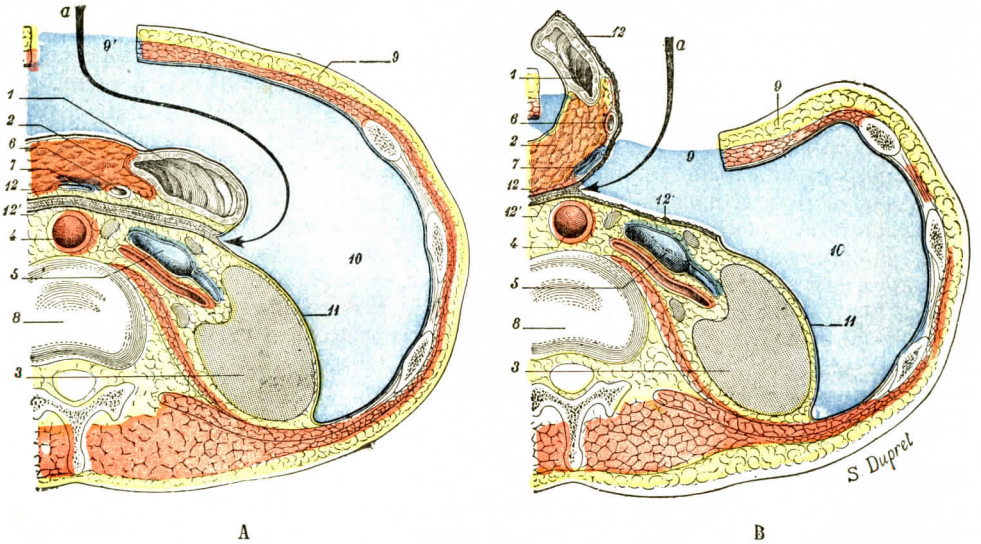


Fig. 704

Esquema destinado a mostrar en un corte horizontal del abdomen, que pasa por el duodeno y el páncreas, la constitución de la lámina de Treitz (antiguo mesoduodenopáncreas del feto) y la utilización de esta última en el curso de una operación para movilizar el duodeno y el páncreas (T.-J.).

A, la lámina de Treitz está intacta. — B, el peritoneo ha sido incidido por fuera de la segunda porción del duodeno (*a*); luego, por desdoblamiento, las dos hojas consecutivas de la lámina de Treitz han sido despegadas una de otra, lo que ha permitido movilizar el duodeno y el páncreas y llevarlos fuera del abdomen.

1, duodeno (segunda porción). — 2, páncreas. — 3, riñón derecho. — 4, aorta. — 5, vena cava inferior. — 6, colédoco. — 7, vena porta. — 8, vértebra. — 9, pared abdominal, con 9', incisión de laparotomía. — 10, cavidad peritoneal. — 11, peritoneo. — 12 y 12', lámina de Treitz; 12, hoja del antiguo mesoduodeno-páncreas del feto, y 12', antiguo peritoneo parietal posterior.

men por su adosamiento a esta pared, por sus conexiones con el duodeno y los conductos excretorios que terminan en él por el peritoneo parietal posterior que lo aplica junto a la pared abdominal y, por último, por los vasos que penetran en él.

Hay que notar, sin embargo, que no todas las partes del páncreas tienen la misma fijación. La cabeza es solidaria del duodeno y sufre parcialmente los desplazamientos de éste El cuerpo está bien fijado. La cola, por el contrario, es relativamente móvil, gracias al epiplón pancreáticosplénico, que a veces la contiene con los vasos destinados al bazo.

**1.° Reunión del páncreas con la pared abdominal posterior.** — Como hemos visto ya al estudiar el duodeno. la cabeza del páncreas está separada de los planos profundos por una hoja fibrosa, la lámina de Treitz. Esta lámina se

continúa detrás del duodeno y representa el adosamiento de las hojas del mesogastrio primitivo al peritoneo parietal.

En el período embrionario, el páncreas, que es una emanación del duodeno, está situado en el mesogastrio posterior. Este se dispone sagitalmente. En el curso de la evolución el asa intestinal describe su torsión. La cara izquierda del estómago se hace anterior, su cara derecha posterior. El cuerpo y la cola del páncreas son arrastrados hacia la izquierda con el estómago y se sitúan transversalmente.

Durante este tiempo, la cabeza del páncreas y el duodeno sufren un desplazamiento inverso, van hacia la derecha, su cara derecha hacia atrás y su cara izquierda hacia delante. Lo contrario de lo que se ha producido en el cuerpo y la cola. Estos se hallan, pues, acodados en relación con la cabeza: la acodadura se ha efectuado sobre el tronco de la arteria mesentérica superior. En un tercer tiempo, el cuerpo y la cola se sueldan al peritoneo parietal posterior izquierdo; igualmente la cara posterior de la cabeza. De este adosamiento resulta la *hoja de Treitz*, que representa así originalmente dos hojitas peritoneales (figs. 704 y 705). Gracias a esta disposición, de que hemos hablado al tratar del duodeno, es posible, en el curso de una intervención quirúrgica, utilizar la fascia de adosamiento para despegar la glándula pancreática (Gosset). Se practica una incisión en el peritoneo parietal posterior, por fuera de la segunda porción del duodeno (fig 704): se presenta en el plano de desdoblamiento formado por la lámina de Treitz y se despega el duodenopáncreas del plano profundo retroperitoneal.

Como anomalías pueden comprobarse defectos de adosamiento más o menos acentuados. La ausencia de torsión que conserva al duodeno su movilidad primitiva, se acompaña también de la movilidad de la cabeza del páncreas. En los casos más fuertes se puede comprobar entre la cara posterior del duodenopáncreas un defecto de adosamiento limitado. De ello resulta una fosita peritoneal retroduodenopancreática que se acompaña de una movilidad parcial de la porción del páncreas no pegada.

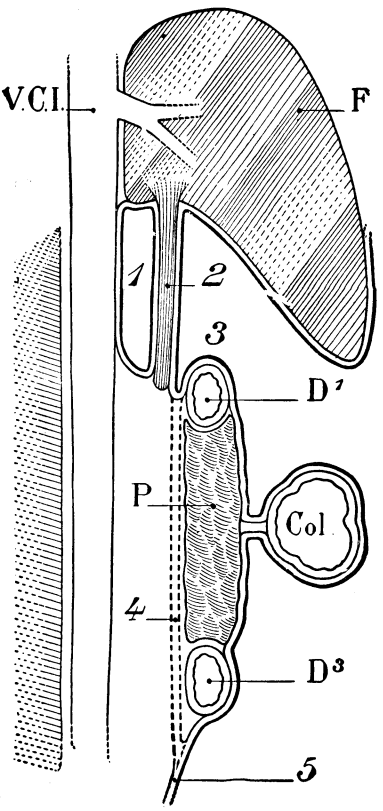


Fig. 705

Corte parasagital derecho. Esquema que muestra las relaciones del peritoneo con el duodeno.

F, hígado.—V. C. I., vena cava inferior.—D¹, primera porción del duodeno.—D³, tercera porción. — P, páncreas.—Col., colon transverso con su meso.

1, hiato de Winslow. — 2, epiplón menor. — 3, gran cavidad peritoneal. — 4, fascia de Treitz. — 5, peritoneo posterior.

**2.° Conexiones con el duodeno.** — Seremos breves con respecto a estas conexiones: las hemos estudiado ya extensamente en el duodeno (figura 280). Recordemos simplemente aquí que el contorno de la cabeza del páncreas envuelve el duodeno. El tejido pancreático ofrece un canal en contacto con este segmento del tubo digestivo. La adherencia empieza inmediatamente después del paso de la gastroduodenal bajo la primera porción del duodeno y está principalmente desarrollada en la segunda porción. Por lo demás, aquí se abren las vías excretorias

del páncreas: el conducto de Wirsung, en compañía del colédoco, y el conducto de Santorini. Aquí se observa también a veces una verdadera interpenetración de los dos órganos y es imposible aislarlos sin interesar el parénquima. En la primera porción, el duodeno no se adhiere al páncreas; sin embargo, el contacto es muy íntimo y el borde superior de la cabeza se prolonga, como hemos dicho ya, en dos pequeños tubérculos: el tubérculo pancreático posterior o *tuber omentale* y el tubérculo pancreático anterior. En la tercera porción, el duodeno se desprende del páncreas. Este destaca entonces su gancho, que se arrolla alrededor de los vasos mesentéricos superiores.

**3.° Peritoneo pancreático.** — El peritoneo parietal posterior pasa por delante del páncreas. En la cabeza del páncreas, la cara anterior está cruzada horizontalmente por la inserción del mesocolon transverso (fig. 706). La hoja superior de éste se aplica junto a la cara anterior de la parte superior de la cabeza: corresponde a la pared posterior de la trascavidad de los epiplones. La hoja inferior del mesocolon transverso tapiza la cara inferior de la cabeza y se continúa, a la izquierda, con la hoja derecha del mesenterio, y a la derecha, con el mesocolon ascendente. Existe una fascia de adosamiento detrás de este peritoneo. El páncreas está, pues, rodeado por dos láminas conjuntivas: una posterior, la fascia de Treitz, y la otra anterior. Los vasos del páncreas están situados entre la glándula y estas hojas.

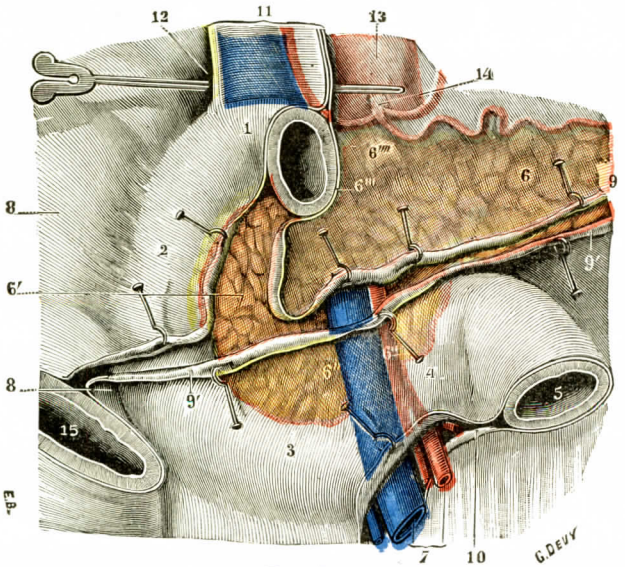


Fig. 706

La cabeza del páncreas, vista por delante, en sus relaciones con el peritoneo, principalmente con el mesocolon transverso

1, 2, 3, 4, primera, segunda, tercera y cuarta porciones del duodeno. — 5, yeyunoíleon. — 6, páncreas, con: 6', su cabeza; 6'', processus uncinatus; 6''', muesca duodenal; 6'''', tuber omentale.—7, vasos mesentéricos.—8, riñón derecho. — 9, 9', hoja superior y hoja inferior del mesocolon transverso.—10, mesenterio.—11, epiplón gastrohepático.—12, hiato de Winslow, con una sonda acanalada que se dirige a la gran cavidad de los epiplones.—13, aorta. — 14, tronco celíaco y sus ramas. — 15. colon ascendente.

Más allá de la cabeza, es decir, a la izquierda, la raíz del mesocolon transverso sigue el borde inferior de la cola del páncreas, y el peritoneo prepancreático, continuación de la hoja superior de mesocolon, constituye aquí la hoja posterior de la trascavidad de los epiplones. En el extremo izquierdo, la cola del páncreas se insinúa entre las dos hojas peritoneales que constituyen el epiplón pancreáticosplénico. Aquí han desaparecido los medios de fijación, la cola del páncreas se ha hecho intraperitoneal: es móvil.

Más adelante estudiaremos debidamente las conexiones del páncreas con los conductos excretorios, que constituyen también uno de sus medios de fijación, y con los vasos a propósito de la conformación interior del órgano y de su vascularización.

## § 3. — Relaciones

Por el estudio que precede vemos que el páncreas, órgano fijo, extendido transversalmente en la cavidad abdominal, presenta relaciones extremadamente importantes que se pueden considerar en cada uno de los segmentos del páncreas y topográficamente en una vista de conjunto. No separaremos, sin embargo, las relaciones de la cabeza de las del istmo. Pertenecen a la misma región, es decir, están situados a la derecha de la línea media, comprendidos en el área dibujada

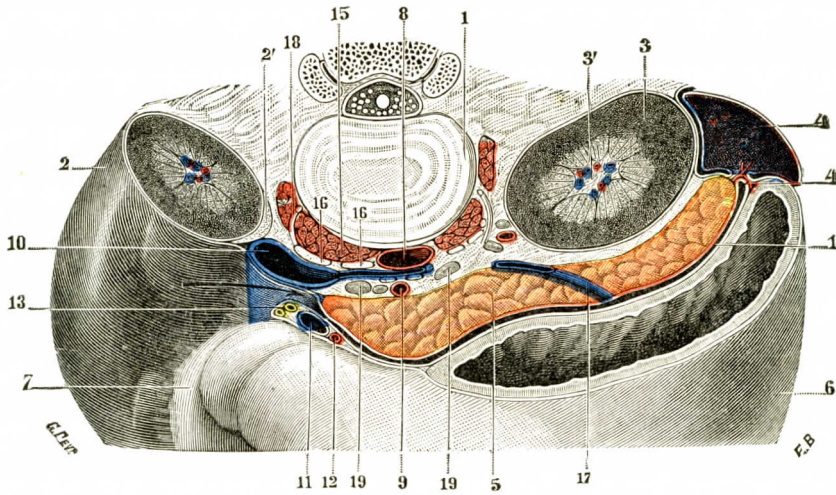


Fig. 707

Relaciones posteriores del páncreas, vistas en un corte transversal entre la primera y la segunda vértebras lumbares (segmento inferior del corte, cara superior) (T.-J.).

1, segunda vértebra lumbar. — 2, riñón derecho, con 2', cápsula suprarrenal. — 3, riñón izquierdo, con 3', su seno. — 4, bazo, con 4', epiplón gastroesplénico. — 5, páncreas. — 6, tuberosidad mayor del estómago. — 7, duodeno. — 8, aorta. — 9, arteria mesentérica superior. — 10, vena cava inferior (por delante de ella existe una flecha que indica el hiato de Winslow). — 11, vena porta. — 12, arteria hepática. — 13, conducto hepático y conducto cístico reunidos. — 14, trascavidad de los epiplones. — 15, diafragma. — 16, 16, ganglios del plexo solar. — 17, vena esplénica. — 18, nervios esplácnicos, atravesando el diafragma. — 19, ganglios linfáticos.

por el anillo píloroduodenal. Por el contrario, el cuerpo y la cola están situados a la izquierda del abdomen y ofrecen conexiones bien diferentes de las de las dos primeras porciones.

**1.° Relaciones de la cabeza y el cuello.** — A propósito del duodeno y de los medios de fijación del páncreas, consideramos ya largamente las relaciones duodenopancreáticas. No insistiremos. Sabemos que el contacto es íntimo y que no es posible separar entre sí los dos órganos sino artificialmente y sólo en ciertos puntos.

a) *Cara anterior.* — Hemos visto que la cara anterior está cubierta por el peritoneo y cruzada por la línea de inserción del mesocolon transverso. Existe, pues, una porción supramesocólica y una porción inframesocólica.

La *porción supramesocólica* está en relación con la cara posterior del estómago y del píloro. En este punto el páncreas ofrece a menudo una ligera excavación determinada por el reservorio gástrico (fig. 707). Si se desciende la primera porción del duodeno y del estómago, se percibe esta parte alta de la cabeza oculta

por las dos hojas del epiplón menor. Estas abomban a veces en el *tuber omentale*, de lo cual hemos hablado ya. Esta parte de la cabeza del páncreas está contenida en la trascavidad de los epiplones. Se concibe que esta región del páncreas sea solidaria de las afecciones duodenopilóricas.

La *porción submesocólica*, en relación con las asas delgadas, provista de su gancho o páncreas menor de Winslow, forma parte del plano submesocólico. El gancho, arrollado alrededor de los vasos mesentéricos superiores, tiene dimensiones

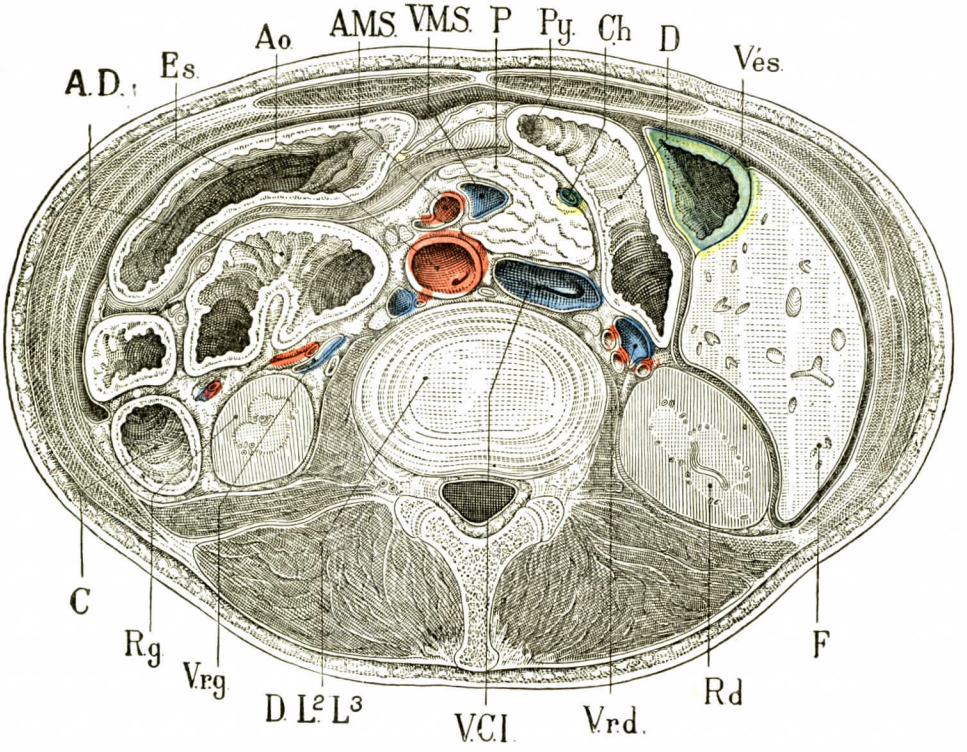


Fig. 708

Corte que pasa entre la segunda y la tercera lumbares.

D. L² L³, disco situado entre la segunda y la tercera lumbares. — V. C. I., vena cava inferior. — V. r. d., vena renal derecha. — R. d., riñón derecho. — F, hígado. — Vés., vesícula. — D, primera porción del duodeno. — Ch. colédoco. — Py., píloro. — P, páncreas. — V. M. S., vena mesentérica superior. — A. M. S., arteria mesentérica superior. — Ao, aorta. — Es., estómago. — A. D. j., ángulo duodenoyeyunal. — C, colon izquierdo. — R. g. riñón izquierdo. — V. r. g., vena renal izquierda.

variables. Puede ocurrir que, muy desarrollado, suba a lo largo de la cuarta porción del duodeno y llegue así a ponerse en contacto con el ángulo duodenoyeyunal.

El ángulo inferior y externo de la cabeza está cubierto por el extremo derecho o fijo del colon transverso.

La cara anterior está recorrida también por vasos. En la parte supramesocólica la arteria gastroduodenal emerge por debajo del duodeno; da la gastroepiploica derecha que se dirige hacia la curvatura mayor gástrica con su plexo nervioso y la pancreáticoduodenal inferior derecha que llega pronto a la cara anterior de la cabeza. En la porción submesocólica, la arteria cólica superior derecha, rama de la mesentérica superior, se desliza sobre la cabeza del páncreas. Finalmente, las venas de la parte derecha del colon transverso y del ángulo derecho se unen de-

lante del páncreas con la vena pancreáticoduodenal derecha inferior y la vena gastroepiploica derecha para venir a terminar en la vena mesentérica mayor, a la altura y detrás del istmo del páncreas.

b) *Cara posterior* — La cara posterior de la cabeza está en relación directa con la mayor parte de los arcos arteriales y venosos pancreáticoduodenales que hemos estudiado ya en el duodeno y que volveremos a encontrar en seguida *(Vascularización)*. El colédoco, como hemos visto en el hígado, está en relación íntima con la glándula, que se excava a menudo en un conducto completo a su contacto. Sabemos que los arcos y el colédoco están contenidos en un compartimiento del páncreas limitado, por detrás, por la hoja de Treitz.

Las relaciones mediatas de la cabeza del páncreas se establecen con un número considerable de vasos que forman lo que Grégoire ha denominado justamente el *plano vascular retrovisceral* (figuras 711 y 712). Este plano se extiende hasta la cara posterior del cuello. Vamos a describirlo aquí y no insistiremos más. Presenta a su vez dos planos de vasos, situados el uno inmediatamente por delante de la fascia de Treitz y el otro más profundo, por detrás de esa fascia. El plano situado inmediatamente por delante de la fascia de Treitz está constituído por los orígenes del sistema porta. En efecto, detrás de la cabeza del páncreas vemos llegar la vena esplénica, que viene de la cara posterior del cuerpo y pasa por delante de la aorta a nivel del istmo que está encima del origen del tronco celíaco, teniendo debajo de ella el origen de la arteria mesentérica superior. Llegada a la parte interna de la cabeza, se reúne con la vena mesentérica superior. Esta vena, después de haber abandonado el mesenterio y luego de haber franqueado la cara anterior de la tercera porción del duodeno, se desliza en el hueco que ofrece el gancho del páncreas, debajo del istmo. La arteria mesentérica superior está a su izquierda (fig. 711). Se desliza entonces detrás de la cabeza del páncreas y viene a unirse en ángulo recto con la vena esplénica engrosada con la mesentérica inferior. El confluente venoso está a la derecha de la arteria mesentérica, a la izquierda del conducto colédoco, a su vez sumido en este mismo punto en el tejido pancreático. El tronco porta así formado asciende verticalmente y después de haber rebasado el borde superior de la cabeza del páncreas, se reúne con la arteria hepática propia. Sabemos que la parte común de ésta sigue el borde superior de la cabeza a escasa distancia y lo abandona después de haberse dividido en hepática propia y gastroduodenal. Esta última arteria, después de haber seguido el borde superior del páncreas, se desliza bajo el duodeno, en el ángulo que forma con la glándula, en el límite entre la parte móvil y la parte fija de su primera porción.

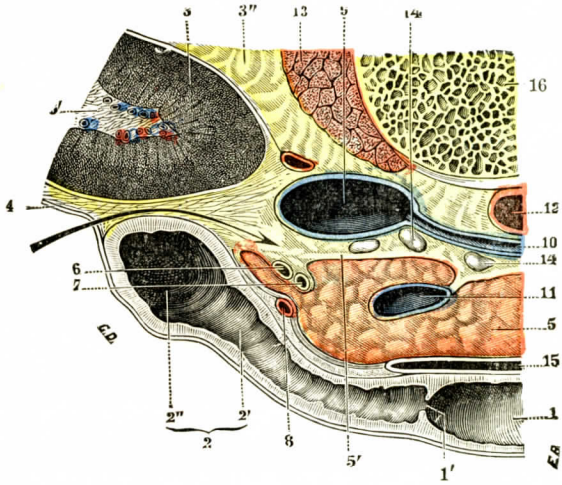


Fig. 709

Relaciones posteriores de la cabeza y el istmo del páncreas, vistas en un corte transversal pasando por la segunda vértebra lumbar.

1, estómago, con 1', píloro. — 2, duodeno, con : 2', su primera porción ; 2'', su segunda porción. — 3, riñón derecho, con : 3', su seno ; 3'', tejido celular peritoneal.—4, peritoneo pasando del duodeno al riñón.—5, páncreas, con 5', lámina de Treitz.—6, conducto cístico. — 7, conducto hepático. — 8, arteria gastroepiploica derecha. — 9, vena cava inferior. — 10, vena renal izquierda.—11, vena porta. — 12, aorta.—13, diafragma, cortado de través. — 14, 14', ganglios linfáticos.—15, trascavidad de los epiplones.—16, segunda vértebra lumbar.

Detrás de este primer plano vascular o *plano porta* circulan otros vasos venosos que pertenecen al *sistema cava inferior* (fig. 712).

Primero está la *vena cava inferior* que sube, en efecto, detrás de la cabeza del páncreas, por el lado derecho de la columna vertebral, y recibe en este punto las dos gruesas venas renales derecha e izquierda. La *vena renal derecha*, corta, ligeramente ascendente, no llega al páncreas; termina en el vaso cava, después de

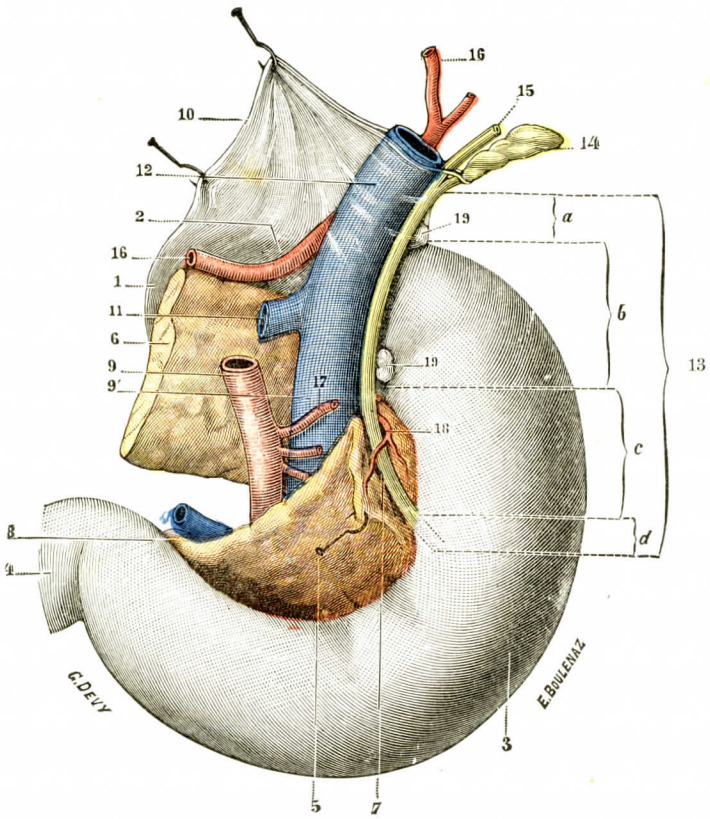


FIG. 710

La cabeza y el istmo del páncreas, vistos por su cara posterior.

Por medio de erinas se ha inclinado hacia dentro una lengüeta pancreática que pone al descubierto la porción del colédoco.

1, estómago (porción pilórica). — 2, piloro. — 3, duodeno, con sus cuatro porciones. — 4, yeyunoíleon. — 5, cabeza del páncreas, con: 6, su cuerpo; 7, canal por el cual pasa el colédoco; 8, proceso unciforme; 9, 9', arteria y vena mesentéricas superiores. — 10, epiplón gastrohepático. — 11, tronco común de la vena esplénica y de la mesentérica inferior. — 12, vena porta. — 13, conducto colédoco, con: *a*, su segmento supraduodenal; *b*, su segmento retroduodenal; *c*, su segmento pancreático; *d*, su segmento intraparietal. — 14, cuello de la vesícula biliar y conducto cístico. — 15, conducto hepático. — 16, 16, arteria hepática. — 17, arteria pancreáticoduodenal inferior. — 18, rama arterial procedente de la gastroepiploica derecha. — 19, 19, ganglios linfáticos.

haber cruzado la parte media de la segunda porción del duodeno, algo por encima de la ampolla de Vater. La *vena renal izquierda*, por el contrario, ofrece extensas relaciones con la cara posterior del páncreas. Sigue el cuerpo, luego el istmo, pasa entre la aorta por detrás y la arteria mesentérica superior por delante y viene a terminar en la vena cava inferior a la misma altura que la vena renal derecha.

Los vasos arteriales no son menos importantes que los vasos venosos. La *aorta* ocupa la línea media y corresponde a la parte posterior de la glándula que

une el cuello con el cuerpo del páncreas. Está ligeramente a la izquierda de la línea media, delante de las lumbares primera, segunda y tercera

Encima del istmo del páncreas el *tronco celíaco* se divide en sus dos ramas principales, hepática y esplénica. Hemos visto precedentemente que la vena esplénica, engrosada con la mesentérica menor, pasa por debajo de él y por delante de la aorta.

La *arteria mesentérica superior* jalona el borde inferior del cuello, por debajo del cual pasa. Sigue detrás del páncreas un trayecto de 3 a 5 centímetros. Está a

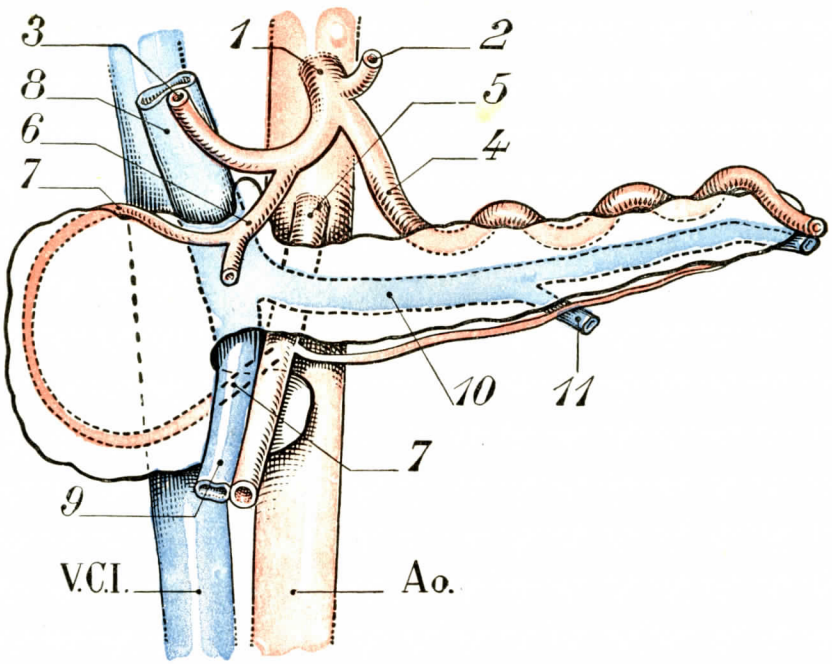


FIG. 711

Esquema que indica las relaciones vasculares del páncreas.

Ao., aorta. — V. C. I., vena cava inferior.

1, tronco celíaco. — 2, arteria coronaria estomáquica. — 3, arteria hepática. — 4, arteria esplénica. — 5, arteria mesentérica superior. — 6, arteria gastroduodenal. — 7, arco arterial retropancreático. — 8, vena porta. — 9, vena mesentérica superior. — 10, tronco común de la esplénica y la mesentérica. — 11, vena mesentérica inferior. El borde inferior es seguido por la arteria pancreática inferior (sin número).

la izquierda de la vena mesentérica superior. Sabemos que la vena renal izquierda pasa entre ella y la aorta.

De las dos *arterias renales*, derecha e izquierda, la arteria renal izquierda es la que ofrece, como la vena, las relaciones más íntimas con el páncreas. Es superior a la vena renal izquierda. En cuanto a la arteria renal derecha, está separada del páncreas y del duodeno por todo el espesor de la vena renal derecha y de la vena cava inferior.

Además de esos vasos venosos y arteriales, la cara posterior de la cabeza y del cuello está en relación con la importante confluencia linfática retropancreática. La hemos estudiado a propósito del yeyunoíleon y del intestino grueso. Hemos visto que resume la circulación linfática del mesenterio y del colon.

c) *Circunferencia.* — La circunferencia de la cabeza se aplica a la circunferencia duodenal. Recordemos que existe en su parte superior una prolongación

retroduodenal situada a la izquierda del colédoco. El borde superior del cuello es escotado. Esta escotadura duodenal está limitada por los dos tubérculos pancreáticos de que hemos hablado ya. Esta escotadura está debajo del tronco celíaco. La arteria hepática común la sigue. La escotadura inferior corresponde a

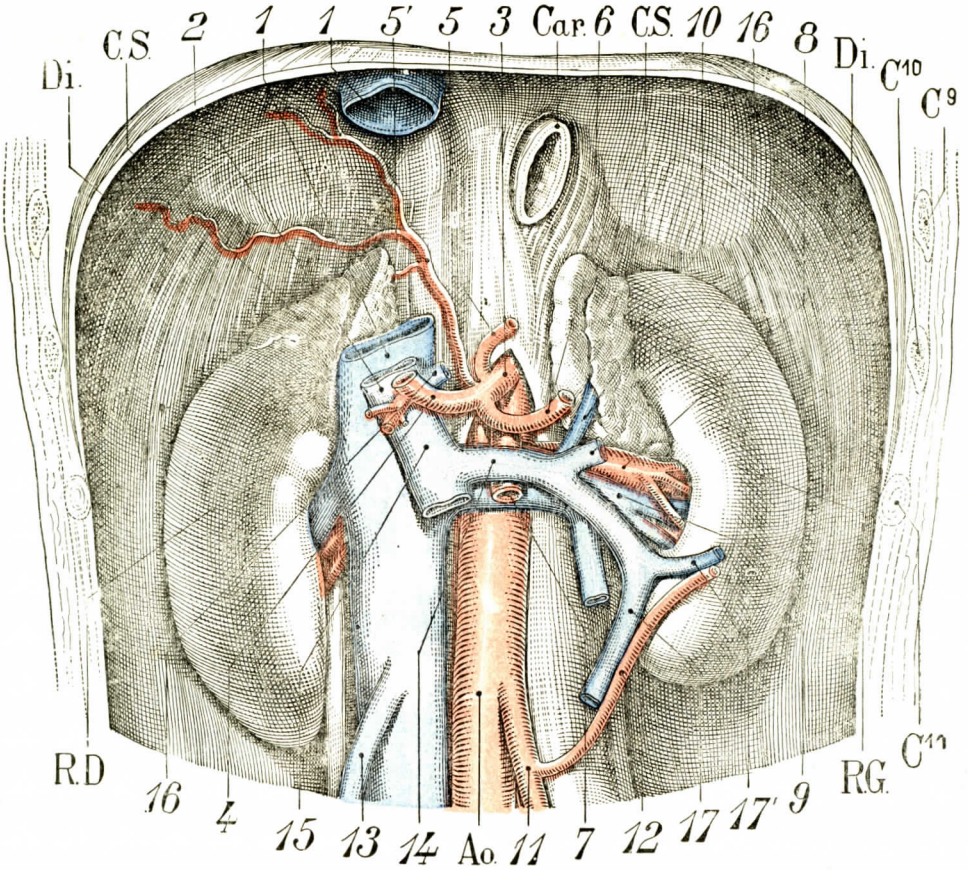


FIG. 712

Planos arterial y venoso retropancreático y retroduodenal.

Car., cardias. — Di., diafragma. — C. S., cápsula suprarrenal. — R. D., R. G., riñones derecho e izquierdo. — Ao., aorta. — C⁹, C¹⁰, C¹¹, novena, décima y undécima costillas.

1, 1, vena cava superior. — 2, vena porta. — 3, tronco celíaco. — 4, arteria hepática. — 5, arteria coronaria estomáquica. — 5', arteria diafragmática superior derecha (la izquierda no se ha representado). — 6, arteria esplénica. — 7, arteria mesentérica superior. — 8, arteria renal derecha. — 9, vena renal derecha. — 10, vena capsular derecha. — 11, arteria mesentérica inferior. — 12, arteria del ángulo izquierdo del colon. — 13, vena espermática derecha (la izquierda, sin número, está seccionada en su parte superior y desemboca en la vena renal izquierda). — 14, tronco común de la vena mesentérica inferior y la vena esplénica. — 15, parte superior del tronco de la vena porta. — 16, embocadura de la vena coronaria estomáquica. — 16', embocadura de la vena esplénica en la vena mesentérica inferior. — 17, vena mesentérica inferior. — 17', vena del ángulo izquierdo.

la emergencia de los vasos mesentéricos superiores. En este punto se desprenden el *tronco pancreáticoduodenal izquierdo* y la *cólica media*.

**2.° Relaciones del cuerpo.** — Dirigido transversalmente y algo hacia arriba y a la izquierda, el cuerpo del páncreas se nos ofrece, como hemos visto, con la forma de un prisma cuyas tres caras son: *anterior, posterior, inferior.*

a) *Cara anterior.* — La cara anterior mira hacia delante y algo hacia arriba. Es cóncava en el intestino transversal, plana o ligeramente cóncava en el sentido ver-

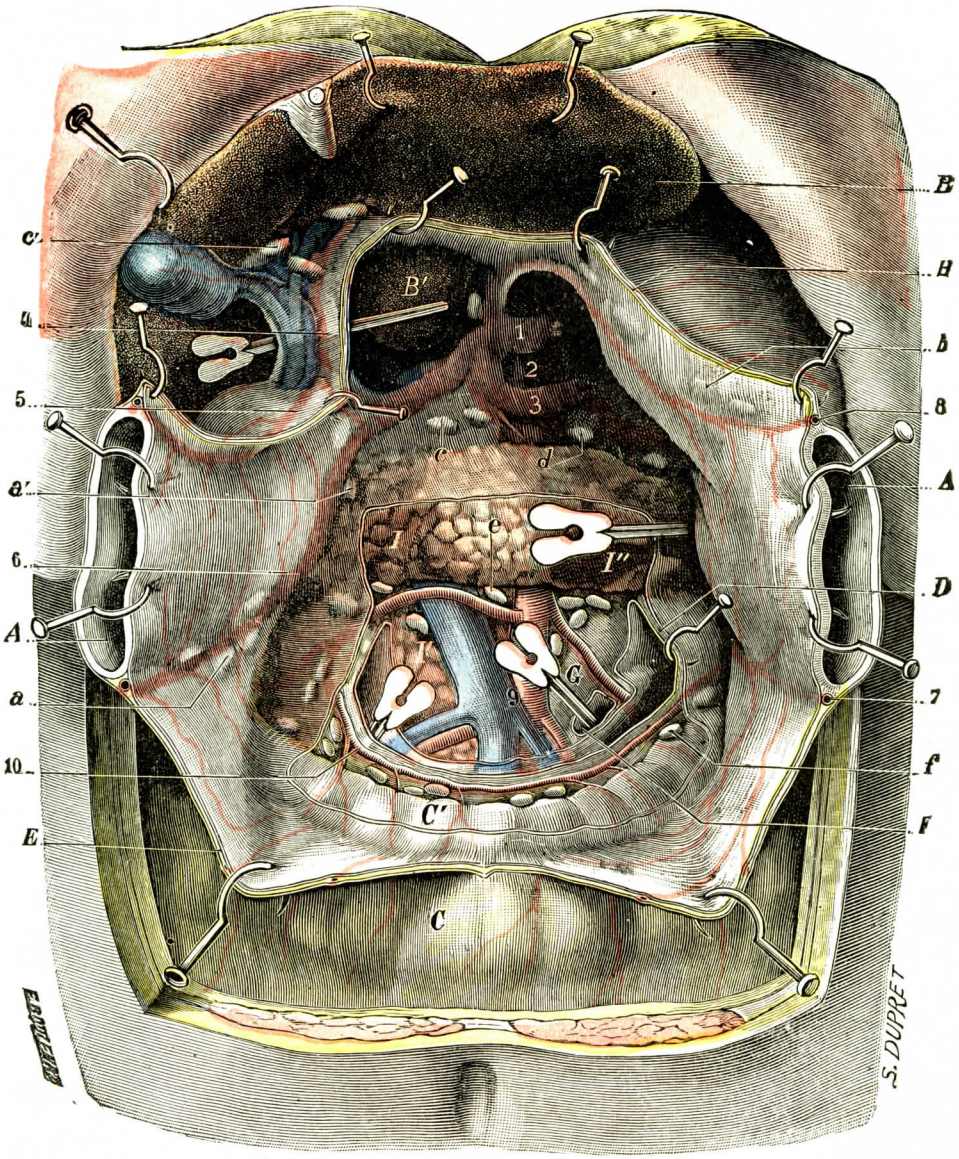


Fig. 713

El istmo y el cuerpo del páncreas, vistos en su sitio (T.-J.).

1, tronco celíaco. — 2, aorta. — 3, arteria esplénica. — 4, hepática. — 5, pilórica. — 6, gastroepiploica derecha. — 7, gastroepiploica izquierda. — 8, coronaria estomáquica. — 9, vasos mesentéricos superiores. — 10, arteria cólica superior derecha. — *a*, *a'*, los dos grupos ganglionares de la cadena gastroepiploica derecha. — *b*, ganglios de la cadena coronaria estomáquica. — *c*, ganglios de la cadena hepática, con *c'*, ganglios del hilio del hígado — *d*, ganglios de la cadena esplénica. — *e*, ganglios mesentéricos superiores. — *f*, ganglios situados en el mesocolon a lo largo de la arteria cólica superior. — A, estómago seccionado y erinado. — B, cara inferior del hígado, con B', lóbulo de Spiegel. — C, porción del colon transverso cubierta por el epiplón mayor, con C', porción situada en la trascavidad de los epiplones. — D, ventana practicada en el mesocolon transverso. — E, sección practicada en el ligamento gastrocólico. — F, abertura practicada en el mesenterio. — G, cuarta porción del duodeno. — H, sección del epiplón menor. — I, istmo del páncreas, con : I', la cabeza, e I'', el cuerpo del mismo órgano.

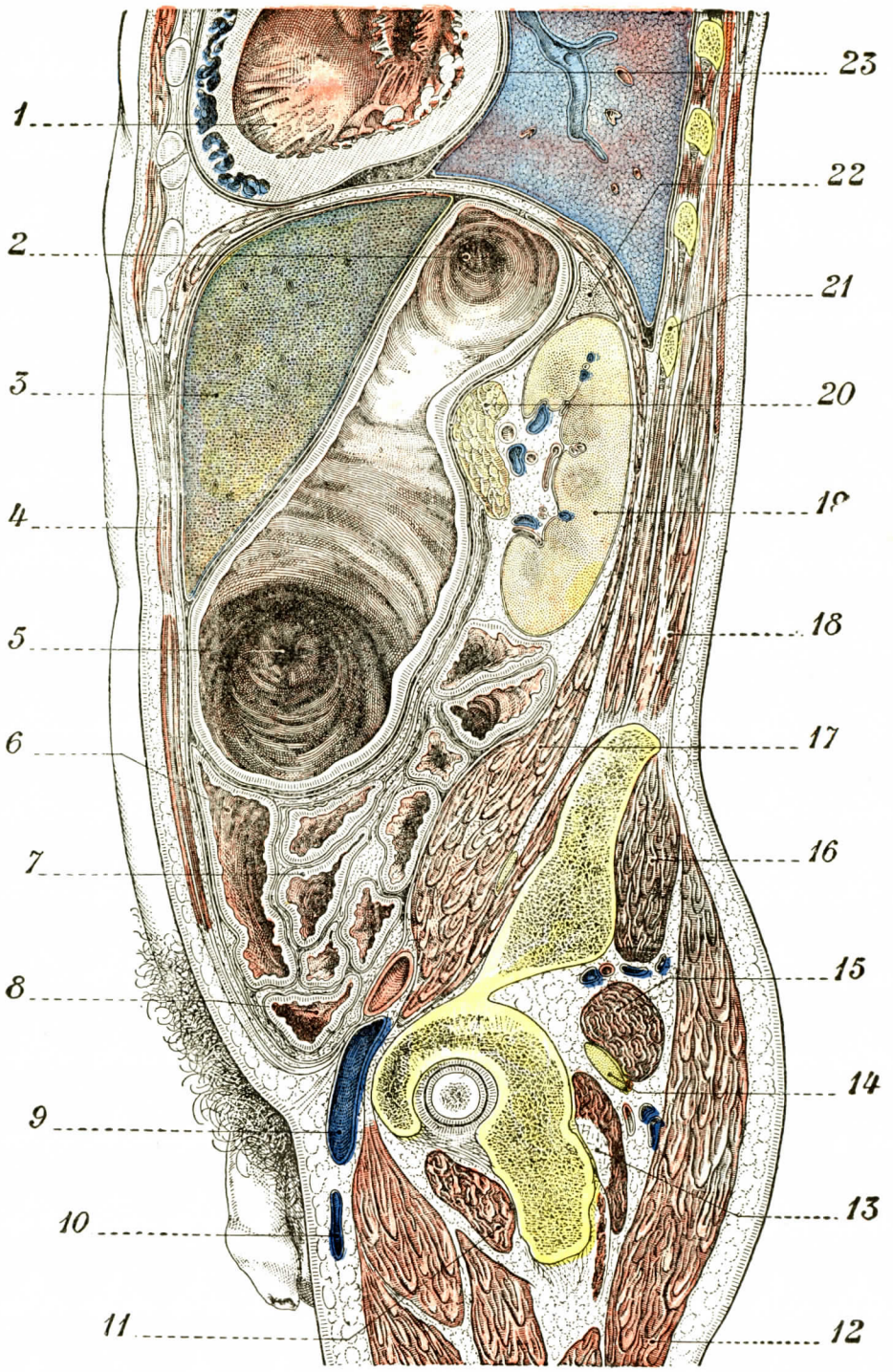


Fig. 714

Corte congelado parasagital izquierdo. Hombre adulto

1, ventrículo izquierdo. — 2, cardias. — 3, lóbulo izquierdo del hígado. — 4, pared abdominal. — 5, píloro. — 6, corion transverso. — 7, asas delgadas. — 8, colon ilíaco. — 9, vena femoral. — 10, safena interna. — 11, obturador interno. — 12, glúteo mayor. — 13, glúteo menor. — 14, ciático. — 15, piramidal. — 16, glúteo medio. — 17, psoas. — 18, oblicuo mayor. — 19, riñón izquierdo. — 20, páncreas. — 21, duodécima costilla. — 22, suprarrenal izquierda. — 23, pericardio

tical. Está en contacto con la cara posterior del estómago, que excava un lecho en ella, la huella gástrica *(ventriculi pulvinar* de SOEMMERING). Se concibe que las úlceras y los cánceres de esta región gástrica puedan contraer rápidamente adherencias con el páncreas. Entre el páncreas y el estómago se interpone la trascavidad de los epiplones, lo que permite al estómago movilizarse fácilmente al contacto de la glándula. Esta relación nos explica como las lesiones del páncreas (abscesos, hemorragias) pueden extenderse a esta trascavidad y requerir su abertura para su acceso quirúrgico.

b) *Cara posterior.* — La cara posterior del cuerpo, como la de la cabeza y la del istmo, está cubierta por la lámina de Treitz. Está en relación de derecha a izquierda: 1.°, con la aorta, cuyos latidos pueden ser percibidos a través de la pared abdominal y a través del páncreas en los sujetos flacos o afectos de aortitis o de neuralgia del plexo solar; 2.°, por delante de la aorta se encuentra el plexo solar ya estudiado a propósito del tronco celíaco y que se continúa aquí con el plexo mesentérico superior; 3.°, con el pilar izquierdo del diafragma; 4.°, con la cápsula suprarrenal izquierda y el riñón izquierdo. En general, el cuerpo del páncreas entra en contacto con la parte media de la cara anterior del riñón (fig. 714). Hemos ya señalado que la vena renal izquierda sigue la cara posterior del cuerpo. La fascia prerrenal separa estos órganos de la fascia de Treitz.

La cara posterior está excavada por dos canales ocupados por los vasos esplénicos (fig. 714, 20). La arteria es superior. El surco pancreático que la aloja es profundo, sinuoso, en el adulto y en el anciano, mientras que en el niño la arteria es rectilínea. Las sinuosidades arteriales son a menudo tan acentuadas que, en ciertos puntos de su trayecto serpentiforme, la arteria rebasa el borde superior del órgano. La vena, más rectilínea, está situada debajo de la arteria. Su canal profundo también puede en ciertos puntos convertirse en un verdadero túnel. Recibe, como sabemos, la mesentérica inferior detrás de la cabeza del páncreas. La vena esplénica recibe, además (véase más adelante *Vascularización del páncreas)*, ramas nacidas de la glándula pancreática. La ligadura de estos pequeños ramos y el despegamiento de la vena esplénica constituye uno de los tiempos más delicados de la *pancreatectomía izquierda* (MALLET-GUY). El trayecto general de los vasos esplénicos dibuja una línea oblicua que, partiendo del bazo, llega al páncreas por su borde superior y termina en el borde inferior del istmo. El trayecto arterial es, sin embargo, a veces más horizontal.

c) *Cara inferior.* — Está tapizada por la hoja inferior del mesocolon transverso. A la derecha descansa en el ángulo duodenoyeyunal, que a veces determina en ella una huella o una escotadura. Más a la izquierda, las asas superiores yeyunales se ponen en contacto con ella. En fin, el codo izquierdo del colon transverso viene a ponerse en relación con ella en una extensión mayor o menor, según la situación de estos dos órganos.

d) *Borde superior.* — El borde superior, grueso, difícil de limitar, de la cara posterior, sinuoso e irregular, pasa delante de la columna vertebral, la cápsula suprarrenal y el riñón izquierdo, después de haber cruzado la cara posterior del estómago, desde la pequeña curvatura hasta la mayor. Recordemos que su extremo derecho está hinchado en tubérculo, el tubérculo epiploico de HIS o *tuber omentale.* Sabemos que este tubérculo rebasa por arriba la curvatura menor del estómago, se percibe a través el epiplón menor y se pone en contacto con un tubérculo semejante del lóbulo izquierdo del hígado, el tubérculo epiploico del lóbulo de Spiegel. Toda esta porción del páncreas que rebasa la curvatura menor del estómago, visible, por consiguiente, a través del epiplón menor, mide por término medio de 2 a 3 centímetros cuadrados. Proyectada sobre la pared anterior del abdomen, corresponde a un punto situado a 2 centímetros a la izquierda de la

línea media y a 8 centímetros por encima del ombligo (SANDRAS). Hemos ya señalado la presencia del plexo solar y de la trifurcación del tronco celíaco en el istmo. Las relaciones íntimas del cuerpo del páncreas con el plexo solar confieren a las afecciones localizadas en esta porción de la glándula una sintomatología dolorosa muy característica.

e) *Borde anterior.* — Este borde anterior e inferior, rectilíneo, corresponde a las dos hojas de la raíz del mesocolon transverso que en él se inserta.

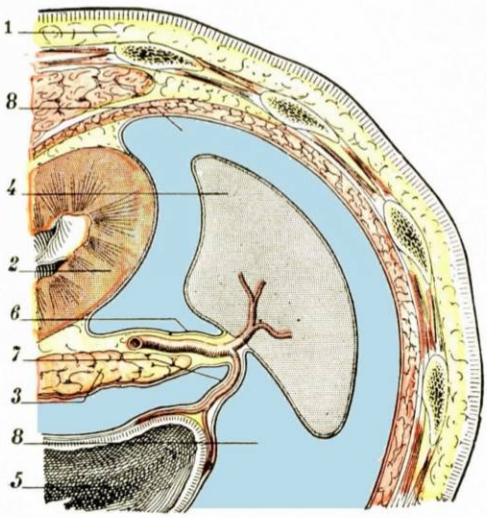


FIG. 715

El epiplón pancreáticosplénico visto en una sección horizontal *(esquemática).*

1, pared abdominal. — 2, riñón izquierdo. — 3, páncreas. — 4, bazo. — 5, tuberosidad mayor del estómago. — 6, epiplón pancreáticosplénico, entre cuyas dos hojas corre la arteria esplénica.—7, epiplón gastrosplénico, alojando entre sus dos hojas los vasos cortos, ramas de la esplénica. — 8, 8, cavidad peritoneal (*azul*).

f) *Borde posterior.* — Este borde, tan inferior como el precedente, está profundamente aplicado a la pared abdominal posterior y encuentra el ángulo duodenoyeyunal y el riñón izquierdo.

**3.° Cola del páncreas.** — La cola o extremo esplénico del páncreas es variable en su forma y en su extensión. Sus relaciones son, pues, variables: unas veces está en contacto inmediato con el bazo, otras está separada de él por un intervalo que varía ordinariamente de 1 a 4 centímetros. En el primer caso, la zona de contacto pancreáticosplénica está situada en el plano interno del bazo, inmediatamente por detrás del hilio, a la altura del borde interno por consiguiente (véase *Bazo).* Una capa de tejido conjuntivo, más o menos abundante de grasa, une entre sí los dos órganos. En el segundo caso no existe ninguna relación inmediata entre el bazo y el páncreas. Los dos órganos están unidos entonces por un pliegue del peritoneo, conocido con el nombre de *epiplón pancreáticosplénico.*

Como se ve, el epiplón pancreáticosplénico dista de ser constante. Incluso es raro. Cuando existe y está netamente diferenciado (fig. 715, 6) mide de 1 a 6 centímetros de longitud. Se compone, como todos los epiplones de dos hojas: una *hoja anterior* que proviene de la cara posterior del estómago y que cubre la trascavidad de los epiplones, y otra *hoja posterior*, que se refleja por una parte sobre la cara pósterointerna del bazo y por otra parte sobre la pared abdominal posterior. Entre estas dos hojas van los vasos y nervios esplénicos. Se encuentra cierto número de ganglios linfáticos (véase *Peritoneo esplénico*, pág. 740).

La cola del páncreas está situada completamente encima del mesocolon transverso. Está, pues, oculta por delante por la tuberosidad mayor gástrica, y su exploración clínica se realiza colocando al sujeto en decúbito lateral derecho para rechazar el estómago hacia la derecha (MALLET-GUY y VACHON).

**4.° Vista de conjunto de las relaciones del páncreas.** — Si echamos una ojeada de conjunto sobre las relaciones del órgano entero, vemos que el páncreas es un órgano que sobresale en la trascavidad de los epiplones en la pared posterior de ésta, exceptuando, sin embargo, el tercio inferior de la cabeza, que forma parte del plano inframesocólico y pertenece así a la gran cavidad peritoneal.

La cara anterior del páncreas, en relación con la trascavidad, está, pues, separada de la pared abdominal anterior por la trascavidad de los epiplones y los órganos que la limitan por delante: estómago, epiplón gastrohepático (fig. 716). Debajo, el colon transverso y su meso ocultan el borde inferior del órgano y la parte baja de su cabeza. Se concibe que las lesiones pancreáticas puedan evolucionar ora en la trascavidad, ora en el interior del mesocolon, que infiltran o desdoblan, ora debajo de éste. La evolución posible de las infecciones pancreáticas en estas tres direcciones es lo que ha inspirado al cirujano en la determinación de las vías de acceso al páncreas.

Las relaciones posteriores de toda la glándula son, como acabamos de ver, sobre todo relaciones vasculares. Es difícil y peligroso, como se comprende, llegar al órgano por la vía lumbar. La fascia de Treitz y, gracias a ella, la posibilidad de practicar el desprendimiento duodenopancreático, facilitan el acceso quirúrgico anterior. No es menos cierto que la cirugía del páncreas es una cirugía difícil, tanto por la profundidad del órgano como por la barrera de los vasos que se escalonan detrás de él y la fragilidad del tejido glandular abundantemente irrigado. Sin embargo, esta cirugía ha tomado desde hace diez años un notable impulso.

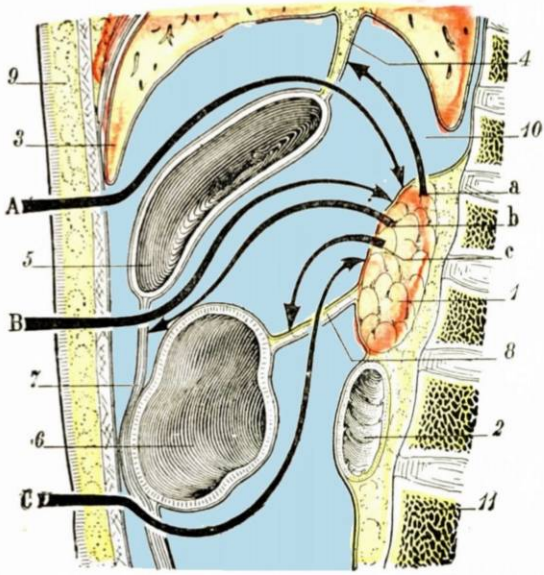


FIG. 716

Esquema que muestra en un corte sagital del abdomen las diversas vías de migración de los tumores del páncreas y las principales vías de acceso seguidas por el cirujano para atacar estos tumores (T.-J.).

1, páncreas. — 2, duodeno. — 3, hígado. — 4, epiplón menor. — 5, estómago. — 6, colon transverso. — 7, ligamento gastrocólico. — 8, mesocolon transverso. — 9, pared abdominal — 10, trascavidad de los epiplones. — 11, raquis.

*a, b, c*, vías de migración de los tumores del páncreas.

A, B, C, vías de acceso al páncreas.

## § 4 — CONDUCTOS EXCRETORIOS DEL PÁNCREAS

El páncreas contiene dos conductos colectores principales que, después de haber caminado por el espesor de la glándula, vierten el jugo pancreático en la segunda porción del duodeno. Son: 1.°, el *conducto de Wirsung* o conducto principal, 2.°, el *conducto de Santorini* o conducto accesorio.

**1.° Conducto de Wirsung.** — El *conducto de Wirsung* recorre el páncreas desde la cola a la cabeza (fig. 717). Fué descubierto por el anatomista bávaro WIRSUNG, en Padua, en el año 1643. Su dirección es transversal como la de la glándula. Originándose en la cola por un extremo simple o bifurcado, en pleno espesor del tejido pancreático, sigue el eje mayor de la glándula, algo más próximo no obstante a la cara posterior, o también al borde inferior. Dirigido así de izquierda a derecha, recorre la cola y el cuerpo y llega al cuello. Esta larga porción horizontal es bastante a menudo sinuosa y ondulada. Llegado al cuello, se flexiona hacia abajo, atrás y a la derecha, formando un codo más o menos agudo. Penetra en la parte

baja de la cabeza y encuentra pronto el conducto colédoco en su porción terminal intrapancreática. Se pega al conducto biliar y viene a abrirse con él en la carúncula mayor, ora directamente, ora por intermedio de la ampolla de Vater, pequeña cavidad excavada hacia carúncula. En este punto el conducto colédoco está encima; el conducto de Wirsung está debajo. Los orificios de estos dos conductos están separados entre sí por un espolón cóncavo, delgado y casi cortante. Más adelante veremos que el conducto de Wirsung está rodeado, en su porción terminal, por un anillo de fibras musculares lisas, que sirve de esfínter. Las variaciones de las rela-

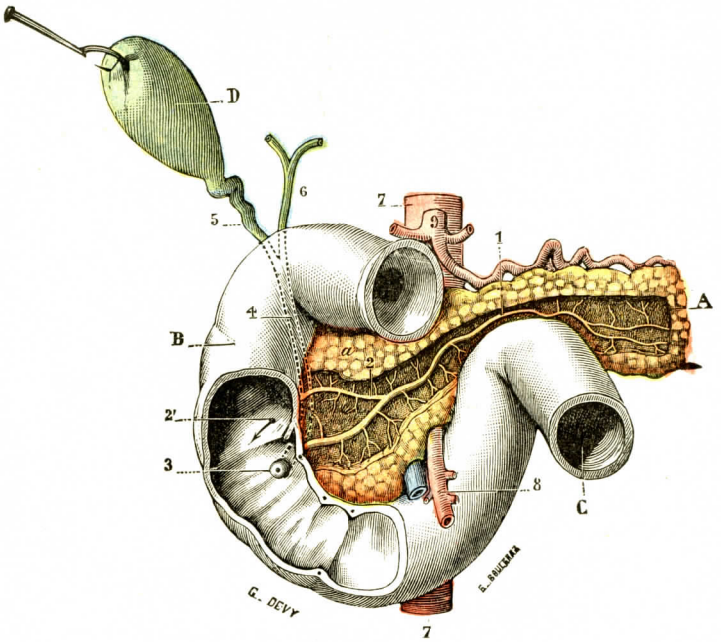


Fig. 717

Conductos excretorios del páncreas.

A, páncreas, con *a*, su cabeza. — B, duodeno, cuya pared anterior se ha resecado a nivel de la unión de su porción ascendente con su porción horizontal. — C, yeyuno. — D, vesícula biliar.

1, conducto principal o conducto de Wirsung. — 2, conducto pancreático accesorio, con 2', su orificio en la pared pósterointerna del duodeno (pequeña carúncula). — 3, gran carúncula, conteniendo la ampolla de Vater. — 4, conducto colédoco. — 5, conducto cístico. — 6, conducto hepático. — 7, aorta. — 8, vasos mesentéricos superiores. — 9, tronco celíaco con sus tres ramas.

ciones recíprocas de los dos conductos biliar y pancreática las hemos estudiado ya; no insistiremos más (véase *Colédoco*).

Cuando se distiende el conducto de Wirsung por un líquido opaco y se hace la radiografía del órgano, se observa que el diámetro del conducto de Wirsung aumenta desde su origen a su terminación. De 2 milímetros en el extremo caudal, pasa a 3 en medio del cuerpo y a 5 en el descenso en la cabeza. Cuando atraviesa la pared intestinal, se estrangula y termina en la ampolla por un orificio estrecho (fig. 718).

Los conductos que le engruesan, conductos interlobulillares, llegan en ángulo recto a su pared. Provienen de todo el espesor del páncreas; los más desarrollados y numerosos son verticales y emanan de la cara inferior y del borde superior. La inyección total del conducto de Wirsung y de sus ramos colaterales lo ha hecho comparar a un ciempiés o, mejor todavía, a un abeto con su ramaje. Uno de los

afluentes más voluminosos es un conducto que proviene del páncreas menor de Winslow y termina en la porción descendente del conducto principal. Veremos luego que la rama más gruesa está constituída por el conducto de Santorini.

La pared del conducto pancreático es delgada y extensible, salvo en su embocadura, en la que sólo puede introducirse, y aun con esfuerzo, el extremo de un estilete delgado. La superficie interior, lisa y nacarada, ofrece algunos divertículos que son como pequeños páncreas que vierten sus productos de secreción directamente en el conducto principal.

Como el colédoco, nos ofrece en su porción terminal un manguito de fibras musculares lisas, que le suministran un esfínter, el *esfínter del conducto de Wirsung* (fig. 719), Este esfínter, sucesivamente descrito por ODDI, por HELLEY, por HENDRICKSON, está yuxtapuesto al esfínter del colédoco y posee, como este último, cierto número de fibras longitudinales que se extienden hasta el vértice de la carúncula mayor. Su acción es hacer intermitente la excreción pancreática y tal vez también impedir que el contenido de la ampolla de Vater y del intestino asciendan al páncreas.

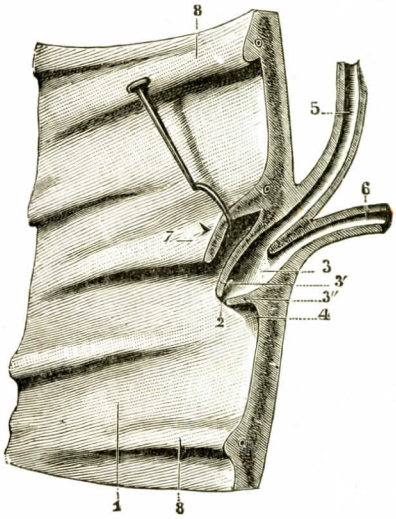


FIG. 718

Corte de la pared duodenal, por la ampolla de Vater *(semiesquemática)*.

1, segmento del cilindro duodenal, visto por su cara interna. — 2, orificio de la ampolla de Vater. — 3, la cavidad de la ampolla, con : 3', su pared superior ; 3'', su pared inferior. — 4, frenillo de la ampolla de Vater *(frenum caruncuræ)*. — 5, conducto colédoco. — 6, conducto de Wirsung. — 7, una válvula connivente, levantada ligeramente con una erina. — 8, 8, otras válvulas conniventes.

La proyección del orificio del conducto de Wirsung en el duodeno, sobre la pared abdominal anterior, puede ser determinada del modo siguiente: se traza una línea dirigida desde el ombligo al vértice de la axila derecha (fig. 720). La embocadura de Wirsung, y por lo tanto la del colédoco, se asienta en esta línea a 5, 6 ó 7 centímetros aproximadamente del ombligo (DESJARDINS). A propósito del hígado, dimos el esquema de la zona pancreáticocoledociana. Como se ve, existe una pequeña diferencia entre los dos procedimientos. En el esquema establecido según CHAUFFARD, la ampolla de Vater estaría algo más a la derecha y abajo.

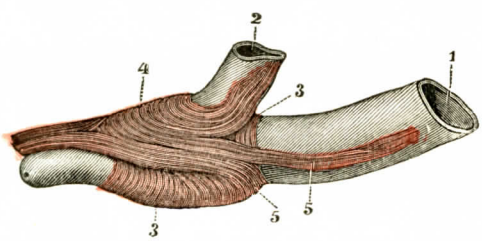


FIG. 719

Esfínteres del colédoco y del conducto de Wirsung en el hombre (según HENDRICKSON).

1, colédoco. — 2, conducto de Wirsung. — 3, 3, esfínter del colédoco. — 4, esfínter del conducto de Wirsung. — 5, 5, fibras longitudinales.

**2.° Conducto de Santorini.** — El conducto de Santorini, o conducto accesorio, fué bien descrito en 1775 por SANTORINI. Luego, por haber sido olvidado, lo estudiaron de nuevo Cl. BERNARD en 1894 y VERNEUIL en 1851.

Este conducto tiene una longitud de 5 a 6 centímetros. Está situado en la parte superior de la cabeza del páncreas. Se origina en la misma cavidad del conducto principal, en el codo de éste. De aquí se dirige de izquierda a derecha ; atraviesa, pues, horizontalmente la cabeza del páncreas y viene a desembocar en el

duodeno a 2 ó 3 centímetros por encima y algo por delante de la ampolla de Vater. Su orificio duodenal se ve en el punto culminante de un pequeño tubérculo de forma cónica, la *carúncula menor de Santorini.* Es una pequeña papila cónica, de 2 a 4 milímetros de altura, perforada en su centro con un orificio circular. Está situada en la cara interna de la porción descendente. En el curso de su trayecto, el conducto de Santorini recibe conductos que provienen de la parte superior de la cabeza; más excepcionalmente los recibe de la parte inferior. A pesar de sus afluentes, no aumenta de volumen: por el contrario, se atenúa gradualmente, yendo de izquierda a derecha, lo que nos autoriza a creer que en las condiciones fisiológicas ordinarias la circulación se efectúa de derecha a izquierda. El conducto de Santorini funciona pues, como una rama colateral del conducto principal. Por otra parte, la circulación no está regulada por ninguna válvula y puede igualmente efectuarse en sentido inverso. En efecto, cuando se empuja una inyección en el conducto principal por la ampolla de Vater, se ve que el líquido inyectado sale en chorro continuo por la carúncula menor. El conducto de Santorini puede, pues, llegar a ser una vía derivativa importante cuando un obstáculo cualquiera se opone al derrame del líquido pancreático en la ampolla de Vater.

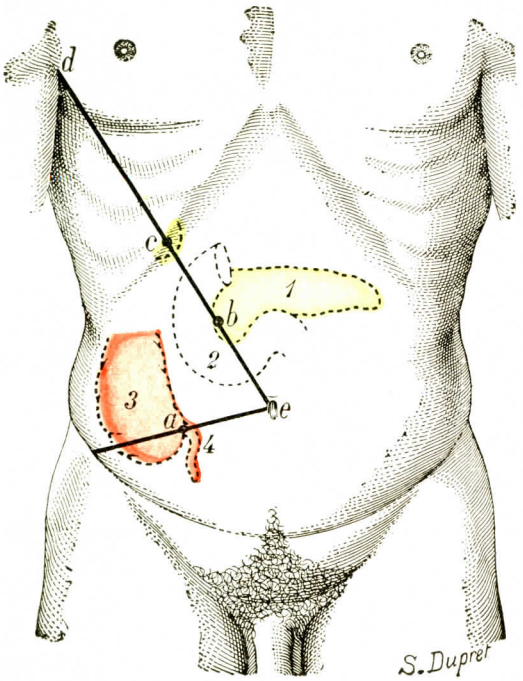


Fig. 720

El punto pancreático (esquema, en parte según Desjardins).

1, páncreas. — 2, duodeno. — 3, ciego. — 4, apéndice. *a*, punto apendicular. — *b*, punto pancreático — *c*, punto vesicular. — *d-e*, línea axiloumbilical.

La pared interna del conducto presenta en su desembocadura duodenal pliegues, o más bien crestas, en forma de válvulas. Existen, pues, en la porción intrapapilar, glándulas, ora mucosas, ora pancreáticas. Helley (1899) ha comprobado en la embocadura duodenal del conducto fibras musculares lisas, unas circulares y otras longitudinales. Pueden desempeñar un papel de esfínter o de aparato de retracción.

Existen bastante a menudo variaciones en el volumen del conducto. Helley describe tres tipos: el primero corresponde al que hemos descrito, es decir, el diámetro aumenta del duodeno a la embocadura en el Wirsung; es el tipo más frecuente; en el segundo, el conducto es estrecho en los dos extremos y dilatado en su centro: en el tercero, el calibre duodenal es ancho, mientras que el extremo en el Wirsung es estrecho.

*Paralelo anatómico de los dos conductos. Su significación.* — Como acabamos de ver, los dos conductos excretorios son de volumen desigual. El calibre del conducto de Santorini no excede el tercio del del conducto principal. Su porción derecha o duodenal está relativamente más desarrollada en el niño que en el adulto. Disminuye, por consiguiente, a medida que el sujeto avanza en edad, y en esta

atenuación progresiva se puede ver un nuevo argumento a favor de la hipótesis emitida antes, de que, en las condiciones ordinarias, el conducto accesorio acarrea el líquido pancreático al conducto de Wirsung, y en virtud de ello no es, por así decirlo, más que un gran afluente de éste.

Las anomalías de los conductos pancreáticos son frecuentes. Se han comprobado una serie de hechos que se repartirán en tres grupos: 1.°, los conductos pancreáticos son independientes entre sí; 2.°, hay inversión de los dos conductos.

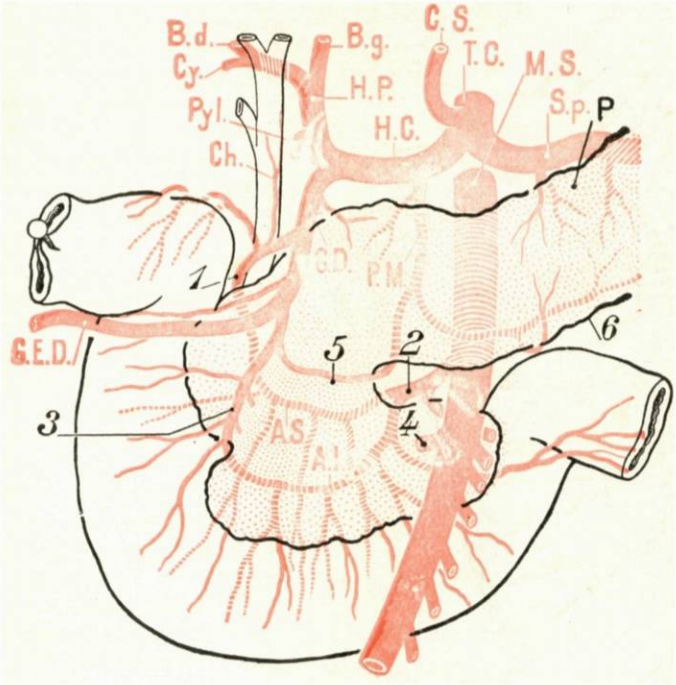


Fig. 721

Arcos arteriales pancreáticoduodenales. Disposición normal *(semiesquemática,* según Rio-Branco).

P, páncreas. — Ch., colédoco. — T. C., tronco celíaco. — Sp., esplénica. — M. S., mesentérica superior. — H. C., hepática común. — H. P., hepática propia. — B. g., su rama izquierda. — B. d., su rama derecha. — Cy., cística. — P. M., pancreática media. — G. D., gastroduodenal. — A. S., arco pancreáticoduodenal superior. — A. I., arco pancreáticoduodenal inferior. Estos dos arcos son posteriores. — G. E. D., gastroepiploica derecha.

1, pancreáticoduodenal superior derecha. — 2, rama de bifurcación superior de la pancreáticoduodenal izquierda. — 3, pancreáticoduodenal inferior derecha. — 4, rama inferior de la pancreáticoduodenal izquierda. — 5, arco pancreático anterior de la cabeza del páncreas. — 6, pancreática transversa.

caso raro: el conducto de Santorini se convierte en conducto principal y desemboca en la parte inferior de la glándula, mientras que el conducto de Wirsung, pequeño, ocupa la parte superior de la cabeza y se abre cerca del píloro en compañía del colédoco; en casos menos raros el conducto de Santorini pasa a ser el conducto principal conservando su posición normal, y el conducto de Wirsung desciende a la categoría de conducto accesorio; 3.°, se puede comprobar la ausencia del conducto de Santorini o, mejor, su atrofia, y de tal modo que no sea más que una rama insignificante semejante a una colateral ordinaria. Sin embargo, la ausencia total ha sido comprobada (Charpy, Schirmer, etc.). Es también raro comprobar la ausencia del conducto de Wirsung.

La embriología nos explica estas anomalías al mismo tiempo que nos da la significación de estos dos conductos. El páncreas se desarrolla, en efecto, a expensas de tres bosquejos que provienen de la pared intestinal: dos bosquejos ventrales que se fusionan rápidamente en uno solo y ofrecen un solo conducto, el conducto de Wirsung; un bosquejo dorsal, impar y único, con un conducto, el conducto de Santorini. Los dos bosquejos se unen para formar un solo órgano y los dos conductos se anastomizan. El conducto de Santorini es, primero, el más voluminoso; ocupa toda la longitud de la glándula. Más tarde, el conducto de Wirsung desvía en su provecho toda la parte del conducto de Santorini comprendida entre la cola y la embocadura de los dos conductos.

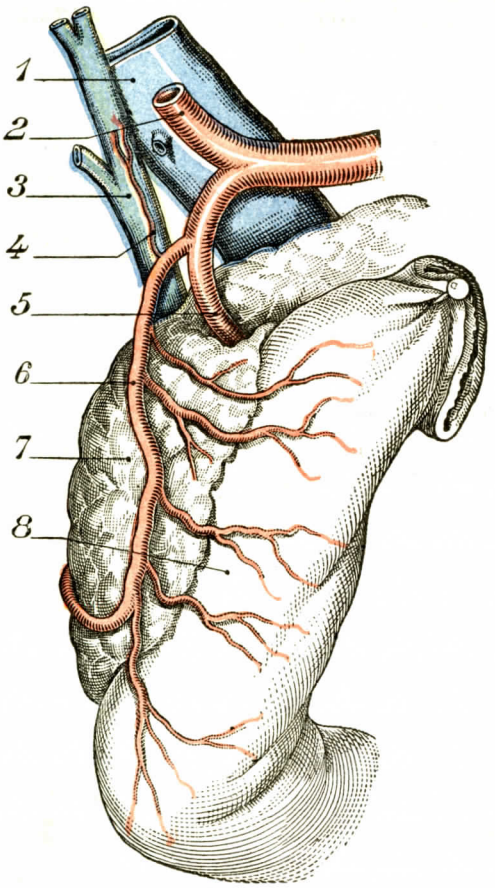


FIG. 722

La arteria pancreáticoduodenal derecha superior después del desprendimiento del duodenopáncreas (según RIO-BRANCO).

1, vena porta. — 2, arteria hepática verdadera. — 3, vías biliares. — 4, pequeña arteria coledociana procedente de la pancreáticoduodenal derecha superior. — 5, gastroduodenal; en su porción suprapancreática cruza el pie del pedículo del hígado; en su parte pancreática pasa por la cara anterior de la glándula, debajo de la primera porción del duodeno.—6, rama pancreáticoduodenal derecha superior que rodea la cara posterior de la cabeza pancreática después de haber cruzado el colédoco por delante y antes de cruzarlo por abajo en su cara posterior. — 7, páncreas. — 8, duodeno.

## § 5. — VASCULARIZACIÓN E INERVACIÓN DEL PÁNCREAS

La vascularización nos es conocida ya en parte. En efecto, la cabeza del páncreas es solidaria del duodeno; la vascularización de los dos órganos les es común. En cambio, el cuerpo y la cola tienen vascularización particular.

**1.° Arterias.** — Las arterias pancreáticas son pequeñas, de pequeño volumen, frágiles, y antes de penetrar en el órgano se esparcen por la superficie del mismo. Proceden de tres orígenes diferentes: 1.°, de la hepática; 2.°, de la mesentérica superior; 3.°, de la esplénica.

a) *Ramas procedentes de la hepática* (fig. 721). — La arteria hepática denominada hepática común, un pequeño ramo, la *arteria hepática media*, que llega al borde superior del páncreas, pasa a su cara posterior y luego vuelve a su cara anterior anastomizándose con una pequeña rama de la mesentérica superior, formando así un pequeño arco *prepancreático*.

Las ramas principales de la hepática provienen de la arteria gastroduodenal. El dispositivo arterial de la cabeza está constituído por dos arcos principales, cuyos orígenes superiores o derechos provienen de la gastroduodenal, mientras que los orígenes inferiores o izquierdos provienen de la mesentérica superior. Los ramos na-

cidos de la gastroduodenal son en número de dos: la *pancreáticoduodenal derecha superior* y la *pancreáticoduodenal derecha inferior*. Las hemos ya estudiado a propósito del duodeno.

La *pancreáticoduodenal derecha superior* nace de la gastroduodenal en el borde superior de la cabeza del páncreas en el punto en que la arteria gastroduodenal (antes suprapancreática) va a convertirse en prepancreática y subduodenal. Desde su origen, la pancreáticoduodenal derecha superior se dirige a la derecha, francamente, siguiendo el borde superior del páncreas. Cruza entonces la cara anterior del colédoco (pág. 690), y después de este cruzamiento desciende a lo largo del borde derecho de aquél (fig. 722). Es, pues, *retropancreática*. Por último, se dirige oblicuamente de derecha a izquierda, cruzando de nuevo el colédoco, pero no ya por delante, sino por detrás. Llega así a la porción media de la cara posterior de la cabeza del páncreas y se anastomiza con el ramo superior de la pancreáticoduodenal izquierda que nace de la mesentérica superior.

La *pancreáticoduodenal derecha inferior* nace lo más a menudo de la misma terminación de la gastroduodenal. Cuando este vaso ha llegado al borde inferior del duodeno, se divide en dos ramas, una derecha, la gastroepiploica derecha, y otra izquierda, la pancreáticoduodenal derecha inferior. Esta arteria en su origen es, pues, infraduodenal y prepancreática. Cruza de izquierda a derecha (fig. 721, 3) la cara anterior de la cabeza, llega a su borde externo y se insinúa entre este borde y la porción descendente del duodeno. Llega así a la cara posterior del órgano y se dirige de derecha a izquierda, para ir a anastomizarse con el ramo inferior de la pancreáticoduodenal izquierda que pronto estudiaremos.

La arteria hepática envía también a la cabeza del páncreas algunos ramos, por lo demás muy delgados y variables, que proceden directamente de su tronco o de la arteria pilórica. Estos *ramos duodenopancreáticos* son de calibre siempre muy pequeño.

b) *Ramas procedentes de la mesentérica superior* (fig. 721). — La mesentérica superior no suministra a menudo sino un solo tronco, la *arteria pancreático-duodenal izquierda*. Esta nace en el borde derecho del tronco raíz, en el punto en que se introduce detrás del cuello del páncreas. Muy corta, de un centímetro apenas, se divide en dos ramas, una superior y otra inferior. Aplicadas a la cara posterior de la cabeza del páncreas y en particular y más precisamente del gancho pancreático, se dirigen de izquierda a derecha y se anastomizan, por inosculación, con las dos pancreáticoduodenales derechas que hemos descrito.

Más excepcionalmente, las pancreáticoduodenales izquierdas son en número de dos, una superior y otra inferior, que nacen muy cerca la una de la otra, en el lado derecho de la mesentérica superior. En general, estos vasos no se contentan con irrigar el duodeno y el páncreas, sino que dan uno o varios ramos al ángulo duodeno-yeyunal, en el que se anastomizan con la primera arteria yeyunal (fig. 316). Inversamente, se puede ver que la primera arteria yeyunal suministra una de las pancreáticoduodenales izquierdas y hasta las dos.

Sean cuales fueren sus orígenes, los dos arcos pancreáticoduodenales suministran siempre: 1.°, *ramos duodenales;* 2.°, *ramos pancreáticos.*

La mesentérica superior abandona con frecuencia una rama horizontal que sigue el borde inferior del páncreas de derecha a izquierda, es la *pancreática inferior de Testut*. Se anastomiza con la esplénica. La disposición de esta arteria es muy variable (Evrard, *Les artères du duodénum et du pancréas*, «Tesis de París», 1932). Es posible no encontrarla; pero cuando falta, existe entonces una rama vertical, emanada, ora del tronco celíaco, ora de la arteria esplénica, ora de la mesentérica superior que alcanza, por su cara posterior, la parte media del cuerpo del páncreas. Esta rama, llamada *pancreática magna*, se divide generalmente en T. Una de las ramas horizontales va a la derecha y se anastomiza con una rama de la pancreática

media. La otra se dirige hacia la izquierda, en donde alcanza la cola del páncreas, dando en su trayecto pequeñas ramas colaterales.

Estos vasos y los arcos duodenopancreáticos forman así alrededor del órgano un verdadero círculo arterial peripancreático (fig. 711).

c) *Ramas procedentes de la esplénica.* — La arteria esplénica, a lo largo de su trayecto, abandona ramos finos que penetran en el cuerpo y en la cola del páncreas. Como hemos visto, estos ramos se anastomizan con la pancreática inferior.

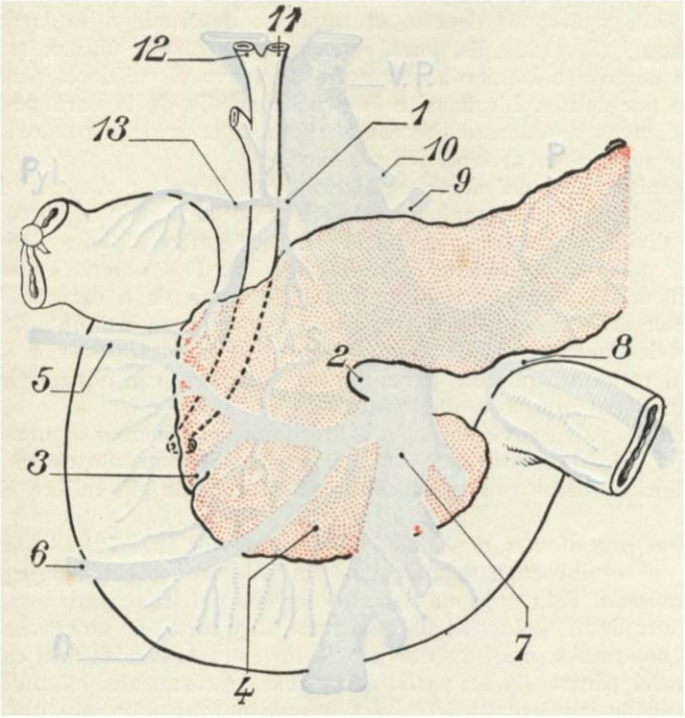


FIG. 723

Disposición de las venas en la cabeza del páncreas (según RIO-BRANCO).

D, duodeno. — P, páncreas. — Pyl., píloro.

Existen dos arcos venosos posteriores a la cabeza del páncreas. El arco superior (A. S.) está formado por la vena pancreáticoduodenal superior derecha (1) y por la rama de bifurcación superior de la vena pancreáticoduodenal inferior izquierda (2). El arco inferior (A. I.) está formado por la vena pancreáticoduodenal inferior derecha (3) y por la rama de bifurcación inferior de la vena pancreáticoduodenal izquierda (4). — 5, vena gastroepiploica derecha que recibe la vena pancreáticoduodenal derecha inferior (3), más lejos la vena del colon transverso (6), y termina en la vena mesentérica superior (7). — La vena pancreáticoduodenal superior derecha (1) termina en el tronco porta (V. P.). — 8, vena mesentérica superior. — 9, vena coronaria estomáquica. — 10, vena pilórica. — 11, vena coledociana. — 12, vena cística. — 13, vena duodenal.

De estos diferentes orígenes salen numerosas colaterales, las cuales, siguiendo un trayecto más o menos radiado, penetran en la glándula, unas por su cara anterior, otras por la cara posterior. Estos ramos, frecuentemente anastomizados entre sí, se ramifican en el espesor de la glándula y, finalmente, se resuelven en una tupida red capilar, cuyas mallas comprenden el fondo de saco secretorio.

Los islotes de Langerhans tienen una vascularización muy rica y especial. Forman en la periferia del islote una especie de red que, como una corona, envuelve al órgano por todas partes. De esta red periférica parten en seguida multitud de arteriolas capilares que se dirigen hacia el centro describiendo, como ya habían observado KUHNE y LÉA, especies de glomérulos formados por asas anchas y muy

tupidas. Aquí, como en toda glándula endocrina, las células se ordenan con relación a los vasos.

**2.° Venas.** — Estas venas, que hemos estudiado con detalle en el duodeno, forman en la cabeza del páncreas dos arcos comparables a los arcos arteriales (figura 723). La *vena pancreáticoduodenal derecha superior*, primero satélite de la arteria, llega con ella junto al colédoco; unas veces pasa delante, otras, y más a menudo, a la inversa de la arteria, pasa por detrás del conducto biliar. Termina en el lado

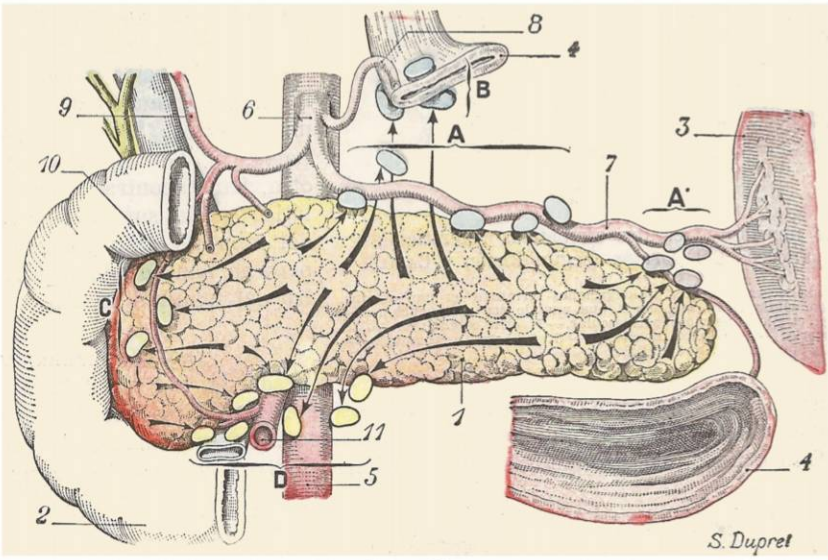


FIG. 724

Linfático del páncreas, vista anterior *(esquemática)*.

1, páncreas. — 2, duodeno. — 3, bazo. — 4, estómago, resecado algo por debajo del cardias. — 5, aorta abdominal. — 6, tronco celíaco. — 7, arteria esplénica. — 8, coronaria estomáquica. — 9, hepática. — 10, pancreáticoduodenal anterior.— 11, mesentérica superior.

A, grupo ganglionar que acompaña a la arteria esplénica, *cadena esplénica (en azul)*. — A', extremidad izquierda de esta cadena, que forma los ganglios pancreáticosplénicos *(en violeta)*. — B, ganglios gástricos superiores *(en azul)*. — C, ganglios pancreáticoduodenales anteriores *(en verde)*. — D, ganglios de la cabeza mesentérica superior *(en amarillo)*.

derecho de la vena porta, en la base del pedículo hepático. Recibe en el camino venillas pancreáticas y duodenales bastante voluminosas.

La *vena pancreáticoduodenal derecha inferior* nace en la cara posterior del páncreas. Como la arteria, pero en sentido inverso, se insinúa entre el contorno del páncreas y la segunda porción del duodeno. Aumentada entonces con la gruesa vena gastroepiploica derecha, se dirige a la cara anterior de la cabeza de derecha a izquierda. Recibe como afluentes la vena del colon transverso y termina, por último, en el lado derecho de la vena mesentérica superior, en el momento que ésta penetra detrás del páncreas.

Las otras venas del cuerpo y de la cola terminan en la esplénica, a veces también en la mesentérica inferior, y más excepcionalmente en el tronco de la vena porta

**3.° Linfáticos.** — Los linfáticos del páncreas son muy numerosos, pero difíciles de inyectar. Señalados desde hace largo tiempo por SAPPEY, KLEIN, y G. y E. HOGGAN, han sido estudiados de nuevo por BARTELS (1904-1907) y HASSE (1908).

*A*. Redes de origen. — Su origen en el espesor de la glándula no es bien conocido aún. Klein, en 1882, había descrito alrededor de los ácinos espacios linfáticos que estaban limitados, por dentro, por la misma pared del ácino, y por fuera, por los vasos y el tejido conjuntivo. Pero hoy sabemos (véase tomo II) que los linfáticos nacen en el seno de los tejidos por redes cerradas, sin comunicación alguna directa con los espacios intersticiales. Así pues, los espacios periacinosos de Klein no forman parte del sistema linfático. Sappey, por una parte, y G. E. Hoggan, por otra, han encontrado una red linfática en la superficie exterior del lobulillo *(red perilobulillar)*, pero no han podido seguirla dentro del lobulillo mismo.

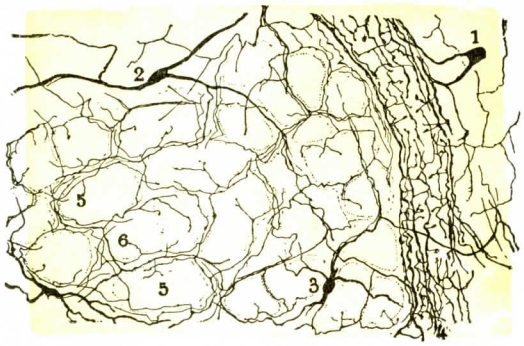


Fig. 725

Plexo nervioso y células simpáticas intersticiales del páncreas del gorrión (según Ramón y Cajal).

1, célula nerviosa cuyas prolongaciones terminan en una arteria. — 2, una célula fusiforme, en la que una de sus prolongaciones se pierde en el plexo nervioso perivascular.—3, otra célula multipolar. — 4, arteria, con su plexo nervioso. — 5, 5, ácinos glandulares. — 6, fibrilla terminal interepitelial.

*B*. Troncos eferentes. — Desde la red perilobulillar, los linfáticos se dirigen a los tabiques conjuntivos interlobulillares, siguiendo exactamente el mismo trayecto que los vasos sanguíneos. De esta manera llegan a la superficie exterior de la glándula, para dirigirse luego a los ganglios respectivos.

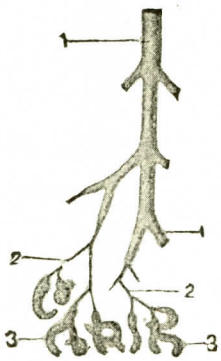


Fig. 726

Representación esquemática del páncreas (según Stöhr).

1, conductos excretorios. — 2, segmentos intercalares. — 3, sáculos secretorios

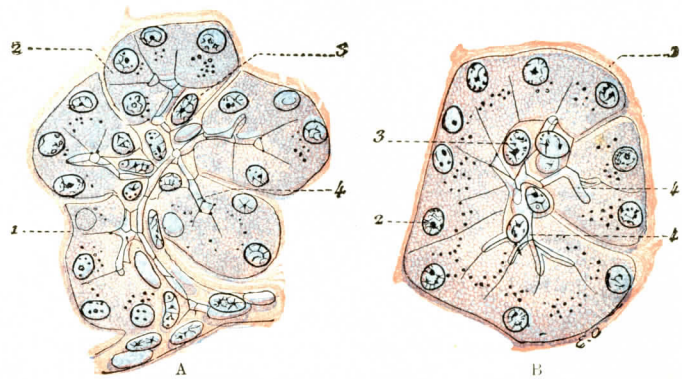


Fig. 727

Células centroacinosas del páncreas del hombre, vistas sobre dos fondos de saco glandulares, de los que uno (A) está cortado a lo largo, y el otro (B), de través (según Zimmermann).

1, pared propia del ácino. — 2, células secretorias. — 3, 3, células centroacinosas. 4, 4, cavidad del acino, con sus prolongaciones intercelulares.

Por esta razón, y fundándonos en la dirección que siguen, podemos dividir los linfáticos del páncreas en cuatro grupos: 1.°, *linfáticos superiores* o *ascendentes*, que terminan en los ganglios escalonados a lo largo de los vasos esplénicos *(cadenas esplénicas)*; algunos suben, siguiendo la pared abdominal superior, hasta los ganglios gástricos superiores, que, como es sabido (véase *Estómago)*, se disponen en

la proximidad del cardias; 2.°, *linfáticos inferiores* o *descendentes*, que desembocan en un grupo de ganglios situados inmediatamente por debajo del páncreas, alrededor de los vasos mesentéricos superiores *(cadena mesentérica superior)*; 3.°, *linfáticos derechos*, que se dirigen hacia la segunda porción del duodeno y terminan en los grupos ganglionares situados a lo largo de los arcos pancreáticoduodenales *(cadenas pancreáticoduodenales)*; 4.°, *linfáticos izquierdos*, que van en sentido opuesto de los precedentes *(ganglios pancreáticosplénicos)*, dirigiéndose hacia el bazo, y desembocan en los ganglios del epiplón pancreáticosplénico. Recordemos de paso, que esos ganglios pancreáticosplénicos reciben al mismo tiempo los linfáticos del bazo y los de la tuberosidad mayor del estómago.

En resumen, los eferentes linfáticos del páncreas van a los grupos ganglionares siguientes *(ganglios regionales del páncreas)*: ganglios de la cadena esplénica; ganglios de la cadena mesentérica superior; ganglios pancreáticoduodenales anteriores y posteriores; ganglios gástricos superiores.

**4.° Nervios.** — Los nervios destinados al páncreas proceden del plexo solar, ora directamente, ora por medio de los nervios que acompañan a la arteria esplénica, la arteria hepática y hasta el colédoco. El plexo mesentérico superior abandona también filetes nerviosos a la glándula pancreática. Existe en el interior de la glándula un *plexo interlobulillar* que posee numerosos ganglios (LANGERHANS, SOKOLOW), que contienen cada uno de 5 a 20 células nerviosas. Se comprueban, además, simples células ganglionares, irregularmente diseminadas a lo largo de los filetes nerviosos del plexo. Este plexo interlobulillar se resuelve en dos ramos que forman un plexo periacinoso, del que parten fibras nerviosas interacinosas. También habría células ganglionares en el trayecto de estas fibras, células a las que CAJAL y SALA han dado el nombre de *células ganglionares viscerales* (fig. 725).

## § 6. — CONSTITUCIÓN ANATÓMICA

El páncreas es, como el hígado, un órgano complejo que contiene, íntimamente mezcladas entre sí, dos glándulas morfológicamente diferentes: 1.°, una *glándula de secreción externa*; 2.°, una *glándula de secreción interna*, constituída por los islotes de Langerhans.

### A. — GLÁNDULA DE SECRECIÓN EXTERNA

El páncreas es una glándula en racimo, semejante a las glándulas salivales del tipo seroso: de ahí el nombre de glándula salival abdominal que le dan los anatomistas alemanes (fig. 726). Está constituída por ácinos secretorios. Cada uno de ellos es un páncreas en miniatura. Apretados unos contra otros, se agrupan en lobulillos. La dimensión de cada uno de éstos alcanza aproximadamente de 3 a 5 milímetros.

Cada ácino comprende una pared propia, delgada, cubierta de células en cesta de Boll, sobre la que descansa un epitelio glandular. La luz del ácino es estrecha. Contiene el producto de secreción, líquido viscoso y homogéneo. Se perciben a menudo en la cavidad del ácino células denominadas *centroacinosas* (figura 727), que pertenecen al sistema de las vías excretorias (LAGUESSE).

Las vías excretorias están constituídas ante todo: 1.°, por conductos intercalares, finos conductos no secretorios que van del ácino a los conductos intralobulillares; 2.°, por conductos intralobulillares situados en los lobulillos glandulares y cuya reunión forma conductos interlobulillares que circulan en el intervalo que separa los lobulillos. Estos conductos están tapizados por células prismáticas o

cúbicas. Los conductos de grueso calibre tienen una pared conjuntiva gruesa, un corion abundante en fibras elásticas y con fibras lisas.

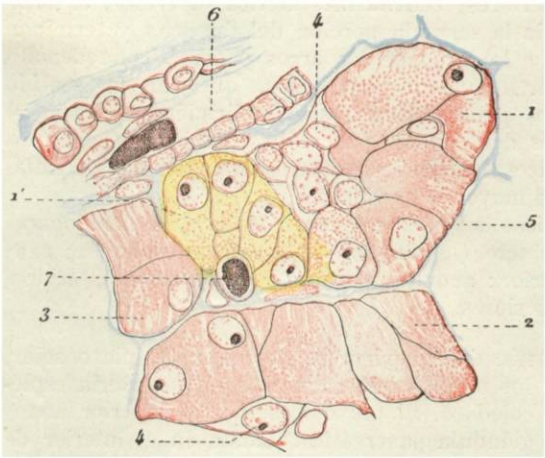


FIG. 728

Islote endocrino del hombre adulto en vía de formación a expensas de las células endocrinas (según LAGUESSE).

1, 1', una cavidad secretante. — 2, 3, otras dos cavidades secretantes (la mitad superior del 2 es la única representada).—4, 4, células centroacinosas. — 5, membrana propia (*en azul*). — 6, arteriola, cortada oblicuamente, que contiene hematíes.—7, arteriola cortada de través que contiene un hematíe.

Se ve que la parte izquierda del ácino indicada por la cifra 1' y teñida de amarillo, por influencia del vaso penetrante 7, acaba de transformarse en una pequeña masa de elementos endocrinos, que se irradia alrededor del vaso.

Los vasos sanguíneos de la glándula exocrina están representados por capilares que forman alrededor de cada lóbulo una red bastante tupida, pero menos importante que la de los islotes de Langerhans.

La linfa circula en los espacios interlobulillares. Los nervios se disponen en plexos en el tejido conjuntivo perilobulillar y envían expansiones nerviosas alrededor de los ácinos y en torno de los vasos. Se han señalado en ciertos animales corpúsculos del tipo de los corpúsculos de Pacini, cuya significación queda muy obscura (para más detalles consúltense los TRATADOS DE HISTOLOGÍA).

## B. — GLÁNDULA DE SECRECIÓN INTERNA. ISLOTES DE LANGERHANS

En 1869 comprobó LANGERHANS en el páncreas pequeños islotes amarillentos de 1 a 2/10 de milímetro. LAGUESSE (1893) afirmó que su estructura histológica debía equipararlos a órganos endocrinos. En 1922, MAC LEOD y BANTING, fisiólogos canadienses de Toronto, extrajeron de esos islotes una hormona, la *insulina*, producto necesario al metabolismo del azúcar.

Los islotes forman masas ovaladas, de tinte claro, sumergidas en medio de los ácinos pancreáticos (fig. 728). En el hombre se comprueba aproximadamente la presencia de un islote por milímetro cuadrado de corte. Las células que los constituyen forman masas compactas, rodeadas de una pared capilar extremadamente rica que pertenece el tipo sinusoide. La fragilidad de su pared explica la frecuencia de las hemorragias en las afecciones del páncreas. No insistiremos en la estructura histológica de las células de estos islotes, ni en el fenómeno tan interesante de la transformación de los ácinos del páncreas del adulto en islotes, según las exigencias del organismo (fig. 728) (LAGUESSE). La degeneración de estos islotes determina la diabetes y su producto de secreción, la insulina, es capaz de compensar la insuficiencia del páncreas en el metabolismo del azúcar (para más detalles véanse los TRATADOS DE HISTOLOGÍA). La vascularización y la inervación de la glándula las hemos visto ya en las páginas 728 y 733.

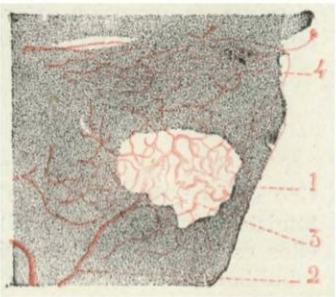


FIG. 729

Un islote de Langerhans en el hombre después de inyección de los vasos (según LAGUESSE).

1, islote de Langerhans. — 2, arteriolas aferentes. — 3, asas vasculares glomeruladas, dilatadas, tortuosas, del islote, en continuidad con la red capilar ordinaria 4.

## ARTICULO V

## BAZO

El bazo es un órgano linfoide, cuyas funciones múltiples y complejas son todavía mal conocidas. Estas funciones se refieren a las *linfopoyesis* (formación de glóbulos blancos), a la *hematopoyesis* (formación de glóbulos rojos), a la *hematólisis* (destrucción de glóbulos rojos). Aparte estas funciones, el bazo parece desempeñar además un papel fagocitario importante. Verdadero depósito de glóbulos rojos, los vierte a la circulación sanguínea bajo diversas influencias (influencia de la altitud, por ejemplo, BINET). Por último, desempeña un papel importante en la liberación de los pigmentos ferruginosos *(función marcial)*.

No existe en los invertebrados. Existe en casi todos los vertebrados: poco desarrollado en los peces, los batracios, los reptiles y las aves, alcanza en los mamíferos, y especialmente en el hombre, dimensiones relativamente considerables. Pero el bazo no es un órgano indispensable para la vida. Se puede extirpar (esplenectomía) sin graves inconvenientes.

### § 1. — CONSIDERACIONES GENERALES

El bazo está situado, como el hígado, en la región supramesocólica del abdomen. Ocupa en el espacio subfrénico izquierdo una especie de compartimiento denominado *compartimiento esplénico*. Está situado detrás del estómago y completamente cubierto por la parte lateral e inferior del tórax. Es, pues, un órgano tóracoabdominal oculto por la reja costal. Normalmente no es posible palparlo.

**1.° Forma.** — La forma del bazo es la de un ovoide. Representa el molde del espacio donde se aloja. Ofrece tres caras: la *cara externa*, amoldada al diafragma, es convexa (fig. 730); la *cara interna* (fig. 731) se subdivide por una eminencia longitudinal, el *borde interno del bazo*, en dos partes: una anterior, la *cara ánterointerna*, moldeada en hueco en la porción vertical del estómago, y otra posterior, la *cara pósterointerna*, asimismo moldeada en hueco, sobre el riñón. Por último, el bazo posee tres bordes, que separan cada una de las caras, y dos polos o extremos.

El *borde anterior*, que es también superior *(borde ánterosuperior)*, es enteramente particular. Tiene tres o cuatro escotaduras de contorno romo, que dan a este borde un aspecto *almenado* o *dentado* característico. La comprobación de este carácter a la palpación permite afirmar que se trata del bazo y distinguirlo de otros tumores cuando está hipertrofiado o en ectopia

El *borde posterior*, que es enteramente inferior *(borde pósteinferior)*, separa la cara externa de la cara renal. Es más grueso, menos convexo, casi rectilíneo. Algunas veces también se observan en él muescas, pero son mucho más raras.

El *borde interno* se extiende del polo pósterosuperior al polo ánteroinferior. Separa la cara renal de la cara gástrica. Inmediatamente por delante de él, el bazo ofrece un surco en el que se perciben numerosos orificios vasculares, el *hilio del bazo*. Cerca del polo inferior, éste se bifurca a menudo, limitando una pequeña superficie cólica. Cuando esta cara está desarrollada, el bazo adquiere la forma de una pirámide irregular, de un tetraedro de base inferior y vértice superior (CUNNINGHAM).

El *extremo superior e interno*, que constituye el vértice del bazo, se dirige arriba y adentro y ofrece siempre cierto grado de curvatura hacia delante. Está algu-

nas veces algo torcido sobre su eje. El extremo *inferior*, que mira hacia fuera, tiene, como hemos visto, el aspecto de una pequeña cara, la *cara basal* o *cólica*, a la que acuden, por delante y abajo, la cara gástrica, y por detrás y abajo, la cara renal.

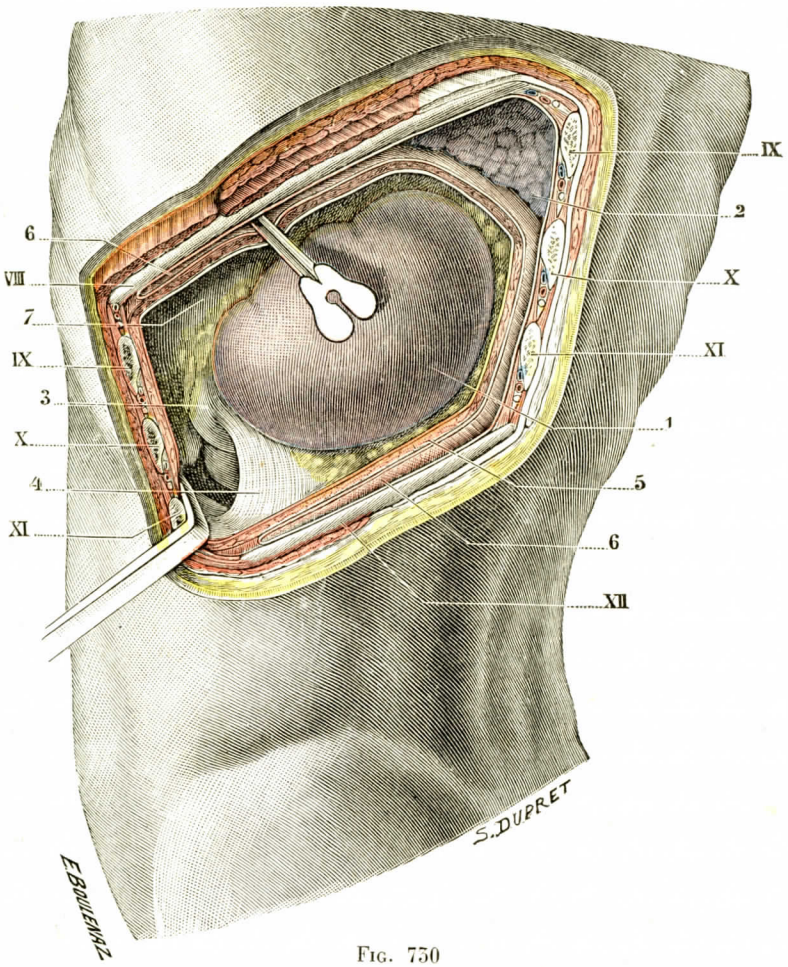


Fig. 750

El bazo, visto en su sitio a través de una ventana practicada en la pared tóracoabdominal izquierda (T.-J.).

1, cara externa del bazo. — 2, pulmón izquierdo. — 3, ángulo izquierdo del colon. — 4, ligamento frenocólico izquierdo. — 5, diafragma. — 6, 6, cavidad pleural. — 7, epiplón gastroesplénico que une el estómago a la cara interna del bazo. — VIII, IX, X, XI, XII, costillas octava, novena, décima, undécima y duodécima.

Como se ve, de las cuatro caras del bazo, si se considera el polo inferior como cara, una se adapta a la concavidad del diafragma; las otras tres, dirigidas hacia la cavidad abdominal, se adaptan a la forma de las vísceras próximas que a ellas se aplican.

**2.° Dirección.** — El bazo, en su compartimiento, no es ni vertical ni horizontal, sino oblicuo. De tal manera se halla orientado, que su eje mayor, o eje

longitudinal, se inclina de arriba abajo, de atrás a delante y de dentro a fuera. La dirección del eje longitudinal del bazo representa casi la de las últimas costillas. Sin embargo, la oblicuidad esplénica es menor; el eje longitudinal forma con la línea escapular, un ángulo agudo, abierto hacia abajo y adelante, que mide por término medio 60° en el hombre y 55° en la mujer (Picou). Pero existen variaciones bastante numerosas que nos explican las diversas opiniones de los autores sobre la oblicuidad del bazo examinado en el curso de las autopsias.

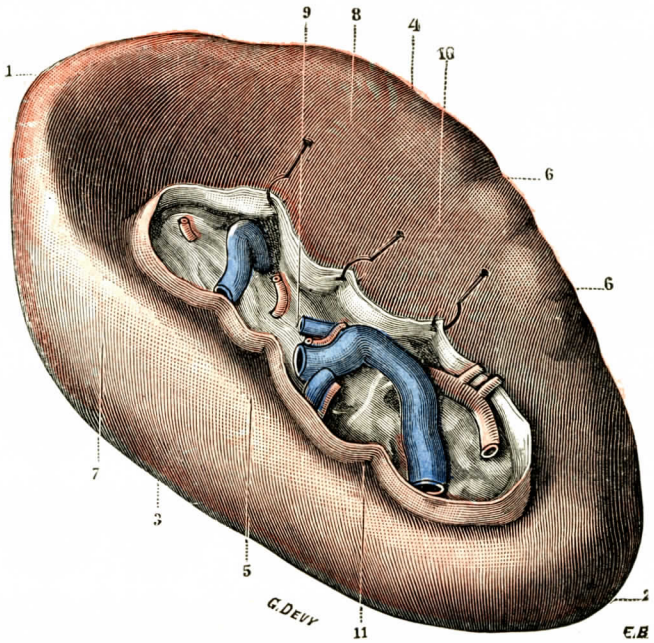


Fig. 731

Bazo, cara interna.

1, extremo superior. — 2, extremo inferior. — 3, borde posterior. — 4, borde anterior. — 5, borde interno. — 6, 6, incisuras. — 7, cara pósterointerna. — 8, cara ánterointerna, con 9, el hilio; 10, su porción prehiliar; 11, su porción retrohiliar.

**3.° Medios de fijación.** — El bazo se halla sostenido en posición por algunos pliegues del peritoneo que, partiendo de distintos puntos de su superficie, se fijan en la pared abdominal o en los órganos vecinos. Estos pliegues, que se designan con el nombre de *ligamentos* o de *epiplones*, se describen más adelante al estudiar las cubiertas del bazo. Haremos notar, no obstante, al citarlos aquí, que de ordinario son muy laxos y que, si bien se oponen a que la víscera abandone su región para alojarse en otra, le permiten, en cambio, moverse libremente dentro de la suya propia.

En efecto, el bazo está casi continuamente en movimiento, como lo atestiguan las numerosas investigaciones de Gerhardt, Richet, Lichtenstern, Picoy, etc.; en el momento de la inspiración desciende y se dirige hacia delante para volver de nuevo, en el momento de la espiración, a su posición primitiva (fig. 732). La tuberosidad mayor del estómago, al distenderse, lo rechaza hacia fuera, al mismo tiempo que le imprime un movimiento de rotación, en virtud del cual el eje del bazo se aproxima más o menos a la vertical; a su vez el colon transverso, cuando

pasa del estado de vacuidad al de plenitud, levanta el extremo inferior del bazo y lo aproxima a la posición horizontal.

Los cambios de actitud del cuerpo influyen en las relaciones del mismo, y los clínicos saben perfectamente que, cuando se pasa del decúbito dorsal al lateral derecho, el bazo se desvía hacia abajo y adelante como en una fuerte inspiración.

Por excepción, y a consecuencia de una relajación anormal de sus ligamentos, el bazo se separa del hipocondrio izquierdo; puede encontrarse, según los casos, en el hipogastrio, en la región ilíaca, en el pliegue inguinal y hasta en la pelvis.

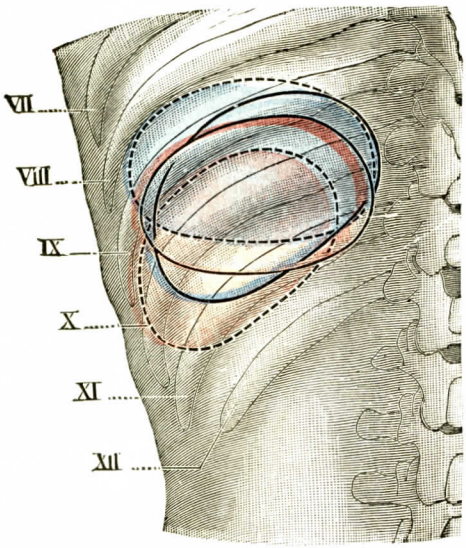


Fig. 732

Modificaciones que experimenta el bazo en su situación en estado fisiológico (T.-J.).

(El bazo está presentado en proyección sobre la pared posterior del tronco.)

*En azul obscuro*, bazo durante la espiración. *En rojo obscuro*, bazo durante la inspiración. *En rosa*, bazo durante la distensión del estómago. *En azul claro*, bazo durante la distensión del colon.

VIII, IX, X, XI, XII, costillas izquierdas octava, novena, décima, undécima y duodécima.

A pesar de estas posibilidades de desplazamiento, el bazo normal sale rara vez de su nicho. El riñón izquierdo le suministra, en efecto, un punto de apoyo, viniendo a ser como una consola sobre la que el bazo descansa. Hay que hacer desempeñar también un papel importante a la presión intraabdominal positiva y a los músculos abdominales, cuya tonicidad asegura la estática visceral. La situación y volumen del bazo pueden precisarse, en el vivo, por medio de la radiografía después de una inyección intravenosa de un producto de contraste (esplenografía).

**4.° Número; bazos supernumerarios.** — El bazo, por regla general, es único en el hombre; sin embargo, en algunos casos se encuentran en su proximidad pequeñas masas redondeadas u ovales, de color rojo obscuro y aun a veces negruzco, que presentan la misma estructura que él y, por consiguiente, constituyen verdaderos *bazos supernumerarios* denominados también *accesorios* o *aberrantes*.

El volumen de estos bazos supernumerarios varía ordinariamente del tamaño de un huevo al de un guisante y aun al de un grano de mijo. Su número no es menos variable: los casos del bazo doble se presentan con relativa frecuencia; Sappey ha observado tres bazos en dos individuos; en un caso de Duverney existían cuatro, cinco en uno de Patin, siete en uno de Baillie, siete también en otro de Cruveilhier; Otto había encontrado hasta veintitrés en un mismo individuo. Hasta el presente, hemos tenido ocasión de observar tres casos de bazos supernumerarios. En los dos primeros casos existía, inmediatamente detrás del bazo normal, un bazo supernumerario del volumen de una nuez. En el tercer caso (fig. 733) había cuatro bazos supernumerarios, dispuestos a lo largo de la curvatura mayor del estómago, algo por debajo de los vasos cortos; el mayor de ellos medía 14 milímetros de diámetro; los tres restantes no excedían de las dimensiones de un guisante común.

Los bazos supernumerarios se desarrollan preferentemente en el epiplón gastrosplénico o bien en el epiplón pancreáticosplénico. No obstante, también se encuentran en la masa adiposa que rodea al riñón y hasta en el epiplón mayor

Cualquiera que sean el número, el sitio y las dimensiones de los bazos supernumerarios, cada uno de ellos posee siempre un pedículo vascular propio.

**5.° Dimensiones y peso.** — El bazo mide, por término medio, 13 centímetros de longitud, 8 de anchura y de 3 a 3 y medio de espesor; pesa de 180 a 200 gramos. No obstante, éstas no son más que cifras medias: el bazo, como el hígado, y más todavía que esta glándula, presenta grandes variaciones volumétricas y ponderales según los individuos. No es raro encontrar bazos que pesan 120, 100 y 80 gramos; algunos autores citan bazos que sólo pesaban 20 y aun, algunos, 10 gramos. En cambio, el peso del bazo se eleva a veces a 3 ó 4 kilogramos. Todavía se mencionan otros más voluminosos: hojeando la literatura anatómica antigua, se encuentran referidos en ella un bazo que pesaba 12 libras (Heswig), otro de 15 (Scultet), otro de 18 (Duverney) y otro de 20 (Columbo). Finalmente, en un caso, único hasta la hora presente, Boscus observó un bazo que pesaba 33 libras. Se trata de bazos patológicos.

Fig. 735

Feto de un mes con cuatro bazos supernumerarios.

1, tuberosidad mayor del estómago.—2, bazo fuertemente apartado. — 3, epiplón gastroesplénico. — 4, epiplón mayor. — 5, 5, 5, 5, cuatro bazos supernumerarios, situados en el espesor del epiplón gastroesplénico. — 6, colon transverso.

El peso del bazo no sólo varía según los individuos, sino que también varía según la *edad* y según el *sexo*. Las investigaciones ya antiguas de Gray dan a conocer que, hacia el sexto mes de la vida intrauterina, el bazo se desarrolla con rapidez. En la época del nacimiento su peso representaría aproximadamente la 1/350 parte del peso total del cuerpo, y esta proporción se sostendría sin grandes variaciones hasta la edad adulta. Después, a partir de los cincuenta años, el peso del bazo disminuye gradualmente, de manera que, en la vejez, no representa más que la 1/700 parte del peso del cuerpo.

Por lo que respecta al *sexo*, la observación demuestra que el bazo es, por regla general, algo más pequeño en la mujer que en el hombre. Sin embargo, esta fórmula, verdadera cuando se trata del *peso absoluto*, es errónea si se trata del *peso relativo;* si se refiere el peso del bazo a la talla del individuo, se comprueba que este órgano se halla en el *mismo* grado de desarrollo en uno y otro sexos.

Las investigaciones de Giesker, de Dittmar y de Schonfield tienden a demostrar que el bazo aumenta de volumen durante el período de la digestión, llegando dicho volumen al *máximo* cinco o seis horas después de haber comido. Picou, que ha confirmado las anteriores investigaciones por medio del fonendoscopio, opina que el crecimiento volumétrico en cuestión casi no rebasa más allá de un centímetro a un centímetro y medio el área de la matidez esplénica.

El peso específico del bazo es de 1,060 según Sœmmering, de 1,037 según Schubler y Kape. Sappey da la cifra intermedia de 1,054.

**6.° Color.** — El bazo tiene una coloración fundamental roja, que varía del gris rojizo al color de las heces de vino. Examinado en el vivo, por regla general es rojo obscuro; después de muerto el individuo, el bazo adquiere un tinte más obscuro, con un reflejo azul o violáceo. Si la muerte data de muchos días, el color del bazo, a consecuencia de la alteración cadavérica, no es uniforme, y existen porciones que han conservado su coloración amoratada o francamente negruzca.

La coloración roja, característica del bazo, es debida a la gran cantidad de sangre que circula en su masa. En efecto, si se hidrotomiza, es decir, si se somete a un lavado interior que arrastre lentamente todos los elementos de la sangre, la coloración rojiza del órgano se atenúa lentamente, apareciendo una coloración gris, que va aclarándose poco a poco y toma, por último, cuando el lavado es perfecto, un tinte completamente blanquecino.

**7.° Consistencia.** — Uno de los rasgos más característicos del bazo es su extrema friabilidad; evidentemente es el más blando y el menos resistente de todos los órganos glandulares. Es sabido que se rompe fácilmente entre los dedos; también se rompe fácilmente por efecto de golpes violentos, ya sea que estos golpes actúen directamente sobre la región que ocupa, ya sean transmitidos a distancia, como sucede en las caídas desde grandes alturas. Por otra parte, el bazo se descompone, después de la muerte, con la mayor rapidez: aun en invierno bastan dos o tres días, como observa Huschke, para alterarlo hasta el extremo de no ser posible reconocer los diversos elementos que lo constituyen.

## § 2. — Relaciones

Como hemos dicho, el bazo ocupa una región especial, el *compartimiento esplénico.* Estudiemos éste antes de referirnos a las relaciones propiamente dichas (figura 734).

**1.° Compartimiento esplénico.** — Topográficamente, el compartimiento esplénico está limitado exteriormente por los planos siguientes: 1.°, *por arriba*, por un plano horizontal que pasa por el quinto espacio intercostal izquierdo; 2.°, *por abajo*, por un plano horizontal que pasa por el borde inferior del tóraz; 3.°, *por fuera*, por un plano tangente a la pared lateral del tórax; 4.°, *por dentro*, por un plano vertical y oblicuo que pasa, por delante, por el mamelón, y por detrás, por la cara lateral izquierda de la columna dorsal.

Esta región, limitada por sus cuatro planos, corresponde al intersticio en que se encuentra alojado el bazo. Existe aquí un divertículo de la gran cavidad peritoneal, situada detrás del estómago y de la trascavidad de los epiplones, insinuado bajo el diafragma, y cuya parte superior se encuentra comprendida en el lado izquierdo de la columna vertebral, a la altura de la décima dorsal.

Este intersticio, denominado compartimiento esplénico (Constantinesco, *Tesis de París*, 1899), está constituído en tres lados por el diafragma. Este forma un nicho cóncavo hacia fuera, atrás y arriba. Abajo está representado el intersticio por un plano inclinado de arriba abajo y de atrás a delante; plano que comprende dos gradas o resaltos: el uno, posterior, está formado por la cara externa del riñón izquierdo y de la cápsula suprarrenal, y el otro, anterior, por la parte superior del ángulo izquierdo del colon transverso. Este se prolonga por fuera del riñón y se inserta a la pared por el ligamento frenocólico izquierdo, en el que descansa la carita basal del bazo; de ahí el nombre de *sustentaculum lienis* que se le ha dado.

Por dentro, el compartimiento esplénico no está cerrado; corresponde a la cara posterior del estómago, a la cola del páncreas: los dos ligamentos pancreáticos-plénico y esplenogástrico forman un tabique peritoneal incompleto que se puede describir como la pared interna del compartimiento.

**2.° Peritoneo esplénico.** — No se puede comprender el peritoneo esplénico si no se recuerda brevemente la evolución a partir de la disposición embrionaria primitiva (figs, 736, 737 y 738).

a) *Recuerdo embrionario.* — En el embrión, el estómago está inserto en la pared abdominal posterior por el mesogastrio posterior. A consecuencia de un movimiento de rotación alrededor de su eje vertical, arrastra a la izquierda el mesogastrio posterior. Al mismo tiempo se ha constituído una bolsa retrostomacal, la *trascavidad de los epiplones*, por fisuración de este mesogastrio. La porción del

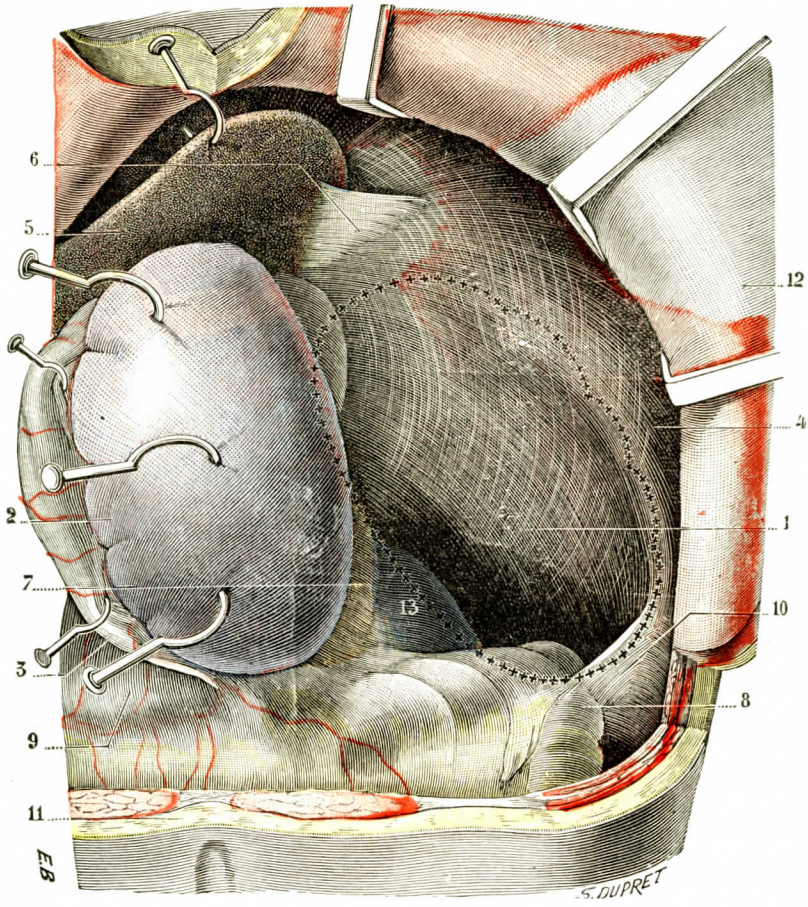


FIG. 734

Celda esplénica (T.-J.).

(La pared abdominal ha sido incidida y se han levantado sus colgajos hacia arriba y hacia fuera. Se han apartado hacia dentro el bazo y el estómago, y muy hacia arriba el borde costal.)

1, celda del bazo. — 2, bazo apartado hacia dentro y adelante; el trazo punteado señala su sitio normal. — 3, estómago. — 4, diafragma. — 5, lóbulo izquierdo del hígado. — 6, ligamento triangular izquierdo. — 7, cola del páncreas, contenida en el epiplón pancreáticosplénico y apartada con el bazo y el estómago. — 8, ángulo izquierdo del colon. — 9, colon transverso cubierto por el epiplón mayor. — 10, ligamento frenocólico izquierdo. — 11, corte de la pared abdominal. — 12, colgajo de la pared, apartado hacia arriba y afuera. — 13, riñón izquierdo.

mesogastrio posterior arrastrada a la izquierda contiene en su espesor el páncreas, los vasos esplénicos y el bosquejo del bazo. Como puede verse en la figura 736, el mesogastrio es flotante. En el curso del desarrollo se suelda en cierto punto de su recorrido a la pared abdominal posterior. Hemos visto, a propósito del páncreas, que esta soldadura o zona de adosamiento respeta la cola del páncreas, que queda así flotando con la terminación de la arteria esplénica. Queda, pues, entre la curva-

tura mayor del estómago (fig. 737) y la pared abdominal posterior, un meso o ligamento que se denomina *ligamento parietogástrico* o *frénicogástrico*, pues el diafragma es el que constituye a este nivel el plano muscular de la pared abdominal posterior. La porción inferior de este ligamento, que contiene la cola del páncreas, lleva el nombre de *epiplón pancreáticogástrico*.

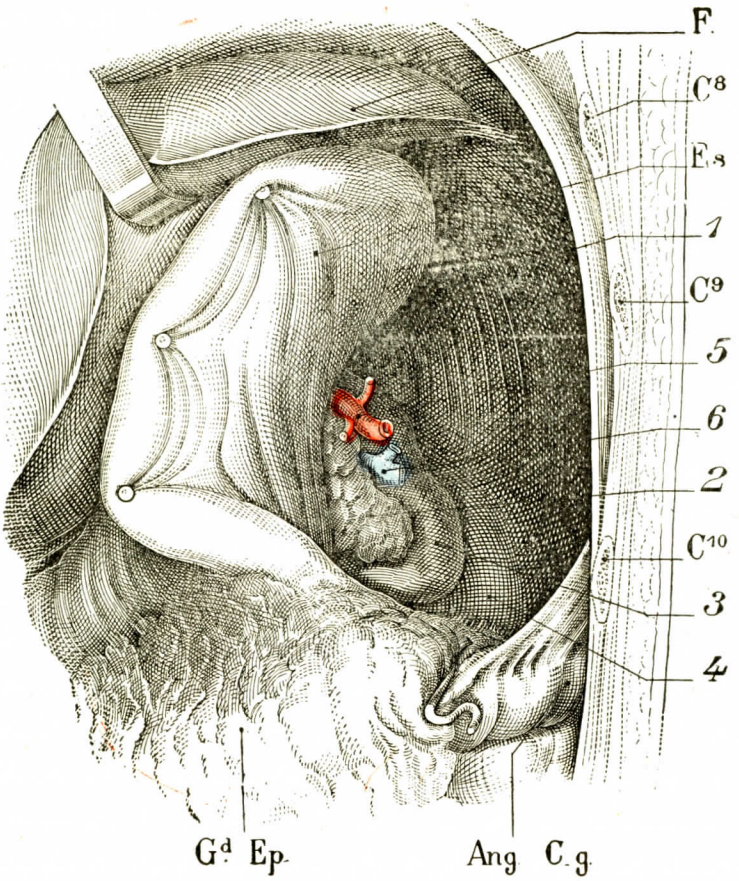


Fig. 735

Compartimiento esplénico. Se ha quitado el bazo.

(Igual preparación que la representada en la figura 734.)

Es., estómago. — Ang. C. g., ángulo izquierdo del colon fijado por su ligamento peritoneal. — Gd. Ep., epiplón mayor, — F, hígado. — C8, C9, C10, octava, novena y décima costillas.

1, diafragma. — 2, cola del páncreas. — 3, cápsula suprarrenal izquierda. — 4, polo superior del riñón izquierdo. — 5, arteria esplénica. — 6, vena esplénica.

En este epiplón pancreáticogástrico se desarrolla en una primera fase el bazo. Sobresale a igual distancia de la curvatura mayor del estómago y de la cola del páncreas, y abomba la hoja izquierda del epiplón que lo contiene. Se ve, pues, que se establecen, gracias al bazo, dos partes bien distintas en esta hoja peritoneal; una posterior, pancreáticosplénica, y otra anterior, gastrosplénica. Estas dos partes están dispuestas en sentido sagital. Se continúan sin línea de demarcación, una en la otra, *por encima* y *debajo del bazo*.

Secundariamente, el bazo se desarrolla evaginándose en cierto modo de la cara izquierda del mesogastrio posterior (fig. 738), formando, por decirlo así, una hernia a la izquierda de este mesogastrio y cubriéndose con la hoja posterior de éste. El bazo, al evaginarse, arrastra consigo sus vasos nutricios y se pediculiza. No está ya fijo en el sentido ánteroposterior, ni tampoco se ve atado al mesogastrio posterior sino por una charnela peritoneal que contiene, por una parte, las ramas terminales de la esplénica y, por otra, los vasos que van de la arteria esplénica a la curvatura mayor del estómago. Así es como se diferencian los dos epiplones principales del bazo: el epiplón pancreáticosplénico y el epiplón gastrosplénico.

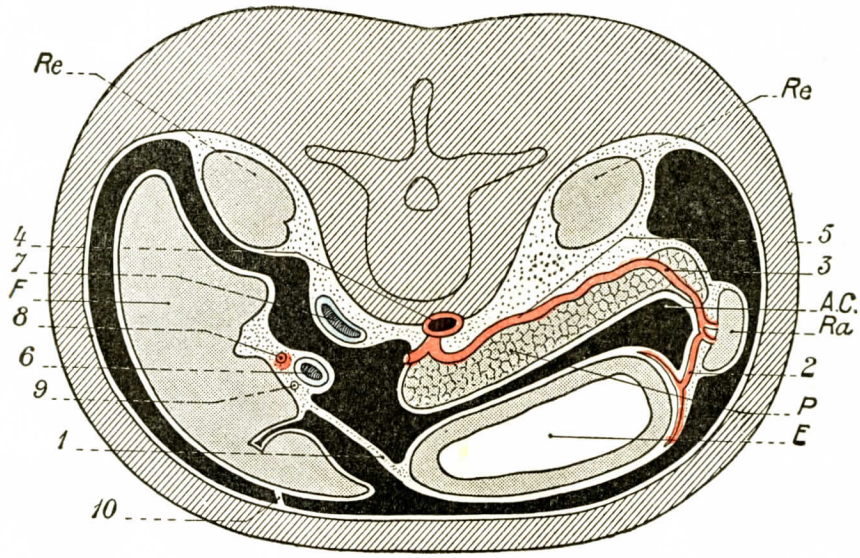


FIG. 736

Formación de la trascavidad de los epiplones (según RIO-BRANCO).

E, estómago. — F, hígado. — Re., Re., riñones. — Ra., bazo. — P, páncreas. — A. C., trascavidad.

1, epiplón menor. — 2, epiplón gastrosplénico que contiene los vasos cortos. — 3, epiplón pancreáticosplénico. — 4, aorta. — 5, arteria esplénica. — 6, vena porta. — 7, vena cava. — 8, arteria hepática. — 9, colédoco. — 10, ligamento suspensorio del hígado.

(En esta figura se ve el páncreas contenido en el mesogastrio posterior todavía libre.)

Hecho este recuerdo embrionario, podemos describir muy fácilmente el peritoneo del adulto. Comenzaremos por un estudio analítico, visto en un corte transversal. Describiremos en seguida los epiplones considerados en sí mismos.

b) *Trayecto del peritoneo.* — Como puede verse en un corte transversal (figura 738), dos ligamentos cierran por fuera, es decir, del lado izquierdo, la trascavidad de los epiplones: son los epiplones gastrosplénico y pancreáticosplénico. Ambos vienen a juntarse a lo largo del hilio del bazo. Encontramos, pues, en este punto, cuatro hojas peritoneales dispuestas en forma de bolsa, con dos planos vasculares. El resto del bazo (que se ve en este corte transversal) está completamente rodeado por el peritoneo y penetra en la gran cavidad peritoneal, colgado como un fruto por su pecíolo peritoneal al páncreas por una parte y al estómago por otra. Si seguimos el trayecto del peritoneo, observando primero la serosa parietal de delante atrás, se percibe que, después de haber tapizado la pared abdominal y la cara anterior del diafragma, llega a la cara anterior del riñón, a la que cubre en parte. De aquí, curvándose bruscamente hacia fuera, esta hoja parietal tapiza

la cara posterior de la cola del páncreas y pasa detrás de los vasos esplénicos hasta a nivel del hilio. Esta porción del peritoneo, tendida entre la cola del páncreas y el hilio del bazo, constituye la hoja posterior del ligamento pancreáticosplénico. Llegado a este punto, es decir, al hilio, el peritoneo se vuelve hoja visceral, se aplica a la cara renal del bazo, luego a su cara diafragmática, rodea el borde anterior, tapiza la cara gástrica y alcanza así el hilio. Llegada al hilio, la hoja visceral, acodándose junto a los vasos cortos, alcanza el estómago y forma la hoja anterior del ligamento gastrosplénico, que se continúa a su vez con el peritoneo ante-

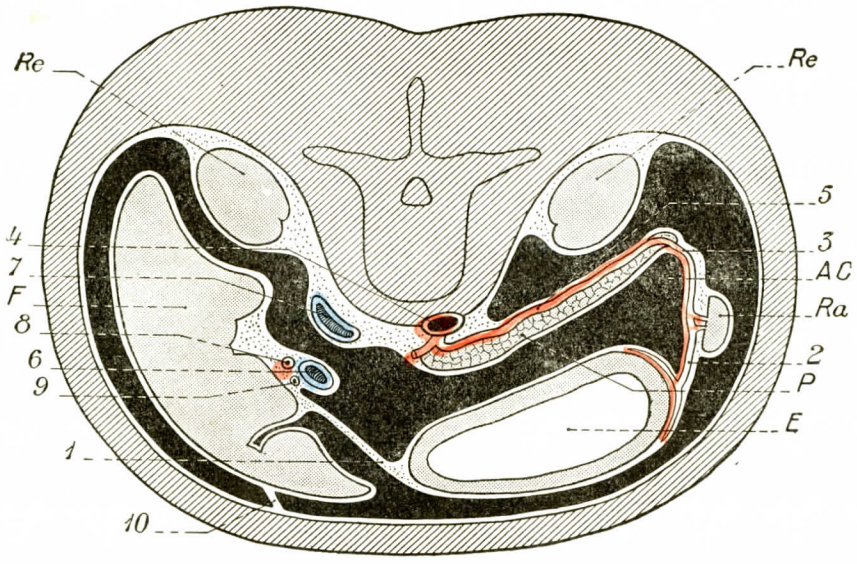


Fig. 737

Formación de la trascavidad de los epiplones y del peritoneo esplénico (según Rio-Branco).

El mesogastrio posterior se ha soldado a la pared abdominal posterior en toda la parte correspondiente al cuerpo del páncreas. El bazo comienza a desarrollarse a la izquierda y a rodearse de la hoja izquierda de la porción flotante del mesogastrio posterior.

E, estómago. — F, hígado. — Re., Re., riñones. — Ra., bazo. — P, páncreas. — A. C., trascavidad.

1, epiplón menor. — 2, epiplón gastrosplénico que contiene los vasos cortos. — 3, epiplón pancreáticosplénico. — 4, aorta. — 5, arteria esplénica. — 6, vena porta. — 7, vena cava. — 8, arteria hepática. — 9, colédoco. — 10, ligamento suspensorio del hígado.

(En esta figura se ve el páncreas contenido en el mesogastrio posterior todavía libre.)

rior del estómago. Tal es el trayecto del peritoneo perisplénico, que forma parte de la gran cavidad peritoneal.

En este mismo corte transversal podemos completar nuestra descripción siguiendo el peritoneo que tapiza la trascavidad de los epiplones. Comprobamos entonces que la hoja posterior de esta cavidad, que pasa por delante del páncreas, llega al hilio del bazo formando la hoja anterior del epiplón pancreáticosplénico. Llegada al hilio, se acoda y alcanza la cara posterior del estómago formando la hoja posterior del epiplón gastrosplénico.

Como hemos dicho al principio de esta descripción, se ve que en el hilio del bazo existen cuatro hojas peritoneales: dos externas y dos internas (fig. 739). El peritoneo perisplénico forma en el hilio una especie de bolsa, cuya abertura mira a la trascavidad de los epiplones. Los autores alemanes dan justamente el nombre de peritoneo externo al peritoneo esplénico en relación con la cavidad mayor del peritoneo y de peritoneo interno al que forma parte de la trascavidad de los epiplones.

En la parte superior del hilio del bazo, la hoja anterior del ligamento panperitoneales de encima y debajo del bazo.

Esta descripción sería incompleta si no nos ocupásemos en las formaciones creáticosplénico se une a la hoja posterior del epiplón gastrosplénico: se ve en el corte transversal que estas dos hojas se miran. Estas dos hojas, así adosadas, forman un pliegue que se pierde en el peritoneo que tapiza el diafragma y que se reúne al peritoneo inserto en la tuberosidad mayor del estómago y que pasa a la cara anterior del cardias. Este pliegue peritoneal recibe el nombre de *ligamento*

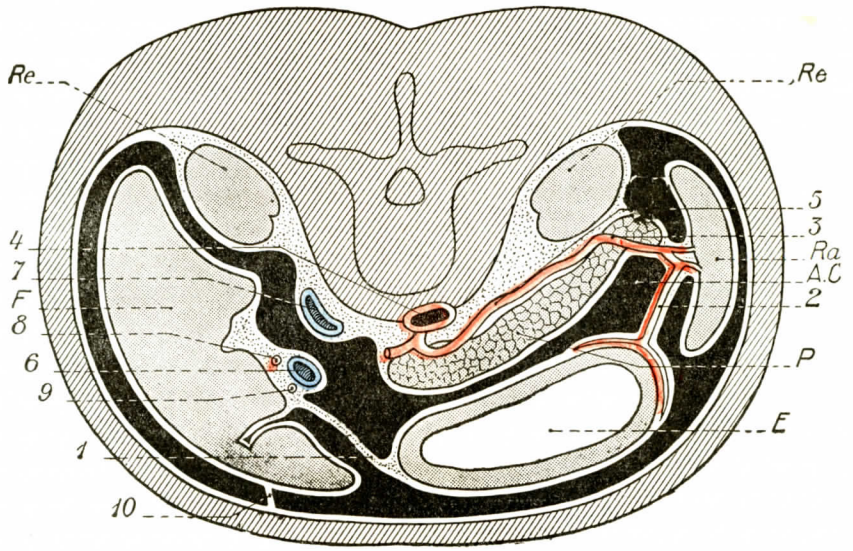


Fig. 738

Trascavidad de los epiplones en el adulto.

La parte del mesogastrio posterior, que contiene el páncreas, se ha soldado a la pared abdominal posterior; los dos epiplones pancreáticosplénico y gastrosplénico están constituídos. El bazo se ha pediculizado.

E, estómago. — F, hígado. — Re., Re., riñones. — Ra., bazo. — P, páncreas. — A. C., trascavidad.

1, epiplón menor. — 2, epiplón gastrosplénico que contiene los vasos cortos. — 3, epiplón pancreáticosplénico. — 4, aorta. — 5, arteria esplénica. — 6, vena porta. — 7, vena cava. — 8, arteria hepática. — 9, colédoco. — 10, ligamento suspensorio del hígado.

*frenosplénico* o *ligamento suspensorio del bazo*. Su existencia no es constante; su papel suspensorio es muy hipotético.

En la parte inferior del hilio, la hoja posterior del ligamento pancreáticosplénico, después de haber cruzado la cara posterior del páncreas, se continúa con la hoja anterior del epiplón gastrosplénico. Estas dos hojas se prosiguen en las dos láminas del epiplón mayor. Ahora bien, como éste se suelda a la hoja superior del mesocolon transverso, en el adulto el epiplón gastrosplénico, que es una dependencia de él, adhiere a cierta distancia del bazo a esta misma cara del mesocolon y se prolonga hasta el ángulo izquierdo del colon transverso. La parte inferior del hilio del bazo aparece, pues, inserta por un pliegue epiploico, al que se da el nombre de *ligamento esplenomesocólico* (Buy).

Como se ve, el peritoneo esplénico rodea completamente el bazo; se inserta en todo el contorno del hilio para extenderse de aquí hacia los órganos próximos. Dos ligamentos, uno súperointerno, ligamento frenocólico, y el otro ínferoexterno, ligamento esplenocólico, prolongan el peritoneo biliar arriba y abajo. Por delante

y por detrás, dos hojas peritoneales forman los epiplones gastrosplénico y pancreáticosplénico.

c) *Epiplones y ligamentos esplénicos* (fig. 740). — El peritoneo esplénico forma, pues, cuatro pliegues:

α) *Epiplón gastrosplénico.* — Este epiplón se extiende como un tabique vertical y transversal entre la tuberosidad mayor del estómago y el borde anterior del hilio del bazo. Tiene la altura del hilio y una anchura de 3 a 4 centímetros. Contiene entre sus dos hojas los vasos cortos en número de seis a ocho que provienen de la esplénica, y muy cerca de su borde inferior, la arteria gastroepiploica izquierda. Es oblicuo por detrás y a la izquierda, cuando no francamente ánteroposterior.

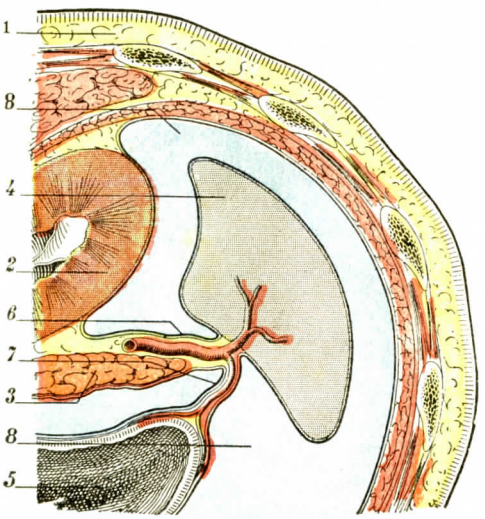


Fig. 739

El epiplón pancreáticosplénico, visto en una sección horizontal *(esquemática).*

1, pared abdominal. — 2, riñón izquierdo. — 3, páncreas. — 4, bazo. — 5, tuberosidad mayor del estómago. — 6, epiplón pancreáticosplénico, entre cuyas dos hojas corre la arteria esplénica. — 7, epiplón gastrosplénico, que aloja entre sus dos hojas los vasos cortos, ramas de la esplénica. — 8, 8, cavidad peritoneal (*azul*).

β) *Epiplón pancreáticosplénico.* — El epiplón pancreáticosplénico contiene el pedículo vascular del bazo y la cola del páncreas. La arteria y la vena esplénicas caminan por él con los nervios y los linfáticos. Constituye en general una hoja bastante corta, de 2 a 3 centímetros de longitud aproximadamente, tendida entre el labio posterior del hilio del bazo y el peritoneo parietal, que cubre primero la cara anterior del riñón izquierdo, encima del mesocolon transverso, luego la cara anterior de la cápsula suprarrenal y la porción del diafragma próxima. Hay casos en que este ligamento alcanza dimensiones mayores. Puede exceder de 5 a 6 centímetros, y entonces se ve la cola del páncreas móvil y flotante, o bien breve y corta, mientras que un largo espacio la separa del hilio esplénico. A la inversa, la brevedad de este ligamento puede ser extrema e incluso no existe éste.

γ) *Epiplón frenosplénico.* — La parte superior del ligamento pancreáticosplénico forma este pequeño repliegue, cuya continuación hemos analizado antes. Existe una vez de cada dos aproximadamente. Cuando existe, contiene en su espesor una hoja bastante gruesa de tejido conjuntivo y, a veces, un ramo de la arteria diafragmática inferior izquierda.

δ) *Ligamento esplenomesocólico.* — Forma un pequeño pliegue epiploico que, partiendo del extremo inferior del bazo, viene a fijarse, por otra parte, en el colon transverso, en el punto en que se acoda para formar el colon descendente. Este ligamento es bastante raro. Por lo demás, en lugar de dirigirse al mismo colon, puede venir a insertarse en el mesocolon transverso o también en el ligamento frenocólico.

En resumen, el bazo desarrollado en el mesogastrio posterior, que contiene el pedículo esplénico y los vasos que de él parten, ha rechazado en el curso de su desarrollo la hoja izquierda del mesogastrio. Esta hoja lo rodea completamente. La hoja derecha del mesogastrio ha quedado fija al hilio, en el interior de la

inserción de la hoja izquierda. Estas dos hojas forman los dos epiplones que hemos descrito, constituyendo la hoja izquierda de la hoja anterior del epiplón gastrosplénico y la hoja posterior del epiplón pancreáticosplénico. La hoja derecha,

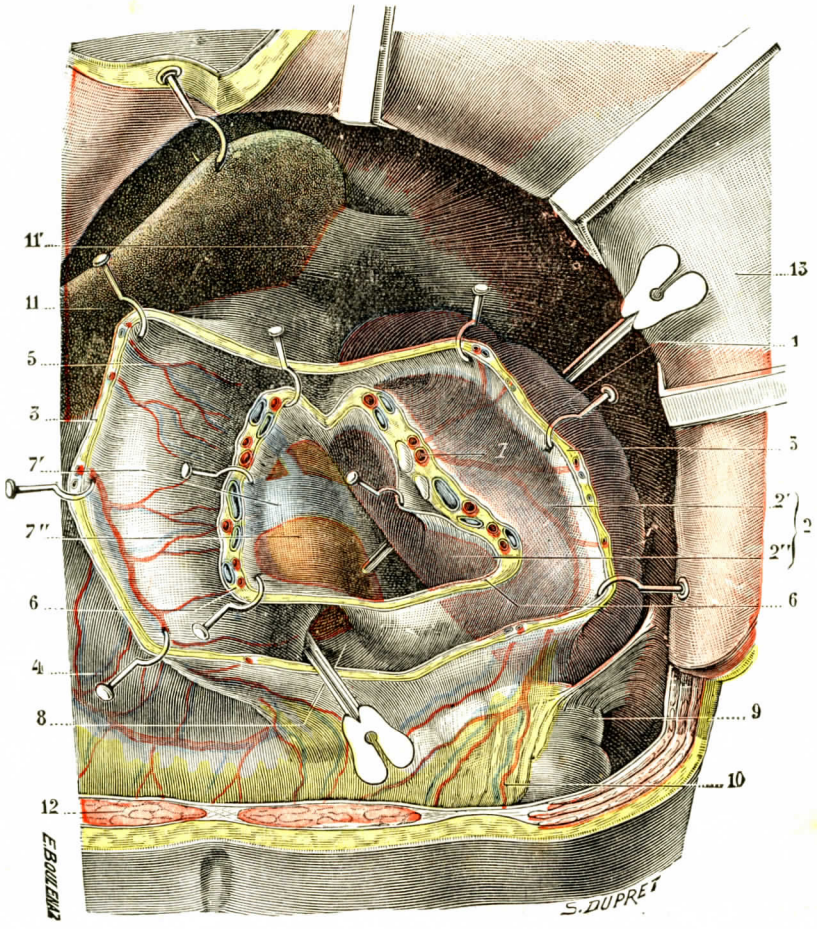


Fig. 740

Cara interna del bazo y epiplones esplénicos (T.-J.).

(Se ha incidido la pared abdominal, apartando los colgajos hacia arriba y afuera; luego han sido seccionados el epiplón gastrosplénico, por una parte, y el epiplón pancreáticosplénico, por otra parte, y sus porciones seccionadas se han erinado hacia fuera y hacia dentro; por último, se ha levantado ligeramente el bazo hacia fuera y hacia arriba.)

1, borde anterior del bazo. — 2, cara interna del bazo, con 2', su porción prehiliar, y 2'', su porción retrohiliar. — 3, 3, epiplón gastrosplénico seccionado, con algunos vasos cortos de la superficie de sección. — 4, cara anterior del estómago. — 5, su cara posterior. — 6, 6, epiplón pancreáticosplénico seccionado a nivel del bazo y comprendiendo en su espesor: 7, las ramas terminales de la esplénica; 7', la vena esplénica; 7'', la cola del páncreas. — 8, retrocavidad de los epiplones. — 9, ángulo izquierdo del colon y su ligamento frenocólico izquierdo. — 10, epiplón mayor. — 11, hígado, con 11', ligamento triangular izquierdo. — 12, seccion de la pared abdominal. — 13, colgajo de la pared apartado hacia fuera.

no afectada por el desarrollo excéntrico del bazo, el cual parece herniado a través de la hoja izquierda, constituye la hoja posterior del ligamento gastroesplénico y la hoja anterior del ligamento pancreáticosplénico.

Se encuentran variaciones bastante numerosas en la disposición peritoneal del bazo, en particular en el polo superior y el polo inferior, a continuación de procesos de adosamiento más o menos acentuados.

**3.° Relaciones de la cara.** — Hemos visto que en el bazo se podían considerar tres caras principales: una cara externa o diafragmática, una cara pósterointerna o renal, una cara ánterointerna o gástrica. A veces el ángulo izquierdo del colon determina una cara secundaria, la cara basal.

a) *Cara externa o diafragmática.* — La cara externa del bazo (fig. 730), denominada también cara diafragmática o frénica, convexa y lisa, corresponde al dia-

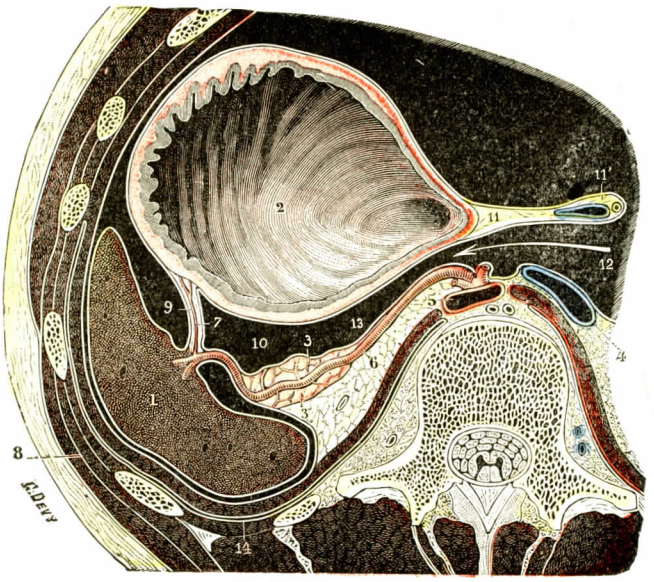


FIG. 741

Corte horizontal del tronco, que pasa por el hilio del bazo, para mostrar las relaciones de este órgano con el peritoneo.

1, bazo. — 2, estómago. — 3, cola del páncreas. — 4, vena cava inferior. — 5, aorta. — 6, arteria esplénica. — 7, vasos cortos. — 8, pared tóracoabdominal. — 9, epiplón gastrosplénico. — 10, epiplón pancreáticosplénico. — 11, epiplón gastrohepático, con 11', el pedículo del hígado. — 12, hiato de Winslow. — 13, retrocavidad de los epiplones. — 14, pleura izquierda.

fragma. No es raro encontrar en la autopsia adherencias inflamatorias que unen el bazo con el diafragma. Con frecuencia se corre el riesgo de desgarrar el tejido esplénico o el músculo, y hasta de abrir la pleura, cuando se practica una esplenectomía en un órgano particularmente adherente. Por lo demás, aun en estado normal, el bazo es solidario de los movimientos del diafragma; baja con él y, cuando es voluminoso, aparece por debajo del reborde costal en el curso de una inspiración profunda.

Por intermedio del diafragma, la cara externa del bazo está en relación con la cavidad pleural, el pulmón y la pared costal. De aquí la frecuencia de los ataques esplénicos en las heridas torácicas bajas e izquierdas. Igualmente se encuentra el bazo en las hernias diafragmáticas congenitales o postraumáticas. Esta topografía del bazo merece ser precisada.

**Proyección del bazo sobre la pared costal.** — La cara externa del bazo está en relación con las costillas novena, décima y undécima y con los espacios intercostales corres-

pondientes. Su circunferencia, proyectada sobre la pared torácica, reviste, naturalmente, la forma de un óvalo irregular cuyo eje mayor se dirige oblicuamente abajo y afuera, siguiendo aproximadamente la dirección de las últimas costillas. Designaremos este óvalo con el nombre de *zona esplénica*. Su situación, o mejor sus límites, tienen hoy día, a causa de las operaciones que se practican en el bazo, una importancia considerable. He aquí cómo deben trazarse (fig. 742):

1.° Marcad sobre el tórax un primer punto *a*, situado en la cara externa de la décima costilla, a nivel del punto en que esta costilla se articula con el vértice de la apófisis transversa de la décima vértebra dorsal, a 30 milímetros aproximadamente de la línea media. Este punto *a* corresponde al extremo superior del bazo;

2.° Fijad un segundo punto, punto *b*, situado a 13 centímetros del precedente, en el décimo espacio intercostal, poco más o menos a igual distancia de la costilla que está encima y de la costilla que está debajo. Este punto *b* corresponde al extremo del órgano;

3.° Trazad una vertical que parta del vértice del hueco axilar *(línea axilar media)* y marcad el punto, punto *c*, en que esta línea cruza el borde inferior de la novena costilla. Este punto *c* corresponde al borde anterior del bazo, aproximadamente al punto de unión de sus dos tercios superiores con su tercio inferior;

4.° Hecho esto, unid el punto *a* al punto *c* por una primera curva, que empieza por elevarse hasta el noveno espacio intercostal y después sigue la cara interna de la novena costilla ascendiendo, por su *punto más elevado*, hasta el borde superior de esa novena costilla (es preciso no olvidar que el bazo se remonta muy frecuentemente en el octavo espacio intercostal hasta la octava costilla); unid luego el punto *c* al punto *b* por una segunda curva, que, continuando la dirección de la precedente, cruza muy oblicuamente el noveno espacio intercostal en primer lugar y después la cara interna de la décima costilla: unid, en fin, el punto *b* al punto *a* por una tercera curva, que desciende primeramente desde el décimo espacio intercostal, recorre en seguida la cara interna de la undécima costilla, muy próxima a su borde superior, y asciende finalmente hasta el décimo espacio intercostal, para alcanzar la cara interna de la décima costilla, donde se halla el punto *a*, es decir, el punto de partida. Tendremos así a nuestra vista la *zona esplénica*. En esta zona, la percusión revela una matidez cuya extensión aumenta con la hipertrofia del bazo.

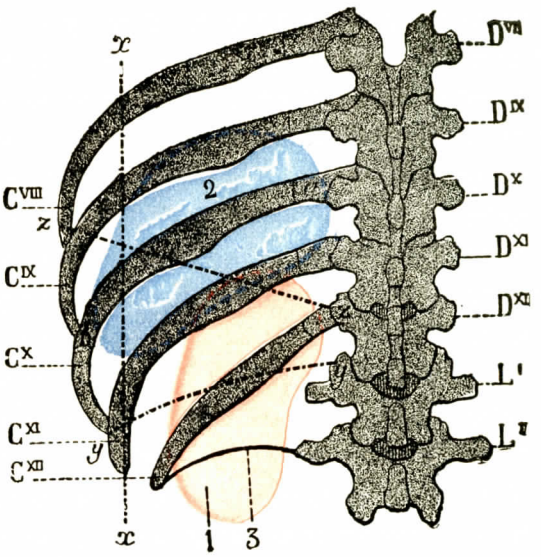


FIG. 742

Proyección del bazo sobre la pared costal.

CVIII, CIX, CX, CXI, CXII, octava, novena, décima, undécima y duodécima costillas. — DIX, DX, DXI, DXII, novena, décima, undécima y duodécima vértebras dorsales. — LI, LII, las dos primeras vértebras lumbares. — 1, riñón. — 2, bazo. — 3, ligamento arqueado del diafragma. — *xx*, línea axilar media. — *yy*, línea de puntos correspondiente al borde inferior de la pleura. — *zz*, línea de puntos correspondiente al borde inferior del pulmón.

Como puede verse, se trata de un óvalo cuyo eje mayor es sensiblemente paralelo a la dirección de las costillas. Su extremo interno está situado a 30 ó 35 milímetros de la línea media; su extremo externo rebasa de 15 a 30 milímetros la línea axilar. Su borde ánterosuperior, convexo, se remonta hasta el octavo espacio intercostal y algunas veces hasta el borde inferior de la octava costilla. Su borde pósteroinferior sigue con bastante regularidad el borde superior de la undécima costilla.

Si examinamos ahora cuáles son las relaciones de la zona esplénica con las dos líneas *yy* y *zz*, que representan, la *primera* el borde inferior de la pleura y la *segunda* el borde inferior de los pulmones, observaremos: 1.°, que el bazo está completamente cubierto por

la pleura; 2.°, que sólo su parte superior, aproximadamente los dos quintos, está cubierta por el pulmón izquierdo.

El procedimiento que aconsejamos para trazar sobre el tórax la zona esplénica es, como puede verse, extremadamente sencillo: viene a ser como el *término medio* de los resultados que nos han dado numerosas investigaciones practicadas en individuos adultos de uno y otro

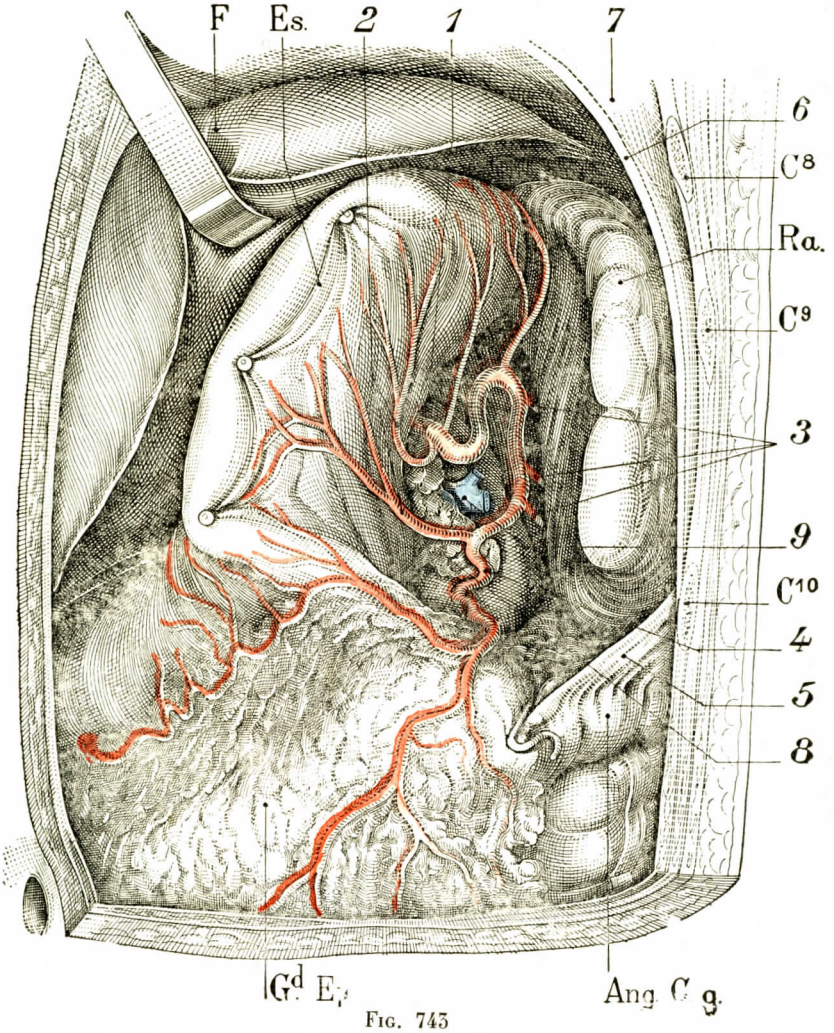


FIG. 743

Relaciones del bazo, visto por su borde anterior y su cara gástrica. El órgano se halla en su compartimiento: la parte izquierda de la pared tóracoabdominal ha sido resecada.

Ra., bazo y su borde anterior dentado. — F, hígado. — Es., estómago reclinado. — Ang. C. g., ángulo izquierdo del colon. — Gd. Ep., epiplón mayor. — C8, C9, C10, octava, novena y décima costillas.

1, arteria esplénica. — 2, vasos cortos. — 3, ramo esplénico. — 4, rama anormal de la esplénica que va al epiplón mayor y suministra la gastroepiploica izquierda. — 5, ligamento suspensorio del ángulo izquierdo. — 6, sección del diafragma. — 7, seno costodiafragmático. — 8, páncreas. — 9, vena esplénica.

sexo. Por desgracia tiene todos los inconvenientes de las fórmulas geométricas aplicadas a disposiciones que no sólo nada tienen de constante, sino que son, por el contrario, sumamente variables, y si bien es preciso y exacto en la mayoría de los casos, en otros, muy numerosos, dejará mucho que desear.

b) *Cara ánterointerna o gástrica.* — La cara ánterointerna o gástrica está, como su nombre indica, en relación con la cara posterior y la tuberosidad mayor del estómago (fig. 743). Mira hacia dentro y adelante. Presenta en su parte posterior, algo por delante del borde interno, el hilio del bazo. Este está constituído por cierto número de fositas, seis u ocho por término medio, dispuestas unas encima de otras, siguiendo una línea más o menos vertical. Estas fositas, que dan paso a los vasos y nervios esplénicos, forman una zona de un centímetro de anchura, que varía según la disposición vascular. Esta zona está oculta por la inserción de las hojas peritoneales que hemos descrito antes.

El hilio del bazo, aun aproximándose mucho al borde interno, está separado de él por un intervalo cuya anchura varía de algunos milímetros a un centímetro. De ello resulta que esta cara ánterointerna se encuentra subdividida por el hilio en dos partes: una parte anterior, o *prehiliar*, que es con mucho la más importante; una parte posterior, o *retrohiliar*, muy estrecha, que sigue el borde interno.

La cara ánterointerna del bazo ofrece relaciones importantes. En su *porción retrohiliar* corresponde a la trascavidad de los epiplones, de la que está separada por el epiplón pancreáticosplénico (cuando existe). En su *porción prehiliar* está en relación: 1.°, por arriba y en la mayor parte de su extensión, con la tuberosidad mayor del estómago; 2.°, en la parte más inferior y por fuera, con el codo izquierdo del colon. Estas relaciones cólicas se observan en el caso de distensión del intestino grueso y cuando el estómago está vacío. Por el contrario, cuando el estómago está distendido, el bazo se levanta y rechaza hacia abajo el colon.

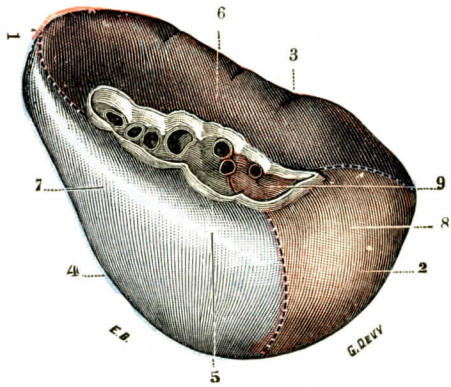


FIG. 744

Relaciones íntimas del bazo.

El bazo representado en esta figura tenía una forma correctamente tetraédrica, con una cara basal (2).

1, extremo superior. — 2, cara basal. — 3, borde anterior con sus cisuras. — 4, borde posterior. — 5, borde interno. — 6, zona gástrica (*violado*). — 7, zona renal y cápsulorrenal (*azul*). — 8, zona cólica (*rosa*). — 9, zona pancreática (*rojo*).

c) *Cara pósterointerna o renal* (figuras 744, 745 y 746). — Esta cara, la menor de las tres, ofrece una concavidad que se adapta a la cara anterior del riñón izquierdo y a la cara anterior de la glándula suprarrenal, situada por encima y por dentro del riñón. Esta zona renoesplénica corresponde al tercio externo de la mitad superior del riñón. Pero esta superficie es por lo demás variable y depende, ora del volumen del bazo, ora de la situación más o menos elevada del riñón. Lo más a menudo el contacto es íntimo, pues el riñón y el bazo sólo están separados por una doble hoja peritoneal; no existe, en efecto, ningún órgano interpuesto entre ellos. La proximidad de ambos órganos explica la frecuencia de su rotura en el curso de los traumatismos del hipocondrio izquierdo. Es asimismo frecuente encontrar aquí adherencias renoesplénicas que hacen desaparecer la doble hoja peritoneal, exponen al desgarro de los dos órganos en el curso de una intervención y explican cómo los abscesos del bazo pueden dar origen a flemones de la región lumbar

d) *Cara basal.* — Inconstante como tal, es siempre de reducidas dimensiones. Suele confundirse con la cara gástrica, en cuya parte inferior está situada. Mirando hacia abajo, adelante y adentro, descansa sobre la cola del páncreas.

**4.° Relaciones de los bordes.** — a) *Borde ánterosuperior.* — El borde ánterosuperior, que es también externo, ofrece, como hemos visto, dientes o almenas,

y de ahí el nombre de *borde dentado* que se le da a veces. Se insinúa en el ángulo formado por el diafragma por fuera y la cara posterior del estómago por dentro. Insinuado en este espacio, está cubierto por delante por la jaula torácica y el diafragma, que lo separa de la cavidad pleural y del pulmón izquierdo. Alejado

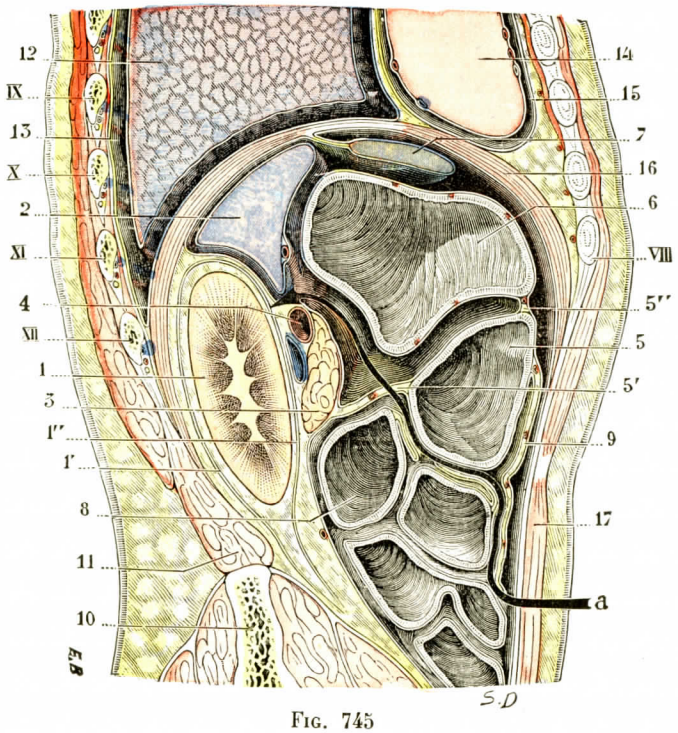


FIG. 745

Relaciones del bazo con el riñón izquierdo, vistas en un corte sagital lateral izquierdo (segmento externo del corte, sujeto congelado) (T.-J.).

1, riñón izquierdo, con: 1', hoja retrorrenal, y 1'', hoja prerrenal de su cápsula fibrosa. — 2, bazo. — 3, páncreas. — 4, arteria y vena esplénicas. — 5, colon transverso, con 5', mesocolon transverso, y 5'', ligamento gastrocólico. — 6, estómago. — 7, extremo del lóbulo izquierdo y del hígado con el ligamento triangular izquierdo. — 8, asas delgadas. — 9, epiplón mayor. — 10, hueso ilíaco. — 11, cuadrado de los lomos. — 12, pulmón izquierdo. — 13, cavidad pleural. — 14, corazón. — 15, cavidad pericardíaca. — 16, diafragma. — 17, recto mayor del abdomen.

*a*, vía de acceso intraabdominal al riñón izquierdo. — XII, XI X, etc., duodécima, undécima, décima, etc., costillas.

de 3 a 4 centímetros de la pared abdominal anterior, sólo en el caso de hipertrofia esplénica llega a ponerse en contacto con ella.

b) *Borde pósteroinferior.* — Grueso y redondeado transversalmente, ofrece incisuras menos profundas y más raras que las del borde anterior. Ocupa el ángulo que forma el borde externo del riñón izquierdo con la pared abdominal.

c) *Borde interno.* — El borde interno o *borde intermedio de Luschka* separa la cara renal de la cara gástrica. Saliente, rectilíneo, romo más bien que cortante, corresponde al ángulo diedro que forman al adosarse una con otra la cara anterior del riñón y la tuberosidad mayor del estómago. Cuando se ensancha hacia abajo y adelante, forma la cara basal que acabamos de describir. Se podría, pues, considerar esta cara como una especie de ensanchamiento de ese borde interno.

**5.° Relaciones de los extremos o polos.** — De los dos polos del bazo uno es superior y el otro inferior.

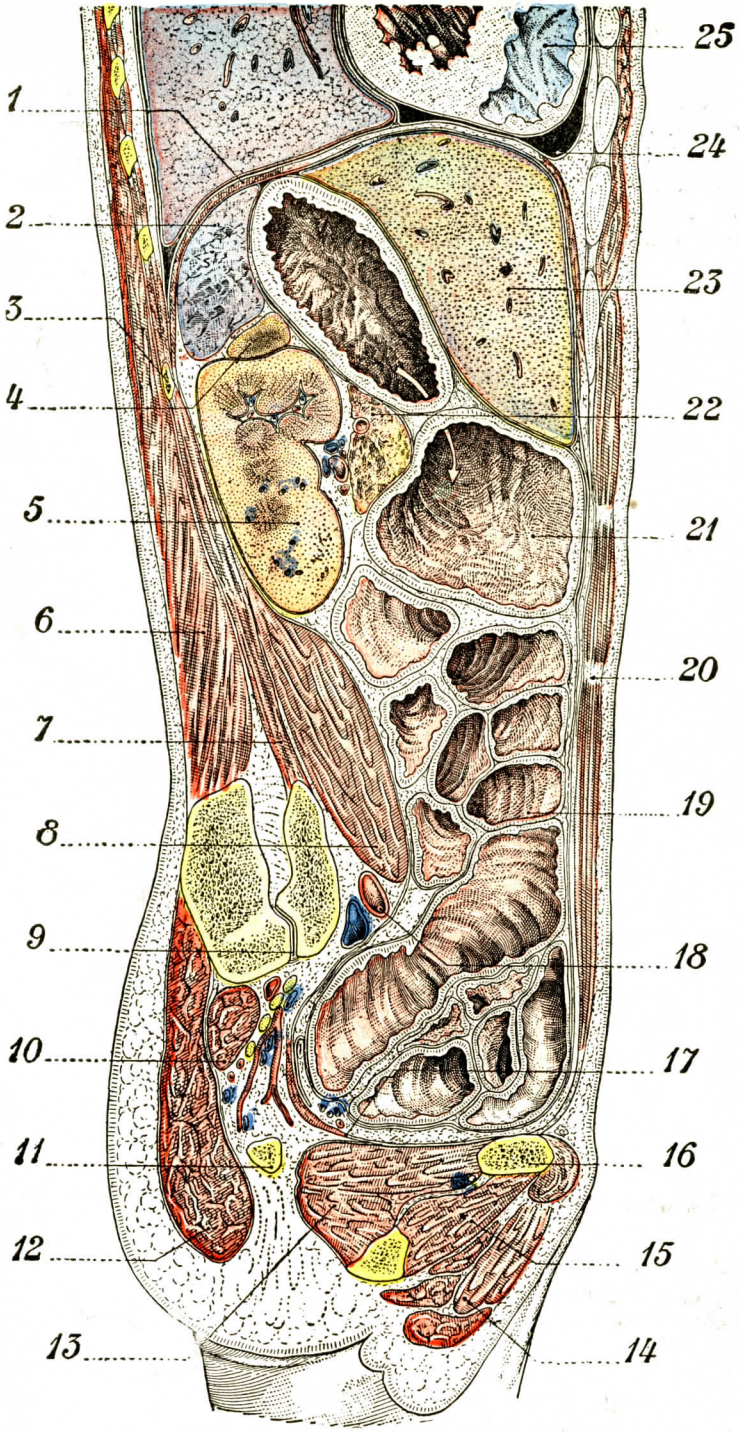


FIG. 746

Corte parasagital izquierdo que pasa por el bazo y el riñón izquierdo (cadáver congelado).

1, diafragma. — 2, bazo. — 3, última costilla. — 4, suprarrenal izquierda. — 5, riñón izquierdo. — 6, masa sacrolumbar. — 7, cuadrado de los lomos. — 8, psoas. — 9, articulación sacroilíaca. — 10, piramidal (por dentro vasos pudendos internos, isquiáticos). — 11, espina ciática. — 12, glúteo mayor. — 13, obturador interno. — 14, pectíneo. — 15, obturador externo. — 16, rama iliopúbica. — 17, elevador del ano. — 18, arteria hipogástrica izquierda. — 19, asa delgada. — 20, recto mayor del abdomen. — 21, estómago. — 22, páncreas con la arteria esplénica. — 23, lóbulo izquierdo del hígado. — 24, pericardio. — 25, ventrículo derecho.

a) *Polo superior.* — El polo superior es igualmente interno. Más voluminoso que el polo inferior, corresponde a la altura de la décima vértebra dorsal, a 1 ó 2 centímetros de la columna y, a veces, en contacto con ella. En ciertos casos, el polo desciende hasta la undécima dorsal. Se concibe que en ciertos traumatismos del hipocondrio izquierdo la glándula puede venir a chocar contra el raquis, contusionarse e incluso aplastarse. Está muy raramente en relación con el lóbulo

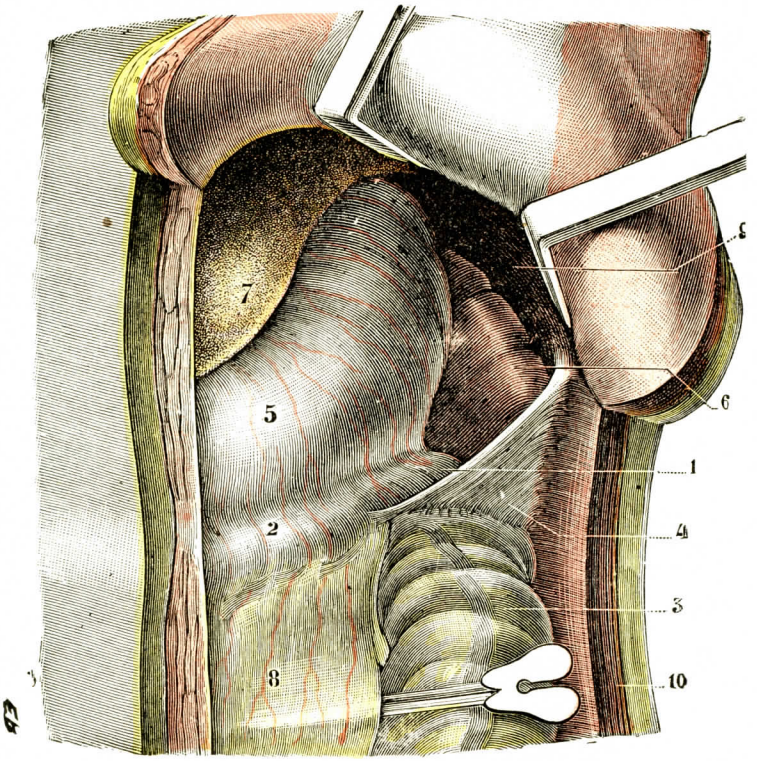


Fig. 747

El ángulo izquierdo del colon, visto en su sitio (T.-J.).

(La pared abdominal ha sido incidida y el colgajo levantado; dos separadores elevan enérgicamente el borde izquierdo del tórax.)

1, ángulo izquierdo del colon. — 2, colon transverso. — 3, colon descendente. — 4, ligamento frenocólico izquierdo. — 5, estómago. — 6, bazo. — 7, lóbulo izquierdo del hígado. — 8, epiplón mayor. — 9, diafragma. — 10, pared lateral izquierda del abdomen.

izquierdo del hígado, salvo en el niño, en el que este lóbulo viene a interponerse entre ella y el diafragma.

b) *Polo inferior.* — El polo inferior del bazo, menos desarrollado que el polo superior, se dirige afuera, y de ahí el nombre de extremo externo que se le da a menudo. Es el que se aloja en el nicho o fosita esplénica formada por la cara superior del ligamento frenocólico izquierdo (fig. 747). En el curso de una autopsia, si se tiene cuidado de dejar todos los órganos en su lugar, este extremo es la única región del bazo que aparece desprendida del estómago (Lesshaft). Forma una eminencia que corresponde a la parte media de la curvatura mayor del estómago. Hemos visto que descansa en el ángulo izquierdo del colon transverso y la porción inicial del colon descendente

**6.° Variaciones de las relaciones del bazo.** — Fuera de las variaciones individuales que dependen, ora del volumen del bazo, ora de la misma forma de la jaula torácica, el bazo sube más en los individuos de tórax estrecho que en los de tórax ancho y por lo tanto existen variaciones de relación debidas a la edad, al sexo, a la posición, a los fenómenos funcionales.

a) *Variaciones debidas a la edad.* — En el niño el bazo es más vertical que en el adulto. El contacto con la suprarrenal izquierda, más desarrollada probablemente a esa edad, es más extenso. En el anciano, por el contrario, el bazo se atrofia; tiende a hacerse más horizontal y más móvil.

b) *Variaciones sexuales.* — Son poco interesantes; en la mujer el bazo sería más horizontal que en el hombre, y por lo tanto estaría más aproximado al raquis y al lóbulo izquierdo del hígado.

c) *Variaciones funcionales.* — Las relaciones del bazo cambian según las variaciones de volumen de las vísceras próximas. La distensión gástrica rechaza hacia arriba y afuera el extremo superior del bazo y hacia abajo la cola del páncreas, doble efecto que tiene por consecuencia alejar el bazo del raquis y hacerlo más vertical. La distensión cólica eleva el bazo y tiende a hacerlo horizontal. En este caso el extremo superior o interno viene a ponerse en contacto con la columna vertebral.

## § 3. — Vasos y nervios del bazo

### A. — Arteria esplénica

La irrigación arterial del bazo viene resguardada por la arteria esplénica. Consideraremos: 1.°, el tronco de este vaso; 2.°, sus ramas colaterales; 3.°, sus ramas terminales.

**1.° Tronco.** — La arteria esplénica, arteria voluminosa, de calibre que varía de 5 a 7 milímetros, es una rama del tronco celíaco. Es la más voluminosa de las ramas de este tronco. Su calibre aumenta con la edad, a pesar de la atrofia esplénica comprobada en el anciano. Su trayecto, primero rectilíneo en el feto y el niño, se hace cada vez más sinuoso. Se dirige de derecha a izquierda, describiendo en su conjunto un arco de concavidad anterior, dirigido de derecha a izquierda.

Sus relaciones son interesantes. Se le pueden considerar desde este punto de vista tres segmentos: un segmento de origen, *suprapancreático;* un segmento medio, *retropancreático;* un último segmento, *prepancreático.*

a) *Segmento suprapancreático.* — La arteria esplénica nace del tronco celíaco en el 96 por 100 de los casos (fig. 748). Participa, pues, desde su nacimiento, de las relaciones de éste. Cuando el tronco celíaco se inclina ligeramente a la derecha, la arteria esplénica pasa primero por delante de la cara anterior de la aorta. Esta relacción no existe cuando el tronco celíaco está en el lado izquierdo. Sea cual fuere la dirección de éste, la arteria esplénica está siempre en relación con el borde superior del páncreas. En este segmento suprapancreático se interpone entre el tronco celíaco y el páncreas. Recordemos que en este punto existe el plexo solar; la arteria esplénica participa de las relaciones del tronco celíaco con éste. Descansa por detrás en la primera vértebra lumbar. Por delante está cubierta por el peritoneo posterior de la trascavidad de los epiplones; para verla es, pues, forzoso hundir primero la pared anterior de esta cavidad, constituída aquí por la parte media, avascular, del epiplón menor, y bajar el conducto pilórico a fin de descubrir el borde superior del páncreas, encima del cual aparece la arteria esplé-

nica generalmente sinuosa. A través de la trascavidad, la arteria esplénica entra en relación con la curvatura gástrica menor. Las úlceras que en ésta se desarrollan pueden llegar a la arteria y erosionarla hasta el punto de provocar una hemorragia cataclísmica (úlcera angioterebrante).

La ganga nerviosa que la rodea es la continuación del plexo celíaco. Forma a la arteria una vaina en extremo resistente que hace delicada la derivación de ésta

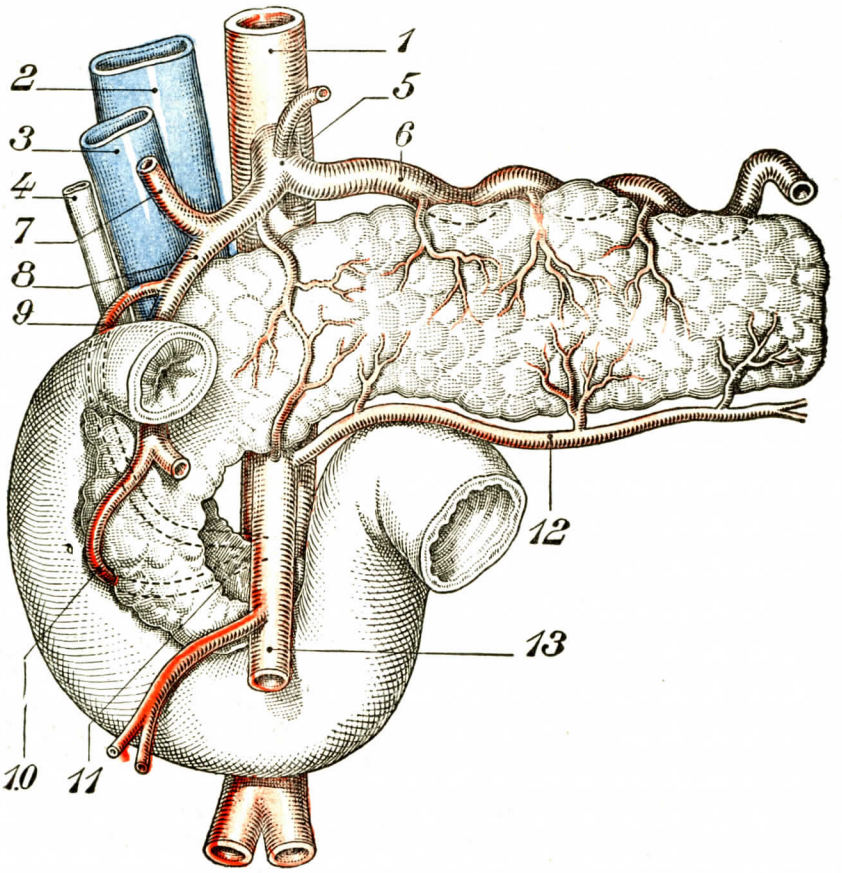


Fig. 748

Relaciones del duodeno con el páncreas y las arterias del páncreas (vista anterior) (según Grégoire).

1, aorta. — 2, vena cava. — 3, vena porta. — 4, conducto hepatocolédoco. — 5, tronco celíaco. — 6, arteria esplénica. — 7, arteria hepática verdadera. — 8, arteria gastroduodenal. — 9, arteria pancreáticoduodenal derecha superior. — 10, arteria pancreáticoduodenal derecha inferior. — 11, arteria pancreáticoduodenal izquierda. — 12, arteria pancreática inferior. — 13, arteria mesentérica superior.

Por debajo de la arteria va la vena, pero ésta no se halla en contacto con ella, pues el gran vaso venoso se dirige, solitario, a la derecha, hacia el tronco porta.

En ciertos casos, una vez de cada cuatro, la arteria esplénica es desde el primer momento retropancreática.

b) *Segmento retropancreático.* — El segundo segmento es largo. La arteria esplénica describe sus sinuosidades en la cara posterior del páncreas (fig. 748). Hemos visto, al estudiar éste, que la arteria se excava aquí un canal a menudo muy

profundo, paralelo y suprayacente a la vena esplénica. Las relaciones de la arteria esplénica en este punto son las de la cara posterior del páncreas. Rogamos al lector vea la página 721. Cuando la arteria es muy sinuosa, se ven a menudo surgir sinuosidades a intervalos por encima del borde superior.

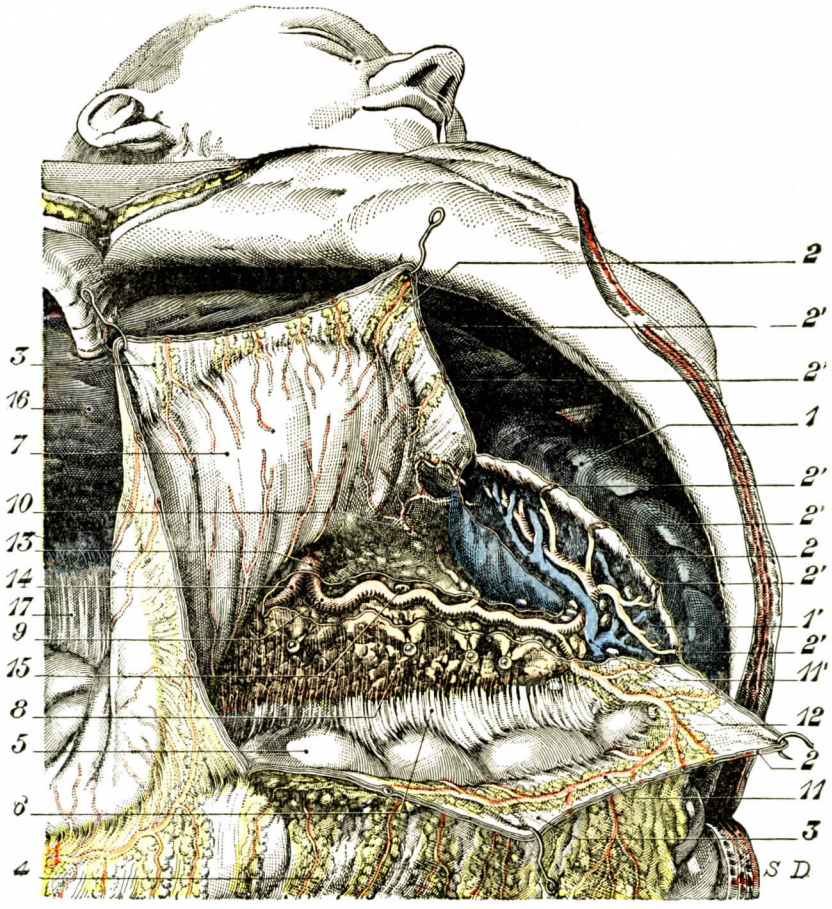


Fig. 749

Pedículo vascular del bazo (T.-J.).

El ligamento gastrosplénico y el ligamento gastrocólico han sido seccionados y la trascavidad de los epiplones ampliamente abierta. Luego se ha incidido el peritoneo posterior en el borde del páncreas, se ha descubierto la arteria esplénica y se la ha disecado hasta el hilio del bazo.

1, bazo, con 1', su hilio. — 2, 2, 2, ligamento o epiplón gastrosplénico, con 2', 2', 2', los vasos cortos que corren por su espesor para ir al estómago. — 3, ligamento gastrocólico. — 4, epiplón mayor. — 5, colon transverso. — 6, mesocolon transverso. — 7, estómago vuelto hacia arriba. — 8, páncreas tapizado por la hoja peritoneal de la trascavidad de los epiplones. — 9, arteria esplénica. — 10, arteria polar superior. — 11, arteria gastroepiploica izquierda, y 11' arteria polar inferior. — 12, vena esplénica cuyo tronco está oculto por el páncreas. — 13, tronco celíaco. — 14, arteria hepática. — 15, ganglios linfáticos. — 16, cara inferior del hígado. — 17, epiplón menor.

c) *Segmento prepancreático.* — Este segmento participa de las relaciones de la cola del páncreas. La arteria, pasando por encima del borde superior del páncreas, viene a colocarse en la cara anterior y alcanza el hilio del bazo, tomando las vías del epiplón pancreáticosplénico, en el que aparecen sus ramas terminales.

Durante todo ese trayecto, la arteria esplénica permanece encima de la vena, que está inmediatamente aplicada a la cara posterior del páncreas.

**2.° Ramas colaterales** (fig. 750). — El tronco de la arteria esplénica da: ramas pancreáticas descendentes; la rama gástrica posterior ascendente; la polar superior del bazo.

a) *Ramas pancreáticas descendentes.* — Muy variables en número (4 a 8), están destinadas al cuerpo del páncreas, en el que penetran perpendicularmente a su dirección. Hemos ya señalado, a propósito del páncreas, que la primera de ellas era a menudo la más voluminosa: es la *pancreática magna* de HALLER.

b) *Rama gástrica posterior ascendente.* — Esta arteria, así denominada por RIO-BRANCO, pertenece al estómago. La hemos estudiado con este órgano. Naciendo cerca del origen de la arteria esplénica, de un calibre de 2 a 3 milímetros, pasa por detrás de la tuberosidad mayor del estómago y alcanza a éste en su porción adherente, donde se divide en múltiples ramos (de 4 a 6), que se extienden por la cara posterior del vértice de la tuberosidad mayor y que alcanzan la cara posterior del cardias y del esófago. Este vaso es el que se denomina también, a causa de su territorio, *arteria esófagocardiotuberositaria posterior.*

c) *Polar superior del bazo.* — La polar superior del bazo (PIGACHE y WORMS) nace a poca distancia del hilio del bazo (fig. 750). Va por el epiplón pancreático-esplénico. Después de haber abandonado dos o tres ramas gástricas posteriores y tuberositarias, se hunde en el polo superior del bazo. Su calibre es siempre inferior al de una de las ramas de bifurcación terminal del tronco esplénico, lo que permite considerarla como una colateral del tronco esplénico.

**3.° Ramas terminales o esplénicas.** — La arteria esplénica se bifurca en dos ramas, a 2 ó 3 centímetros del hilio: una es superior, otra es inferior. La altura de la bifurcación corresponde a la unión del tercio inferior y el tercio medio del eje mayor del bazo. Se separan en ángulo obtuso; una llega al extremo superior; la otra, al extremo inferior. Cada una de estas ramas emite en el curso de su trayecto tres o cuatro ramos secundarios que penetran en el parénquima esplénico. De ello resulta una sucesión de vasos escalonados de arriba abajo, agrupados alrededor de la región hiliar que hemos descrito.

Más raramente, la bifurcación se hace en el mismo contacto del bazo. Las dos ramas son entonces más cortas; la bifurcación se efectúa en ángulo recto, y cada una de las ramas, paralela al borde interno del bazo, se sitúa en la prolongación de la otra, formando un arco paralelo al hilio. Cada una de esas ramas emite en el curso de su trayecto ramos que penetran en el hilio, perpendicularmente a la dirección de la rama de bifurcación.

Así pues, el hilio es penetrado, según un espacio lineal, por seis o siete arterias, acompañadas cada una de ellas de una vena. Se concibe que la hemostasis del hilio esplénico en contacto con el bazo, en el curso de una esplenectomía, comprenda una serie de ligaduras bastante delicadas cuando el bazo es adherente.

No son éstos los únicos ramos que emanan de las ramas terminales de la esplénica. La rama de bifurcación inferior da origen generalmente a la *arteria gastroepiploica izquierda* (figuras 750, 8, y 751, 7). Conocemos ya esta arteria; sabemos que se dirige a la izquierda, adelante y abajo hacia el polo inferior del bazo, al que suministra algunos ramos, ocupando la parte inferior del epiplón gastrosplénico. Alcanza en seguida la curvatura mayor del estómago, donde se anastomiza con la gastroepiploica derecha. Sabemos que da no solamente ramos gástricos, sino ramos epiploicos, de los cuales el principal, el gran ramo epiploico izquierdo, va a anastomizarse en el epiplón mayor (véase este órgano) con un ramo homólogo procedente de la gastroepiploica derecha.

Los *vasos cortos gástricos* nacen también de las ramas terminales de bifurcación de la arteria esplénica. Ocupan el epiplón gastrosplénico. Sin embargo, el

vaso corto más inferior nace de la gastroepiploica derecha, mientras que el vaso corto superior puede nacer de la arteria polar superior del bazo, o bien está representado por la arteria gástrica posterior ascendente que hemos descrito antes.

Tal es la descripción de la arteria esplénica y de sus ramas. Respecto a la circulación del bazo, insistimos en el hecho de que *las ramas hiliares no se anastomizan entre sí en el hilio del bazo. Cada una de ellas es una arteria terminal.* Su obliteración patológica o su ligadura determinan el infarto o el esfacelo del

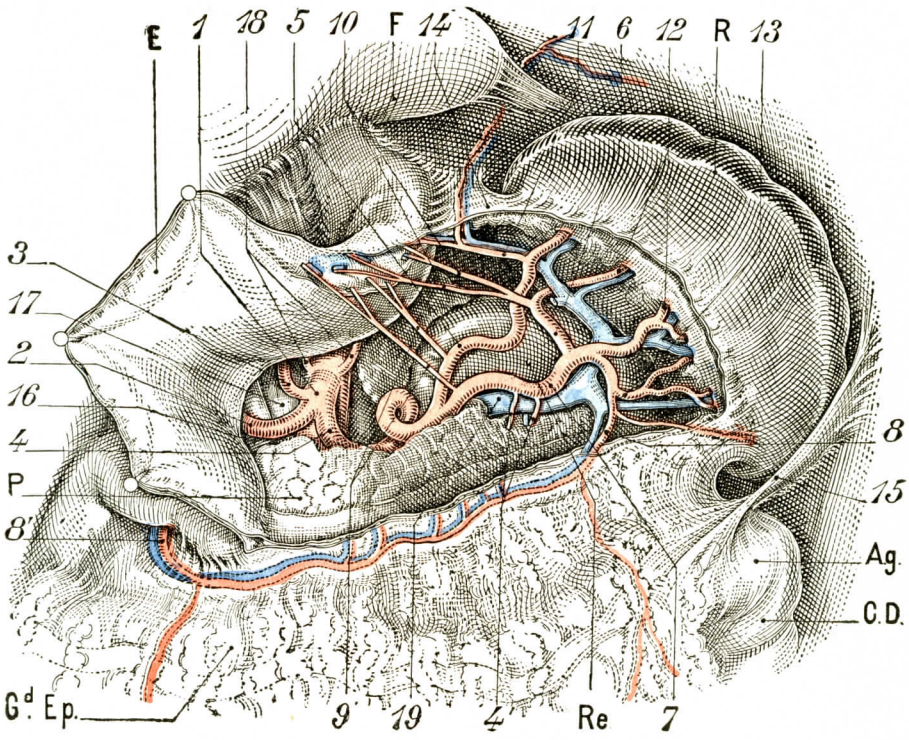


Fig. 750

Arteria esplénica y cara interna del bazo.

R, bazo. — F, lóbulo izquierdo del hígado. — E, estómago. — A. g., ángulo izquierdo del colon. — C. D., colon descendente. — Gd. Ep., epiplón mayor. — Re., riñón izquierdo. — P, páncreas.

1, tronco celíaco. — 2, arteria hepática. — 3, arteria coronaria estomáquica. — 4, arteria esplénica. — 4', ramos pancreáticos. — 5, arteria polar superior que da vasos cortos. — 6, rama de bifurcación superior. — 7, rama de bifurcación inferior. — 8, arteria gastroepiploica izquierda. — 8', arteria gastroepiploica derecha. — 9, vasos cortos inferiores. — 10, vasos cortos medios. — 11, vasos cortos superiores y tuberositarios superiores. — 12, ramos esplénicos. — 13, polar inferior. — 14, ligamento frenosplénico. — 15, ligamento parietocólico izquierdo. — 16, vena porta. — 17, vena cava inferior. — 18, venas diafragmáticas inferiores. — 19, vena esplénica.

territorio esplénico correspondiente. Más adelante veremos *(Constitución anatómica)* cómo se conducen las arterias en el parénquima esplénico.

## B. — Venas

Seremos breves acerca de la vena esplénica, que hemos estudiado ya al tratar de la vena porta. La vena esplénica está formada por la reunión de cinco a siete gruesas venas que salen del hilio a la misma altura que las arterias correspondientes. Unas están situadas delante de las arterias; otras, detrás. Convergen en dos

ramas principales, cuya reunión forma el tronco de la vena esplénica. Este se sitúa en un plano subyacente al de la arteria, llega a la cola del páncreas, pasa por el borde superior de éste y sigue por la cara posterior de la glándula por un canal

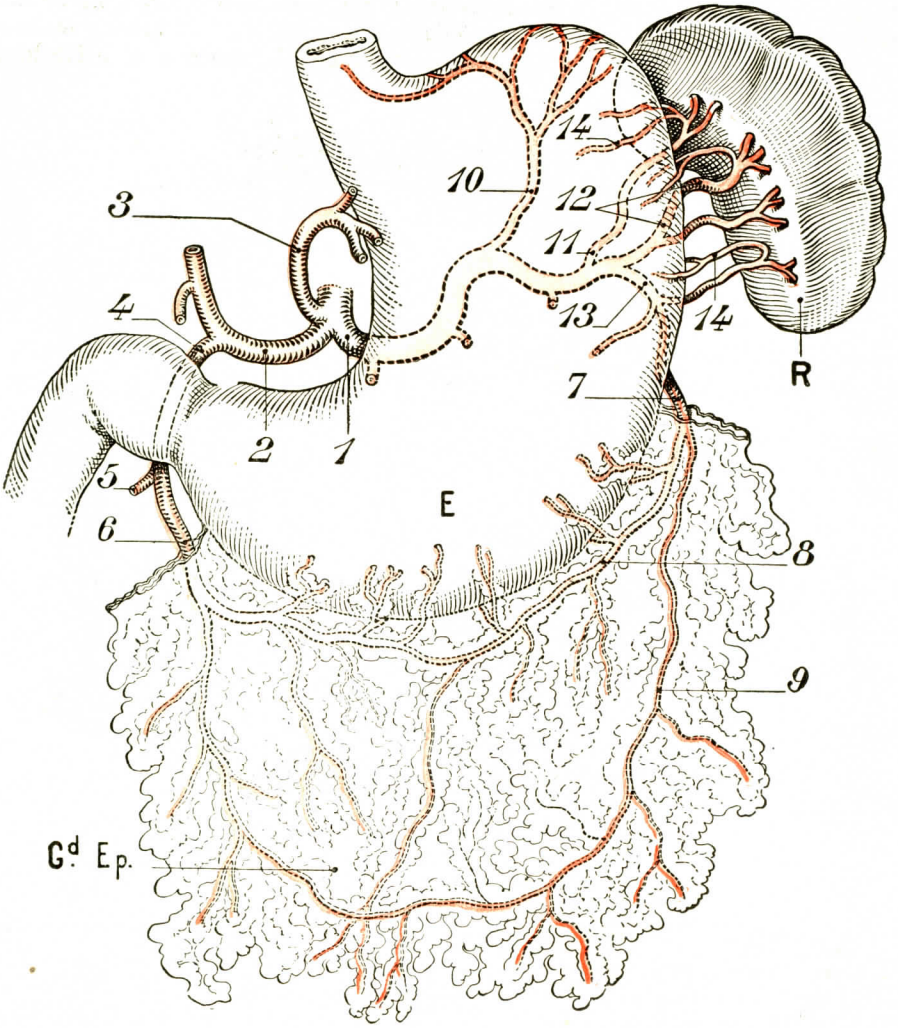


Fig. 751

Arteria esplénica. Vascularización de la parte anterior del epiplón mayor *(semiesquemática)*

E, estómago. — R, bazo. — Gd. Ep., epiplón mayor.

1, arteria esplénica. — 2, arteria hepática. — 3, arteria coronaria estomáquica. — 4, arteria gastroduodenal. — 5, arteria pancreáticoduodenal derecha superior. — 6, arteria gastroepiploica derecha. — 7, arteria gastroepiploica izquierda. — 8, arco superior gastroepiploico. — 9, arco inferior epiploico. — 10, arco tuberositario posterior. — 11, arco polar superior. — 12, rama de bifurcación superior. — 13, rama de bifurcación inferior. — 14, vasos cortos.

paralelo al de la arteria para llegar al tronco porta después de haber recibido la vena mesentérica inferior.

En este trayecto, la vena esplénica aparece enteramente solidaria del páncreas, aplicada a su cara posterior, libre y móvil con la cola, adherente al plano pos-

terior cuando el páncreas se ha pegado a él. La porción yuxtasplénica de la vena dispone, sin embargo, de algunos centímetros bastante móviles que representan su porción quirúrgica. Este segmento es el que se utiliza para derivar la sangre de la circulación porta al circuito de la vena cava inferior. (Anastomosis de la vena esplénica y de la vena renal aplicada al tratamiento de las hipertensiones portales, A. WHIPPLE, BLAKEMORE y LORD.)

## C. — LINFÁTICOS

Los linfáticos del bazo, observados por vez primera por VESLING y descritos más tarde por RUYSCH y por MASCAGNI, se dividen en *superficiales* y *profundos:*

a) *Linfáticos superficiales.* — Los linfáticos superficiales toman su origen de un sistema de conductos que se extienden por debajo de las trabéculas conjuntivas del parénquima esplénico y en el propio espesor de su cápsula fibrosa.

Como los linfáticos superficiales del hígado, corren por la superficie del órgano, inmediatamente por debajo de su envoltura o cubierta serosa. En los rumiantes y en el caballo forman una rica red provista de válvulas. En el hombre son mucho más raros, pero no faltan por completo, como pretenden ciertos autores; en efecto, han sido inyectados por ROBIN y LEGROS.

Los linfáticos superficiales del bazo (fig. 752) se dirigen hacia el hilio, donde se anastomizan con los profundos. En ellos volveremos a ocuparnos en breve.

b) *Linfáticos profundos.* — Los linfáticos profundos salen del bazo a nivel del hilio, al mismo tiempo que las venas: se cuentan ordinariamente de seis a ocho trónculos.

Si los seguimos desde el hilio hasta la profundidad del órgano, para darnos cuenta de su origen, los vemos avanzar paralelamente a las arterias, por las vainas conjuntivas de la cápsula de Malpighi, dividirse y subdividirse como ellas y rodearlas finalmente a manera de manguito (TOMSA, KYBER, ROBIN y LEGROS). Estas *vainas linfáticas perivasculares*, semejantes en todo a las que se encuentran en muchos otros órganos, no constituyen, sin embargo, los verdaderos conductos de origen de los linfáticos esplénicos. Según TOMSA, estarían en relación con una red especial situada en el mismo seno de la pulpa esplénica. KYBER, a su vez, ha descrito en el tejido propio del bazo, como continuación de las vainas linfáticas perivasculares, un sistema de hendiduras o lagunas, limitadas por fascículos conjuntivos sobre los cuales se aplican a trechos células endoteliales.

c) *Modo de terminación.* — Del hilio del bazo, los linfáticos *superficiales* y *profundos* se dirigen hacia dentro y van a parar a un pequeño grupo de ganglios (fig. 752) situados en la proximidad de la cola del páncreas, en el espesor mismo del epiplón pancreáticosplénico. Estos ganglios se hallan situados a lo largo de los vasos esplénicos, constituyendo la porción externa o, más exactamente, el extremo izquierdo de la *cadera esplénica*, situada, como es sabido, por encima del páncreas (véase *Páncreas*).

## D. — NERVIOS

Los nervios del bazo proceden del plexo solar. Llegan al bazo acompañados por la arteria esplénica y penetran en el hilio al propio tiempo que las ramas de esta arteria. Se componen en gran parte de fibras de Remak. A su lado existen siempre, pero en menor número, fibras de mielina, unas anchas y otras estrechas o delgadas. Una vez llegados al espesor del bazo, los ramos nerviosos se dividen y

subdividen, unos siguiendo el trayecto de los vasos, otros avanzando aisladamente. En su trayecto se entrecruzan de varios modos entre sí, de manera que vienen a formar en el seno de la pulpa esplénica «un plexo de filamentos entrelazados singularmente, pero que no presentan sino rara vez verdaderas anastomosis» (FUSARI).

Del plexo nervioso intrasplénico se desprenden luego fibras terminales, que distinguiremos, con KÖLLIKER, en motoras y sensitivas. Las *fibras motoras* terminan, por lo común, en las fibras musculares de las paredes arteriales, como también en los elementos contráctiles que se juntan a los elementos conjuntivos de las

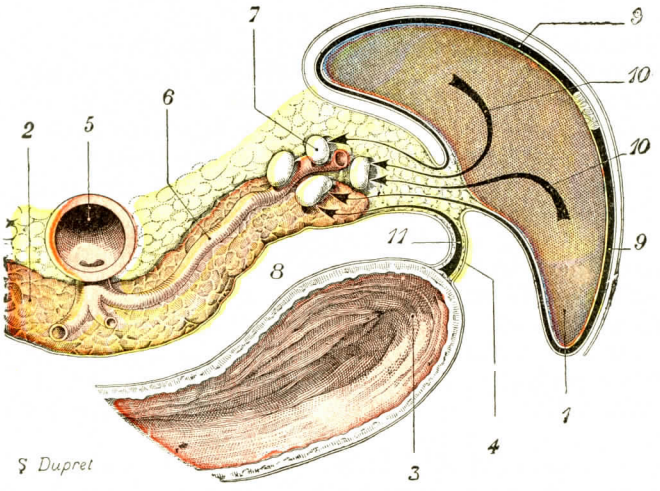


FIG. 752

Linfáticos del bazo (*esquemática*).

1, bazo. — 2, páncreas. — 3, tuberosidad mayor del estómago. — 4, epiplón gastrosplénico. — 5, aorta, con el tronco celíaco. — 6, arteria esplénica. — 7, ganglios de la cola del páncreas, constituyendo la extremidad izquierda de la cadena esplénica. — 8, trascavidad de los epiplones. — 9, 9, flecha que representa los linfáticos superficiales del bazo. — 10, 10, flechas que representan los linfáticos profundos. — 11, flecha que representa los linfáticos y la tuberosidad mayor del estómago.

trabéculas fibrosas. Las *fibras sensitivas* penetran, ya en los corpúsculos de Malpighi, ya en la pulpa, y terminan allí libremente o bien por pequeños abultamientos en forma de maza.

MÜLLER había observado ya hace mucho tiempo, en el trayecto de los nervios esplénicos, la existencia de células nerviosas. Estas células fueron descritas de nuevo, en 1892, por FUSARI, quien empleó en sus investigaciones el método de Golgi y el método de Ehrlich; según él, parecen ser poligonales, de pequeñas dimensiones (20 μ aproximadamente), provistas de cuatro o cinco prolongaciones, todas ellas en relación con las fibras nerviosas. Es preciso añadir que ni RETZIUS (1892), ni KÖLLIKER (1893), ni MONTI, ni RINA (1899), ni CORTI (1903), ni RUFFINI (1906), han podido confirmar, por lo que toca a las células nerviosas intrasplénicas, las descripciones de MÜLLER y de FUSARI.

## § 4. — CONSTITUCIÓN ANATÓMICA

La estructura del bazo es esencialmente compleja. Su constitución histológica no es todavía completamente conocida.

Cuando se examina un corte del bazo (fig. 753), se ve que el tejido esplénico está limitado en la periferia por una cápsula fibrosa de la que parten tabiques. Esta cápsula tiene el nombre de *cápsula de Malpighi*. En el interior de estos tabiques, el tejido esplénico contiene nódulos blanquecinos, formados por tejido linfoide: son los *corpúsculos de Malpighi*. El conjunto de estos corpúsculos forma la *pulpa blanca*. Estos corpúsculos de pulpa blanca están sumergidos en una masa constituída por glóbulos rojos y glóbulos blancos sumergidos a su vez en un retícu-

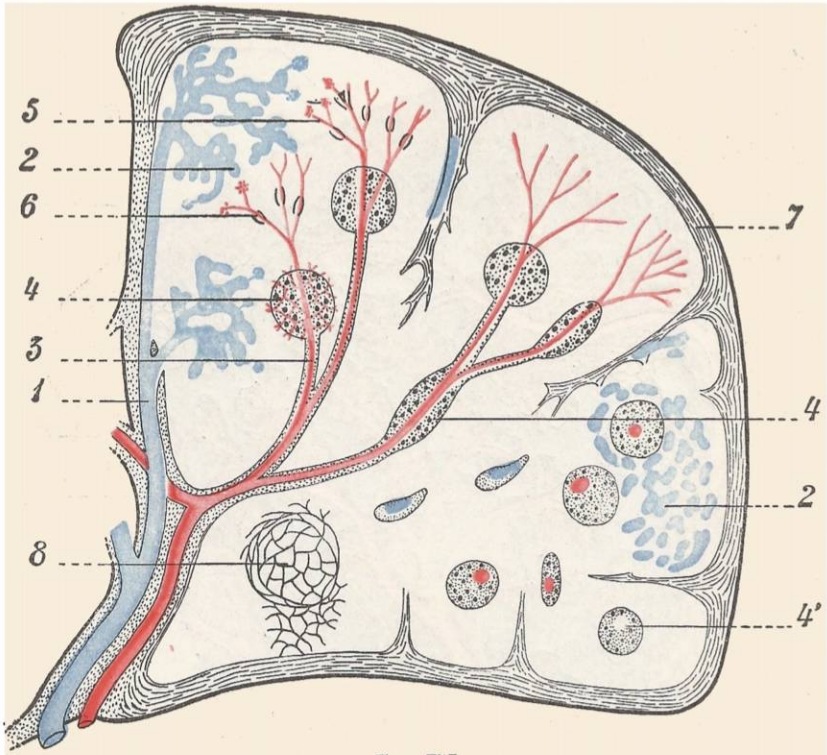


Fig. 753

Estructura del bazo (según Stöhr).

1, vena del tabique con una arteria. — 2, vena de la pulpa. — 3, vaso procedente de una arteria central. — 4, 4', corpúsculo de Malpighi con su red capilar cortada a través y a lo largo. — 5, arteria penicilada que atraviesa las capas fibrosas (6). — 7, cápsula. — 8, trama reticulada.

lo: es la *pulpa* o limo esplénico. Estudiaremos muy rápidamente estos diferentes elementos, remitiendo para más detalles a los Tratados de Histología.

**1.° Cápsula fibrosa.** — La cápsula fibrosa divide el bazo por sus tabiques conjuntivos y elásticos en lóbulos y lobulillos. Estos tabiques son seguidos por fibras musculares lisas, y la contracción de estas fibras da al bazo el aspecto granujiento que se observa en el bazo de un ser vivo expuesto al aire. Estas fibras musculares pueden ser estimuladas por la inyección de adrenalina, que crea así una contracción de conjunto del bazo.

**2.° Corpúsculos de Malpighi.** — Los corpúsculos de Malpighi están constituídos por tejido linfoide, que aparece en los cortes en forma de pequeñas masas vesiculosas redondeadas, blanquecinas. En realidad, son manguitos linfoides orde-

nados en la periferia de una arteria. El corpúsculo de Malpighi tiene una constitución semejante a la de la substancia folicular de los ganglios.

**3.° Pulpa roja.** — La pulpa roja comprende glóbulos rojos y glóbulos blancos sumergidos en las mallas de un retículo cuya arquitectura forma lo que los antiguos anatomistas denominaban cordones de Billroth. Pulpa blanca y pulpa roja están en relación con los vasos que penetran en el bazo, arterias y venas.

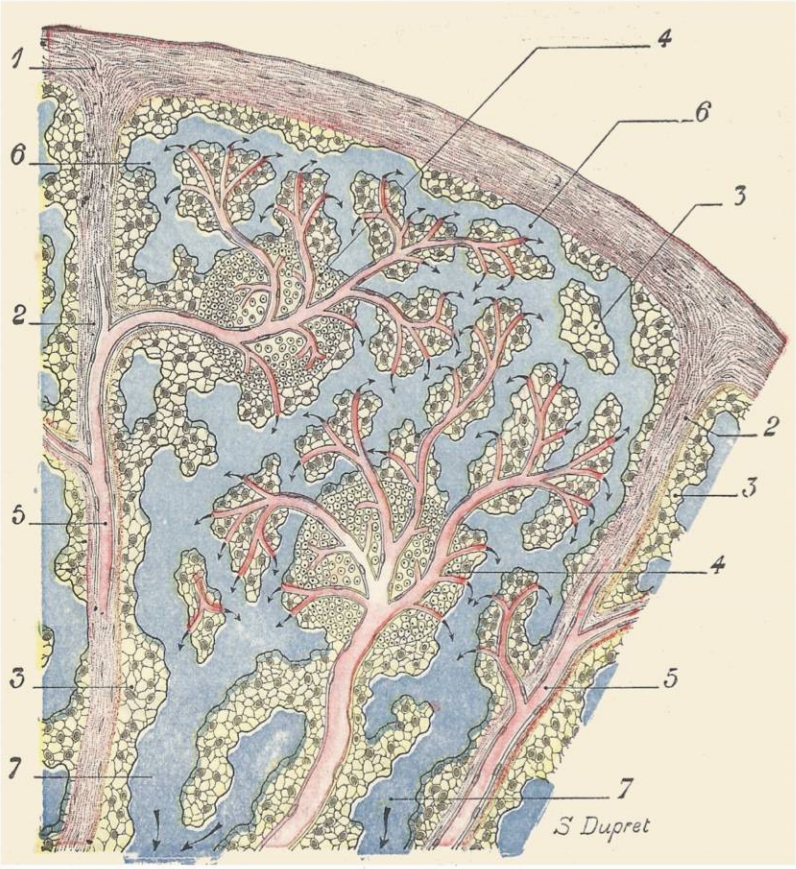


Fig. 754

Red sanguínea del bazo en sus relaciones con los elementos de la pulpa *(esquemática)*.

1, envoltura del bazo. — 2, 2, tabiques conjuntivos intrasplénicos. — 3, pulpa esplénica. — 4, 4, dos corpúsculos de Malpighi, con sus arteriolas. — 5, 5, arterias con sus ramificaciones en pincel (penicilos). — 6, red capilar. — 7, venas.

Las flechas indican el curso de la sangre.

**4.° Sistema vascular intrasplénico** (figs. 753 y 754). — Hemos visto que las arterias y las venas estaban siempre conjugadas en el hilio. En el interior del bazo, arterias y venas, primero satélites unas de otras, se separan en seguida. Las venas van por el espesor de un tabique; las arterias insertas en el tejido esplénico se rodean del manguito linfoide, de 0,5 a 1 milímetro de grueso, que constituye la substancia de la pulpa blanca y de los corpúsculos de Malpighi. Habiendo así formado el eje de la vaina linfoide, cada arteria se desprende de ella para dividirse en una serie de pequeñas ramas dispuestas en finos pinceles, las *arterias*

*peniciladas*. Se resuelven en capilares después de haberse rodeado de una especie de anillo o cáscara fibrosa inextensible. Este aparato fibroso parece desempeñar el papel de un dispositivo de seguridad, «especie de *espita de aforo*», que impide que la sangre, cuando su presión es demasiado elevada, disloque las frágiles paredes de los capilares venosos de la pulpa esplénica. Los capilares venosos son continuación en cierto modo de las arterias peniciladas. Son muy anchos, y de ahí el nombre de *senos del bazo* que se les da. Además, su pared está perforada y da así paso a los elementos de la sangre. Esta disposición permite una comunicación amplia con las mallas de la pulpa roja, y además permite proteger el tejido esplénico contra los *golpes de ariete* de la presión arterial, pudiendo así la sangre arterial invadir fácilmente el retículo esplénico con sólo pasar por los orificios de los capilares venosos.

## LIBRO XII

# PERITONEO

Cuando se quiere abrir la cavidad abdominal se encuentra, sea cual fuere la pared que se haya incidido, una membrana que la rodea por todas partes. Esta membrana ofrece, en su cara interna, el aspecto brillante y pulido de las serosas, y está cubierta, en efecto, de una capa epitelial. Por otra parte, en el interior del abdomen se comprueba que todos los órganos están cubiertos de una membrana semejante a esta superficie epitelial: el intestino, el estómago, el bazo, el hígado, etc., ofrecen en toda la porción de su superficie que sobresale en el abdomen una túnica serosa de este género. Esta membrana serosa que tapiza a la vez las paredes de la cavidad abdóminopélvica y las superficies exteriores de los órganos que en ella están contenidos, es el *peritoneo*. El peritoneo facilita el desplazamiento de estos órganos unos sobre otros y sobre las paredes del abdomen; por los innumerables pliegues que forma y que rodean los pedículos vasculares contribuye a mantener estos órganos en posición. Pero también por las propiedades de secreción, de resorción de sus células epiteliales, el peritoneo interviene en la protección de la cavidad abdominal contra los diversos agentes patógenos.

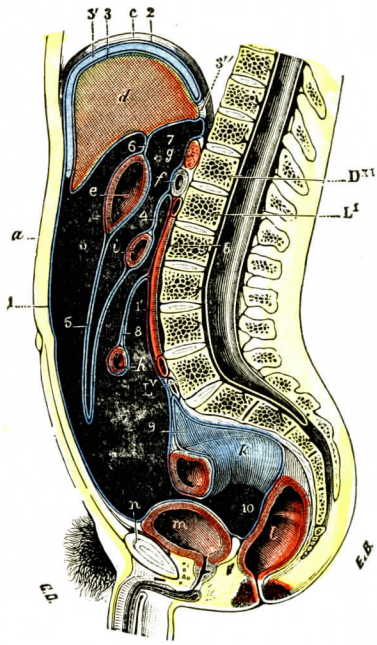


Fig. 755

El peritoneo en el hombre, visto en un corte vértico-medio del tronco (segmento derecho del corte).

*a*, pared abdominal anterior. — *b*, pared abdominal posterior. — *c*, diafragma. — *d*, hígado. — *e*, estómago. — *f*, duodeno. — *g*, páncreas. — *h*, intestino delgado. — *i*, colon transverso. — *k*, colon iliopélvico. — *l*, recto. — *m*, vejiga. — *n*, sínfisis púbica.

1, 1', peritoneo parietal anterior y posterior. — 2, peritoneo diafragmático. — 3, peritoneo hepático, con: 3', ligamento suspensorio, y 3'', ligamento coronario. — 4, mesocolon transverso. — 5, epiplón mayor. — 6, epiplón gastrohepático. — 7, trascavidad de los epiplones. — 8, mesenterio. — 9, mesocolon iliopélvico. — 10, fondo de saco vésicorrectal.

El estudio del peritoneo es inseparable de la descripción de las paredes abdominales que tapiza y de los órganos abdominales a los que da una túnica, hasta el extremo de formar una parte integrante de los mismos. Por esto hemos descrito esta serosa fragmento por fragmento, casi en totalidad, en los libros precedentes; es necesario, sin embargo, insistir nuevamente para dar del peritoneo una idea

de conjunto. Estudiaremos, después de algunas consideraciones generales y algunas definiciones indispensables:

El peritoneo del tubo digestivo y de sus anexos;
El peritoneo de los órganos génitourinarios;
La topografía general del peritoneo;
La constitución anatómica del peritoneo.

## ARTICULO I

## GENERALIDADES

### § 1. — Preliminares

De todas las serosas viscerales, el peritoneo es la más vasta y la más compleja. Su disposición general es la misma que la del pericardio, de la pleura, etcétera; pero en lugar de estar en relación con un solo órgano, la serosa peritoneal

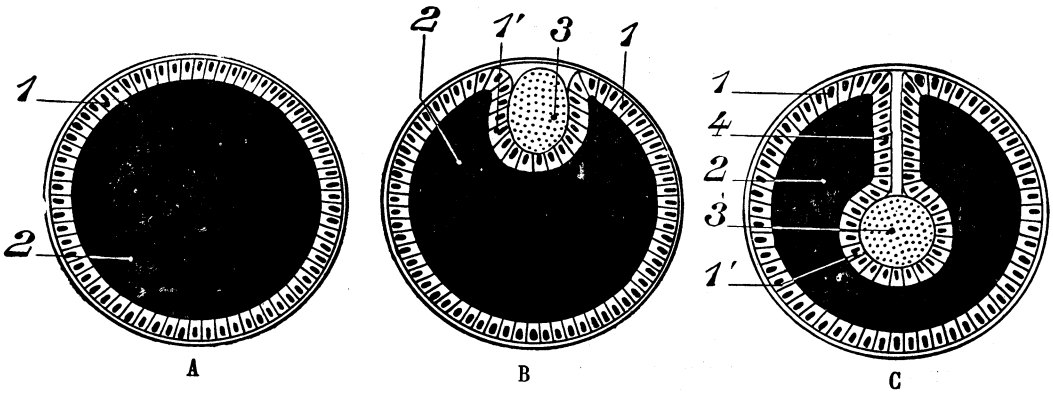


Fig. 756

Disposición general del peritoneo (concepción de Bichat).

A, cavidad peritoneal. — B, desarrollo de una víscera. — C, pediculización: formación del meso. 1, peritoneo parietal. — 1', peritoneo visceral. — 2, cavidad peritoneal. — 3, víscera. — 4, meso peritoneal.

corresponde a multitud de vísceras. Unas están fijas y las otras móviles y flotantes; unas son voluminosas y las otras pequeñas; unas están envueltas casi enteramente por la serosa y las otras sólo están cubiertas por una de sus caras. A pesar de esta complejidad, la disposición general del peritoneo es la misma en todas partes; diversas comparaciones permiten hacerse de ella una idea exacta.

La concepción de Bichat, muy antigua (1802), consiste en imaginar el peritoneo como un saco primitivamente cerrado por todas partes que cubre la cavidad abdominal supuesta vacía de toda víscera (fig. 756). Las vísceras, al desarrollarse, penetran en la cavidad abdominal y se cubren de peritoneo, al que levantan; éste las rodea tanto más completamente cuanto más se pediculizan. De esta manera, el peritoneo tapiza toda la superficie de ciertas vísceras, salvo la zona por la que penetran los vasos procedentes de la pared. En este punto el peritoneo rodea el pedículo vascular como el cuello de una bolsa abraza la mano que entra en ella, habiendo

continuidad entre la membrana serosa que cubre la pared y la que envuelve la víscera. Otras vísceras levantan más o menos fuertemente el peritoneo y se cubren de él parcialmente sin pediculizarse en el interior del saco así constituído. Según la expresión de BICHAT, *cada órgano abdominal se conduce, respecto al saco peritoneal primitivo, como una cabeza que se hundiera más o menos en un gorro de algodón.*

Esta concepción es cómoda para la comprensión del peritoneo, pero no corresponde a la realidad: los órganos no se desarrollan deslizándose bajo el saco peritoneal primitivo y cubriéndose con él. Esta noción del deslizamiento sólo tiene el mérito de la simplicidad y de la facilidad de enseñanza.

También se puede representar cómodamente el peritoneo a la manera de un barniz simple que reviste la pared abdominal y las vísceras (fig. 756, A y B). Supongamos por un instante que el abdomen está desprovisto de serosa y que contiene, sin embargo, todas sus vísceras, ocupando cada una de ellas la posición que conocemos y encontrándose ligada a la pared abdominal ora por medio de ligamentos conjuntivos o musculares, ora por medio de vasos arteriales y venosos. Supongamos ahora que una mano, armada de un pincel, penetra en esta cavidad y cubre con un barniz todas las partes que aparecen: las paredes abdominales, la parte de superficie exterior de las vísceras que estaría libre en la cavidad, los pedículos ligamentosos y vasculares que se extienden de víscera a víscera y de víscera a pared. Tendremos así, una vez terminada la operación, una capa de barniz continuo, que cubre por su superficie exterior las paredes abdominales y las vísceras con sus pedículos, limitando por su superficie interior una cavidad completamente cerrada. Esta capa de barniz, delgada y transparente, que se puede representar como una membrana, es la imagen del peritoneo.

Esta manera de concebir no es en el fondo más exacta que la de BICHAT; sólo constituye también un medio de representarse el peritoneo y no de explicar su desarrollo. En realidad el desarrollo del peritoneo, como veremos más adelante, va a la par con el de los órganos que contiene: no le precede como en la concepción de BICHAT, ni tampoco le sigue como en la explicación ingeniosa del barniz, imaginada por FARABEUF y RANVIER.

Por esto, así como hemos debido tratar extensamente del peritoneo al estudiar las vísceras abdominales, también deberemos aludir a muchos detalles morfológicos de estas vísceras al describir el peritoneo.

## § 2. — DEFINICIONES

Como el matemático al principio de un libro de geometría, el anatomista debe sentar, al comenzar un estudio sobre el peritoneo, cierto número de definiciones; la complejidad del peritoneo está constituída por la combinación de elementos bastante simples, que es preciso definir primero: las hojas, las láminas, los mesos, los ligamentos, los epiplones, los pliegues, las hoces, las fositas, los fondos de saco, las bolsas, los divertículos, etc. Esta nomenclatura no es, por desgracia, respetada siempre por la tradición anatómica, y este hecho lamentable es una fuente de confusión que señalaremos de paso.

**1.° Hojas.** — Aunque por todas partes continua consigo misma, la membrana peritoneal ofrece desde el principio dos porciones claramente distintas: una parietal, que tapiza las paredes de la cavidad abdóminopélvica; la otra visceral, que se extiende por la superficie exterior de las vísceras.

De estas dos porciones la primera se designa con el nombre de *hoja parietal* y la segunda con el de *hoja visceral* (véase fig. 756, C). La cavidad peritoneal está

comprendida entre estas dos hojas. Esta distinción es algo artificial: algunos órganos, como el riñón, denominados retroperitoneales, están aplicados junto a la pared abdominal posterior y su superficie, aunque visceral, está cubierta por la hoja denominada parietal del peritoneo (fig. 757).

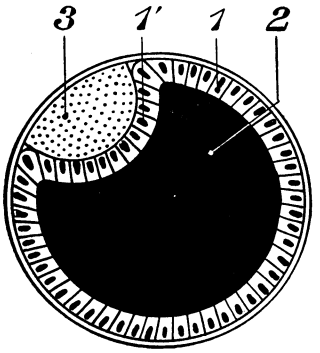


Fig. 757

Esquema de un órgano subperitoneal.

1, peritoneo parietal. — 1', peritoneo previsceral. — 2, cavidad peritoneal. — 3, víscera.

Importa notar el *grado de adherencia de estas hojas peritoneales* a las formaciones por ellas tapizadas. La hoja parietal está tapizada de una capa conjuntiva que la hace por todas partes despegable. Así es posible incidir en numerosos puntos la pared abdominal hasta el peritoneo parietal exclusivamente, desprender sin abrirlo el saco peritoneal y rechazarlo, así como los órganos que contiene, para llegar quirúrgicamente a tal o cual órgano situado cerca del peritoneo, pero fuera de él (vía de acceso paraperitoneal del riñón, del uréter, etc.).

Igualmente, la hoja visceral es en ciertos puntos despegable con facilidad de los órganos que rodea: de ahí el principio de *extirpación «subserosa» parcial* o *total* de estos órganos (apéndice, vesícula biliar, etc.). La inflamación que engruesa esta hoja visceral facilita su despegamiento.

**2.° Láminas.** — Así se designa una área cualquiera de la superficie peritoneal. Una lámina peritoneal a menudo no es simple sino en apariencia; con frecuencia está constituída por la superposición, la coalescencia íntima de dos o más hojas peritoneales elementales. Semejante formación tiene también el nombre de *fascia*.

La Embriología permite comprender su constitución (véase *Procesos generales de desarrollo del peritoneo*). Las hojas constitutivas de una lámina o de una fascia están a veces fusionadas por completo y son inseparables por la disección; otras veces las une un plano menos resistente, formado de tejido conjuntivo menos denso; existe entre ellas un *plano de exfoliación* y cabe separarlas por disección; esta noción tiene gran importancia en cirugía abdominal.

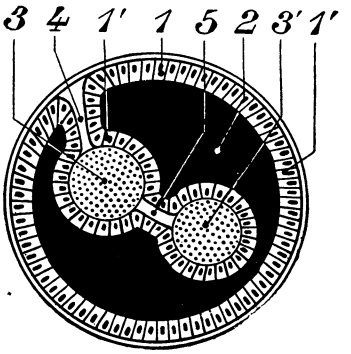


Fig. 758

Esquema de un meso y un epiplón.

1, peritoneo parietal. — 1', peritoneo visceral. — 2, cavidad peritoneal. — 3, 3', vísceras. — 4, meso. — 5, epiplón.

**3.° Mesos.** — El peritoneo parietal se refleja en el peritoneo de ciertas vísceras, especialmente en el peritoneo del tubo digestivo, envolviendo los vasos y los nervios que van a estos órganos. Estos órganos parecen así enganchados a la pared por una lámina más o menos gruesa que contiene entre sus dos hojas los pedículos vasculares (fig. 758): esta disposición peritoneal tiene el nombre de meso (de μεσος, que está en medio). Para distinguir estas formaciones unas de otras, se añade al prefijo «meso» el nombre del órgano al que va: *mesenterio, mesocolon transverso, mesocolon pélvico, mesoapéndice*, etc.

**4.° Epiplones.** — Semejantes formaciones envuelven a veces un pedículo vascular que va de un órgano a otro, libremente, en el interior de la cavidad perito-

neal: son los epiplones (fig. 758) (de επι, y πελω, yo floto). Este nombre de epiplón se reserva para las anchas membranas que unen el estómago al hígado *(epiplón gastrohepático* o *menor);* el estómago al colon transverso *(epiplón gastrocólico* o *epiplón mayor);* el estómago al bazo *(epiplón gastrosplénico)*, y el bazo al pán-

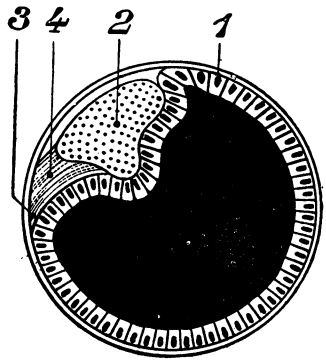


FIG. 759

Ligamento parietovisceral.

1, peritoneo. — 2, víscera. — 3, pared. 4, ligamento parietovisceral.

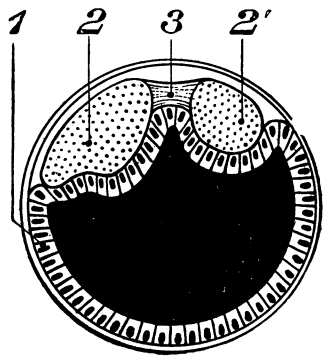


FIG. 760

Ligamento intervisceral.

1, peritoneo. — 2, 2', vísceras. — 3, ligamento intervisceral.

creas *(epiplón pancreáticosplénico)*. Esta disposición, que hace convergir al estómago tres epiplones de los cuatro, es particularmente notable y nos hace entrever la complejidad que tendrá en esta región la descripción del peritoneo.

**5.° Ligamentos.** — Algunos pliegues serosos, algunas láminas, unen los órganos abdominales entre sí o a las paredes abdominales *sin contener pedículo vascular esencial.* Se les denomina *ligamentos: ligamentos parietoviscerales* (figura 759), como los ligamentos del hígado, del útero, los ligamentos parietocólicos, etc.; *ligamentos interviscerales* (fig. 760), como los ligamentos duodenocólicos, duodenorrenal, colecistoduodenal, etc. Entre estas formaciones, algunas son absolutamente constantes: son las que se hallan en relación con una formación vascular atrofiada *(ligamento redondo del hígado)* o con la fijación de un órgano *(ligamentos suspensorios);* algunas están levantadas por un vaso y comprenden en su borde libre este vaso: su forma muy especial motiva su nombre de *hoz* (hoz de la hepática, hoz de la coronaria). Otras de estas formaciones son inconstantes o por lo menos muy variables en sus formas y sus dimensiones: resultan del levantamiento y de la tracción más o menos marcada del peritoneo por un órgano próximo a la pared o por dos vísceras próximas entre sí: son los *pliegues* o *repliegues*, y sólo por extensión algo abusiva del sentido primitivo se les da el nombre de *ligamentos.*

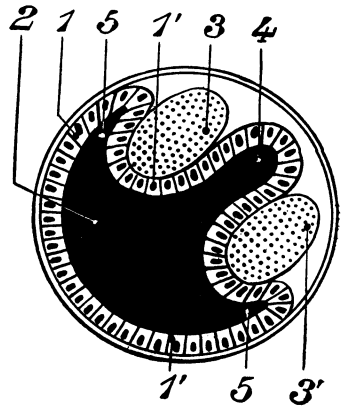


FIG. 761

Divertículos y fondos de saco peritoneales.

1, peritoneo parietal.—1', 1', peritoneo previsceral. — 2, cavidad peritoneal. — 3, 3', vísceras. — 4, fondo de saco peritoneal. — 5, 5, divertículos o recessus peritoneales.

**6.° Fondos de saco, fositas, canales, bolsas, divertículos, cavidades.** — En ciertas regiones la serosa peritoneal se hunde en depresiones que encuentra ora en la pared, ora en las vísceras, ora entre las vísceras, ora finalmente entre las vísceras y la pared o entre un repliegue peritoneal y la pared (fig. 761). Estas diferentes disposiciones se designan en nomenclatura anatómica por una serie de términos que, demasiado a menudo por desgracia, se tiende a emplear unos por otros. Las figuras a las que remitimos nos dispensarán de definiciones demasiado complicadas (fig. 871, *fondo de saco de Douglas;* fig. 804, *fosita intersigmoidea;* figura 867, *canal parietocólico).* De estas disposiciones, la más compleja se halla en la inmensa bolsa denominada *trascavidad de los epiplones,* vasto saco peritoneal invaginado entre la vena cava y el pedículo hepático, detrás de la cara posterior del estómago y hasta en el espesor y en el intervalo de los epiplones.

## ARTICULO II

## PERITONEO DEL TUBO DIGESTIVO Y DE SUS ANEXOS

### § 1. — Desarrollo y evolución

El desarrollo del peritoneo es extremadamente complejo: sólo haremos aquí un estudio elemental insistiendo en los puntos que permiten comprender tal o

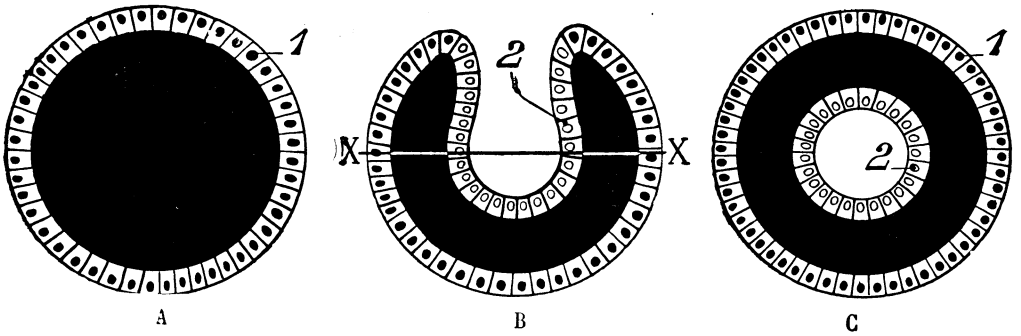


Fig. 762

Origen del peritoneo.

A, vesícula blastodérmica. — B, formación de la gástrula. — C, corte transversal que sigue la línea XX de B. 1, hoja blastodérmica. — 2, entodermo.

cual disposición anatómica del peritoneo adulto, pero sacrificando a veces, para hacer más fácil la exposición, la descripción de ciertos detalles.

Antes de comenzar a describir la evolución del peritoneo es preciso mostrar de modo definido la disposición inicial de esta serosa e indicar una vez por todas los procesos generales de su desarrollo: mostrar, en una palabra, cuáles son las leyes generales de la evolución del peritoneo.

**1.° Origen y disposición inicial del peritoneo.** — Recordemos que el embrión constituye en uno de sus primeros estadios una especie de vesícula hueca *(saco blastodérmico),* cuya pared está formada por un estrato de células que constituye la membrana blastodérmica (fig. 762). El blastodermo se invagina en un

punto de su propia cavidad: es el estadio de *gástrula*, que la figura 762, B y C,

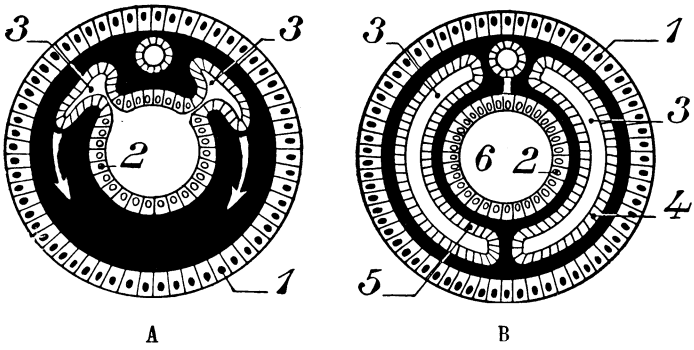


FIG. 763

Constitución del mesodermo y del celoma.

A, evaginaciones laterales del entodermo. — B, individuación del celoma.

1, ectodermo. — 2, entodermo. — 3, 3, sacos celómicos. — 4, somatopleura. — 5, esplacnopleura. — 6, cavidad entérica.

representa en cortes longitudinal y transversal. El embrión tiene desde entonces la forma de un doble saco: el saco externo, blastodermo primitivo, toma el nombre de *ectodermo*, y el saco invaginado, contenido en el precedente, se denominará *entodermo*.

Dos evaginaciones laterales del entodermo, visibles en negro en la figura 763, van a constituir una tercera hoja o *mesodermo*, interpuesta a las otras dos y que tapiza pronto casi toda la superficie interna del ectodermo y del entodermo. El mesodermo limita una cavidad, el *celoma*, tapizada por una membrana que cubre por una parte el entodermo, la *esplacnopleura* o *membrana visceral* (figura 763, 5); por otra parte, el ectodermo, la *somatopleura* o *membrana parietal* (fig. 763, 4). Se reconocerá en la disposición del celoma la futura cavidad peritoneal, y en la esplacnopleura y la somatopleura, las futuras hojas visceral y parietal de la serosa. El entodermo es el bosquejo del tubo digestivo.

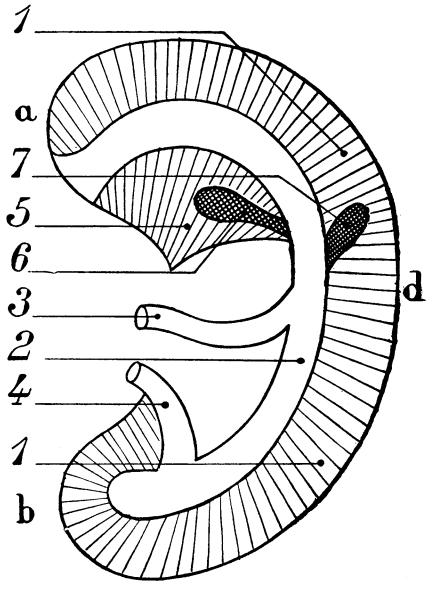


FIG. 764

Esquema del mesenterio primitivo visto en un corte sagital.

1, 1, mesenterio dorsal. — 2, intestino primitivo. — 3, conducto ónfalomesentérico. — 4, pedículo alantoideo. — 5, mesenterio ventral. — 6, bosquejo del hígado. — 7, bosquejo del páncreas.

*a*, extremo cefálico. — *b*, extremo caudal. — *d*, cara dorsal.

Los dos sacos celómicos no se fusionan uno con el otro detrás del intestino por el lado dorsal: encuentran los vasos destinados al intestino y se unen uno al otro a nivel de estos vasos. El intestino se une así a la pared dorsal del embrión por una lámina que tapiza por sus dos caras al mesodermo y que contiene en su espesor los vasos del tubo digestivo: es el *mesenterio primitivo* o *mesenterio dorsal*. En

un corte sagital (fig. 764, 1, 1) se percibe que el mesenterio dorsal se extiende de un extremo al otro del tubo digestivo y de la región cefálica a la región caudal.

Por delante, por el lado ventral, los dos sacos celómicos no están reunidos en todas partes: coalescen en ciertos puntos, especialmente encima de la futura región umbilical, para constituir un *mesenterio ventral* (fig. 764, 5).

Los primeros bosquejos del hígado y del páncreas son evaginaciones del tubo digestivo que brotan hacia fuera: el bosquejo hepático, entre las dos hojas del mesenterio ventral; el bosquejo pancreático, entre las dos láminas del mesenterio dorsal.

Más cerca del extremo caudal, el tubo digestivo deja salir hacia el ombligo dos formaciones: el *conducto ónfalomesentérico*, destinado a desaparecer (figura 764, 3), y el *pedículo alantoideo*, iniciación de la futura vejiga. En esta región sólo hay un mesenterio dorsal, pero éste, encorvado en la región caudal, viene a prolongarse hasta la alantoides: es el bosquejo del peritoneo urinario (véase más adelante).

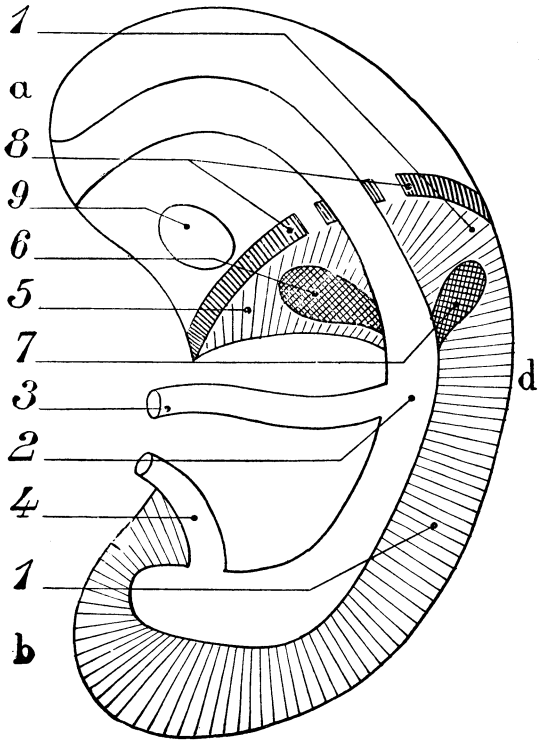


FIG. 765

Separación del peritoneo de la cavidad pleuropericardíaca. Disposición inicial del peritoneo.

1, 1, mesenterio dorsal. — 2, intestino primitivo. — 3, conducto ónfalomesentérico. — 4, pedículo alantoideo. — 5, mesenterio ventral. — 6, bosquejo del hígado. — 7, bosquejo del páncreas. — 8, diafragma primitivo. — 9, corazón
*a*, extremo cefálico. — *b*, extremo caudal. — *d*, cara dorsal.

**2.° Separación de la cavidad pleuropericardíaca del peritoneo.** — En este estadio nada separa la porción del celoma próximo a los bosquejos cardíacos y pulmonares de la que rodea el futuro tubo digestivo abdominal. Pero rápidamente van a formarse dos mamelones, uno a partir de la pared dorsal y el otro a partir de la pared ventral, encima del bosquejo hepático: son los bosquejos del diafragma. Su fusión va a dividir el celoma en dos partes: cavidad pleuropericardíaca, encima del diafragma, y cavidad peritoneal, debajo (fig. 765). La disposición del peritoneo es entonces la de la figura 765, que importa tener presente para comprender la evolución del peritoneo visceral. Daremos al esquema 765 el nombre de *disposición inicial del peritoneo*, y haremos a partir de aquí las descripciones del peritoneo digestivo y del peritoneo génitourinario.

**3.° Procesos generales de evolución del peritoneo.** — Investigaciones pacientes han aclarado poco a poco el mecanismo de evolución del peritoneo. Además de los nombres de HIS, LANGER, TOLDT, FARABEUF, PÉRIGNON, BRACHET, habría que citar innumerables autores. Los trabajos modernos han permitido destacar algu-

nos hechos esenciales que parecen dirigir esta evolución de un cabo al otro y que debemos recordar aquí.

a) *Papel del desarrollo de las vísceras en la evolución del peritoneo.* — El peritoneo visceral envuelve el tubo digestivo y sus glándulas anexas; en los mesos

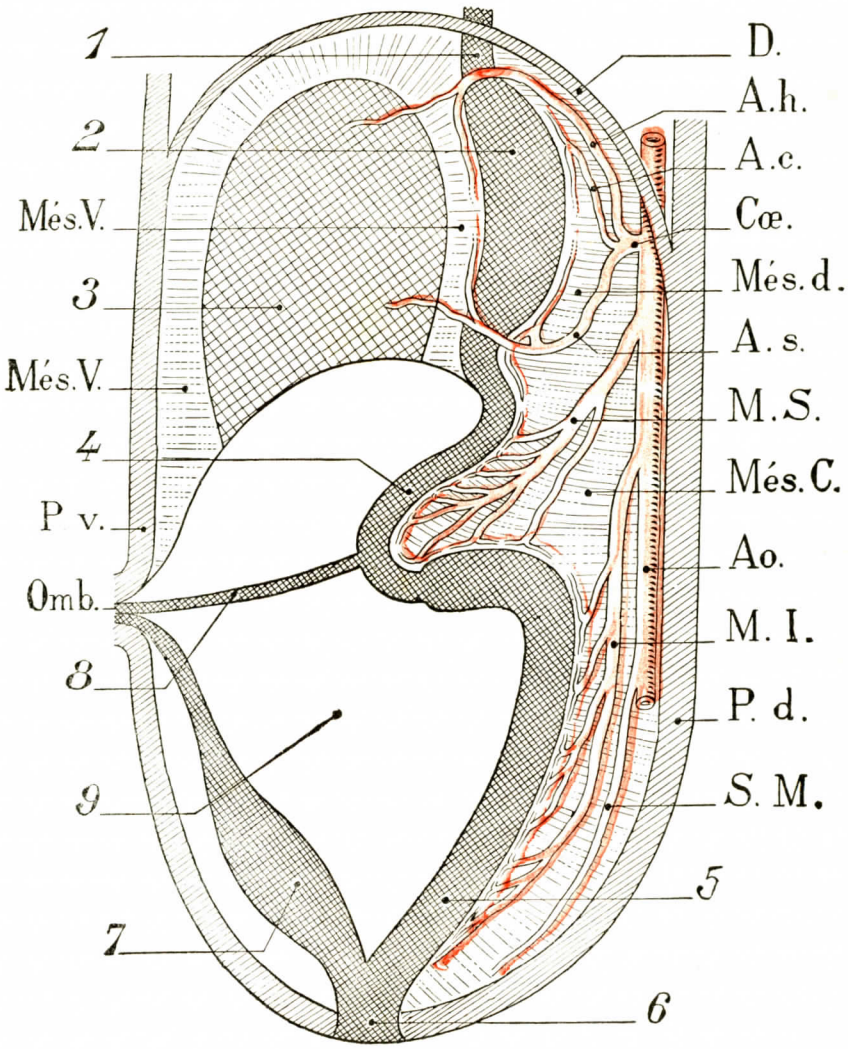


Fig. 766

Vasos directores del peritoneo. Corte sagital de un embrión *(esquemática).*

Ao., aorta. — Cœ., tronco celíaco, con: A. h., arteria hepática; A. c., arteria coronaria; A. s., arteria esplénica. — M. S., mesentérica superior. — M. I., mesentérica inferior. — S. M., sacra media. — P. d., pared dorsal. — P. v., pared ventral. — Omb., ombligo. — Mes. d., mesenterio dorsal. — Mes. v., mesenterio ventral. — Mes. c., mesenterio común. — D., diafragma.

1, esófago. — 2, estómago. — 3, hígado. — 4, intestino delgado. — 5, intestino grueso. — 6, cloaca. — 7, pedículo alantoideo. — 8, conducto ónfalomesentérico. — 9, cavidad peritoneal mayor.

se continúa con la hoja peritoneal al tapizar los vasos que van a las vísceras. Pero estos órganos van a crecer, a cambiar de forma, a cambiar incluso de situación, y el

peritoneo va a doblegarse fielmente a todas las exigencias de estas transformaciones. La túnica peritoneal de las vísceras crece paralelamente a su aumento de volumen; los mesos se alargan, se pliegan, se tuercen, para permitir los cambios de posición.

α) *Crecimiento de las vísceras.* — El peritoneo forma parte integrante de ciertas vísceras, como el hígado. A medida que las vísceras aumentan de volumen, su túnica peritoneal, que las adhiere íntimamente, crece en superficie por multiplicación de sus células epiteliales.

β) *Cambios morfológicos de las vísceras.* — Ciertas vísceras cambian de forma considerablemente en el curso de su evolución. Estos cambios se efectúan por crecimiento desigual de los diversos puntos de superficie. El estómago, por ejemplo, es primitivamente un tubo de calibre uniforme; una de sus paredes, la futura curvatura mayor, crece mucho más pronto que la pared opuesta, que bosqueja la curvatura menor. De este modo las paredes gástricas se curvan y poco a poco toma el estómago su forma definitiva. La túnica peritoneal se adapta fielmente a estos cambios morfológicos.

γ) *Cambio de situación de las vísceras.* — Algunos órganos aumentan de volumen muy rápidamente y ocupan en el abdomen un lugar preponderante: rechazan las otras vísceras, y así la situación primitiva de los órganos en sus relaciones mutuas y en relación a las paredes abdominales se modifica por completo. El peritoneo que las envuelve y que por medio de los mesos se continúa con el peritoneo parietal, sufre por este motivo modificaciones importantes. El punto de inserción de los mesos a la pared, su raíz, no puede variar sensiblemente, pero el punto de inserción en las vísceras debe modificarse. Así es que el alargamiento enorme del intestino delgado, que conduce a este órgano a apelotonarse en múltiples circunvoluciones, obliga al borde visceral del meso a plegarse a manera de los volantes de una falda. Los desplazamientos de los órganos pueden también ocasionar la torsión del meso: como consecuencia de esta torsión comprobamos que la cara del meso que respondía primitivamente a la derecha, mira hacia arriba (torsión de 45°) y aun a la izquierda (torsión de 90°). Se producen así cambios de orientación en toda la longitud del meso del intestino primitivo (*mesogastrio, mesoduodeno, mesenterio, mesocolon*).

El sentido y extensión de los desplazamientos de los mesos parecen a menudo condicionados por la evolución de los vasos que contienen: varios de estos vasos desempeñan así un papel de puntos de referencia fundamentales en la evolución del peritoneo. Se les da el nombre de *vasos directores del peritoneo* (tronco celíaco, arteria mesentérica superior, arteria mesentérica inferior, fig. 766).

b) *Papel del peritoneo en la evolución de las vísceras.* — No se debe creer que el peritoneo quede completamente pasivo, sufriendo, sin influir sobre él, la evolución de las vísceras. El peritoneo posee en ciertos puntos una capacidad propia de crecimiento y de evolución: puede, al invaginarse entre ciertos órganos, enviar prolongaciones diverticulares. Tal es el divertículo que en un momento determinado aparecerá detrás del estómago con el nombre de *bolsa hepatoentérica* y constituirá progresivamente la trascavidad de los epiplones.

Por otra parte, el peritoneo es capaz de fijar y de hacer definitiva, en cierta fase de la evolución, la disposición de los órganos. Esta fijación se realiza por un proceso muy particular, evidenciado por Langer (1862) y sobre todo por Toldt (1879): el *proceso de adosamiento* o *de coalescencia*. He aquí en qué consiste este proceso (fig. 767): dos superficies serosas en contacto, y desprovistas de movilidad una en relación con la otra, se fusionan. Sus epitelios desaparecen y sus tejidos conjuntivos subperitoneales se sueldan en una hoja única, la *fascia de coalescencia*. Un órgano primitivamente móvil en la cavidad peritoneal puede así pegarse a la pared y parecer situado detrás del peritoneo parietal. Sea en A un órgano provisto de un meso (fig. 767). Una cara de este meso y la cara correspondiente

del órgano en cuestión, la cara derecha por ejemplo, van a aplicarse sobre el peritoneo parietal. Su peritoneo visceral se fusionará con el peritoneo parietal y formará una fascia de coalescencia. El peritoneo visceral de la cara izquierda parecerá, pues, que pase por delante del órgano y se continúe directamente con el peritoneo parietal, bajo el cual parecerá situado el órgano desde entonces.

Las fascias de coalescencia quedan a veces bastante laxas para que sea posible desdoblarlas. Son entonces planos de exfoliación naturales, y lo que hemos dicho de su origen deja comprender que estos planos de exfoliación son avasculares. Estos datos son preciosos para el cirujano, pues permiten atraer fuera de la cavidad abdominal ciertos órganos que, en apariencia, están fijados sólidamente a la pared abdominal posterior. Si incidimos el peritoneo a lo largo del borde externo del órgano estudiado hace algunos momentos, podemos penetrar en este plano de exfoliación constituído por su fascia de coalescencia; nos será, pues, posible desprender de la pared abdominal el meso que se había hecho solidario de ella y devolver a este órgano, con la disposición embrionaria de su meso, su movilidad primitiva (*maniobra del despegamiento de* Quénu y Duval). Desde el punto de vista de la facilidad de su desprendimiento, Pedro Descomps ha clasificado en tres categorías las fascias de coalescencia: *fascia areolar, lagunar* y *laminosa*.

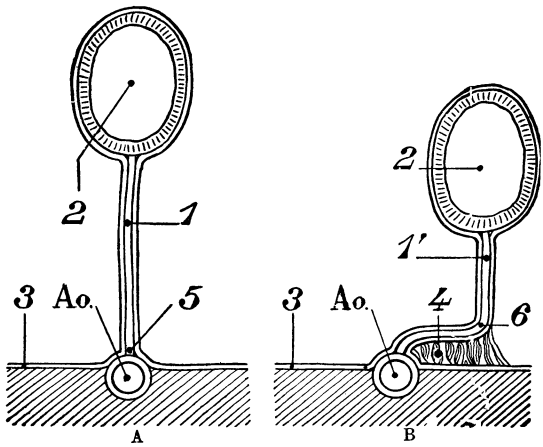


Fig. 767

Proceso de coalescencia.

A, disposición primitiva. — B, disposición definitiva.
1, meso primitivo. — 1', meso secundario. — 2, intestino. — 3, peritoneo parietal. — 4, adosamiento. — 5, raíz primaria. — 6, raíz secundaria. — Ao., aorta.

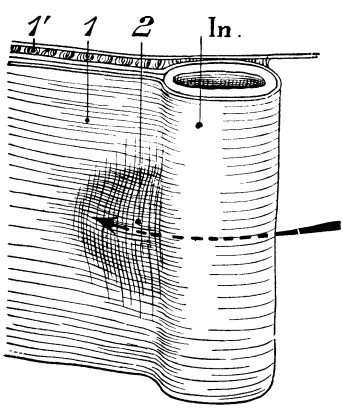


Fig. 768

Fosita por defecto de coalescencia.

In., intestino.
1, peritoneo pegado. — 1', coalescencia. — 2, fosita por defecto de coalescencia.

Los procesos de coalescencia son muy variables en su extensión y efectúan una infinidad de disposiciones que nos es imposible considerar aquí. La más importante de estas disposiciones es el *desplazamiento de la raíz de un meso*. El meso primitivo de un órgano tiene una raíz sagital, mediana, situada delante de la aorta. Supongamos un adosamiento incompleto que fija una parte del meso a la pared posterior y deja subsistir el resto. No solamente el meso se habrá hecho más corto, sino que su punto de inserción a la pared estará desplazado; poseerá, en lugar de su raíz primitiva, media, una raíz denominada *secundaria*, más o menos lejana de la línea media. Si la coalescencia tiene en todas partes la misma extensión esta raíz secundaria será vertical, paralela a la raíz primaria. Si la coalescencia es desigual, por ejemplo, cada vez más marcada de arriba abajo, la raíz secundaria será oblicua.

Si al mismo tiempo el meso ha experimentado una rotación, una torsión sobre sí mismo, la raíz secundaria podrá ser transversal.

Puede ocurrir también que entre dos superficies de coalescencia persista una superficie más o menos extensa en la que no exista la coalescencia (fig. 768). En este punto el peritoneo parietal se hunde en forma de fondo de saco; esta disposición es el origen de gran número de fositas peritoneales.

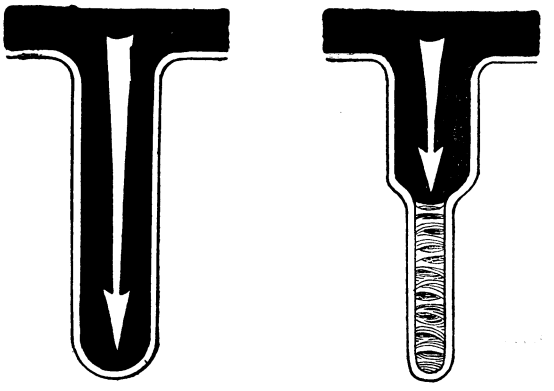


Fig. 769

Reducción de la profundidad de un fondo de saco por coalescencia.

A, disposición primitiva. B, disposición secundaria.

Mientras que un defecto de coalescencia puede crear fositas peritoneales, un proceso de coalescencia puede, por el contrario, llenar tal o cual divertículo del peritoneo. Así es que la trascavidad de los epiplones, muy extendida en cierto momento del desarrollo, se reduce por coalescencia de algunas de sus prolongaciones, y así es que el fondo de saco de Douglas, que desciende primero por delante del recto hasta la proximidad del perineo, se llena más tarde parcialmente en su punto declive (fig. 769).

Estos procesos generales de desarrollo del peritoneo explican las numerosas anomalías o variaciones que es posible encontrar en la disposición del peritoneo en el adulto; la aparición o la desaparición de tal o cual fosita, los diversos grados en la fijación de tal o cual órgano, resultan casi siempre de la exageración o, por el contrario, de la detención prematura de un proceso de coalescencia.

**4.° Simultaneidad de los diversos procesos de evolución del peritoneo.** —Un último hecho importante debemos señalar: los diversos procesos de crecimiento, de torsión, de desplazamiento, de coalescencia, evolucionan simultáneamente. Se dice a veces que los procesos de desigual crecimiento y los principales desplazamientos de órganos se han efectuado durante los tres primeros meses de la vida intrauterina, mientras que las coalescencias fijan la topografía definitiva, sobre todo durante los últimos meses. Esta concepción es, en realidad, esquemática; es cierta únicamente en su conjunto y falsa en los detalles. La evolución del peritoneo procede de la combinación de estos diferentes procesos. Unicamente la dificultad de su estudio obliga a separarlos y a dividir su descripción en capítulos sucesivos.

## § 2. — Evolución del peritoneo en la región gástrica

La evolución muy compleja del peritoneo en esta región se resume esquemáticamente en cuatro hechos principales: 1.°, la *aparición de la cavidad hepatoentérica;* 2.°, *la rotación del estómago;* 3.°, *el crecimiento de la cavidad hepatoentérica* que da la bolsa mesogástrica y la bolsa epiploica, es decir, en toda la trascavidad de los epiplones; 4.°, los *procesos de coalescencia* que fijarán definitivamente estas disposiciones y reducirán en ciertos puntos las dimensiones de la trascavidad.

**1.° Aparición de la cavidad hepatoentérica.** — Recuérdese la disposición inicial del peritoneo en la región que nos ocupa (figs. 770 y 771): el estómago, de forma todavía cilíndrica, está fijado a la pared posterior por un meso, el *mesen-*

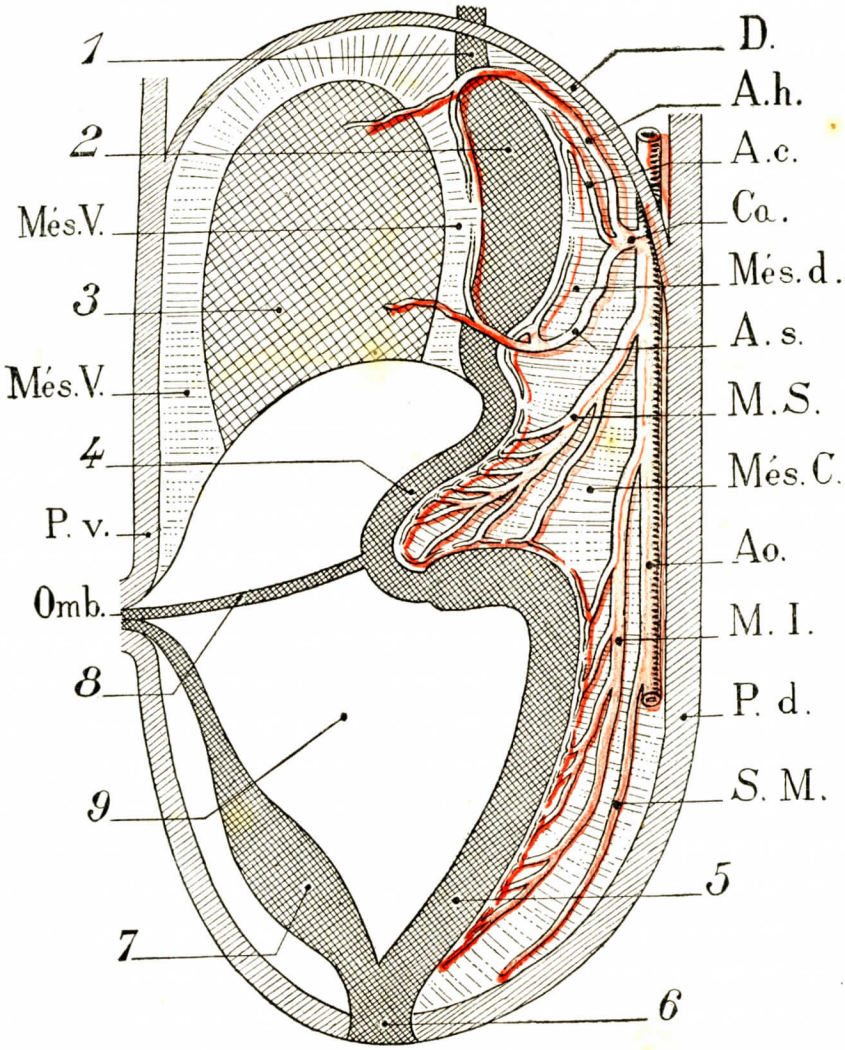


FIG. 770

Vasos directores del peritoneo. Corte sagital de un embrión *(esquemática)*.

Ao., aorta. — Cœ., tronco celíaco, con: A. h., arteria hepática; A. c., arteria coronaria; A. s., arteria esplénica. — M. S., mesentérica superior. — M. I., mesentérica inferior. — S. M., sacra media. — P. d., pared dorsal. — P. v., pared ventral. — Omb., ombligo. — Mes. d., mesenterio dorsal. — Mes. v., mesenterio ventral. — Mes. c., mesenterio común. — D., diafragma.

1, esófago. — 2, estómago. — 3, hígado. — 4, intestino delgado. — 5, intestino grueso. — 6, cloaca. — 7, pedículo alantoideo — 8, conducto ónfalomesentérico. — 9, cavidad peritoneal mayor.

*terio dorsal*, que contiene las ramas del tronco celíaco. Este meso se prolonga arriba en el esófago *(mesoesófago)* y abajo en el futuro duodeno *(mesoduodeno)*. El borde

anterior del estómago está fijado a la pared abdominal anterior por el mesenterio ventral que contiene el hígado (figura 770). Debajo del hígado, el mesenterio ventral contiene las vías biliares, emanadas del duodeno por gemación. Más abajo, el mesenterio ventral cesa de existir.

Pronto la hoja derecha del mesenterio dorsal se invagina en el espesor del meso, formando en su interior una bolsa situada primero en la cara derecha del estómago: es la *cavidad hepatoentérica* (fig. 772). Esta queda en comunicación con el celoma en el punto en que ha nacido, cerca de las vías biliares. En este momento se ve en un corte transversal el mesenterio dorsal subdividido por la bolsa hepatoentérica en dos láminas (figura 773): a la derecha de la cavidad hay el ligamento hepatocava (8) y a la izquierda de la cavidad hay el mesogástrico posterior primitivo, que contiene las ramas del tronco celíaco (4). La porción del mesenterio ventral que une el borde anterior del estó-

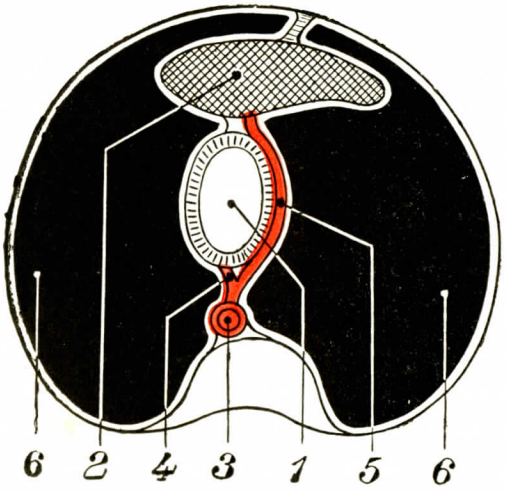


Fig. 771

Disposición inicial del peritoneo gástrico, vista en un corte transversal.

1, estómago. — 2, hígado. — 3, aorta. — 4, arteria esplénica. — 5, arteria hepática. — 6, cavidad peritoneal.

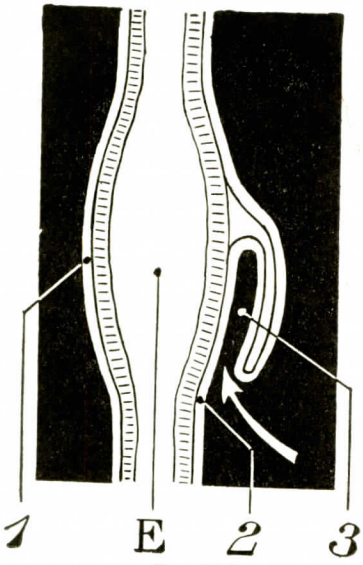


Fig. 772

Formación de la bolsa hepatomesentérica. Corte frontal que pasa por el estómago.

1, hoja izquierda del mesenterio dorsal. — 2, su hoja derecha. — 3, diverticulo que forma el bosquejo de la cavidad hepatoentérica.

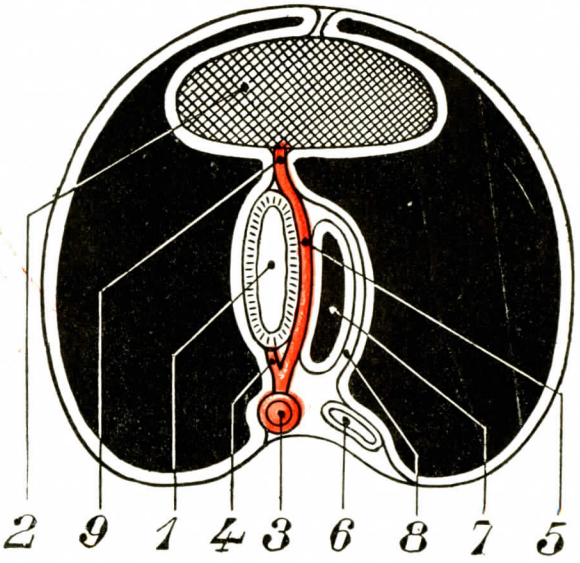


Fig. 773

Formación de la cavidad hepatoentérica examinada en un corte transversal.

1, estómago. — 2, hígado. — 3, aorta contenida en el mesogastrio primitivo. — 4, esplénica. — 5, hepática. — 6, vena cava inferior. — 7, cavidad hepatoentérica. — 8, ligamento hepatocava. — 9, ligamento gastrohepático.

mago al hígado constituye el llamado ligamento hepatoentérico (epiplón menor).

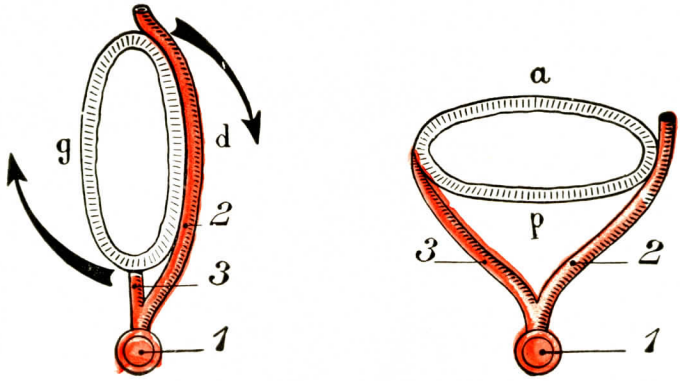


Fig. 774

Rotación del estómago.

A, disposición primitiva; las flechas indican el sentido de la rotación. — B, estómago.
1, aorta. — 2, arteria hepática. — 3, esplénica.
*d*, cara derecha. — *g*, cara izquierda. — *a*, cara anterior (antigua cara izquierda). — *p*, cara posterior (antigua cara derecha).

**2.° Rotación del estómago.** — El estómago sufre, en el mismo seno de su meso, que no cambia de lugar, una rotación de 90°, de tal modo, que su primitiva

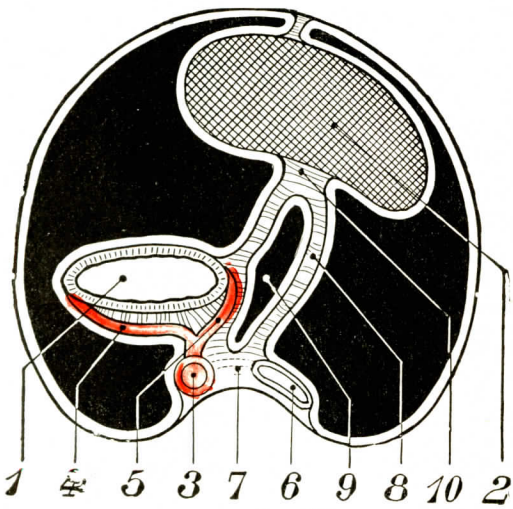


Fig. 775

Disposición del peritoneo gástrico después de la rotación del estómago, vista en un corte transversal.

1, estómago. — 2, hígado. — 3, aorta. — 4, arteria esplénica. — 5, arteria hepática. — 6, vena cava inferior. — 7, mesogastrio posterior. — 8, meso hepatocava. — 9, cavidad hepatoentérica. — 10, ligamento gastro hepático (epiplón menor).

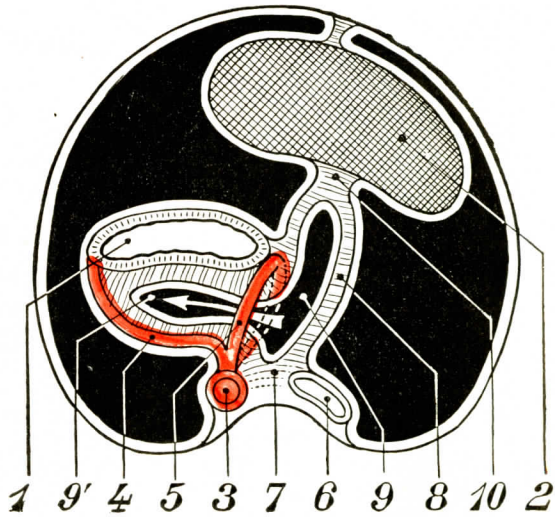


Fig. 776

Crecimiento de la cavidad hepatoentérica, visto en un corte transversal.

1, 2, 3, 4, igual que la figura anterior. — 5, círculo arterial menor del estómago. — 6, vena cava inferior. — 7, mesogastrio primitivo. — 8, meso hepatocava. — 9, cavidad hepatoentérica que forma una invaginación (9') que pasa por el área del círculo arterial menor. — 10, ligamento gastrohepático.

cara izquierda se hace anterior, y su primitiva cara derecha, posterior (fig. 774). Las arterias coronaria y hepática, ramas del tronco celíaco que discurren por

la cara derecha del estómago para regar su borde anterior, quedan en su lugar (fig. 774). La arteria esplénica, que se engancha al borde posterior del estómago, es arrastrada hacia la izquierda por el movimiento de rotación, y de sagital se convierte en transversal (fig. 774, B).

**3.° Crecimiento de la cavidad hepatoentérica.** — En este momento la cavidad hepatoentérica está situada a lo largo del borde derecho del estómago (figu-

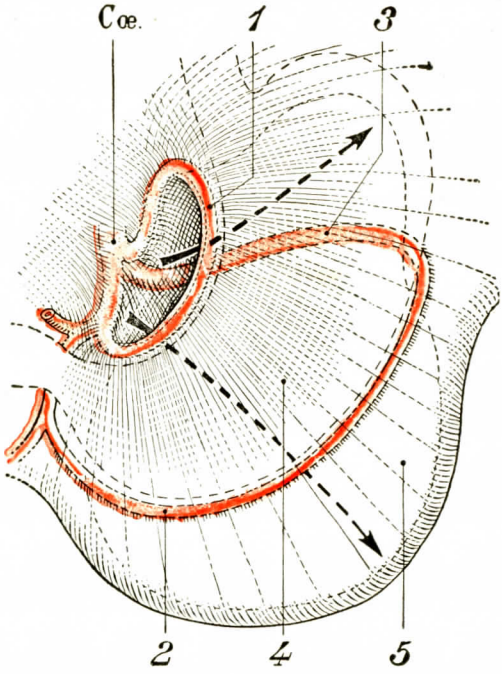


FIG. 777

Crecimiento de la bolsa mesogástrica.

La arteria esplénica tendida como una cuerda impone una bilobulación a la trascavidad.

Cœ., tronco celíaco. — 1, círculo arterial menor del estómago. — 2, círculo arterial mayor. — 3, arteria esplénica. — 4, bolsa mesogástrica. — 5, bolsa epiploica. (Las flechas indican el crecimiento de la bolsa por encima y por debajo de la arteria esplénica.)

ra 775, 9), futura curvatura menor, a la derecha de las arterias coronaria estomáquica y hepática; estas arterias llegan una a la parte superior y otra a la parte inferior de la curvatura menor y se anastomizan a lo largo de ésta *(círculo arterial menor del estómago)* (fig. 776, 5).

La bolsa hepatoentérica se invagina de derecha a izquierda en el área de este círculo arterial, formando un fondo de saco que progresa detrás de la cara posterior del estómago, semejante a una pompa de jabón que se sopla en el anillo de una llave. Este fondo de saco es la *bolsa mesogástrica*, bolsa que al insinuarse detrás del estómago pasa por delante de la arteria esplénica (figs. 776 y 777). Esta arteria se encuentra así contenida en un pliegue peritoneal formado la mitad por la bolsa mesogástrica y la otra mitad por la hoja izquierda del mesogastrio primitivo: es el *mesogastrio definitivo*. La arteria esplénica tendida como una cuerda impone a la bolsa mesogástrica una bilobulación (figs. 777 y 779): encima de la esplénica, la bolsa sube por detrás del cuerpo del estómago *(bolsa retroesto-*

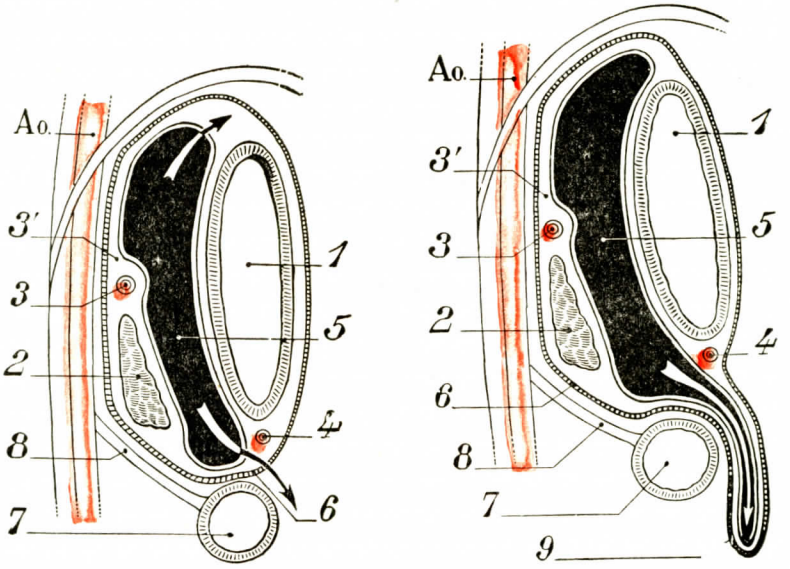


A Fig. 778 B

Crecimiento de la bolsa mesogástrica y del epiplón mayor examinado en dos cortes sagitales en dos estadios diferentes. En el saco epiploico muestra que está constituído por dos sacos contenidos uno dentro del otro.

A: 1, estómago. — 2, páncreas. — 3, arteria esplénica contenida en 3', mesogastrio posterior. — 4, círculo arterial mayor del estómago. — 5, trascavidad que crece en el sentido de las dos flechas. — 6, parte inferior del mesogastrio. — 7, colon transverso. — 8, mesocolon transverso. — Ao., aorta.
B: la misma leyenda que en A hasta 8. — 9, epiplón mayor formado por cuatro hojas.

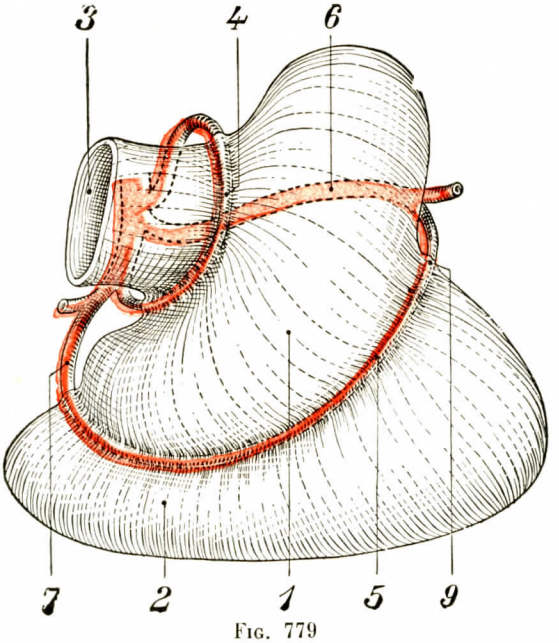


Fig. 779

Disposición de la trascavidad de los epiplones en relación con los círculos arteriales.

1. bolsa mesogástrica.—2, bolsa epiploica.—3, abertura de la trascavidad (hiato de Winslow).—4, círculo arterial menor. — 5, círculo arterial mayor. — 6, esplénica. — 7, gastroepiploica derecha. — 9, gastroepiploica izquierda.

*máquica)*; debajo de la esplénica, la bolsa se introduce entre esta arteria y la curvatura mayor del estómago, seguida por las arterias gastroepiploicas; la esplénica, la gastroepiploica izquierda que la continúa y la arteria gastroepiploica derecha, rama de la hepática, forman un círculo arterial en cuya área penetra la bolsa mesogástrica rechazando delante de sí el mesogastrio posterior. Esta bolsa situada debajo de la esplénica alcanza pronto grandes dimensiones, y con el nombre de *bolsa epiploica* rebasa por abajo la curvatura mayor (figs. 777, 778 y 779).

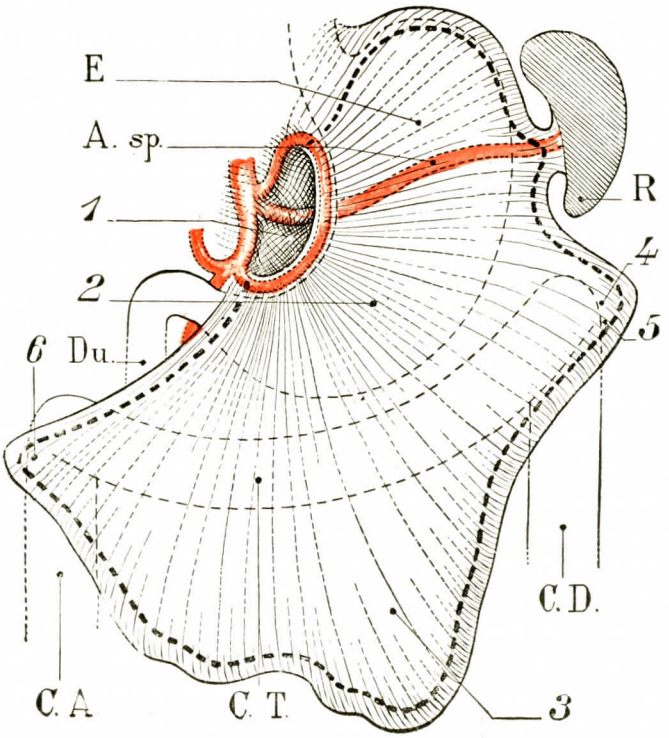


Fig. 780

Vista anterior de la bolsa epiploica, sus divertículos.

E, estómago. — R, bazo. — C.A., colon ascendente. — C.D., colon descendente. — C.T., colon transverso. — Du., duodeno. — A.sp., arteria esplénica.

1, hiato de Winslow. — 2, bolsa mesogástrica. — 3, epiplón mayor. — 4, divertículo izquierdo del círculo epiploico. — 5, futuro ligamento parietocólico. — 6, divertículo derecho.

La línea de puntos indica el contorno de la bolsa mesogástrica y del saco epiploico contenidos en el mesogastrio, el cual está indicado por una línea llena.

El saco epiploico o epiplón mayor está así formado de dos sacos contenidos uno dentro del otro: un saco exterior formado por el *mesogastrio* y un saco interior, la *bolsa epiploica*. Un corte sagital muestra que se halla compuesto de cuatro hojas: dos anteriores y dos posteriores (fig. 778), que limitan la cavidad del saco.

El epiplón crece rápidamente hacia abajo y pasa por delante del mesocolon transverso y el colon transverso para descender muy lejos en la cavidad abdominal. Transversalmente, la bolsa epiploica se extiende hasta los ángulos cólicos, cerca de la pared abdominal pósterolateral: son los *divertículos derecho* e *izquierdo* del saco epiploico.

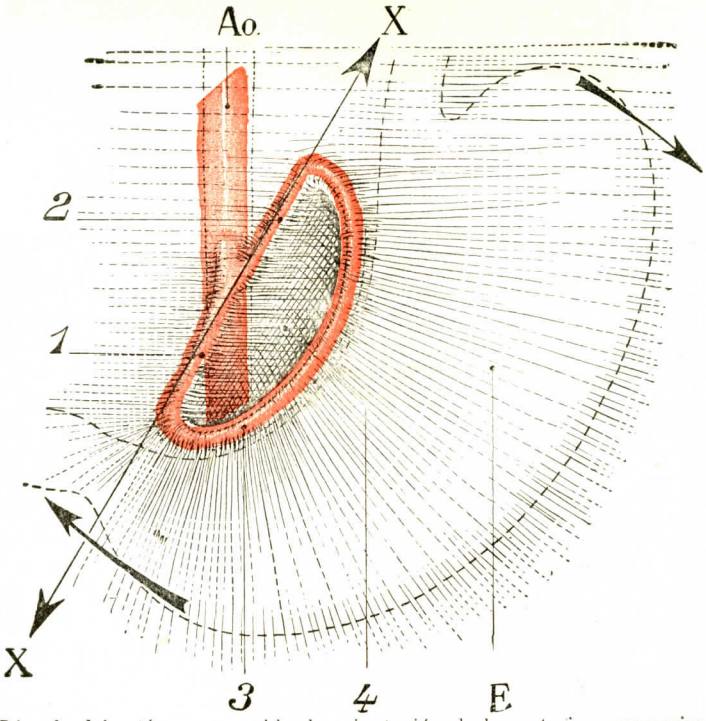


Fig. 781. — Báscula del estómago, cambio de orientación de las arterias coronarias y hepática. Coalescencia de estas arterias en la porción yuxtaparietal de su trayecto.

E, estómago. — 1, arteria hepática. — 2, arteria coronaria estomáquica. — 3, círculo arterial menor del estómago. — 4, hilato de Winslow.

*XX*, eje del corte de la figura 783; las dos flechas negras, superior e inferior, indican el sentido de la báscula

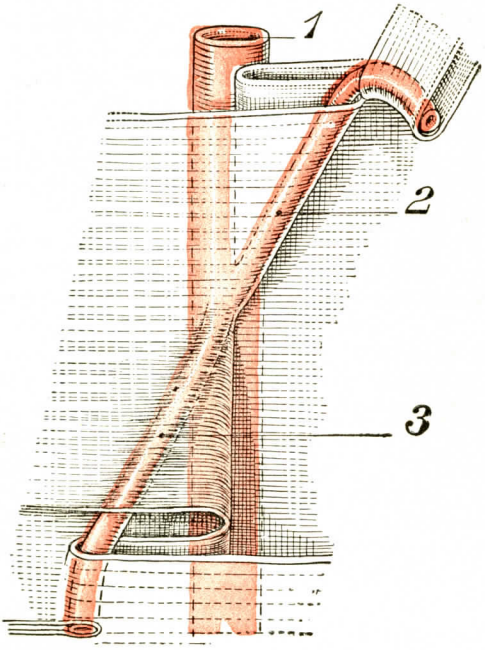


Fig. 782. — Representación esquemática de la coalescencia parcial de las arterias coronaria y hepática.

1, aorta. — 2, porción adosada de la arteria coronaria. — 3, porción adosada de la arteria hepática.

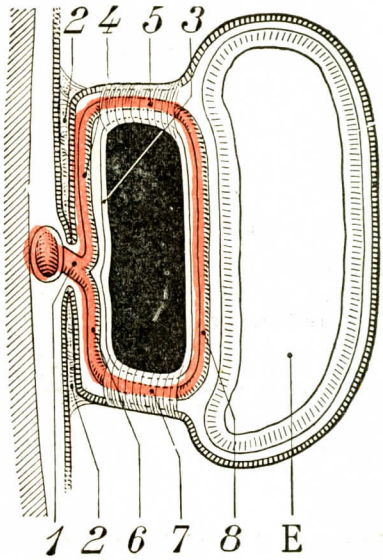


Fig. 783. — Corte esquemático practicado según la línea XX de la figura 781.

E, estómago. — 1, tronco celíaco. — 2, coalescencia del mesogastrio posterior. — 3, peritoneo posterior de la trascavidad de los epiplones. — 4, porción adosada de la coronaria estomáquica.—5, hoz de la coronaria (porción libre).—6, porción adosada de la arteria hepática. — 7, hoz de la arteria hepática (porción libre). — 8, círculo arterial menor del estómago.

**4.° Fenómenos de coalescencia.** — Estos procesos interesan. 1.°, la *bolsa mesogástrica;* 2.°, la *bolsa epiploica.*

a) *Coalescencia de la bolsa mesogástrica.* — La bolsa mesogástrica se adosa al peritoneo parietal posterior en casi toda su extensión. La coalescencia comienza en el origen de la bolsa, en el punto en que el peritoneo se refleja en la cuerda de las arterias coronaria y hepática. Cada una de estas arterias, en lugar de dirigirse directamente de atrás a delante sobre la curvatura menor, se dirige primero a la pared abdominal posterior y avanza por ella algunos centímetros fijada por la coalescencia. El proceso de báscula del estómago, fondo a la izquierda, región píloroduodenal a la derecha, hace que la coalescencia parcial de la coronaria se produzca a la izquierda de la línea media, según una línea oblicua hacia arriba y a la izquierda (figs. 781 y 782); la coalescencia parcial de la hepática se hace a la derecha de la línea media, según una línea oblicua hacia abajo y a la derecha. La última porción de estas dos arterias queda doble y se dirige a la curvatura menor levantando el peritoneo en forma de dos pequeños mesos: la *hoz de la coronaria* y la *hoz de la hepática,* reliquias del extenso y vasto mesogastrio primitivo (fig. 783).

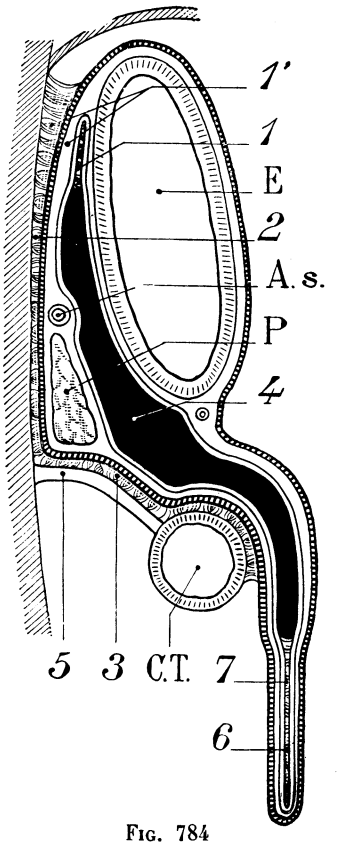


Fig. 784

Proceso de coalescencia en la trascavidad de los epiplones, examinado en un corte sagital.

E, estómago. — C.T., colon transverso. — P, páncreas. — A.s., arteria esplénica adosada.

1, coalescencia de la pared posterior del estómago al mesogástrio posterior.—1', ligamento frenogástrico. — 2, coalescencia del mesogastrio a la pared. — 3, coalescencia del mesogastrio al mesocolon transverso.—4, trascavidad de los epiplones. — 5, mesocolon transverso.—6, epiplón mayor. — 7, proceso de coalescencia que oblitera el saco epiploico.

A partir del círculo de las coronarias, la coalescencia progresa hacia arriba y a la izquierda (fig. 784). Por arriba suelda el mesogastrio posterior al peritoneo parietal hasta el diafragma. En este punto la cara anterior del mesogastrio se fusiona en cierta extensión con la cara posterior del estómago; una parte del fondo del estómago se encuentra así desprovista de peritoneo, fijada a la pared por el futuro *ligamento frenogástrico.*

La coalescencia, en el esófago, ensancha el mesoesófago primitivo y motiva la formación compleja del *ligamento frénicoesofágico posterior.*

A la izquierda, la coalescencia fija la arteria esplénica al peritoneo parietal posterior (figura 785, 3); la coalescencia cesa en la proximidad de terminación de la arteria esplénica; esta porción del mesogastrio, que ha quedado flotante, se convertirá en *epiplón pancreáticosplénico.* La bolsa retroestomacal intacta separa este epiplón de la curvatura mayor del estómago y del epiplón gastrosplénico; es el divertículo izquierdo de la trascavidad de los epiplones.

La figura 785 representa, sin necesidad de más explicaciones, la extensión y los límites ordinarios de la fascia de coalescencia mesogástrica a la pared posterior.

b) *Coalescencias de la bolsa epiploica.* — La bolsa epiploica es también asiento de numerosos fenómenos de coalescencia. Recordemos que está constituída por

dos sacos: uno mesogástrico y otro epiploico, contenidos uno dentro del otro. El

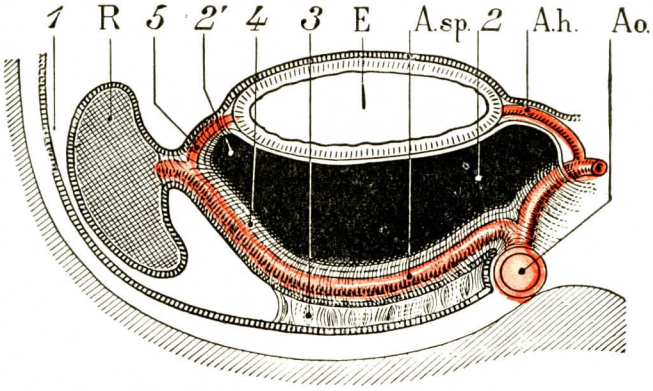


FIG. 785 — Coalescencia parcial de la arteria esplénica. Corte transversal de la trascavidad de los epiplones.

E, estómago. — R, bazo. — Ao., aorta. — A.sp., arteria esplénica. — A. h., arteria hepática.

1, peritoneo parietal. — 2, trascavidad. — 2', divertículo izquierdo de la trascavidad. — 3, coalescencia de la parte izquierda del mesogastrio y de la arteria esplénica. — 4, porción libre de la arteria epiploica (epiplón pancreáticosplénico). — 5, vasos cortos (epiplón gastrosplénico).

saco exterior y el saco interior, el mesogastrio y el saco epiploico se fusionan uno con otro. El epiplón tiene así una superficie exterior constituída por la lámina del mesogastrio, y una superficie interior tapizada por la lámina epiploica. La cara posterior del mesogastrio, cruzando el peritoneo parietal posterior, el mesocolon transverso y la cara anterior del colon transverso, entra sucesivamente en coalescencia de arriba abajo con estas tres formaciones. El epiplón parece desde entonces engancharse al borde libre del colon transverso (inserción consecutiva y definitiva).

En sus extremos derecho e izquierdo, la lámina posterior del epiplón se fusiona igualmente en varios puntos a las láminas peritoneales subyacentes. A la derecha se fusiona, por encima del colon transverso, con el mesoduodeno; luego con el ángulo derecho del colon y, finalmente, con la pared lateral del abdomen.

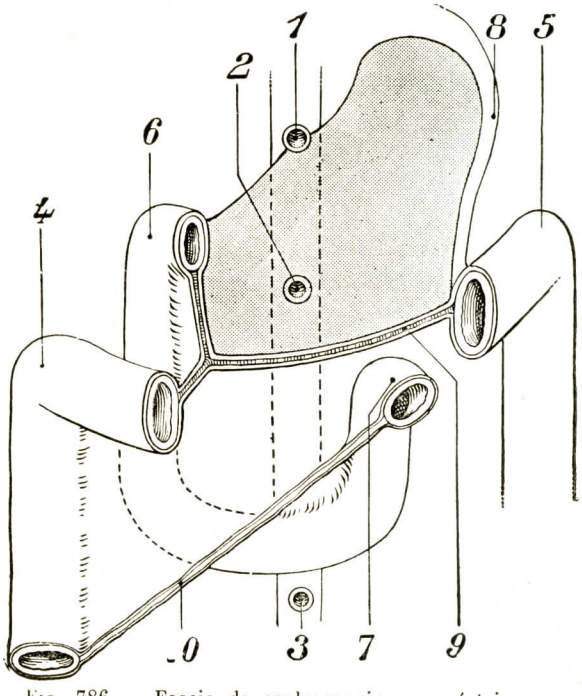


FIG. 786. — Fascia de coalescencia mesogástrica.

1, tronco celíaco. — 2, mesentérica superior. — 3, mesentérica inferior. — 4, ángulo derecho del colon. — 5, ángulo izquierdo. — 6, duodeno. — 7, ángulo duodenoyeyunal. — 8, raíz del mesogastrio posterior (epiplón pancreáticosplénico). — 9, raíz del mesocolon transverso. — 10, raíz del mesenterio.

La zona de puntos claros representa la extensión de la coalescencia del mesogastrio posterior con la pared abdominal posterior. Esta zona representa el área de la pared posterior de la trascavidad de los epiplones.

Esta fusión del extremo derecho del epiplón mayor con la pared llega a ser el *ligamento frenocólico derecho*. Lo mismo ocurre a la izquierda: el extremo izquierdo

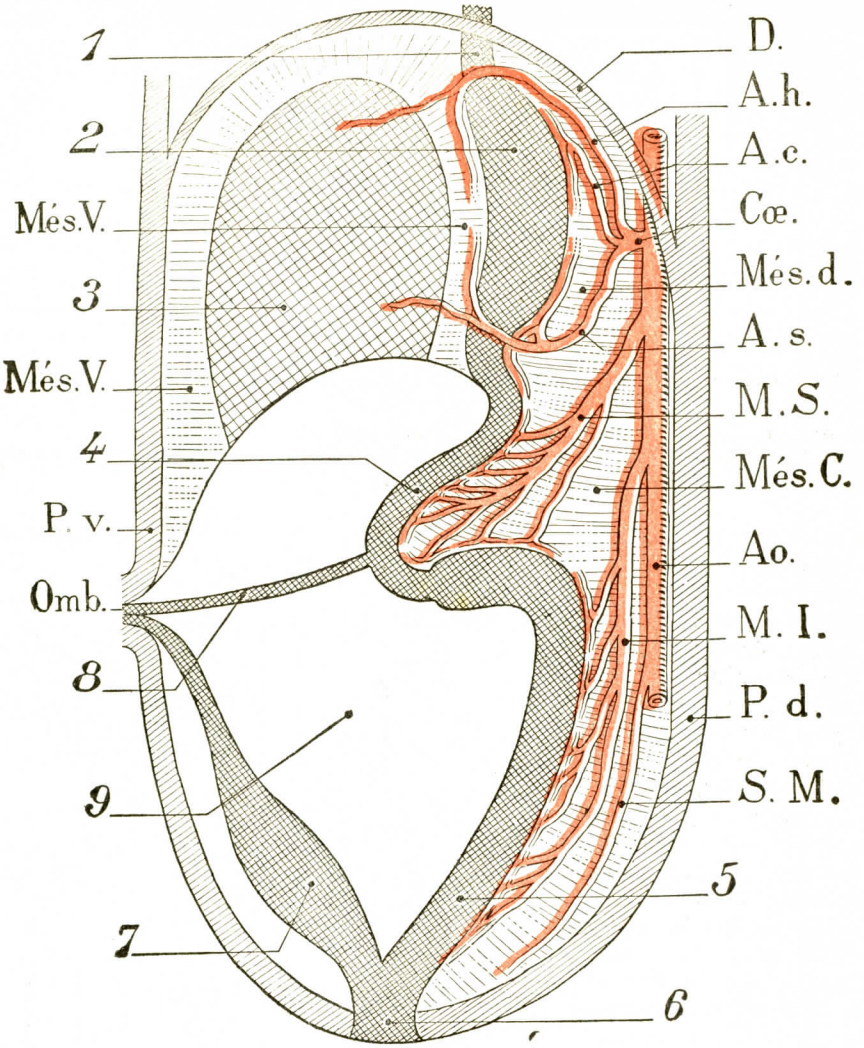


Fig. 787

Vasos directores del peritoneo. Corte sagital de un embrión *(esquemática)*.

Ao., aorta. — Cœ., tronco celíaco, con: A. h., arteria hepática; A. c., arteria coronaria; A. s., arteria esplénica. — M. S., mesentérica superior. — M. I. mesentérica inferior. — S. M., sacra media. — P. d., pared dorsal — P. v., pared ventral. — Omb., ombligo. — Mes. d., mesenterio dorsal. — Mes. v., mesenterio ventral. — Mes. c., mesenterio común. — D., diafragma.

1, esófago. — 2, estómago. — 3, hígado. — 4, intestino delgado. — 5, intestino grueso. — 6, cloaca. — 7, pedículo alantoideo — 8, conducto ónfalomesentérico. — 9, gran cavidad peritoneal.

del epiplón mayor se suelda al ángulo izquierdo del colon y a la pared abdominal: origen del *ligamento frenocólico izquierdo* o *sustentaculum lienis* (fig. 780).

Igual sucede en las modificaciones por coalescencia en el mismo interior de la bolsa epiploica (1) La superficie serosa que tapiza la bolsa se fusiona consigo mis-

(1) La coalescencia de las dos láminas del epiplón mayor que llena parcialmente la bolsa epiploica, comienza en la segunda mitad del tercer mes de la vida intrauterina (Toldt). Se efectúa de arriba abajo y de derecha a izquierda. A veces termina en el comienzo del quinto mes y a menudo más tarde.

ma, disminuyendo en numerosos puntos la extensión de esta vasta prolongación de la trascavidad. La mano introducida en la trascavidad no puede desde entonces cubrirse con el epiplón mayor y desdoblarlo: es detenida por esta coalescencia. Esta es algunas veces poco acentuada en la línea media; aquí puede persistir en el adulto un divertículo importante. Lateralmente, por el contrario, la soldadura

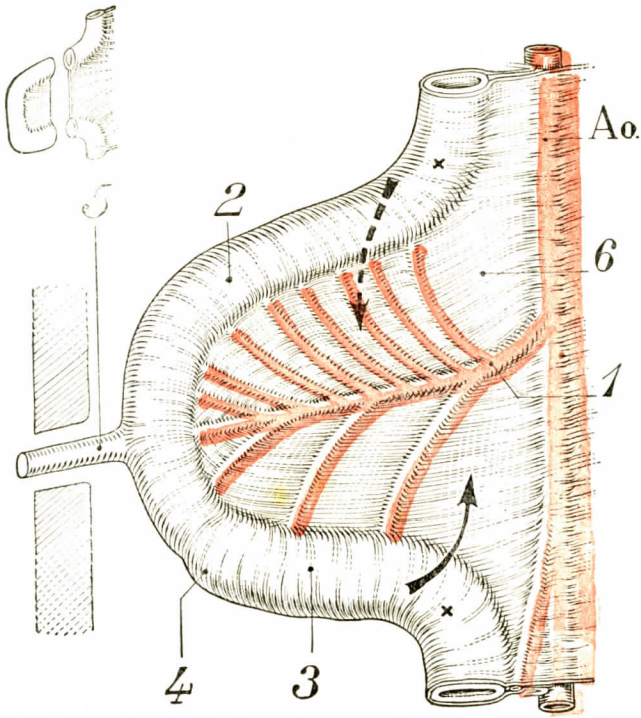


Fig. 788

Disposición primitiva del asa intestinal y de su meso.

La cruz superior indica el futuro ángulo duodenoyeyunal; la cruz inferior, el ángulo izquierdo del colon. Las flechas indican el sentido de la torsión.

Ao., aorta. — 1, arteria mesentérica superior que da ramas intestinales delgadas por su borde superior y ramas cólicas por su borde inferior. — 2, asa superior. — 3, asa inferior. — 4, futuro ciego. — 5, conducto vitelino. — 6, mesenterio común.

es precoz y sube más que el mesocolon transverso: hace a menudo, por debajo del píloro, al epiplón mayor adherente al mesocolon transverso. Quirúrgicamente es a menudo imposible penetrar en la trascavidad en este punto y hay que dirigirse a la línea media, debajo de la curvatura mayor, para encontrar libre el interior de la bolsa epiploica.

## § 3. — Evolución del peritoneo intestinal

Esta evolución, tan compleja como la del peritoneo gástrico, puede ser reducida esquemáticamente a tres hechos fundamentales: 1.°, formación del asa intestinal primitiva y de su meso; 2.°, torsión del asa intestinal, contemporánea a su crecimiento y a su diferenciación en duodeno, yeyuno, íleon y colon; 3.°, procesos

de coalescencia que fijan la disposición definitiva y que debemos considerar separadamente en el mesoduodeno, mesenterio, ciego y mesocólones ascendente, transverso, descendente y pélvico.

**1.° Asa intestinal primitiva y su meso.** — El intestino primitivo es rectilíneo, provisto de un meso sagital que contiene la arteria mesentérica superior y la arteria mesentérica inferior (fig. 787). El crecimiento del intestino, más rápido

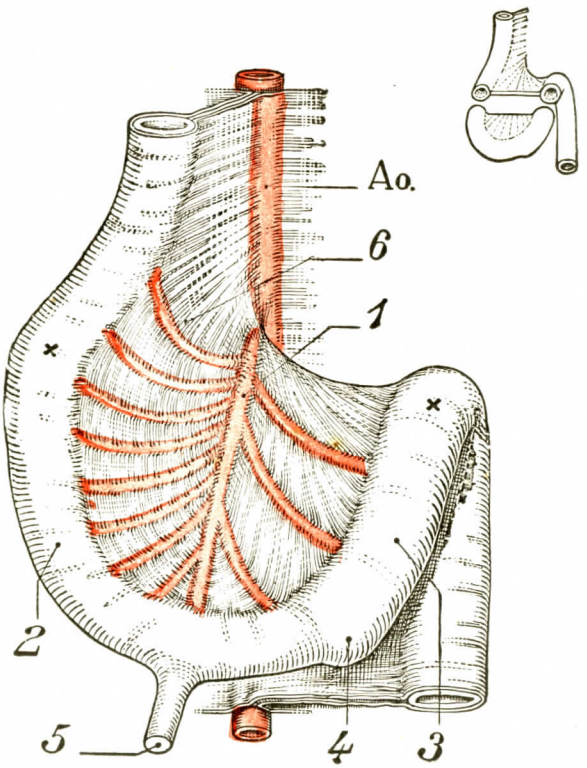


Fig. 789

Torsión del asa intestinal a 90°.

La cruz derecha indica el ángulo duodenoyeyunal, y la cruz izquierda, el ángulo cólico.
Ao., aorta. — 1, mesentérica superior que da por su lado derecho las arterias intestinales y por su lado izquierdo las arterias cólicas. La misma leyenda que en la figura 788

que el del cuerpo, le obliga a incurvarse en asa de concavidad posterior; su meso se curva también y se vuelve falciforme. El vértice de esta asa se fija a la región umbilical por el *conducto vitelino*. En el punto de partida del conducto vitelino viene a terminar la arteria mesentérica superior, emitiendo por su parte superior numerosos ramos (futuros ramos del delgado) y por su parte inferior tres arterias únicamente (futuras arterias cólicas derechas). La arteria mesentérica inferior desciende verticalmente al intestino terminal. Todas estas arterias están contenidas en el meso todavía sagital (fig. 788).

El asa intestinal se continúa en su extremo superior con el duodeno (futuro ángulo duodenoyeyunal) y en su extremo inferior con el intestino terminal (futuro ángulo izquierdo del colon).

La porción del mesenterio primitivo comprendida entre estos dos puntos y regada por la arteria mesentérica superior tiene el nombre de *mesenterio común* (figura 788).

**2.° Torsión del asa intestinal y de su meso.** — El mesenterio superior y el conducto vitelino constituyen una especie de eje alrededor del cual el asa intestinal va a girar como una rueda alrededor del suyo. Esta rotación es debida al crecimiento de los dos extremos del asa, el superior empujando de arriba hacia abajo y el inferior de abajo hacia arriba.

El futuro ángulo duodenoyeyunal desciende y pasa a la derecha del futuro ángulo cólico izquierdo que se eleva. Pronto el asa ha girado 90° y es horizontal; la primitiva cara derecha del meso se ha convertido en cara inferior y la cara izquierda en cara superior. El tronco de la mesentérica superior queda mediano, pero las arterias yeyunales se dirigen a la derecha, mientras que las tres arterias cólicas se dirigen a la izquierda (fig. 789).

Continuando el crecimiento intestinal, el ángulo cólico izquierdo (cruz superior de la figura 790) se eleva hasta alcanzar el diafragma, en el que se fija; el ángulo duodenoyeyunal (cruz inferior de la figura 790) baja también, aproximándose a la línea media. El asa se hace vertical, pero su primitiva cara izquierda se ha convertido en cara derecha; la torsión alcanza 180° y ha dado una media vuelta completa (figura 790).

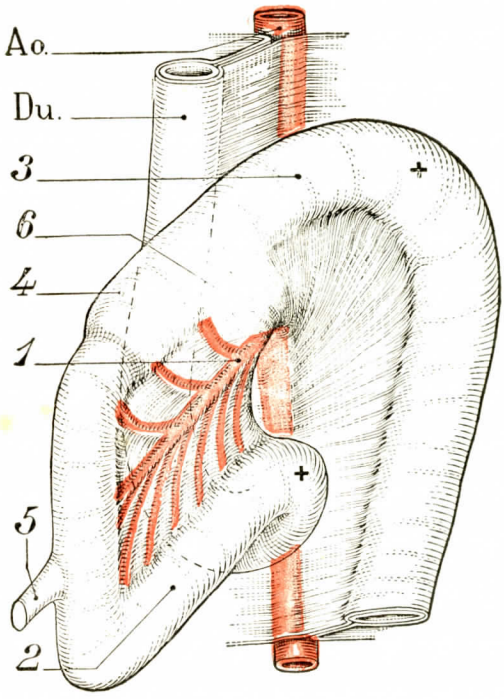


Fig. 790

Torsión del asa intestinal a 180°.

La cruz inferior indica el ángulo duodenoyeyunal; la cruz superior, el ángulo cólico izquierdo.

Du., duodeno. — 1, arteria mesentérica superior que da por su borde superior las ramas cólicas y por su borde inferior las ramas intestinales. Igual leyenda que en la figura 788.

Entonces el ángulo duodenoyeyunal se eleva. Como si fuera atraído y dirigido por las fibras lisas del músculo de Treitz (*gubernaculum jejuni*), pasa por debajo de la mesentérica y va a fijarse a la izquierda de la línea media, sobre el flanco de la segunda lumbar. Durante este tiempo la porción del intestino comprendida entre el ángulo duodenoyeyunal y el conducto vitelino (fig. 790, 4) ha crecido y se ha desarrollado, extendiendo su meso delante del duodeno y volviendo a caer en el costado derecho y la fosa ilíaca derecha, adonde desciende progresivamente el ciego. El ciego efectúa su migración: primero subhepático, luego lateral derecho, se vuelve finalmente ilíaco derecho. La rotación ha alcanzado 270°, o sea tres cuartos de círculo. Se ha completado. La figura 791 representa la disposición del peritoneo en este estadio. El duodeno, hasta el ángulo duodenoyeyunal, es flotante, provisto de un meso de dirección frontal en continuidad con el mesogastrio. Por delante flotan, por medio del *mesenterio común*,

el yeyuno, el ángulo íleocecal y el cuadro cólico. El mesenterio común comprende, pues, el mesenterio, el mesociego, el mesocolon ascendente y el mesocolon transverso; es un inmenso meso en forma de espiral, de voluta, de cuerno, cuyo centro es la mesentérica superior (fig. 792). Un corte transversal que pasa algo por debajo del origen de la mesentérica superior se presenta entonces de la manera siguiente (fig. 793): hacia atrás y a la izquierda, el colon descendente y su meso transversal; hacia delante y en la línea media, el duodeno y su meso

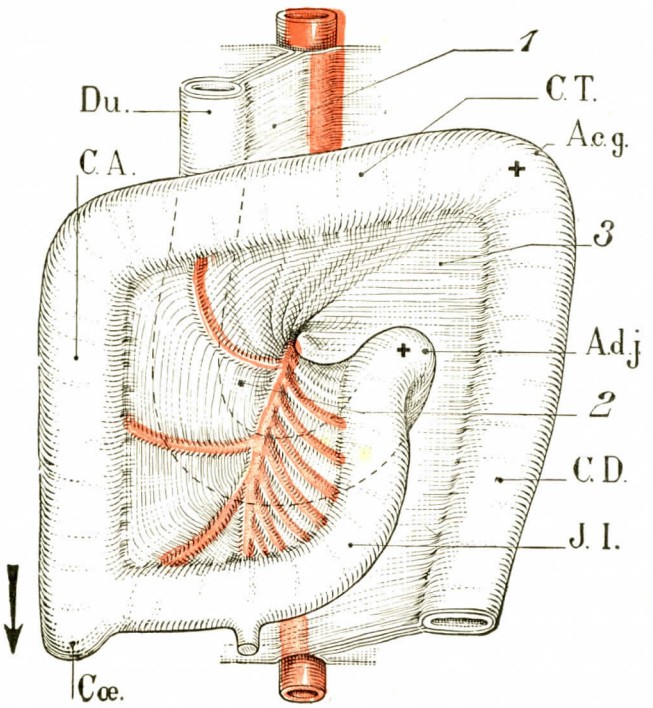


Fig. 791

Torsión del asa intestinal a 270°.

Ha terminado la rotación.

A.d.j., ángulo duodenoyeyunal que sube y se fija. — A.c.g., ángulo cólico izquierdo fijado. — Du., duodeno. — Cœ., ciego que desciende en el sentido de la flecha. — C.A., colon ascendente. — C.T., colon transverso. — C.D., colon descendente. — J.I., yeyunoíleon.

1, mesoduodeno casi completamente oculto. — 2, mesenterio común. — 3, meso del intestino terminal.

transversal; más hacia delante todavía, el delgado a la izquierda y el colon ascendente a la derecha, flotando en el mesenterio común, en cuyo centro desciende y se ramifica la mesentérica superior.

**3.° Procesos de coalescencia.** — Algunas de estas porciones del tubo digestivo hasta aquí flotantes van a fijarse a la pared por coalescencia parcial o total de la hoja posterior de su meso con el peritoneo parietal posterior. Estas coalescencias se efectúan cronológicamente en el orden siguiente: coalescencia del mesocolon descendente, coalescencia del duodeno, coalescencia del colon ascendente y, finalmente, coalescencia del mesenterio. Para facilitar la exposición didáctica las consideraremos en otro orden.

a) *Procesos de coalescencia en el duodeno* (figs. 794 y 795). — El mesoduodeno suelda su cara posterior a las hojas peritoneales que tapizan la pared abdominal posterior. Esta coalescencia acaba por la formación, detrás del plano duodenal, de una capa conjuntiva dispuesta en fascia: la *fascia de Treitz*. La existencia de la fascia de Treitz explica la posibilidad de despegar del plano parietal posterior el duodeno y con él los órganos contenidos en el mesoduodeno primitivo (cabeza del páncreas, vena porta, terminación del colédoco). El vestigio del mesoduodeno per-

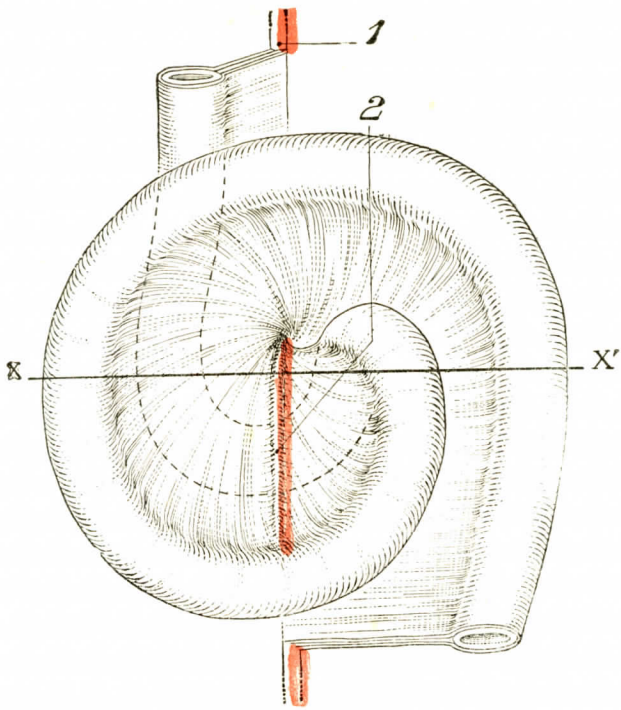


Fig. 792

Disposición en espiral del mesenterio común.

1, raíz primitiva del mesenterio común. — 2, arteria mesentérica superior que forma el eje alrededor del cual se arrolla el mesenterio. — XX', eje del corte representado en la figura siguiente.

siste sólo en dos extremos: cerca del píloro y cerca del ángulo duodenoyeyunal. En las otras partes el duodeno parece desde entonces oculto detrás del peritoneo. La fascia de Treitz está situada: a la *derecha*, delante de la vena cava inferior y del borde interno del riñón derecho; en la *línea media*, delante de la aorta y de la raíz del meso del intestino terminal (por donde penetra la mesentérica inferior); a la *izquierda*, delante del mesocolon descendente ya fusionado (véase más adelante).

**Anomalías.** — Se concibe que una exageración o, por el contrario, una detención precoz de la coalescencia puedan dar al duodeno disposiciones anormales extremadamente variadas (duodeno móvil, etc.).

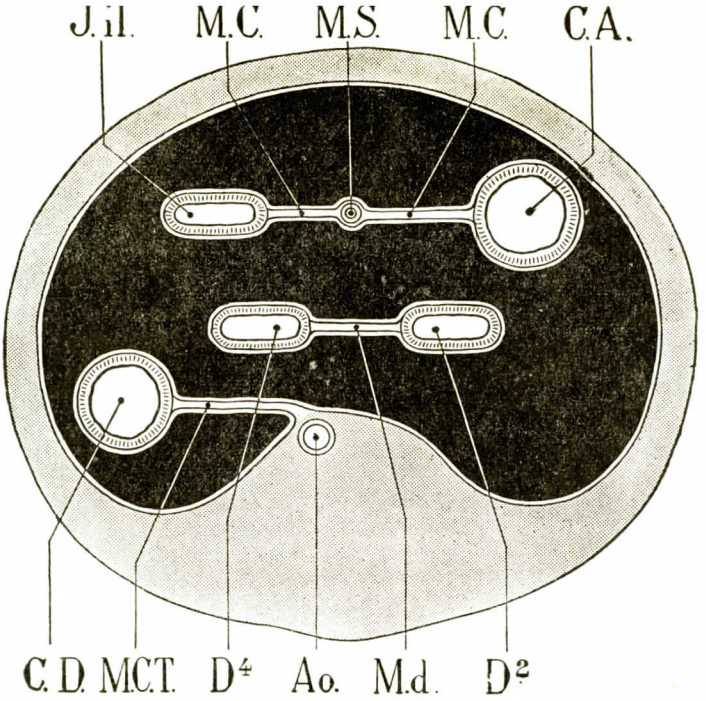


FIG. 795

Corte transversal del abdomen según X, X' de la figura 792 antes del proceso de coalescencia.

Ao., aorta.—M.S., arteria mesentérica superior.—J.il., yeyunoileon.—C.A., colon ascendente.—M.C., mesenterio común. — $D^2$, $D^4$, 2.ª y 4.ª porciones del duodeno reunidas por M.d., mesoduodeno. — C.D., colon descendente unido a la pared por M.C.T., mesocolon terminal.

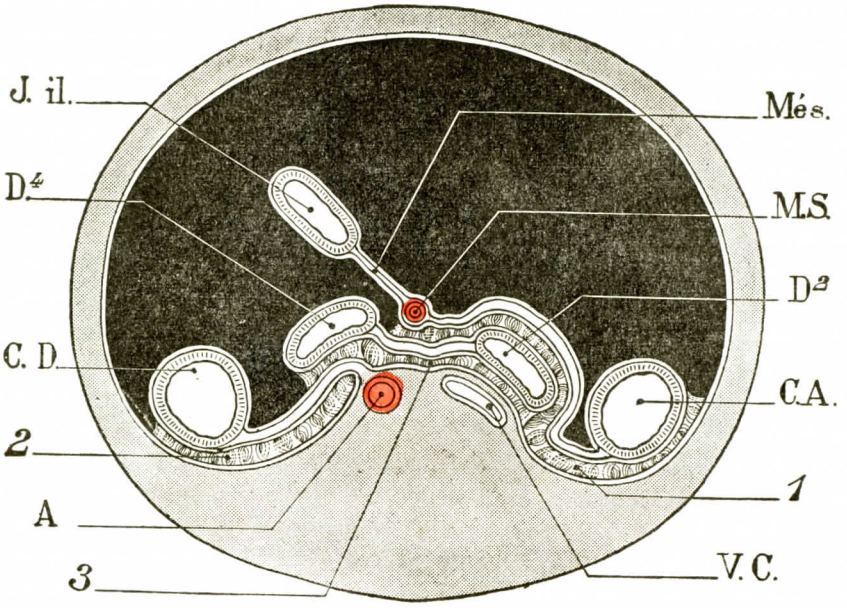


FIG. 794

Corte transversal del abdomen después de los procesos de coalescencia.

Para simplificar la figura, no se han representado los órganos génitourinarios.

Ao., aorta. — M.S., mesentérica superior. — V.C., vena cava inferior. — J.il., yeyunoileon. — Mes., mesenterio (queda móvil). — C.A., colon ascendente. — C.D., colon descendente. — $D^2$, $D^4$, 2.ª y 4.ª porciones del duodeno.

1, fascia de coalescencia del mesocolon ascendente (lámina de Toldt). — 2, fascia de coalescencia del mesocolon descendente. — 3, fascia de coalescencia del mesoduodeno (lámina de Treitz).

b) *Procesos de coalescencia en el mesenterio* (fig. 796). — Primitivamente, la arteria mesentérica superior flota en medio del mesenterio común transversal. La raíz primaria de este meso se ha hecho muy corta después de la torsión del

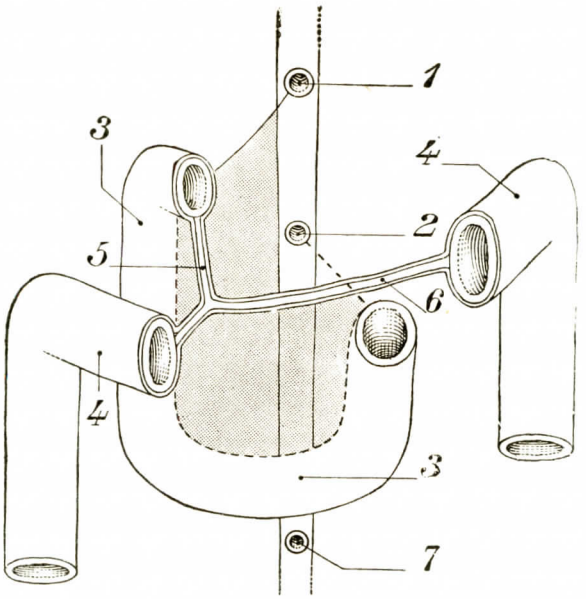


Fig. 795

Proceso de coalescencia en el duodeno. Fascia de Treitz.

1, tronco celíaco. — 2, mesentérica superior. — 3, duodeno. — 4, 4, colon transverso.

Toda la zona de puntos corresponde a la fascia de coalescencia del mesoduodeno o fascia de Treitz. Se ven en esta fascia las inserciones del mesogastrio (5) y el mesocolon transverso (6) delante de la hoja de Treitz. — 7, mesentérica inferior.

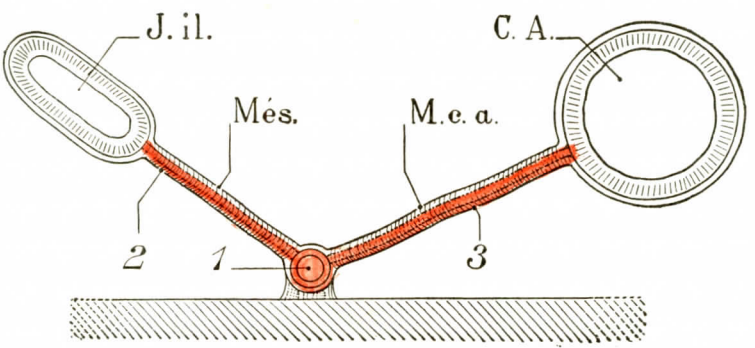


Fig. 796

Proceso de coalescencia en el mesenterio.

J.il., yeyunoileon. — C.A., colon ascendente. — Meş., mesenterio. — M.c.a., mesocolon ascendente.
1, arteria mesentérica superior que da una rama yeyunoileal (2) y una rama cólica (3).

asa intestinal primitiva. Pronto el mesenterio común se hace adherente al peritoneo parietal posterior, siguiendo una línea que corresponde al tronco de la arteria mesentérica superior. Esta línea, *raíz secundaria del mesenterio*, es oblicua abajo y a la derecha, formando ángulo agudo con la aorta. Parte del origen de la mesentérica superior, cruza el duodeno, la vena cava, el uréter y el plano retroperitoneal hasta la fosa ilíaca derecha, donde termina. La raíz secundaria del mesenterio divide el mesenterio común en dos porciones cuya raíz es primero común: a la izquierda el mesenterio propiamente dicho y a la derecha el mesocolon ascendente, insertos uno y otro en ella como dos hojas de un libro encuadernado (fig. 796).

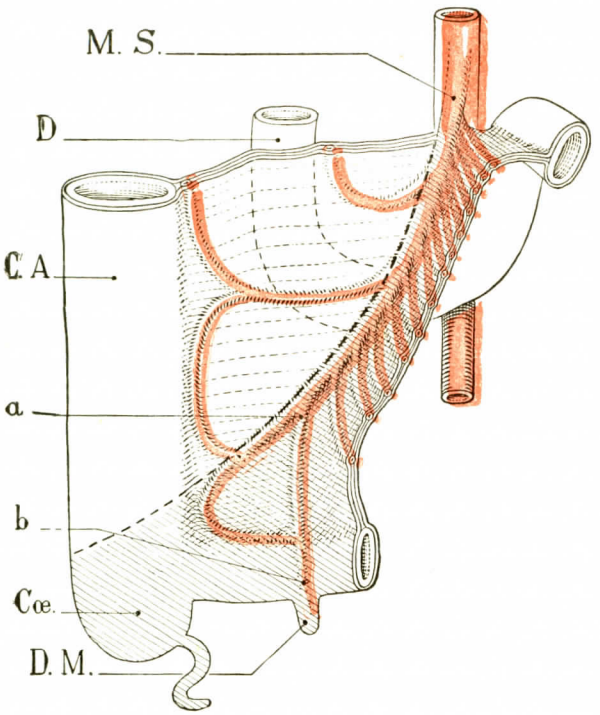


Fig. 797

Proceso de coalescencia del mesenterio común, visto de frente.

La línea de puntos divide el mesenterio común en dos porciones; una situada debajo (en gris negro), móvil, y la otra encima (en líneas más claras), fija. Se ve que todo el intestino delgado y el ciego permanecen móviles, el meso forma el mesenterio; la porción situada encima es el mesocolon destinado a adosarse.

M.S., mesentérica superior. — D.M., divertículo de Meckel en el que termina la mesentérica superior; esta terminación permanece móvil en su segmento terminal *ab*. — D, duodeno. — Cœ., ciego. — C.A., colon ascendente.

La raíz del mesenterio no corresponde, sin embargo, a la terminación de la mesentérica superior en el intestino, que se efectúa en el divertículo de Meckel a cierta distancia del ángulo íleocecal (Lardennois y Ockinczyc). Si así fuere, toda la porción del delgado situada a la derecha del divertículo de Meckel, es decir, del conducto vitelino, estaría fusionada a la pared posterior. En realidad, la coalescencia de la mesentérica superior cesa por delante y la terminación de la arteria flota en el mesenterio: la raíz del mesenterio se detiene, pues, a alguna distancia del ángulo íleocecal. El meso (y por consiguiente la movilidad) se extiende a la terminación del delgado y al ángulo íleocecal (fig. 797).

**Variedades y anomalías.** — Turnesco ha descrito y ha hecho figurar en su tesis las anomalías por exceso o por defecto de coalescencia que pueden desplazar, sobre todo en sus dos extremos, la línea de inserción parietal del mesenterio y del intestino delgado.

c) *Procesos de coalescencia del mesocolon ascendente.* — Después de la fijación de la mesentérica superior, el colon ascendente posee un meso de forma triangular en continuidad con el mesocolon transverso y cuya charnela forma la mesentérica superior. Pronto este meso adhiere al peritoneo parietal posterior según una línea casi transversal que va del origen de la mesentérica superior

al ángulo hepático del colon, cruzando el mesoduodeno, la segunda porción del duodeno y cara anterior del riñón derecho (fig. 798). La coalescencia del mesocolon ascendente progresa de arriba abajo y de la línea media hacia la derecha (no todos los autores están de acuerdo sobre el sentido de esta progresión). El meso se acorta cada vez más hasta el momento en que el colon ascendente se encuentra pegado con toda su altura a la pared posterior. Parece entonces situado bajo el peritoneo parietal posterior. En realidad, una fascia de coalescencia lo separa de los órganos retroperitoneales (parte inferior y derecha del páncreas, segundo ángulo del duodeno, polo inferior del riñón derecho, uréter derecho, vasos espermáticos, etc.): es la fascia de Treitz. Esta fascia es a menudo muy laxa, del tipo vacuolar o lagunar: es una verdadera zona de coalescencia *(paracolon de Stromberg)*. La existencia de esta fascia hace posible en el adulto la maniobra de desprendimiento del colon ascendente.

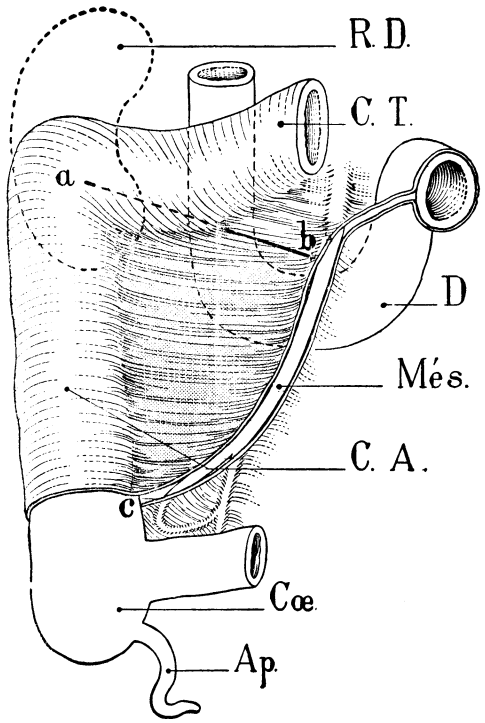


Fig. 798

Coalescencia del mesocolon ascendente.

Cœ., ciego.—Ap., apéndice.—C.A., colon ascendente.—C.T., colon transverso. — R.D., riñón derecho. — D, duodeno. — *ab*, límite superior de la coalescencia. — *bc*, su límite interior a ras de la raíz del mesenterio (Mes.).

1. **Variedades.** — La coalescencia del colon ascendente es completa en la mayoría de los casos (74 por 100 según Treves); 26 veces en 100 persisten vestigios más o menos acentuados del mesocolon ascendente. Una coalescencia imperfecta puede determinar la formación de fositas o de recessus paracólicos.

2. **Proceso de coalescencia en la región íleocecoapendicular.** — Entre la región del delgado y la del colon ascendente, el ángulo íleocecal constituye una región de transición: las coalescencias ofrecen ciertas particularidades y están sometidas a algunas variaciones y aun a anomalías (Pérignon, Alglave, Cavaillon, etcétera).

*Normalmente* el colon ascendente está fijado desde el ángulo hepático hasta la embocadura ileal. La cara posterior del ciego, el fondo del ciego y el apéndice se libran de la coalescencia. La mano puede dar la vuelta al fondo del ciego (Tuffier). Si se levanta

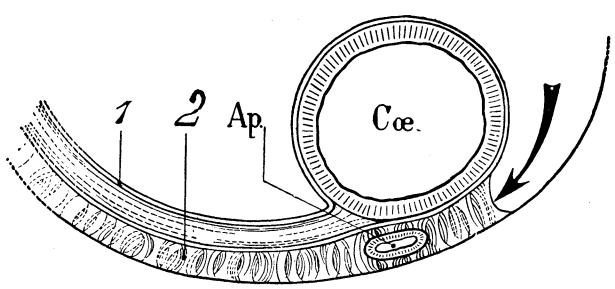


Fig. 799

Corte horizontal que muestra el ciego fusionado con un apéndice retrocecal.

1, peritoneo. — 2, coalescencia. — Cœ., ciego. — Ap., apéndice.
La flecha indica la maniobra de despegamiento del ciego que permite descubrir el apéndice.

el ciego, se determina la formación de dos pliegues que van de los bordes del colon a la pared: pliegue mesentérico parietal a la izquierda, pliegue parietocecal a la derecha; estos dos pliegues limitan una fosa retrocecal. Los vasos del ciego y del apéndice, nacidos de la mesentérica en la zona de coalescencia o cerca de ella, determinan, al pasar por la porción no fusionada que van a irrigar, pliegues peritoneales; se crean en cierto modo un pequeño meso (*pliegue mesentéricocecal* para la arteria cecal anterior; *mesoapéndice* para la arteria apendicular; *pliegue íleoapendicular* para la arteria del mismo nombre).

*Anormalmente*, un defecto de coalescencia puede hacer flotante el ángulo íleocecal a consecuencia de la presencia de un mesocolon ascendente más o menos desarrollado. Inversamente, la coalescencia puede descender mucho y hacer al ciego, e incluso el apéndice y la

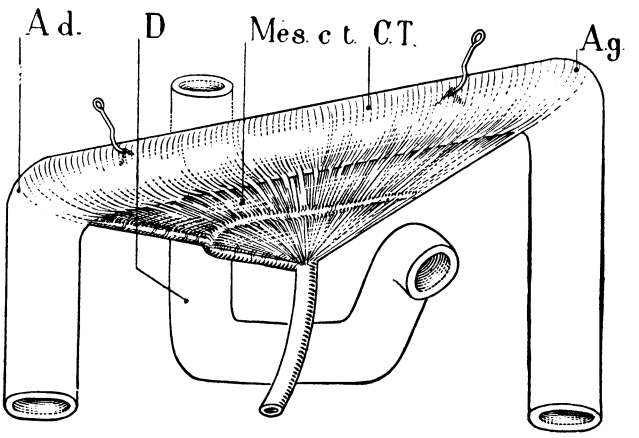


Fig. 800

Raíz secundaria del mesocolon transverso.

C. T., colon transverso. — D, duodeno. — A. d., ángulo derecho. — A. g., ángulo izquierdo. — Mes. c. t., mesocolon transverso visto por su cara inferior

terminación del delgado, adherentes a la pared posterior (fig. 799). También se ha podido ver un apéndice retrocecal preso en la fascia de coalescencia del ciego. Se conciben las dificultades que semejante disposición, felizmente bastante rara, ocasiona en las investigaciones operatorias del apéndice.

d) *Procesos de coalescencia en el mesocolon transverso.* — El mesocolon transverso pertenece al mesenterio común. Hemos visto cómo una línea de soldadura extendida de la mesentérica superior al ángulo derecho del colon lo había separado del mesocolon ascendente; igualmente la hoja posterior del mesocolon transverso va a adherirse a la pared siguiendo una línea oblicuamente ascendente, extendida de la mesentérica superior al ángulo cólicosplénico. El mesocolon transverso es, pues, distinto del mesocolon descendente. La raíz del mesocolon transverso, efectuada de este modo, se extiende del ángulo derecho al ángulo izquierdo pasando por la mesentérica superior (fig. 800). Esta raíz constituye la *raíz secundaria.*

El mesocolon transverso cae como cobertera delante del duodenopáncreas y el origen de la mesentérica superior. Cerca de su raíz se pone en contacto con el peritoneo preduodenal: se produce una coalescencia más o menos acentuada de arriba abajo que lo fusiona parcialmente con el peritoneo preduodenal. Así la raíz del mesocolon transverso desciende (figs. 801 y 802) y deja aparecer encima de ella cierta porción de la mesentérica superior, así como la mayor parte del duodeno. Unicamente la tercera porción y el ángulo duodenoyeyunal quedan nor-

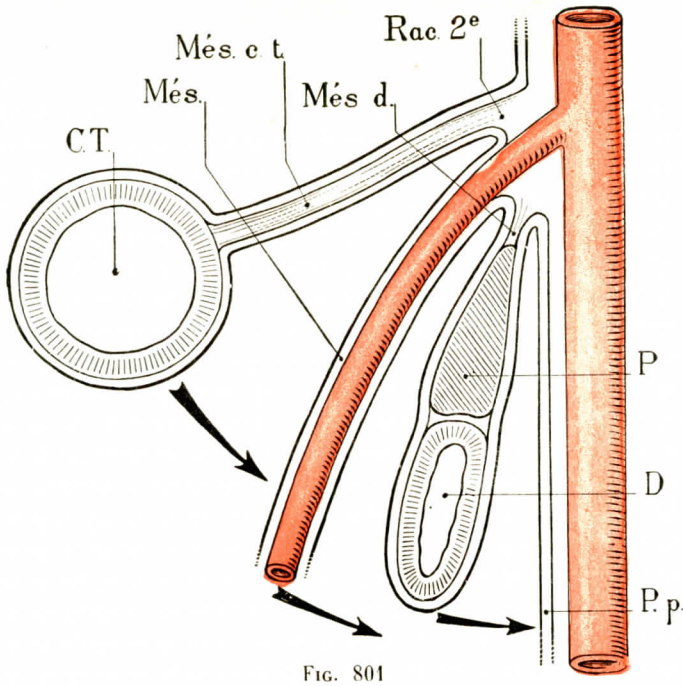


Fig. 801

Disposición del mesocolon transverso antes del descenso de su raíz vista en un corte sagital.

C.T., colon transverso. — Mes. c. t., mesocolon transverso. — Rac. 2.ª, raíz secundaria. — Mes., mesenterio que contiene la mesentérica superior. — Mes d., mesoduodeno que contiene P. páncreas. — D, duodeno. — P. p., peritoneo parietal. Las flechas indican como van a establecerse los fenómenos de coalescencia.

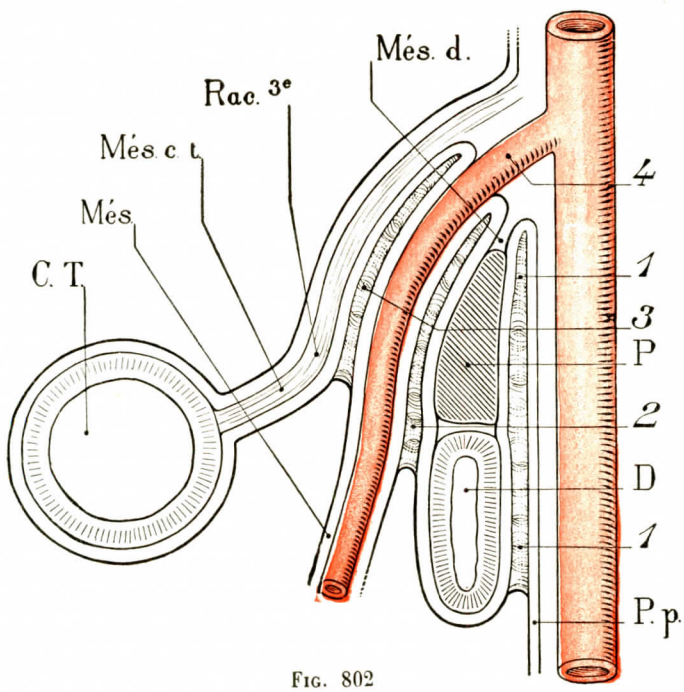


Fig. 802

Disposición del mesocolon transverso después de los fenómenos de coalescencia, vista en corte sagital.

C. T., colon transverso. — Mes. c. t., mesocolon transverso. — Rac. 3.ª, raíz terciana. — Mes., mesenterio que contiene la mesentérica superior. — Mes. d., mesoduodeno que contiene el duodeno (D) y el páncreas (P). — P. p., peritoneo parietal.

1, 1, coalescencia del duodenopáncreas (fascia de Treitz). — 2, coalescencia de la raíz del mesenterio. — 3, coalescencia del mesocolon transverso. — 4, porción de la mesentérica superior situada ahora encima del mesocolon transverso.

malmente por debajo de la nueva línea de inserción del mesocolon. Esta nueva inserción forma la *raíz terciaria*.

Esta coalescencia toma parte en la formación del complejo fascia prepancreática (FREDET).

Anormalmente esta coalescencia puede descender más y cubrir parcial o totalmente el ángulo duodenoyeyunal. Este parece entonces incluído en el meso y como si se excavara una fosita en él (véase *Fositas duodenales*).

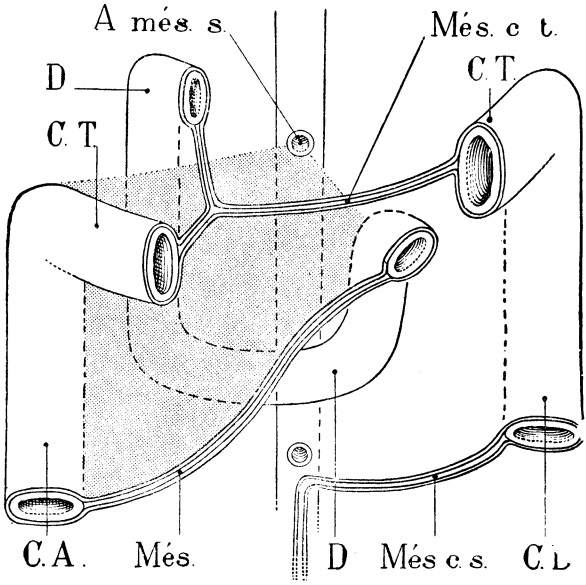


FIG. 803

Fascia de coalescencia mesocólica derecha (en parte, según DESCOMPS).

La parte gris indica los límites de la fascia de coalescencia.

C. A., colon ascendente. — C. T., colon transverso. — C.D., colon descendente. — D, duodeno. — A.mes.s., arteria mesentérica superior. — Mes.c.t., mesocolon transverso. — Mes., mesenterio. — Mes.c.s., mesocolon sigmoide.

Recordemos las modificaciones importantes que la coalescencia del saco epiploico hace sufrir al mesocolon transverso. Estas modificaciones han sido descritas antes (véase pág. 786).

Señalemos finalmente que el conjunto de las fascias de coalescencia que pertenecen al mesenterio y a los mesocólones ascendente y transverso, forma una vasta superficie de coalescencia, la fascia de coalescencia mesocólica derecha de DESCOMPS. Es la porción adosada del mesenterio común (fig. 803).

e) *Procesos de coalescencia y evolución del peritoneo del intestino terminal* (territorio de la arteria mesentérica inferior). — Se denomina intestino terminal o colon izquierdo al segmento del intestino grueso que se extiende del ángulo cólicosplénico al recto (JONNESCO). El intestino terminal es primitivamente rectilíneo y está provisto de un meso sagital. El desarrollo de los otros segmentos del tubo digestivo hace bascular a la izquierda el colon izquierdo, y la primitiva cara izquierda de su meso se vuelve posterior y se pone en contacto con el peritoneo parietal. El meso del intestino terminal es entonces casi triangular, con el vértice abajo; su raíz es vertical, preaórtica, y se detiene por abajo en la tercera sacra; contiene la mesentérica inferior y sus ramas.

La porción pélvica del colon crece y el meso en este punto se desarrolla en proporción.

En este momento *interviene la coalescencia:* el mesocolon descendente se fija en el peritoneo parietal posterior en toda su altura, desde la raíz del mesocolon transverso por arriba hasta la línea innominada por abajo (fig. 804). El colon descendente y el colon ilíaco parecen, pues, retroperitoneales: en realidad una fas-

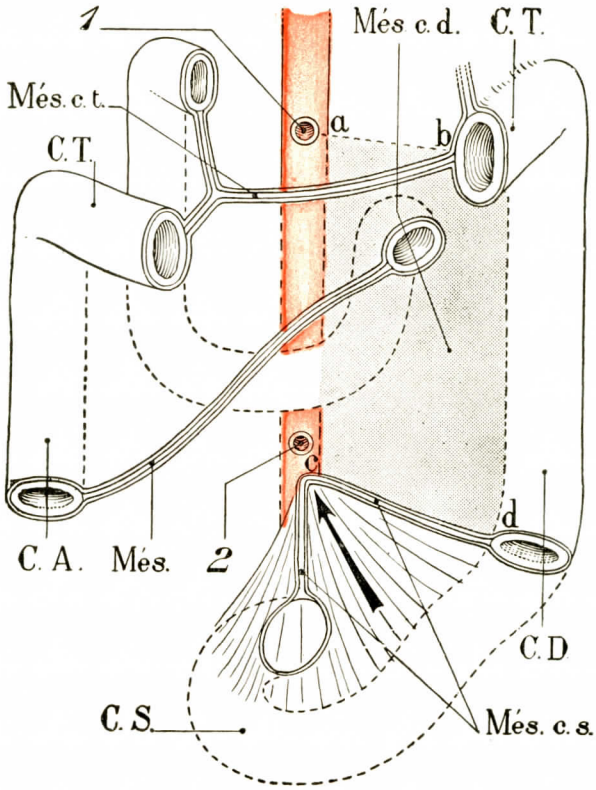


Fig. 804

Coalescencia del mesocolon descendente. Raíces del mesocolon sigmoide.

C. A., colon ascendente. — C. T., colon transverso. — C. D., colon descendente. — C. S., contorno del colon sigmoide. — Mes. c. t., mesocolon transverso. — Mes. c. d., coalescencia del colon descendente. — *a, b, c, d,* sus límites. — Mes. c. s., mesocolon sigmoide. La flecha penetra en la fosita intersigmoidea.

1, mesentérica superior. — 2, mesentérica inferior.

cia de coalescencia los separa del plano retroperitoneal y separa igualmente sus arterias de los órganos (uréter, vasos espermáticos, etc...) que cruzan.

Las anomalías de coalescencia del colon descendente son muy semejantes a las del colon ascendente y pueden ocasionar las mismas formaciones peritoneales *(fositas paracólicas del mesocolon descendente).*

El *colon pélvico,* de la línea innominada a la tercera sacra, no se suelda; conserva su movilidad. Posee, pues, en el adulto un meso, el *mesocolon pélvico* (figura 804). Este se inserta en la pared por dos raíces que forman entre sí un ángulo casi recto abierto abajo y a la izquierda: *raíz primaria,* vertical y media, que corresponde al meso primitivo; *raíz secundaria,* transversal, paralela a la línea

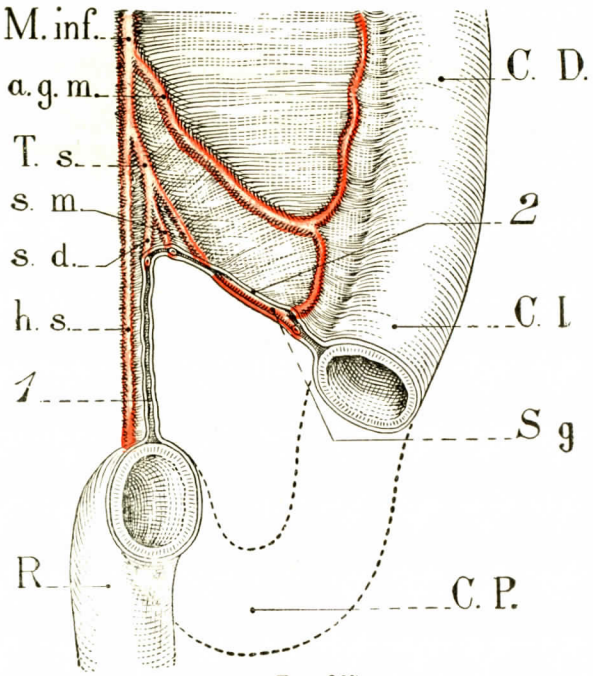


FIG. 805

Esquema del mesocolon pélvico (según FREDET).

1, raíz primitiva y media del mesocolon pélvico; contiene la hemorroidal superior (h. s.). — 2, raíz secundaria del mesocolon que aloja la arteria sigmoidea izquierda (S. g.); en el ángulo de separación de las dos raíces se percibe la arteria sigmoidea media (s. m.) y, cerca de la raíz primitiva, la sigmoidea derecha (s. d.).

C. D., colon descendente. — C. I., colon ilíaco. — C. P., colon pélvico. — R, recto. — M. inf., mesentérica inferior. — T. s., tronco de las sigmoideas. — a. g. m., arteria cólica izquierda media.

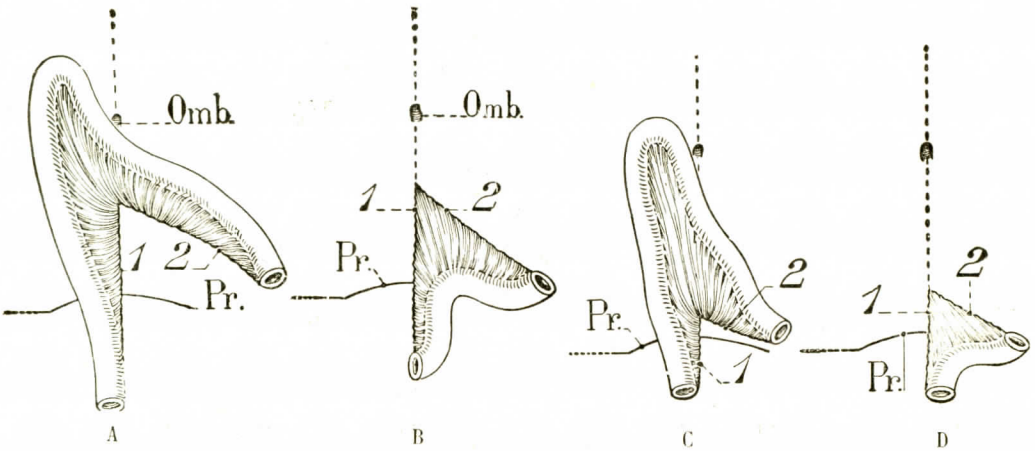


FIG. 806

Disposición del mesocolon pélvico según el nivel de la inserción parietal de la raíz secundaria y la longitud del asa cólica (según QUÉNU y DUVAL).

Omb., ombligo. — Pr., promontorio. — 1, raíz primitiva. — 2, raíz secundaria. — A, raíz secundaria implantada alta, asa cólica larga. — B, raíz secundaria implantada alta, asa cólica corta. — C, raíz secundaria implantada baja, asa cólica larga. — D, raíz secundaria implantada baja, asa cólica corta.

En el caso de A, el colon pélvico es elevable y la fosita intersigmoidea accesible. — En B, el colon pélvico no es elevable y la fosita difícilmente accesible. — En C, asa cólica larga, colon elevable, fosita difícilmente accesible. — En D, el colon no es elevable y la fosita inaccesible.

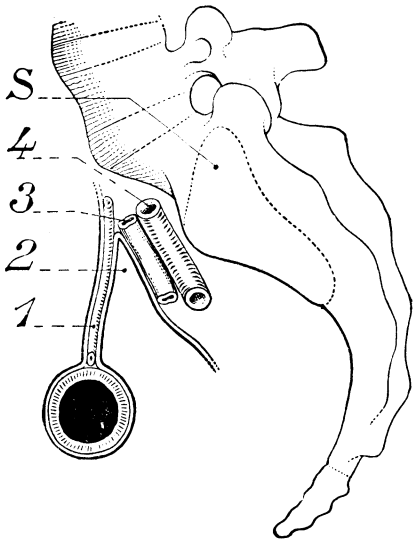


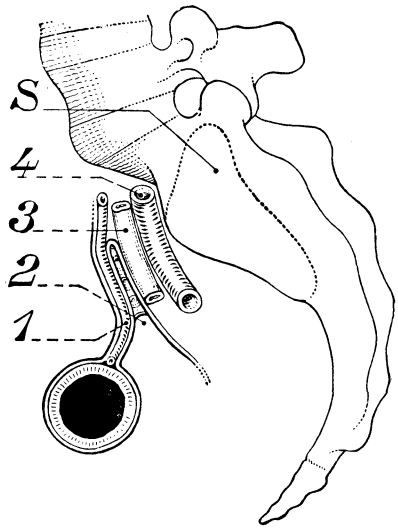


FIGS. 807 y 808

Corte paramedio que interesa el mesocolon pélvico.

FIG. 807. — Mesocolon largo y raíz alta.

**S, sacro.**
1, mesocolon que contiene la arteria sigmoidea. — 2, fosita intersigmoidea. — 3, uréter. — 4, arteria hipogástrica.

FIG. 808. — Mesocolon corto y raíz baja.

**S, sacro.**
1, mesocolon que contiene la arteria sigmoidea. — 2, fosita intersigmoidea. — 3, uréter. — 4, arteria hipogástrica.

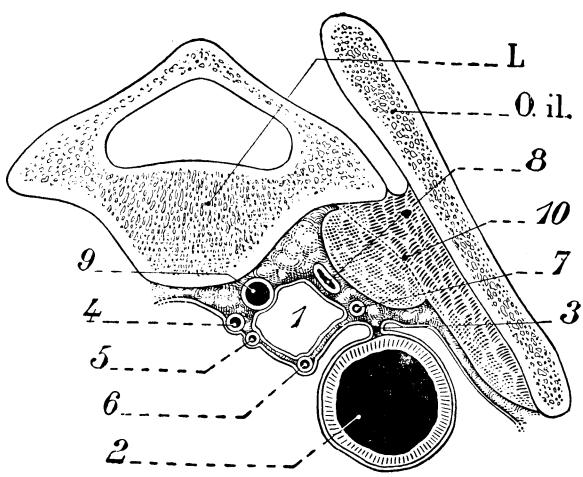


FIG. 809

Corte transversal esquemático que pasa por la fosita intersigmoidea y muestra sus relaciones (según JONNESCO).

L, vértebra lumbar. — O. il., hueso ilíaco.

1, fosita intersigmoidea. — 2, colon ilíaco. — 3, mesocolon ilíaco. — 4, arteria hemorroidal superior. — 5, arteria sigmoidea derecha. — 6, arteria sigmoidea media. — 7, arteria sigmoidea izquierda. — 8, uréter izquierdo. — 9, arteria ilíaca primitiva izquierda. — 10, psoasilíaco.

innominada y correspondiente a la línea en que cesa la coalescencia del colon ilíaco. Si levantando el mesocolon pélvico se intenta introducir un instrumento (sonda acanalada) en el ángulo de encuentro de estas dos raíces, se penetra en una fosita más o menos profunda, la *fosita intersigmoidea* (fig. 804). Esta fosita sube a veces muy arriba delante de la aorta, hasta el duodeno, a favor de un defecto de coalescencia del mesocolon descendente.

La coalescencia del mesocolon descendente puede prolongarse más o menos, unas veces disminuyendo y otras exagerando la longitud del mesocolon pélvico y su

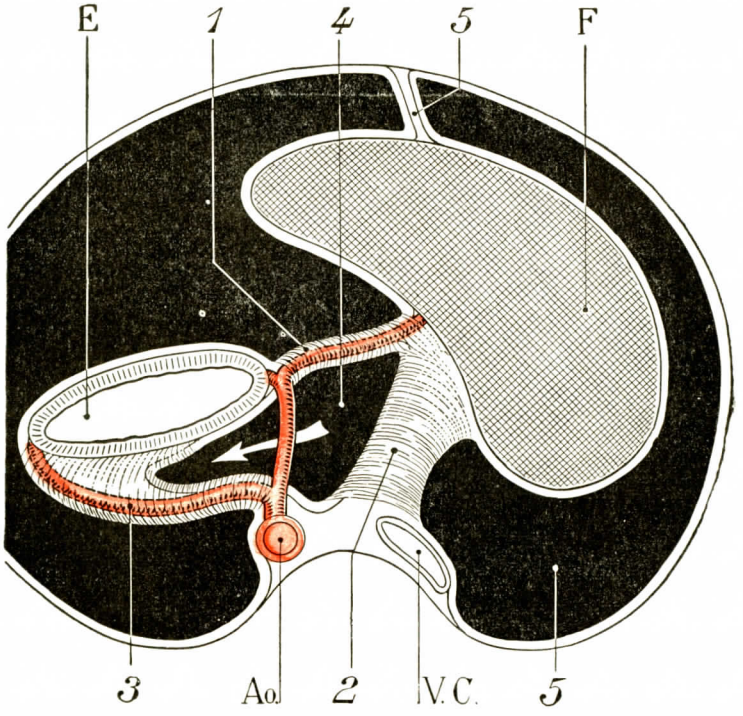


Fig. 810

Rotación y movimiento bascular del estómago. Basculación del hígado.

F, hígado. — E, estómago. — Ao., aorta. — V. C., vena cava inferior.

1, epiplón menor que contiene la arteria hepática. — 2, ligamento hepatocava. — 3, mesogastrio posterior que contiene la arteria esplénica. — 4, trascavidad de los epiplones. — 5, ligamento suspensorio. — 5', gran cavidad peritoneal.

movilidad (fig. 806); otras veces ocultando el uréter y el tronco de la arteria hipogástrica detrás de la fascia de coalescencia y otras, por el contrario, permitiendo su fácil descubrimiento (Quénu y Duval).

**Anomalías de conjunto en la coalescencia del peritoneo intestinal.** — Estas anomalías son raras, pero alteran completamente la topografía del peritoneo. No deben ser ignoradas por el cirujano, al que podrían desorientar. Cabe distinguir:

a) *Anomalías de la torsión intestinal:*

Ausencia de torsión;

Torsión incompleta;

Torsión en sentido anormal (sentido de las agujas de un reloj), acompañada en general de una inversión total de las vísceras abdominales.

b) *Anomalías de la fijación intestinal:*
Ausencia de fijación (persistencia del mesenterio común);
Fijación incompleta.

c) *Anomalías combinadas de torsión y fijación:*
Fijación de una asa que no ha experimentado la torsión;
Torsión anormal con ausencia de fijación;
Ausencia de fijación con ausencia de torsión.

## § 4. — Evolución del peritoneo de las glándulas anexas al tubo digestivo

**1.° Peritoneo del hígado.** — El hígado es un mamelón emanado de la cara ventral del tubo digestivo. Sabemos (pág. 779) que está contenido en el mesenterio

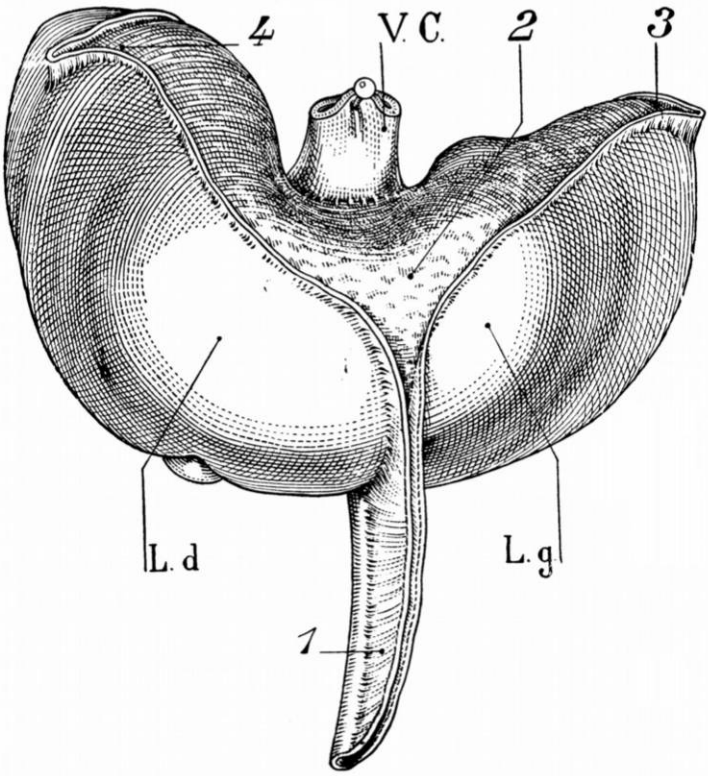


Fig. 811

Cara ánterosuperior del hígado. Esquema destinado a mostrar la continuidad del ligamento coronario y el ligamento suspensorio.

L. d., lóbulo derecho. — L. g., lóbulo izquierdo. — V. c., vena cava inferior. — 1, ligamento suspensorio. — 2, zona sin peritoneo del hígado que corresponde al ligamento coronario. — 3, 4, ligamentos triangulares derecho e izquierdo

ventral, debajo del corazón, del que pronto lo separará el bosquejo diafragmático. Al principio, el hígado ocupa en el abdomen un volumen relativamente enorme y entra largamente en contacto con el diafragma sin interposición de peritoneo. Por abajo y por detrás el hígado está ligado al tubo digestivo por el ligamento entero-

hepático, parte posterior del mesenterio ventral, y por el mesenterio dorsal o mesogastrio primitivo (fig. 770). Por abajo y por delante el mesenterio ventral se detiene delante del ombligo. Contiene las venas umbilicales, que pronto desaparecen totalmente, excepto un segmento de la vena umbilical izquierda que llega a la cara inferior del hígado.

Tres hechos esenciales caracterizan la evolución del peritoneo hepático: a) *la aparición de la cavidad hepatoentérica;* b) *el cambio de posición del hígado y del estómago,* que da una nueva orientación al epiplón menor; c) *la tendencia del hígado a separarse del diafragma,* permitiendo la interposición del peritoneo entre él y la pared y la formación de pliegues peritoneales o ligamentos.

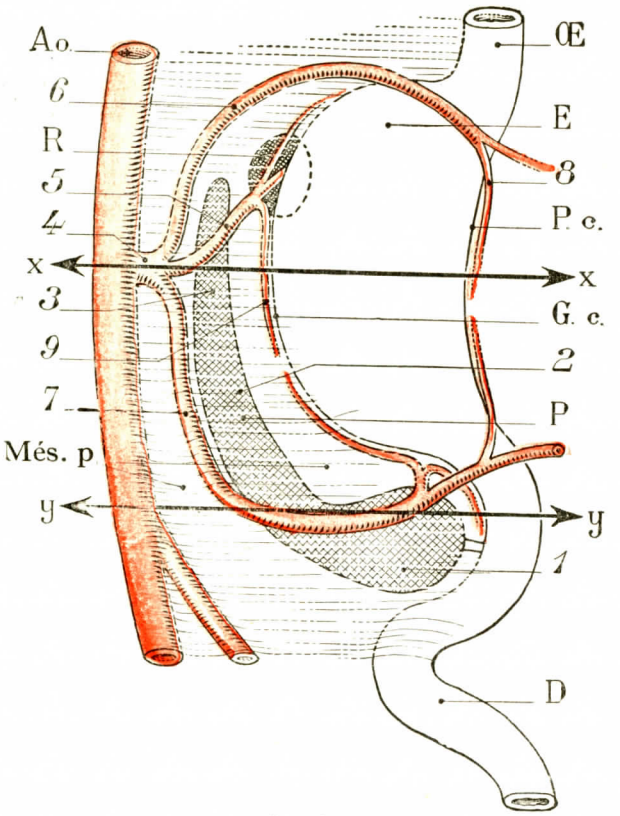


Fig. 812

Situación primitiva del páncreas: corte sagital del embrión *(esquemática).*

P, páncreas, con: 1, su cabeza; 2, su cuerpo; 3, su cola. — Œ, esófago. — E, estómago. — P. c., curvatura menor. — G. c., curvatura mayor.—R, bazo. — D, duodeno. — Ao., aorta. — Mes. p., mesogastrio posterior. — 4, tronco celíaco. — 5, arteria esplénica. — 6, arteria coronaria estomáquica — 7, arteria hepática. — 8, círculo arterial menor del estómago. — 9, círculo arterial mayor.
*xx, yy,* ejes de los cortes de las figuras siguientes.

a) *La cavidad hepatoentérica* (fig. 773) divide el meso del hígado en ligamento hepatoentérico o epiplón menor y meso hepatocava. El hígado recibe la arteria hepática y la vena porta por el ligamento hepatoentérico, que se extiende casi sagitalmente de su hilio al estómago. El ligamento hepatocava se extiende del peritoneo posterior, delante de la cava inferior, al hilio del hígado, pasando a la derecha de la cavidad hepatoentérica. Esta cavidad se abre a la derecha del celoma, debajo del ligamento hepatocava, por el futuro hiato de Winslow.

b) *La rotación y basculación del estómago* van acompañadas de una desviación del hígado hacia la derecha; el epiplón menor se orienta entonces en el sentido frontal; conservará esta orientación en el adulto (fig. 810). El aumento de volumen del estómago y del hígado llena casi el meso hepatocava y en el adulto el hígado viene a ponerse en contacto con la vena cava inferior.

c) *El hígado se separa del diafragma* y el peritoneo se evagina en fondos de saco entre el hígado y la pared. La cara superior y posterior del hígado se envolvería completamente de peritoneo, sin la presencia de la vena umbilical por una parte, y por otra de la embocadura de las venas suprahepáticas. La embocadura de

las venas suprahepáticas o hepáticas eferentes se prolonga transversalmente por los extremos cardíacos de las antiguas venas umbilicales. Esta formaciones vasculares detienen la progresión del peritoneo. Finalmente, éste emite en la cara dorsal del hígado dos fondos de saco a una y otra parte de la vena umbilical izquierda, que queda flotante en el borde libre del mesenterio ventral *(hoz de la vena umbilical)*; por otra parte, los fondos de saco peritoneales rodean sin poder reunirse la zona de adherencia del hígado a la vena cava y al diafragma *(ligamento coronario y ligamentos triangulares)*. En la parte inferior del ligamento coronario subsiste únicamente un pliegue del antiguo meso hepatocava.

La línea de reflexión del peritoneo entre hígado y diafragma es a menudo irregular; en ella se abren pequeños compartimientos *(bolsas frénicohepáticas*, von Brunn, J. L. Faure).

Bajo la cara inferior del hígado pueden formarse pliegues tendidos del peritoneo hepático a los órganos retroperitoneales *(ligamentos hepatorrenal y hepatoduodenal; ligamentos hepatosuprarrenorrenales externo* e *interno)*, limitando entre sí el *recessus hepatorrenal de Luschka y Gerlach* y la *fosita hepatorrenal de Ancel y Sencert.*

**2.º Peritoneo del páncreas.** — La evolución del peritoneo pancreático es difícil de representar; la cuestión ha quedado muy obscura hasta las investigaciones de Toldt, Rogie, His, Laguesse, etc. *La com-*

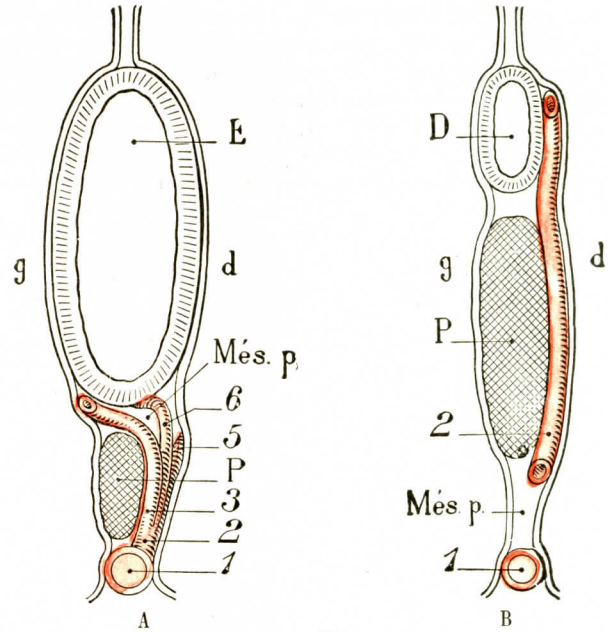


Fig. 813

Cortes horizontales siguiendo *xx* e *yy* de la figura 812.

Fig. A.—P, páncreas.—Mes. p., mesogastrio posterior.—E, estómago. 1, aorta. — 2, tronco celíaco. — 3, arteria esplénica. — 4, arteria hepática.
*g*, lado izquierdo. — *d*, lado derecho.
Fig. B. — P, páncreas. — Mes. p., mesogastrio posterior.—D. duodeno. 1, aorta. — 2, arteria hepática.

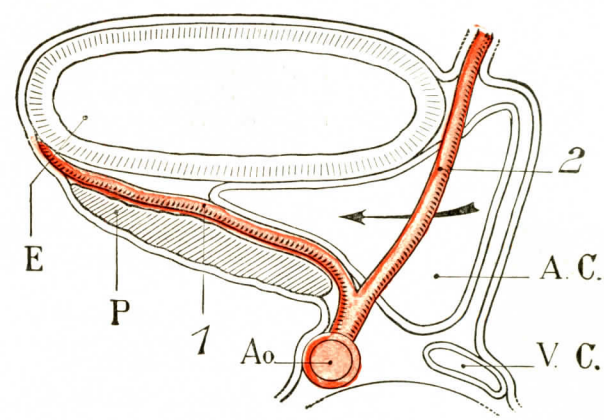


Fig. 814

Esquema que indica cómo la rotación del estómago arrastra a la izquierda la cola del páncreas con la arteria esplénica.

E, estómago.—P, páncreas.—Ao., aorta.—V. c., vena cava.—A. C., trascavidad de los epiplones.
1, arteria esplénica contenida en el mesogastrio definitivo. — 2, arteria hepática. La flecha indica el desarrollo de la trascavidad de los epiplones en el sentido transversal.

*plejidad de esta evolución proviene de la situación fronteriza del páncreas entre el territorio del tronco celíaco y el de la mesentérica superior.* Solicitado en sentidos diversos por las modificaciones que experimenta el peritoneo en estos dos territorios, el páncreas adquiere una forma irregular y una situación compleja en medio de fascias de coalescencia múltiples. Sólo señalaremos los hechos esenciales: a) *origen y situación primitiva del páncreas;* b) *efectos en el páncreas de las modificaciones de la región gástrica;* c) *efectos en el páncreas de las modificaciones del asa intestinal;* d) *fenómenos de coalescencia peripancreáticos.*

a) *Origen y situación primitiva del páncreas* (figs. 812 y 813). — El páncreas proviene de varios botones emanados de la pared duodenal. Estos botones acaban por fusionarse y situarse en el mesenterio dorsal, en el mesoduodeno. El páncreas, en este momento, tiene una dirección sagital, la cabeza junto al duodeno, la cola verticalmente dirigida detrás del estómago, en el mesogastrio primitivo. La arteria esplénica se suelda a la cara derecha de la cola del páncreas para subir al borde posterior del estómago. La arteria hepática pasa por el lado derecho del páncreas en la unión de la cabeza y el cuerpo para cruzar la región pilórica.

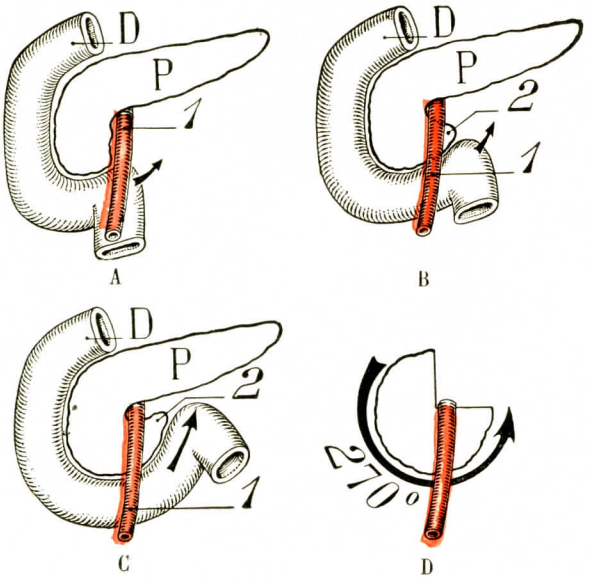


Fig. 815

Arrollamiento del ángulo duodenoyeyunal y la cabeza del páncreas alrededor de la arteria mesentérica superior. Formación del páncreas menor de Winslow.

A, B, C, las diferentes etapas de la torsión.—P, páncreas.—D, duodeno. 1, mesentérica superior. — 2, páncreas menor de Winslow.

b) *Efectos sobre el páncreas de las modificaciones de la región gástrica* (fig. 814). — La rotación del estómago arrastra a la izquierda la cola del páncreas y la arteria esplénica. El páncreas se acoda en ángulo recto a nivel de la arteria hepática; ésta es la frontera de la plegadura; la cabeza permanece en el mesoduodeno (fig. 813); la cola se dirige horizontalmente al mesogastrio definitivo (fig. 814). La trascavidad de los epiplones o bolsa mesogástrica se abre entre la cola del páncreas y el estómago.

c) *Efectos en el páncreas de las modificaciones del asa intestinal.* — La torsión intestinal pone primero el duodeno en el plano frontal; con él, la cabeza del páncreas se vuelve frontal y se orienta de nuevo en la prolongación de la cola. Por otra parte, el ángulo duodenoyeyunal, arrastrado por la torsión, pasa por debajo de la arteria mesentérica superior, arrastrando consigo una prolongación protoplasmática, el *páncreas menor de Winslow.* Así, una parte del mesoduodeno se desliza por debajo del mesenterio. El meso del duodenopáncreas adquiere una forma en espiral (fig. 815).

d) *Fenómenos de coalescencia peripancreáticos.* — Entre los fenómenos de coalescencia, unos ocurren detrás del páncreas y los otros delante.

α) *Coalescencias retropancreáticas* (fig. 816). — La cabeza del páncreas es presa en la coalescencia del mesoduodeno. La hoja posterior de este meso se fija en el peritoneo que cubre la vena cava, la aorta y la cara anterior del mesocolon descendente. Esta zona de coalescencia tiene la forma espiral (3/4 de circunferencia) que la rotación del asa intestinal ha impuesto al mesoduodeno. La fascia de coalescencia correspondiente tiene el nombre de fascia de Treitz (véase la figura 795)

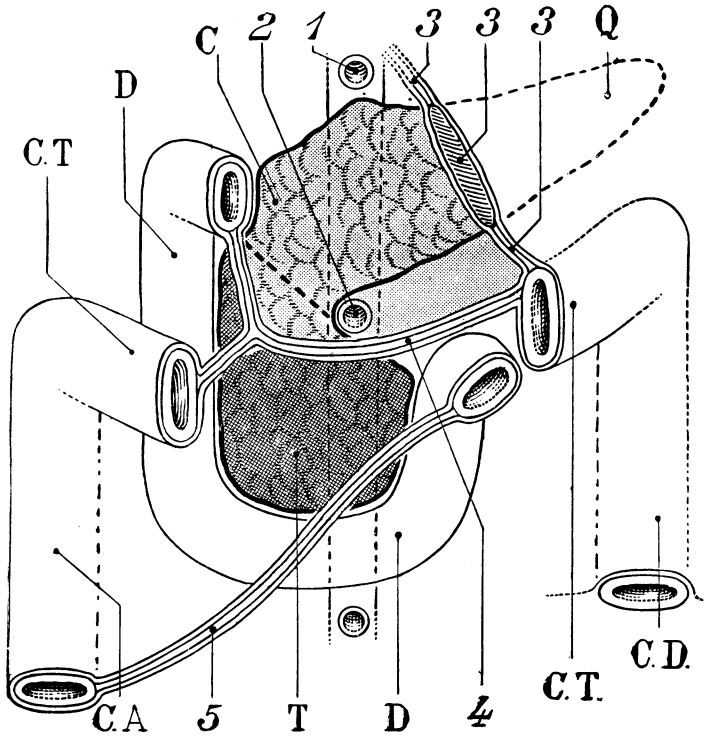


Fig. 816

Coalescencias retropancreáticas.

T, cabeza. — C, cuerpo. — Q, cola del páncreas. [En gris obscuro, coalescencia del mesoduodeno (fascia de Treitz). En gris claro, coalescencia del mesogastrio posterior (fascia mesogástrica). En punteado negro, sin coalescencia, la cola del páncreas queda móvil en el epiplón pancreáticosplénico.] — D, duodeno. — C. A., colon ascendente. — C. T., colon transverso. — C. D., colon descendente. — 1, tronco celíaco. — 2, mesentérica superior. — 3, raíz del epiplón pancreáticosplénico que contiene la superficie de sección de la cola del páncreas. — 4, mesocolon transverso. — 5, mesenterio.

El cuerpo del páncreas, contenido en el mesogastrio posterior tapizado con la hoja posterior de la trascavidad, se suelda a la pared posterior, es decir, al peritoneo que tapiza los vasos prevertebrales, la pared lumbar izquierda y la parte interna de la cara anterior del riñón izquierdo. Por abajo, esta coalescencia se confunde con la que baja de la raíz del mesocolon transverso (véase pág. 798). La fascia que resulta de ello tiene el nombre de *fascia mesogástrica* por arriba y de *fascia de Told* por abajo.

La cola del páncreas queda inmóvil y está contenida en la porción no soldada del mesogastrio definitivo: *es el epiplón pancreáticosplénico.*

β) *Coalescencias prepancreáticas.* — Una vez soldado el páncreas a la pared posterior, toda una serie de otras formaciones peritoneales vienen a soldarse delante de él. Estas formaciones nos son ya conocidas. Recordemos la coalescencia del me-

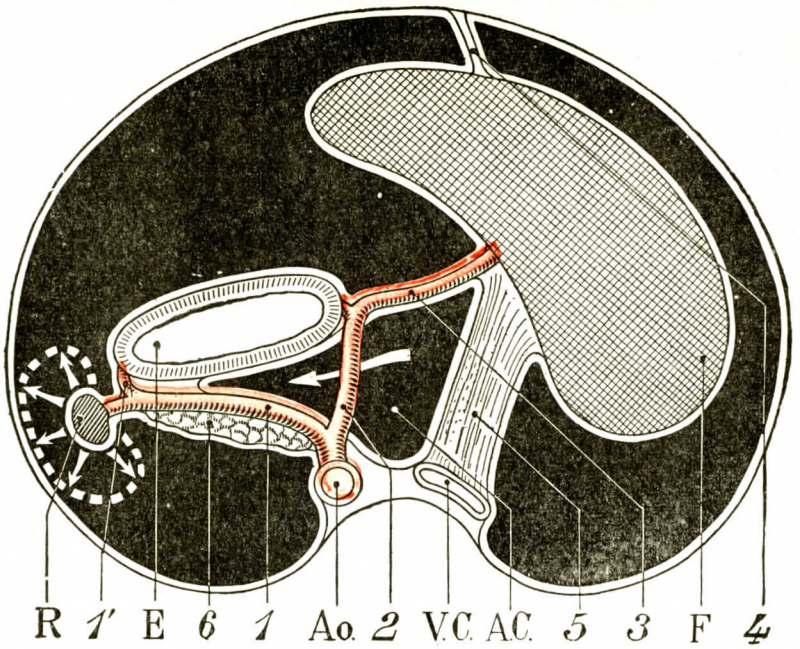


Fig. 817

Peritoneo esplénico.

R, bazo. — E, estómago. — A. C., trascavidad de los epiplones. — F, hígado. — Ao., aorta. — V. C., vena cava inferior.

1, arteria esplénica contenida en el mesogastrio definitivo donde se encuentra la cola del páncreas, 6. — 1', vaso corto. — 2, arteria hepática. — 3, epiplón menor. — 4, ligamento suspensorio. — 5, meso hepatocava.

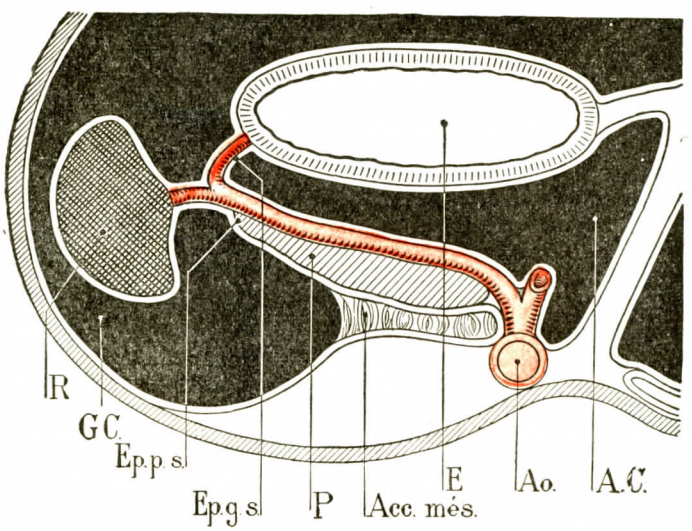


Fig. 818

Desarrollo del bazo que rechaza la hoja izquierda del mesogastrio. Coalescencia mesogástrica.

R, bazo. — E, estómago. — P, páncreas. — Ao., aorta. — A. C., trascavidad de los epiplones. — G. C., cavidad mayor peritoneal. — Ep. p. s., epiplón pancreáticosplénico que contiene la cola del páncreas y la terminación de la arteria esplénica. — Ep. g. s., epiplón gastrosplénico. — Acc. mes., coalescencia mesogástrica.

senterio común a la derecha de la mesentérica superior, la coalescencia de la raíz del mesocolon transverso y el descenso secundario de esta raíz (fig. 802). Finalmente, la bolsa epiploica que se desliza delante del mesocolon transverso y por encima de él se suelda también delante del pácreas.

Así se forma delante del páncreas, en la cabeza, toda una nueva serie de fascias de coalescencia: *fascia prepancreática submesocólica* (fig. 816), debida a las coalescencias del mesenterio común; *fascia prepancreática supramesocólica*, debida a las coalescencias de la bolsa epiploica, el mesocolon transverso y el mesogastrio.

**3.° Peritoneo del bazo** (figs 817 y 818). — Para comprender la evolución del peritoneo esplénico, hay que recordar que la arteria esplénica es primitivamente

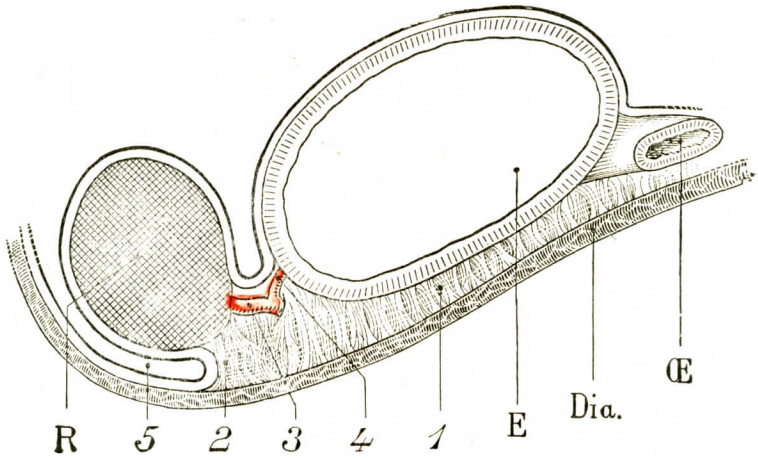


FIG. 819

Corte horizontal que pasa por el polo superior del bazo para mostrar la continuidad de los ligamentos frénicogástricos y frénicosplénicos.

R, bazo. — E, estómago. — Œ., esófago. — Dia., diafragma. — 1, ligamento frénicogástrico. — 2, ligamento frénicosplénico. — 3, vaso esplénico. — 4, vaso corto. — 5, cavidad mayor del peritoneo.

una arteria gástrica. La arteria esplénica, primero sagital en el mesogastrio primitivo, se vuelve transversal después de la rotación del estómago. En el punto en que alcanza la curvatura mayor, emite ramos que van al bosquejo esplénico (fig. 817). La bolsa mesogástrica se insinúa entre la arteria esplénica y el estómago y pone la arteria en una formación peritoneal móvil, el mesogastrio definitivo, donde se encuentra la cola del páncreas. El bosquejo esplénico crece enormemente y se pediculiza en la arteria esplénica cubriéndose de un saco peritoneal; el peritoneo bajo el cual brota se estira en una lámina de dirección frontal que contiene la arteria esplénica y sus ramas: es el mesogastrio definitivo.

Las ramas de la arteria esplénica destinadas al bazo llegan a ser las más importantes. Continúan el tronco de la arteria esplénica y están contenidas entre dos hojas peritoneales: hoja posterior del mesogastrio por detrás y hoja posterior de la bolsa mesogástrica por delante; el conjunto constituye el epiplón pancreático-esplénico, así denominado a causa de la cola del páncreas que en él se aloja.

Las ramas de la arteria esplénica destinadas al estómago, las únicas primitivamente importantes, se han hecho ahora secundarias; constituyen los *vasos cortos*. Se dirigen a la curvatura mayor entre las dos hojas peritoneales: por detrás, la hoja anterior de la bolsa mesogástrica; por delante, el peritoneo que del bazo se dirige a la curvatura mayor del estómago. Es el *epiplón gastrosplénico*.

Todo acontece como si el bazo se desarrollara bajo la hoja izquierda del mesogastrio definitivo cubriéndose con ella: está contenido en una especie de bolsa peritoneal cuyo cuello se halla a nivel de la arteria esplénica (fig. 818).

Tardíamente intervienen fenómenos de coalescencia: la hoja posterior del epiplón pancreáticosplénico se suelda al peritoneo parietal en una extensión mayor o menor *(coalescencia mesogástrica)*. Según la extensión de la coalescencia, la cola del páncreas es más o menos móvil, y existe un fondo de saco peritoneal más o

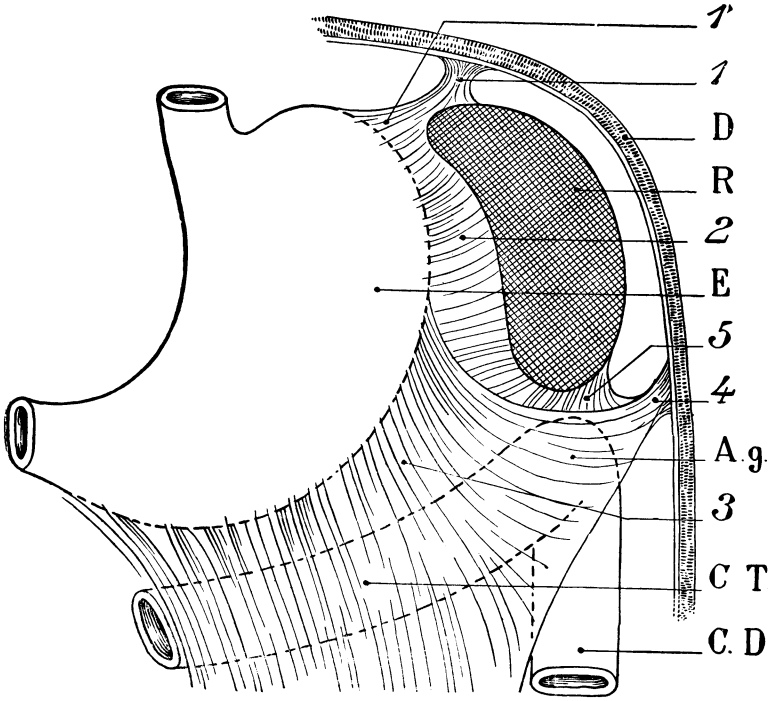


FIG. 820

Peritoneo de los polos superior e inferior del bazo.

E, estómago. — R, bazo. — C. T., colon transverso. — C. D., colon decendente. — A. g., ángulo izquierdo. D, diafragma. — 1, ligamento frénicosplénico en continuidad con 1', ligamento frénicogástrico. — 2, epiplón gastrosplénico. — 3, epiplón mayor. — 4, ligamento frénicocólico. — 5, ligamento esplenocólico.

menos profundo entre el bazo y el riñón izquierdo. Cerca del polo superior del bazo, la coalescencia se efectúa en gran extensión; de ello resulta el *ligamento fréniscosplénico* (figs. 819, 2, y 820, 1 y 1') en continuidad con el ligamento frenogástrico. Cerca del polo inferior del bazo, la bolsa mesogástrica se continúa en el divertículo izquierdo de la bolsa epiploica; se recordará que la coalescencia de la bolsa epiploica forma aquí el ligamento frenocólico izquierdo o *sustentaculum lienis*, y se comprende la posible existencia de un ligamento esplenomesocólico (BUY).

## ARTICULO III

## DISPOSICION DEL PERITONEO DIGESTIVO EN EL ADULTO

Pocos son los detalles que falta añadir acerca de la disposición definitiva del peritoneo que rodea el tubo digestivo y sus anexos. Este peritoneo comprende:

1.°, el *peritoneo visceral;* 2.°, el *peritoneo de los mesos;* 3.°, el *peritoneo de los epiplones.*

El peritoneo visceral ha sido suficientemente estudiado en los capítulos relativos a los órganos cubiertos por él (véase *Estómago, Hígado, Duodeno*, etc.), y no insistiremos en su descripción. Unicamente estudiaremos el peritoneo de los mesos y los epiplones.

## § 1. — Peritoneo de los mesos

**Modo de continuación del peritoneo parietal con los mesos y de los mesos unos con otros** (fig. 821). — Una vez terminadas las coalescencias, únicamente tres porciones de tubo digestivo conservan su meso: el yeyunoíleon, el colon transverso y el colon pélvico. Si no existiesen las vísceras, el peritoneo se extendería de un modo simple y regular por la pared abdominal posterior como lo hace por la pared anterior. Pero encuentra los pedículos de estos diferentes órganos y los envuelve continuándose con su peritoneo visceral. Hemos señalado que en algunos casos los cólones ascendente y descendente se pediculizan en cierto modo y adquieren así un meso; como esta disposición es más bien rara, y se describe en otros capítulos, la omitiremos. Describiremos, pues, solamente el modo de continuación del peritoneo parietal con el mesenterio, el mesocolon transverso y el mesocolon pélvico.

a) *En el mesenterio*, el peritoneo parietal, seguido de derecha a izquierda tapiza la cara anterior del colon ascendente y de sus vasos, y luego encuentra a la derecha de la línea media el pedículo mesentérico: se refleja sobre la hoja derecha del mesenterio, envuelve el yeyunoíleon, vuelve sobre la cara posterior e izquierda del mesenterio y alcanza junto a la pared posterior el peritoneo parietal; éste se dirige delante de la columna vertebral y los grandes vasos, pasa por delante del colon descendente adosado para cubrir el costado izquierdo y tapiza el resto de la pared abdominal en este punto.

b) *En el colon transverso*, el peritoneo, seguido de arriba abajo, se conduce de modo diferente a la derecha y a la izquierda: a la derecha, el peritoneo, procedente del hígado, tapiza la pared posterior, cubriendo la cara anterior del riñón derecho y de la porción supramesocólica del duodeno; luego encuentra la raíz del mesocolon, forma la hoja superior del mesocolon transverso, envuelve el colon transverso, sube para constituir la hoja posterior del mesocolon y se continúa con el peritoneo parietal en la raíz del meso. De aquí desciende, tapiza la pared posterior y se continúa pronto con la hoja derecha del mesenterio.

A la izquierda, muy exactamente a la izquierda de la arteria gastroduodenal, el peritoneo parietal se fusiona con la bolsa epiploica, es decir, con la hoja posterior del epiplón mayor, pero entre ellos se interpone una fascia de coalescencia. El peritoneo recobra su independencia en el colon transverso: aquí se separa del epiplón mayor, rodea el borde libre y la cara posterior del colon transverso, asciende para constituir la hoja inferior del mesocolon y se refleja, en la raíz del meso, sobre el peritoneo parietal que tapiza la tercera porción del duodeno, el ángulo duodeno-yeyunal y la cara anterior del riñón izquierdo.

c) *En el colon pélvico*, el peritoneo parietal está constituído por la hoja izquierda del mesenterio. Seguido de derecha a izquierda y de arriba abajo, tapiza los vasos del colon pélvico, formando la hoja anterior del mesocolon pélvico. A lo largo del borde libre de la S ilíaca, el peritoneo envuelve este intestino, se refleja debajo de él y, adosándose a sí mismo *(hoja posterior del meso)*, forma un fondo de saco que sube por delante de la aorta entre la raíz primaria y la raíz secundaria del meso, la *fosita intersigmoidea.*

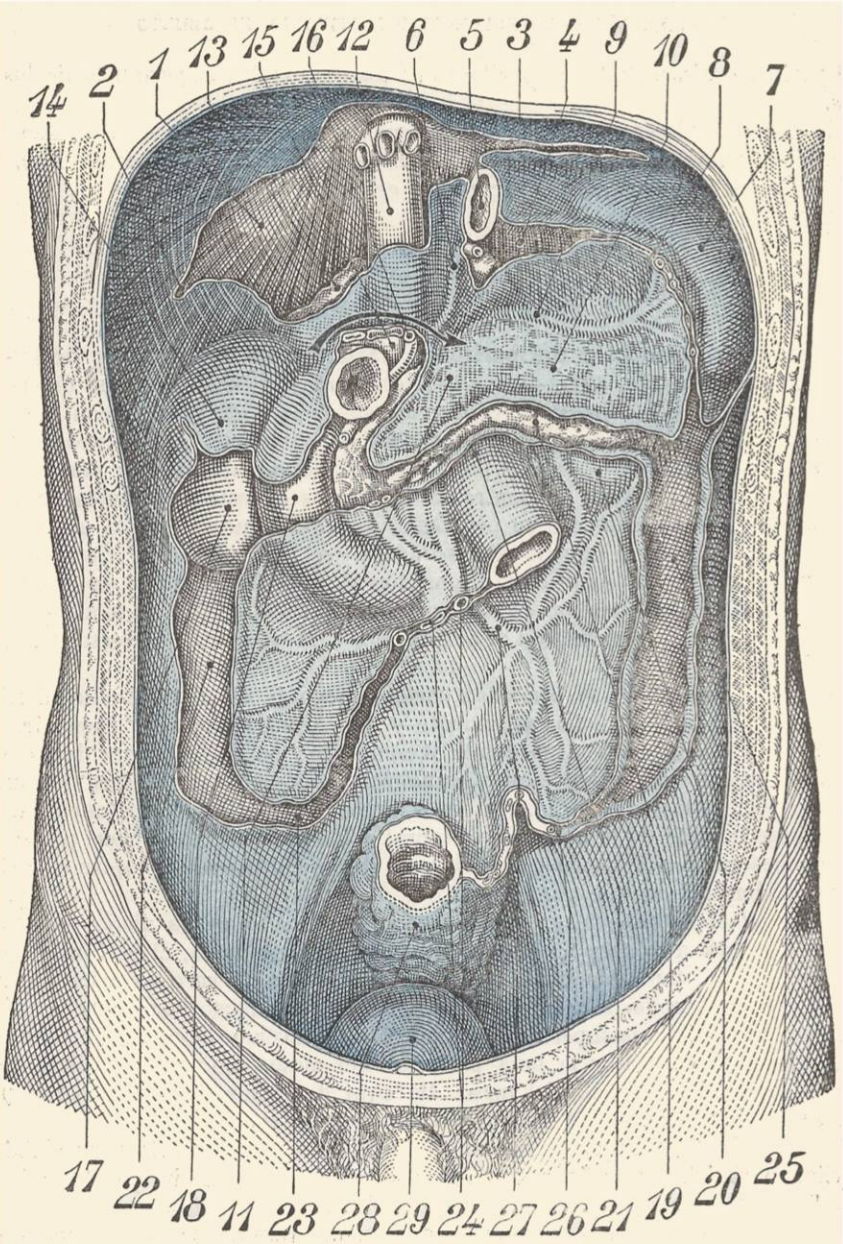


Fig. 821

Disposición del peritoneo en la pared posterior del abdomen después de la *ablación del* estómago, el hígado, el intestino delgado y el intestino grueso (según un modelo de His).

1, región que corresponde a la parte de la cara posterior del hígado desprovista de peritoneo y que se aplica directamente junto al diafragma (ligamento coronario). — 2, ligamento triangular derecho. — 3, ligamento triangular izquierdo. — 4, región que corresponde a la cara posterior de la tuberosidad mayor del estómago desprovista de peritoneo. — 5, cardias. — 6, arteria coronaria estomáquica y su hoz. — 7, bazo. — 8, epiplón gastroesplénico. — 9, arteria esplénica. — 10, páncreas. — 11, trascavidad de los epiplones. — 12, vena cava inferior que recibe las venas suprahepáticas. — 13, glándula suprarrenal derecha. — 14, parte de la cara anterior del riñón que corresponde al hígado. — 15, pedículo hepático (vena porta y colédoco). — 16, arteria gastroduodenal. — 17, cara cólica del riñón derecho. — 18, porción descendente del duodeno. — 19, raíz del mesocolon transverso. — 20, extremo inferior del riñón izquierdo. — 21, ángulo duodenoyeyunal. — 22, superficie que corresponde al mesocolon ascendente. — 23, raíz del mesenterio. — 24, vasos mesentéricos superiores. — 25, superficie que corresponde al mesocolon descendente. — 26, mesocolon sigmoide. — 27, arteria mesentérica superior. — 28, recto. — 29, vejiga.

No llevaremos más adelante la descripción de los mesos del tubo digestivo: se encontrará el estudio detallado del mesenterio y de los mesocólones en los diferentes artículos de este tomo dedicados al *Aparato digestivo*.

## § 2. — Epiplones

Los órganos del piso supraumbilical están reunidos unos con otros por repliegues conjuntivovasculares tapizados de hojitas peritoneales: son los epiplones.

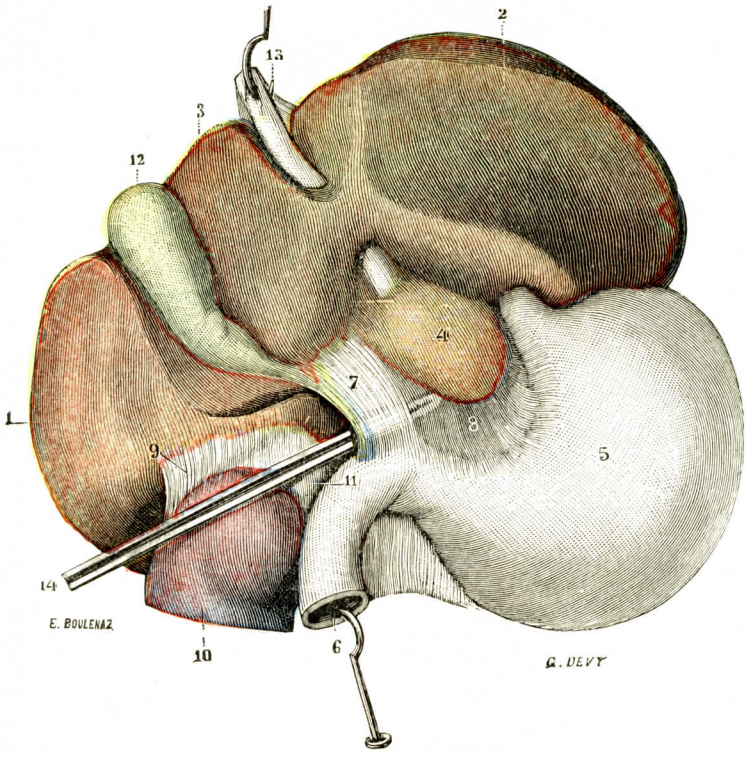


Fig. 822

El peritoneo, visto por la cara inferior del hígado.

El hígado ha sido grandemente levantado para mostrar bien su cara inferior. Una sonda acanalada, introducida en el hiato de Winslow, levanta el epiplón gastrohepático.

1, lóbulo derecho. — 2, lóbulo izquierdo. — 3, lóbulo cuadrado. — 4, lóbulo de Spiegel, visto por transparencia a través del epiplón gastrohepático. — 5, estómago. — 6, duodeno. — 7, zona del epiplón gastrohepático que contiene el pedículo del hígado. — 8, zona absolutamente transparente del mismo epiplón, que no contiene vasos ni grasa (*pars flaccida*). — 9, ligamento hepatorrenal. — 10, riñón derecho. — 11, cápsula suprarrenal derecha. — 12, vesícula biliar. — 13, vena umbilical. — 14, sonda acanalada que penetra, por el hiato de Winslow, en la trascavidad de los epiplones.

Estos epiplones son en número de cuatro: 1.°, el *epiplón gastrohepático* o *epiplón menor;* 2.°, el *epiplón gastrocólico* o *epiplón mayor;* 3.°, el *epiplón gastrosplénico;* 4.°, el *epiplón pancreáticosplénico.*

Es notable que todos los epiplones converjan en el estómago: el epiplón pancreáticosplénico constituye una excepción, pero aparente nada más. Recuérdese, en efecto, que al principio del desarrollo se inserta en la curvatura mayor del estómago. Los epiplones ofrecen también un punto común: una de sus hojas está for-

mada por el peritoneo visceral que salta de un órgano a otro; la otra hoja está formada por el peritoneo interior de la trascavidad.

Consideremos ahora separadamente cada uno de los epiplones para dar una descripción, más detallada de lo que hemos hecho hasta ahora, de su forma, de su disposición, de sus relaciones y de su contenido.

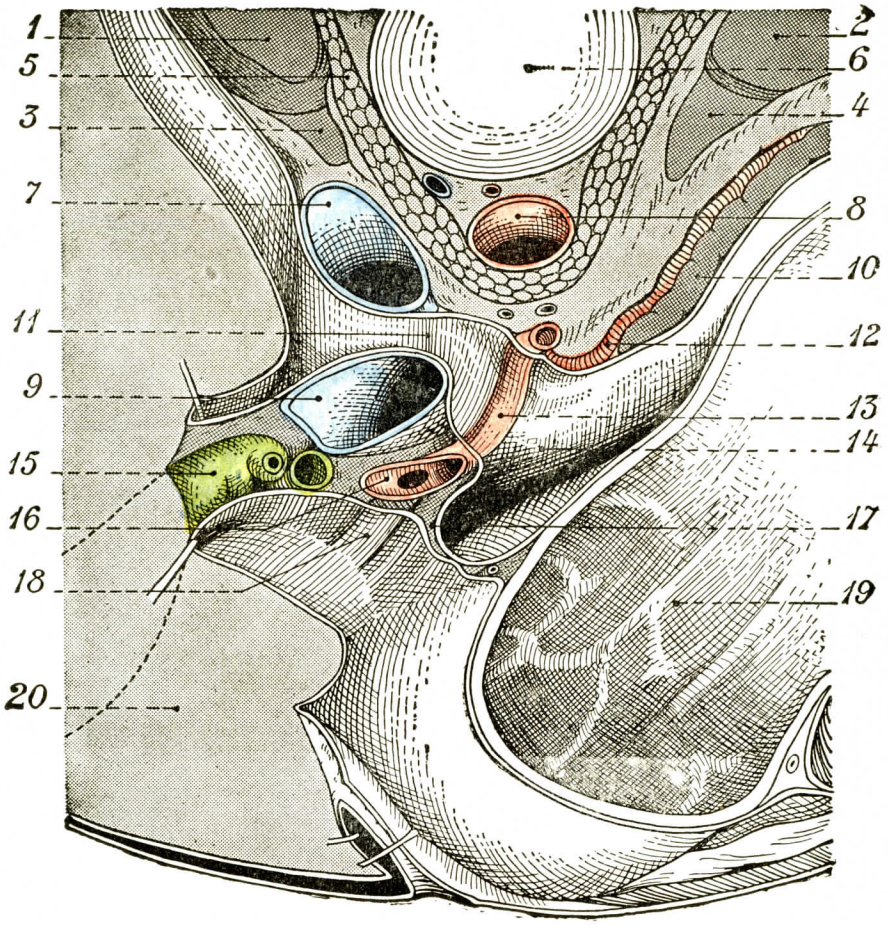


Fig. 823

Corte transversal del tronco que pasa inmediatamente por encima del suelo del hiato de Winslow (según Farabeuf).

1, 2, riñones derecho e izquierdo. — 3, 4, cápsulas suprarrenales. — 5, pilares del diafragma. — 6, cuerpo vertebral. — 7, vena cava inferior. — 8, aorta. — 9, vena porta. — 10, páncreas. — 11, hiato de Winslow. — 12, arteria esplénica. — 13 arteria hepática; segmento horizontal que levanta el peritoneo del suelo del hiato (hoz de la arteria hepática). — 14, páncreas en relieve en la trascavidad de los epiplones. — 15, vesícula biliar. — 16, cuerpo de la arteria hepática en el punto en que se hace ascendente. — 17, sección del epiplón menor. — 18, gran cavidad peritoneal. — 19, estómago. — 20, hígado.

**1.° Epiplón gastrohepático o epiplón menor.** — Si se levanta el hígado, se ve que se tiende, reuniendo el hilio hepático a la curvatura menor del estómago, un tabique orientado en el sentido frontal: es el epiplón menor. El epiplón gastrohepático tiene una forma groseramente cuadrilátera: se le pueden describir dos caras, cuatro bordes y un contenido.

a) *Caras.* — Las caras son: anterior y posterior.

α) La *cara anterior,* plana, continúa la dirección de la cara anterior del estómago; está, pues, tapizada por la hoja anterior del peritoneo gástrico, dirigiéndose transversalmente de izquierda a derecha. La cara inferior del hígado *(lóbulo cuadrado)* cae sobre ella como una cubierta y la disimula normalmente por entero.

β) La *cara posterior* es igualmente plana. Forma la pared anterior del vestíbulo de la trascavidad. El peritoneo que la tapiza está en continuidad, a la izquier-

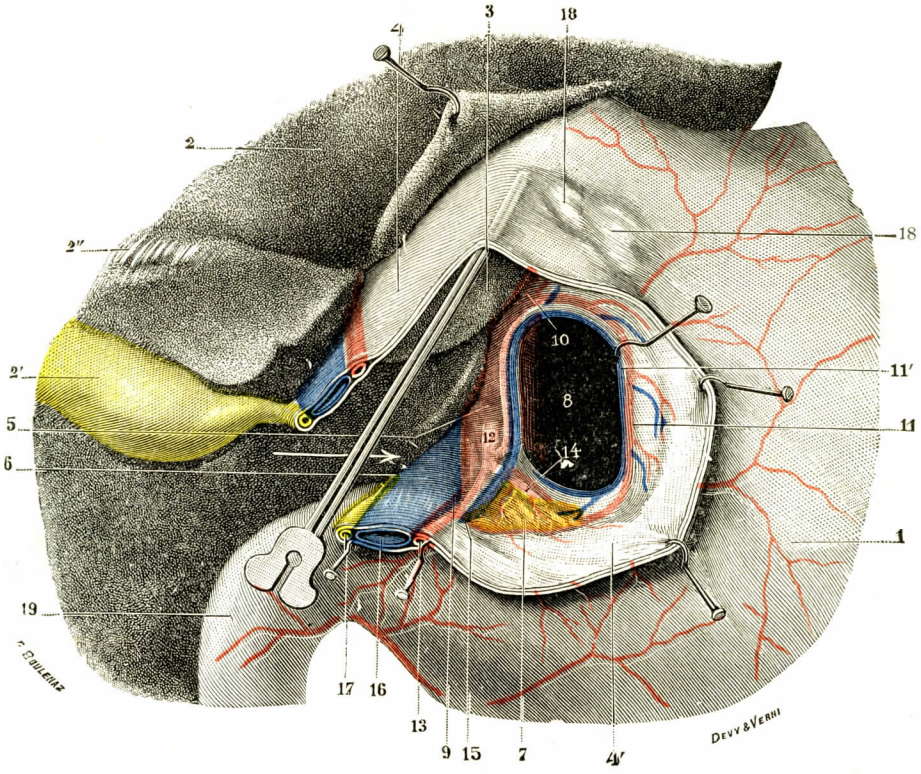


FIG. 824

Vestíbulo de la trascavidad de los epiplones con el hiato de Winslow.

El epiplón gastrohepático ha sido incidido transversalmente y erinado a la vez hacia arriba (segmento superior) y hacia abajo (segmento inferior); la parte más superior de este epiplón, que permanece en su lugar, está levantada con el pico de una sonda acanalada; el hígado está muy erinado hacia arriba y a la derecha; por otra parte, la curvatura menor del estómago está atraída adelante y a la izquierda; una flecha pasa por el hiato de Winslow.

1. estómago — 2, hígado, con 2', vesícula biliar, y 2'', ligamento redondo del hígado. — 3, lóbulo de Spiegel. — 4. 4'. epiplón gastrohepático. — 5, aorta. — 6, vena cava inferior. — 7, páncreas (túber omentale). — 8, hiato de Winslow. — 9, ligamento duodenopancreático, levantado por la arteria hepática. — 10, ligamento gastropancreático, tendido por 11 y 11', arteria y vena coronarias estomáquicas. — 12, tronco celíaco. — 13, arteria hepática. — 14, arteria esplénica. — 15, arteria pilórica. — 16, vena porta. — 17, colédoco. — 18, 18, dos ganglios linfáticos. — 19, duodeno.

da, con el peritoneo visceral posterior del estómago; a la derecha rodea el borde libre del epiplón menor y se continúa con su hoja anterior.

b) *Bordes.* — El epiplón menor tiene cuatro bordes: dos bordes viscerales *(inserción en el tubo digestivo* e *inserción en el hígado);* un borde parietal *(inserción diafragmática),* y un borde libre *(borde derecho).*

α) La *inserción en el tubo digestivo* se efectúa en el duodeno, el estómago y el esófago. La *inserción duodenal* es fácil de comprobar abajo y a la derecha en

la primera porción del duodeno. No se hace exactamente en el borde superior del duodeno, sino en la parte más superior de su cara posterior. Hemos insistido en esta disposición al tratar del conducto colédoco.

La *inserción gástrica* se hace a lo largo de toda la curvatura menor, desde el cardias al píloro. Aquí las dos hojillas del epiplón menor se separan sensiblemente para dejar lugar al círculo arterial de la curvatura menor y a las formaciones nerviosas, venosas y linfáticas correspondientes. Esta separación es bastante pronun-

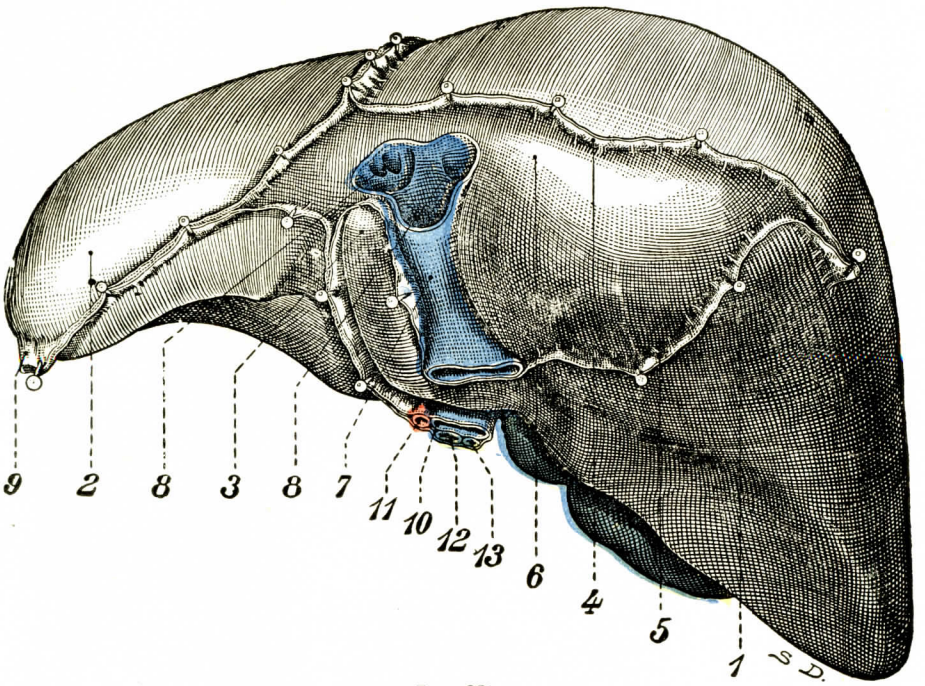


FIG. 825

Cara posterior del hígado. Inserciones del ligamento coronario.

1, lóbulo derecho. — 2, lóbulo izquierdo. — 3, lóbulo de Spiegel. — 4, hoja superior del ligamento coronario. — 5, hoja inferior del mismo ligamento. — 6, zona de la cara posterior del hígado desprovista de peritoneo. — 7, vena cava inferior, con 8, 8, embocadura de las venas suprahepáticas. — 9, sección del ligamento triangular derecho. — 10, vena porta. — 11, arteria hepática. — 12, conducto hepático. — 13, conducto cístico.

ciada para que algunas úlceras gástricas puedan perforarse entre las dos hojas del epiplón menor e infiltrar este epiplón de gases y líquidos. La arteria hepática y la arteria coronaria estomáquica, nacidas del tronco celíaco, atraviesan la trascavidad levantando un pliegue del peritoneo parietal, que las acompaña hasta su penetración en el epiplón menor. En estos dos puntos el borde visceral del epiplón gastrohepático está unido al peritoneo posterior por un repliegue peritoneal de contenido vascular *(hoz de la hepática, hoz de la coronaria)*. Estas dos hoces son fáciles de ver hundiendo el epiplón menor y tirando de la pequeña curvatura para extenderla (fig. 824).

La *inserción esofágica* se efectúa en el borde anterior y derecho del esófago en una extensión muy corta. Está profundamente oculta bajo el diafragma y es difícil ponerla de manifiesto

β) La *inserción en el hígado* no puede estudiarse cómodamente en los órganos situados en su lugar. Si se quita el hígado cortando el epiplón menor a ras

del hilio, se puede, por el contrario, ver fácilmente la reflexión del peritoneo del epiplón sobre el hígado. Esta línea de reflexión o raíz hepática del epiplón menor tiene la forma de una L. La porción transversal se engancha a los labios anterior y posterior del surco transverso; se continúa a la derecha consigo misma formando el peritoneo vesicular. La porción ánteroposterior se inserta en ambos labios del surco ánteroposterior izquierdo *(surco del conducto venoso)*. Se continúa por delante con el peritoneo del ligamento suspensorio y por detrás con el ligamento coronario (fig. 825). Las dos porciones sagital y transversal de la raíz hepática del epiplón menor circunscriben entre sí un ángulo diedro abierto a la derecha y abajo. Aquí la hoja derecha del epiplón se refleja sobre el lóbulo de Spiegel y lo tapiza.

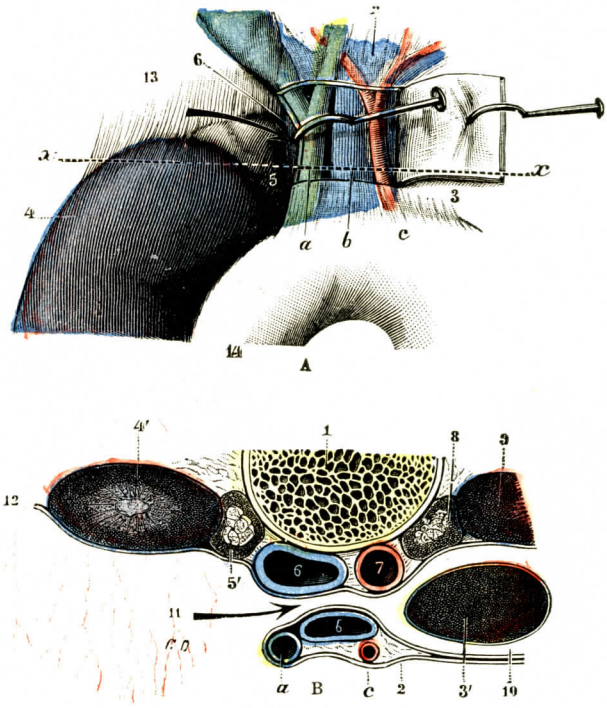


FIG. 826

El hiato de Winslow y el epiplón gastrohepático: A, vistos por su cara anterior; B, vistos en un corte horizontal.

(La línea *xx* de la figura A indica el plano según el cual se ha hecho el corte representado en la figura B.)

1, cuerpo vertebral. — 2, epiplón gastrohepático, con: *a*, conducto colédoco; *b*, vena porta; *c*, arteria hepática. — 3, lóbulo de Spiegel, cubierto por delante por el epiplón gastrohepático. — 3', el mismo, cortado transversalmente y rodeado por el peritoneo. — 4, riñón derecho. — 4', su corte. — 5, cápsula suprarrenal derecha. — 5', su corte. — 6, vena cava inferior. — 7, aorta. — 8, cápsula suprarrenal izquierda. — 9, riñón izquierdo. — 10, trascavidad de los epiplones. — 11, hiato de Winslow. — 12, hoja parietal del peritoneo, tapiando la pared abdominal posterior. — 13, ligamento hepatorrenal. — 14, primera porción del duodeno.

*b*) La *inserción diafragmática* o borde superior del epiplón menor es muy corta. La hoja anterior y la hoja posterior se reflejan respectivamente por delante y por detrás sobre el diafragma. De ello resulta un repliegue al que se da el nombre de *ligamento frénicoesofágico*. Esta formación marca el límite posterior del lóbulo de Spiegel.

*c*) El *borde libre* o borde derecho, casi vertical, está muy engrosado por el paso en su interior de los elementos del pedículo hepático. Por arriba se prolonga hacia la derecha para rodear el conducto cístico y la vesícula. Este borde forma el labio anterior del hiato de Winslow; a su nivel el peritoneo comienza a invaginarse en la trascavidad.

c) *Constitución y contenido.* — Las dos hojas peritoneales que constituyen el epiplón menor están separadas por cierto espesor de tejido conjuntivo y adiposo. Este tejido es particularmente abundante en algunos sujetos *(epiplón graso)*. Por el tejido conjuntivo caminan vasos y nervios. La repartición de estos diferentes elementos en el epiplón menor es muy desigual. Es clásico distinguir *tres zonas* en el epiplón gastrohepático (TOLDT): derecha, media y superior. La *zona derecha*, gruesa, correspondiente al borde libre y por la que caminan los elementos del pedículo hepático (arteria hepática, vena porta, conducto hepatocolédoco, linfáti-

cos, filetes nerviosos), constituyen el *ligamento hepatoduodenal* de algunos anatomistas o *pars pediculosa* (fig. 826). El dedo introducido en el hiato de Winslow levanta este ligamento y permite estudiar, atravesando la hoja anterior del epiplón menor con la sonda acanalada, la disposición del pedículo hepático: la vena

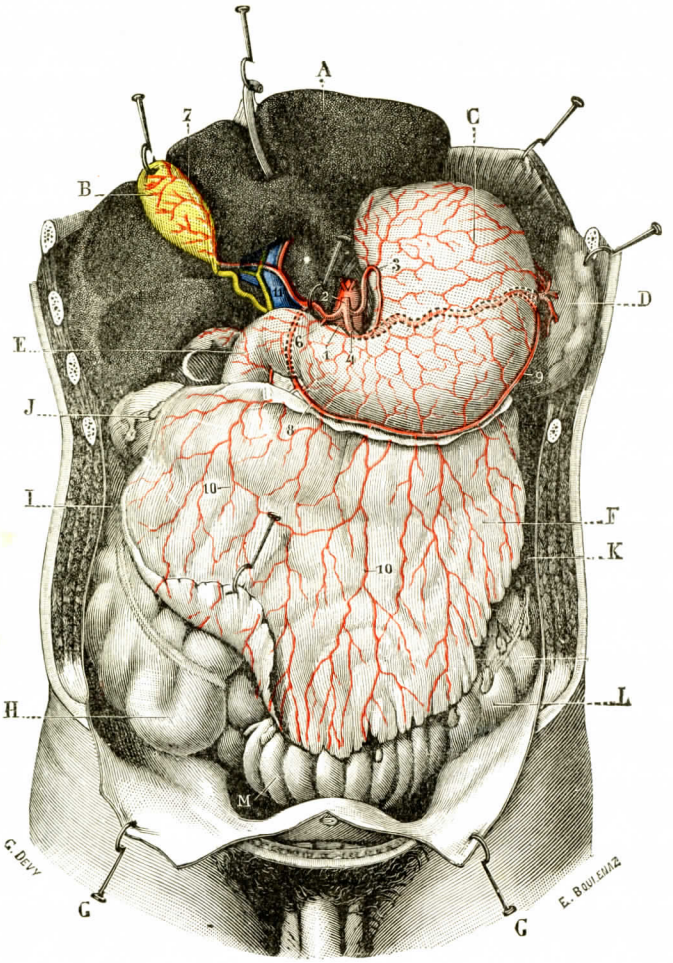


FIG. 827

Delantal de los epiplones, visto en situación previa abertura de la cavidad abdominal.

A, hígado, erinado hacia arriba. — B, vesícula biliar. — C, estómago. — D, bazo, erinado hacia fuera. — E, duodeno. — F, epiplón mayor. — G, paredes del abdomen, erinadas hacia abajo. — H, ciego. — I, colon ascendente. — J, colon transverso. — K, colon descendente. — L, M, colon sigmoide.

1, aorta. — 2, tronco celiaco. — 3, arteria coronaria estomáquica. — 4, arteria esplénica. — 5, arteria hepática. — 6, arteria pilórica. — 7, arteria cística. — 8, gastroepiploica derecha. — 9, gastroepiploica izquierda. — 10, 10, ramos arteriales del epiplón mayor.

porta, ancha y azulada, es el órgano más posterior; sobre ella descansan la arteria hepática por delante y a la izquierda, el colédoco por delante y a la derecha. El colédoco está más próximo al borde libre del epiplón menor que el lado derecho de la vena porta, sobre todo cuando el dedo pone en tensión el pedículo hepático.

La *zona media* del epiplón menor es extremadamente delgada, y deja ver por transparencia el dedo introducido por el hiato en el vestíbulo de la trascavi-

dad *(pars flaccida)*. Aquí las dos hojas peritoneales del epiplón menor están generalmente fusionadas y a veces fenestradas. El nervio gastrohepático (LATARJET y WERTHEIMER) es visible en la parte superior de la *parte fláccida* (véase *Nervios del hígado)*. Algunas venillas caminan también por aquí; pertenecen al grupo de las venas portas accesorias (SAPPEY).

La *zona superior* o *pars condensa* une la región cardioesofágica al hilio hepático; está tensa, es gruesa y tiene aspecto aponeurótico. Ramos del neumogástrico izquierdo van al hígado y al estómago y contribuyen a darle este aspecto.

En su conjunto, el epiplón menor es poco sólido; no debe su resistencia sino a los órganos vásculonerviosos contenidos en su interior. Las tracciones ejercidas sobre el estómago o el hígado se hacen, pues, no sobre el epiplón menor, sino sobre los vasos y los nervios del pedículo hepático y sobre los nervios neumogástricos. Esta noción tiene grandísima importancia desde el punto de vista quirúrgico *(shock* en las operaciones sobre el hígado o sobre el estómago).

**2.° Epiplón gastrocólico o epiplón mayor.** — El epiplón gastrocólico o epiplón mayor aparece en el adulto como un largo repliegue del peritoneo que parte de la curvatura mayor del estómago y desciende más o menos en la cavidad abdominal, enganchándose al paso en el colon transverso.

a) *Aspecto.* — El epiplón mayor tiene el aspecto de una ancha capa que desciende por detrás de la pared abdominal anterior y cae delante del paquete intestinal a la manera de un delantal *(delantal epiploico)*.

Su aspecto es de los más variables: en el niño es delgado, transparente y deja ver los vasos que lo surcan. Entre las mallas vasculares se infiltran algunas masas adiposas blanquecinas. En el adulto el epiplón sólo es delgado en los sujetos flacos; en los obesos es grueso y pesado; una grasa amarillenta se acumula en él en lobulillos voluminosos y oculta completamente la disposición de los vasos.

Las dimensiones son igualmente variables. Existen dos tipos extremos: el epiplón puede ser corto, simple franja de algunos centímetros de longitud colgada del colon transverso; en este caso el epiplón no existe, por decirlo así. Generalmente es muy largo, desciende hasta la proximidad del pubis y puede penetrar en la cavidad pélvica, introducirse en los orificios herniarios, etc... Esta longitud extrema está asociada a una gran movilidad: el epiplón puede así dirigirse a cualquier punto de la cavidad abdominal, para obliterar una herida visceral o parietal o circunscribir por adherencia un proceso infeccioso. Se sabe el admirable papel que desempeña el epiplón mayor en la defensa del peritoneo contra la infección; este papel hace de él un auxiliar precioso para el cirujano que sabe utilizarlo.

Su forma está subordinada a su longitud: cuando es corto, el epiplón mayor está festoneado y es casi cuadrilátero; cuando es largo, es semicircular y su borde libre se redondea de un lado al otro.

b) *Constitución anatómica.* — La embriología y la disección nos muestran que el epiplón mayor está formado de dos láminas peritoneales que comprenden cada una dos hojas: la *lámina descendente, posterior* o *directa*, y la *lámina ascendente, anterior* o *refleja*. Sigamos su trayecto en un corte sagital: sabemos que la lámina directa parte en el embrión del mesogastrio posterior; desciende por delante del mesocolon transverso y luego del colon transverso; se refleja más o menos hacia abajo para volver a subir y volverse lámina anterior, yendo a fijarse en la curvatura mayor del estómago, a la que envaina entre sus dos hojas. Cada lámina está formada de dos hojas: hoja exterior, perteneciente al mesogastrio, y hoja anterior, que pertenece al saco epiploico, es decir, a la trascavidad (fig. 828).

Hemos visto que la lámina directa se reúne al mesocolon transverso y, por otra parte, entra parcialmente en coalescencia con la lámina refleja. Por consiguiente, la constitución del epiplón mayor en el adulto es fácil de comprender: la

parte inferior es más o menos gruesa, pero no contiene ya la cavidad que la excavaba en el embrión; es indisociable. La superior, por el contrario, se des-

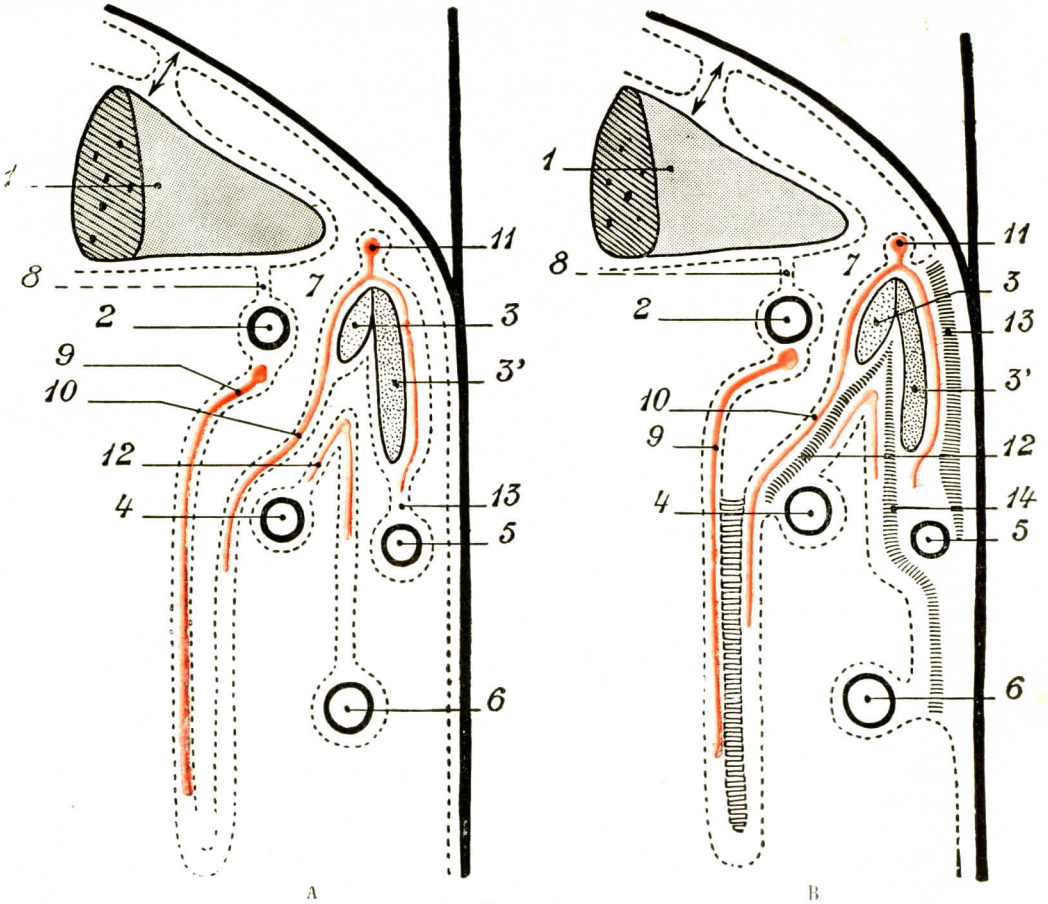


FIG. 828

Evolución de la trascavidad de los epiplones, el colon transverso y el mesenterio primitivo. Cortes que pasan a la derecha de la línea media antes y después de las coalescencias peritoneales (en parte, según LABAN).

Antes de la coalescencia.

1, hígado. — 2, primera porción del duodeno. — 3, cuerpo del páncreas. — 3', cabeza del páncreas. — 4, colon transverso. — 5, tercera porción del duodeno. — 6, colon ascendente. — 7, trascavidad de los epiplones. — 8, epiplón menor. — 9, hoja anterior del epiplón mayor que contiene la arteria gastroepiploica derecha o epiploica anterior. — 10, hoja posterior del epiplón mayor que contiene en su interior la arteria epiploica izquierda o epiploica posterior. — 11, arteria hepática. — 12, mesocolon transverso que contiene la arteria cólica media. — 13, mesoduodeno pancreático que contiene la arteria pancreáticoduodenal superior.

Después de la coalescencia.

1, hígado. — 2, primera porción del duodeno. — 3, cuerpo del páncreas. — 3', cabeza del páncreas. — 4, colon transverso. — 5, tercera porción del duodeno. — 6, colon ascendente. — 7, trascavidad de los epiplones. — 8, epiplón menor. — 9, hoja anterior del epiplón mayor que contiene la arteria gastroepiploica derecha o epiploica anterior. — 10, hoja posterior del epiplón mayor que contiene en su interior la arteria epiploica izquierda o epiploica posterior. — 11, arteria hepática. — 12, fascia de coalescencia entre la hoja posterior del epiplón mayor y la cara superior del mesocolon transverso primitivo. — 13, fascia de coalescencia retroduodenopancreática que constituye la fascia de Treitz. — 14, fascia de coalescencia mesentéricoduodenal.

dobla: la hoja anterior llega a la curvatura gástrica mayor y la hoja posterior llega al colon transverso; entre ellas se excava la prolongación inferior de la trascavidad.

La línea que confina por abajo la trascavidad, es decir, la línea de coalescencia de las dos hojas, no es regularmente transversal (véase *Inserciones del epiplón)*.

c) *Inserciones del epiplón mayor.* — En el borde libre y en los dos extremos derecho e izquierdo, las láminas anterior y posterior del epiplón mayor se continúan una con la otra. En el borde posterior, adherente, toman inserciones separadas que hay que describir en detalle.

La *lámina anterior* se inserta en el estómago, a lo largo de la curvatura mayor, desde el píloro hasta el epiplón gastrosplénico, con el que se continúa. A la derecha, la inserción se prolonga por el borde inferior de la primera porción del duodeno, y al llegar aquí se detiene, generalmente en el punto por donde pasa la arteria gastroduodenal (WIART).

La *lámina posterior* se inserta en el colon en la unión del tercio anterior con el tercio medio de la circunferencia cólica. Sus dos hojillas no se desdoblan para envainar el colon; se fusionan entre sí y se pegan a la cara superior del colon transverso y de su meso. La hoja superior del mesocolon transverso definitivo es, pues, en realidad la hoja inferior de la lámina refleja del epiplón. Así el epiplón parece insertarse en el colon transverso; en realidad es una inserción secundaria, consecutiva. Es posible separar el epiplón del colon transverso (maniobra del *desprendimiento coloepiploico)* y penetra así en la trascavidad, reconstituyendo la disposición primitiva del epiplón.

Las inserciones del epiplón mayor ofrecen algunas particularidades en sus dos extremos derecho e izquierdo. A la derecha, el epiplón se detiene en la primera porción del duodeno: el borde libre del ligamento gastrocólico debiera, pues, extenderse del duodeno hacia el ángulo hepático del colon a lo largo de la segunda porción fija del duodeno. En realidad hay casi siempre coalescencia en este punto; el divertículo derecho de la hoja epiploica desaparece y el ligamento gastrocólico fusiona su extremo derecho con la cara anterior del mesocolon transverso. Esta disposición expone al operador que atraviese la parte derecha del ligamento gastrocólico a herir los vasos del colon transverso.

El extremo izquierdo del saco epiploico forma, como a la derecha, un divertículo que alcanza la pared abdominal por detrás y a la izquierda del ángulo cólico izquierdo. La hoja directa de este divertículo se fusiona con el ángulo esplénico y la pared y forma el *ligamento frénicosplénico*, sobre el cual descansa el polo inferior del bazo: de ahí el nombre de *sustentaculum lienis* que se le da a veces. La cavidad del divertículo izquierdo se oblitera en el nacimiento.

d) *Vasos del epiplón mayor.* — El epiplón mayor tiene una irrigación muy rica, ciertamente superior a las exigencias de su propia nutrición y que parece estar en relación con sus funciones de defensa.

α) *Arterias del epiplón mayor* (figs. 829 y 830). — Estas arterias fueron estudiadas en otro tiempo por HALLER. Su descripción, reproducida en nuestra época por RIO-BRANCO, LERICHE y VILLEMIN, ha quedado por mucho tiempo clásica. Según HALLER, las arterias epiploicas descienden verticalmente del arco arterial descrito por las gastroepiploicas derecha e izquierda a lo largo de la curvatura mayor. De diez a quince arteriolas descienden al epiplón y se anastomizan en red. La primera arteria nace en la región pilórica y la última, nacida del extremo izquierdo de la curvatura mayor, recorre los bordes del epiplón mayor y se anastomiza a veces en arco a lo largo del borde libre. Esta descripción no parece exacta. En efecto, existen dos arcos anastomóticos, uno formado por la anastomosis de las dos gastroepiploicas a lo largo de la curvatura mayor del estómago, anastomosis que WINSLOW describía con el nombre de *gastroepiploica media;* el otro, entre los vasos epiploicos. Pero el punto interesante es comprobar que cada hoja del epiplón mayor tiene en

cierto modo su irrigación particular (fig. 829, A y B). Importa conocer cuáles son las relaciones de los vasos con las hojas peritoneales del epiplón mayor. Este estudio

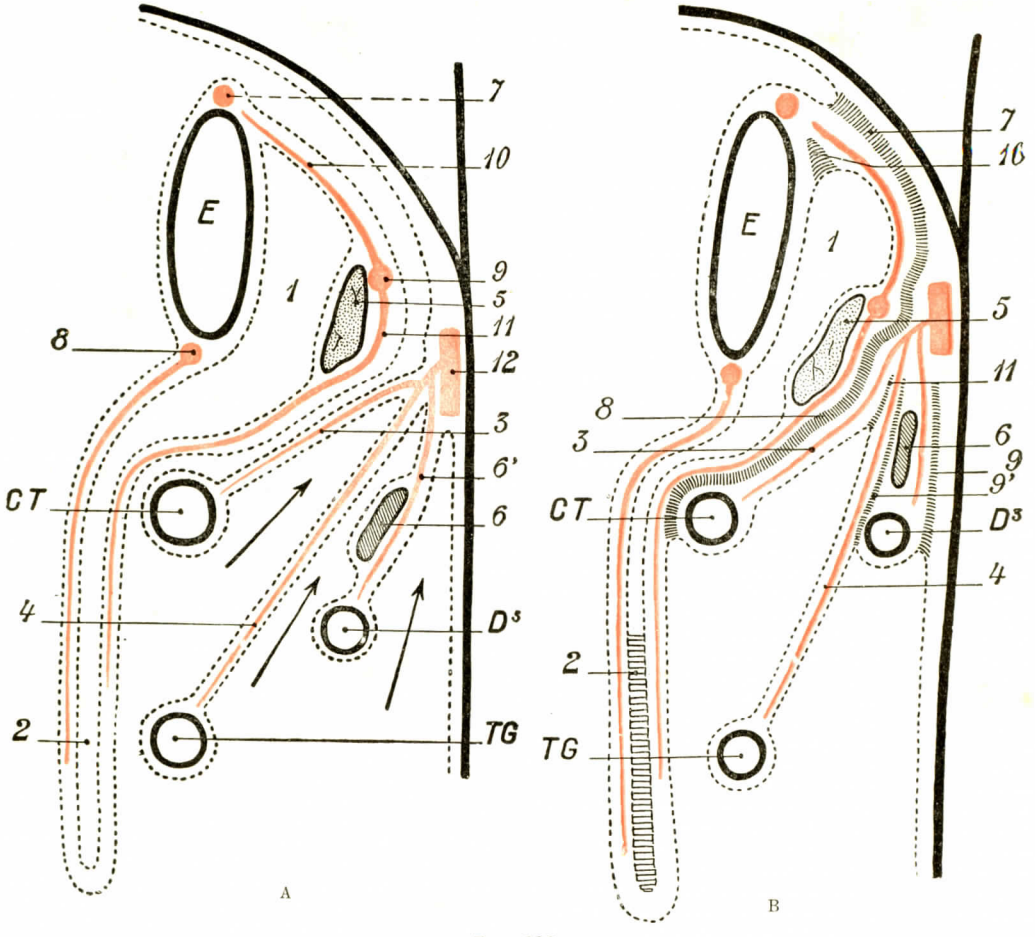


FIG. 829

Evolución de la trascavidad de los epiplones, del gran mesocolon transverso, del epiplón mayor y del mesenterio, examinada en un corte sagital y medio (en parte, según LABAN).

Se ve la vascularización de cada lámina epiploica.

Antes de la coalescencia.

E, estómago. — C. T., colon transverso. — D³, tercera porción del duodeno. — T. G., intestino delgado. 1, trascavidad de los epiplones. — 2, epiplón mayor. — 3, mesocolon transverso que contiene la arteria mesocólica transversa. — 4, mesenterio que contiene la mesentérica superior. — 5, cuerpo del páncreas. — 6, cabeza del páncreas. — 6', mesoduodeno que contiene la arteria pancreáticoduodenal inferior. — 7, arteria coronaria estomáquica. — 8, arteria gastroepiploica derecha o epiploica anterior. — 9, arteria esplénica. — 10, arteria de la curvatura mayor. — 11, arteria gastroepiploica izquierda o epiploica posterior. — 12, aorta. Las flechas indican los senos. La más elevada penetra en el seno submesocólico, la segunda penetra en el seno submesentérico y la tercera, es decir, la más inferior (a la derecha), penetra en el seno submesoduodenal.

Después de la coalescencia.

E, estómago. — C. T., colon transverso. — D³, tercera porción del duodeno. — T. G., intestino delgado. 1, trascavidad de los epiplones. — 2, epiplón mayor. — 3, mesocolon transverso que contiene la arteria mesocólica transversa. — 4, mesenterio que contiene la mesentérica superior. — 5, cuerpo del páncreas. — 6, cabeza del páncreas. Es fácil reconocer los vasos; las líneas indican las coalescencias efectuadas.—7, coalescencia parietal del mesogastrio posterior.—8, fascia de coalescencia entre el mesocolon transverso y la lámina posterior del epiplón mayor.—9, fascia de coalescencia que forma la fascia de Treitz.—9', fascia de coalescencia prepancreática. — 10, coalescencia complementaria retrogástrica. — 11, coalescencia complementaria retromesocólica.

ya lo ha efectuado Marcelo ARNAUD (1927). Examinemos primero de dónde proceden los vasos.

La *arteria gastroepiploica derecha* avanza por la lámina epiploica anterior hasta su anastomosis bajo la curvatura mayor. Desde su llegada al epiplón mayor, abandona una arteriola importante, el potente ramo epiploico derecho. Este ramo va hacia abajo y afuera por la cara anterior del delantal epiploico y luego pasa a la lámina posterior para unirse a un ramo potente del lado opuesto.

La *arteria gastroepiploica izquierda* está comprendida en la *lámina posterior* del epiplón mayor. Da origen, después de haber abandonado los vasos cortos, al gran ramo epiploico izquierdo que permanece en el delantal posterior y va a unirse con el gran ramo epiploico derecho, para formar el arco subcólico contenido en el ligamento gastrocólico. Existen, pues, dos arcos, uno *subgástrico* y otro *subcólico*, de los que parten las arteriolas. La vascularización de la lámina anterior del epiplón mayor está de este modo asegurada por las dos arterias gastroepiploicas que abandonan vasos filiformes, de los cuales unos son largos, es decir, descienden hasta el borde inferior del delantal epiploico, y los otros cortos, agotándose en la parte superior. La dirección de estas arteriolas es vertical y ligeramente oblicua de derecha a izquierda.

La *lámina posterior* o lámina directa del epiplón mayor está regada por los vasos que proceden de la anastomosis de las dos grandes ramas epiploicas (figura 829, A y B). De esta asa parten ramos descendentes, en número variable, que se ramifican en una infinidad de pequeños vasos destinados a los festones del borde libre. De la concavidad del asa anastomótica parten finos ramos ascendentes, que terminan en la porción de la lámina directa fusionada al mesocolon transverso.

Como se ve, la vascularización arterial de las dos láminas epiploicas queda probablemente tan independiente en el adulto como lo era en el curso del desarrollo: arco subgástrico de las gastroepiploicas en la hoja refleja o anterior y arco subcólico en la hoja directa o posterior. Todas las arteriolas son filiformes.

β) *Venas.* — Las venas, mucho más voluminosas que las arterias, siguen el trayecto de éstas. Son valvuladas; el reflejo es, pues, imposible. Las venas de la cara anterior desembocan en el arco anastomótico de las dos gastroepiploicas, después de haberse unido a menudo dos a dos (convergencia en Y) y después de haberse anastomizado también a menudo a una y otra parte con las ramas similares de las Y próximas (Mariau). Las venas de la cara posterior desembocan en la anastomosis de los grandes ramos venosos epiploicos.

Como se ve, las venas de la hoja anterior terminan directamente en el sistema porta, mientras que las venas de la cara posterior son tributarias del sistema esplénico. El tronco de la vena gastroepiploica izquierda, después de haber recibido las venas cortas y el gran ramo epiploico izquierdo, es muy voluminoso. Termina en la vena esplénica después de haber recorrido el ligamento gastrosplénico; está situado en un plano posterior a la arteria.

No parece, al contrario de la opinión clásica, que las venas del colon y del mesocolon desemboquen en las venas epiploicas. Las dos formaciones, el mesocolon y el epiplón mayor, conservan su independencia vascular. Notemos que la circulación venosa es más importante o, mejor, más desarrollada que la circulación arterial. La cirugía ha utilizado la abundancia de esta red venosa para establecer la derivación sanguínea y constituir un sistema porta accesorio suturando el epiplón mayor a la pared abdominal: es la operación de Talma preconizada en ciertas cirrosis del hígado. Se ha intentado igualmente la revascularización del miocardio (angina de pecho) o del riñón (hipertensión arterial) por el epiplón mayor: son los *cardio* y *nefroomentopexias*.

e) *Linfáticos.* — El epiplón sigue directamente la dirección de los vasos para llegar a las estaciones ganglionares. Los linfáticos de la lámina inferior parecen terminar en el grupo subpilórico de los ganglios del estómago, después de haber atra-

vesado pequeños ganglios contenidos en la lámina anterior, ganglios variables en número y disposición. Existen también, en el 20 por 100 de los casos (Poirier y Cunéo), ganglios escalonados debajo de la curvatura mayor del estómago, en el cuerpo del estómago y en la base del epiplón mayor. Los troncos colectores de estos ganglios alcanzan los ganglios retropilóricos o directamente los ganglios de la cade-

Fig. 830

Vascularización del epiplón mayor.

1, tronco celíaco. — 2, arteria hepática. — 3, arteria esplénica. — 4, arteria gastroepiploica derecha. — 5, arteria gastroepiploica izquierda. — 6, gran ramo epiploico derecho. — 7, gran ramo epiploico izquierdo. — 8, arco anastomótico inferior. — 9, 9, 9, (en líneas llenas), vasos para la hoja anterior. — 10, 10, 10 (en líneas de puntos), vasos para la hoja posterior.

na hepática principal. Algunos de ellos parecen terminar en los ganglios mesentéricos superiores siguiendo la vena gastroepiploica derecha *(confluente portal)*.

La hoja posterior no posee estaciones ganglionares. Los linfáticos terminan en los ganglios de la cadena pancreáticosplénica.

No hay anastomosis linfática entre el epiplón mayor y el mesocolon transverso. El lector debe consultar los tratados de Histología y de Embriología para seguir la evolución estructural del epiplón, primero epitelial y luego epitelioconjuntiva, y cuya trama, al principio llena, se agujerea y fenestra *(epiplón epitelial, epiplón no fenestrado, epiplón fenestrado)*.

Los nervios se estudiarán más adelante con los nervios del peritoneo.

**3.° Epiplón gastrosplénico.** — El epiplón gastrosplénico (fig. 831), denominado también *epiplón medio*, une la tuberosidad mayor del estómago a la cara interna del bazo.

a) *Forma y relaciones.* — El epiplón gastrosplénico, de forma irregularmente cuadrilátera, ofrece dos caras y cuatro bordes.

α) *Caras.* — De estas dos caras, una es anterior y la otra posterior: la primera constituye una porción de la pared de la cavidad abdominal mayor y, por lo tanto, se encuentra en relación con la cara anterior del bazo o con las asas intestinales; la segunda limita, en el intervalo comprendido entre el estómago y el bazo, la trascavidad de los epiplones.

β) *Bordes.* — Los cuatro bordes se distinguen en interno, externo, superior e inferior: el *interno* corresponde a la tuberosidad mayor del estómago; el *externo*, al hilio del bazo; el *inferior* se continúa con la porción izquierda del epiplón mayor; el *superior* se continúa con la porción correspondiente del ligamento frenogástrico, que se extiende de la tuberosidad mayor del estómago a la cara inferior del diafragma.

b) *Contenido.* — Sabemos que los vasos cortos y la arteria gastroepiploica izquierda caminan entre las dos hojas del epiplón gastrosplénico. Conocemos el trayecto de estos vasos (véase *Bazo, Estómago*). También existen algunos linfáticos y filetes nerviosos, por otra parte muy difíciles de distinguir.

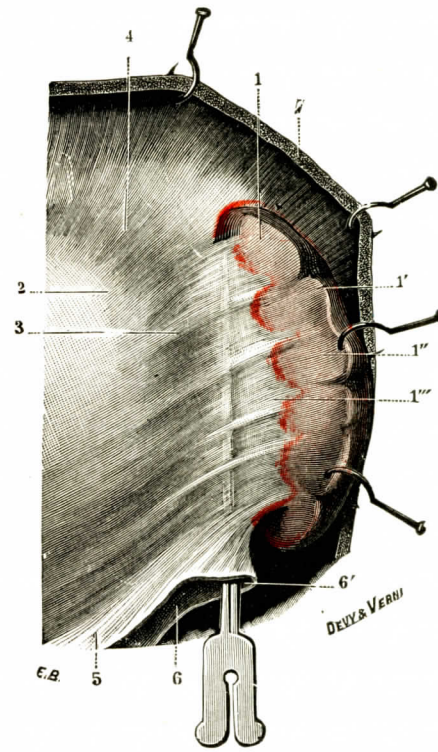


FIG. 831

Epiplón gastrosplénico; vista anterior (recién nacido).

1, bazo, con: 1', su borde anterior; 1'', su cara anterior, y 1''', su hilio. — 2, tuberosidad mayor del estómago. — 3, epiplón gastrosplénico. — 4, ligamento frenogástrico, que continúa por arriba el epiplón gastrosplénico. — 5, epiplón gastrocólico, que continúa por abajo el epiplón gastrosplénico. — 6, trascavidad de los epiplones, con 6', su borde izquierdo. — 7, diafragma erinado hacia arriba y afuera.

**4.° Epiplón pancreáticosplénico.** — Se extiende del cuerpo del páncreas a la parte posterior del hilio del bazo (figura 832, 3).

a) *Forma y relaciones.* — La forma es cuadrilátera y sus diámetros son muy variables: unas veces es corto y otras largo, según que el páncreas esté más o menos adosado a la izquierda. Se le consideran dos caras y cuatro bordes.

α) *Caras.* — La cara anterior, plana, pertenece a la trascavidad y corresponde a la cara posterior del cuerpo del estómago. La cara posterior, igualmente plana, se aplica a la cara pósterointerna del bazo, sin adherirse a ella.

β) *Bordes.* — El *borde interno* o derecho se inserta en el páncreas; la arteria y la vena esplénicas circulan entre sus dos hojas.

El *borde externo* o izquierdo corresponde al hilio del bazo: la hoja posterior del epiplón pancreáticosplénico se refleja hacia atrás para continuarse con el peritoneo visceral del bazo; la hoja anterior se continúa en ángulo casi recto con la hoja posterior del epiplón gastrosplénico.

En el *borde superior* y en el *inferior* las dos hojas del epiplón pancreático-esplénico se continúan una con la otra. En el borde superior el epiplón se ha soldado a veces a la pared con el mesogastrio en el ligamento frenogástrico: es el ligamento frenosplénico. Es la excepción, y en general el bazo y el epiplón pancreáticosplénico conservan su movilidad.

b) *Contenido.* — El epiplón pancreáticosplénico contiene una parte, a veces la totalidad, de la cola del páncreas, así como la arteria esplénica y los elementos

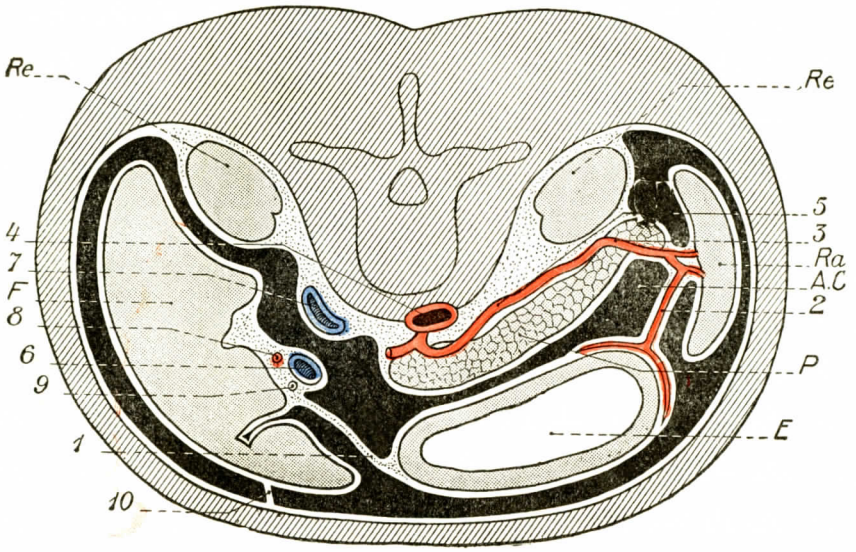


Fig. 832

Trascavidad de los epiplones en el adulto

La parte del mesogastrio posterior que contiene el páncreas se ha soldado a la pared abdominal posterior; se han formado los dos epiplones pancreáticosplénico y gastrosplénico. El bazo está pediculizado.

E, estómago. — F, hígado. — Re., Re., riñones. — Ra., bazo. — P, páncreas. — A. C., trascavidad.

1, epiplón menor. — 2, epiplón gastrosplénico que contiene los vasos cortos. — 3, epiplón pancreáticosplénico. — 4, aorta. — 5, arteria esplénica. — 6, vena porta. — 7, vena cava. — 8, arteria hepática. — 9, colédoco. — 10, ligamento suspensorio del hígado.

esenciales del pedículo del bazo. Está profundamente situado en la región tóraco-abdominal; para llegar a él es necesario abrir la trascavidad de los epiplones.

## ARTICULO IV

## PERITONEO DE LOS ORGANOS GENITOURINARIOS

### § 1. — Desarrollo y evolución

Los órganos génitourinarios ofrecen durante su evolución relaciones con el peritoneo que es indispensable conocer para comprender la disposición definitiva de estos órganos en el adulto.

Dividiremos cómodamente, aunque algo artificialmente, esta evolución en tres estadios: 1.°, *disposición inicial del peritoneo en relación con los órganos génito-*

*urinarios; 2.°, modificaciones debidas a la migración de la glándula genital y a la diferenciación sexual; 3.°, procesos de coalescencia.*

**1.° Disposición inicial del peritoneo en relación con los órganos génito-urinarios.** — a) *En los órganos urinarios.* — Los *riñones* (sólo consideraremos los riñones definitivos o metanefros), unidos íntimamente a las suprarrenales que los cubren, están situados a una y otra parte de la columna, en la pared lumbar, debajo del diafragma. Sus conductos excretorios, los uréteres, descienden a una y otra parte del intestino terminal o cloaca y desembocan en ella. Pero el punto de abocamiento de los uréteres en el intestino terminal es pronto separado del tubo digestivo: los uréteres desembocan en la parte anterior de la cloaca *(vejiga cloacal)*. La vejiga cloacal se continúa por la alantoides, que se abre en el ombligo. La alantoides es seguida por dos arterias umbilicales que van de la aorta al ombligo por los costados de la futura vejiga.

He aquí cómo se conduce el peritoneo primitivo respecto a estos diversos órganos.

El *riñón* está situado detrás del peritoneo parietal posterior. Este describe un pequeño fondo de saco en el borde externo del riñón; pero es excepcional que haya un verdadero mesonefros. Esta disposición existe, no obstante, en muchos animales, y como anomalías en el hombre. El riñón está rodeado de una capa de tejido conjuntivo que GÉROTA considera como un desdoblamiento de la fascia subperitoneal.

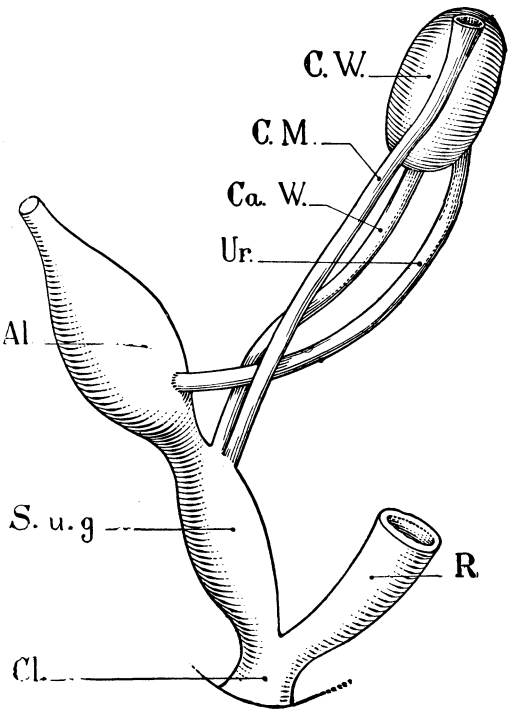


FIG. 833

Disposición de los órganos génitourinarios.

Al., alantoides. — S. u. g., seno urogenital. — R, recto. — Cl., cloaca. — C. W., cuerpo de Wolff. — C. M., conducto de Müller. — Ca. W., conducto de Wolff. — Ur., uréter.

El *uréter* desciende por detrás del peritoneo parietal, igualmente incluído en capa de tejido celular condensado, que para GLANTENAY sería un desdoblamiento de la *fascia propia* subperitoneal *(tela subserosa)*.

La *vejiga primitiva* (pedículo de la alantoides) forma una bolsa saliente bajo el peritoneo, que se excava en fondo de saco entre aquélla y el intestino terminal y forma el *fondo de saco vésicorrectal* (fig. 835). La alantoides y las dos arterias umbilicales que la flanquean se pediculizan bajo el peritoneo, convergiendo hacia el ombligo (fig. 834). El peritoneo se hunde por delante de la alantoides, a una y otra parte de las arterias umbilicales, en la dirección de la línea media. Se forman así dos fondos de saco ánterolaterales en relación con la vejiga, pero estos fondos de saco no se fusionan; dejan en la línea media un pliegue conjuntivo que sube del suelo pélvico al ombligo y une la vejiga a la pared: es el mesocisto primitivo, el meso de la vejiga (fig. 834, 2).

b) *En los órganos genitales* (fig. 836). — Los órganos genitales comprenden por una parte, las glándulas genitales, y por otra parte, sus conductos excretorios. La *glándula genital* ocupa al principio la región lumbar, pues nace a expensas de la parte interna del cuerpo de Wolff. Levanta el peritoneo parietal delante de ella; éste constituye un verdadero meso (*mesotestis* o *mesoovario primitivos* según el sexo). El vaso arterial principal que le está destinado, la arteria espermática, proviene de la aorta y camina casi transversalmente bajo el peritoneo antes de introducirse en el meso. Varios sistemas de fibras lisas se enganchan en la glándula genital y forman un pliegue bajo el peritoneo; se distinguen así el *ligamento diafragmático* (Kölliker), que sube longitudinalmente del polo superior de la glándula al diafragma, y el *ligamento inguinal* o *gubernaculum testis* de Hunter, que va del polo inferior de la glándula al futuro orificio inguinal profundo (figura 836, 5 y 4).

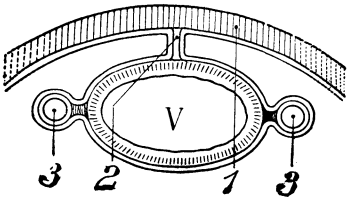


Fig. 834

Disposición primitiva del peritoneo vesical, vista en un corte transversal.

V, vejiga alantoidea.
1, pared abdominal. — 2, mesocisto. — 3, 3, arteria umbilical.

Los *conductos excretorios de las glándulas genitales* están constituídos en el hombre por los conductos deferentes, conductos derivados de los conductos de Wolff, y en la mujer por las trompas, conductos derivados de los conductos de Müller. Estos conductos descienden bajo el peritoneo lumbar, cruzan los vasos ilíacos y el uréter y se sumergen en la pelvis. Aquí se dirigen casi transversalmente de fuera a dentro para terminar debajo de los uréteres en el seno urogenital (fig. 837).

El conducto excretorio de la glándula genital levanta en su trayecto pélvico el peritoneo parietal de fuera a dentro, a la manera de un meso; se sitúa en la proximidad de la región media, cerca del conducto genital del lado opuesto, y determina una especie de tabique peritoneal vértico-transversal, interpuesto entre el intestino terminal y la pared posterior de la vejiga. El fondo de saco vésicorrectal del peritoneo está así dividido por el meso de los conductos genitales, verdadero ligamento ancho primitivo, en un fondo de saco anterior, el *fondo de saco vésicoseminal* en el hombre, el *fondo de saco vésicouterino* en la mujer, y un fondo de saco posterior, el *fondo de saco rectoseminal* en el hombre, *rectouterino* en la mujer.

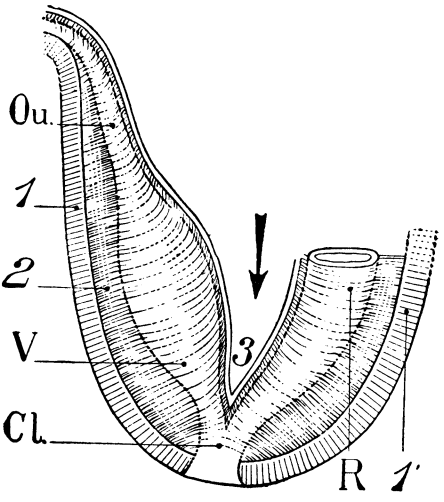


Fig. 835

Disposición primitiva del peritoneo vesical, vista en un corte sagital.

V, vejiga alantoidea. — Ou, uraco. — R, *recto*. — Cl, cloaca.

1, pared abdominal anterior. — 1', pared abdominal posterior. — 2, mesocisto. — 3, fondo de saco recto-vesical.

La disposición inicial del peritoneo en relación a los órganos génitourinarios puede, pues, resumirse así: riñones y uréteres retroperitoneales, prescindiendo de un bosquejo de mesonefros; glándula genital provista de un meso posterior vertical y paralelo al meso del intestino; vejiga alantoidea inserta por un meso a la pared anterior subumbilical; por último, meso transversal, que contiene la parte

pélvica de los conductos genitales excretorios y bosqueja la división del peritoneo pélvico en tres compartimientos, *vesical, genital, rectal,* separados por fondos de saco.

**2.° Modificaciones debidas a la migración de la glándula genital y a la diferenciación sexual.** — Un proceso de desigual crecimiento del cuerpo del embrión y de su aparato genital determina una migración aparente de la glándula genital. Los fenómenos ocurren diferentemente en uno y otro sexo.

a) *En el hombre* (fig. 838). — El testículo desciende a lo largo de la pa-

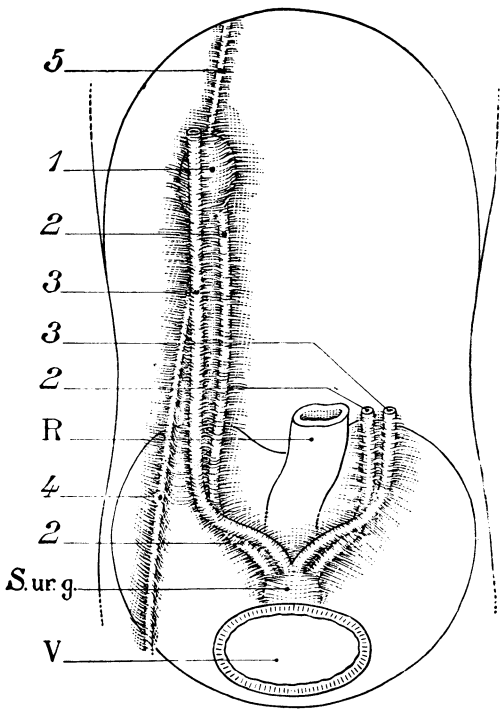


Fig. 836

Disposición del peritoneo antes de la migración de la glándula genital.

V, vejiga en el hombre. — S. ur. g., seno urogenital. — R, recto.

1, glándula genital y su meso. — 2, conducto de Wolff. — 3, conducto de Müller. — 4, ligamento inguinal. — 5, ligamento diafragmático.

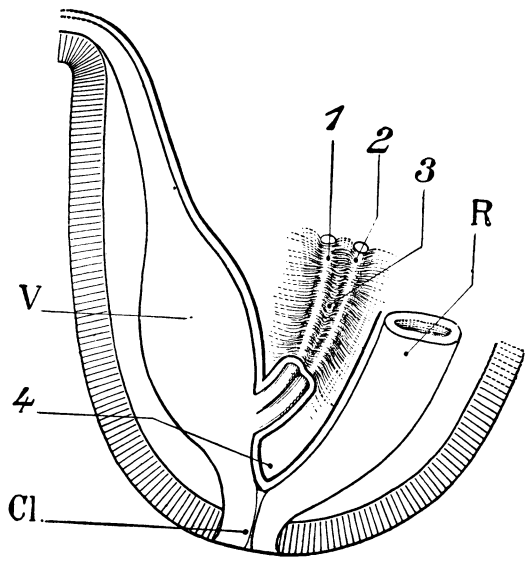


Fig. 837

Disposición del ligamento ancho primitivo, vista en un corte sagital.

V, vejiga. — R, recto. — Cl., cloaca.

1, vejiga. — 2, conducto de Müller. — 3, ligamento ancho primitivo. — 4, fondo de saco génitorrectal.

red lumbar, estirando su pedículo vascular, y, atraído aparentemente por el gubernáculum, se hunde en la pared abdominal anterior por el conducto inguinal. El peritoneo se evagina delante de él y le acompaña en su migración hasta su llegada a las bolsas. Todo ocurre como si el testículo se cubriera de peritoneo y arrastrara consigo un fondo de saco de la serosa hasta el fondo del escroto atravesando el conducto inguinal. Este divertículo del peritoneo tiene el nombre de *processus* o *conducto peritoneovaginal* (fig. 839). Este conducto queda permeable durante todo un período de la vida intrauterina y no se oblitera algunas veces sino después del nacimiento. Puede incluso quedar total o parcialmente permeable. Se le pueden considerar una embocadura y un trayecto propiamente dicho. La embocadura, orientada hacia abajo, afuera y atrás, se encuentra en la fosa ilíaca encima del

arco crural. Conduce a un infundíbulo (porción abdominal del conducto peritoneovaginal de Ramonède) comprendido dentro de la pared abdominal y limitado por detrás por un pliegue seroso, el *pliegue retroparietal*. Este pliegue es levantado, por fuera, por los vasos espermáticos que entran en el conducto y, por dentro, por el conducto deferente. A este infundíbulo sigue el *segmento inguinal*, contenido en el conducto inguinal. A la salida del conducto inguinal el *processus* se acoda y desciende hacia el testículo, presentando dos segmentos sucesivos: *funicular* y luego *vaginal*. Se encuentra en el conducto una serie de estrechamientos, en general cuatro: el primero a la entrada, el segundo en el orificio interno del conducto inguinal, el tercero en la unión de las porciones inguinal y funicular, el cuarto entre la porción funicular y la porción escrotal (fig. 839).

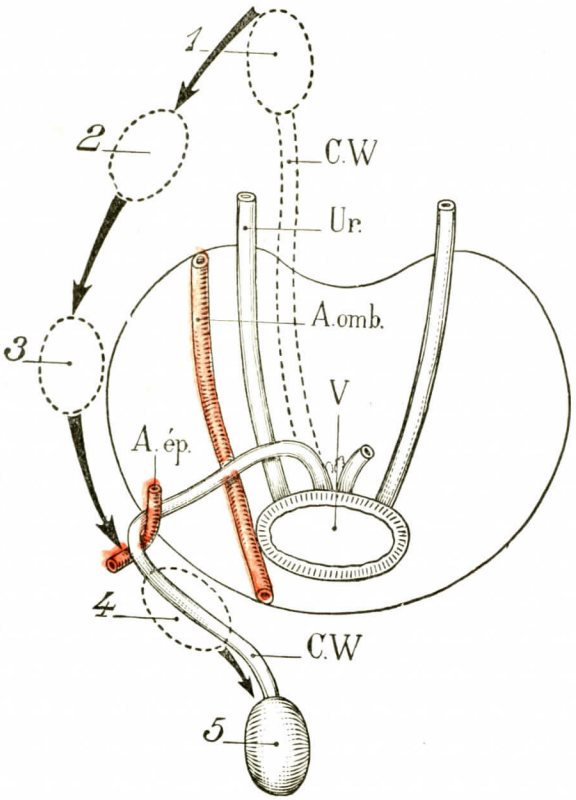


Fig. 838

Migración del testículo.

Nótese que el conducto deferente cruza sucesivamente el uréter, la arteria umbilical y la arteria epigástrica.

1, 2, 3, 4, 5, etapas de la migración del testículo.

V, vejiga. — Ur., uréter. — C. W., conducto de Wolff (conducto deferente). — A. omb., arteria umbilical. — A. ep., arteria epigástrica.

La obliteración del conducto la estudiaremos más adelante.

¿Qué les ocurre a los conductos deferentes durante la migración del testículo? Recuérdese que su extremo terminal está inserto al seno urogenital y contenido en el ligamento ancho primitivo, así como el utrículo prostático, vestigio del conducto de Müller en el hombre. Esta terminación está situada por dentro y debajo de la del uréter, por dentro y muy por debajo del paso de la arteria umbilical por los costados de la vejiga. Arrastrado por la migración del testículo, el conducto deferente describe una curva de concavidad general ánteroexterna, que cruza por encima el uréter y la arteria umbilical, enganchándose, por decirlo así, a ellos, y luego, a su entrada en el conducto inguinal, se acoda sobre la arteria epigástrica abrazándola en ángulo agudo. El meso que contiene la terminación del conducto deferente se encuentra así fuertemente aplicado de atrás a delante sobre la cara posterior de la vejiga (fig. 840). Veremos más adelante que el pequeño fondo de saco peritoneal intervésicoseminal va desde entonces a llenarse por coalescencia.

b) *En la mujer* (fig. 841). El ovario desciende a la excavación pélvica a lo largo de la pared lumbar. Su polo inferior está unido a la región inguinal por el ligamento inguinal, pero no es atraído por él como el testículo. Por fuera de la

glándula genital desciende el conducto de Müller, futura trompa de Falopio, que

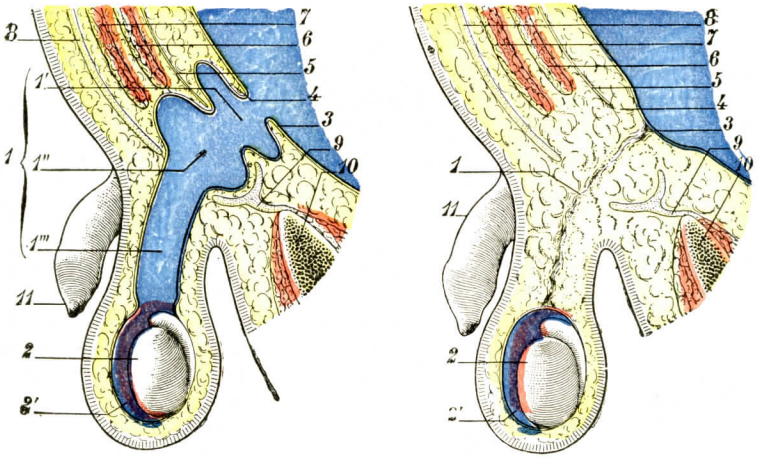


FIG. 839

El conducto peritoneal antes y después del nacimiento *(esquemática)*: A, el conducto, *en el feto*, está en estado de completo desarrollo; B, el conducto, *después del nacimiento*, está enteramente obliterado y sólo está representado por un tracto fibroso (T.-J.).

1, conducto peritoneovaginal, con: 1', su porción peritoneal; 1'', su porción intersticial o intrainguinal; 1''', su porción funículoescrotal. — 2, testículo, con 2', vaginal; ésta se continúa en A con el conducto peritoneovaginal. — 3, peritoneo. — 4, tejido celular subperitoneal. — 5, fascia transversalis. — 6, transverso. — 7, oblicuo menor. — 8, oblicuo mayor. — 9, arco crural. — 10, pubis. — 11, pene.

cruza el ligamento inguinal pasando por debajo y adhiriéndose a él y se dirige hacia la línea media para fusionarse con el conducto de Müller opuesto. Todas estas formaciones son pronto contenidas en la excavación pélvica, debajo del estrecho superior; todas abultan bajo el peritoneo parietal y poseen un meso: *meso del ovario, meso de la trompa, meso del ligamento inguinal*. Estos tres mesos convergen en un punto común, en el cruzamiento del ligamento inguinal con la trompa, a la altura del futuro cuerno uterino (fig. 841).

La aproximación de los dos conductos de Müller en la línea media (se sabe que su fusión forma el útero) orienta estos diversos mesos en el sentido frontal y vérticotransversal. Así el peritoneo pélvico se encuentra levantado por una especie de ondulación transversal debida al levantamiento de los órganos genitales situados debajo de él: es el *liga-*

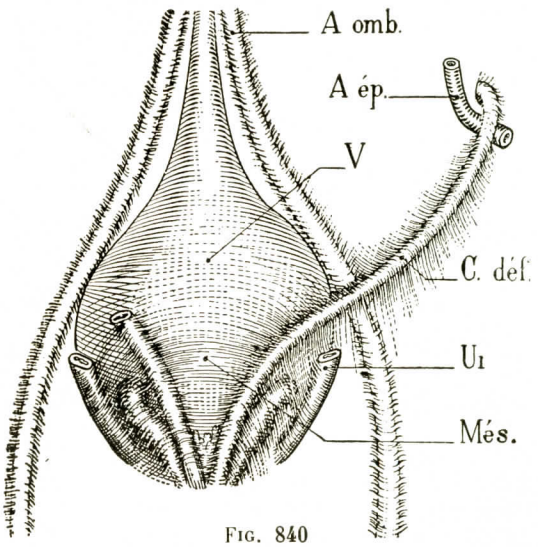


FIG. 840

Vista posterior de la vejiga. La tracción debida a la migración testicular aplica el peritoneo que forma el ligamento ancho masculino.

V, vejiga. — C. def., conducto deferente. — A. ep., arteria epigástrica. — Ur., uréter. — Mes., meso peritoneal que forma el ligamento ancho masculino. — A. omb., arteria umbilical.

*mento ancho*. Esta ondulación se interpone a la vejiga y al intestino terminal. Se forma un fondo de saco anterior, el fondo de saco *vésicouterino*, y un fondo de saco posterior, el *rectouterino*.

El ligamento ancho se subdivide en varias ondulaciones secundarias por ciertos órganos que se pediculizan más abajo del peritoneo, adquiriendo un meso: son el ovario, la trompa y el ligamento redondo. Estos órganos poseen, unidos al meso genital común que constituye el ligamento ancho, sus mesos propios: mesosalpinx, mesoovario, meso del ligamento redondo, esbozo de las tres aletas del ligamento ancho (figura 842).

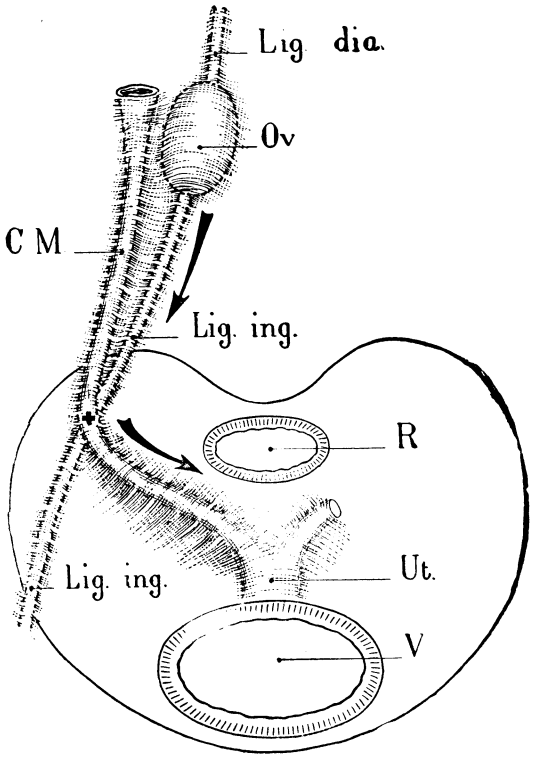


FIG. 841

Formación del peritoneo en la mujer.
Descenso del ovario. Ligamento ancho primitivo.

Ov., ovario. — Ut., útero. — R, recto. — V, vejiga. — C. M., conducto de Müller (trompa uterina). — Lig. ing., ligamento inguinal. — Lig. dia., ligamento diafragmático.

La cruz marca el punto de convergencia de los tres mesos: meso del ovario, meso de la trompa y meso del ligamento inguinal.

En el estadio definitivo, la parte externa del conducto de Müller se convierte en la trompa; la parte terminal del mismo conducto, soldada al conducto opuesto, es luego el útero, órgano medio e impar. El ligamento inguinal, del conducto inguinal al cuerpo uterino, es decir, hasta su cruzamiento con la trompa, se ha convertido en ligamento redondo; el resto del ligamento inguinal forma el ligamento úteroovárico. Todas estas formaciones se encuentran tapizadas por el peritoneo del ligamento ancho. Los restos del ligamento diafragmático salientes bajo el peritoneo, constituirán el *ligamento infundíbulopélvico*. Se reconoce la disposición definitiva.

*Conducto de Nuck*. — La migración del extremo abdominal del ligamento inguinal de la mujer va acompañada de la formación de un fondo de saco peritoneal que ocupa en totalidad o en parte el conducto inguinal. Esta formación es la homóloga del conducto vaginoperitoneal masculino. Su existencia está limitada al período embrionario y su persistencia se observa en el adulto, pero más raramente que la del proceso peritoneovaginal del hombre. La obliteración se efectúa en general en el *momento* del nacimiento. Si no se ha realizado en esta época, no tiende a producirse ulteriormente. La persistencia es más frecuente a la derecha que a la izquierda. La obliteración parece hallarse bajo la dependencia de la migración ovárica. La persistencia del conducto es tres veces más frecuente en los sujetos cuyo ovario no ha descendido completamente que en aquellos en quienes la migración se ha efectuado normalmente (FREDET). He aquí algunas estadísticas que muestran la frecuencia del conducto de Nuck. TESTUT, examinando catorce cadáveres de mujeres de veinte a sesenta años, sólo la ha visto una vez; era bilateral. SACHS ha exami-

nado 160 cadáveres de uno a trescientos treinta y cinco días de edad; el 75 por 100 de los examinados tenían el conducto obliterado en ambos lados. Por lo demás, en el curso de la disección la persistencia del conducto pasa a menudo inadvertida si no se tiene en cuenta que el orificio abdominal está oculto por una válvula peritoneal, válvula que oculta el orificio de entrada del conducto, lo que dificulta bastante su descubrimiento.

La persistencia del conducto favorece, como en el hombre, la producción de hernias inguinales e hidroceles. Es el origen, cuando la obliteración es parcial, de los quistes del cordón o del labio mayor.

**3.° Procesos de coalescencia del peritoneo génitourinario.** — Aunque menos importantes que en el tubo digestivo, intervienen fenómenos de coalescencia

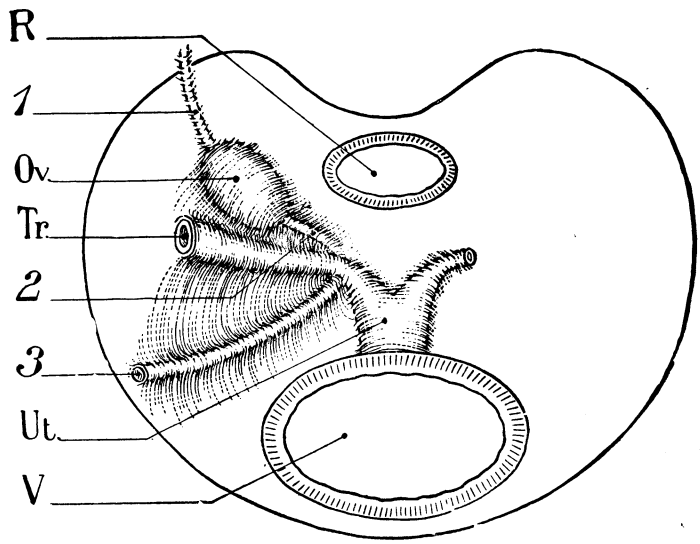


FIG. 842

Formación del ligamento ancho definitivo.

Tr., trompa. — Ov., ovario. — Ut., útero. — R, recto. — V, vejiga.
1. ligamento infundíbulopélvico. — 2, ligamento úteroovárico. — 3, ligamento redondo.

en la evolución del peritoneo génitourinario. Los describiremos sumariamente: 1.°, *en el riñón;* 2.°, *en la vejiga;* 3.°, *en el ligamento ancho masculino;* 4.°, *en el ligamento ancho femenino;* 5.°, *en el proceso peritoneovaginal.*

a) *En los riñones.* — Algunos autores creen que el peritoneo describe detrás del borde externo del riñón, y hasta detrás de su cara posterior, un fondo de saco: el riñón poseería entonces un meso, el *meso renal* (fig. 843). Más tarde este fondo de saco se llenaría por coalescencia y el peritoneo parietal parecería pasar directamente por la cara anterior del riñón. La fascia retrorrenal del adulto no sería más que el testimonio de esta coalescencia (OMBRÉDANNE, 1900; GRÉGOIRE, 1905; VECCHI, 1910).

Esta teoría no es admitida por todos: se cree generalmente que la fascia retrorrenal resulta, como la fascia prerrenal, de una condensación de la fascia propia, fascia subperitoneal que se desdoblará para rodear el riñón.

Recordemos que el riñón no queda en todas partes en contacto directo con el peritoneo parietal definitivo; algunos órganos digestivos se fusionan delante de

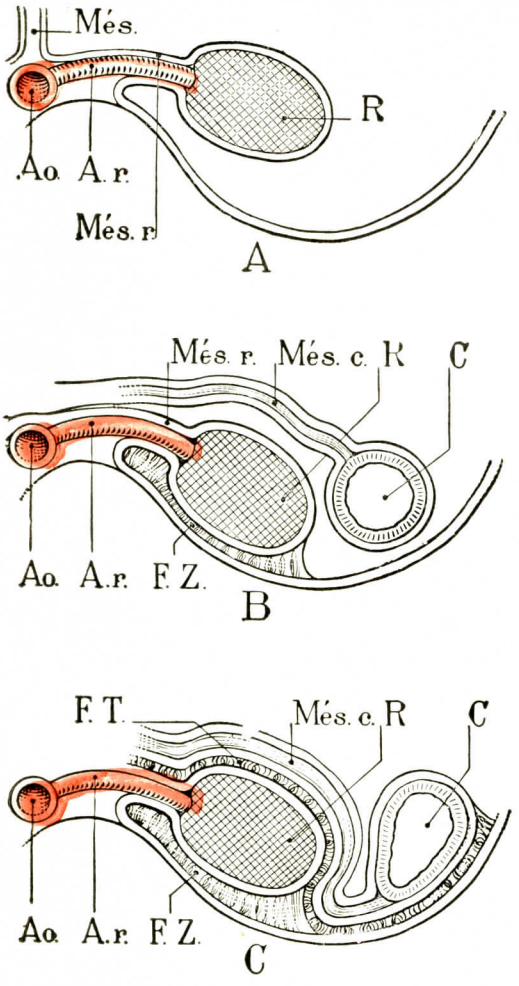


Fig. 843

Peritoneo renal, teoría del meso renal.

A, antes de la coalescencia del riñón. — B, después de la coalescencia del riñón. — C, después de la coalescencia del riñón y del colon.

R, riñón. — Ao., aorta. — A. r., arteria renal — Mes., mesenterio. — Mes. r., meso renal. — C, colon. — F. Z., hoja de coalescencia retrorrenal llamada fascia de Zuckerkandl. — F. T., fascia de Toldt debida a la coalescencia del mesocolon (Mes. c.)

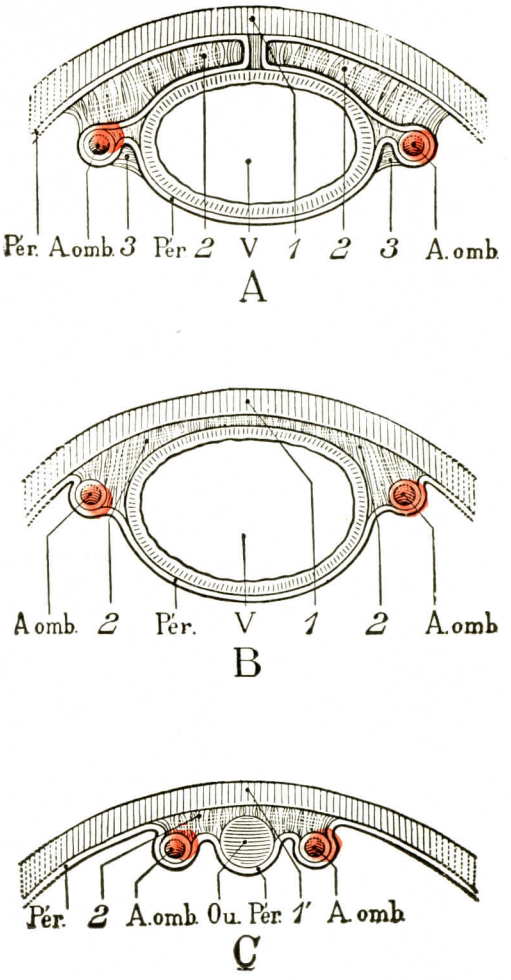


Fig. 844

Coalescencia del peritoneo vesical.

A, corte horizontal que pasa por la parte media de la vejiga. — B, corte horizontal que pasa por la parte superior de la vejiga. — C, corte horizontal que pasa por la proximidad del ombligo.

1, pared abdominal. — 2, coalescencia prevesical. — 3, coalescencia de la arteria umbilical.

Per., peritoneo. — V, vejiga. — A. om., arteria umbilical. — Ou., uraco.

él (duodeno, colon, etc..., véase *Evolución del peritoneo digestivo)* y las fascias que de ello resultan refuerzan en algunos puntos el peritoneo prerrenal

b) *En la vejiga* (figs. 844 y 845). — La vejiga alantoidea, flanqueada por las dos arterias umbilicales, no conserva mucho tiempo el meso mediano que la une a la pared subumbilical. El fondo de saco peritoneal prevesical que se ex-

cava a una y otra parte del mesocisto se llena por coalescencia: de ello resulta una fascia prevesical, de forma triangular, cuyo vértice está en el ombligo y la base en el suelo pélvico y cuyos dos bordes se detienen en las arterias umbilicales: es la *aponeurosis umbílico-prevesical* (fig. 845).

Las arterias umbilicales poseen cada una un pequeño meso que se encuentra preso en la coalescencia de la fascia prevesical: de esta suerte la fascia prevesical parece, a la altura de las arterias umbilicales, desdoblarse para englobarlas, formando la *fascia retro-umbilical* de CUNÉO y VEAU.

A continuación, la parte superior de la alantoides se atrofia; se convierte en un cordón fibroso macizo; el *uraco*, que va del ombligo al polo superior de la vejiga definitiva. De la fascia prevesical, tan sólo una parte se encuentra situada delante de la vejiga definitiva; la parte superior, que engloba el uraco y la arteria umbilical, se encuentra bajo el peritoneo parietal anterior. Entre los cordones fibrosos del uraco y de las arterias umbilicales que lo levantan, el peritoneo se deprime para formar las fositas inguinales media e interna.

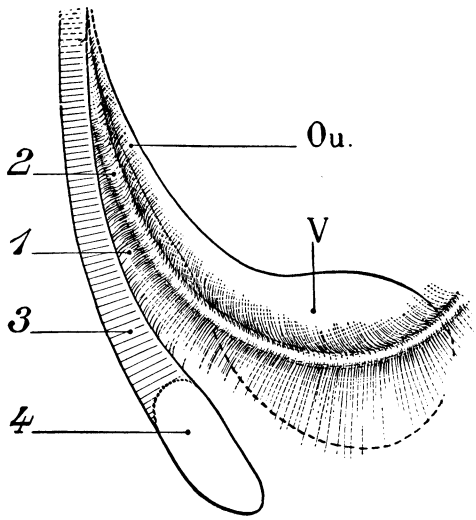


FIG. 845

Formación de la aponeurosis umbílicovesical.

Ou., uraco. — V, vejiga.
1, aponeurosis umbílicovesical. — 2, arteria umbilical. — 3, pared abdominal. — 4, pubis.

c) *En el ligamento ancho masculino* (fig. 846). — El meso peritoneal transversal que contiene la terminación de los deferentes, flanqueados por las vesículas seminales que se han desarrollado y el utrículo prostático, no persiste en el hombre.

Su hoja anterior se fusiona a la cara posterior de la vejiga; la coalescencia llena completamente el pequeño fondo de saco vésicoseminal. El peritoneo definitivo pasa, pues, directamente de la vejiga a la cara posterior de las vesículas.

Igualmente, la hoja posterior del ligamento ancho masculino se fusiona al peritoneo que tapiza la cara anterior del recto y llena casi totalmente el profundo fondo de saco rectoseminal.

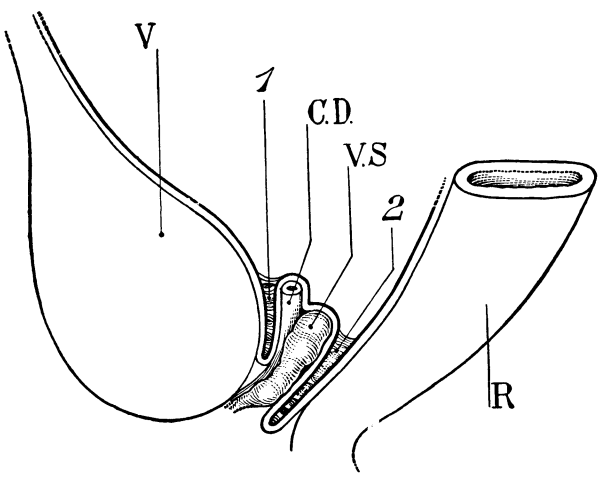


FIG. 846

Formación de la aponeurosis próstatoperitoneal.

V, vejiga. — R, recto. — C. D., conducto deferente. — V. S., vesícula seminal.
1, zona de coalescencia intervésicoseminal. — 2, zona de coalescencia interrectoseminal (aponeurosis próstatoperitoneal).

De ello resulta una fascia de coalescencia que se interpone entre la próstata y el recto y sube hasta el borde superior de las vesículas: es la *aponeurosis próstato-peritoneal* de DENONVILLIERS.

Así, en el adulto, el fondo de saco rectovesical no está ya dividido en compartimientos por los órganos genitales: éstos se encuentran presos entre las dos fascias de coalescencia pre y retroseminales. El fondo de saco definitivo se excava entre el recto y la vejiga: es el *fondo de saco de Douglas;* su profundidad es mucho menor que la del fondo de saco primitivo retroseminal.

d) *En el ligamento ancho femenino* (fig. 847). — El ligamento ancho persiste en la mujer con la disposición que hemos descrito antes. Una sola modifica-

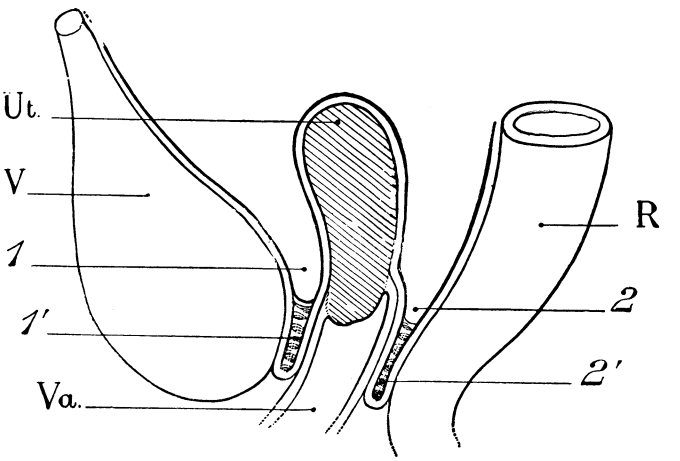


FIG. 847

Fascias de coalescencia del peritoneo genital de la mujer.

V, vejiga. — Va., vagina. — Ut., útero. — R, recto.
1, fondo de saco vésicouterino. — 1', fascia intervésicovaginal. — 2, fondo de saco rectouterino (Douglas). — 2', fascia rectovaginal.

ción debe señalarse: el fondo de saco retrouterino, situado entre el ligamento ancho y el recto, el fondo de saco de Douglas, disminuye de profundidad a consecuencia de un proceso de coalescencia. Existe, pues, en la parte superior del tabique rectovaginal una fascia de coalescencia que se inserta en el fondo de saco de Douglas y que es el equivalente de la aponeurosis próstatoperitoneal. Este proceso de coalescencia puede no existir, y la profundidad del Douglas es entonces normalmente exagerada; esta anomalía sería el origen de algunos prolapsos genitales y de ciertas hernias perineales (hedroceles) cuya causa inicial podría ser así congénita.

Habría también, según ciertos autores, un proceso de coalescencia análogo que reduciría la profundidad del fondo de saco vésicouterino. La ausencia de coalescencia en este punto podría ser la iniciación de algunos cistoceles. El vestigio de esta coalescencia existiría en el tabique vésicovaginal: el espacio despegable de JOBERT y LAMBALLE (1847) no sería más que la fascia de coalescencia intervésicovaginal *(fascia de Lehnhossek)*.

e) *Conducto peritoneovaginal.* — Un fenómeno de coalescencia oblitera en la mayor parte de su longitud el conducto peritoneovaginal. La coalescencia comenzaría en la parte media del conducto inguinal (JARJAVAY, Hugo SACHS). Esta obliteración ocurre en general después del nacimiento (del décimo al vigésimo días); sería

más precoz y más rápida en el lado derecho. El residuo normal de coalescencia es un manojo fibroso, situado en medio de los elementos del cordón del adulto *(liga-*

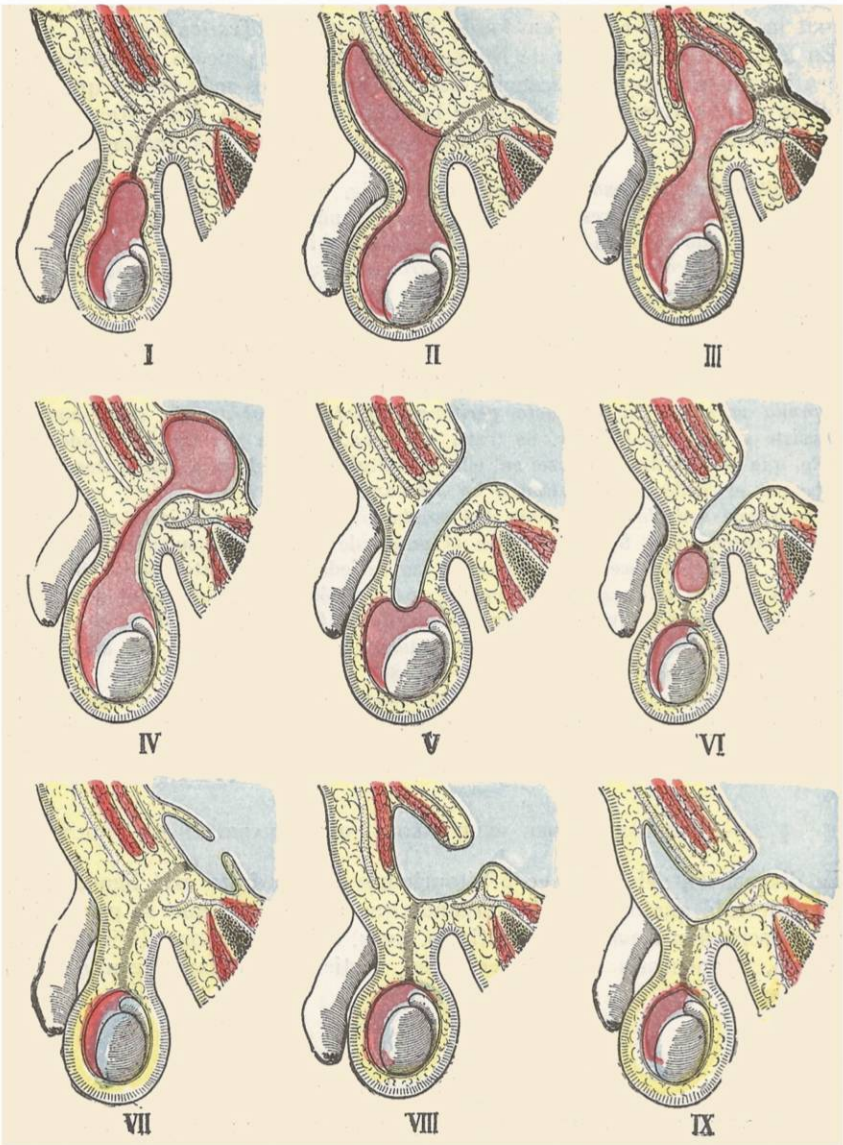


FIG. 848

Deformidades del conducto peritoneovaginal: hidroceles y hernias llamadas congénitas.

(La cavidad vaginal, normal o distendida, está representada *en color violado;* la cavidad peritoneal y sus divertículos herniarios, *en azul.*)

I, hidrocele bilobulado. — II, hidrocele bilocular (variedad inguinosuperficial). — III, hidrocele bilocular (variedad inguinointersticial). — IV, hidrocele bilocular (variedad inguinoproperitoneal). — V, hernia enquistada de la vaginal. — VI, hernia inguinal y quiste del cordón. — VII, hernia inguinal properitoneal. — VIII, hernia inguinal intersticial. — IX, hernia inguinal superficial.

*mento de Cloquet).* La coalescencia deja a menudo persistir un ligero fondo de saco por fuera de la arteria epigástrica, en el orificio profundo del conducto inguinal.

En el otro extremo, la coalescencia cesa en el polo superior del testículo: éste queda así rodeado de una bolsa serosa, emanación de la serosa peritoneal. Es la serosa vaginal. Los vasos llegan al testículo por el mesotestis primitivo, alrededor del cual la vagina se refleja en fondo de saco (véase *Testículo*).

En la mujer, el conducto de Nuck, equivalente del proceso peritoneovaginal, se oblitera igualmente por coalescencia. Esta obliteración es más precoz que en el sexo masculino y sobreviene en el curso de la vida intrauterina. Por esta razón la existencia del conducto de Nuck había sido negada por algunos anatomistas.

**Anomalías del proceso peritoneovaginal** (fig. 848). — Los fenómenos de coalescencia o, si se quiere, de regresión que obliteran el conducto peritoneovaginal son a menudo incompletos. De ello resultan una serie de variaciones interesantes para el cirujano, puesto que la persistencia *completa* del segmento *parcial* del conducto nos permite comprender la patogenia de las hernias inguinales congénitas o de ciertos hidroceles. Se pueden observar cuatro variedades:

*Primera variedad: el conducto peritoneovaginal persiste enteramente.* El asa intestinal se introduce en el conducto. Se trata de la variedad de hernias denominadas *hernias testiculares.* El asa descendente está en contacto con el testículo.

*Segunda variedad: el conducto peritoneovaginal está obliterado casi completamente,* sólo persiste su porción inferior. Se trata, en suma, de una vaginal demasiado grande. El hidrocele que pueda desarrollarse en ella constituirá el hidrocele *funículovaginal,* puesto que sube por el cordón, o el *hidrocele en calabaza.*

*Tercera variedad: la obliteración del conducto peritoneovaginal sólo se produce en la parte más superior* (fig. 848, II). Según el punto de obliteración superior del conducto se distinguirán, si los hidroceles se producen, las variedades siguientes (fig. 848, II, III, IV): en todos los casos el hidrocele será bilocular, pero el lóbulo superior podrá desarrollarse ora bajo la piel del abdomen (variedad inguinosuperficial) (fig. 848, II), ora en el espesor de los músculos de la pared abdominal (variedad intersticial) (fig. 848, III), ora en el tejido subperitoneal (variedad inguinoproperitoneal) (fig. 848, IV).

*Cuarta variedad: el conducto vaginoperitoneal persiste,* pero ofrece en parte en su porción escrotal un número mayor o menor de tabiques; de ahí las variedades de quistes del cordón y todas las variedades de hernias inguinales clásicas, bien representadas en la figura 848.

### § 2. — Disposición del peritoneo génitourinario en el adulto

La disposición del peritoneo génitourinario en el adulto está ligada demasiado íntimamente a la anatomía de los órganos que cubre para que se pueda hacer de ella una descripción separada. Remitimos, pues, a los artículos relativos a los riñones, vejiga, aponeurosis próstatoperitoneal, testículo y órganos genitales internos de la mujer.

## ARTICULO V

## TOPOGRAFIA GENERAL DEL PERITONEO EN EL ADULTO

Después de haber seguido paso a paso el trayecto de las hojas peritoneales en la pared del abdomen y en los diferentes órganos abdominales, es útil dar una ojeada de conjunto sobre la topografía de esta vasta serosa. La inmensa cavidad que limita está, en efecto, dividida por la disposición de algunos órganos y por las láminas peritoneales que los fijan y los unen en algunas regiones. Entre estas regiones no hay tabiques ni fronteras absolutas: todas comunican entre sí; pero la comunicación es más o menos extensa y en las condiciones patológicas fácilmente cerradas por las adherencias. Hay en el peritoneo toda una serie de compar-

timientos en potencia que la anatomía ha preparado y que afirman su autonomía en el curso de las inflamaciones peritoneales. Cada uno de estos compartimientos posee una vía de acceso particular: es indispensable conocer la topografía de todos ellos para comprender su patología y su exploración médicoquirúrgica.

## § 1. — División topográfica del peritoneo

Si se abre el abdomen por su pared anterior, en la línea media del apéndice xifoides al pubis pasando por el ombligo, se penetra en la parte más ancha de la cavidad peritoneal: es la *región previsceral*. Está limitada por delante por el peritoneo parietal anterior; por detrás corresponde a la cara anterior de la mayoría de los órganos abdominales cubiertos de peritoneo visceral y a la cara anterior del epiplón mayor.

Exploremos ahora la región visceral. Para esto levantemos el epiplón mayor que se presenta naturalmente a la vista y atraigamos por su mediación el colon transverso y su meso. Comprobamos entonces que el conjunto del mesocolon transverso y del epiplón mayor forma un vasto tabique transversal que divide la cavidad visceral en dos pisos: encima, el piso supramesocólico, donde se encuentran el estómago, el hígado, el bazo, etc.; debajo, en el piso submesocólico o subomental, se encuentra el intestino delgado rodeado del marco cólico.

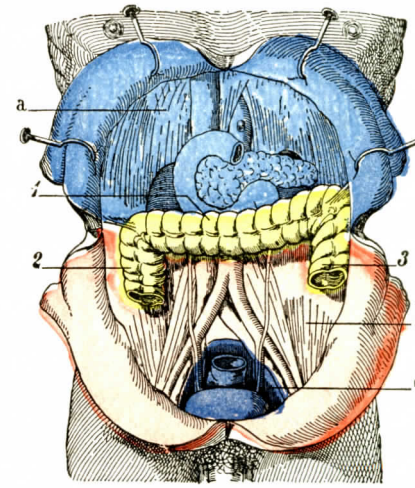


Fig. 849

Los dos grandes compartimientos de la cavidad abdominal *(esquema)*.

1, colon transverso. — 2, colon ascendente. — 3, colon descendente.

*a*, compartimiento superior. — *b*, compartimiento inferior. — *c*, pelvis.

Si, por último, exploramos la parte más inferior de la región visceral, encontramos el colon iliopélvico. Atraigámoslo: su meso se desarrolla y se pone tenso, constituyendo una segunda barrera transversal, análoga, a pesar de sus menores dimensiones, al mesocolon transverso. Hay aquí una nueva frontera que separa relativamente la región subyacente, la región submesocólica, de la región situada por debajo del estrecho superior, la región pélvica.

Estas divisiones no son artificiales: cada una de las regiones que acabamos de limitar tiene cierta individualidad fisiológica y sobre todo patológica. Estas regiones comunican, sin embargo, unas con otras por vías que toman los líquidos peritoneales para circular y los procesos patológicos para extenderse de una región a otra. Describiremos, pues: 1.°, la *cavidad previsceral;* 2.°, la *región supramesocólica* o el *peritoneo supramesocólico* (piso superior); 3.°, la *región* o el *peritoneo submesocólico* (piso medio); 4.°, el *peritoneo pélvico* (piso inferior).

Mostraremos de paso las vías por las cuales pueden establecerse comunicaciones entre estas diversas regiones.

## § 2. — Cavidad previsceral

Cuando hablamos aquí de cavidad se comprende bien que se trata de una cavidad virtual. Naturalmente, en efecto, los órganos se hallan en contacto con el

peritoneo parietal anterior y se deslizan sobre él; únicamente la presencia de líquido patológico, como la ascitis, puede transformar en una cavidad verdadera el compartimiento virtual que vamos a describir.

Este compartimiento se abre ampliamente por detrás en los otros compartimientos viscerales; únicamente el delantal epiploico, cuando es bastante largo, lo separa del intestino delgado y del compartimiento submesocólico.

La única frontera fija de la cavidad peritoneal es, pues, la pared abdominal anterior. Describamos la disposición del peritoneo parietal en este punto. Esta disposición es algo diferente encima del ombligo, en el ombligo y debajo del mismo.

**1.° Encima del ombligo.** — El peritoneo desciende de las inserciones anteriores del diafragma que acaba de tapizar. Cubre lateralmente la cara posterior de los músculos transversos y, cerca de la línea media, la cara posterior de los músculos rectos mayores, cubiertos de sus aponeurosis. En la línea media tapiza profundamente la aponeurosis y la línea blanca. Está separado de estas diversas formaciones por una capa de tejido celular delgada y densa; por esto el peritoneo parietal supraumbilical se desprende difícilmente de los planos subyacentes; se desgarra y a menudo no puede ser suturado en un plano especial en el curso de las laparotomías supraumbilicales. Sin embargo, en la línea media se puede distinguir una porción superior móvil bajo la pared músculoaponeurótica, de la que está separada por un tejido celular grueso y vascular; y una porción inferior yuxtaumbilical, en la que el peritoneo se adhiere directamente al plano aponeurótico.

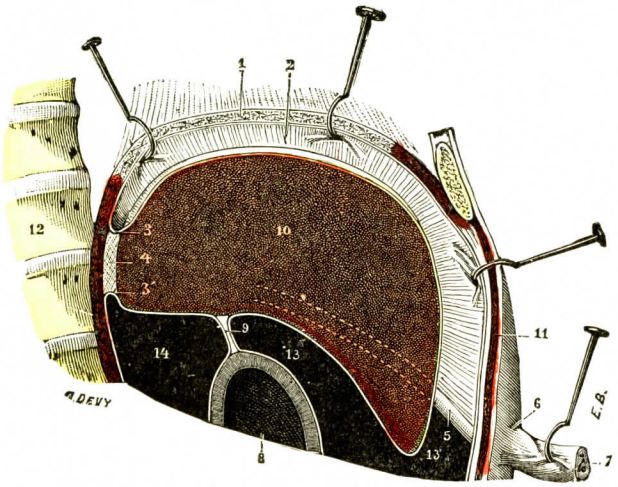


Fig. 850

Ligamento suspensorio del hígado, visto por su cara derecha *(semiesquemática)*.

1, diafragma, tirado con erinas hacia arriba. — 2, ligamento suspensorio, visto por su cara derecha. — 3 y 3', hoja superior y hoja inferior del ligamento coronario. — 4, borde posterior del hígado, directamente en relación con el diafragma. — 5, vena umbilical. — 6, ombligo. — 7, colon. — 8, estómago. — 9, epiplón gastrohepático. — 10, hígado cortado cinco milímetros a la derecha del ligamento suspensorio. — 11, pared abdominal anterior. — 12, raquis. — 13, 13, cavidad abdominal. — 14, trascavidad de los epiplones.

La libre expansión del peritoneo sobre la pared supraumbilical es interrumpida en el feto por la vena umbilical y en el adulto por el cordón fibroso que ha reemplazado a este vaso. Este obstáculo origina la formación de un vasto repliegue orientado casi en sentido sagital, que se extiende de la pared ánterosuperior del abdomen a la convexidad del hígado: es el *ligamento suspensorio del hígado* u *hoz mayor del peritoneo* (fig. 850).

Este repliegue ligamentoso, de forma triangular, tiene dos bordes, un vértice y una base: 1.°, el *borde superior*, convexo, se inserta sucesivamente en la pared abdominal a partir del ombligo y en el diafragma; su dirección está marcada por una línea que, partida del ombligo, forma un ángulo agudo de algunos grados, abierto a la derecha; 2.°, el *borde inferior*, cóncavo, se fija en la cara convexa del hígado, hasta el ligamento coronario, en el que se continúa; 3.°, el *vértice*, trun-

cado, corresponde al lado anterior de la vena cava inferior; 4.°, la *base* o *borde libre* se extiende oblicuamente de delante atrás y un poco de izquierda a derecha, desde el ombligo hasta el borde anterior del hígado. A lo largo de este último borde y en el intervalo de las dos hojas serosas que levanta el meso, discurre el cordón fibroso de la vena umbilical; este cordón forma el *ligamento redondo* del hígado o *ligamento hepatoumbilical*. Según su situación, se comprende que una laparotomía lo corte necesariamente si pasa a la derecha del ombligo y lo respete, por el contrario, si pasa a la izquierda del ombligo.

**2.° En el ombligo** (figuras 850 y 851). — El peritoneo pasa en puente por detrás del anillo umbilical, dejando ver por transparencia los cordones fibrosos que convergen en este anillo fibroso: la vena umbilical, el uraco, las arterias umbilicales. En el área del anillo umbilical, el tejido celular subperitoneal está en contacto directo con el tejido celular subcutáneo. Pero el tejido celular subperitoneal está reforzado en este punto por fibras transversales que unen la cara posterior de la vaina de los dos músculos rectos; se ven a veces estas fibras dibujarse debajo del peritoneo (*fascia umbilicalis* de Richet). Forman una especie de lámina cuadrilátera retroumbilical, cuyo borde superior es adherente, mientras que el borde inferior queda libre (no obstante, la disposición inversa puede existir; H. Sachs). Este borde inferior levanta el peritoneo en un pliegue falciforme bajo el cual puede deslizarse normalmente un fondo de saco seroso, iniciación de una hernia umbilical indirecta.

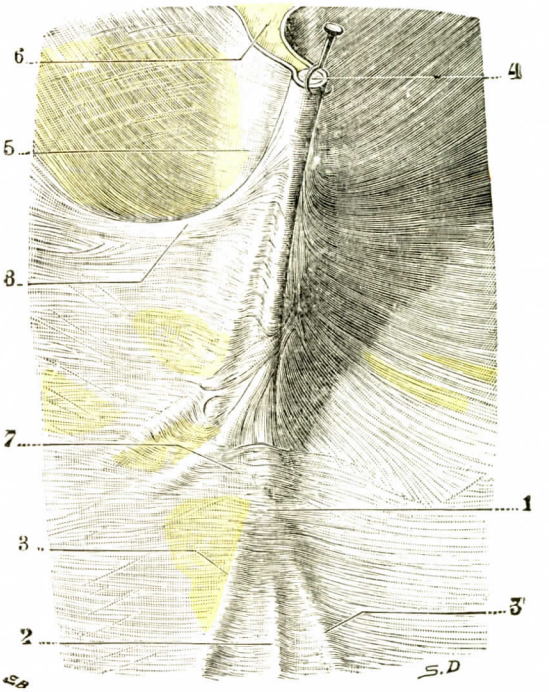


Fig 851

El ombligo del adulto, visto por su cara posterior (Testut-Jacob).

1, ombligo. — 2, uraco. — 3, 3', cordones fibrosos provenientes de la obliteración de las arterias umbilicales. — 4, ligamento redondo del hígado proveniente de la obliteración de la vena umbilical. — 5, porción inicial del ligamento suspensorio del hígado. — 6, tejido celular subperitoneal. — 7, fascículos fibrosos transversales que constituyen la fascia umbilicalis. — 8, expansión fibrosa, subperitoneal, que nace cerca del ligamento redondo y va a perderse en la pared abdominal.

**3.° Debajo del ombligo** (fig. 853). — Partiendo del ombligo, el peritoneo desciende hacia la excavación pélvica, tapizando regularmente toda la porción subumbilical de la pared abdominal anterior. En esta primera parte de su trayecto pasa por detrás del uraco y de los dos cordones fibrosos que, en el adulto, resultan de la obliteración de las arterias umbilicales. Levantado por estos tres cordones, uno mediano y los otros dos laterales, forma tres repliegues falciformes, las hoces menores del peritoneo, que nacen a la altura del ombligo y, de aquí, se extienden divergiendo hasta la parte superior de la vejiga. Algo por encima de la parte media del arco femoral, el peritoneo es levantado también, pero de

modo menos sensible, por la porción inicial de la arteria epigástrica, que, como se sabe, describe en este punto una curva de concavidad súperoexterna.

Si examinamos ahora por su cara posterior la porción de la pared abdominal que se extiende del pubis al orificio interno del conducto inguinal, comprobamos, en el intervalo de los repliegues formados por los tres cordones precitados, algunas depresiones más o menos profundas que se designan con el nombre de *fositas inguinales*. Estas fositas, en número de tres a cada lado, se distinguen según su situación en interna, media y externa. La *fosita inguinal interna* está situada entre el repliegue seroso formado por el uraco y el determinado por el cordón fibroso de la arteria umbilical. Corresponde al intervalo comprendido entre la línea media y

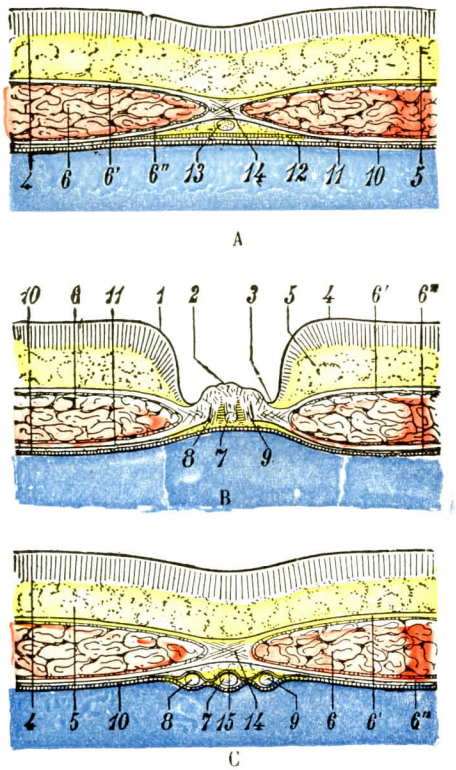


Fig. 852

Cortes horizontales de la región umbilical que pasan: A, un poco por encima del ombligo; B, por el ombligo; C, un poco por debajo del ombligo (T.-J.).

1, rodete umbilical. — 2, mamelón umbilical con la cicatriz umbilical encima. — 3, surco umbilical. — 4, piel del ombligo. — 5, tejido céluloadiposo subcutáneo. —6, recto mayor, con 6', la hoja anterior de su vaina, y 6'', la hoja posterior. — 7, uraco. — 8 y 9, las dos arterias umbilicales. — 10, peritoneo. — 11, tejido celular subperitoneal. — 12, fascia umbilicalis. — 13, vena umbilical en el conducto umbilical. — 14, línea blanca. — 15, aponeurosis umbilicoprevesical; el espacio que se encuentra situado entre esta aponeurosis y la línea blanca y que está lleno de tejido celular adiposo, no es otra cosa que la parte superior del espacio prevesical (véase *Vejiga*).

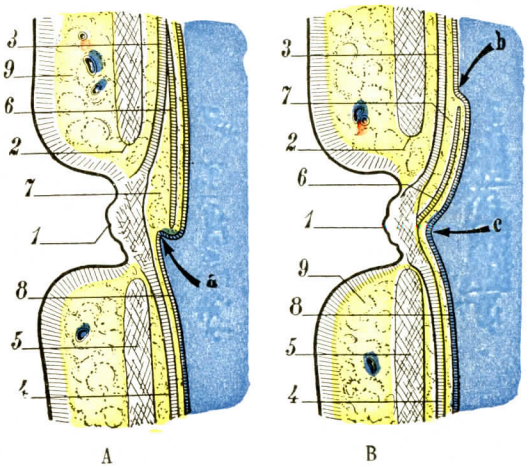


Fig. 853

Las dos disposiciones de la fascia umbilicalis y del conducto umbilical vistas en un corte sagital esquemático del ombligo: A, estando la fascia umbilicalis fija por arriba y libre por abajo, el conducto umbilical se encuentra abierto por abajo y cerrado por arriba; B, estando la fascia umbilicalis adherida por abajo y libre por arriba, el conducto se encuentra abierto por arriba y cerrado por abajo (T.-J.).

1, cicatriz umbilical. — 2, borde superior del anillo umbilical. — 3, cordón de la vena umbilical. — 4, uraco. — 5, línea blanca. — 6, fascia umbilicalis. — 7, conducto umbilical. — 8, peritoneo. — 9, tejido celular subcutáneo.

Las flechas indican los sitios por donde se mete el intestino para constituir. *a*, la hernia umbilical con divertículo properitoneal; *b*, la hernia umbilical indirecta; *c*, la hernia umbilical directa.

la espina del pubis: se le llama también, por esta razón, *fosita suprapúbica* o *vésicopúbica* (fig. 854, C).

La *fosita inguinal media* está situada inmediatamente por fuera del cordón fibroso de la arteria umbilical (fig. 854, B).

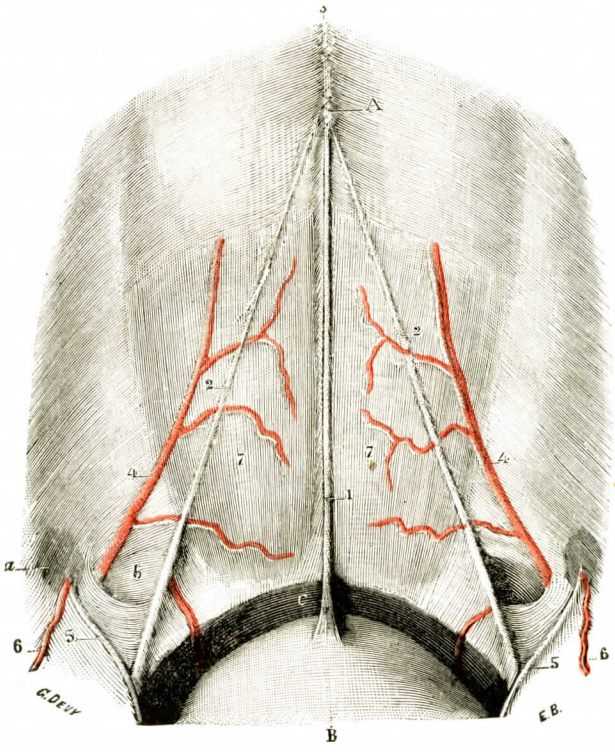


FIG. 854. — Pared abdominal anterior, vista por su cara peritoneal.

A, ombligo. — B, vejiga.

1, uraco. — 2, 2, cordón de la arteria umbilical obliterada. — 3, cordón de la vena umbilical (ligamento falciforme). — 4, 4, arteria epigástrica. — 5, 5, conducto deferente. — 6, 6, arteria espermática. — 7, 7, cara posterior del músculo recto mayor del abdomen cubierta por el peritoneo.

*a*, fosilla inguinal externa. — *b*, fosilla inguinal media. — *c*, fosilla inguinal interna o vésicopúbica.

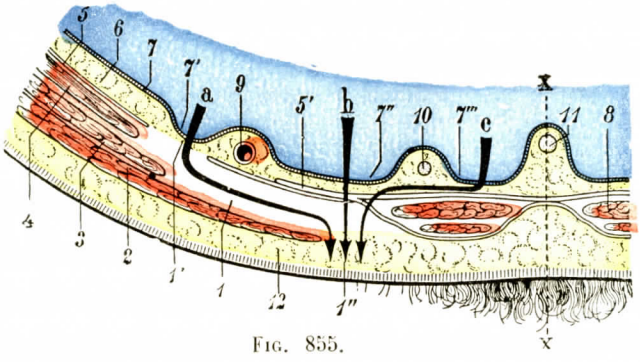


FIG. 855.

Corte horizontal esquemático de la pared abdominal por el conducto inguinal derecho, suponiendo que se ha quitado el cordón (T.-J.).

1, conducto inguinal, con: 1', su orificio profundo, y 1'', su orificio superficial. — 2, oblicuo mayor. — 3, oblicuo menor. — 4, transverso. — 5, fascia transversalis, con 5', tendón conjunto. — 6, tejido celular subperitoneal. — 7, peritoneo, con 7', fosita inguinal externa; 7'', fosita interna; 7''', fosita vésicopubiana. — 8, recto mayor y piramidal contenidos en su vaina. — 9, epigástrica. — 10, cordón fibroso de la arteria umbilical. — 11, uraco. — 12, tejido celular subcutáneo. — XX, línea media.

(La flecha *a* en la fosita externa, la flecha *b* en la fosita interna y la flecha *c* en la fosita vésicopubiana indican el trayecto que, según su variedad, recorren las hernias inguinales para llegar al exterior.)

La *fosita inguinal externa*, la más externa de las tres, como indica su nombre, está situada por fuera y por encima del asa que forma la porción inicial de la arteria epigástrica al dirigirse a dentro y arriba. Corresponde exactamente al orificio interno del conducto inguinal. En su parte inferior e interna se ven por trans-

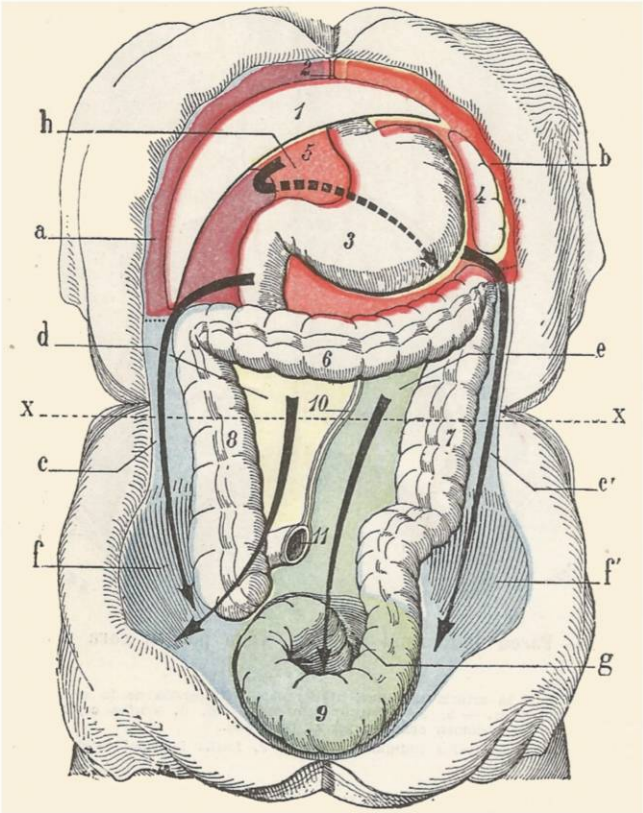


Fig. 856

Los principales divertículos de la cavidad peritoneal *(esquema)*: la cavidad peritoneal vista de frente (T.-J.).

*a* (*violado*), fosa hepática. — *b* (*rosa*), fosa gástrica — *c* y *c'* (*azul*), espacios parietocólicos derecho e izquierdo. — *d* (*amarillo*), espacio mesenterocólico derecho. — *e* (*verde*), espacio mesenterocólico izquierdo. — *f* y *f'* (*azul*), fosas ilíacas internas derecha e izquierda. — *g* (*verde*), pequeña pelvis. — *h* (*anaranjado*), trascavidad de los epiplones.

1, hígado. — 2, ligamento suspensorio del hígado. — 3, estómago. — 4, bazo. — 5, epiplón menor. — 6, colon transverso. — 7, colon descendente. — 8, colon ascendente. — 9, colon iliopelviano. — 10, raíz del mesenterio. — 11, asa delgada.

parencia los elementos constitutivos del cordón espermático que de la *cavidad* abdominal pasan al conducto inguinal (fig. 854, A).

El conocimiento de esta región tiene en cirugía aplicaciones importantes. En efecto, por una de las tres fositas supraindicadas, verdaderos puntos débiles de la pared abdominal, sale el intestino para constituir las hernias inguinales, y vemos inmediatamente que es posible dividir estas hernias, según la fosita que les da paso, en tres grandes variedades: hernia inguinal interna, hernia inguinal media y hernia inguinal externa, cada una de las cuales penetra por la fosita del mismo nombre (para más detalles véanse los tratados de Patología quirúrgica).

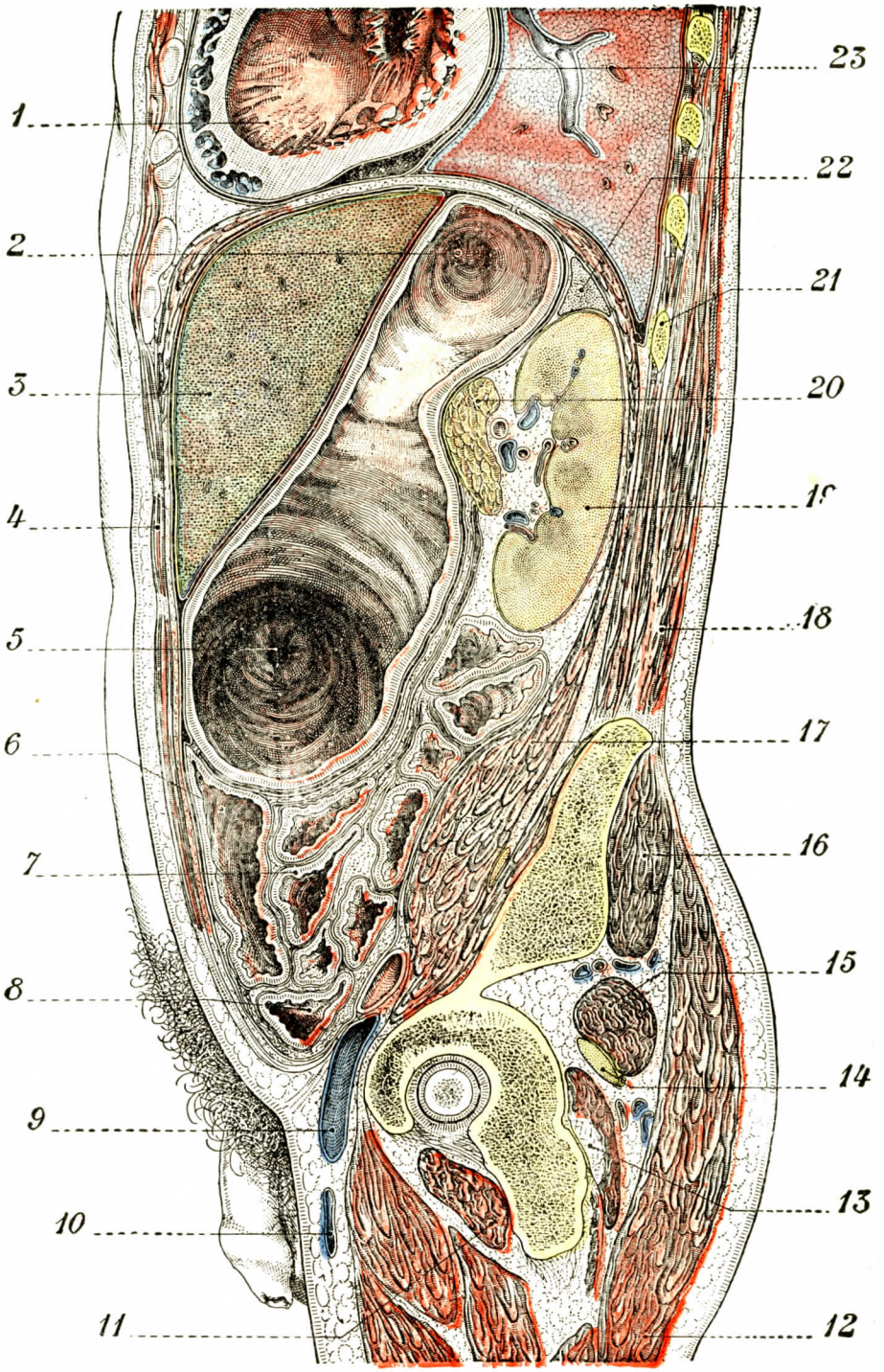


FIG. 857

Corte congelado parasagital izquierdo. Hombre adulto.

1, ventrículo izquierdo. — 2, cardias. — 3, lóbulo izquierdo del hígado. — 4, pared abdominal. — 5, píloro. — 6, colon transverso. — 7, asas delgadas. — 8, colon ilíaco. — 9, vena femoral. — 10, safena interna. — 11, obturador interno. — 12, glúteo mayor. — 13, glúteo menor. — 14, ciático. — 15, piramidal. — 16, glúteo medio. — 17, psoas. — 18, oblicuo mayor. — 19, riñón izquierdo. — 20, páncreas. — 21, duodécima costilla. — 22, suprarrenal izquierda. — 23, pericardio.

## § 3. — Piso supramesocólico

El piso supramesocólico contiene el hígado, el estómago, el páncreas y el bazo. Tiene por límites: por delante, la cavidad previsceral en que se abre y la pared abdominal anterior; por detrás, la pared dorsolumbar; por arriba, la bóveda diafragmática; por abajo, el colon transverso y su meso, prolongado lateralmente por los dos ligamentos frenocólicos derecho e izquierdo. Si el epiplón mayor es suturado o adherente a la pared abdominal anterior, el piso supramesocólico está enteramente aislado del piso inferior, salvo en los ángulos cólicos y en los canales parietocólicos (véase más adelante).

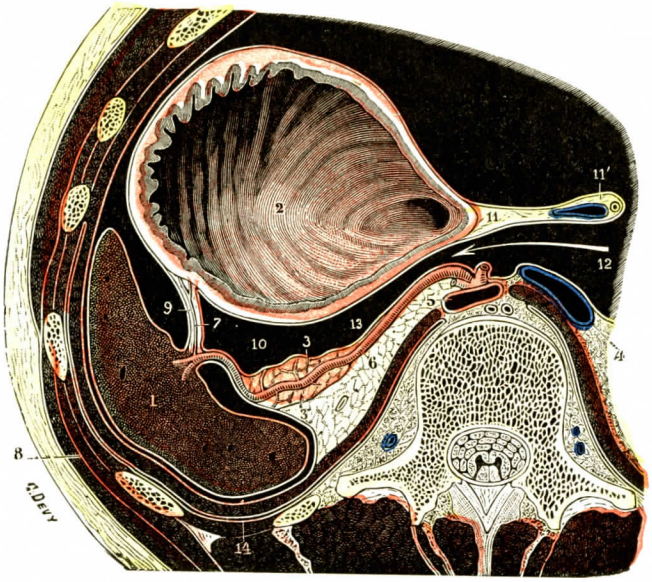


Fig. 858

El peritoneo gástrico y el peritoneo esplénico, vistos en un corte horizontal del tronco que pasa por el hilio del bazo.

1, bazo. — 2, estómago. — 3, cola del páncreas. — 4, vena cava inferior. — 5, aorta. — 6, arteria esplénica. — 7, vasos cortos. — 8, pared tóracoabdominal. — 9, epiplón gastrosplénico. — 10, epiplón pancreáticosplénico. — 11, epiplón gastrohepático, con 11', el pedículo del hígado. — 12, hiato de Winslow. — 13, retrocavidad de los epiplones. — 14, pleura izquierda.

Este piso está relativamente tabicado por la presencia del hígado y la del estómago y el epiplón menor. Es posible, pues, dividirlo en *compartimiento suprahepático*, subfrénico (subdiafragmático) o interhepatodiafragmático; *compartimiento subhepático derecho* y *compartimiento gastrosplénico* (por delante y a la izquierda del epiplón menor)

Por último, detrás del epiplón menor comienza un inmenso divertículo peritoneal que es el compartimiento retrogástrico o *trascavidad de los epiplones*.

**1.° Compartimiento interhepatodiafragmático.** — Este compartimiento peritoneal está situado entre la cara convexa del hígado y la cara inferior del diafragma. Por encima del borde anterior del hígado, la mano puede deslizarse de delante atrás entre el hígado y el diafragma; es detenida únicamente, bastante lejos

hacia atrás, por la zona de adherencia del hígado al diafragma o ligamento coronario. El compartimiento interhepatodiafragmático está dividido en dos porciones, derecha e izquierda, por el ligamento suspensorio del hígado, que viene a unirse en ángulo recto con el ligamento coronario. Esta región tiene también el nombre de *región subfrénica*. Se oculta bajo la cúpula diafragmática y se encuentra situada en la base del tórax. Es muy difícil explorarla y llegar a ella. Los abscesos que se originan en la misma y que son una variedad de abscesos subfrénicos tienen, por esta razón, una latencia clínica enteramente particular, y a menudo una sintomatología torácica. Numerosos linfáticos caminan aquí bajo el peritoneo y van a los pozos linfáticos del diafragma (Ranvier), lo que explica la frecuencia relativa de las colecciones purulentas localizadas en este punto.

**2.° Compartimiento infrahepático derecho.** — Está situado bajo la cara inferior del lóbulo derecho del hígado, entre éste y el mesocolon transverso. Por detrás se prolonga por la cara posterior del hígado hasta la hoja inferior del ligamento coronario. A la derecha rodea el ángulo hepático del colon y se abre en la cavidad peritoneal mayor por el canal parietocólico derecho. A la izquierda se continúa, por delante el epiplón menor, con el compartimiento gástrico; por detrás del epiplón menor comunica con la trascavidad por el hiato de Winslow.

Este compartimiento importante es una verdadera encrucijada donde se encuentran la región píloroduodenal, las vías biliares y el ángulo derecho del colon. Está oculto por la cara inferior del hígado, que, oblicua hacia abajo y adelante, cae de nuevo sobre él como una cubierta y lo oculta más o menos a la exploración.

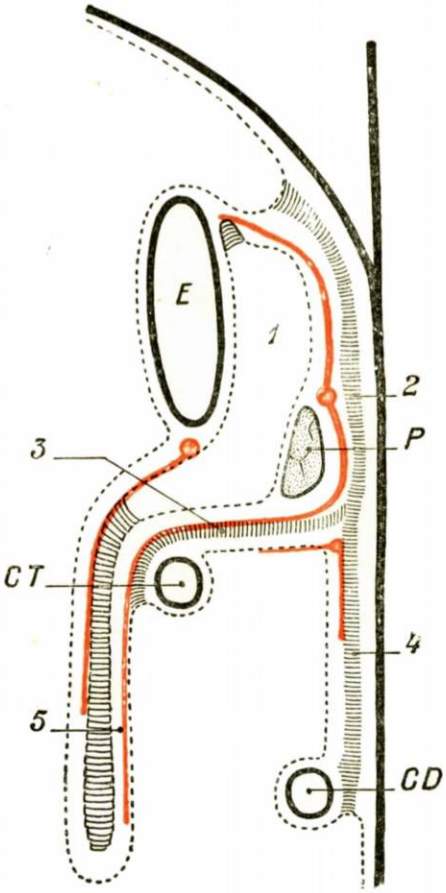


Fig. 859

Corte sagital que muestra la trascavidad de los epiplones.

1, trascavidad de los epiplones.—2, fascia de coalescencia parietal (fascia de Treitz).—3, fascia de coalescencia entre la hoja posterior del epiplón mayor y el mesocolon transverso.—4, fascia de coalescencia mesentéricomesocólica izquierda. — 5, árbol de la hoja posterior, coalescencia complementaria.

E, estómago.—P, páncreas.—C. T., colon transverso. — C. D., colon descendente.

**3.° Compartimiento gástrico.**—Está situado a la izquierda del ligamento suspensorio, delante del epiplón menor. Asciende profundamente, bajo la cara inferior del lóbulo izquierdo del hígado, a lo largo de la curvatura menor, hasta el diafragma y el esófago. A la izquierda, a lo largo de la curvatura mayor, se abre en el compartimiento esplénico (véase *Bazo*). Está tabicado por abajo por el mesocolon transverso y el epiplón mayor.

La anatomía de estas regiones explica toda la patología y muchos puntos de la cirugía del peritoneo supramesocólico; abscesos subfrénicos, úlceras perforadas del estómago y del duodeno, abscesos de origen esplénico o biliar, etc.

**4.° Trascavidad de los epiplones.** — Vasto divertículo del peritoneo supramesocólico, la trascavidad de los epiplones forma una especie de bolsa virtual, verdadera bolsa serosa insinuada entre los órganos parietales posteriores y la cara posterior del estómago. Está casi enteramente aislada de la gran cavidad peritoneal. En efecto, no comunica con el piso superior sino por un estrecho orificio, el hiato de Winslow, situado detrás del pedículo hepático. Formémonos primero una idea general de lo que es la trascavidad en el adulto: para esto es necesario *examinar bien el trayecto de la hoja peritoneal que la limita* en dos cortes: uno transversal, que pasa por el hiato de Winslow, y el otro sagital, que pasa por la línea media o en su proximidad. En el corte transversal (fig. 858) vemos, partiendo del borde anterior del hiato, el peritoneo que cubre la cavidad constituir primero la hoja posterior del epiplón menor y cubrir en seguida la cara posterior del estómago. Llegada a la tuberosidad mayor, abandona el estómago, se aplica al lado posterior de los *vasa breviora* y con ellos llega al hilio del bazo, constituyendo la hoja posterior del epiplón gastrosplénico. Del hilio del bazo, el peritoneo se refleja hacia dentro y cubre la cara anterior del páncreas y de los vasos esplénicos; cubre en seguida sucesivamente la suprarrenal izquierda, la aorta, la vena cava inferior, y alcanza en esta última el borde posterior del hiato de Winslow, nuestro punto de partida.

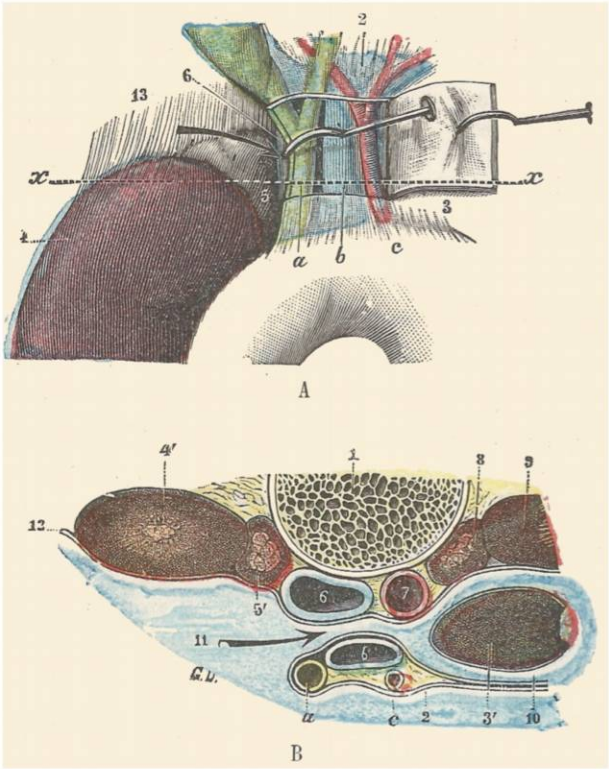


FIG. 860

Hiato de Winslow y epiplón gastrohepático: A, vistos por su cara anterior; B, vistos en un corte horizontal.

(La línea *xx*, en la figura A, indica el plano según el cual se ha hecho el corte representado en la figura B.)

1, cuerpo vertebral.—2, epiplón gastrohepático, con: *a*, conducto colédoco; *b*, vena porta; *c*, arteria hepática. — 3, lóbulo de Spiegel, cubierto por delante por el epiplón gastrohepático. — 3', el mismo, cortado de través y rodeado por el peritoneo. — 4, riñón derecho. — 4', corte del mismo. — 5, cápsula suprarrenal derecha. — 5', corte de la misma. — 6, vena cava inferior. — 7, aorta. — 8, cápsula suprarrenal izquierda. — 9, riñón izquierdo. —10, trascavidad de los epiplones. — 11, hiato de Winslow. — 12, hoja parietal del peritoneo, tapizando la pared abdominal posterior. — 13, ligamento hepatorrenal. — 14, primera porción del duodeno.

En el corte sagital (fig. 859) partimos de la cara posterior del estomago y nos dirigimos de abajo arriba y algo de izquierda a derecha. El peritoneo, llegado a la curvatura menor, abandona el estómago para dirigirse hacia el labio posterior del hilio del hígado y formar la hoja posterior del epiplón menor. Aquí cubre de delante atrás el lóbulo de Spiegel, y llegado a su borde posterior se refleja hacia abajo a lo largo de la pared abdominal. En su trayecto descendente cubre primero en su cara anterior la vena cava inferior, la aorta y el páncreas. Luego reflejándose hacia delante, pasa por encima de la tercera y cuarta por-

ciones del duodeno y se dirige hacia el borde posterior del colon transverso, constituyendo la hoja superior del mesocolon transverso. Cubre entonces, de atrás a delante, la cara superior del mesocolon transverso y llega así a su borde anterior. Aquí, abandonando el colon transverso, se adosa a la hoja anterior del epiplón mayor y sigue exactamente el mismo trayecto que este último, formando la hoja posterior de este epiplón. Así es que desciende hacia el pubis y sube hacia la curvatura mayor del estómago para volver a la cara posterior de este órgano.

Conociendo la forma general de la trascavidad, podemos ahora explorarla más en detalle: se penetra en ella por el hiato de Winslow, que describiremos primero. El dedo introducido en el hiato, detrás del epiplón menor, se encuentra situado en un compartimiento peritoneal denominado vestíbulo de la trascavidad. Un segundo orificio, de mayores dimensiones que el hiato, el *foramen bursæ omentalis*, da acceso a la parte principal de la trascavidad que se halla detrás de la cara posterior del estómago, la *cavidad retrostomacal*. Exploraremos en último lugar esta cavidad retrostomacal con sus diferentes prolongaciones:

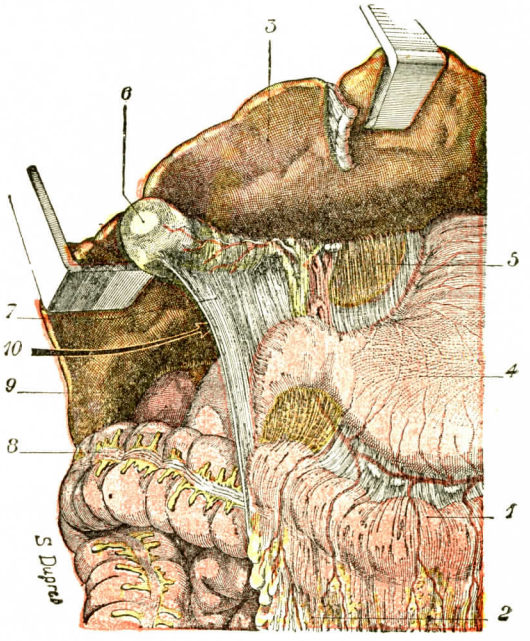


FIG. 861

El ligamento císticoduodenoepiploico, visto por su cara anterior.

1, colon transverso. — 2, epiplón mayor. — 3, hígado, levantado muy hacia arriba para poner de manifiesto su cara inferior. — 4, estómago.—5, epiplón gastrohepático, con, a nivel de su borde externo, el pedículo del hígado. — 6, vesícula biliar. — 7, ligamento císticoduodenoepiploico; se ve claramente que continúa hacia la derecha el borde externo del epiplón menor; el límite entre ambos está representado por el colédoco y los vasos hepáticos.—8, riñón derecho, con su cápsula suprarrenal.—9, ligamento hepatorrenal.—10, espacio en forma de embudo (indicado por la flecha), situado entre el ligamento hepatorrenal y el ligamento císticoduodenoepiploico, que conduce al hiato de Winslow y, de allí, al vestíbulo de la trascavidad de los epiplones: es el *embudo prevestibular*.

a) *Hiato de Winslow* (figura 860). — Descrito por Winslow en 1776, este hiato está oculto profundamente bajo la cara inferior del hígado. Para descubrirlo hay que levantar el hígado y atraer hacia delante el borde libre del epiplón menor. Se percibe entonces, en el fondo y a la izquierda de la fosa subhepática, un orificio que mira a la derecha y algo adelante. Es oval o semilunar, con la base abajo; a veces está reducido a una especie de hendidura vertical bastante estrecha. Está situado 5 ó 6 centímetros a la derecha de la línea media. Su diámetro es de 2 centímetros aproximadamente; admite el índice (SAPPEY).

Está limitado: 1.°, *por delante*, por el borde externo del epiplón gastrohepático que contiene el pedículo del hígado; 2.°, *por detrás*, por la vena cava inferior; 3.°, por *arriba*, por el lóbulo de Spiegel; 4.°, *por abajo*, por la primera porción del duodeno o, de un modo más preciso (JEANBRAU y RICHE), por el peritoneo, que, después de haber tapizado la parte superior de la cara posterior del duodeno, se refleja hacia arriba para cubrir la vena cava (*ligamento duodeno-hepatocava*, PIQUANT).

En un tercio de los casos en el adulto, y de un modo casi constante en el recién nacido, el hiato ocupa así una situación relativamente baja, invadiendo por

detrás el tercio superior de la cara posterior del duodeno: es supra y retroduodenal. En algunos casos su borde inferior roza el borde superior del duodeno o también se encuentra en un plano más elevado (situación alta, supraduodenal). Es muy importante precisar estas disposiciones a causa de las relaciones del colécodo con el hiato.

1.° En ciertos casos no existe el hiato de Winslow, tal vez por coalescencia entre los dos labios anteriores y posteriores (Broesike); pero es más verosímil que esta disposición sea patológica y resulte de fenómenos inflamatorios.

2.° Algunos autores describen la hoz de la arteria hepática como constitutiva del borde inferior del hiato (Rogier). En realidad esta hoz está siempre 2 centímetros por lo menos más a la izquierda; limita el *foramen bursæ omentalis*, y un pequeño fondo de saco peritoneal, que forma el punto declive del vestíbulo de la trascavidad, separa siempre la hoz de la hepática del ligamento duodenohepatocava, borde inferior verdadero del hiato de Winslow.

3.° *Embudo prevestibular.* El hiato de Winslow es difícil a veces de encontrar: un velo peritoneal prolonga el borde derecho del epiplón menor que une la vesícula biliar al colon o al duodeno (ligamento císticocólico, ligamento císticoduodenal) (fig. 861). Igualmente un repliegue peritoneal puede unir por detrás la cara inferior del hígado al peritoneo prerrenal (ligamento hepatorrenal), y por abajo, el duodeno al riñón (ligamento duodenorrenal). Algunos consideran estas bridas de naturaleza inflamatoria; pero la embriología puede explicar su existencia; son restos de la prolongación derecha del epiplón. Cuando están bien desarrollados forman un verdadero embudo seroso, el *embudo prevestibular*, que puede alcanzar de 10 a 12 centímetros de profundidad; este embudo lleva a la derecha el abocamiento de la trascavidad en el gran peritoneo y precede al hiato de Winslow (Angel y Sencert). Faure y Jonnesco le dan el nombre de *vestíbulo*, denominación que hay que rechazar, pues se presta a confusión con la formación que vamos ahora a describir.

b) *Vestíbulo de la trascavidad (atrium bursæ omentalis de His*, pequeña bolsa epiploica de Huschke, compartimiento subhepático o subespigeliano de Piquant, etcétera). El dedo que ha franqueado de derecha a izquierda el hiato de Winslow se halla a sus anchas en una cavidad bastante espaciosa, situada detrás del epiplón menor. Muy estrecha en el sentido ánteroposterior, ya que sus dos paredes anterior y posterior están normalmente en contacto, tiene 8 ó 10 centímetros en sentido vertical y 8 centímetros igualmente en sentido transversal.

Su extremo derecho está representado por el hiato de Winslow que le da acceso. Su parte anterior está formada por el epiplón menor, es decir, por la *pars flaccida* completa, y por la parte súperointerna del ligamento hepatoduodenal que contiene el pedículo hepatocístico. Su pared posterior está constituída por la hoja peritoneal que tapiza la región celíaca de Luschka; bajo el peritoneo se adivina muy profundamente a la derecha el relieve de la vena cava, y a la izquierda, la aorta, de la que sale el tronco celíaco. Numerosos linfáticos, numerosos ramos nerviosos del neumogástrico derecho, de los frénicos y de los esplácnicos, discurren por esta región. Su techo, muy oblicuo hacia abajo y adelante, está formado por el lóbulo de Spiegel. El peritoneo tapiza el lóbulo de Spiegel muy hacia arriba por detrás, y entre el esófago y la vena cava forma la hoja inferior del ligamento coronario: este ligamento es muy delgado en dicho punto y una sonda acanalada o el dedo pueden perforarlo sin dificultad, haciendo comunicar el compartimiento subhepático con la parte izquierda del compartimiento interhepatodiafragmático.

El suelo, o más bien el borde inferior del vestíbulo de la trascavidad, corresponde al extremo derecho de la curvatura menor, al *tuber omentale* del páncreas y al fondo de saco formado por el peritoneo entre la hoz de la hepática y el borde inferior del hiato de Winslow.

El extremo izquierdo, por último, corresponde al lado derecho del esófago y del cardias y luego a un orificio que le hace comunicar con la parte principal de la trascavidad, el *foramen bursæ omentalis*.

c) *Foramen bursæ omentalis.* — Para ver bien este orificio hay que incidir transversalmente el epiplón menor, coger la parte inferior de la curvatura menor y atraerla hacia delante. Se comprueba entonces (fig. 863) que el orificio en cuestión mira arriba y a la derecha, que es elíptico más bien que circular, y, sobre todo, que

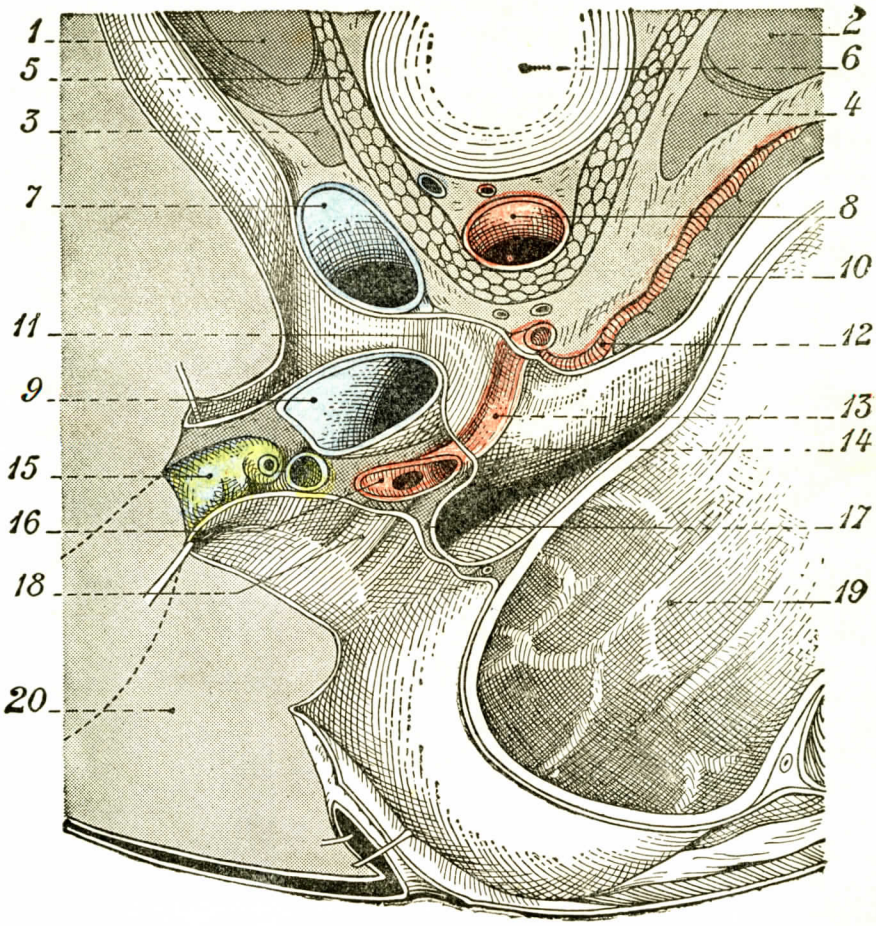


FIG. 862

Corte transversal del tronco que pasa inmediatamente por encima del suelo del hiato de Winslow (según FARABEUF).

1, 2, riñones derecho e izquierdo. — 3, 4, cápsulas suprarrenales. — 5, pilares del diafragma. — 6, cuerpo vertebral. — 7, vena cava inferior. — 8, aorta. — 9, vena porta. — 10, páncreas. — 11, hiato de Winslow. — 12, arteria esplénica. — 13, arteria hepática, segmento horizontal que levanta el peritoneo del suelo del hiato (hoz de la arteria hepática). — 14, páncreas en relieve en la trascavidad de los epiplones. — 15, vesícula biliar. — 16, cuerpo de la arteria hepática en el punto en que se hace ascendente — 17, sección del epiplón menor. — 18, gran cavidad peritoneal. — 19, estómago. — 20, hígado.

es mucho más estrecho que las dos cavidades entre las que está situado. Es una especie de estrecho entre la trascavidad de los epiplones, que está a la izquierda, y su vestíbulo, que está a la derecha. En un niño de tres años TESTUT ha encontrado que mide 30 milímetros en su diámetro mayor, siendo la altura total del vestíbulo en el mismo punto de 75 milímetros.

El foramen está circunscrito: *por delante*, por la mitad inferior de la curvatura menor del estómago; *por abajo* y *a la derecha*, por un repliegue seroso que contiene la hoz de la arteria hepática; *por arriba y detrás*, por un segundo repliegue que va del páncreas a la parte inferior de la curvatura menor, la hoz de la coronaria.

a) La *hoz de la hepática* o *repliegue duodenopancreático* es un repliegue peritoneal, de forma triangular, orientado casi en el sentido horizontal. Inserta por su base en la pared

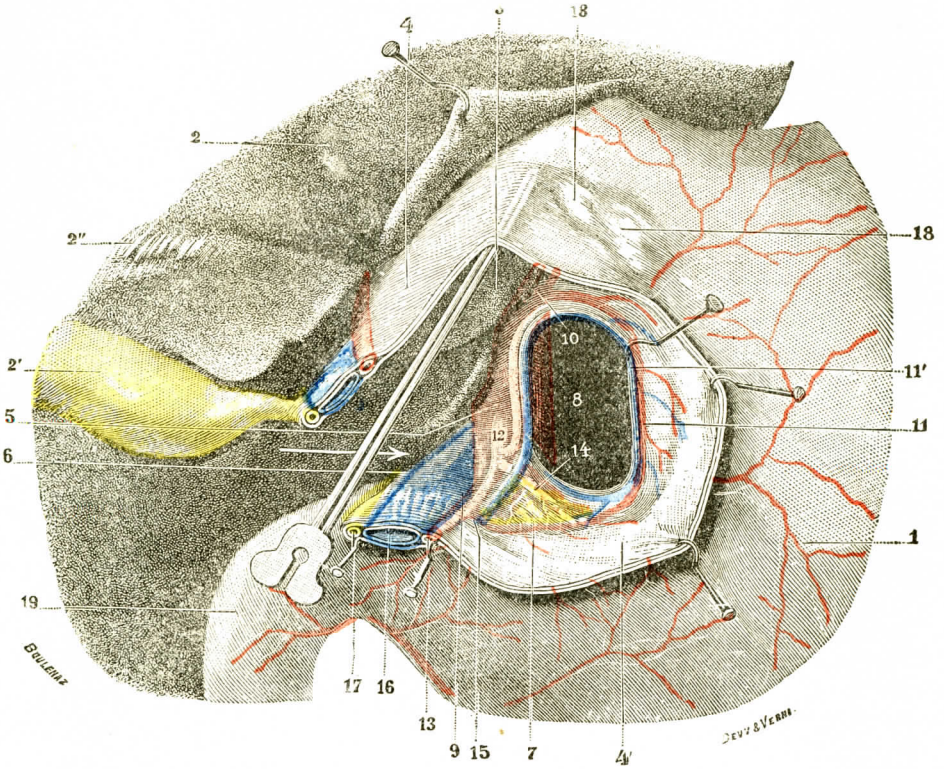


Fig. 863

El vestíbulo de la trascavidad de los epiplones, con el foramen bursæ omentalis.

El epiplón gastrohepático ha sido incidido transversalmente y erinado a la vez hacia arriba (segmento superior) y abajo (segmento inferior); la parte más superior de este epiplón, mantenida en su sitio, está levantada con el pico de una sonda acanalada; el hígado está fuertemente atraído hacia arriba y a la derecha; por otra parte, la curvatura menor del estómago está sostenida hacia delante y a la izquierda; la flecha pasa por el hiato de Winslow.

1, estómago. — 2, hígado, con 2', vesícula biliar, y 2'', ligamento redondo del hígado. — 3, lóbulo de Spiegel. — 4, 4', epiplón gastrohepático. — 5, aorta. — 6, vena cava inferior. — 7, páncreas (tuber omentale). — 8, foramen bursæ omentalis. — 9, ligamento duodenopancreático, levantado por la arteria hepática. — 10, ligamento gastropancreático, tendido por 11 y 11', la arteria y la vena coronarias estomáquicas. — 12, tronco celíaco. — 13, arteria hepática — 14, arteria esplénica. — 15, arteria pilórica. — 16, vena porta. — 17, colédoco. — 18, 18, dos ganglios linfáticos. — 19, duodeno.

abdominal posterior, desde el tronco celíaco al lado izquierdo de la vena cava, viene a fijarse por su vértice detrás del duodeno, a la izquierda de la vena porta, 2 ó 3 centímetros a la derecha del píloro (Piquant). Su borde derecho se pierde en el peritoneo que tapiza el suelo del vestíbulo; su borde izquierdo, libre, se dirige, por delante y a la derecha de la bifurcación del tronco celíaco, a la cara posterior del duodeno. La arteria hepática avanza unas veces por este borde libre y otras a cierta distancia de él. La cara superior de la hoz se encuentra situada en el vestíbulo; la cara inferior mira abajo y a la izquierda y corresponde a la parte principal de la trascavidad.

A menudo un repliegue secundario se desprende de la hoz de la hepática y se echa sobre el píloro; contiene la arteria pilórica; se le evidencia atrayendo el estómago adelante

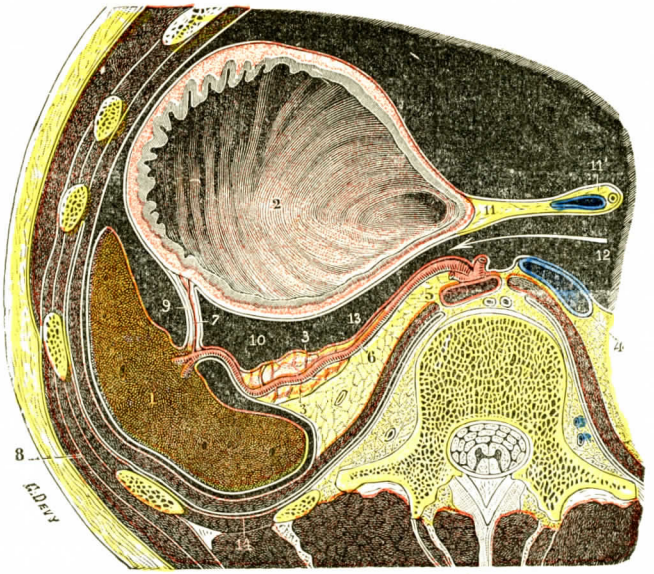


Fig. 864

El peritoneo gástrico y el peritoneo esplénico, vistos en un corte horizontal del tronco que pasa por el hilio del bazo.

1, bazo. — 2, estómago. — 3, cola del páncreas. — 4, vena cava inferior. — 5, aorta. — 6, arteria esplénica. — 7, vasos cortos. — 8, pared tóracoabdominal. — 9, epiplón gastrosplénico. — 10, epiplón pancreáticosplénico. — 11, epiplón gastrohepático, con 11', el pedículo del hígado. — 12, hiato de Winslow. — 13, retrocavidad de los epiplones. — 14, pleura izquierda.

después de haber hundido el epiplón menor. Esta disposición es bien conocida de los cirujanos, que la utilizan en el curso de las piloreotomías para descubrir y ligar la arteria pilórica.

b) La *hoz de la coronaria* o *ligamento gastropancreático de Huschke* está más desarrollada que la precedente. Está orientada en sentido sagital. Triangular, su base se inserta en la pared posterior siguiendo la porción fusionada oblicua hacia arriba y a la izquierda de la arteria coronaria; su borde anterior termina en el borde derecho del esófago, en la porción vertical de la curvatura menor, e invade también la cara posterior del estómago; su borde inferior o libre contiene la arteria coronaria estomáquica, que está a veces a cierta distancia de él (Durand, Garnier). Las dos caras del ligamento son: una posterior e izquierda y la otra anterior y derecha.

c) *Ligamento subespigeliano.* — Es un pequeño ligamento triangular inserto en la cara anterior del hígado y extendido de delante atrás. Ofrece a nuestra consideración dos bordes adherentes y uno libre. Los dos bordes adherentes se distinguen en posterior y anterior; el primero se inserta en el lóbulo de Spiegel, el segundo se continúa con esta porción del peritoneo que tapiza el surco de la vena umbilical. En cuanto al borde libre o inferior, se extiende del lóbulo de Spiegel al surco de la vena umbilical.

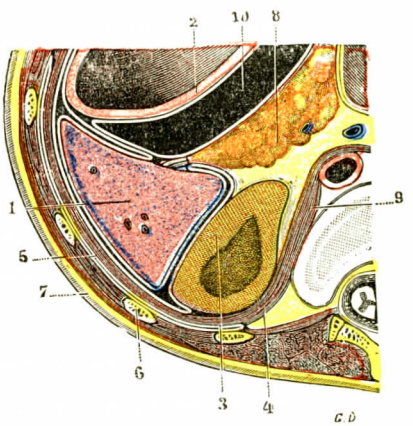


Fig. 865

Corte horizontal del bazo (recién nacido, sujeto congelado).

1, bazo, claramente triangular, con tres caras y tres bordes. — 2, estómago. — 3, cápsula suprarrenal, en cuyo centro aparece el polo superior del riñón rasado por el corte. — 4, diafragma — 5, pleuras y cavidad pleural. — 6, pared costal. — 7, piel. — 8, páncreas. — 9, diafragma. — 10, trascavidad de los epiplones.

d) *Parte principal de la trascavidad o bolsa retrostomacal.* — El foramen bursæ omentalis da acceso a una cavidad muy vasta, normalmente virtual, pero en la que la mano puede deslizarse y evolucionar explorando sus límites y las prolongaciones. La *parte principal de la trascavidad* tiene por pared anterior la cara posterior del estómago; por pared posterior, el peritoneo que tapiza el cuero del páncreas y la arteria esplénica (fig 864); en el borde inferior del páncreas el peri-

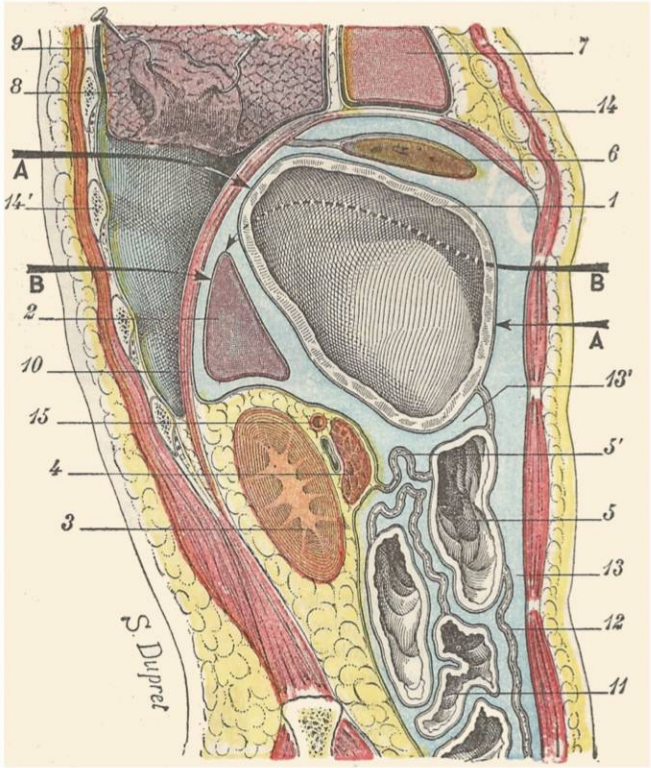


Fig. 866

Vías de acceso al estómago y al bazo, vistas en un corte esquemático sagital lateral izquierdo del tronco (T.-J.).

1, estómago. — 2, bazo. — 3, riñón izquierdo. — 4, páncreas. — 5, colon transverso, con 5', su meso. — 6, hígado (lóbulo izquierdo). — 7, corazón. — 8, pulmón. — 9, cavidad pleural. — 10, diafragma. — 11, intestino delgado. — 12, epiplón mayor. — 13, cavidad peritoneal, con 13', trascavidad de los epiplones. — 14, pared costal anterior, y 14', pared costal posterior. — 15, vasos esplénicos.

A, vía de acceso abdominal anterior para el estómago. — A', vía de acceso transpleurodiafragmática para el estómago. — B, vía de acceso abdominal anterior para el bazo; la parte punteada de la flecha pasa entre la tuberosidad mayor y la pared lateral tóracoabdominal. — B', vía de acceso transpleurodiafragmática para el bazo.

toneo abandona la pared abdominal posterior para fusionarse con la cara superior del mesocolon transverso. El mesocolon transverso, por el que discurren los vasos del colon, separa luego la bolsa retrostomacal y la cara posterior del estómago del ángulo duodenoyeyunal y de las primeras asas delgadas (fig. 866). Es posible, atravesando una porción avascular del mesocolon transverso, anastomizar fácilmente la cara posterior del estómago con la primera asa yeyunal (gastroenteroanastomosis posterior transmesocólica, von Hacker).

La *parte superior* o *prolongación superior* de la trascavidad sube bajo el diafragma, detrás de la parte superior del cuerpo del estómago. Se detiene en el punto en que el peritoneo parietal se refleja sobre el peritoneo gástrico para formar el liga-

mento gastrosplénico. Forma un fondo de saco pequeño en el lado izquierdo del cardias y puede alcanzar excepcionalmente el esófago. Se ha descrito un repliegue que parte de la arteria esplénica y alcanza la cara posterior del estómago, conteniendo un ramo gástrico de la arteria esplénica. Este ligamento gástrico posterior separaría relativamente la gran cavidad retrostomacal de su prolongación superior.

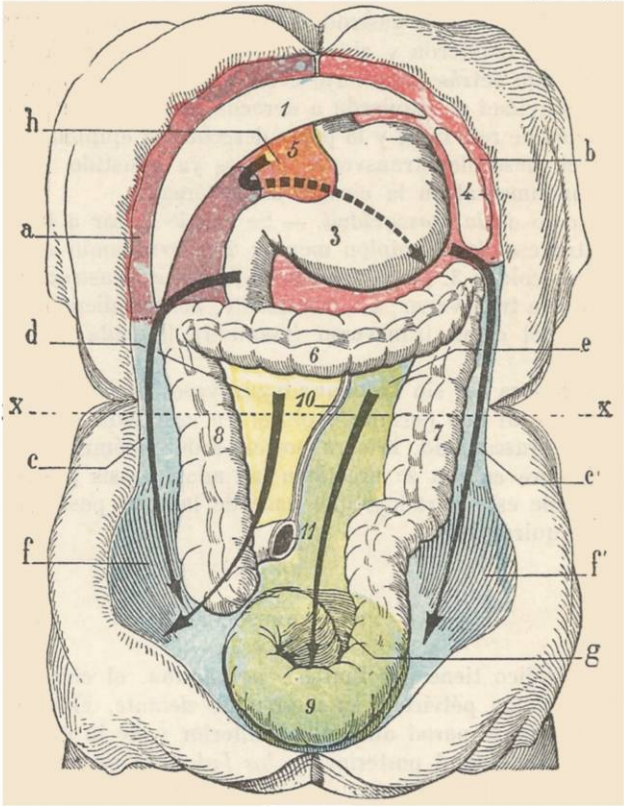


FIG. 867

Los principales divertículos de la cavidad peritoneal *(esquema)*: la cavidad peritoneal vista de frente (T.-J.).

*a* (*violado*), fosa hepática. — *b* (*rosa*), fosa gástrica. — *c* y *c'* (*azul*), espacios parietocólicos derecho e izquierdo. — *d* (*amarillo*), espacio mesenterocólico derecho. — *e* (*verde*), espacio mesenterocólico izquierdo. — *f* y *f'* (*azul*), fosas ilíacas internas derecha e izquierda. — *g* (*verde*), pelvis menor. — *h* (*anaranjado*), cavidad posterior de los epiplones.

1, hígado. — 2, ligamento suspensorio del hígado. — 3, estómago. — 4, bazo. — 5, epiplón menor. — 6, colon transverso. — 7 colon descendente. — 8, colon ascendente. — 9, colon iliopelviano. — 10, raíz del mesenterio. — 11, asa delgada.

XX, línea siguiendo la cual se ha hecho el corte representado en la figura 868.

Esta región es a menudo asiento de coalescencias parciales que tienden a tabicarla y a darle el aspecto de una serie de pequeños compartimientos separados por velos peritoneales; pero se trata tal vez de disposiciones patológicas.

La *parte inferior o prolongación inferior de la trascavidad* es contingente: desciende al espesor del epiplón mayor y la hemos estudiado ya a propósito de este órgano.

La *parte izquierda* o *prolongación izquierda* se dirige entre el estómago y el páncreas hacia el hilio del bazo (fig. 865): este divertículo penetra entre el epiplón gastrosplénico situado por delante de él y el epiplón pancreáticosplénico que lo limita por detrás. Termina generalmente en contacto con el hilio del bazo.

La *parte derecha* o *prolongación derecha* se extiende muy lejos en el feto, cruzando la segunda porción del duodeno hasta el ángulo cólico derecho *(omentum coticum de Haller)*. Las coalescencias de que es asiento reducen mucho su extensión en el adulto. Algunos anatomistas describen esta prolongación como alcanzando la segunda porción del duodeno encima del mesocolon transverso: es una disposición excepcional. Generalmente el peritoneo se refleja detrás de la primera porción del duodeno, a la altura de la arteria gastroduodenal; por debajo, la línea de reflexión es oblicua abajo y a la izquierda y alcanza rápidamente el mesocolon transverso. El dedo que, introducido detrás del píloro, debajo de la hoz de la hepática, explora en este punto la trascavidad de izquierda a derecha, es, pues, detenido muy rápidamente según esta línea de reflexión, y la parte derecha del epiplón mayor se encuentra fusionada con el mesocolon transverso. Hemos ya insistido varias veces sobre esta disposición, fundamental en la cirugía del estómago.

e) *Vías de acceso de la trascavidad.* — Se puede llegar a la trascavidad por varias vías: 1.°, atravesando el epiplón menor; 2.°, levantando el colon transverso y atravesando el mesocolon; 3.°, atravesando el ligamento gastrocólico entre la curvatura mayor y el colon transverso; 4.°, finalmente, desprendiendo el epiplón mayor de la cara anterior del colon transverso (maniobra llamada del desprendimiento intercoloepiploico).

Esta última maniobra da, sin lesionar ningún vaso, un amplio acceso a la cara posterior del estómago, al que permite explorar en casi toda su extensión. Gracias a la existencia de la trascavidad, la cara posterior del estómago es eminentemente accesible y casi siempre en ella se practican las anastomosis gastroduodenales: la anatomía da cuenta de esta paradoja que hace de la cara posterior del estómago su verdadera «cara quirúrgica».

## § 4. — Piso submesocólico

El piso submesocólico tiene por límites: *por arriba*, el colon transverso y su meso; *por abajo*, el colon pélvico y su meso; *por delante*, el epiplón mayor que lo aísla más o menos de la pared abdominal anterior y de la cavidad previsceral; *por detrás*, la pared abdominal posterior; *a los lados*, la pared abdominal ántero-lateral (figs. 866 y 867).

Comprende la mayor parte de la cavidad abdominal y contiene casi toda la masa intestinal. El mesenterio por una parte, y por otra los cólones ascendentes y descendentes (a veces provistos de un bosquejo de meso), constituyen especies de tabiques situados de canto que subdividen el piso medio del abdomen en una serie de cavidades o espacios secundarios. Estos son (fig. 868):

a) El *espacio mesenterocólico derecho*, comprendido entre la cara derecha del mesenterio y el colon ascendente. Este espacio está limitado por arriba por la mitad derecha del colon transverso y de su meso; está en parte cerrado por abajo por la inserción del mesenterio en la fosa ilíaca derecha. Contiene asas intestinales delgadas. La parte inferior de la segunda porción del duodeno, la tercera porción y el primer segmento de la cuarta forman relieve en la parte superior del espacio con la porción submesocólica de la cabeza del páncreas.

El ángulo derecho del colon se dibuja en este espacio; el fondo de la vesícula biliar se apoya a veces en la parte derecha del colon transverso. Por abajo es la región íleocecal y apendicular.

Las colecciones que se forman en este compartimiento tienden a acumularse en la fosa ilíaca derecha.

b) El *espacio mesenterocólico izquierdo*, comprendido entre la cara izquierda del mesenterio y el colon descendente, cerrado por arriba por la mitad izquierda

del colon transverso y de su meso, se continúa ampliamente por abajo con la excavación pélvica. Contiene el ángulo duodenoyeyunal y las primeras asas delgadas.

El ángulo izquierdo del colon cierra el espacio del lado de la región esplénica.

Las colecciones que se forman en esta región se dirigen hacia la pelvis menor, pero quedan a veces suspendidas en el promontorio.

c) El *espacio parietocólico derecho* está comprendido entre el colon ascendente y la pared lateral derecha del abdomen. Es un canal largo, muy importante en la patología del peritoneo, que se abre por arriba cerca del ángulo derecho del colon en la región infrahepática, y por abajo en la fosa ilíaca derecha y luego en la pelvis a lo largo del estrecho superior. Por este canal los líquidos de las perforaciones gástricas y biliares van a la fosa ilíaca derecha e invaden el peritoneo, o van a coleccionarse en la pelvis. Inversamente, las colecciones de origen apendicular pueden emigrar bajo la cara inferior del hígado y alcanzar la región subfrénica. Es una de las vías de comunicación más importante entre los diversos pisos de la cavidad peritoneal.

d) El *espacio parietocólico izquierdo* está comprendido entre el colon descendente y la pared lateral del abdomen; se abre por arriba en el compartimiento esplénico, del que está separado, incompletamente por lo demás, por el ligamento parietocólico izquierdo. Por abajo se expansiona en la fosa ilíaca izquierda y comunica a lo largo del estrecho superior con la pequeña pelvis. Pero la disposición del mesocolon iliopélvico forma por abajo una verdadera frontera; por consiguiente, el canal parietocólico izquierdo está mucho mejor aislado de la pequeña pelvis por el canal parietocólico derecho.

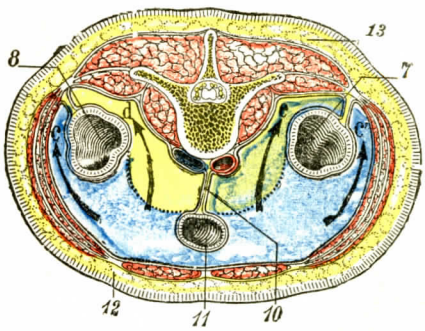


Fig. 868

Los divertículos del compartimiento inferior de la cavidad peritoneal, vistos en un corte horizontal del abdomen *(esquemática)* (T.-J.).

*c* y *c'* (*azul*), espacios parietocólicos derecho e izquierdo. — *d* (*amarillo*), espacio mesenterocólico derecho.— *e* (*verde*), espacio mesenterocólico izquierdo.

7, colon descendente. — 8, colon ascendente. — 10, raíz del mesenterio. — 11, asa delgada. — 12, pared abdominal. — 13, piel y tejido celular subcutáneo.

## § 5 — Piso pélvico

**1.° Límites superiores y comunicaciones con la cavidad mayor.** — La parte inferior de la serosa peritoneal forma un vasto fondo de saco que tapiza las paredes de la pelvis menor y cubre las vísceras pélvicas (fig. 869). Cuando el meso de la S ilíaca está bien desarrollado, este órgano cae sobre el dorso de la vejiga y forma con su meso un verdadero tabique frontal que aísla la cavidad pélvica de la gran cavidad peritoneal. Este aislamiento se realiza a menudo por adherencia del colon pélvico a la vejiga en el curso de las afecciones quirúrgicas de la pelvis (hematocele y abscesos pélvicos de orígenes varios). De aquí la idea de efectuarlo artificialmente por sutura del colon al peritoneo vesical al acabar una intervención sobre los órganos de la pelvis menor (peritonización alta).

Bastante a menudo, sin embargo, el mesocolon pélvico es corto, aplicando la S ilíaca junto a la pared posterior e impidiéndole dirigirse hacia delante; en este caso el gran peritoneo comunica ampliamente con la cavidad pélvica por delante del colon pélvico.

Aun cuando el mesocolon pélvico sea suficientemente largo, existe siempre un punto en que normalmente el gran peritoneo comunica con el peritoneo pélvico: este punto está situado en el lado derecho del origen del recto, debajo y a la derecha del promontorio, detrás del ligamento infundíbulopélvico en la mujer. Existe aquí un verdadero embudo seroso por el que los líquidos peritoneales normales o patológicos penetran en la pequeña pelvis. Este punto es particularmente difícil de obturar en el curso de una peritonización alta; cuando se llena insuficientemente por la sutura, persiste en un hiato en el que puede penetrar y estrangularse una asa intestinal.

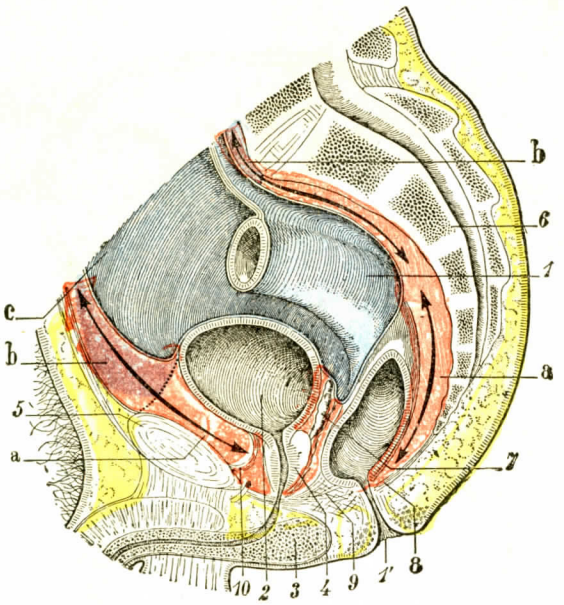


FIG. 869

El espacio pelvisubperitoneal, vistos en un corte sagital de la pelvis *(esquemática)* (T.-J.).

1, recto, con 1', orificio anal.—2, vejiga.—3, bulbo.—4, próstata. — 5, pubis. — 6, sacro. — 7, vesícula seminal.—8, rafe anococcígeo.—9, diafragma urogenital.—10, ligamentos pubiovesicales.

*a*, espacio pelvisubperitoneal *(en rojo)*. — *b*, espacio abdóminosubperitoneal *(en violado)*. — *c*, cavidad peritoneal *(en azul)*.

(Las flechas indican que los espacios abdóminosubperitoneal y pelvisubperitoneal se continúan uno con otro sin línea de demarcación.)

**2.° División del peritoneo pélvico.** — El peritoneo cae como un velo sobre las vísceras del fondo de la pelvis. Entre estas vísceras que lo levantan se insinúa en fondos de saco más o menos profundos. La disposición es diferente en el hombre y en la mujer.

En el hombre, el peritoneo forma un fondo de saco medio muy profundo entre la cara anterior del recto y la cara posterior de la vejiga: es el fondo de saco vésicorrectal o *fondo de saco de Douglas*. Es el punto más declive del peritoneo (figura 871). Aquí vienen a colecionarse los líquidos peritoneales normales y patológicos: el fondo de saco de Douglas no es perfectamente declive sino cuando el sujeto está en posición sentada. En esta situación un dren colocado en el Douglas puede recoger los líquidos peritoneales (posición de Fowler, utilizada en el tratamiento de las peritonitis).

El Douglas está limitado por arriba y a los lados por dos pequeños repliegues de forma semilunar que se extienden de la vejiga al recto: son los *repliegues de Douglas* o ligamentos posteriores de la vejiga.

La pared anterior del Douglas corresponde a la cara posterior de la vejiga y cubre por abajo el fondo de las vesículas seminales. Su pared posterior corresponde al recto. El tacto permite explorar el contenido del Douglas. Normalmente es una cavidad virtual; el colon pélvico impide que el epiplón mayor y las asas intestinales penetren en ella. Patológicamente el Douglas distendido es perceptible por el tacto rectal encima de las abolladuras formadas en la pared anterior del recto por la próstata.

*Por delante del Douglas*, el peritoneo cubre en la línea media la cara posterior de la vejiga hasta el uraco; lateralmente, el peritoneo se refleja sobre las pare-

des de la excavación pélvica y forma dos canales láterovesicales antes de subir hasta el extremo superior, donde tapiza los vasos ilíacos externos.

Los canales láterovesicales son oblicuos de arriba abajo y de delante atrás y descienden progresivamente en dirección al Douglas. En su parte media discurre, bajo el peritoneo, el cordón fibroso de la arteria umbilical cruzada por el con-

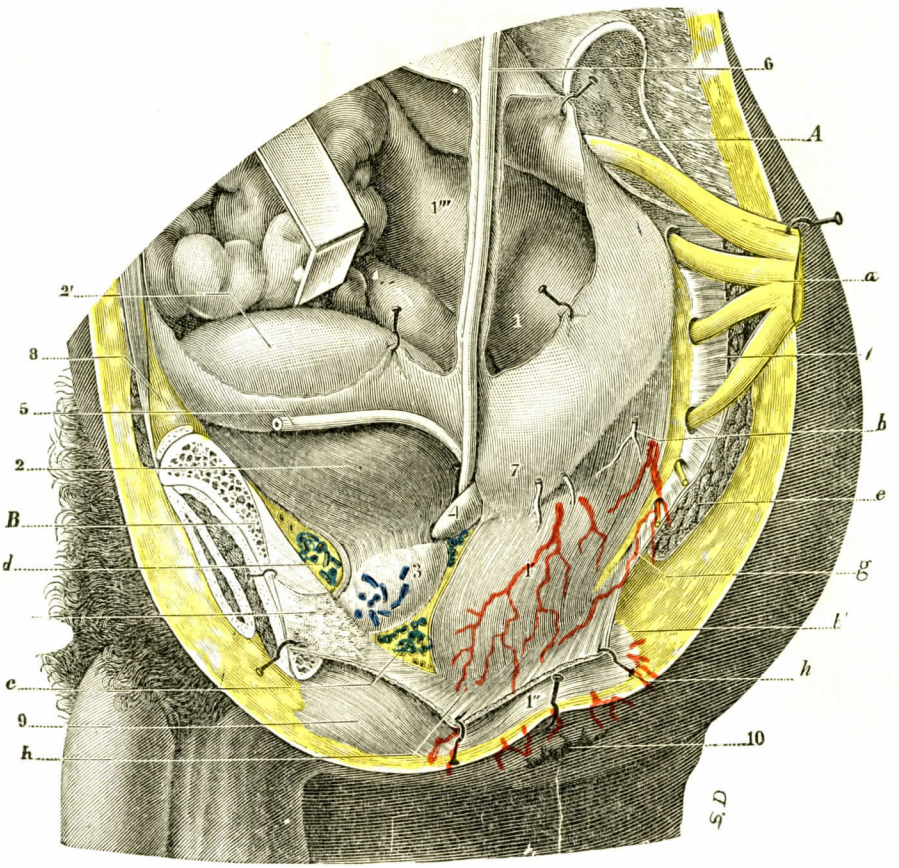


Fig. 870

Pelvis del hombre: órganos abdóminopelvianos, vistos por su cara lateral izquierda (T.-J.).

A, superficie auricular del sacro. — B, cuerpo del pubis.

*a*, plexo sacro. — *b*, *b'*, arterias hemorroidales superior e inferior. — *c*, plexo venoso rectoprostático. — *d*, plexo de Santorini. — *e*, glúteo mayor. — *f*, piramidal de la pelvis. — *g*, ligamento sacrociático. — *h*, *h*, *h*, elevador del ano.

1, recto, con: 1', su porción pelviana; 1'', su porción peritoneal, rodeada por el esfínter externo del ano; 1''', colon iliopelviano. — 2, 2', vejiga (porciones peritoneal y subperitoneal). — 3, próstata. — 4, vesícula seminal izquierda. — 5, conducto deferente izquierdo. — 6, uréter izquierdo. — 7, fondo de saco vésicorrectal. — 8, espacio prevesical. — 9, bulbo de la uretra cubierto por el músculo bulbocavernoso. — 10, ano.

ducto deferente. Aquí es posible, incidiendo el peritoneo, descubrir debajo de él el uréter yuxtavesical (Latarjet y Ph. Rochet).

**Fosa obturatriz.** — Generalmente el peritoneo pasa frente al orificio profundo del conducto obturador sin deprimirse. Pero se excava a veces en este punto con una fosita, iniciación posible de una hernia obturatriz.

*Por detrás del Douglas*, el peritoneo cubre en la línea media la cara anterior del recto. La serosa se refleja lateralmente sobre las paredes de la excavación pélvica y forma dos canales láterorrectales antes de subir hasta el estrecho superior. Los canales láterorrectales son oblicuos de arriba abajo y de atrás a delante y descienden progresivamente hacia el Douglas, donde se pierden después de haber cruzado los pliegues semilunares. El uréter pélvico avanza por el peritoneo de su

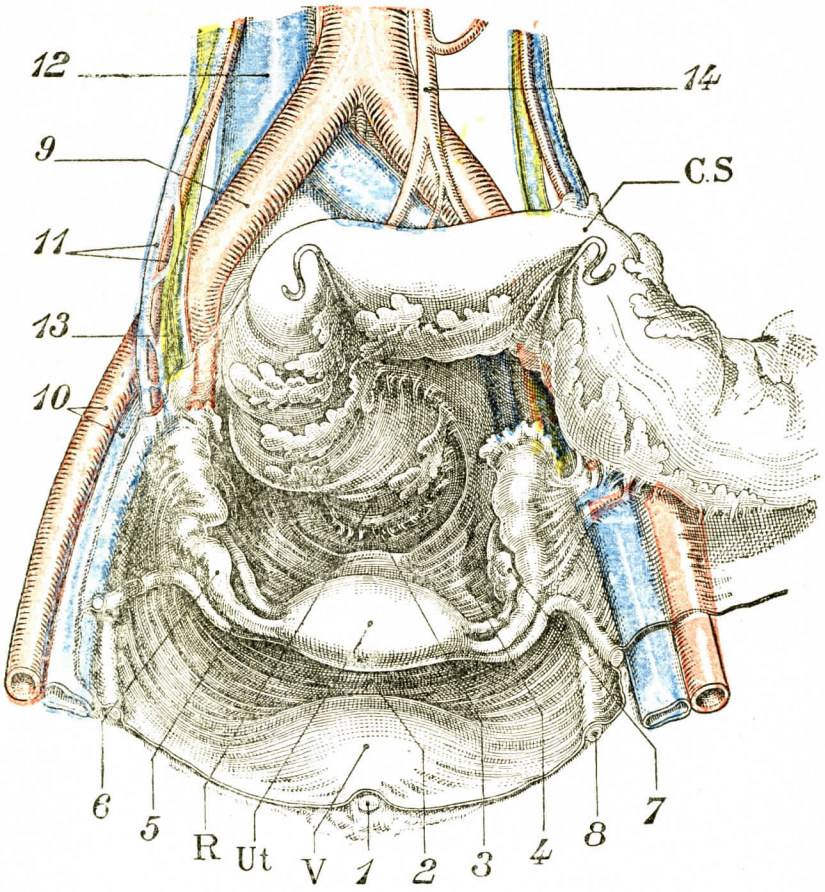


Fig. 871

Excavación pélvica en la mujer, vista desde arriba.

V, vejiga. — Ut., útero. — R, recto. — C. S., colon sigmoide.

1, uraco. — 2, fondo de saco vésicouterino. — 3, fondo de saco de Douglas. — 4, ligamento ancho. — 5, ligamento redondo. — 6, trompa. — 7, ovario. — 8, arteria umbilical. — 9, arteria ilíaca primitiva. — 10, vasos ilíacos externos. — 11, vasos úteroováricos. — 12, vena cava inferior. — 13, uréter. — 14, mesentérica inferior.

vertiente parietal y es adherente a la cara profunda de la serosa. El canal láterorrectal derecho se abre por arriba, a la derecha del promontorio, en la gran cavidad peritoneal; el canal láterorrectal izquierdo tropieza por arriba con la raíz secundaria del mesocolon pélvico y se abre en la fosita intersigmoidea.

*En la mujer*, la disposición del peritoneo pélvico es la misma en su conjunto. Unicamente es complicada por la presencia del útero y de sus anexos, que lo levantan, entre vejiga y recto, en una barrera vérticotransversal: el ligamento ancho.

La disposición del peritoneo a nivel del ligamento ancho se estudia con detalle en el capítulo relativo a los órganos genitales.

Contentémonos con recordar que el peritoneo pélvico de la mujer está dividido en fondo de saco vésicouterino, continuado por los canales láterovesicales, y fondo de saco rectouterino (Douglas femenino), continuado por los canales látero-

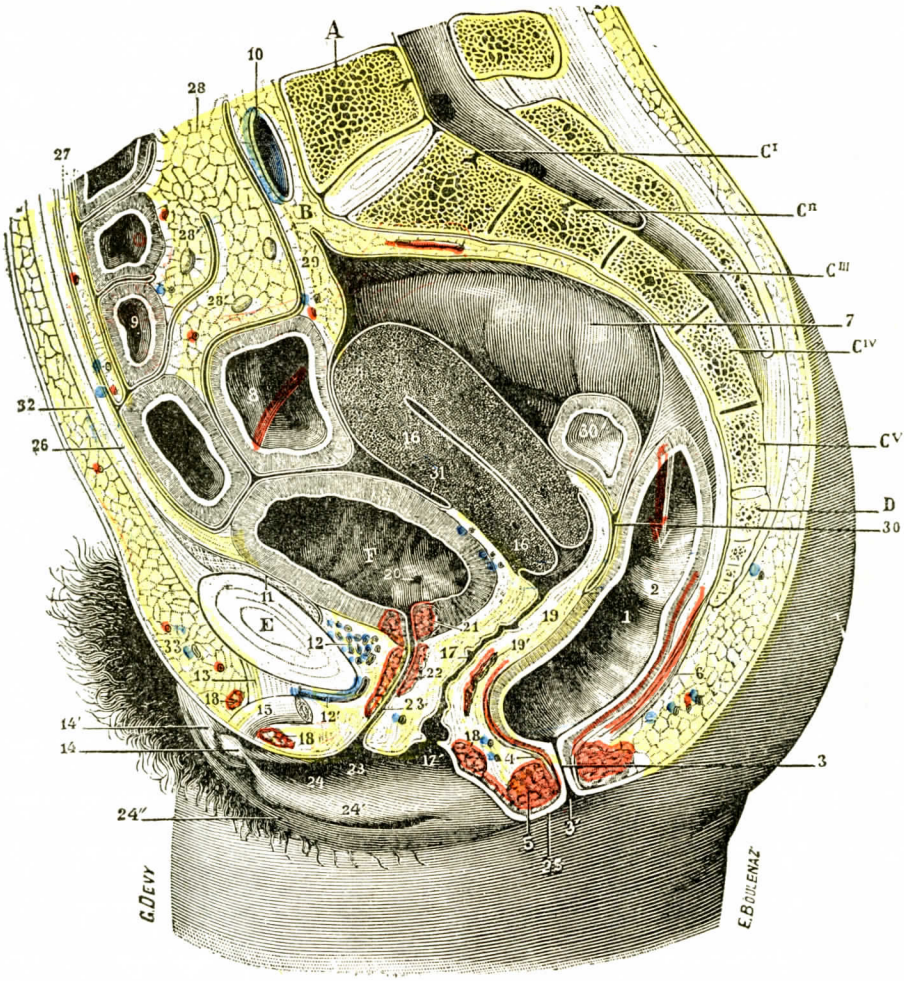


FIG. 872

Corte sagital de la parte inferior de la pelvis en la mujer, para mostrar las relaciones del útero con la vejiga y el recto.

A, quinta vértebra lumbar. — B, promontorio. — CI, CII, CIII, CIV, CV, las cinco vértebras sacras. — D, cóccix. — E, sínfisis púbica. — F, vejiga.

1, ampolla rectal. — 2, válvula de Houston. — 3, porción anal del recto, con 3', ano. — 4, esfínter interno. — 5, esfínter externo. — 6, fascículos isquiococcígeos del elevador del ano. — 7, porción terminal del colon pélvico (primera porción del recto de los autores). — 8, corte del asa pélvica del colon. — 9, intestino delgado. — 10, vena ilíaca primitiva izquierda. — 11, espacio prevesical. — 12, plexo venoso de Santorini, con 12', vena dorsal del clítoris. — 13, ligamento suspensorio del clítoris. — 14, clítoris, con 14', su capuchón. — 15, su raíz izquierda. — 16, cuerpo del útero, con 16', su cuello. — 17, vagina, con 17', su orificio. — 18, constrictor de la vulva. — 19, tabique rectovaginal, con 19', fascículos retrovaginales del elevador del ano. — 20, orificio inferior del uréter. — 21, esfínter vesical. — 22, esfínter uretral. — 23, uretra, con 23', meato urinario. — 24, vulva, con 24', labio menor; 24'', labio mayor. — 25, perineo. — 26, uraco. — 27, epiplón mayor. — 28, mesenterio, con 28', ganglios mesentéricos. — 29, mesocolon iliopélvico. — 30, fondo de saco rectovaginal, con 30', asa intestinal que ha descendido hasta este fondo de saco. — 31, fondo de saco vésicouterino. — 32, pared abdominal anterior. — 33, monte de Venus.

rrectales. Los repliegues de Douglas son particularmente manifiestos en la mujer y están levantados por la eminencia de los ligamentos úterosacros: debajo de ellos se encuentra el fondo de saco propiamente dicho, que desciende entre la cara anterior del recto por una parte y por otra la cara posterior del útero y del fondo de saco posterior de la vagina. Encima de los repliegues de Douglas, el peritoneo forma en la pared pélvica lateral la fosita ovárica.

## ARTICULO VI

## CONSTITUCION ANATOMICA

**1.° Estructura general.** — El peritoneo está constituído por un epitelio y un corion. El epitelio forma una capa única de células aplanadas, de tipo endotelial. El corion, abundante en vasos sanguíneos y linfáticos, es unas veces denso y otras extremadamente laxo (mesos, zonas despegables). Sobre las vísceras, la hoja peritoneal varía de espesor: delgada en el estómago y gruesa en el intestino, queda reducida a una ligera capa endotelial en el hígado y el bazo.

**2.° Estructura particular de algunas formaciones.** — El mesenterio y los mesos están formados por hojas conjuntivas gruesas que contienen numerosos vasos sanguíneos, linfáticos y nervios. El endotelio es semejante al revestimiento endotelial del peritoneo parietal y visceral. Los epiplones están constituídos por tejido conjuntivo fenestrado, tapizado por el endotelio peritoneal. El epiplón mayor se sobrecarga de grasa. En el centro de cada lóbulo adiposo se encuentra un dispositivo vascular particular, la *red capilar limbiforme* (Renaut). El epiplón mayor constituye una reserva importante de grasa; su movilidad le permite captar los cuerpos extraños que pueden hallarse en la gran cavidad peritoneal: desempeña el papel de una escoba; por otra parte, se moviliza siempre para dirigirse hacia los puntos alterados (inflamación, perforación, etc.). Los epiplones, gracias a su riqueza vascular, pueden desempeñar el papel de reservorios sanguíneos.

**3.° Vasos y nervios.** — a) *Arterias.* — Las arterias nutricias del peritoneo no pertenecen propiamente a esta membrana, sino que le son proporcionadas: 1.°, para la hoja parietal, por las ramas de las paredes vecinas; 2.°, para la hoja visceral, por las ramas viscerales subyacentes. Forman ante todo en la capa conjuntiva situada por debajo de la serosa, una primera red visible a simple vista, o sea la *red subserosa.*

De esta red subserosa parten luego vasos muy finos, que penetran en la trama misma de la serosa y forman en ella una segunda red, la *red serosa propiamente dicha*, de mallas apretadas poligonales, regularmente angulosas, que tienen triple o quíntuple diámetro (Robin) que los capilares limitantes. Debemos destacar que los capilares sanguíneos no llegan nunca hasta la limitante hialina, y aun se aproximan menos a ella que los capilares linfáticos.

En las partes del peritoneo en que se depositará más tarde la grasa, tales como el mesenterio y el epiplón mayor, las arteriolas y las venillas correspondientes presentan una disposición algo especial, que se encuentra, por lo demás, en el tejido conjuntivo laxo: emiten ramilletes de capilares, que revisten en su conjunto el aspecto de un disco aplanado (*redes limbiformes* de Renaut).

b) *Venas.* — Las venas, salidas de la citada red capilar, descienden a la capa subserosa y terminan allí en los troncos venosos, de procedencias diversas, que circulan por esta capa.

c) *Linfáticos.* — Está universalmente admitido hoy día que el peritoneo posee linfáticos que le pertenecen en propiedad, distintos, por consiguiente, de los linfáticos subserosos. Estos linfáticos peritoneales han sido ya señalados desde hace mucho tiempo en el mesenterio por KLEIN, en el peritoneo uterino por MIERZEJEWSKI y en el centro frénico por RECKLINGHAUSEN, LUDWIG, SCHWEIGGER-SEIDEL, etc. (véase tomo II).

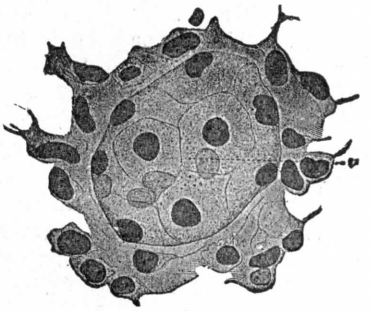

FIG. 873

Una vesícula linfática del mesenterio de un embrión de cerdo de 0,12 metros (según RANVIER).

BIZZOZERO y SALVIOLI, que volvieron a emprender en 1876 este estudio de los linfáticos de las serosas, han descrito y figurado en el peritoneo diafragmático, además de la red profunda o subserosa, una red superficial situada en la trama de la serosa, inmediatamente por debajo de la membrana limitante. Esta última red está constituída por lagunas prolongadas, comunicando todas entre sí por medio de conductillos muy delgados, que en su mayor parte son paralelos y están dispuestos perpendicularmente al eje mayor de la laguna. BIZZOZERO y SALVIOLI, por lo demás, han observado, en las paredes de sus lagunas, un revestimiento endotelial completo y característico.

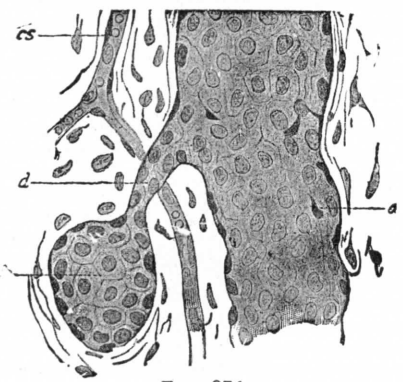


FIG. 874

Un linfático del mesenterio de un embrión de cerdo de 0,18 metros (según RANVIER).

*a*, vaso linfático.—*b*, vesícula linfática, cuya cavidad comunica con el linfático por una especie de pedículo canaliculado (*t*).—*cs.*, capilares sanguíneos.

De la red linfática superficial o intraserosa parten conductillos más o menos voluminosos, los cuales se dirigen luego a la red subserosa y, desde allí, a sus ganglios. Estos ganglios varían naturalmente según las regiones del peritoneo que se consideren.

Respecto a las relaciones íntimas que presentan los linfáticos superficiales con el endotelio de la serosa *(estomas, pozos linfáticos)*, pueden los lectores consultar la ANGIOLOGÍA, donde esta cuestión ha sido ya estudiada.

RANIER ha encontrado en el epiplón del gato recién nacido vasos linfáticos replegados y glomerulados a modo de glándulas sudoríparas. También ha encontrado, junto a los vasos linfáticos, vesículas prolongadas, completamente cerradas (figura 875), que parecían corresponder a porciones del sistema linfático que se hubiesen aislado durante el curso del desarrollo: primitivamente estas vesículas no serían sino un simple divertículo de un capilar linfático, que se abriría ampliamente en el vaso sobre el cual se halla implantado: más tarde se habría pediculizado (fig. 874) y, finalmente, por la desaparición del pedículo, se habría hecho completamente independiente. La adjunta figura, tomada de RANVIER, enseña cuán racional es esta interpretación.

d) *Nervios.* — Los nervios del peritoneo, señalados de antiguo por HALLER, GLISSON y MALPIGHI, han sido nuevamente descritos en una época más reciente por LUSCHKA y BOURGERY. CYON, en 1868, ha encontrado en la membrana retro-

peritoneal de la rana nervios de doble contorno: estos nervios, después de haberse despojado de su mielina, formaban un plexo, del que se desprendían fibrillas terminales excesivamente tenues. KLEIN, a quien pertenece esta última cita, señala igualmente la existencia de fibras nerviosas en el mesenterio y en el peritoneo diafragmático. ROBIN, por su parte, ha encontrado corpúsculos de Pacini en el mesenterio del gato.

En 1872, L. JULLIEN pudo seguir los nervios peritoneales hasta su terminación en el epiplón mayor y en la hoja que cubre la cara anterior del estómago. Ha observado ante todo, en la dermis de la serosa, la existencia de troncos nerviosos que siguen generalmente el trayecto de los vasos y se anastomizan muy poco, pero se dividen frecuentemente. Cada rama sufre en seguida nuevas divisiones, de las cuales las más tenues son fibras pálidas de 2 ó 3 μ de diámetro. De trecho en trecho estas fibras pálidas presentan dilataciones fusiformes, que miden de 5 a 6 μ en su mayor anchura, más allá de las cuales reaparecen con su diámetro primitivo para dilatarse de nuevo un poco más lejos, y así sucesivamente. Finalmente, se resuelven en cierto número de fibrillas sumamente tenues, que terminan por una dilatación ovoide o piriforme. Este corpúsculo terminal da origen a su vez, en su extremidad opuesta a la que se halla en continuidad con la fibrilla nerviosa, a uno o varios filetes muy delgados, terminados a su vez por una pequeña dilatación.

RANVIER (1892-1893) ha descrito, en la membrana retroperitoneal de la rana, un rico plexo, a cuya constitución concurren a la vez fibras con mielina y fibras sin ella. De este plexo parten fibras de trayecto tortuoso, que terminan en su mayoría, ya por extremidades redondeadas, ya por extremidades dilatadas en forma de botón. Cierto número de ellas, en el momento de terminar, se curvan en arco y se sueldan entre sí, formando una especie de asa continua, cuya forma recuerda bastante bien la de un ojo de llave (*terminación en ojo de llave* de RANVIER).

## LIBRO XIII

# APARATO UROGENITAL

El aparato urogenital comprende, como su nombre indica, el conjunto de los órganos que desempeñan las dos importantes funciones urinaria y genital. La *función urinaria*, como sabemos, tiene por objeto lanzar al exterior, con la orina, materias azoadas y otras substancias no volátiles, que se acumulan en el torrente circulatorio a consecuencia de la desasimilación y que, si no fuesen expulsadas, introducirían en las diversas funciones una profunda perturbación. El aparato urinario alcanza de este modo la importancia y significación de un vasto emuntorio, encargado, al igual que los pulmones y las glándulas sudoríparas, de desembarazar nuestros tejidos de los materiales residuales de las combustiones orgánicas. En cuanto a la *función genital*, llamada también *función de reproducción*, tiene por objeto la conservación de la especie, esto es, aquella función por la cual los seres vivientes se multiplican dando origen a otros seres semejantes a ellos.

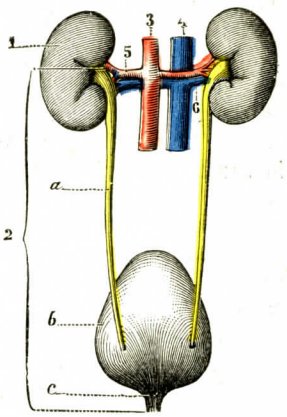


Fig. 875

Aparato urinario de la mujer, cara posterior *(esquema)*.

1, riñón. — 2, su aparato excretorio, con: *a*, uréter; *b*, vejiga; *c*, uretra. — 3, aorta. — 4, vena cava inferior. — 5 y 6, arterias y venas renales.

Por diferentes que sean estas dos funciones en su naturaleza, los aparatos orgánicos que les corresponden presentan en los primeros estadios de su desarrollo relaciones íntimas, y aun vemos en el adulto un mismo conducto, el conducto uretral del hombre, servir a la vez para el paso de la orina y del líquido espermático. De este modo se halla justificada la clasificación anatómica que reúne en un solo sistema los dos aparatos urinario y genital y en un mismo libro cuanto se refiere a su descripción.

Los órganos urinarios, prescindiendo del conducto de la uretra, que es mucho más corto en la mujer que en el hombre, ofrecen una disposición análoga en los dos sexos y podríamos estudiarlos en un solo capítulo. Pero no sucede lo mismo con los órganos genitales, los cuales difieren en absoluto según se les considere en el hombre o en la mujer.

La generación sexuada, que, como sabemos, es el modo de reproducción de todos los seres algo perfeccionados, principalmente de todos los vertebrados, exige el concurso de dos elementos: el *óvulo* y el *espermatozoide*. Estos dos elementos, ambos esenciales, tienen, sin embargo, un valor muy diferente, y su parte respectiva en la función de reproducción puede expresarse por la siguiente sencilla fórmula: el óvulo, fecundado por el espermatozoide, da origen a un germen, que, desarrollándose, constituirá más tarde un ser morfológicamente semejante a sus generadores.

En gran número de invertebrados, los dos precipitados elementos, el óvulo y el espermatozoide, radican en un mismo individuo, que por esta razón se llama *bisexual* o *hermafrodita*. Pero en todos los vertebrados son producidos por dos individuos distintos, de los cuales uno, el que suministra el espermatozoide, es llamado *macho*, y el otro, el que lleva el óvulo, toma el nombre de *hembra*. Los dos sexos son, en este caso, claramente distintos y separados, y, en las especies animales que presentan este carácter, cada uno de los individuos es llamado *sexuado* o *unisexuado*.

El aparato sexual, lo mismo que los demás aparatos, se complica a medida que el animal se hace más perfecto. En los vertebrados inferiores, los cuerpos glandulares que producen los espermatozoides y los óvulos constituyen por sí solos el aparato entero. Óvulos y espermatozoides caen, a medida que se producen, en la cavidad general del cuerpo. Después salen al exterior por orificios situados en la pared abdominal, los *poros abdominales*. Si ahora nos elevamos en la serie animal, vemos aparecer, a título de anexos de las glándulas genitales, conductos especiales que ponen en comunicación estas glándulas con el exterior; son éstos verdaderos conductos excretorios, por los cuales se escapan los espermatozoides en el individuo macho y los óvulos en el individuo hembra. Si nos elevamos todavía más, vemos, en las especies que se juntan en la época de la fecundación, que el aparato genital adquiere un nuevo perfeccionamiento por el hecho de añadirse a las citadas formaciones órganos, llamados *copuladores*, que tienen por función introducir los espermatozoides en las vías recorridas por el óvulo.

Situado en la cima de la escala zoológica, el hombre presenta en su aparato genital todos los perfeccionamientos ya indicados, y encontraremos en él, tanto en el individuo macho como en el individuo hembra: 1.°, *glándulas genitales*, encargadas de producir los elementos esenciales de la fecundación; estas glándulas poseen, además, una *secreción interna*, donde los productos, vertidos directamente en la sangre, contribuyen a numerosas funciones (crecimiento, caracteres sexuales secundarios en particular); 2.°, *conductos excretorios*, por los cuales corren estos elementos; 3.°, finalmente, *órganos copuladores*. Estos diversos órganos son naturalmente muy diferentes en el hombre y en la mujer; por lo tanto, al revés de lo que hemos hecho en los libros precedentes, nos veremos obligados a describirlos por separado en uno y otro sexo.

Estudiaremos, pues, sucesivamente, en tres capítulos distintos:

1.° Los *órganos urinarios*, en el hombre y en la mujer;

2.° Los *órganos genitales del hombre;*

3.° Los *órganos genitales de la mujer*.

Al aparato genital agregaremos las *mamas*, órganos glandulares destinados a secretar la leche. Es verdad que estas glándulas se hallan situadas, por lo menos en el hombre, en un punto muy lejano de los órganos genitales, y que, por otra parte, no tienen con estos últimos órganos ninguna comunidad de origen; pero no es menos cierto que, sirviendo para asegurar durante cierto tiempo la alimentación del recién nacido, las glándulas mamarias constituyen un importante anexo de este aparato, cuya función, según hemos definido antes, tiene por objeto la conservación de la especie. Les dedicaremos un capítulo aparte.

## CAPITULO PRIMERO

# ORGANOS URINARIOS

El aparato urinario se compone esencialmente de dos partes: 1.°, un órgano secretorio, el *riñón*, que preside la elaboración de la orina; 2.°, un sistema de conductos excretorios que recoge este líquido y lo expulsa al exterior.

Este aparato excretorio, muy largo, se divide en tres segmentos: 1.°, el *uréter*, conducto excretorio que recoge la orina a la salida de la glándula y la conduce a la vejiga; 2.°, la *vejiga*, receptáculo en el que se acumula la orina; 3.°, la *uretra*, conducto por el cual la orina sale al exterior.

## ARTICULO PRIMERO

## RIÑONES

En número de dos, uno derecho y otro izquierdo, los riñones (inglés, *Kidney;* alemán, *Niere)* son órganos glandulares, a los que incumbe la importante función de elaborar la orina.

### § 1. — Consideraciones generales

**1.° Forma.** — El riñón se ha comparado a una judía. Ofrece dos caras, anterior y posterior, un borde externo convexo, un borde interno cóncavo en su centro y dos polos redondeados, superior e inferior. La cara posterior es casi plana, y la cara anterior más abombada. El polo superior es en general más ancho, y el inferior más alargado. El borde externo es regular y el borde interno está escotado por el hilio. Este, examinado de frente, tiene la forma de un rombo de eje mayor oblicuo hacia abajo y atrás. En él se ven penetrar los vasos y de él sale el uréter. Este ocupa el ángulo pósteroinferior del rombo. El hilio está limitado por dos labios: el labio anterior es oblicuo hacia abajo y adentro, el labio posterior es oblicuo hacia abajo y afuera. Este es más saliente por arriba; el labio anterior es más saliente por abajo, de suerte que los dos labios se cruzan en X. El hilio del riñón es una simple hendidura y nos conduce a una cavidad profunda que le sigue inmediatamente y que se designa con el nombre de *seno del riñón.*

*A.* Seno del riñón (fig. 873). — El seno del riñón contiene, rodeados por una grasa blanda, que es una dependencia de la cápsula adiposa, las numerosas divisiones de los vasos renales y los conductos de origen del aparato excretorio. Si quitamos todos estos órganos, el seno, así vaciado, nos aparece en forma de una cavidad rectangular, aplanada de delante atrás y circunscrita por todas partes, excepto a nivel del hilio, por el parénquima del riñón. Para tener una noción exacta, conviene examinarlo en dos cortes del riñón, uno horizontal y otro frontal.

a) *El seno, visto en corte horizontal.* — El primero, corte horizontal (figura 880, 2), nos informa netamente sobre sus relaciones con el hilio; el seno es una excavación profunda; el hilio es el orificio por el cual comunica con el exterior. Nos informa también sobre su forma: es, como hemos dicho antes, una cavidad estrecha, fuertemente aplastada de delante atrás. Nos informa, finalmente, sobre su anchura y su profundidad: su anchura mide de 10 a 12 milímetros y su profundidad es de 30 a 35 milímetros, o sea la mitad de la anchura del riñón.

b) *El seno visto en corte frontal.* — El segundo corte, corte frontal (fig. 881), nos enseña, en primer lugar, que las dos paredes *superior* e *inferior* del seno son

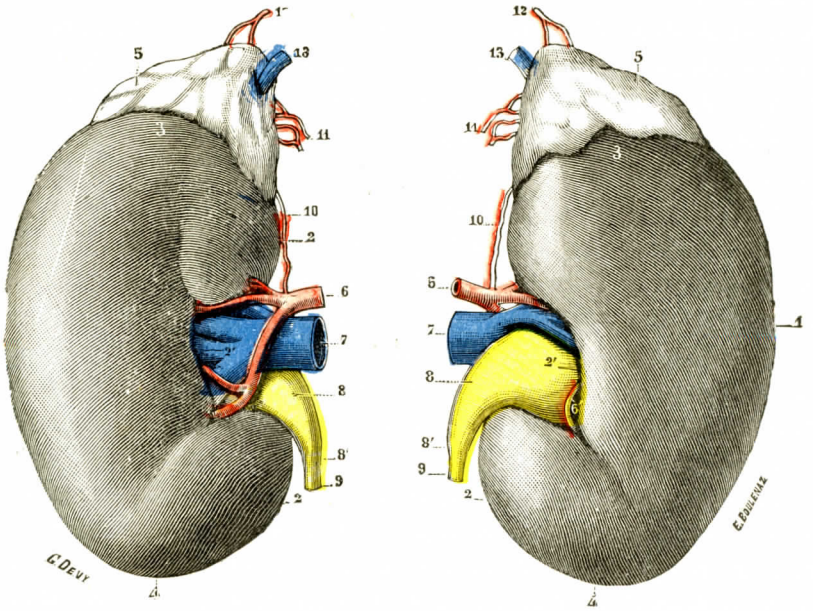


Fig. 876

Riñón derecho en posición, visto por su cara anterior

Fig. 877

El mismo, vuelto y visto por su cara posterior.

1, borde externo. — 2, borde interno, con 2', el hilio. — 3, extremo superior. — 4, extremo inferior. — 5, cápsula suprarrenal. — 6, arteria renal y sus divisiones. — 7, vena renal. — 8, pelvis del riñón, con 8', su cuello. — 9, uréter. — 10, arteria capsular inferior. — 11, arteria capsular media. — 12, arteria capsular superior. — 13, gran vena capsular.

relativamente muy estrechas, y por este hecho son semejantes a simples bordes. Nos enseña en seguida que estos dos bordes se separan uno del otro yendo de dentro a fuera; dicho de otro modo, que el borde superior es oblicuo hacia fuera y arriba (oblicuamente ascendente), mientras que el borde inferior es oblicuo hacia fuera y abajo (oblicuamente descendente). De ello resulta que la altura del seno aumenta a medida que nos alejamos del hilio y alcanza su máximo en el fondo de la cavidad.

En cuanto a la *pared externa*, no es más que un simple borde también (como lo demuestra, por lo demás, el corte horizontal), que se continúa sin línea de demarcación bien manifiesta con los dos bordes superior e inferior.

El corte frontal nos pone claramente a la vista las paredes *anterior* y *posterior* del seno: la pared anterior, con el segmento anterior del corte (fig. 881); la pared posterior, con el segmento posterior. Estas dos paredes, seguidas del hilio hacia la profundidad, son al principio lisas, pero pronto se vuelven irregulares y se erizan de numerosas eminencias (fig. 881). Estas eminencias son de dos órdenes: las unas,

dispuestas en forma de cono, constituyen las *papilas del riñón;* las otras, redondeadas y alternando regularmente con las precedentes, constituyen las *eminencias interpapilares.* Volveremos a ocuparnos de estas eminencias a propósito de la estructura del riñón, y veremos entonces: 1.°, que las primeras, las papilas, representan los vértices de las *pirámides de Malpighi;* 2.°, que las segundas, las eminencias

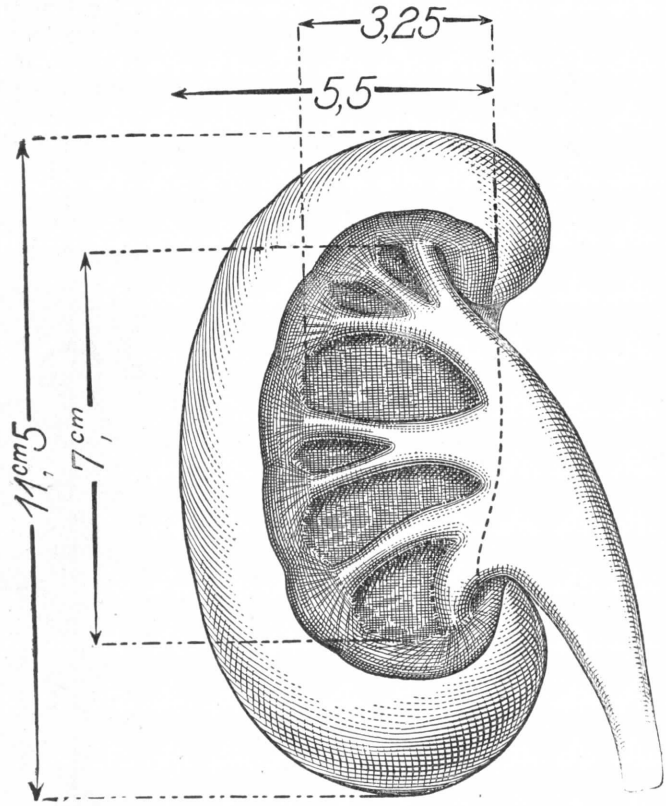


FIG. 878

Seno del riñón con sus dimensiones (según GRÉGOIRE).

El riñón, órgano hueco, limita una cavidad de 7 centímetros de altura por 3,25 centímetros de anchura y designada con el nombre de seno. En esta cavidad se encuentran alojados los cálices de primero y segundo orden, una parte de la pelvis renal y, por último, las arterias y las venas interpapilares.

interpapilares, están formadas por la substancia cortical del riñón *(columnas de Bertin)*, que, en este punto, está como herniada en la cavidad del seno.

*B.* LOBULACIÓN DEL RIÑÓN. — El riñón está lobulado en el feto y el niño pequeño. La lobulación ha desaparecido a la edad de cuatro años. Es normal en gran número de mamíferos; parece estar en relación con el aumento de la secreción urinaria (talla del animal, vida acuática, frío, ausencia de glándulas cutáneas). Se observa en los cetáceos, paquidermos, úrsidos, etc.

La forma normal del riñón está sujeta a variaciones bastante numerosas: riñón plano, riñón abombado, etc. Las anomalías de forma son frecuentes; hablaremos de ellas más adelante.

**2.° Dimensiones y peso.** — La longitud media del riñón es de 12 centímetros; la anchura es de 6; el grosor, de 3; el peso medio es de 170 gramos. El riñón contiene aproximadamente 30 gramos de sangre.

Los dos riñones nunca son iguales. El riñón izquierdo es, en general, algo más voluminoso. Lo que queda constante es la masa total renal. Es aproximadamente de 300 gramos en el hombre adulto. La masa renal sufre variaciones en relación con el peso total del cuerpo. Es relativamente mucho más voluminosa en los niños pequeños. Existen también variaciones sexuales: el riñón del hombre pesa por término medio 15 gramos más que el riñón de la mujer.

Desde el punto de vista evolutivo, el riñón alcanza su máximo de los veinticinco a treinta años. El riñón del anciano se atrofia al mismo tiempo que se abolla; es la consecuencia de una nefritis esclerosa.

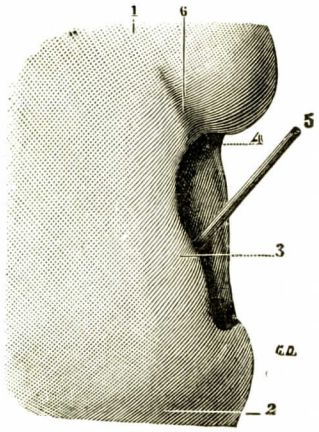


FIG. 879

Hilio del riñón derecho, cara anterior.

1, extremo superior. — 2, extremo inferior. — 3 y 4, labio anterior y labio posterior del hilio. — 5, entrada del seno, indicada por la introducción de un estilete. — 6, surco superficial de la cara anterior.

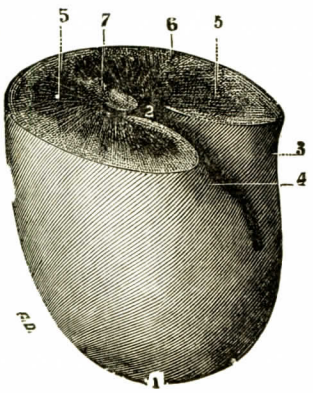


FIG. 880

Seno del riñón derecho, visto en un corte horizontal.

(Se han quitado los vasos, la pelvis, los cálices y la grasa que rodea estos diferentes órganos para demostrar bien la forma y la profundidad del seno.)

1, extremidad inferior del riñón. — 2, seno. — 3, su labio posterior, más próximo de la línea media que 4, su labio anterior. — 5, 5, substancia medular. — 6, substancia cortical. — 7, una columna de Bertin.

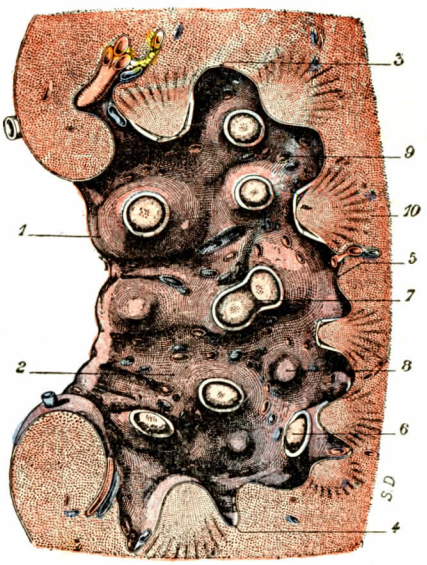


FIG. 881

El seno del riñón, visto en una sección frontal del órgano, después de la ablación de su contenido (riñón derecho, segmento anterior del corte, visto por su cara posterior).

1, labio anterior del hilio. — 2, seno, con: 3, su borde superior; 4, su borde inferior; 5, su borde externo. — 6, papilas renales, con su collarejo membranoso, representando cada una la parte superior del cáliz correspondiente. — 7, una papila bifoliada. — 8, relieves formados por las columnas de Bertin. — 9, vasos lobulares que penetran en los espacios interpapilares. — 10, superficie de corte del parénquima renal con las pirámides de Malpighi y la substancia cortical.

**3.° Coloración y consistencia.** — La coloración es rojoparda. La consistencia es firme. El riñón resiste mejor que el hígado y el bazo los traumatismos

y las tracciones. Una coloración irregular y una consistencia particularmente dura o blanda son signos de lesiones.

**4.° Sensibilidad.** — Normalmente el riñón no es sensible. Los fenómenos congestivos y todas las causas que determinan la distensión del tejido renal despiertan el dolor.

**5.° Situación.** — Los riñones ocupan la región posterior del abdomen. Se asientan a la altura de las dos últimas vértebras dorsales y de las tres primeras lumbares, correspondiendo por arriba a la región torácica y por abajo a la región lumbar. El riñón derecho está algo más bajo que el izquierdo: la diferencia de nivel es de 2 centímetros aproximadamente, es decir, casi la altura de media vértebra.

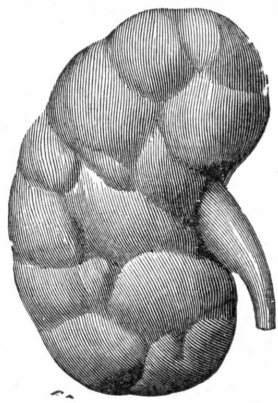

FIG. 882

Riñón fetal, con sus abolladuras externas (riñón derecho visto por su cara anterior).

**6.° Dirección.** — Los riñones son alargados en el sentido vertical, pero su eje mayor no es paralelo al plano medio: es oblicuo hacia abajo y afuera. La distancia que separa los polos superiores del plano medio es de 4 centímetros. Para los polos inferiores esta distancia llega a 6 centímetros.

Los riñones no están situados en un plano frontal. En efecto, la pared lumbar no es plana horizontalmente; es oblicua hacia atrás y afuera. Ahora bien, como la cara posterior del riñón se aplica a esta pared, mira hacia dentro, mientras que la cara anterior mira hacia fuera.

## § 2. — MEDIOS DE FIJACIÓN DEL RIÑÓN. LAS CÁPSULAS DEL RIÑÓN Y LOS ESPACIOS PERIRRENALES

El riñón presenta cierta movilidad normal. Desciende durante la inspiración y asciende durante la espiración. Cambia también de situación según la actitud del sujeto. La extensión media del desplazamiento normal puede alcanzar 3 centímetros en el sentido vertical. Los dos riñones están contenidos en un compartimiento, compartimiento demasiado ancho para el objeto que contiene; el espacio vacío está lleno de grasa. Además de este compartimiento que sostiene el riñón en su lugar, éste se halla también sujeto a elementos fijos por sus vasos. Finalmente, el peritoneo y las vísceras abdominales tienen su papel en la fijación de este órgano.

**1.° Papel de los vasos.** — Los vasos desempeñan un papel poco importante. El pedículo renal, en efecto, es extensible de un modo bastante apreciable. Esta extensibilidad puede alcanzar algunos centímetros, siendo utilizada por el cirujano. Por lo demás, es posible seccionar los vasos del riñón sin ocasionar ningún cambio en la situación del órgano (LEGUEU).

**2.° Acción del peritoneo.** — DEPAGE y Francisco FRANK han demostrado que las vísceras intraperitoneales están aplicadas unas a las otras, fijadas por la

aspiración producida en la cavidad virtual del peritoneo. Los órganos incluídos en la cavidad peritoneal forman como «una gran pelota», que la contracción de los músculos de la pared del abdomen aplica junto a los riñones. La integridad de la cincha abdominal es, pues, necesaria para mantener en posición normal los órganos intra o retroperitoneales. VOLKOFF y DELITZINE, luego de quitar completamente en el cadáver los músculos de la pared abdominal, han visto que las vísceras descendían y con ellas los riñones. Cuando la pared se ha hecho fláccida (embarazos repetidos), la ptosis renal es frecuente.

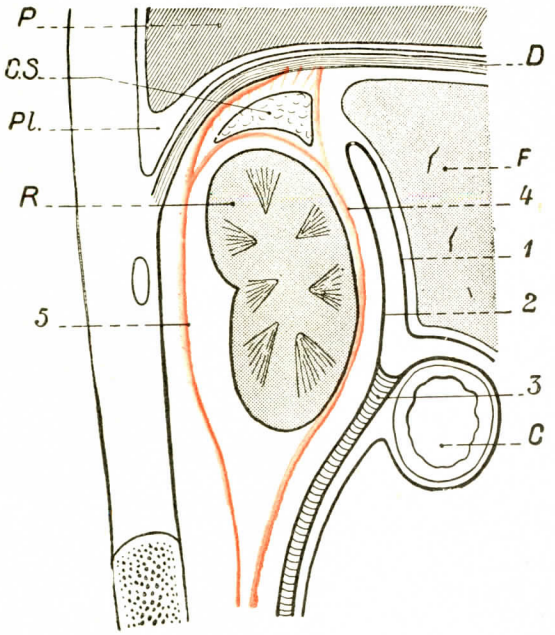


FIG. 883

Cápsula del riñón (lado derecho).

La cápsula del riñón está en rojo. Se halla reforzada, en la parte inferior del órgano, por el adosamiento del peritoneo del mesocolon primitivo pegado al peritoneo prerrenal (hoja de Toldt).

F, hígado.—C, ángulo derecho del colon.—C.S., cápsula suprarrenal. — R, riñón derecho. — P, pulmón. — D, diafragma. — Pl., cavidad pleural.

1, peritoneo hepático. — 2, peritoneo prerrenal. — 3, hoja de Toldt. — 4, hoja anterior de la cápsula fibroadiposa. — 5, hoja posterior.

**3.° Compartimiento fibroso del riñón** (figs. 883 a 888). — El parénquima renal está, como el hígado y el bazo, rodeado de una cápsula conjuntiva más o menos adherente al tejido glandular. El riñón, así envainado íntimamente en su cápsula propia, está situado en un compartimiento que se denomina *cápsula fibroadiposa*. Esta cápsula fibroadiposa, que no debe confundirse con la cápsula propia del órgano, rodea el riñón a distancia y le constituye un compartimiento que lo sitúa entre la pared abdominal posterior por detrás y el peritoneo parietal posterior por delante. Las paredes del compartimiento están formadas por tejido fibroso bastante fácil de evidenciar, tejido ordenado en dos hojillas, una anterior y otra posterior.

a) *Constitución.* — La constitución de esta cápsula ha sido diversamente interpretada y son numerosos los trabajos a que ha dado lugar. Recordaremos entre ellos los de ZUCKERKANDL, que ha descrito la *lámina retrorrenal*, lámina que lleva su nombre; los de GEROTA, de GLANTENAY y de GOSSET; los de FRÉDET y de LARDENNOIS, que han demostrado que el compartimiento renal está cerrado por todas partes, y más recientemente los de STROMBERG, de PATURET, de CADENAT, de PAPIN y BORDAS.

Nos guardaremos de analizar esos trabajos, a menudo contradictorios. He aquí cómo podemos considerar la constitución de la cápsula fibroadiposa del riñón según nuestros conocimientos actuales. Esta cápsula está constituída por una fascia fibrosa, la *fascia renal*, que parece ser una dependencia de la capa celulosa que tapiza la hoja parietal del peritoneo; tal es la concepción clásica. Al llegar al borde externo del riñón esta fascia se engruesa considerablemente y se desdobla en dos hojas: una que pasa por detrás y la otra que pasa por delante. La *hoja posterior* es brillante, fácil de evidenciar. Forma una lámina delgada y neta, sólida, reforzada,

que se denomina *hoja o fascia de Zuckerkandl*. La *hoja anterior* es más delgada, más difícil de aislar; está igualmente reforzada, pero sólo en la zona correspondiente a los cólones ascendente o descendente, por una lámina particular, la *fascia de Toldt*. Llegadas al borde interno del riñón, las dos hojas se reúnen, salvo en el pedículo renal, donde se confunden con la vaina que rodea los vasos. En la parte superior, las dos hojas se reúnen también. Algunos autores admiten que no se reúnen sino encima de la cápsula suprarrenal para ir a fijarse en el diafragma. Otros anatomistas pretenden que se reúnen debajo de la cápsula suprarrenal. En realidad, es en absoluto imposible anatómicamente formarse una opinión precisa sobre este asunto. Existe, lo hemos visto al describir la cápsula suprarrenal (véase tomo III), un tejido fibroso denso, que permite a la mencionada cápsula quedar fija al diafragma; adhiere a la cápsula que la rodea, arrimada por los numerosos nervios que van a ella, mientras que el riñón se mueve fácilmente en el compartimiento fibroso que lo contiene. *Cuando el riñón se desplaza, no arrastra la suprarrenal consigo*. El cirujano no se ocupa en la cápsula suprarrenal en el curso de una nefrectomía: ya sabe que no sigue al riñón.

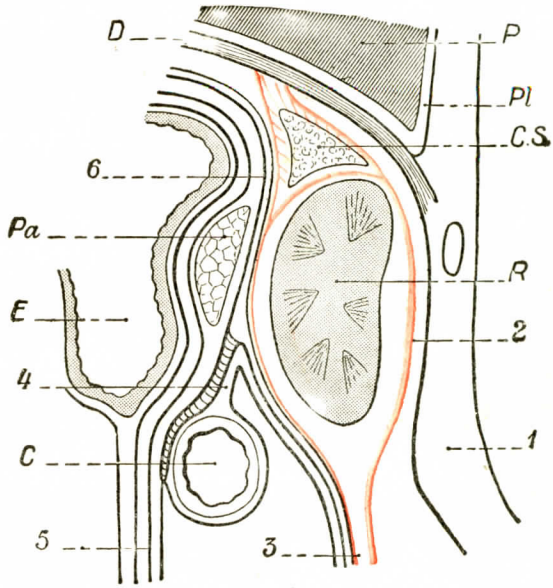


Fig. 884

Cápsula del riñón (lado izquierdo).

El peritoneo del mesocolon primitivo y el del mesogastrio posterior que contienen el cuerpo del páncreas se han pegado al peritoneo prerrenal. La hoja anterior del compartimiento del riñón izquierdo está, pues, más reforzada que la del compartimiento del riñón derecho (Grégoire).

E, estómago. — R, riñón izquierdo. — C.S., cápsula suprarrenal. — Pa., páncreas. — C, ángulo izquierdo del colon. — D, diafragma. — P, pulmón. — Pl., cavidad pleural. La cápsula del riñón izquierdo está en rojo.

1, pared abdominal posterior. — 2, hoja posterior de la cápsula. — 3, hoja anterior. — 4, mesocolon transverso. — 5, las cuatro hojas del epiplón mayor. — 6, fascia de Treitz.

En la parte inferior del riñón la cápsula se prolonga hacia abajo y desciende hasta la altura de la cresta ilíaca. Las dos hojas, anterior y posterior, no están reunidas en el polo inferior como lo están en el borde externo (figuras 885 y 886). Quedan separadas una de otra, simplemente reunidas por adherencias. En una palabra, las láminas pre y retrorrenales se continúan a lo largo del uréter y descienden en la fosa ilíaca hacia la pelvis.

Como se ve, el compartimiento renal así descrito está cerrado por todas partes, salvo en la parte ínferointerna, donde forma una vaina alrededor del uréter hasta la vejiga. Se puede inyectar, pero difícilmente, la atmósfera periureteral con una masa de gelatina de color inyectada en la atmósfera perirrenal. En cambio, se inyecta fácilmente la atmósfera perirrenal por una inyección ascendente dada en sentido inverso, es decir, en la vaina periureteral.

Finalmente, punto importante que debemos también señalar, este compartimiento renal está dividido en dos espacios, uno anterior y otro posterior, por el hecho de la existencia de tractos celulosos resistentes, tendidos entre el borde convexo del riñón y la pared interna de la cápsula. Esta disposición anatómica nos explica la posibilidad de flemones perirrenales anteriores o posteriores.

Llegadas a la altura del borde interno del riñón, las hojas pre y retrorrenales, no se conducen del mismo modo. La hoja prerrenal prosigue su camino en dirección a la línea media, pasa por delante de los grandes vasos (vena cava inferior a la derecha, aorta a la izquierda) y se reúne con la hoja homóloga del lado opuesto (fig. 888). La hoja retrorrenal, por el contrario, después de haber tapizado la cara anterior de la fascia ilíaca, se fija a los lados de la columna lumbar. El compartimiento renal está así ampliamente abierto por dentro. Pero

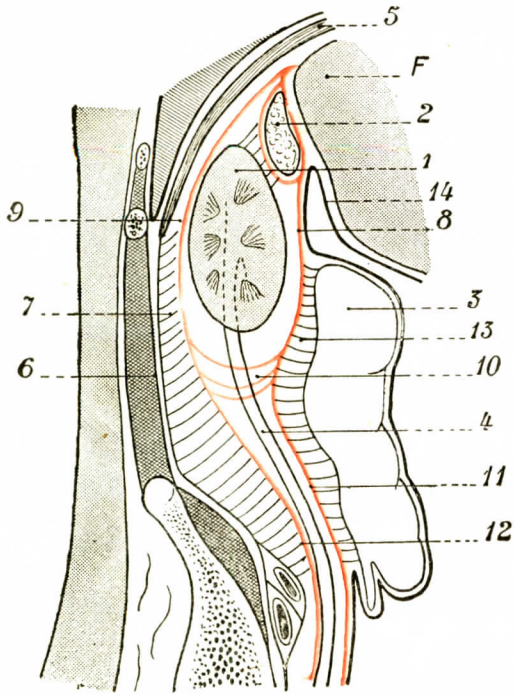


Fig. 885

Envolturas del riñón derecho y del uréter, vistas en un corte sagital (según Stromberg).

F, hígado. — 1, riñón derecho. — 2, cápsula suprarrenal. — 3, colon ascendente y ángulo derecho. — 4, uréter. — 5, diafragma. — 6, aponeurosis del cuadrado de los lomos. — 7, espacio retrorrenal. — 8, hoja anterior de la cápsula fibroadiposa. — 9, hoja posterior. — 10, adherencia que cierra por abajo la cápsula renal. — 11, fascia preuretérica. — 12, fascia retrouretérica. — 13, fascia de Toldt. — 14, peritoneo retrohepático.

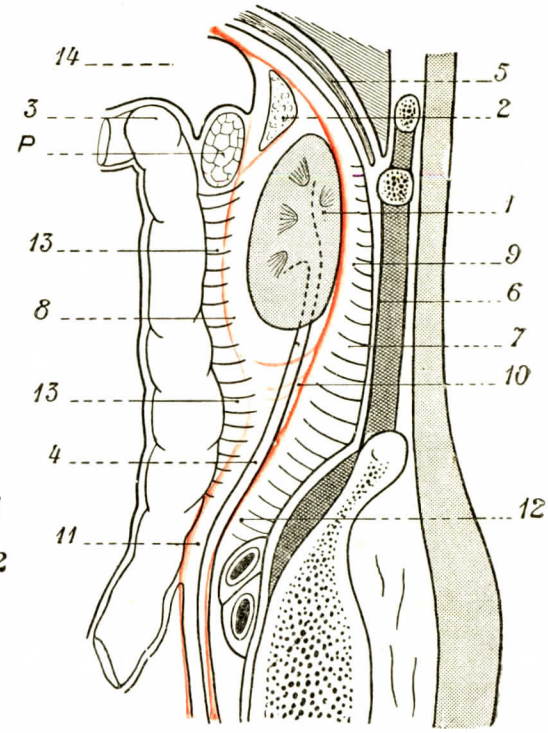


Fig. 886

Envolturas del riñón izquierdo y del uréter, vistas en un corte sagital (según Stromberg).

P, páncreas. — 1, riñón izquierdo. — 2, cápsula suprarrenal. — 3, colon descendente y ángulo izquierdo.— 4, uréter. — 5, diafragma. — 6, aponeurosis del cuadrado de los lomos. — 7, espacio retrorrenal. — 8, hoja anterior de la cápsula fibroadiposa. — 9, hoja posterior. — 10, adherencia que cierra por abajo la cápsula renal. —11, fascia preuretérica.—12, fascia retrouretérica.— 13, fascia de Toldt. — 14, trascavidad de los epiplones.

no todos los anatomistas adoptan este punto de vista (Paturet, Hovelacque) (véase más adelante: *Interpretación del compartimiento renal*).

Otra particularidad anatómica interesante: el peritoneo parietal posterior prerrenal adhiere a la fascia prerrenal y rebasa por fuera el borde externo del riñón. Por esto conviene, cuando se incide la lámina retrorrenal para descubrir el riñón, practicar esta incisión a distancia del borde externo para evitar la abertura de la cavidad peritoneal.

b) *Contenido.* — La cápsula fibrosa del riñón contiene la *atmósfera adiposa perirrenal* o *cápsula adiposa*. Esta cápsula no existe en el feto ni en el recién nacido.

Se encuentran, sin embargo, en este período del desarrollo, algunos pelotones adiposos localizados en el borde externo del riñón. También es reducido en el niño. Se desarrolla sobre todo después de la pubertad. La grasa se hace particularmente abundante en la mujer y en los sujetos obesos. Su repartición no es, por lo demás, homogénea. Está particularmente desarrollada detrás, a lo largo del borde convexo y alrededor de los órganos del pedículo. Falta casi por completo en la cara anterior. Existe, en fin, un caso adiposo que cubre los dos polos del riñón. Esta grasa adhiere a la cara interna de la cápsula fibrosa y a la superficie del riñón.

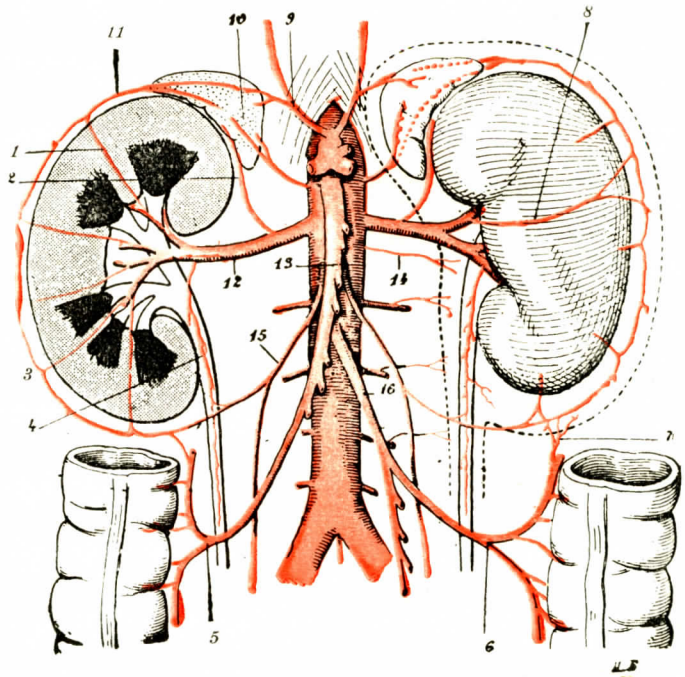


FIG. 887

Ramas de la aorta abdominal. Arterias del riñón y sus anastomosis (Ed. PAPIN).

1, rama perforante. — 2, capsular inferior. — 3, arco exorrenal (rama espermática). — 4, arteria ureteral. — 5, arteria cólica derecha. — 6, cólica izquierda. — 7, su anastomosis capsular. — 8, anastomosis retrocapsular extrarrenal. — 9, diafragmática. — 10, suprarrenal. — 11, arco exorrenal (rama capsular). — 12, arteria renal. — 13, mesentérica superior. — 14, lumbar. — 15, espermática. — 16, mesentérica inferior.

Constituye «una masa flúida, en la que el dedo se pierde y que huye bajo la presión sin dejarse disociar, que se desgarra en las ramas de unas pinzas y que ofrece una movilidad desesperante» (TUFFIER). Encontramos en esta cápsula vasos arteriales y venosos, en particular los arcos exorrenales arterial y venoso que vamos a describir.

c) *Vascularización de la cápsula. Arco exorrenal* (fig. 887). — La cápsula del riñón es irrigada por una serie de vasos que constituyen un sistema anastomótico entre la arteria renal y los territorios próximos. El borde externo del riñón está rodeado por un arco arterial, el *arco exorrenal*, que contribuye a la constitución de siete grupos de vasos (SCHMERBER).

1.° *Grupo renal:* la arteria renal suministra arteriolas para el arco exorrenal. Algunas finas ramas terminales de la arteria renal, en lugar de permanecer en el riñón, atraviesan el parénquima y van al arco exorrenal. Nunca van acompaña-

das de venas. Otras ramas que rodean el riñón provienen de la capsular inferior. 2.° *Grupo mesentérico:* está constituído por los pequeños ramos procedentes de las mesentéricas superior e inferior que se deslizan entre las hojas de los mesocólones. 3.° *Grupo espermático:* una arteriola, nacida de la espermática, se anastomiza con las otras capsulares, en particular con la capsular media. Estas dos ramas arteriales son las que constituyen particularmente el arco exorrenal. 4.° *Grupo capsular:* una rama de la capsular media forma la parte superior del arco exorrenal. 5.° *Grupo lumbar:* las tres primeras arterias lumbares suministran ramillos tenues, que llegan a la parte posterior de la cápsula. 6.° *Grupo aórtico:* pequeños ramos inconstantes venidos directamente de la aorta, debajo de las renales. 7.° *Grupo diafragmático inferior:* está constituído por finos ramitos, variables, que llegan a la parte superior de la cápsula.

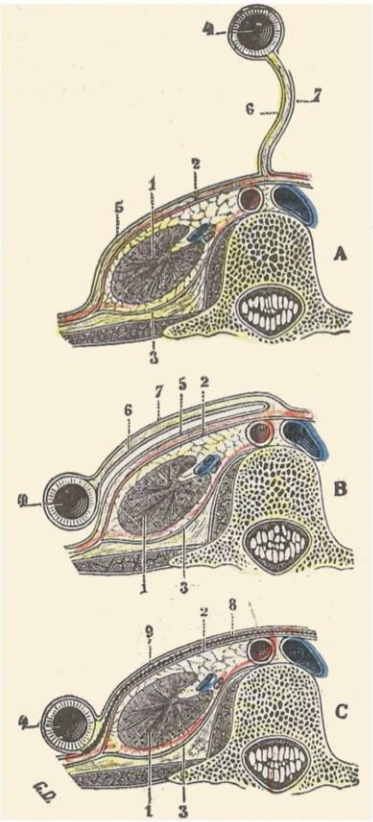


Fig. 888

Esquema que indica, en un corte transversal del riñón izquierdo (segmento inferior del corte), el modo de formación de la hoja de Toldt: A, el colon antes de su torsión, con su mesenterio primitivo; B, el colon doblado sobre la cara anterior del riñón; C, la hoja izquierda del mesenterio, que se ha fusionado con la hoja prerrenal primitiva para formar la hoja de Toldt.

1, riñón izquierdo. — 2, fascia prerrenal. — 3, fascia retrorrenal. — 4, colon. — 5, peritoneo parietal primitivo.—6 y 7, hoja izquierda y hoja derecha del mesenterio primitivo. — 8, hoja de Toldt.—9, peritoneo parietal definitivo (en el adulto); no es otra cosa que la hoja 7 (en el embrión).

A pesar de estas anastomosis, la arteria renal no puede ser suplida.

d) *Relaciones.* — Las relaciones de este compartimiento serán estudiadas en el párrafo siguiente. Digamos solamente aquí que la hoja retrorrenal, que está aplicada sobre la aponeurosis lumbar, es fácilmente despegable. Existe allí un espacio cuyos límites exceden en mucho las dimensiones del compartimiento renal. Se le da el nombre de *espacio pararrenal* o, mejor, *retrorrenal.* El cirujano lo utiliza para despegar de la pared abdominal el riñón rodeado de su cápsula fibroadiposa (acceso de la región prevertebral, de la cadena simpática lumbar y del nervio esplácnico mayor en particular). Este espacio está ocupado a menudo, a la altura del riñón, por una almohadilla adiposa, el *pelotón adiposo pararrenal de Gerota.* Se extiende en altura desde el diafragma hasta la pelvis menor, de suerte que la inyección de aire hecha por la escotadura ciática sube hasta el diafragma infiltrando el espacio pararrenal. Esta inyección tiende a rechazar hacia delante el fondo de saco peritoneal que excede el borde externo del compartimiento renal. Hacia dentro, la inyección es detenida: el espacio pararrenal está cerrado por el tejido conjuntivo que acompaña a las arterias lumbares desde la aorta hasta la pared abdominal posterior.

e) *Interpretación del compartimiento renal.* — No expondremos las numerosas discusiones que han intentado interpretar la cápsula fibroadiposa del riñón. Dos teorías actuales parecen prevalecer: una considera el compartimiento renal como constituído por la fascia propia subperitoneal; la otra, como formado por dos hojas de origen vascular.

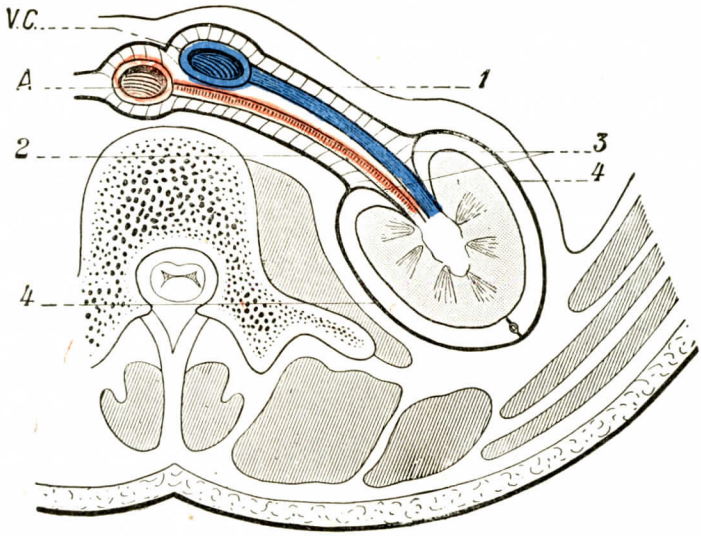


FIG. 889

Formación de la cápsula fibroadiposa del riñón perivascular (según Ed. PAPIN).

1, hoja anterior de la vaina vascular. — 2, hoja posterior. — La vaina se desdobla en dos hojas, una interna (3) que penetra en el seno del riñón, y la otra externa (4), que forma la cápsula del riñón.

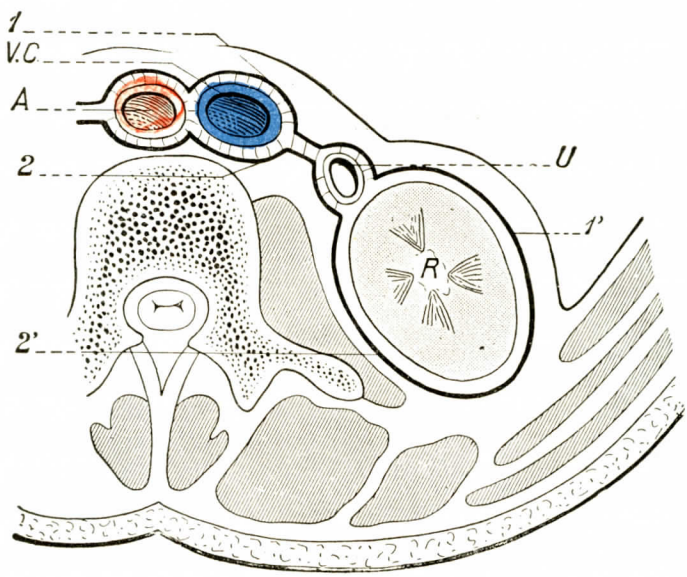


FIG. 890

Formación de la cápsula fibroadiposa del riñón. Sus relaciones con los vasos y el uréter (lado derecho) (según Ed. PAPIN).

R, riñón. — Ur., uréter. — V. C., vena cava inferior. — Ao., aorta.
1, hoja anterior, y 2, hoja posterior de la vaina vascular, que se continúan con 1', 2', las hojas de la cápsula fibroadiposa del riñón.

α) *Concepción clásica antigua.* — Esta fascia está reforzada por detrás por la hoja de Zuckerkandl, cuya interpretación es difícil explicar por la embriología. La fascia anterior o prerrenal es reforzada por la fascia de Toldt, que ésta sí parece explicable por la evolución del peritoneo prerrenal.

Para comprender bien la significación de la hoja de Toldt, importa retroceder a la vida embrionaria, en el período en que el colon, no habiendo sufrido todavía su torsión, flota libremente en el abdomen, unido a la columna vertebral por un largo repliegue peritoneal, el *mesenterio primitivo* (fig. 888, A).

Más tarde, el colon y su mesenterio se reclinan y se aplican junto al riñón; de donde resulta (fig. 888, B) que este órgano se encuentra entonces cubierto por tres hojas perito-

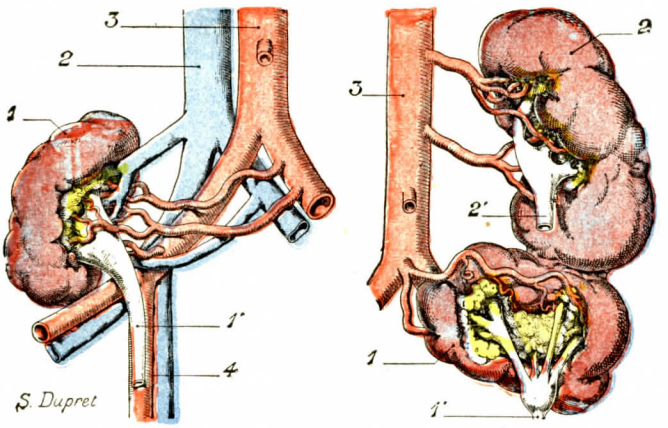


FIG. 891

Dos casos de ectopia renal.

A, riñón derecho descendido en la pelvis del lado correspondiente (en *ectopia directa*). — 1, riñón, con 1', su uréter. — 2, vena cava inferior. — 3, aorta. — 4, vasos hipogástricos.
B, sinfisis renal unilateral. — 1, riñón derecho, con 1', su uréter. — 2, riñón izquierdo, con 2', su uréter. — 3, aorta.

neales, que son, contando de atrás a delante, la hoja parietal primitiva, la hoja derecha del mesenterio primitivo y la hoja izquierda de este mismo mesenterio.

Más tarde todavía (fig. 888, C), las dos primeras de estas tres hojas se unen entre sí y desaparecen como tales hojas serosas, no dejando en su lugar y sitio más que una lámina celulosa, que es precisamente la *hoja de Toldt.* En cuanto a la hoja superficial (antigua hoja derecha del mesenterio primitivo), persiste, constituyendo entonces el *peritoneo parietal definitivo*, el *peritoneo parietal del adulto.*

Como se ve, pues, la hoja de Toldt no es más que el resto o vestigio de dos hojas peritoneales desaparecidas en el curso del desarrollo. Sólo existe, naturalmente, en los puntos en que se ha separado el mesenterio primitivo, es decir, en los dos tercios inferiores de la cara anterior del riñón derecho y en la parte más inferior de la cara anterior del riñón izquierdo. Conviene añadir que en el adulto es siempre poco o nada visible.

β) *Concepción del meso renal.* — Algunos autores admiten que el riñón está primitivamente envuelto por el peritoneo y unido a la pared por un meso, el *meso renal.* Las hojas de este meso se pegarían y constituirían las *hojas fibrosas perirrenales.*

γ) *Teoría de las vainas vasculares.* — Una teoría más reciente, desarrollada por PATURET a continuación de los trabajos de FARABEUF y de su discípulo OMBREDANNE sobre las vainas vasculares, hace de la cápsula del riñón una formación homóloga a la de las vainas de los vasos.

Partiendo de la aorta abdominal, la vaina perivascular que rodea el pedículo renal acompaña a este pedículo hasta el momento en que alcanza el riñón. Aquí esta vaina se desdobla (figs. 889 y 890): una *lámina interna* penetra en el riñón con los elementos principales del pedículo y una *lámina externa* rodea el riñón a distancia, acompañando a los vasos exorrenales: esta lámina externa es la que forma el compartimiento renal. Esta concepción nos explica por qué ciertos autores consideran que el compartimiento está cerrado por todas partes (HOVELACQUE), en particular por dentro, en el pedículo, dejando solamente, hacia abajo, salir el uréter.

**4.° Ectopia renal.** — Se concibe que la acumulación de grasa alrededor de los riñones contribuye a asegurar la fijación del órgano en la posición que ocupa. Pero si esta grasa disminuye, el riñón, llenando mal el espacio desmesuradamente agrandado, puede abandonar poco a poco su posición normal y venir a flotar más o menos libremente en la cavidad abdominal: tal es el origen de la afección denominada *riñón móvil* o *riñón flotante*. Es mucho más frecuente en la mujer que en el hombre. El riñón derecho se desplaza más fácilmente que el izquierdo. Unos atribuyen este hecho a la acción del hígado, que, al bajar en cada inspiración, rechaza el riñón hacia abajo; otros estiman que el riñón izquierdo está mejor fijado a consecuencia del refuerzo de la hoja prerrenal, más importante a la izquierda que a la derecha, por el adosamiento del mesogastrio posterior a la cara anterior del riñón izquierdo.

Además de estas dislocaciones accidentales, es preciso añadir las dislocaciones congénitas, que constituyen la *ectopia renal* propiamente dicha. El riñón dislocado o ectópico se encuentra en los puntos más diversos: 1.°, delante de la columna lumbar, algo más abajo de su posición normal; 2.°, en el ángulo sacrovertebral o en la sínfisis sacroilíaca; 3.°, en el estrecho superior de la pelvis; 4.°, en la misma pelvis, delante o detrás del recto, etc.

La dislocación puede ser *unilateral* o *bilateral*.

En la dislocación unilateral el riñón dislocado puede ocupar cualquiera de las regiones antes indicadas En la gran mayoría de casos queda en el mismo lado: es la *ectopia directa* (figura 891, A). En casos muy raros se le ve desarrollarse en la fosa lumbar del lado opuesto, por debajo del riñón normal, con el cual se suelda de una manera más o menos completa: es la *ectopia cruzada*.

La dislocación congénita del riñón se distingue siempre de la dislocación accidental por un conjunto de caracteres, de los cuales los principales son los siguientes: el riñón congénitamente dislocado está fijo, mientras que el que lo es accidentalmente es más o menos movible e incluso flotante. El primero está más o menos alterado en su forma general, mientras que el segundo conserva su configuración normal. Cuando el riñón se disloca para venir a flotar en la cavidad abdominal, su pedículo vascular se prolonga proporcionalmente a la importancia de la dislocación; pero, cualquiera que sea la prolongación de este último, la *arteria* y la vena renales presentan con la aorta y la vena cava las mismas relaciones que antes de la dislocación, es decir, nacen en el sentido habitual. Ahora bien, no sucede lo mismo cuando se trata del riñón congénitamente dislocado: éste recibe su arteria del tronco más próximo, de la extremidad inferior de la aorta, de una de las ilíacas o de la sacra media. Tenemos actualmente a la vista un recién nacido cuyo riñón derecho, situado sobre la sínfisis sacroilíaca, recibe tres diferentes arterias, una procedente de la ilíaca primitiva del mismo lado y las otras dos suministradas por la ilíaca primitiva del lado opuesto. Asimismo la vena renal, en lugar de ascender hasta la parte media de la vena cava inferior, viene a abrirse en la porción inicial de este último vaso, o bien en un punto más bajo todavía, en una de las venas ilíacas. Finalmente, el uréter, en los casos de dislocación accidental, tiene siempre su longitud ordinaria; en los casos de dislocación congénita, por el contrario, es relativamente corto, tanto más cuanto más bajo está el riñón.

**5.° Sínfisis renal.** — Los dos riñones pueden estar fusionados, ya por su extremidad inferior (que es lo más frecuente), ya por su extremidad superior; resulta así un riñón único, impar y medio, colocado sobre la columna vertebral y con la forma de una media luna *(riñón en herradura)*, cuya concavidad mira hacia arriba en el primer caso (fig. 892) y hacia abajo en el segundo. En algunos casos, mucho más raros, los dos riñones se fusionan a la vez por su extremo superior y por su extremo inferior, permaneciendo separados a nivel de su parte *media*; forman un riñón único, el *riñón anular*. Es de notar que lo mismo en el riñón en herradura que en el riñón anular existen siempre dos hilios, uno derecho y otro izquierdo, cada uno con una arteria renal, una vena renal y una pelvis, a la cual sigue el uréter. Esta disposición es importante en el sentido de que permite morfológicamente interpretar la anomalía, la cual resulta, no del transporte a la línea media de uno de los dos riñones (no estando bien desarrollado el otro), sino de la fusión más o menos extensa de uno y otro riñón. No hay *riñón único*, sino *dos riñones fusionados*. Hay que señalar, sin embargo, que en el riñón en herradura, la pelvis renal está orientada en sentido inverso: recibe sus cálices por su *cara interna*, y el uréter sale de ella por abajo y *por fuera*. Esta disposición permite hacer el diagnóstico de riñón en herradura en los clisés radiográficos, después de opacificación de la pelvis renal (urografía o pielografía).

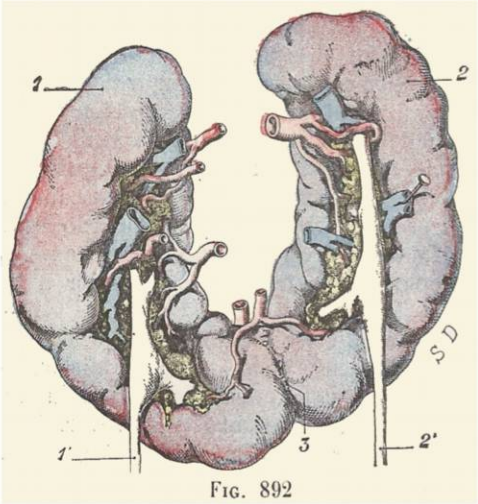


Fig. 892

Caso de riñón en herradura de concavidad superior.

1, riñón derecho, con 1', su uréter. — 2, riñón izquierdo, con 2', su uréter. — 3, línea de soldadura de los dos riñones.

Al lado del riñón en herradura hay que citar el *riñón sigmoide*, anomalía extremadamente rara (fig. 893). En este caso los dos riñones, situados uno a la derecha y otro a la izquierda a alturas desiguales, están reunidos por un istmo que suelda el polo inferior de uno de los riñones al polo superior del otro.

Con el nombre *riñón en galleta*, o *riñón concrescente*, se describen riñones fusionados en una masa media y única, situada delante de la columna vertebral, en la que es imposible encontrar la forma habitual de cada uno de los riñones. Se les puede encontrar en la pelvis, delante del sacro, en contacto con el recto o la vejiga; tienen dos pelvis y dos uréteres.

Hay casos, por último, en que los dos riñones están fusionados y situados en un solo lado. Constituyen una *sínfisis renal* unilateral. Entonces se encuentran dos uréteres y dos vascularizaciones distintas, en una palabra, dos hilios escalonados (fig. 891, B).

Las otras anomalías del riñón comprenden anomalías de número, de volumen, de forma.

La *ausencia total de los riñones* es una monstruosidad que coexiste con otras malformaciones.

Las observaciones de *riñón único* son las más interesantes. Existen generalmente en estos casos malformaciones de los órganos genitales. Se sabe que el uréter es un mamelón del conducto de Wolf. Es fácil, pues, comprender que la ausencia de un riñón y de sus vías excretorias pueda coincidir con anomalías genitales. Por eso se comprueba bastante a menudo, en el lado donde no hay riñón, la falta del conducto deferente, de la vesícula seminal

y del conducto eyaculador correspondiente. En la mujer se encuentran con frecuencia malformaciones uterinas y vaginales.

La existencia de un riñón suplementario es un hecho excepcional. Existen, sin embargo, algunas observaciones precisas (casos de RAYER, KEITH, HYRTL).

En cambio, es frecuente encontrar una desproporción notable entre el volumen de los riñones. Se han señalado casos bastante numerosos de atrofia congénita unilateral del riñón, reduciéndose el volumen de éste al de una avellana, de una nuez o de una judía. No hay que confundir estas atrofias congénitas con la atrofia adquirida, que es una manifestación patológica. La atrofia congénita se caracteriza por la presencia de un tejido renal absolutamente normal.

En oposición a la atrofia congénita, señalemos la hipertrofia congénita, la hiperplasia del riñón; generalmente se trata de un riñón alargado con pedículos vasculares múltiples y uréter desdoblado. Es raro encontrar la hipertrofia localizada congénita, señalada por el aumento de volumen de una de las regiones de un riñón por otra parte normal.

Señalemos finalmente, para terminar, que existen numerosas anomalías de forma: riñón discoideo, estrangulación del riñón con uréter bifurcado, etc. Remitimos para más detalles a los tratados de Patología del riñón (*Chirurgie du Rein*, de PAPIN; Doin y Cía., editores, año 1928), así como a la Memoria documentada de G. BRITES.

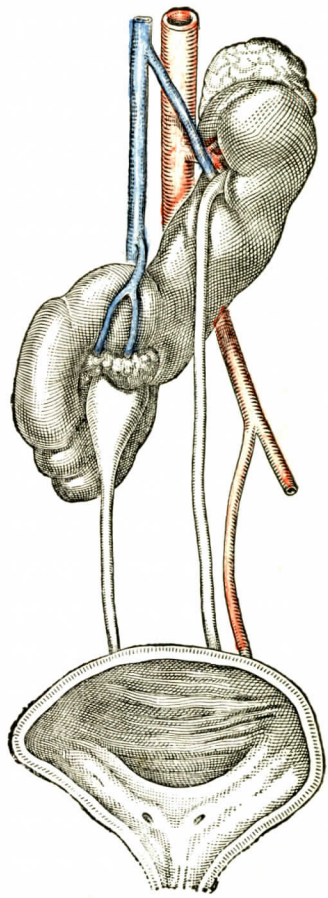

FIG. 895

Riñón sigmoide
(caso de WINTERNITZ).

## § 3. — RELACIONES

Los dos riñones se alojan en las fosas lumbares, fosas situadas a cada lado de la columna vertebral. Están cubiertos por delante por el peritoneo y entran en conexión por su parte superior con la región torácica. Estudiaremos sucesivamente las relaciones de la cara posterior, de la cara anterior, de los bordes y de los polos. Las relaciones que describiremos se efectúan, como se comprende, por mediación de la cápsula fibroadiposa que hemos estudiado precedentemente.

**1.° Aspecto general de las fosas lumbares.** — En el sujeto eviscerado, la pared profunda del abdomen presenta una eminencia media y vertical formada por los cuerpos de las vértebras lumbares, flanqueados a la derecha y a la izquierda por los anchos husos musculares de los psoas. A una y otra parte hay las dos fosas lumboilíacas, que constituyen dos nichos paravertebrales. El riñón ocupa la parte superior. Están tapizadas por arriba y por detrás por los órganos del diafragma; por detrás, por el cuadrado de los lomos y, por fuera de éste, por el transverso del abdomen. Disminuyen de longitud y de profundidad de arriba abajo. Sus variaciones de forma parecen por lo demás importantes en la etiología del riñón móvil. Son más profundas en el hombre, ofreciendo una forma cónica con el extremo grueso arriba. En los casos de riñón móvil, el nicho correspondiente toma una forma cilíndrica abierta por abajo.

**2.° Relaciones con el esqueleto.** — El riñón se encuentra inscrito en la abertura del ángulo que forman la undécima costilla y el borde externo de la columna dorsolumbar.

a) *Relaciones con la columna vertebral.* — En general, el riñón corresponde sobre todo a la duodécima dorsal y a las dos primeras lumbares, lo que equivale

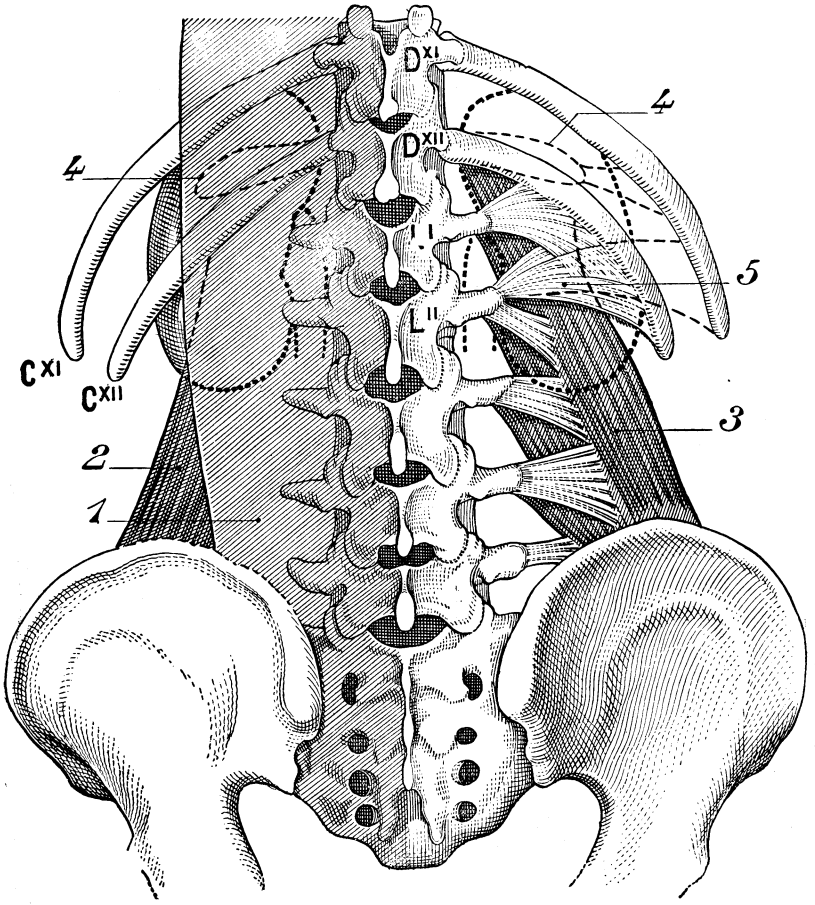


Fig. 894

Relaciones de los riñones con la columna vertebral, las costillas, la masa sacrolumbar y el cuadrado de los lomos (según Farabeuf y Récamier).

CXI, CXII, undécima y duodécima costillas. — $D^{11}$, $D^{12}$, $L^1$, $L^2$, undécima y duodécima dorsales y primera y segunda lumbares.

1 (*en rayado*), masa sacrolumbar derecha. — 2, cuadrado de los lomos derecho que rebasa la masa sacro lumbar. — 3, cuadrado de los lomos izquierdo. — 4, XII costilla corta (*en línea de puntos*). — 5, ligamento lumbocostal de Henle.

a los 10 ó 12 centímetros de la altura habitual del riñón. Si nos referimos a las apófisis transversas, se comprueba que el polo inferior del riñón corresponde en general al borde superior de la apófisis transversa de la tercera lumbar.

El hilio del riñón y la pelvis renal corresponden al espacio que separa la apófisis transversa de la primera y la segunda lumbares (Récamier) (véase *Pelvis renal*). En general el riñón derecho es más bajo que el izquierdo, en una altura

de media vértebra. Excepcionalmente el riñón puede ascender hasta la décima vértebra dorsal (posición alta), o descender hasta la cuarta vértebra lumbar (posición baja).

En el niño el riñón, relativamente más voluminoso, desciende más. Antes de la edad de tres años invade la fosa ilíaca (ALGLAVE).

b) *Relaciones con las costillas.* — Estas relaciones, muy importantes desde el punto de vista quirúrgico, puesto que se llega generalmente al riñón por la

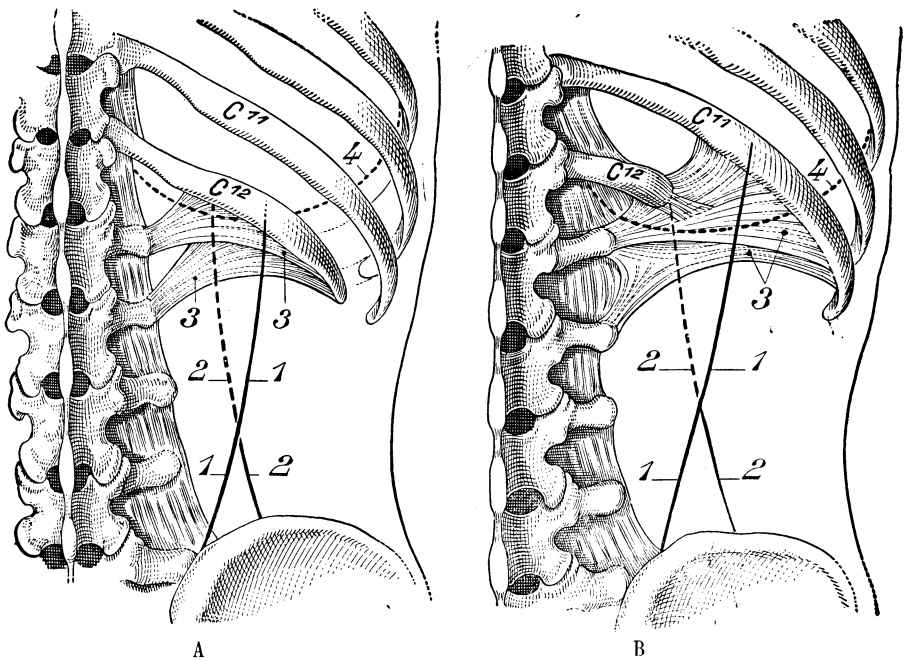


FIG. 895

Las últimas costillas y el ligamento lumbocostal (según Ed. PAPIN).

A, duodécima costilla larga. — B, duodécima costilla corta. — $C^{11}$, undécima costilla. — $C^{12}$, duodécima costilla. 1, borde externo de la masa sacrolumbar. — 2, 2, borde externo del cuadrado de los lomos. — 3, ligamento lumbocostal. — 4, contorno del fondo de saco pleural.

vía lumbar, han suscitado numerosos trabajos. El riñón corresponde a la undécima y duodécima costillas. Hemos visto que el riñón estaba inscrito en el ángulo que forma la columna vertebral con la undécima costilla; está, pues, forzosamente en relación con la duodécima. Como ha demostrado bien RÉCAMIER, estas relaciones varían según sea ésta corta o larga. Cuando es corta (fig. 895, B), únicamente la parte superior del riñón derecho está cubierta por ella; cuando es larga, se extiende hasta el tercio inferior del riñón (fig. 895, A). Así pues, en el caso de duodécima costilla corta, más de la mitad del riñón está por debajo de la costilla; cuando es larga, únicamente el polo inferior es subyacente.

En cuanto a la distancia que separa la cresta ilíaca de las últimas costillas, es decir, la extensión del espacio costoilíaco, es variable según los sujetos, según la longitud de la columna lumbar, según la oblicuidad de las costillas y también según la altura de la cresta ilíaca. En la mujer, en la que es mayor, mide cerca de 8 centímetros; en el hombre no suele exceder de 7 centímetros. Esta dis-

tancia puede aumentar notablemente poniendo al sujeto en decúbito lateral y levantando la región con un soporte (posición operatoria).

**3.° Relaciones con la pared posterior tóracoabdominal y el diafragma.**— La cara posterior del riñón corresponde a la pared abdominal posterior, debajo de la duodécima costilla; al diafragma y a la pared torácica, encima de la duodécima costilla. El límite entre los dos planos está constituído por dos arcos fibrosos: el arco del psoas por dentro, el arco del cuadrado de los lomos por fuera, y finalmente por la misma duodécima costilla, sobre la que el diafragma continúa insertándose.

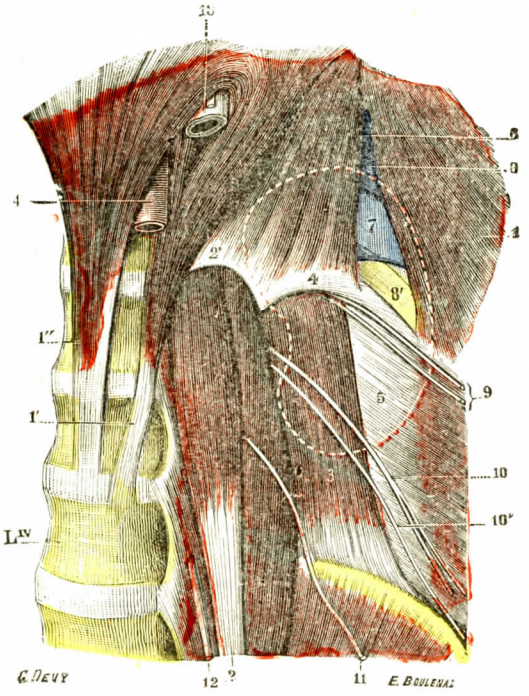


FIG. 896

Hiato diafragmático, visto por delante; la línea de puntos rojos indica el contorno del riñón.

1, diafragma, con 1' y 1'', los dos pilares. — 2, psoas menor, con 2', arco fibroso del psoas. — 3, cuadrado lumbar — 4, ligamento arqueado del diafragma. — 5, transverso del abdomen. — 6, hiato costodiafragmático. — 7, pleura diafragmática, visible a través de este hiato. — 8 y 8', undécima y duodécima costillas. — 9, duodécimo nervio intercostal. — 10, 10', nervios abdóminogenitales. — 11, nervio fémorocutáneo. — 12, nervio génitocrural. — 13, esófago. — 14, aorta.

LIV cuarta lumbar.

a) *Relaciones por encima de la costilla y del ligamento arqueado.* — Por encima del ligamento arqueado y de la duodécima costilla el riñón descansa sobre el diafragma, que lo separa de dicha costilla, del último espacio intercostal y del fondo de saco inferior de la pleura o seno costodiafragmático. Ya hemos descrito, al tratar de las pleuras (véase tomo III), las relaciones que presenta el seno costodiafragmático con las costillas, y, por lo tanto, no insistiremos en ello. Nos contentaremos con recordar (figura 895, 4): 1.°, que el seno costodiafragmático empieza, del lado del raquis, a nivel del borde superior de la primera lumbar; por consiguiente, a 10 ó 15 milímetros por debajo de la cabeza de la duodécima costilla; 2.°, que a partir de este punto se dirige hacia afuera y algo hacia abajo, encuentra el borde inferior de la duodécima costilla a 8 ó 9 centímetros de la línea de las apófisis espinosas, cruza sucesivamente su cara interna y el último espacio intercostal y alcanza la undécima costilla a 11 ó 12 centímetros de la línea espinosa; 3.°, que en este lugar presenta su punto más declive y que luego se dirige, por un trayecto primero horizontal y después oblicuamente ascendente, hacia la base del apéndice xifoides.

Por desgracia, la duodécima costilla es muy variable en sus dimensiones, y las relaciones de la pleura con la mencionada costilla varían naturalmente con la longitud de esta última (fig. 895) Si la costilla es *larga*, y es la disposición más frecuente (cuatro veces entre cinco, según RÉCAMIER), las relaciones en cuestión son las que acabamos de indicar: la cara interna de la duodécima costilla está tapizada por la pleura hasta 9 centímetros de distancia de la línea espinosa apro-

ximadamente, poco más o menos en sus dos tercios internos; es extrapleural en su tercio externo. Si, por el contrario, la costilla es *corta* (5 ó 6 centímetros o me-

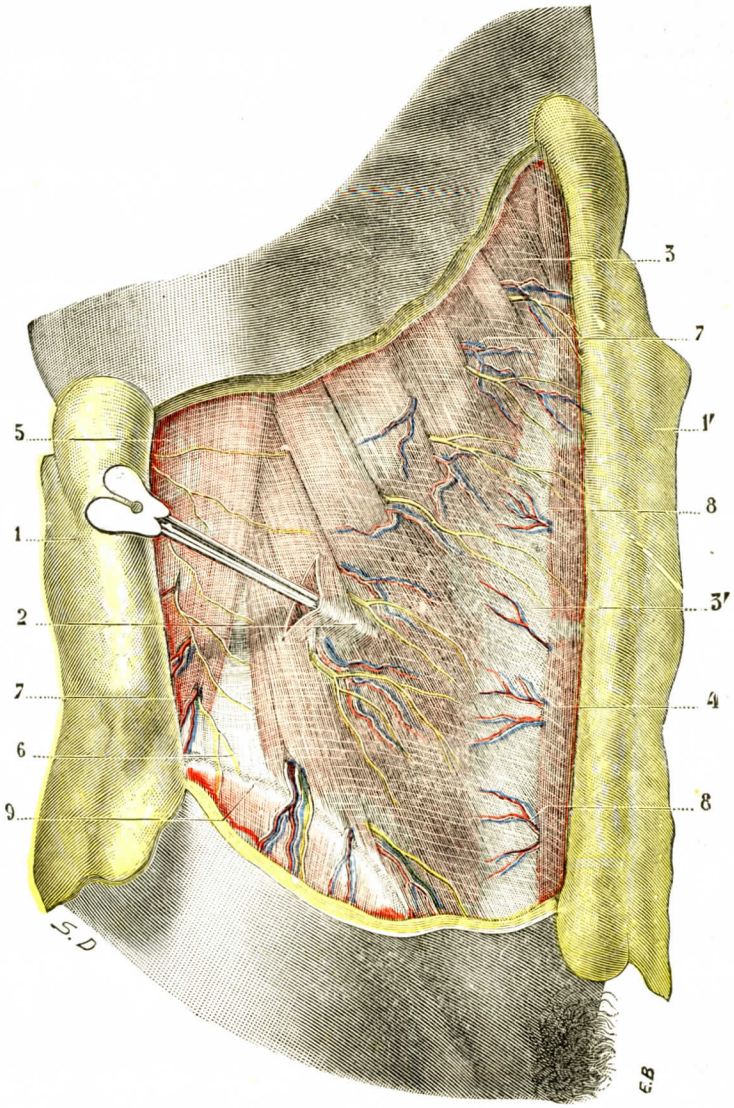


FIG. 897

Región costoilíaca, plano superficial (T.-J.).

1, 1', colgajos cutáneos con una parte del panículo adiposo en su cara profunda. — 2, aponeurosis superficial, levantada por una sonda acanalada. — 3, músculo oblicuo mayor, con 3', su aponeurosis de inserción anterior. — 4, músculo recto mayor. — 5, músculo gran dorsal. — 6, triángulo de J.-L. Petit. — 7, 7', ramas perforantes de las arterias y venas intercostales y lumbares. — 8, 8, ramas terminales de las arterias y venas intercostales y lumbares. — 9, cresta ilíaca y, por debajo de ella, la región glútea.

nos), está por completo en relación con la serosa, y el seno costodiafragmático, sea el que fuere el sitio de la costilla en que se le examine, se halla siempre situado por debajo de la misma y en el centro de las partes blandas.

También debemos hacer constar, a propósito de las relaciones del riñón con el fondo de saco pleural en la región de la duodécima costilla, que las fibras diafragmaticas que corresponden inmediatamente a la cara posterior del órgano forman una hoja excesivamente delgada, barrera poco resistente que se dejará fácilmente rechazar o aun atravesar por las colecciones perirrenales. Pero aun hay más: inmediatamente por fuera del fascículo de fibras que va a insertarse en el arco del psoas, o un poco más lejos, en la parte externa del arco del cuadrado lumbar, el tabique diafragmático tiene muy a menudo una interrupción, un verdadero hiato de forma triangular, cuya base, dirigida hacia abajo, está en relación a la vez con el arco del cuadrado lumbar y con la duodécima costilla: éste es el *hiato diafragmático* (fig. 896, 6). Este hiato diafragmático se encuentra, con dimensiones más o menos considerables, en unas dos terceras partes de los casos. Durante el semestre de invierno de 1899-1900, Thévenot y Testut examinaron cuarenta y nueve cadáveres: el hiato existía en treinta y tres de ellos, doce veces en ambos lados y veintiuna veces solamente en un lado. Hemos hablado ya del hiato al tratar las inserciones del diafragma (véase tomo I), y si volvemos a ocuparnos ahora en él es para hacer constar que, a su nivel, la cara posterior del riñón se halla directamente en contacto con el fondo de saco inferior de la pleura (figura 896, 7). Esta disposición, como se concibe, adquiere en patología renal una importancia considerable: nos explica claramente la posibilidad, para una lesión inflamatoria del riñón, de propagarse a la pleura, y, para las colecciones purulentas perirrenales, de abrirse en plena cavidad pleural sin perforar el diafragma. También explica las precauciones adoptadas por los cirujanos para no abrir este fondo de saco en el curso de las intervenciones sobre el riñón.

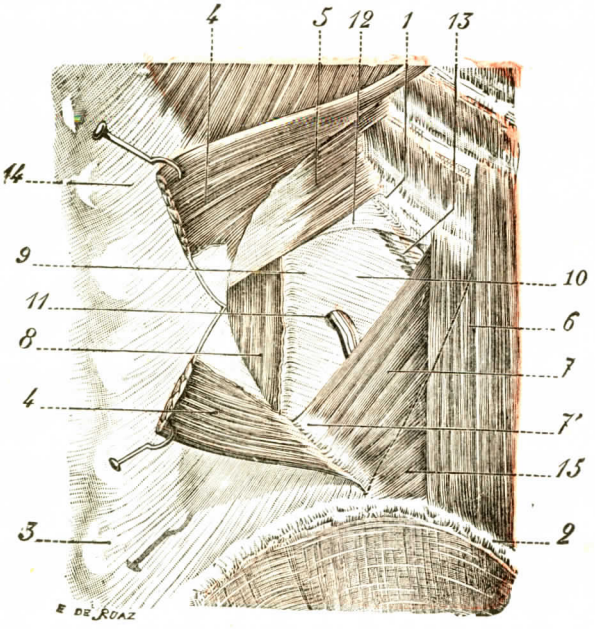


Fig. 898

El triángulo de Grynfellt, visto de frente (T.-J.).

1, duodécima costilla. — 2, cresta ilíaca. — 3, apófisis espinosa. — 4, 4, músculo gran dorsal, incidido y separado. — 5, serrato menor posterior e inferior. — 6, oblicuo mayor. — 7, oblicuo menor, con 7', su aponeurosis posterior fusionándose con la del gran dorsal. — 8, músculos espinales. — 9, aponeurosis posterior del transverso. — 10 triángulo de Grynfellt. — 11, orificio aponeurótico que da paso a un paquete vásculonervioso. — 12, ligamento lumbocostal de Henle. — 13 duodécimo nervio intercostal con los vasos que le acompañan. — 14, aponeurosis lumbar. — 15, triángulo de J.-L. Petit.

b) *Relaciones por debajo de la costilla y del ligamento arqueado.* — La cara posterior del riñón está en relación con todos los planos que constituyen la región lumbar.

Debajo de la piel y del tejido celular, que se deja infiltrar fácilmente, se encuentran cuatro planos musculares.

*a*) El *primer plano* está constituído por la aponeurosis lumbar y los dos músculos oblicuo mayor y dorsal ancho. Recordemos que estos dos músculos están separados por abajo por el espacio de J.-L. Petit (fig. 897, 6).

β) El *segundo plano* está formado por el serrato inferior menor y el oblicuo menor. Sabemos que se comprueba en este plano, entre el oblicuo menor, la masa sacrolumbar, el serrato menor y la duodécima costilla, el *triángulo lumbocosto-abdominal de Grynfellt* (fig. 898).

γ) El *tercer plano* está constituído por el transverso, aponeurótico aquí, y la masa sacrolumbar, de 7 a 8 centímetros de anchura.

δ) El *cuarto plano*, por último, corresponde al cuadrado de los lomos. Recordemos que este músculo no tiene la misma anchura en todas sus partes. El extremo superior del borde externo está a 6 centímetros de la línea media; su extremo inferior, a 10 centímetros. El borde externo es, pues, oblicuo de arriba abajo y de dentro a fuera; por lo tanto, en sentido inverso del borde externo de la masa sacrolumbar (figura 895). El punto de entrecruzamiento de estos dos bordes marca la región en que la parte inferior del riñón rebasa el cuadrado de los lomos para ponerse en relación con los músculos anchos del abdomen.

c) *Vasos y nervios de la pared lumbar.* — Entre la cápsula adiposa del riñón y la cara anterior de la pared lumbar, es decir, en el espacio retrorrenal, se deslizan al desnudo el abdóminogenital mayor, satélite del borde inferior de la duodécima costilla, y el abdóminogenital menor, paralelo al precedente, pero situado más bajo, a la altura de la segunda apófisis transversa. Este nervio está en íntimo contacto con la cara posterior de la cápsula adiposa del riñón (fig. 896).

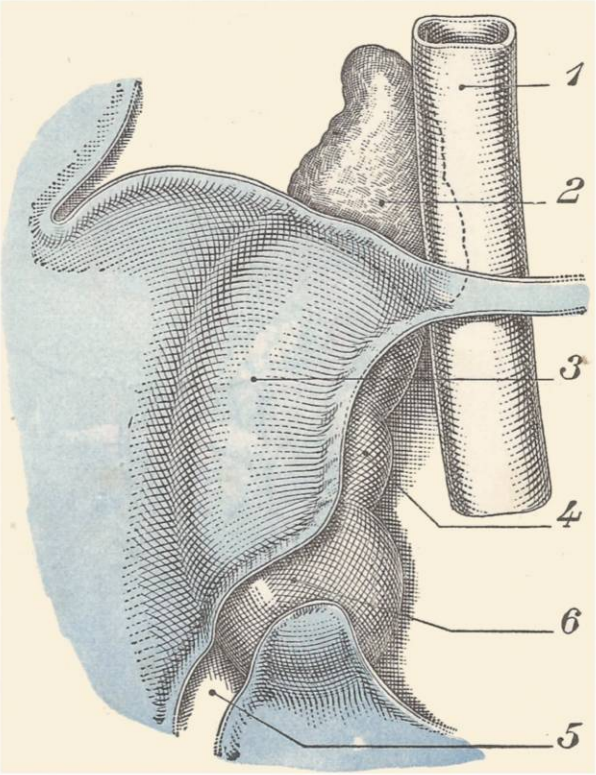


Fig. 899

Disposición del peritoneo parietal en el riñón derecho (en parte según Cunningham y Corning).

1, vena cava inferior. — 2, cara anterior de la glándula suprarrenal derecha. — 3, cara anterior del riñón que corresponde a la impresión hepática. — 4, parte interna del riñón cubierta por la porción descendente del duodeno. — 5, sección del mesocolon ascendente. — 6, superficie renal que corresponde al ángulo derecho del colon transverso.

A lo largo de estos dos nervios van plexos venosos señalados ya desde hace mucho tiempo por Lejars.

El duodécimo nervio intercostal está en relación menos inmediata con el riñón; aparece en el borde externo del cuadrado de los lomos.

Las arterias de la pared lumbar están constituídas por la décima y undécima intercostales y por las arterias lumbares (primera y segunda), cuyas ramas anteriores, acompañadas de las venas correspondientes, emergen en el borde externo del cuadrado de los lomos.

**4.° Cara anterior del riñón.** — Las relaciones varían según cada riñón.

*A*. Riñón derecho. — a) *Relaciones con el peritoneo* (fig. 899). — El peritoneo que tapiza la cara anterior del riñón derecho presenta dos planos: uno superior, el más importante; otro inferior. El peritoneo de la región súperoexterna del riñón derecho se refleja por dentro sobre el duodeno, por abajo sobre el colon y por arriba sobre el hígado. Existe lo más a menudo entre el riñón y el hígado un pequeño ligamento que prolonga la hoja anterior del ligamento coro-

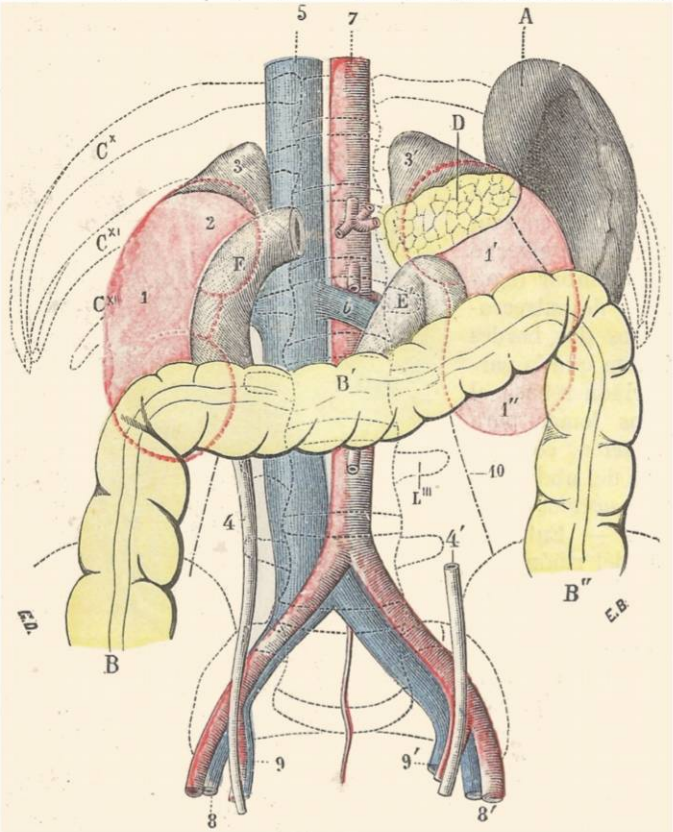


Fig. 900

Los dos riñones vistos en posición para demostrar sus relaciones con las vísceras *(semiesquemática)*.

Cx, Cxi, Cxii, las tres últimas costillas. — Liii, tercera vértebra lumbar.

A, bazo. — B, colon ascendente. — B', colon transverso. — B'', colon descendente. — D, cola del páncreas. — E, segunda porción del duodeno. — E', cuarta porción del duodeno.

1, parte del riñón derecho cubierta por el peritoneo *(en rosa)*. — 1', 1'', partes del riñón izquierdo igualmente cubiertas por el peritoneo parietal *(en rosa)*. — 2, zona en la cual el riñón derecho está directamente en relación con el hígado (sin peritoneo) y limitada por la inserción del ligamento hepatorrenal. — 3, 3', cápsulas suprarrenales derecha e izquierda. — 4, 4', uréteres derecho e izquierdo. — 5, vena cava inferior. — 6, vena renal izquierda. — 7, aorta. — 8, 8', vasos ilíacos externos. — 9, 9', vasos ilíacos internos. — 10, línea que indica el borde externo del psoas mayor.

nario y desciende a la cara anterior del riñón: es el *ligamento hepatorrenal* (véase *Cápsulas suprarrenales*, tomo III). A veces también se puede ver el ligamento císticoduodenocólico, es decir, la prolongación del borde externo del epiplón menor, tendido del fondo de la vesícula al duodeno y al ángulo derecho del colon, que viene a unirse con el *ligamento hepatorrenal*.

En el polo inferior, la cara anterior del riñón está generalmente desprovista del peritoneo, puesto que corresponde al ángulo cólico derecho.

b) *Relaciones con el ángulo cólico derecho.* — El ángulo cólico derecho contacta con el polo inferior del riñón (fig. 899, 6), sin interposición de peritoneo; está separado de él simplemente por la fascia de Toldt. Más allá del ángulo, el meso aparece siempre corto.

El hígado cubre por la carilla media de la cara inferior de su lóbulo derecho los tres cuartos superiores del riñón. Esta impresión renal del hígado está separada de la glándula renal por una doble hoja peritoneal (fig. 902).

c) La *segunda porción del duodeno*, verticalmente descendente, cubre la parte más interna de la cara anterior del riñón. Está separada de ella por la fascia de Treitz, que resulta del adosamiento del mesoduodeno primitivo al peritoneo parietal posterior.

*B.* Riñón izquierdo. — La cara anterior del riñón izquierdo está cubierta en su tercio medio por la cola del páncreas. Unas veces una doble hoja separa los dos órganos; otras veces, lo que es consecuencia del adosamiento del mesogastrio posterior, los dos órganos están en contacto directo (fig. 902).

Hemos visto que el bazo cubre por la parte posterior de su cara interna los dos tercios superiores del borde externo. Finalmente, la suprarrenal izquierda se inclina hacia el borde interno.

El *ángulo cólico izquierdo* contrae extensas relaciones. Corresponde a la parte superior del riñón y la acodadura se efectúa por fuera del borde externo del mismo. El colon transverso en su terminación cruza, pues, la cara anterior del riñón de derecha a izquierda y de arriba abajo. Los vasos del ángulo izquierdo están, pues, en relación con la cara anterior del polo inferior del riñón izquierdo (arteria cólica izquierda superior, que, en compañía de la vena mesentérica menor, constituye delante del riñón, y en la fascia de Toldt, el *arco vascular de Treitz).*

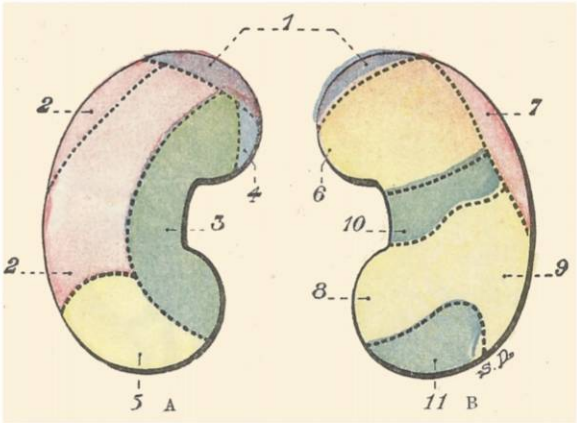


Fig. 901

Relaciones de la cara anterior de los riñones: A, riñón derecho; B, riñón izquierdo.

1, cápsulas suprarrenales derecha e izquierda.—2, hígado, relaciones inmediatas sin interposición de peritoneo, con 2', relaciones mediatas con interposición de peritoneo. — 3, duodeno. — 4, vena cava inferior (esta relación no es constante). — 5, extremo derecho del colon transverso. — 6, páncreas. — 7, bazo. — 8, extremo izquierdo del colon transverso. — 9, colon descendente. — 10, zona cubierta de peritoneo en relación con el estómago. — 11, zona cubierta de peritoneo en relación con las asas delgadas.

*En el niño, el ángulo duodenoyeyunal está en contacto con el riñón.* En el adulto está separado por un espacio de varios centímetros, por el que circula el arco vascular de Treitz y en el que se comprueban a veces fositas duodenales (véase *Duodeno*). Por el contrario, las dos primeras asas yeyunales cubren a menudo la parte inferior del riñón.

**5.° Borde externo.** — El borde externo del riñón está en relación, a la derecha con el hígado, a la izquierda con el bazo por arriba y el colon descendente por abajo.

Señalemos una relación importante del borde externo: es la reflexión del peritoneo parietal posterior, que cabalga sobre el borde externo del riñón, para pasar de la cara anterior del órgano a la pared abdominal posterior. Existe algu-

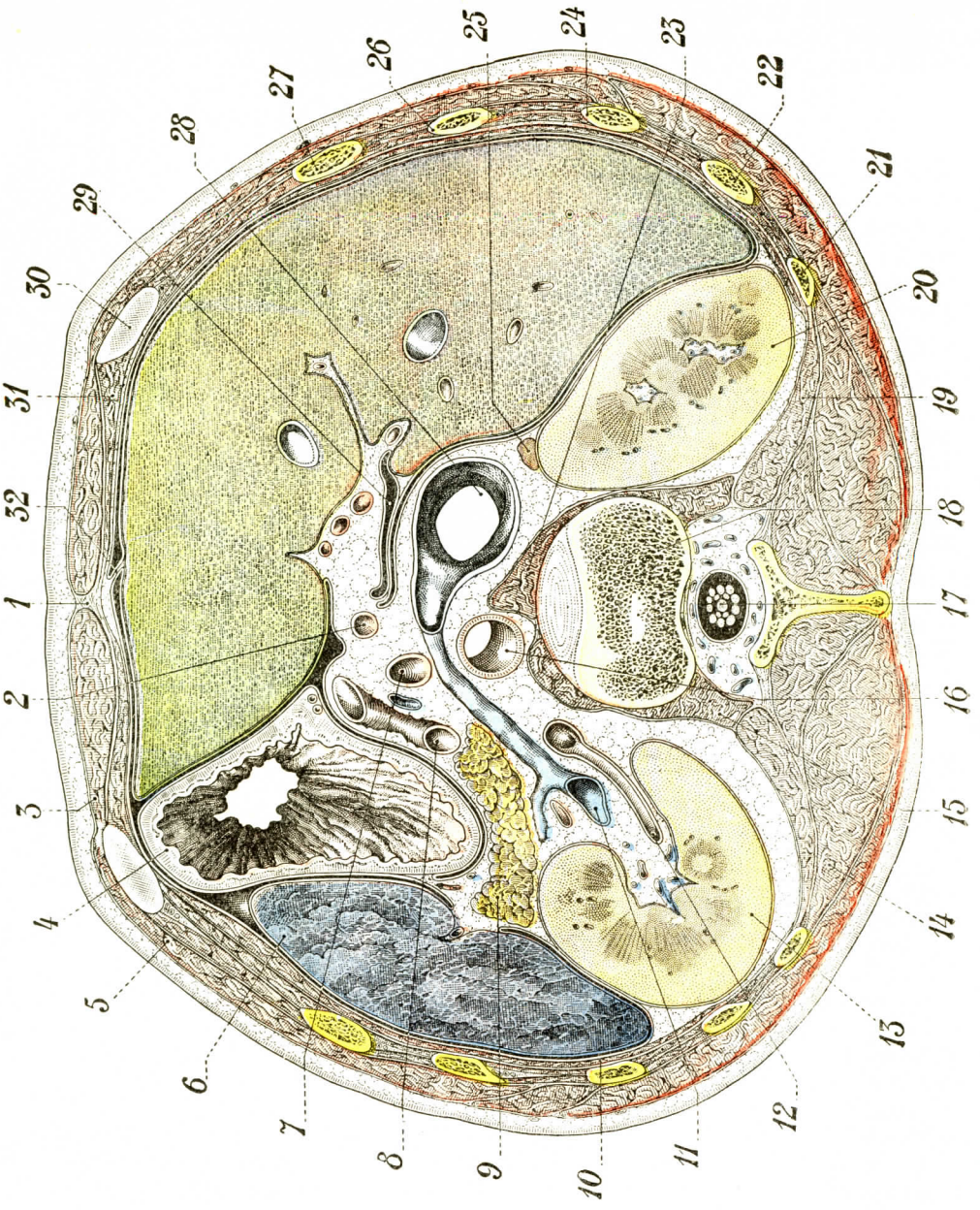


Fig. 902

Corte que pasa por la primera vértebra lumbar (cadáver congelado, cara superior del corte).

1, línea blanca. — 2, arteria hepática. — 3, recto mayor. — 4, estómago. — 5, oblicuo mayor. — 6, bazo. — 7, mesentérica superior. — 8, arteria esplénica. — 9, páncreas. — 10, diafragma. — 11, vena renal izquierda. — 12, arteria renal. — 13, riñón izquierdo. — 14, masa común. — 15, psoas. — 16, aorta. — 17, cono terminal. — 18, primera lumbar. — 19, cuadrado de los lomos. — 20, riñón derecho. — 21, duodécima costilla. — 22, undécima costilla. — 23, pilar derecho del diafragma. — 24, décima costilla. — 25, cápsula suprarrenal derecha. — 26, novena costilla. — 27, octava costilla. — 28, vena cava inferior. — 29, trascavidad de los epiplones. — 30, séptimo cartílago costal. — 31, transverso. — 32, ligamento suspensorio.

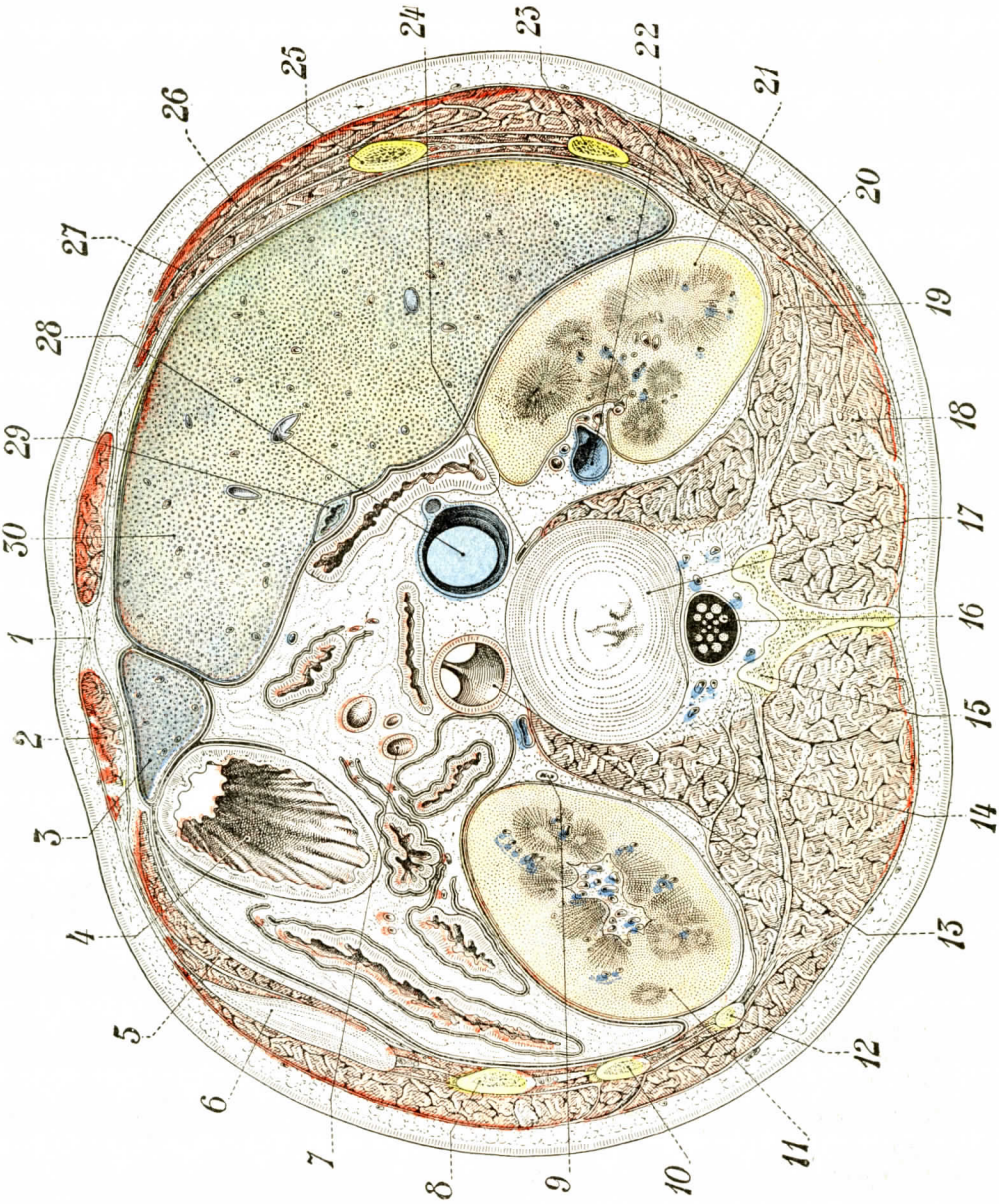


Fig. 905

Corte que pasa por el disco intervertebral situado entre la primera y la segunda lumbares (cadáver congelado, cara superior del corte).

1, línea blanca. — 2, recto mayor. — 3, lóbulo izquierdo del hígado. — 4, estómago. — 5, músculo transverso. — 6, novena costilla. — 7, ramas de la arteria mesentérica superior. — 8, décima costilla. — 9, uréter izquierdo. — 10, undécima costilla. — 11, riñón izquierdo. — 12, duodécima costilla. — 13, aorta por encima de la bifurcación de las ilíacas primitivas. — 14, psoas. — 15, segunda lumbar. — 16, nervios de la cola de caballo. — 17, disco entre $L^2$ y $L^3$. — 18, masa común. — 19, cuadrado de los lomos. — 20, dorsal ancho. — 21, riñón derecho. — 22, pelvis renal derecha. — 23, duodécima costilla. — 24, vena ácigos mayor. — 25, undécima costilla. — 26, oblicuo mayor. — 27, oblicuo menor. — 28, vena cava inferior. — 29, vesícula biliar. — 30, lóbulo derecho del hígado.

nas veces aquí un verdadero fondo de saco peritoneal, cuya abertura debe evitar el cirujano.

Veremos, al estudiar los vasos, que el borde externo es seguido por el arco vascular exorrenal.

**6.° Borde interno.** — El borde interno corresponde al psoas; a la derecha está próximo a la vena cava inferior. Hemos visto, al estudiar la forma del riñón, que ofrece una escotadura, el hilio del riñón, que hemos estudiado ya y que da entrada al seno del riñón. Las relaciones vasculares se estudiarán con los vasos del riñón.

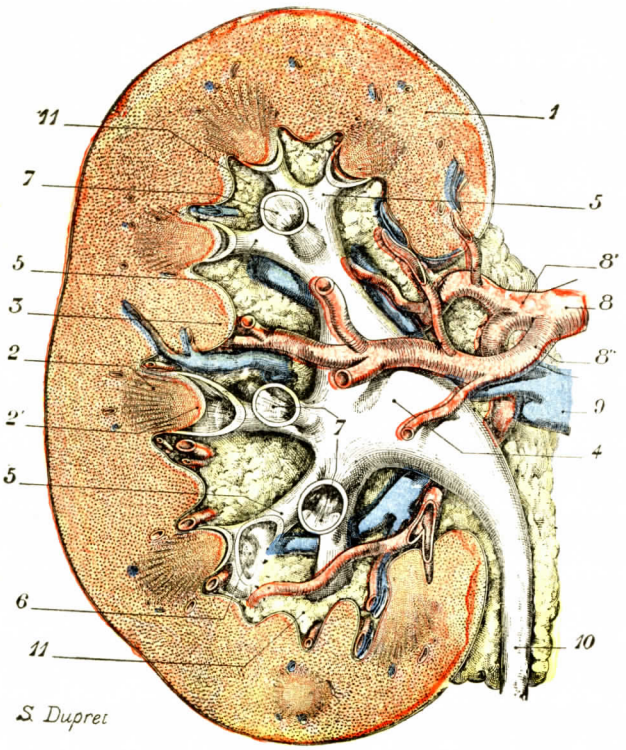


Fig. 904

Corte longitudinal del riñón izquierdo, pasando inmediatamente por detrás de la pelvis (segmento anterior del corte, visto por su cara posterior).

1, substancia cortical. — 2, pirámides de Malpighi, con 2', papilas. — 3, columnas de Bertin. — 4, pelvis, vista posterior. — 5, 5, 5, cálices. — 6, una papila situada en un plano anterior al de la sección. — 7, 7, dos cálices que reciben papilas situadas en el segmento posterior del corte. — 8, arteria renal, con: 8', su rama posterior; 8'', su rama anterior. — 9, vena renal. — 10, uréter. — 11, grasa del seno.

**7.° Polo superior.** — El polo superior del riñón, muy próximo a la vena cava inferior a la derecha, poco lejano de la aorta a la izquierda, descansa en el diafragma y corresponde a la undécima costilla. Está cubierto por la cápsula suprarrenal que se inclina hacia el borde interno. A la izquierda, la suprarrenal presenta también la forma de una vírgula, pero orientada diferentemente, es decir, su extremo grueso descansa sobre el pedículo del riñón. Recordemos también que el polo superior del riñón está en contacto con el hígado a la derecha y con el bazo a la izquierda.

**8.° Polo inferior.** — Este polo, más lejano de la línea media que el superior, descansa sobre el psoas y el cuadrado de los lomos. Está en general distante de la cresta ilíaca por un intervalo de 3 a 4 centímetros a la derecha y de 5 centímetros a la izquierda. Ya hemos visto, al estudiar el ciego, que este órgano y su apéndice pueden tener relaciones con la cara inferior del riñón derecho (posición alta).

## § 4. — Constitución anatómica

El riñón está constituído esencialmente por tubos uriníferos, tubos urinarios que están agrupados sistemáticamente en lóbulos y luego en lobulillos. Para tener

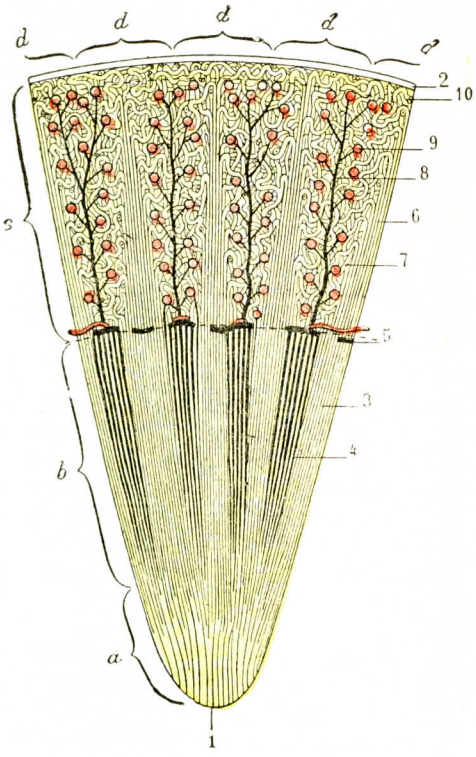


Fig. 905

Esquema de la estructura del riñón (corte que va del borde convexo al borde cóncavo).

*a*, zona papilar. — *b*, zona limitante. — *c*, substancia cortical. — *d*, *d*, *d*, *d*, *d*, base de los cinco lóbulos.

*1*, *papila*. — 2, cápsula fibrosa. — 3, estrías claras de la zona limitante, formadas por los tubos urin feros. — 4, estrías obscuras, formadas por los vasos rectos. — 5, vasos arciformes o suprapiramidales. — 6, pirámides de Ferrein o radios medulares. — 7, laberinto, con 8, vasos inte lobulillares, y 9, corpúsculos de Malpighi. — 10, capa subcapsular.

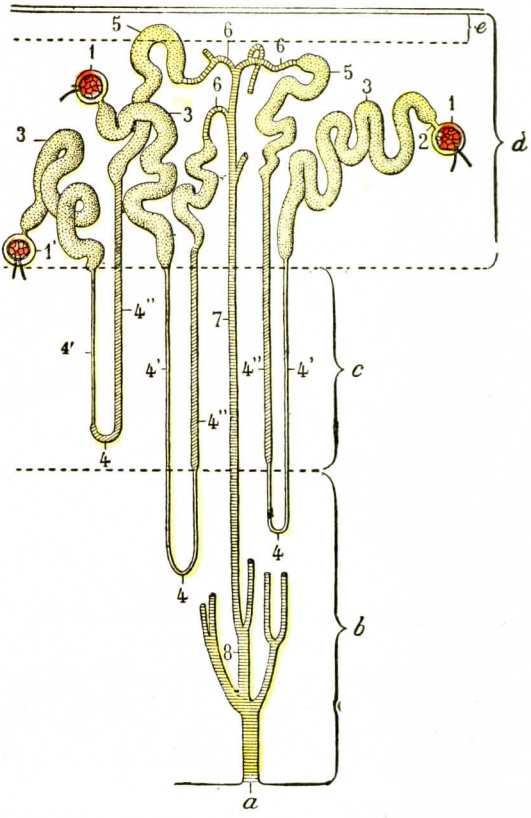


Fig. 906

Esquema que muestra la configuración y el trayecto de los tubos uriníferos.

*a*, papila. — *b*, zona papilar. — *c*, zona limitante. — *d*, zona cortical. — *e*, capa subcapsular. — *f*, cápsula fibrosa del riñón.

1, glomérulo de Malpighi. — 2, cuello del tubo urinífero. — 3, túbuli contorti. — 4, asa de Henle, con: 4', su rama descendente; 4'', su rama ascendente. — 5, tubo intermedio. — 6, conducto de unión. — 7, tubos colectores de primer orden. — 8, tubos colectores de segundo orden.

conocimiento de la estructura del riñón debemos examinar su aspecto en un corte sagital.

**1.° Aspecto del riñón visto en corte sagital.** — Si se incide el riñón paralelamente a sus dos caras, yendo de su borde convexo hacia el hilio (figura 904), se comprueban a simple vista los detalles siguientes:

a) *En la periferia* se encuentran una cápsula fibrosa o membrana propia. Es blanquecina, delgada pero resistente, de 1 a 2 milímetros de grosor; cubre toda la superficie exterior del órgano; se hunde dentro del seno, donde se continúa con la túnica conjuntiva de los cálices y de la pelvis renal. Es fácil de desprender en el riñón normal.

b) *Zona cortical.* — La zona cortical está constituída por una substancia más o menos amarillenta, sembrada de pequeños puntos formados por los *corpúsculos de Malpighi*. Esta zona está situada debajo de la cápsula, y en su parte profunda se ven territorios alargados, muy diferentes del resto de la substancia. Son las *pirámides de Ferrein* o *radios medulares de Ludwig*. La base de estas pirámides se encuentra en el límite profundo de la substancia cortical; su vértice se aproxima a la cápsula sin alcanzarla.

c) *Por debajo* se comprueba una segunda zona, la *zona medular*. Esta es rojiza. Es notable por su firmeza. Aparece a primera vista como constituída por una serie de conos cuya base mira hacia fuera, entra en contacto con la substancia cortical, y cuyo vértice está dirigido hacia los cálices. Se da el nombre de *pirámide de Malpighi* a cada uno de los conos triangulares que acabamos de examinar.

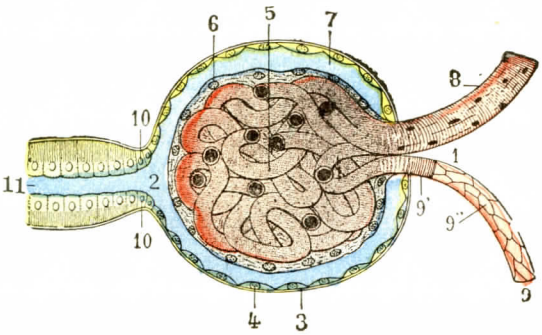


Fig. 907

Corte meridiano de un corpúsculo de Malpighi *(esquemática)*.

1, polo vascular. — 2, polo urinario. — 3, cápsula de Bowman, con 4, su revestimiento epitelial. — 5, paquete glomerular, con 6, sus núcleos periféricos. — 7, cavidad de la cápsula. — 8, vaso aferente, con su túnica muscular continua. — 9, vaso eferente, con: 9', sus fibras musculares localizadas en su porción inicial y formando esfínter; 9'', su endotelio. — 10, cuello, con su epitelio de transición. — 11, tubo urinífero, con su membrana propia y su epitelio de bastoncitos.

Finalmente, los espacios comprendidos entre cada pirámide están ocupados por prolongaciones de la corteza que se denominan *columnas de Bertin*. Estas columnas (fig. 904, 3) rodean completamente la superficie exterior de las pirámides, exceptuando la papila.

**2.° Constitución lobular del riñón.** — El riñón aparece como constituído por la reunión de segmentos menores, denominados *lóbulos*, teniendo cada uno, tanto desde el punto de vista morfológico como desde el punto de vista funcional, el mismo valor que el órgano entero. Cada lóbulo comprende una pirámide medular y la parte de la substancia cortical correspondiente a esta pirámide. Mientras que en el hombre las pirámides son distintas, pues las regiones corticales corresponden a cada una de las pirámides y por lo tanto a cada uno de los lóbulos elementales, en ciertos animales están íntimamente fusionadas. Muchos animales tienen riñones constituídos por un solo lóbulo (rata, conejo, cobayo). Otras especies tienen además un indicio de lobulación del riñón en la superficie, como hemos visto ya (pág. 871).

**3.° Tubo urinario.** — La unidad histológica y fisiológica está constituída por el tubo urinario. Es el elemento fundamental del lóbulo. Cada tubo por sí solo representa en cierto modo un riñón en miniatura. Sin entrar en detalles histológicos, es preciso señalar los diferentes segmentos que se encuentran en cada tubo (fig. 906). Son:

1.° *Corpúsculo de Malpighi.* — Este comprende una cápsula en cuyo interior se asienta un aparato vascular particular, el *glomérulo*. Este glomérulo está

formado por un pelotón de capilares sanguíneos ligados a la circulación del riñón por un vaso que le lleva la sangre, el vaso *aferente*, y por un vaso que saca la

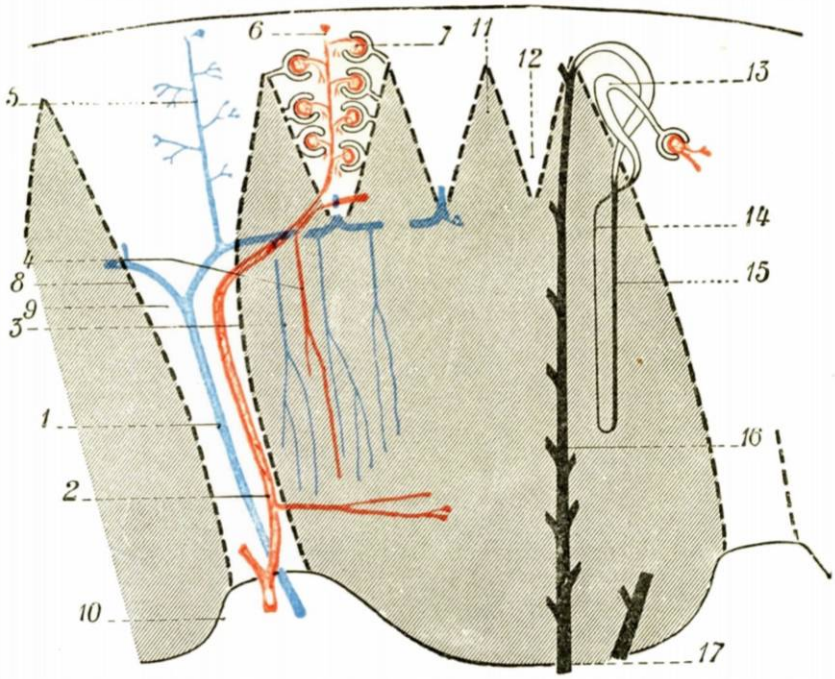


FIG. 908

Estructura topográfica de los riñones.

1, vena peripiramidal. — 2, arteria peripiramidal. — 3, vena recta. — 4, arteria recta. — 5, vena interlobulillar. — 6, arteria interlobulillar. — 7, glomérulo. — 8, pirámide de Malpighi. — 9, columna de Bertin. — 10, papila. — 11, pirámide de Ferrein. — 12, laberinto. — 13, tubo contorneado. — 14, rama descendente del asa de Henle. — 15, rama ascendente de la misma asa. — 16, tubo colector de Bellini. — 17, poro urinario.

sangre del glomérulo, el vaso *eferente* (fig. 907). La red glomerular está, pues, interpuesta entre estas dos arteriolas, cuya pared muscular permite la contracción o la dilatación de los vasos y por lo tanto regula el caudal y la presión del glomérulo.

El número total de glomérulos, aproximadamente proporcional al peso del animal, sería de dos millones en el hombre.

2.° *Tubulus contortus.* — Al glomérulo sigue el primer segmento del tubo urinario, el tubulus contortus, conducto fuertemente flexuoso, arrollado sobre sí mismo; de ahí su nombre.

3.° *Asa de Henle.* — A las flexuosidades del segmento precedente sigue una asa delgada formada por dos ramas, una ascendente y otra descendente: el *asa de Henle*, a la que la histología reconoce por lo demás diferentes segmentos.

FIG. 909

Area cribosa de una papila renal, en el hombre (según MÜLLER).

4.° *Tubo de Bellini.* — Después del asa de Henle, un *segmento intermedio* denominado *de Schweiger-Seidel* conduce la orina a un tubo excretorio, el *tubo de*

*Bellini*, que desciende en línea recta, primero, a la pirámide de Ferrein, luego a la pirámide de Malpighi y de aquí hacia el vértice de la papila, donde se abre en los cálices (fig. 906, *a*). Los tubos de Bellini, a medida que descienden al espesor de las pirámides de Malpighi, se reúnen entre sí. De ello resulta que los 4.000 a 6.000 conductos colectores que se encuentran en la base de esta pirámide de Malpighi sólo forman en el vértice de esta pirámide de quince a veinte conductos, teniendo cada uno su orificio en el *área cribosa*.

Cada tubo urinario tiene de 6 a 8 centímetros por término medio. Como acabamos de ver (fig. 906), cambian varias veces de dirección antes de terminar en las vías excretoras. Es fácil darse cuenta que todas las partes rectilíneas del tubo urinario están alojadas en la substancia medular y en la corteza en las pirámides de Ferrein. La estriación de estas pirámides es debida al trayecto rectilíneo de los tubos. Las partes contorneadas están en la substancia cortical. En cuanto a los corpúsculos de Malpighi, se hallan dispuestos a igual distancia de las pirámides. Más adelante veremos la vascularización del riñón y en particular la de su parénquima.

No insistiremos en el estroma conjuntivo del riñón emanado de la cápsula, ni en la presencia de fibras musculares lisas que no se encuentran en las papilas (véanse los TRATADOS DE HISTOLOGÍA).

## § 5. — VASOS Y NERVIOS

La vascularización del riñón tiene interés considerable, tanto desde el punto de vista anatómico como desde el punto de vista funcional. Los vasos aseguran no solamente la vitalidad del órgano, sino también su funcionamiento. El menor trastorno circulatorio repercute sobre la fisiología de las glándulas excretorias. Estudiaremos sucesivamente: 1.°, las *arterias;* 2.°, las *venas;* 3.°, los *linfáticos;* 4.°, los *nervios*.

### A. — ARTERIAS

Cada riñón recibe una arteria, la renal. Este vaso, muy voluminoso (de 6 a 8 milímetros de diámetro) en relación al volumen de la glándula, nace de la aorta a la altura de la primera vértebra lumbar. Después de haber considerado las relaciones del tronco, estudiaremos las ramas colaterales y las ramas terminales.

**1.° Tronco arterial.**—Este debe ser considerado a la derecha y a la izquierda.

a) *Arteria renal derecha.* — La arteria renal derecha es un vaso de una longitud de 3 a 5 centímetros y de 5 a 7 milímetros de diámetro aproximadamente. Las variaciones de longitud dependen del modo de división prematura o tardía del vaso. Nace en el lado derecho de la aorta abdominal, algo por debajo del origen de la arteria mesentérica superior. Descansa sobre la columna y se dirige oblicuamente hacia abajo y afuera, amoldándose al cuerpo vertebral y a la eminencia del psoas. Llega al borde interno de éste después de haber descrito un arco de concavidad posterior, y aquí se divide. Este arco le permite cruzar los elementos verticales que se encuentran detrás: cadena simpática lumbar, vena lumbar ascendente en particular. Es seguida por filetes nerviosos que estudiaremos más adelante. La vena renal derecha está lo más a menudo delante de la arteria (disposición clásica); pero es bastante frecuente, en más de un tercio de los casos, encontrar la arteria delante o bien entrecruzada con la vena. El plano de cubierta prearterial está constituído por la cabeza del páncreas, la segunda porción del duodeno y la gran vena cava inferior.

Pero, mientras que la vena cava inferior se aplica directamente a la arteria, la cabeza del páncreas y la segunda porción del duodeno que encuadra el origen de la vena porta están separadas, primero, por la hoja prerrenal del compartimiento renal y, luego, por el plano de coalescencia de la fascia de Treitz.

b) *Arteria renal izquierda.* — La arteria renal izquierda, tan voluminosa como la derecha, nace a menudo algo más arriba. Es más corta, por lo menos un centímetro. Su longitud no excede de 3 centímetros por término medio, entre

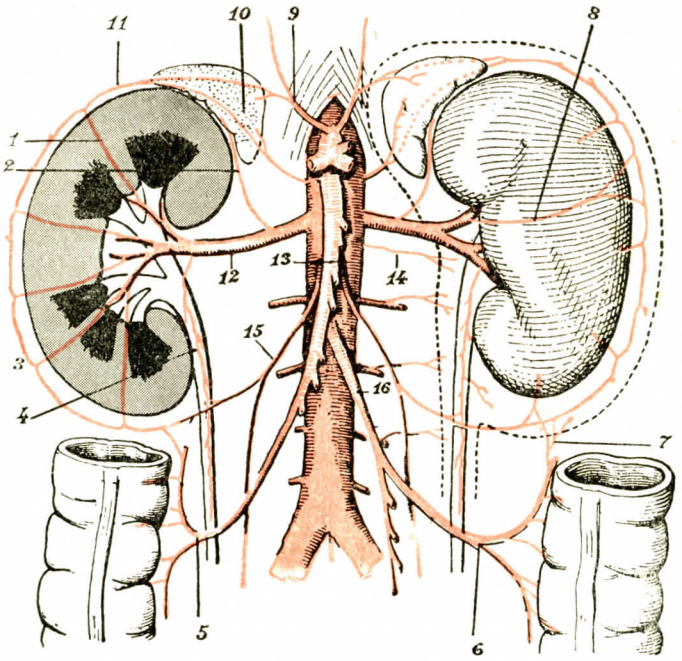


Fig. 910

Ramas de la aorta abdominal. Arterias del riñón y sus anastomosis (Ed. Papin).

1, rama perforante. — 2, capsular inferior. — 3, arco exorrenal (rama espermática). — 4, arteria ureteral. — 5, arteria cólica derecha. — 6, cólica izquierda. — 7, su anastomosis capsular. — 8, anastomosis retrocapsular extrarrenal. — 9, diafragmática. — 10, suprarrenal. — 11, arco exorrenal (rama capsular). — 12, arteria renal. — 13, mesentérica superior. — 14, lumbar. — 15, espermática. — 16, mesentérica inferior.

su origen y división. Como la precedente, descansa sobre el costado vertebral y sobre el psoas, al que franquea. Está oculta por el cuerpo del páncreas. La vena renal izquierda presenta con la arteria las mismas relaciones que en el lado derecho.

**2.° Ramas colaterales.** — Antes de dividirse cada arteria da ramas delgadas, algunas de las cuales pueden nacer, por lo demás, de las ramas terminales. Son:

1.° *La arteria capsular inferior.* — Sube perpendicularmente a la dirección del vaso por los capilares del diafragma y pasa detrás de la vena renal antes de llegar a la cápsula.

2.° *Ramos ganglionares.* — Para los ganglios lumbares.

3.° *La arteria ureteral superior.* — Esta arteria desciende por la cara anterior del uréter. La encontraremos al estudiar este conducto.

4.° *Las arterias cápsuloadiposas.* — Las hemos estudiado con la cápsula.

**3.° Ramas terminales.** — Numerosos trabajos, entre los cuales debemos citar los de SCHMERBER (*Tesis de Lyón*, 1895), GÉRARD (1901), BRODEL, GRÉGOIRE (1906), ALBARRÁN y PAPIN, más recientemente aún, han aportado precisiones sobre el modo de división de la arteria renal.

Un hecho esencial domina el modo de bifurcación de la arteria renal, *es la división del parénquima del riñón en dos grandes territorios arteriales, uno prepiélico*, delante de la pelvis renal, y *el otro retropiélico*, detrás de la pelvis renal.

a) *Divisiones de primer orden.* — La división del tronco arterial se efectúa más o menos cerca del origen del vaso. Unas veces es precoz y otras tardía. Sea cual fuere la distancia, el tronco se divide en general en tres ramas principales: una anterior o *rama prepiélica*, otra posterior o *rama retropiélica*, y, por último, la tercera, la *polar superior*. Esta última nace, sin embargo, bastante a menudo, de una de las dos ramas terminales, en particular de la rama posterior.

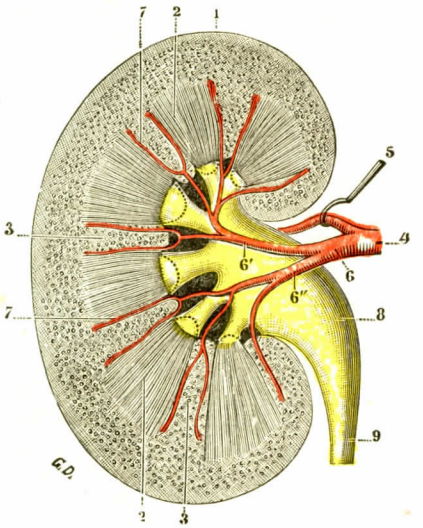


FIG. 911

Manera de ramificarse la arteria renal (*semiesquemática*).

1, riñón derecho, seccionado paralelamente a sus caras; segmento posterior, visto por su cara anterior. — 2, 2, pirámides de Malpighi. — 3, 3, columnas de Bertin. — 4, arteria renal. — 5, su rama de bifurcación posterior. — 6, su rama de bifurcación anterior, con: 6', su ramo superior; 6'', su ramo inferior. — 7, 7, arterias peripiramidales (arterias lobulares). — 8, pelvis. — 9, uréter.

Cualquiera que sea el modo de división, el resultado es siempre el mismo: el riñón, desde el punto de vista vascular, está dividido en dos valvas arteriales pre y retropiélicas.

α) La *rama anterior* pasa por la cara anterior de la pelvis renal y desciende por esta cara cubierta por las grandes venas satélites. Da en el curso de su trayecto de tres a cinco ramas que penetran en el seno. Otra de su ramas no penetra en él, yendo directamente al polo inferior: es la *arteria polar inferior*.

β) La *rama posterior*, destinada a la cara posterior del seno, pasa por encima de la pelvis renal en contacto con su borde superior, luego desciende a la cara posterior de éste. En el curso del trayecto abandona varias ramas (de tres a cinco) que se hunden en el parénquima. Son las arterias de la cara posterior del riñón. Esta arteria posterior es generalmente de menor calibre que la arteria prepiélica.

γ) La *arteria polar superior* llega directamente al polo superior del riñón, sin penetrar en el seno. Nace a menudo de la arteria retropiélica.

Al lado de este modo de división que parece el más frecuente, se pueden observar otros, que son, por orden de frecuencia (PAPIN):

1.° Bifurcación en rama superior y rama inferior, naciendo la retropiélica de la rama superior.

2.° Bifurcación en polar superior y piélica, que da la retropiélica.

3.° Expansión en ramillete de tres o cuatro ramas anteriores, una polar y otra retropiélica.

4.° Trifurcación en tres prepiélicas, de las cuales la superior da la polar y la retropiélica.

Señalemos, además, que la arteria renal puede a veces dar un ramo aislado destinado al polo inferior del riñón, la *arteria polar inferior*. Esta arteria cruza el uréter de modo tal que el menor grado de ptosis renal acoda el conducto sobre la arteria: este mecanismo

ha sido invocado en la génesis de ciertas *hidronefrosis*, cuyo tratamiento quirúrgico requiere entonces la sección de la arteria polar inferior.

b) *Divisiones de segundo orden. Ramificaciones en el seno del riñón.*. — Las arterias que nacen de los troncos prepiélico y retropiélico recorren el seno del riñón antes de penetrar en el parénquima, en que se convierten en *arterias intraparenquimatosas*. En su origen están situadas por fuera del seno, envueltas por la atmósfera céluloadiposa que lo ocupa; luego penetran en él.

Llegadas a éste, las ramas principales cruzan la pelvis renal, luego las ramas colaterales pasan entre las divisiones de los cálices de primer orden, es decir, en

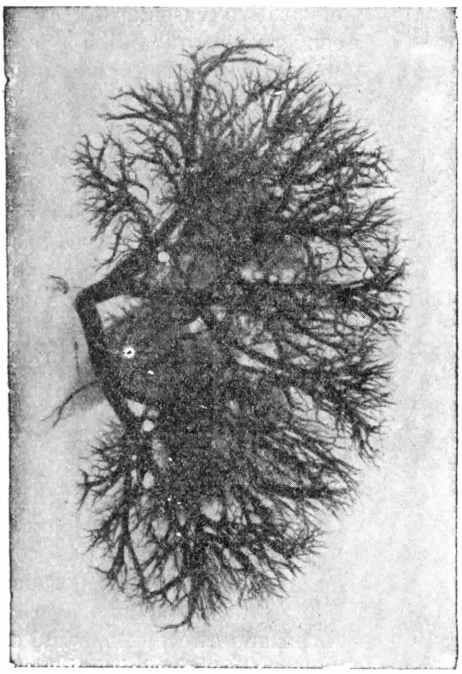

Fig. 912

Riñón derecho. Tipo bifurcado de la arteria renal (Bellocq).

Arteria prepiélica voluminosa, arteria retropiélica (indicada por el punto blanco superior) más pequeña. El punto blanco inferior marca la rama que la arteria prepiélica envía a la parte posterior de la región polar inferior.

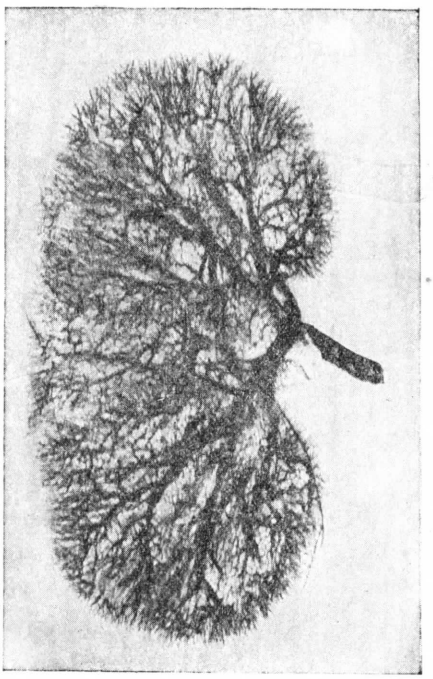

Fig. 913

Radiografía de las arterias del riñón *(inyección de bermellón)*.

los valles que limitan entre sí las eminencias de las papilas. Por estas razones Grégoire les ha dado justamente el nombre de *arterias interpapilares*. Están íntimamente aplicadas a la pared del *seno* por pequeñas arteriolas que suben entre las pirámides de Malpighi, *ramas interpiramidales*. Antes de penetrar en el riñón, cada una de las ramas, dispuestas así en abanico detrás o delante de la pelvis renal y el plano de los cálices, abandona finos ramos para las vías colectoras de la orina.

**4.° Terminación de las arterias del riñón.** — Las arterias *interpiramidales* o *peripiramidales* (estos términos son sinónimos) penetran en el riñón subiendo por las columnas de Bertin y divergen para ir a la cara correspondiente de una pi-

rámide de Malpighi. Siguen así alrededor de cada pirámide y suben a lo largo de ella. Llegadas a su base, se curvan unas hacia las otras en forma de bóveda. *Cada pirámide queda así rodeada de cinco o seis arterias que nunca se anastomizan entre sí, ni en el curso de su trayecto, ni en la bóveda* (fig. 915). Como se ve, la palabra bóveda es un mal término. puesto que los vasos no se anastomizan entre sí. Es una especie de cesto en que cada rama se entremezcla con la rama próxima, pero sin anastomizarse, quedando independientes. Así se forma en la base de las pirámides un dispositivo vascular arterial convergente que dibuja una estrella de cuatro o cinco puntas (fig. 916). *Las arterias del riñón son terminales.* Cuando se mira la base de la pirámide de frente, se establece definitivamente este hecho importante. Lo ha sido ya, hace mucho tiempo, en Lyón, por radiografías de la arteria renal hechas por Bérard y Destot (1897). Ha sido confirmado por Brodel, Gérard, Grégoire, Albarrán, etc. Las piezas obtenidas por corrosión conducen a las mismas conclusiones que las radiografías. Lo mismo cabe decir del método de las inyecciones con masas diversamente coloradas (Belt, Ehaer, Jolsen, 1925). Alcanzado este punto, ¿qué es de las arterias peripiramidales?

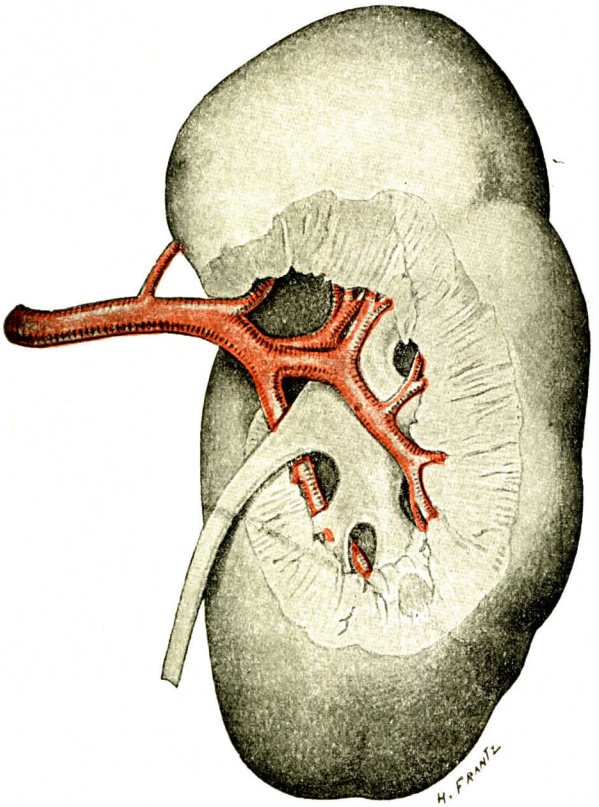


Fig. 914

La arteria retropiélica está en general oculta bajo el labio posterior del hilio. Aquí este labio ha sido resecado para mostrar el trayecto de la arteria detrás de la pelvis renal (Ed. Papin).

Las arterias piramidales no dan ningún ramo por su cara medular. Por el contrario, dan por su cara cortical arterias denominadas *corticales* o arterias *radiadas*. En efecto, estas arterias, que nacen de la superficie de la pirámide a intervalos casi iguales, ascienden a la corteza entre las pirámides de Ferrein. Cada una de ellas va, de un tirón, de su origen a la cápsula del riñón, dando a la derecha y a la izquierda ramos extremadamente cortos, de 0,02 a 0,04 milímetros, que terminan en un glomérulo, las *arterias glomerulares*. El glomérulo está inserto a la arteria radiada por un pedúnculo arterial corto, como una manzana a la rama (Papin). Cada arteria radiada no está limitada a su lobulillo, sino que riega varios lobulillos próximos. No hay, pues, individualidad arterial lobulillar.

Además de estos vasos glomerulares, las arterias radiadas suministran algunos ramos directos para el laberinto. Pero éste recibe sobre todo sus vasos de las arterias eferentes del glomérulo.

Al salir del glomérulo, la arteria eferente ofrece un aspecto diferente: se reduce a una delgada capa endotelial rodeada de una corona muscular privada del grueso manguito adventicio que se encuentra alrededor de la arteria aferente (OBERLING); se resuelve en una red capilar que se dispone alrededor de los diversos segmentos de los tubos urinarios de la corteza o de la medula. Existe, pues, como se ve, un verdadero *sistema porta arterial* (BOWMAN). La arteria aferente glomerular da la red capilar del glomérulo, y ésta se unifica de nuevo en una arteria eferente que a su vez se capilariza.

Aparte las arteriolas emanadas del ramo eferente de los glomérulos, la medula recibe también ramos directos de la arteria renal. Provienen de las arterias interlobulillares. Se da a estas arterias el nombre de *arteriæ rectæ veræ* por oposición a los ramos nacidos del vaso eferente glomerular, a los que se ha dado el nombre de *arteriæ rectæ spuriae*. Por lo demás, el origen de estos vasos se presta todavía a discusión.

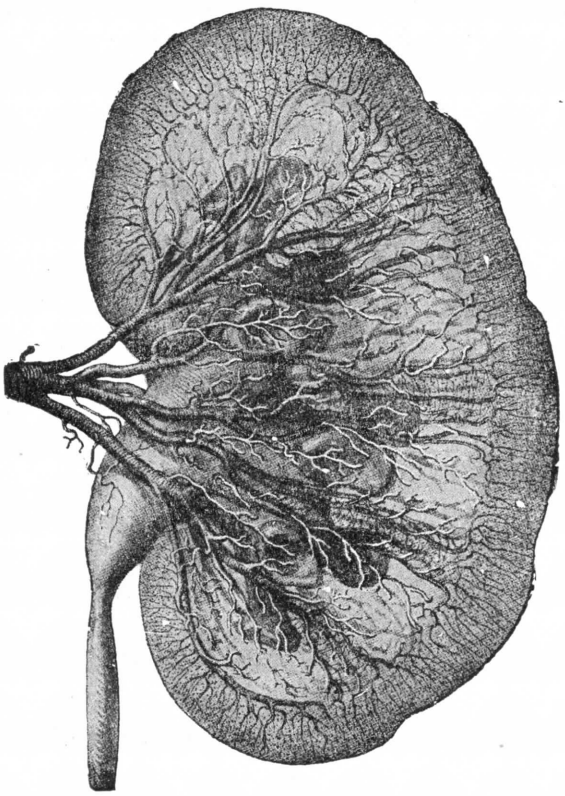

FIG. 915

Modo de distribución de las ramas de la arteria renal (según BRODEL).

Riñón visto por su cara anterior. De las distintas ramas de la arteria renal, una sola pasa por detrás de la pelvis; las otras, dispuestas en forma de abanico, pasan por delante. Estas ramas, una vez han penetrado en el parénquima renal, se ramifican a lo largo de las pirámides. Se ve perfectamente que estas ramificaciones de las arterias lobulares, al llegar a la base de las pirámides, se flexionan unas hacia las otras (*arteriæ arciformes*), pero sin anastomizarse, y que después envían a la substancia cortical una multitud de arterias radiadas (*arteriæ radiatæ*) que representan las arterias interlobulillares.

**5.° Territorios vasculares en el riñón.** — Como hemos visto, el carácter terminal de las arterias del riñón no es discutible. HYRTL ha sido el primero que demostró (1869-1870) que existen dos grandes zonas arteriales, una anterior, otra posterior, y que el borde convexo del riñón representa una zona exangüe, desprovista de ramas gruesas.

Los trabajos modernos han enseñado que en la mayoría de los casos las dos zonas arteriales no eran iguales. El territorio posterior sólo representa en general el tercio o el cuarto de la totalidad (fig. 919). Es excepcional ver que la arteria retropiélica se distribuya por un territorio igual a la mitad del riñón. La línea de división de la sangre, descrita por HYRTL, no corresponde, pues, al punto saliente del borde convexo, sino a algunos milímetros por detrás de este borde. Esta *línea exangüe* es sinuosa.

Las variaciones de los territorios son principalmente frecuentes a nivel de los polos. Se sabe que la polar superior puede nacer de la retropiélica y que la polar

inferior nace bastante a menudo de la prepiélica. En este caso, la línea exangüe tiene la forma de una S itálica alargada.

Se concibe el interés de esta demarcación entre los dos territorios vasculares. Los cirujanos la conocen desde hace mucho tiempo y saben que la nefrotomía (sección del riñón) hecha algo por detrás del borde convexo sólo produce una hemorragia limitada (Grégoire).

**6.° Cortocircuitos arteriales en el riñón.** — Investigaciones recientes de la escuela de Oxford debidas al español Trueta y a sus colaboradores, han puesto de

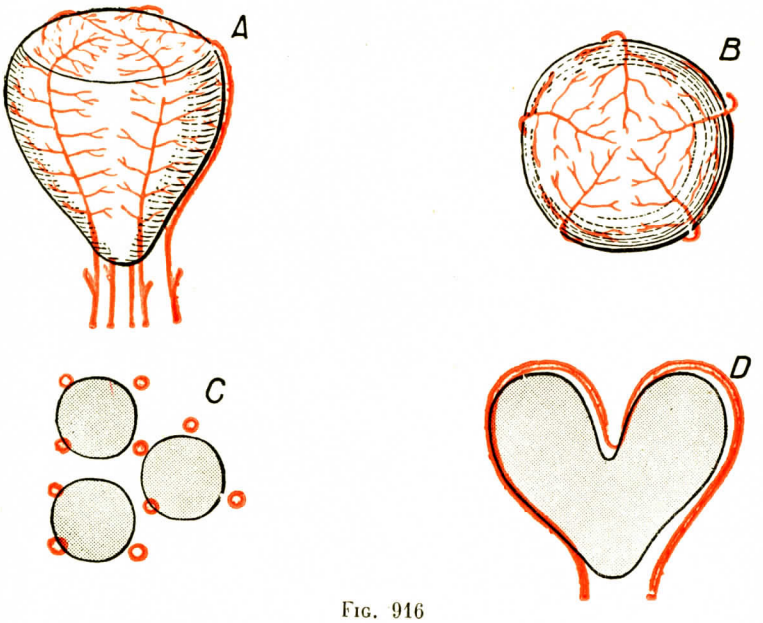


Fig. 916

Esquema de las arterias del riñón (según Ed. Papin).

A, las arterias peripiramidales en número de cinco o seis que caminan alrededor de la pirámide y en su base sin anastomizarse. — B, las mismas arterias vistas desde arriba. — C, cuando la pirámide se divide, las arterias se disponen alrededor de las pirámides secundarias. — D, una pirámide bifurcada, vista en corte.

manifiesto un hecho, extremadamente curioso desde los puntos de vista anatómico y fisiológico: la existencia, en ciertas condiciones experimentales o patológicas, de una circulación arterial en cortocircuito, que excluye la zona cortical y deja una apreciable corriente arterial únicamente en la medular.

Aplicando un torniquete en la raíz del muslo de un conejo, se provoca un espasmo arterial que llega hasta la raíz renal. La inyección intravenosa de torotrasto eliminado por el riñón muestra que, en estas condiciones y a pesar del espasmo arterial, el producto es eliminado *más rápidamente* que en un animal sin torniquete. De aquí la hipótesis de que la sangre no recorre las vías ordinarias: esta hipótesis fué confirmada por los exámenes histológicos de Trueta, que demostró que existía una isquemia completa de la zona cortical y que únicamente la medular recibía sangre arterial. Según Trueta, este fenómeno es debido al hecho de que las arterias eferentes de los glomérulos yuxtamedulares tienen un diámetro casi igual al de las arterias aferentes, lo que les permite resistir mejor la isquemia refleja. La hiperpresión así mantenida en la medular modifica completamente su

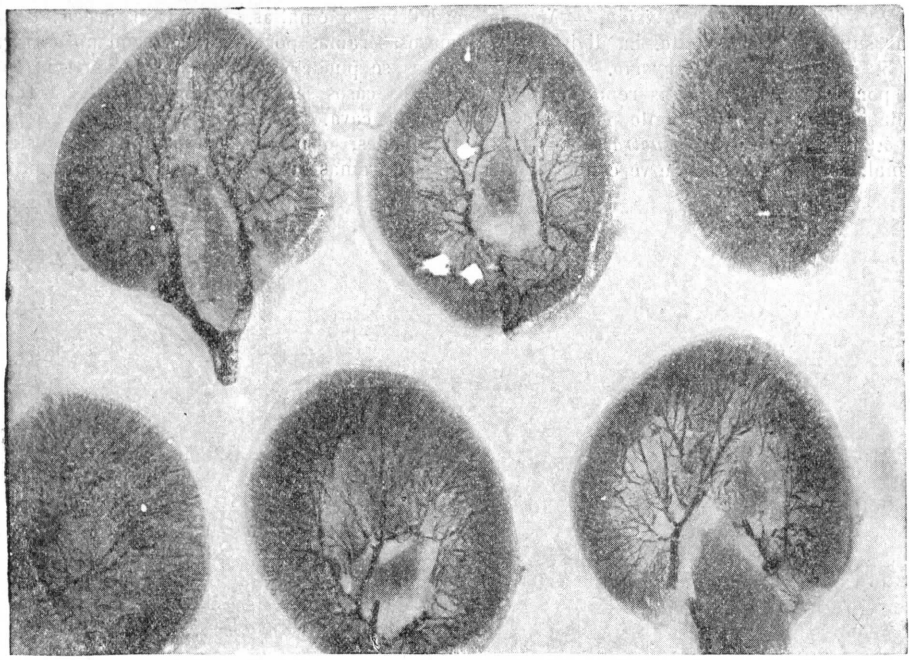

FIG. 917

Territorios arteriales del riñón (según Ph. BELLOCQ).

El riñón izquierdo ha sido dividido en seis cortes que se suceden en la preparación del polo superior al polo inferior.

aspecto, estructura y funcionamiento, y TRUETA ve en este fenómeno la causa de numerosas alteraciones funcionales y anatómicas del parénquima renal.

La originalidad de estas nociones, todavía recientes (1945-1948) tiende a modificar las concepciones actuales relativas a la circulación arterial del riñón y las condiciones fisiológicas de su funcionamiento.

ANOMALÍAS DE LOS VASOS DEL RIÑÓN. — Las arterias del riñón están sujetas a anomalías extremadamente frecuentes. Son de conocimiento importante para el cirujano. Es posible clasificarlas del modo siguiente: 1.°, variedades de origen; 2.°, variedades de división; 3.°, variedades de trayecto; 4.°, variedades de penetración; 5.°, variedades de distribución; 6.°, variedades de número.

1.° *Variedades de origen.* — Excepcionalmente se ha visto (PORTAL) que las dos arterias nacen de la aorta por un tronco común. Se comprueban generalmente variedades en la altura de origen.

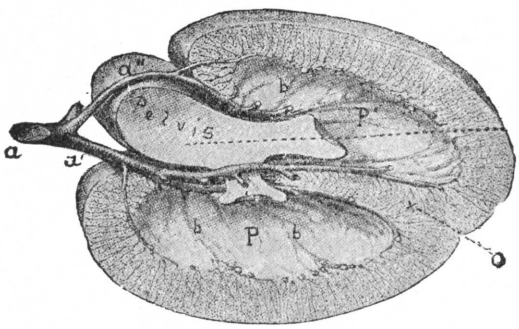


FIG. 918

El riñón visto en un corte horizontal para demostrar sus dos territorios arteriales (según BRODEL).

*a*, arteria renal, con *a'*, una rama voluminosa pasando por delante de la pelvis; *a''*, una rama mucho más pequeña pasando por detrás. — *b*, *b*, *b*, diversas ramificaciones de estas dos ramas. — P, una pirámide anterior. — P', una pirámide posterior. — *c*, columna de Bertin interpuesta entre las dos pirámides.

Se ve claramente que la arteria anterior irriga la pirámide anterior, la columna de Bertin y una parte de la pirámide posterior, mientras que la arteria posterior no irriga más que una parte de la pirámide posterior; la línea de puntos que va desde el hilio a la parte externa del riñón indica el límite primitivo de los dos territorios vasculares anterior y posterior.

2.° *Variedades de división.* — No son verdaderas anomalías. El origen precoz de la polar superior es frecuente. La división en numerosas ramas por fuera del seno no es rara.

3.° *Variedades de trayecto.* — En ciertos casos se puede ver que todas las arterias pasan por detrás de la pelvis renal (9 por 100 de los casos según Gérard). La arteria renal puede pasar excepcionalmente por delante de la vena cava.

4.° *Variedades de penetración.* — Estas variedades, o mejor las variantes del estado normal, son numerosas. Se ve con frecuencia que las ramas de la arteria renal penetran di-

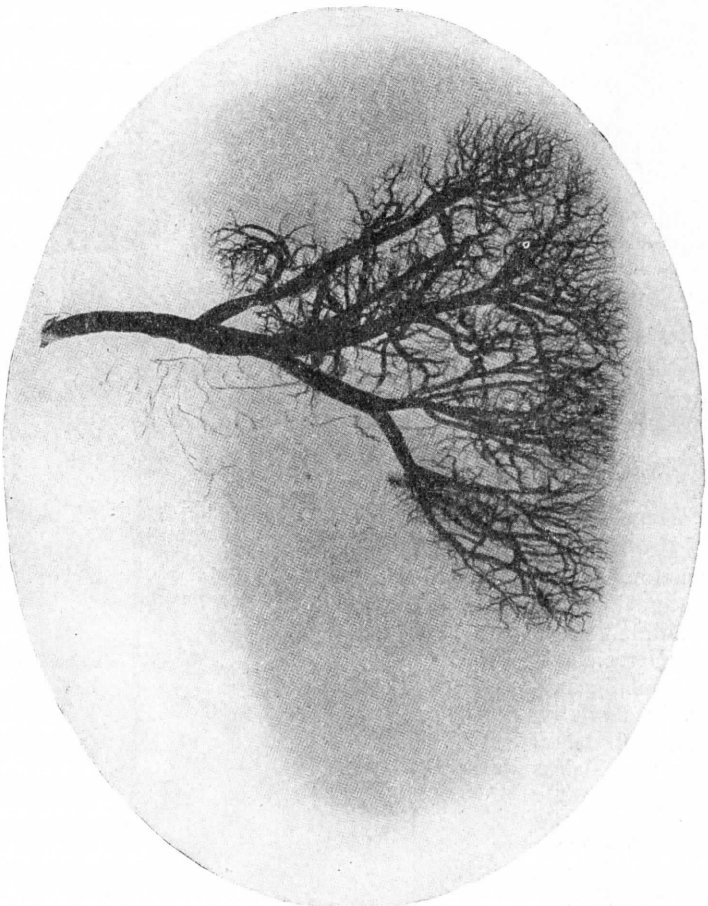

Fig. 919

Inyección aislada de la arteria retropiélica (Ed. Papin).

rectamente en el polo superior (una o varias ramas). Generalmente la penetración se efectúa en el borde interno de este polo. Más rara vez se observan ramas de la arteria que penetran en el parénquima por la cara anterior del riñón.

5.° *Variedades de distribución.* — Las anomalías de distribución recaen en las colaterales. Por una parte, la arteria renal puede dar ramas anormales (diafragmática inferior, arteria hepática, arteria pancreática, arterias intestinales, arteria lumbar, arteria espermática). Por otra parte, pueden faltar algunos ramos habituales.

6.° *Variedades de número.* — Estas anomalías son frecuentes. La estadística de Albarrán y de Papin, que recae sobre 310 riñones, relata 60 veces arterias múltiples, o sea una vez

de cada cinco. La duplicidad de la arteria renal es la anomalía más frecuente. Pero la anomalía puede recaer también en el modo de origen: nacimiento en la ilíaca primitiva, más raramente en la arteria hepática derecha, en la ilíaca externa, etc. Se trata, como se comprende, de riñones anormales.

Las arterias múltiples penetran en general en el seno del riñón cuando nacen próximas entre sí. Si tienen orígenes distantes, penetran en general en el punto más próximo a su origen. Además, los riñones anormales (riñón único, riñón ectópico, riñón en herradura) son irrigados por arterias cuya disposición es también enteramente anormal. El cirujano debe conocer estas anomalías cuando practica una nefrectomía. Esta intervención puede ser más difícil por la ignorancia de tales hechos.

Fig. 920

Inyección aislada de la retropiélica: ésta tiene un territorio más extenso que el de la arteria radiografiada de la figura 919.

### B. — Venas del riñón

El sistema venoso del riñón se dispone casi como el sistema arterial. De todos modos hay entre estos dos sistemas cierto número de diferencias, y estas diferencias son bastante importantes para que la circulación venosa merezca una descripción particular. A este efecto describiremos separadamente, como lo hemos hecho para las arterias: 1.°, las *venas del riñón propiamente dicho*, y 2.°, las *venas de la cápsula adiposa*.

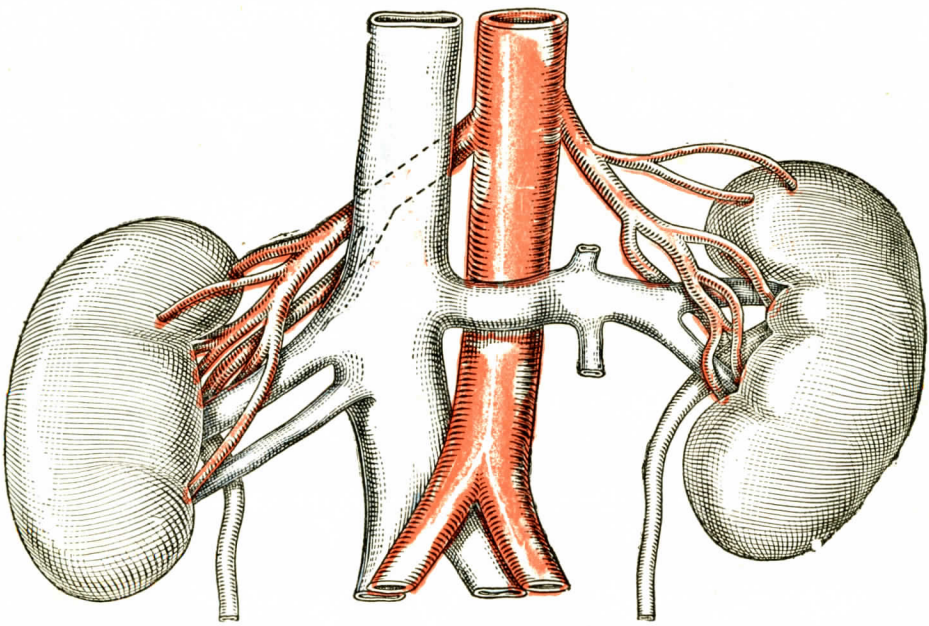

Fig. 921. — Anomalías de la vascularización del riñón (según Ed. Papin).

Ramas polares superiores. Arterias alargadas. Inserción baja de las venas. Riñones móviles.

**1.° Venas del riñón propiamente dicho.** — El parénquima renal presenta, ante todo, en la base de cada pirámide, una especie de cúpula venosa formada por las venas suprapiramidales. Pero esta cúpula no es una red venosa anastomótica, como decían los clásicos. Son vasos en arco, reunidos por algunos arcos tendidos entre las ramas voluminosas únicamente. Al contrario de las arterias, las *venas no son terminales*. Por medio de una inyección por una de las venas del seno se puede llenar todo el sistema venoso.

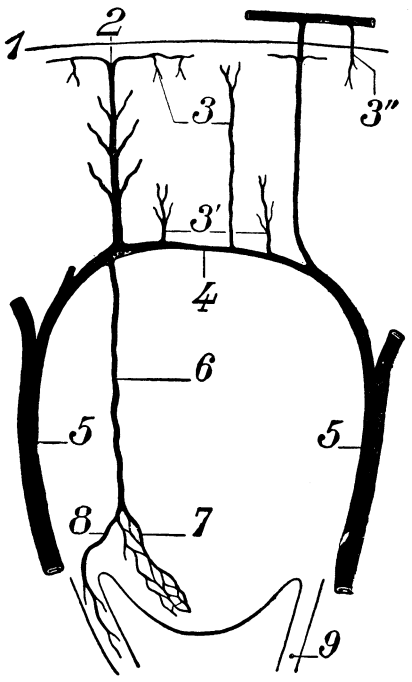


FIG. 922

Esquema de las venas de un lóbulo del riñón (según Ed. PAPIN).

1, superficie del riñón.—2, estrella de Verheyen. — 3, 3', 3'', venas interlobulillares.—4, arco supraprimidal. — 5, vena peripiramidal. — 6, vena radiada. — 7, venas medulares. — 8, venas de los cálices. — 9, cáliz.

A la bóveda venosa suprapiramidal van dos clases de venas, unas descendentes y las otras ascendentes. Las *venas descendentes* son las *venas interlobulillares*. Nacen en la cápsula por venillas muy delgadas, que siguen primero, por debajo de la misma una dirección transversal. En riñones inyectados o simplemente congestionados se las ve constituir grupos distintos, compuestos cada uno de ellos de cinco o seis ramas, las cuales se dirigen hacia un centro común a manera de radios convergentes (fig. 925): forman así, en conjunto, una especie de estrellas conocidas con el nombre de *estrellas de Verheyen*. Del vértice de estas estrellas parten las venas interlobulillares (fig. 922). De allí se dirigen en línea recta hacia la substancia medular, siguiendo el mismo trayecto que las arterias homónimas (sólo hay una vena por cada arteria), y, una vez llegadas a la base de las pirámides malpighianas, se abren en la convexidad de la bóveda formada por las venas. A medida que avanzan, aumentan gracias a un gran número de afluentes que proceden de la red capilar de la substancia cortical y especialmente de los túbuli contorti y de las pirámides de Ferrein. Las *venas ascendentes*, situadas en las pirámides de Malpighi, tienen su origen en las redes capilares que rodean los tubos de Bellini: son las *venas rectas*, que siguen, pero en sentido inverso, la misma dirección que las arterias homónimas; son, digámoslo de paso, las que, junto con las arterias rectas, constituyen en los cortes longitudinales del riñón las estrías obscuras o radios colorados de la pirámide. Las venas rectas aumentan de volumen a medida que se alejan de la papila y, finalmente, van a abrirse en ángulo recto en la concavidad de la bóveda venosa.

La bóveda venosa suprapiramidal es, como se ve, el punto de cita común de la casi totalidad de las venas del riñón. Veamos ahora cuáles son sus vasos eferentes. En su contorno nacen unas ramas voluminosas, que se reflejan hacia abajo y adentro y descienden hacia el seno recorriendo la superficie de la pirámide correspondiente: son las *venas peripiramidales* o *venas lobulillares*, que corren juntas con las arterias del mismo nombre. En el curso de su trayecto reciben algunos afluentes de las columnas de Bertin y, finalmente, salen del parénquima renal para ir al seno (fig. 926). Allí se reúnen entre sí, formando ramas cada vez más voluminosas, las *ramas venosas del seno*, las unas por delante y las otras por detrás de las ramas arteriales correspondientes. Esta última disposición parece ser la

más frecuente: las arterias son raras o faltan por completo entre el paquete venoso del seno y la pelvis. En el seno, las venas se disponen en un plano delante de los cálices y en un plano detrás de éstos, que están unidos por numerosas anastomosis, dispuestas en corona alrededor de los cálices (Grégoire). A su vez, la ramas venosas del seno se condensan en un solo tronco, la *vena renal*, que está siempre situada por delante de la arteria homónima y, después de un trayecto muy corto y más o menos transversal, va a abrirse en la vena cava inferior (véase Angiología).

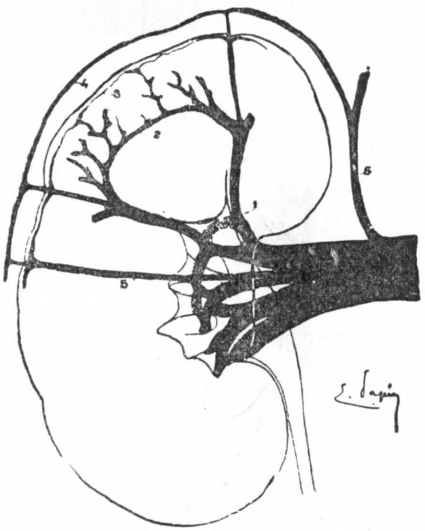

Fig. 923

Esquema de las anastomosis de las venas del riñón.

1, plano sinusal. — 2, plano suprapiramidal. — 3, plano subcapsular. — 4, plano perirrenal. — 5, vena perforante. — 6, vena capsular.

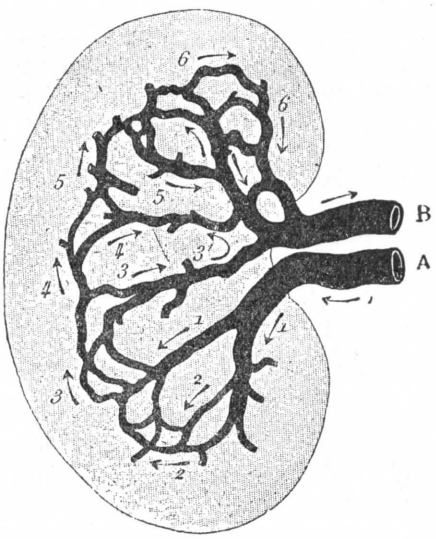


Fig. 924

Circulación venosa del riñón, vista en radiografía (Gérard y Castiaux).

Prueba radiográfica de una inyección con mercurio introducida por la vena A y que regresa por la vena B, después de llenar toda la red venosa peri y suprapiramidal. Las cifras colocadas detrás de las flechas indican el trayecto que ha seguido la inyección observada tras la pantalla radiográfica.

Todas las ramas venosas del riñón, sean cuales fueren su calibre y situación, son *avalvulares* y, por consiguiente, se llenan fácilmente con una inyección hecha por el tronco o por las grandes ramas. Sin embargo, una inyección por las venas nunca llena el sistema arterial (Latarjet). El dispositivo capilar del glomérulo parece ser la causa de esta imposibilidad; la repleción del glomérulo por la vía venosa parece comenzar por el centro del mismo; después la repleción revienta el capilar aferente, y el líquido llegado por el capilar eferente no puede fluir por la vía inversa.

**2.° Venas de la cápsula adiposa.** — La cápsula adiposa del riñón está surcada por numerosas venas, las *venas cápsuloadiposas*, que se ocultan en su mayoría en el espesor de la masa adiposa, pero que se hacen muy visibles cuando están inyectadas o simplemente congestionadas. Forman por delante y por detrás del riñón una vasta red, cuyas mallas, muy anchas y muy irregulares, se prolongan preferentemente en sentido transversal. Por fuera, se condensan en un largo arco (fig. 927, 5), que se dispone paralelamente al borde externo del riñón y al cual daremos el nombre de *arco venoso exorrenal*. Consideradas desde un punto de vista general, las venas cápsuloadiposas están ordinariamente muy desarrolladas, dema-

siado desarrolladas para que podamos admitir que nazcan exclusivamente en la cápsula adiposa del riñón, que en sí misma es fisiológicamente poco importante y por lo tanto poco vascular. Proceden en gran parte de las redes vecinas o bien van a parar a ellas: unen de este modo estas redes entre sí y constituyen, según las necesidades de la circulación venosa, un centro de derivación cuyas conexiones importa conocer.

a) *Conexiones con la vena renal.* — Al principio vemos que algunos ramos salidos de la parte interna de la pared cápsuloadiposa se dirigen hacia el hilio del riñón y de allí van a la vena renal o a alguna de sus ramas. Estos ramos nos han parecido ser constantes y a veces muy voluminosos: los hemos hallado siempre más desarrollados en la cara anterior del riñón que en la cara posterior.

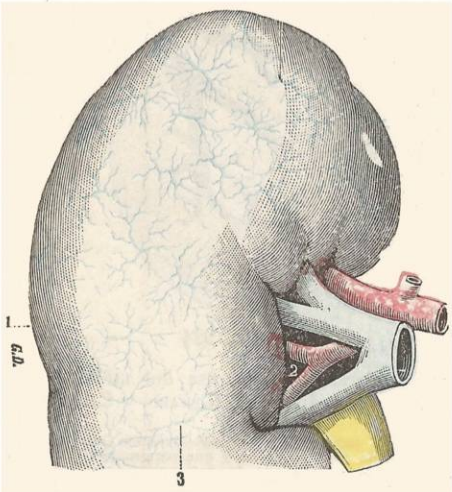


Fig. 925

Estrellas venosas de Verheyen, vistas en la cara anterior del riñón (riñón derecho).

1, borde externo del riñón.—2, hilio con los vasos renales. — 3, 3, estrellas venosas.

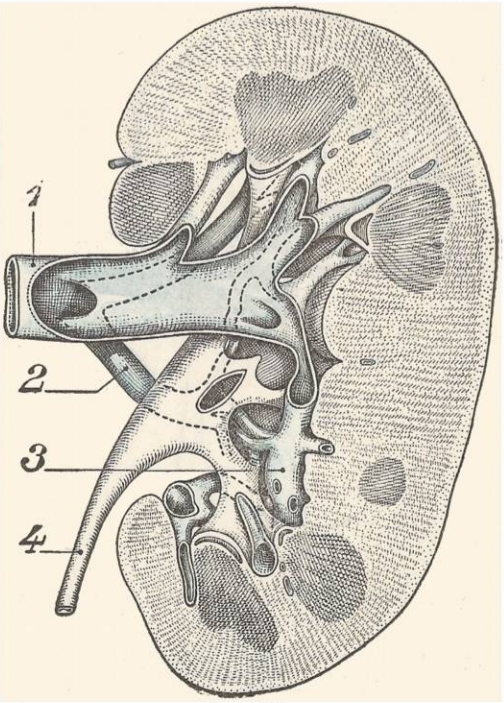


Fig. 926

Corte frontal del riñón que muestra los principales troncos venosos. Se han quitado las arterias (según Ed. Papin).

1, tronco principal de la vena renal que se continúa delante de la pelvis renal.—2, vena retropiélica.—3, serie de anastomosis que constituyen la vena mediana del riñón.—4, uréter.

b) *Conexiones con la red intrarrenal.* — La red cápsuloadiposa comunica luego, a través de la cubierta fibrosa del riñón, con la red venosa intrarrenal. Estas relaciones quedan establecidas por dos clases de vasos: 1.°, por *vasos centrípetos*, que, de la cápsula adiposa, van a las estrellas de Verheyen y de allí a las venas interlobulillares, y 2.°, por *vasos centrífugos*, que, naciendo en las capas superficiales de la substancia cortical, van a abrirse por otra parte en las venas de la cápsula adiposa. Estos últimos vasos, cuyos orígenes y terminación han sido claramente precisados por Steinach, constituyen verdaderas *venas renales accesorias*. Su calibre es de 0,8 milímetros por término medio y se las observa indistintamente en todos los puntos de la superficie externa del riñón. Estas venas renales accesorias comunican ampliamente, en el mismo espesor del riñón, con las redes de origen de la vena renal principal, y se comprende perfectamente que, en los casos de compresión o

de obliteración de este último vaso, el riñón pueda todavía desprenderse de su sangre venosa por un camino distinto, vertiéndola en la red de su cápsula adiposa. Así se explica la repleción de las venas cápsuloadiposas en todos aquellos casos en que existe algún obstáculo a la circulación de la vena renal o de la vena cava inferior.

c) *Conexiones con las otras redes de las inmediaciones.* — A su vez, la red cápsuloadiposa puede desprenderse de su sangre venosa, sea cual fuere su procedencia, por numerosos caminos. Estas vías de desagüe han sido estudiadas minuciosamente por TUFFIER y LEJARS, y de su trabajo, publicado en los *Archivos de Fisiología* de 1891, copiamos los principales detalles siguientes:

α) A nivel del punto en que el colon está en relación con el riñón, se ven, entre estos dos órganos, numerosos vasos que por arriba comunican con las redes de la cápsula adiposa, y por abajo llegan a las venas cólicas y, desde ellas, a la vena porta. Estos vasos forman dos grupos: unos, muy delgados, pero de una riqueza extraordinaria, van a la cara profunda del peritoneo y pertenecen a esta serosa; otros, más voluminosos y más profundos, están situados en el tejido céluloadiposo que separa el colon de la cara anterior del riñón.

β) Hemos visto antes que las venas céluloadiposas forman, a lo largo del borde externo del riñón, un largo arco, el *arco venoso exorrenal.* Por arriba, este arco termina en las venas suprarrenales. Además comunica, por uno o dos ramos, con las diafragmáticas inferiores. Por el lado opuesto se inclina hacia abajo y adentro, pónese en relación con la red venosa del uréter y va a terminar en las venas espermáticas. Estas últimas, así como las venas uretéricas, comunican a su vez, a nivel de sus orígenes, con el sistema de las *ilíacas* y también con el sistema porta.

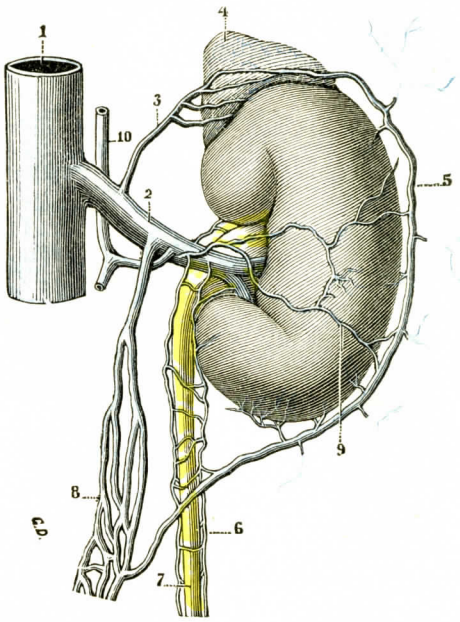


FIG. 927

Venas de la cápsula adiposa del riñón. (según TUFFIER y LEJARS).

1, vena cava inferior. — 2, vena renal. — 3, vena suprarrenal. — 4, cápsula suprarrenal. — 5, arco venoso exorrenal. — 6, venas del uréter. — 7, uréter. — 8, venas espermáticas. — 9, venas capsulares anteriores. — 10, conducto renoácigolumbar.

γ) En la cara posterior del riñón, las venas cápsuloadiposas van a las venas parietales de la región lumbar, las cuales están en relación, por arriba, con las ácigos, y por abajo, con las venas de la pelvis. Además, comunican por detrás con la red venosa subcutánea por medio de numerosas y amplias anastomosis que perforan el músculo cuadrado lumbar o rodean su borde externo. Estas dos venas anastomóticas, respecto de las cuales ha insistido hace algún tiempo RENAUT (*Bull. de l'Acad. de Méd.*, 1890), recuerdan hasta cierto punto esas ramas venosas perforantes que, a nivel de los miembros, unen a través de la aponeurosis la red profunda con la red superficial.

δ) Como último detalle añadiremos que el duodécimo nervio intercostal y los nervios abdóminogenitales mayor y menor, que pasan por la cara posterior del riñón, van acompañados por venas que les pertenecen en propiedad. Estas venas,

verdaderas *venæ nervorum*, forman ordinariamente un plexo cuyas mallas enlazan el cordón nervioso y penetran también en su espesor. Ahora bien, este plexo perinervioso, que comunica por dentro con la vena lumbar ascendente y por fuera con las ramas de la vena iliolumbar, recibe numerosos afluentes que salen de la cápsula adiposa del riñón. He aquí, pues, para el desagüe del riñón, una nueva vía derivativa. No hay duda que también estará distendida y repleta de sangre en todos aquellos casos en que exista obstáculo a la circulación de la vena renal, y así se explican sin duda (Tuffier y Lejars), por una congestión de los nervios anteriormente citados más que por una compresión directa, esas neuralgias lumbares que se ven sobrevenir, como un síntoma casi constante, en las trombosis de la vena cava o de la vena renal.

d) *Resumen.* — En resumen, en los casos de obliteración de la vena renal puede establecerse una circulación suplementaria, gracias a la cual la sangre venosa del riñón va a parar a la red de la cápsula adiposa y de allí vuelve a la circulación general siguiendo alguno de los cuatro caminos siguientes: 1.°, por arriba, las venas suprarrenales y las venas diafragmáticas inferiores; 2.°, por abajo, las venas uretéricas y las venas espermáticas; 3.°, por detrás, la red subcutánea de la región lumbar; 4.°, finalmente, el plexo que rodea al duodécimo nervio intercostal y a los dos nervios abdóminogenitales grande y pequeño.

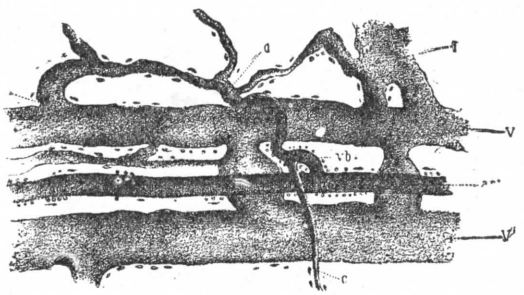


Fig. 928

Anastomosis arteriovenosas en la cápsula del riñón (según Geberg).

*art*, una arteria de la cápsula. — V, V', dos venas satélites, unidas entre sí por anastomosis transversales. — *vb*, rama arterial, que se une con una vena, *d*, la cual comunica en *e* con la vena V y en *f* con una vena colateral. — *c*, otra rama arterial, dirigiéndose a la red capilar.

Geberg, en 1885, ha indicado la existencia, en la cápsula del riñón, de *anastomosis arteriovenosas*, es decir, de conductos que hacen comunicar directamente los vasos arteriales y los vasos venosos. Algunos años más tarde, en 1893, Golubew, a su vez, describió anastomosis análogas en el mismo riñón, especialmente en la substancia cortical, en las columnas de Bertin y en la base de las papilas.

La disposición de estas anastomosis es muy variable: unas veces (fig. 928) es una colateral arterial que, después de un trayecto muy corto, llega a una gran vena colocada junto a la arteria, se hunde en la profundidad y adquiere paulatinamente todos los caracteres de un vaso venoso, y otras veces se ve una rama arterial dividirse, desde su origen, en un ramillete de pequeños ramos, que, después de un trayecto más o menos largo, van a parar a las venas.

Sus dimensiones son igualmente muy variables; Geberg ha observado que en la cápsula del riñón las más pequeñas anastomosis medían de 0,013 a 0,021 milímetros de diámetro. Golubew, en el parénquima renal, ha llegado a una cifra un poco inferior, 0,0125 milímetros, o mejor dicho, 1/80 de milímetro. En sus trabajos sobre la circulación del riñón, Steinach ha visto a las partículas de licopodio pasar de las arterias a las venas; y como estas partículas tienen de 0,029 a 0,032 milímetros de diámetro (Steinach), es decir, unas dimensiones tres veces superiores a las de los conductos anastomóticos descritos por Geberg y por Golubew, debemos deducir, o bien que hay anastomosis más anchas que las indicadas por estos dos autores, o bien que los conductos de Geberg y de Golubew son susceptibles de dejarse distender y de adquirir así unas dimensiones suficientes para dejar pasar las partículas de licopodio. Esta última hipótesis es muy racional. En efecto, Hoyer ha dado a conocer el hecho de que, consecutivamente a una inyección de gelatina concentrada, los conductos en cuestión pueden alcanzar un diámetro tres veces superior al que tenían antes de la inyección.

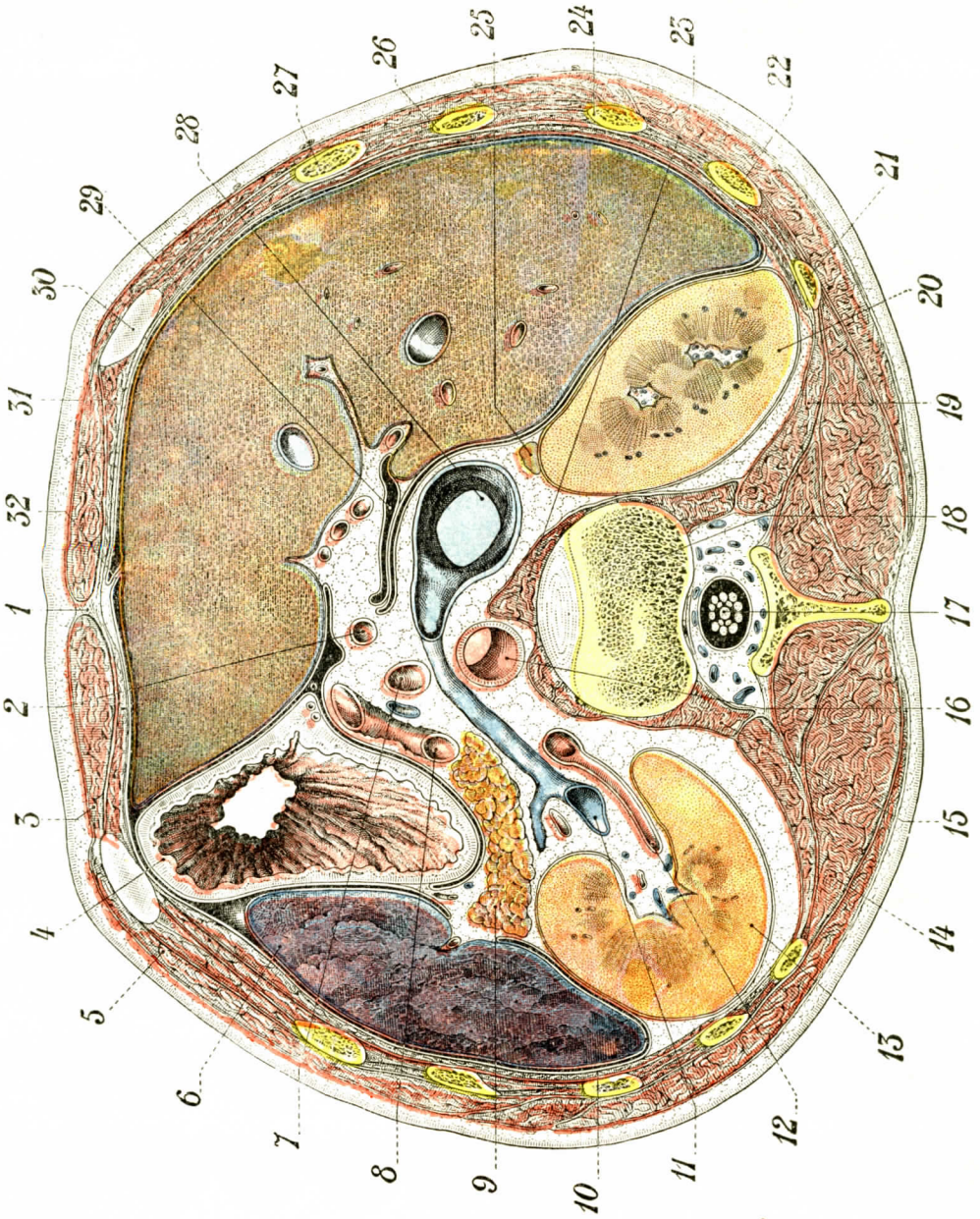


Fig. 929

Corte que pasa por la primera vértebra lumbar (cadáver congelado, cara superior del corte).

1, línea blanca. — 2, arteria hepática. — 3, recto mayor. — 4, estómago. — 5, oblicuo mayor. — 6, bazo. — 7, mesentérica superior. — 8, arteria esplénica. — 9, páncreas. — 10, diafragma. — 11, vena renal izquierda. — 12, arteria renal. — 13, riñón izquierdo. — 14, masa común. — 15, psoas. — 16, aorta. — 17, cono terminal. — 18, primera lumbar. — 19, cuadrado de los lomos. — 20, riñón derecho. — 21, duodécima costilla. — 22, undécima costilla. — 23, pilar derecho del diafragma. — 24, décima costilla. — 25, cápsula suprarrenal derecha. — 26, novena costilla. — 27, octava costilla. — 28, vena cava inferior. — 29, trascavidad de los epiplones. — 30, séptimo cartílago costal. — 31, transverso. — 32, ligamento suspensorio.

**3.° Tronco de la vena renal.** — El tronco de la vena renal está constituído por dos gruesas ramas, una superior y otra inferior, situadas delante de la pelvis renal. Bastante a menudo una tercera rama, también prepiélica, se adjunta a las otras dos (Chalier y Jalifier). La vena renal retropiélica no es más que una venilla que se puede considerar como afluente de una de las ramas o del mismo tronco. Se concibe que esta disposición facilite más el acceso a la pelvis renal por la vía posterior. Las venas del plano posterior intraparenquimatoso terminan, pues, en el plano situado delante de la pelvis renal gracias a gruesas anastomosis que se insinúan entre los cálices. Estas ramas de origen se deslizan entre las ramas de división de la arteria renal y se sitúan delante de ella (fig. 926).

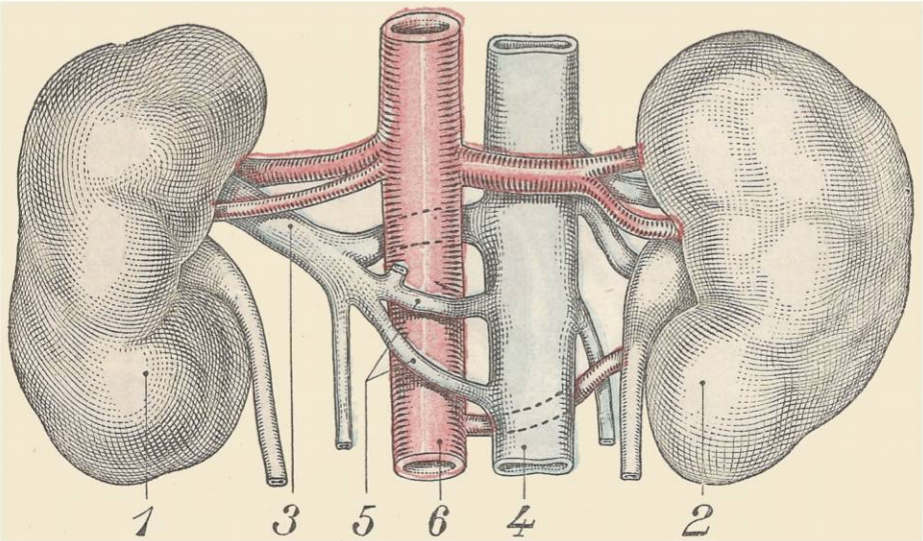


Fig. 930

Anomalía de la vena renal izquierda, vista posterior. El tronco principal pasa por delante de la aorta y dos anastomosis pasan por detrás. La arteria está comprendida en un anillo venoso (según Ed. Papin).

1, riñón izquierdo. — 2, riñón derecho. — 3, vena renal izquierda. — 4, vena cava inferior. — 5, anastomosis retroaórtica. — 6, aorta.

Cada vena renal está, pues, constituída a la salida del hilio; forma un tronco de más de un centímetro de diámetro.

La *vena renal derecha*, más corta que la izquierda, termina en la vena cava inferior, después de haber recibido venillas de la pelvis renal, las venas ureterales, una anterior y otra posterior, una vena capsular inconstante y delgada y las venas cápsuloadiposas. La cortedad de la vena renal derecha explica la posibilidad de heridas de la vena cava inferior en el curso de las nefrectomías derechas. Explica también que mamelones cancerosos que hayan brotado en la vena puedan llegar rápidamente a la vena cava y de aquí esparcirse por todo el organismo (los cánceres del riñón poseen una notable tendencia a provocar lejanas y precoces metástasis). La *vena renal izquierda* es más larga (fig. 929). Tiene de 6 a 7 centímetros, es decir, por lo menos 3 centímetros más que la vena renal derecha. Mientras que la vena derecha es rectilínea, la vena izquierda tiene en el curso de su trayecto un codo muy acentuado. Primero se dirige de fuera a dentro y de atrás a delante hasta la cara anterior de la aorta; luego se acoda para llegar directa, pero

transversalmente, a la vena cava. En este trayecto pasa por detrás del páncreas y recibe en su camino no solamente las colaterales homólogas de las de la vena renal derecha, sino también la vena suprarrenal, la espermática (o lumboovárica) y el tronco venoso renoácigolumbar.

Las relaciones entre las arterias y la vena se han expuesto a propósito de las arterias. En general la vena renal está delante de la arteria. Pero esta disposición clásica falta a menudo. Con mayor frecuencia se puede encontrar la arteria por delante (16 veces entre 57 casos) (ALBARRÁN y PAPIN). En nuestro laboratorio, JALIFIER y CHALIER han encontrado en un quinto de los casos la arteria por delante y el entrecruzamiento casi en la misma proporción cuando se trata de arteria única. Las relaciones son más variables cuando hay arterias múltiples. Las venas renales son avalvuladas. A pesar de esto, es absolutamente imposible, como hemos hecho observar antes, hacer pasar la sangre en sentido inverso de la corriente, es decir, de la vena hacia la arteria.

**Anomalías de las venas.** — Las anomalías de las venas del riñón están ligadas al desarrollo de la vena cava inferior. No están, pues, calcadas sobre las anomalías que se pueden encontrar en las arterias. No nos corresponde estudiar la embriología de la vena cava inferior. Diremos simplemente que las anomalías de las venas renales recuerdan un estadio embrionario, o bien un desarrollo anormal de tal o cual estadio. Se puede ver que el tronco principal de la vena renal derecha pasa por delante de la aorta, y dos anastomosis pasan por detrás, rodeando la aorta de un anillo venoso (fig. 930). El tronco venoso normal puede estar suprimido, existiendo solamente la anastomosis retroaórtica. A veces se ha observado la vena cava inferior izquierda (duplicidad de la vena cava), etc. (Para más detalles véase el tratado de PAPIN, *Chirurgie du Rein*, Doin y C.ª, editores, París.)

## C. — LINFÁTICOS

Existe una doble red, superficial y profunda.

a) *Red superficial.* — Señalada por MASCAGNI, inyectada por SAPPEY y por STAHR, la red superficial, de mallas muy finas, es subyacente a la cápsula fibrosa. Comunica con los capilares linfáticos de la substancia cortical. Esta red comunica también con una red extrarrenal situada en la cápsula adiposa, debajo del peritoneo, y termina en los ganglios lumboaórticos.

b) *Red profunda.* — LUDWIG y ZAWARYKIN la describieron en 1864. Estos autores admiten que está constituída por simples hendiduras linfáticas, por lo tanto sin pared propia. Es, pues, un sistema lagunar. Otros autores (STAHR, FOGEL, KUMITA) admiten la existencia de verdaderos conductos linfáticos centrales que tienen el trayecto de los vasos (red perivascular) y se desarrollan alrededor de los glomérulos (red pericapsular).

c) *Vasos colectores.* — Los linfáticos superficiales desembocan en los ganglios lumboaórticos. Según AVERSENCQ y MOUCHET, los linfáticos se agrupan en tres fascículos, superior, medio e inferior, en cada una de las caras del riñón.

GRÉGOIRE, que ha hecho de estos linfáticos un estudio muy concienzudo (*Tesis de París*, 1906), admite que existen dos corrientes de linfáticos colectores, una anterior y otra posterior, correspondiendo a cada una de las caras del riñón. Estos colectores, cuyo grupo anterior parece el más importante, siguen el trayecto del pedículo renal. Pero los más inferiores se separan para descender oblicuamente hacia dentro, alcanzando a veces los ganglios de la bifurcación aórtica. Sumergidos en una lámina celulosa, que GRÉGOIRE bautiza con el nombre (tal vez algo solemne para la importancia de esta formación) de *meso uréterolumbar*, llegan a la cadena ganglionar láteroaórtica desde la bifurcación hasta la región celíaca.

Los colectores posteriores no son tan numerosos ni voluminosos. A la derecha, pasan detrás de la vena cava inferior para alcanzar un grupo ganglionar situado delante del pilar derecho del diafragma. Una encrucijada idéntica existe a la izquierda.

La dispersión y extensión, tanto en altura como en profundidad, de los ganglios linfáticos tributarios del riñón hacen muy ilusorias las nefrectomías con raspado ganglionar propuestas en el caso de cáncer del riñón.

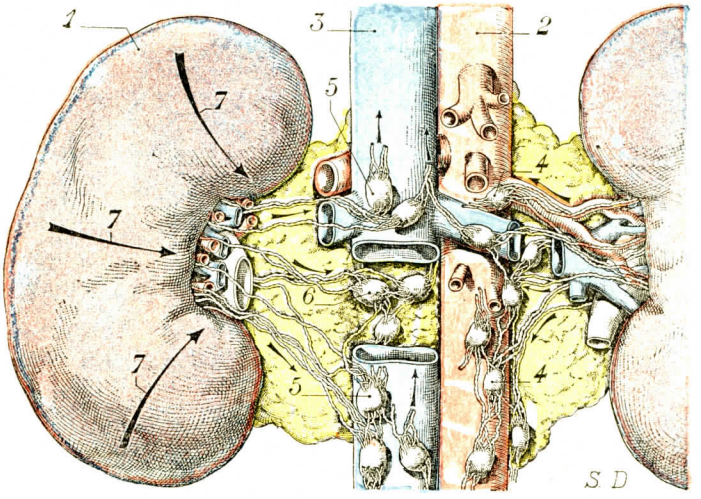


Fig. 951

Linfáticos del riñón, con sus ganglios *(semiesquemática)*.

1, riñón, con sus vasos resecados en su parte media. — 2, aorta. — 3, vena cava inferior, resecada algo por debajo del origen de las venas renales, para poner de manifiesto los ganglios colocados debajo de ella. — 4, ganglios yuxtaaórticos izquierdos. — 5, ganglios yuxtaaórticos derechos o prevenosos. — 6, ganglios retrovenosos. — 7, 7, 7, linfáticos de la cápsula adiposa.

Las flechas indican el trayecto de los linfáticos del riñón, ya sean superficiales, ya sean profundos.

Los linfáticos del riñón están en comunicación con los del testículo o del ovario, con los de la cápsula suprarrenal, con los del hígado, del uréter y hasta con los linfáticos torácicos por la vía transdiafragmática.

Por otra parte, existen ciertamente conexiones con los linfáticos de la atmósfera perirrenal (Legène).

Algunos autores (Franke) admiten que los linfáticos del riñón están anastomizados con los del intestino grueso.

## D. — Nervios del riñón

Los nervios del riñón tienen dos orígenes: 1.°, de los dos nervios esplácnico menor y esplácnico inferior; 2.°, del plexo solar. El pedículo nervioso renal es, sin embargo, único. Sus elementos están agrupados en contacto con los vasos.

Topográficamente, los nervios del riñón forman dos grupos: uno anterior, el otro posterior.

En el curso de estos últimos años, nuevos trabajos (Dambrin, *Tesis de Toulouse*, 1932; Fontaine) han reanudado el estudio de los nervios del riñón sin aportar muchas modificaciones a la descripción que dimos en 1923 (Latarjet y Bertrand, *Lyon chir.*, julio-agosto de 1923).

**1.° Grupo anterior.** — Este grupo está constituído por cuatro a seis filetes nerviosos, los más voluminosos de los cuales salen de la parte inferior del plexo solar y de su continuación con el ganglio y el plexo mesentérico superior (figura 934, 9). Llegan rápidamente a la arteria renal, cuyo borde superior siguen en primer lugar. Luego, desde la bifurcación de ésta, se dirigen al seno del riñón, sin ser

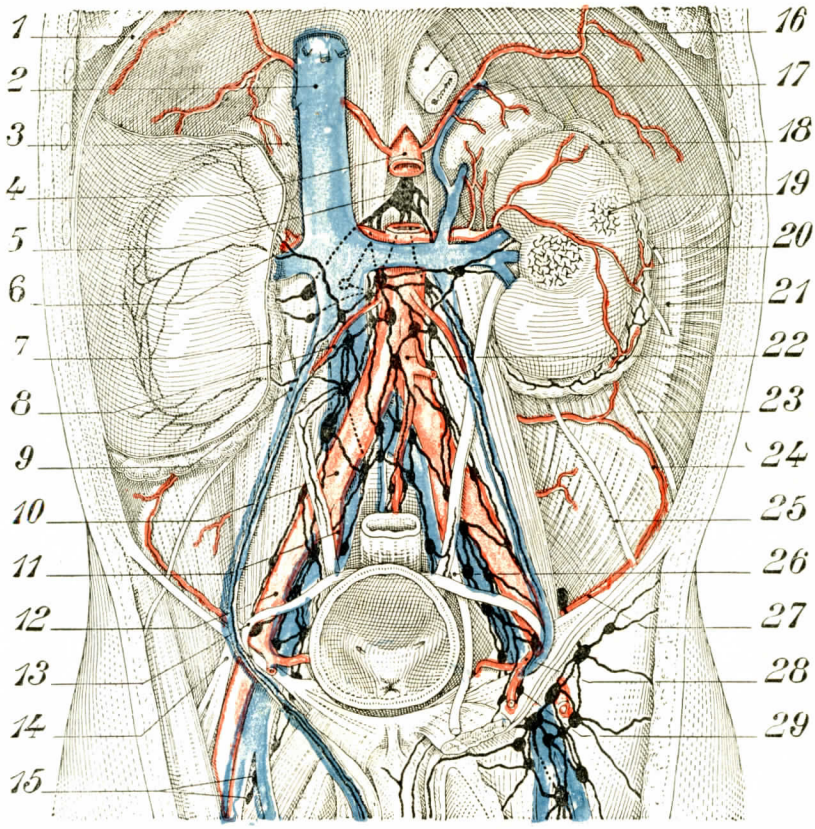


Fig. 932

Linfáticos del riñón (Bardeleben).

1, diafragma. — 2, vena cava inferior. — 3, cápsula suprarrenal. — 4, aorta. — 5, cisterna de Pecquet. — 6, vasos renales derechos. — 7, peritoneo. — 8, arteria espermática interna. — 9, uréter. — 10, arteria ilíaca primitiva. — 11, arteria hipogástrica. — 12, arteria ilíaca externa. — 13, conducto deferente. — 14, nervio crural. — 15, ganglios inguinales profundos. — 16, esófago. — 17, arteria diafragmática inferior. — 18, cápsula adiposa. — 19, red linfática. — 20, XII nervio intercostal. — 21, ligamento iliolumbar. — 22, arteria mesentérica inferior. — 23, nervio ilioinguinal. — 24, arteria lumbar. — 25, nervio fémorocutáneo. — 26, arteria umbilical. — 27, circunflejа ilíaca. — 28, tronco común a la obturatriz y a la epigástrica. — 29, ganglios epigástricos inferiores.

perfectamente solidarios del trayecto de los vasos. Algunos pasan por delante de la vena renal. Se observa a veces un pequeño ganglio en el trayecto de estos nervios.

**2.° Grupo posterior.** — Los nervios de este grupo prolongan la dirección de los dos nervios esplácnico menor y esplácnico inferior (fig. 933, 9). Siguen a lo largo de los bordes superior e inferior de la arteria renal. En el curso de su trayecto reciben tres o cuatro filetes nerviosos que les conectan con el pedículo suprarrenal posterior, nacido, como acabamos de ver, del ganglio suprarrenal principal y del

esplácnico mayor. El pedículo suprarrenal interno no se anastomiza con los nervios del riñón. Se concibe que los desplazamientos del riñón, quedando en su lugar la cápsula suprarrenal, puedan producir tracciones en el nervio esplácnico mayor y en particular en el sistema nervioso de la suprarrenal. Tal vez hay motivo para

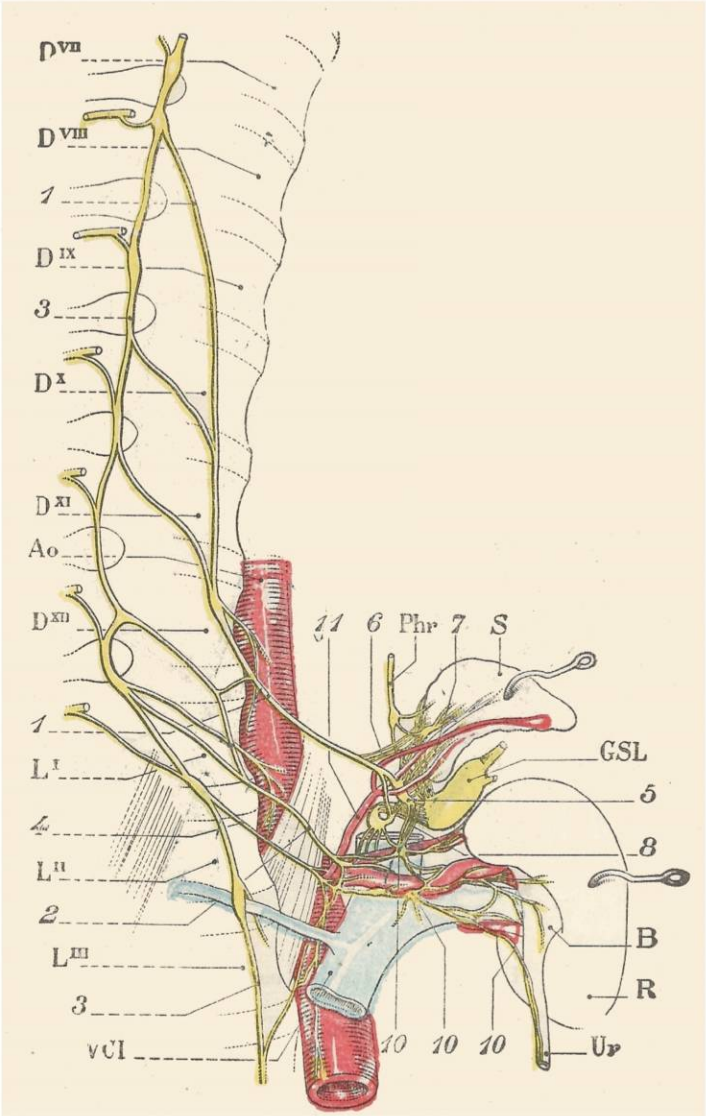


FIG. 935

Los nervios esplácnicos con los nervios del riñón y de la cápsula suprarrenal (LATARJET y BERTRAND).

Lado derecho. El riñón y la cápsula suprarrenal están representados completamente desprendidos de la pared lumbar, levantados y reclinados hacia dentro.

Ao., aorta. — V.C.I., vena cava inferior. — R, riñón. — S., suprarrenal. — B., pelvis renal. — U., uréter. — G.S.L., ganglio semilunar. — Phr., frénico derecho.

1, esplácnico mayor. — 2, esplácnico menor. — 3, cadena simpática. — 4, esplácnico inferior o abdominal. — 5, ganglio suprarrenal principal. — 6, filetes directos del esplácnico mayor que van a la suprarrenal. — 7, filetes destinados a la suprarrenal emanados del ganglio suprarrenal principal y formando con los precedentes (6) el pedículo nervioso posterior. — 8, anastomosis nerviosas suprarrenorrenales. — 9, nervios del grupo posterior del riñón. — 10, ganglios supra y subarteriales. — 10', nervio superior del uréter. — 11, arteria capsular inferior. — DVII, DVIII, etc., vértebras dorsales. — LI, LII, LIII, vértebras lumbares.

buscar en este hecho anatómico la explicación de síntomas asténicos y dolorosos que se pueden observar en las nefroptosis, al mismo tiempo que la explicación de los fenómenos de *shock* que se ven bastante a menudo después de las nefrectomías.

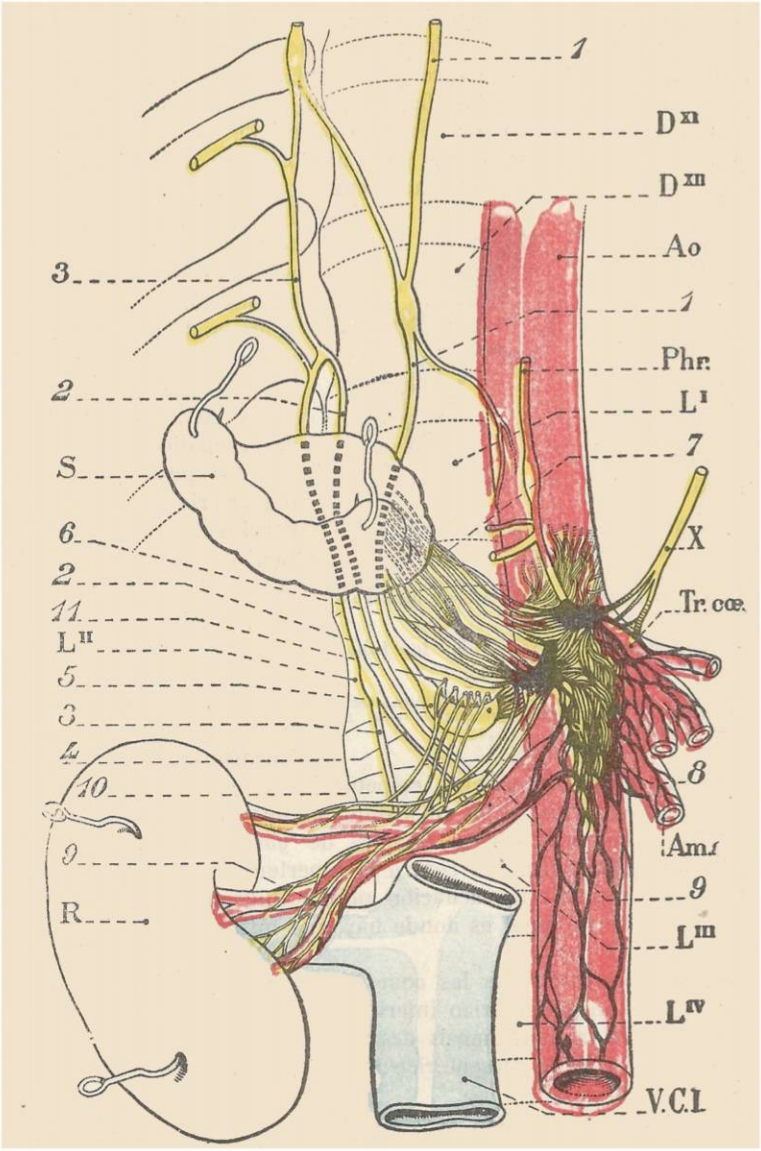


FIG. 934

Terminación de los esplácnicos. Nervios del riñón y de la suprarrenal, lado derecho, vista anterior. La suprarrenal se ha reclinado hacia arriba y afuera (LATARJET y BERTRAND).

Ao., aorta. — V.C.I., vena cava inferior. — R., riñón. — S., suprarrenal. — Phr., frénico. — X., neumogástrico derecho. — A.m.s., arteria mesentérica superior. — Tr.cœ., tronco celíaco.

1, 1, esplácnico mayor. — 2, 2, esplácnico menor. — 3, 3, cadena del simpático. — 4, esplácnico inferior. — 5, ganglio suprarrenal principal. — 6 y 7, filetes nerviosos que van del plexo solar a la suprarrenal y constituyen el pedículo nervioso interno. — 8, ganglio y plexo mesentéricos superiores. — 9, 9, nervios del grupo anterior del riñón. — 10, anastomosis suprarrenorrenales. — 11, filetes nerviosos que constituyen una parte del pedículo nervioso posterior de la suprarrenal: han sido seccionados para mostrar el pedículo nervioso interno.

Estos nervios del grupo posterior ofrecen, a mitad de su camino, engrosamientos ganglionares redondeados y estrellados, ya bien conocidos por los autores antiguos. Estos nervios se anastomizan entre sí en esta primera parte de su trayecto, luego se dividen generalmente en dos grupos: unos llegan al seno del riñón en su parte superior, los otros en su parte inferior. De estos últimos parten uno o dos filetes bastante delgados, largos, difíciles de encontrar en la atmósfera celuloadiposa del riñón, que llegan a la cara pósteroinferior de la pelvis renal y acompañan al uréter en su parte superior (fig. 933, 10'). Es el nervio superior principal del uréter, cuyo nervio inferior principal proviene de los nervios hipogástricos.

Los nervios anteriores y posteriores están unidos entre sí por anastomosis raras, poco frecuentes y que son tanto más raras cuanto más nos acercamos al hilio del riñón. Dos o tres centímetros antes de llegar a éste, los nervios renales son independientes. Están fijados sólidamente junto a la adventicia de los vasos. Se agarran a sus paredes al modo de los nervios que hemos descrito a lo largo de los conductos biliares extrahepáticos.

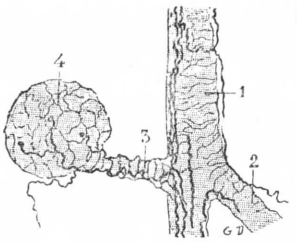


Fig. 935

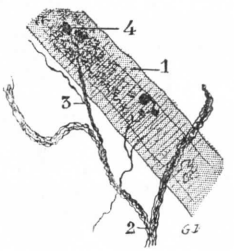


Fig. 936

Fig. 935. — Nervios del riñón en el ratón (según D'Evant).

1, arteria interlobulillar, con 2, una de las colaterales.—3, vaso aferente del glomérulo.—4, glomérulo de Malpighi con fibrillas nerviosas terminadas en botón.

Fig. 936. — Terminaciones nerviosas en los tubos uriníferos (según D'Evant).

1, tubo urinífero. — 2, fascículos nerviosos. — 3, fibrillas terminales que se desprenden de los fascículos precedentes. — 4, terminaciones en forma de botón.

Así pues, junto a las paredes arteriales hay que buscar los nervios del riñón cuando se practica su sección. Esta investigación debe hacerse en las dos caras del pedículo renal y, de preferencia, en la parte media de este pedículo, con objeto de operar más acá de las masas ganglionares, si se quieren interrumpir seguramente las conexiones con los centros y, por otra parte, se quieren respetar las anastomosis renosuprarrenales.

Desde hace algunos años se ha concedido un interés particular a estas masas ganglionares posteriores que con el nombre de *ganglio aórticorrenal* han sido objeto de operaciones dirigidas, ora contra la hipertensión arterial de origen renal, ora contra los trastornos de la evacuación piélica (hidronefrosis, Fontaine). En la *cara posterior* del pedículo renal es donde hay que buscar el ganglio que se quiere extirpar.

Hemos investigado finalmente las conexiones que los nervios del riñón pueden tener con el ganglio mesentérico inferior, conexiones señaladas por Gil Vernet. Hemos encontrado la anastomosis descrita por este autor: es un largo filete nervioso que sube del ganglio mesentérico inferior, paralelamente al borde izquierdo de la aorta.

Llegados al espesor del riñón, corren también junto a las ramas arteriales. Retzius ha podido seguirlos hasta las arterias interlobulillares y también hasta el vaso aferente de los glomérulos. Berkley (1893), por su parte, ha observado la existencia de fibrillas delgadas hasta en el epitelio de los túbuli contorti. Azoulay (1894 y 1895), a su vez, utilizando el método de Golgi, ha podido seguir las fibrillas nerviosas del riñón hasta el glomérulo. Penetran en él junto con el vaso aferente y se dividen en ramas secundarias, las cuales se aplican contra la cara interna de la cápsula de Bowman y se dirigen en sentido meridiano hacia el polo opuesto al que les dió entrada. A medida que avanzan, emiten lateralmente unos delgados ramos varicosos, que terminan en los capilares de los glomérulos. Como el

glomérulo no tiene fibras musculares, es racional pensar, como AZOULAY, que estas fibras nerviosas glomerulares no son vasomotoras, sino sensitivas, y que regulan, quizá por acción refleja, la tensión sanguínea de los vasos del glomérulo.

D'EVANT (1899) ha vuelto a estudiar la cuestión y ha hallado las fibras nerviosas descritas por sus antecesores, a la vez en los vasos, en los tubos uriníferos y en los glomérulos; las ha visto, en estos últimos, terminar ordinariamente por unos pequeños abultamientos en forma de botón (figs. 935 y 936). Ha descrito también terminaciones nerviosas en la cápsula propia; estas fibras son amielínicas.

## ARTICULO II

## APARATO EXCRETORIO DEL RIÑON

### § 1. — CÁLICES Y PELVIS

La orina, al salir de las papilas del riñón, es recogida por unas pequeñas bolsas músculomembranosas llamadas *cálices*. Los cálices, siempre muy cortos, se reúnen entre sí para formar un receptáculo común que es la *pelvis*, la cual, a su vez, se continúa hasta la vejiga por medio de un largo conducto que es el *uréter*. Consideraremos aquí en su conjunto los cálices y la pelvis renal, primera parte del aparato excretorio.

#### A. — CONFORMACIÓN

Puede ser estudiada, por simple disección, por vaciados (HYRTL, PAPIN), o por radiografías en el vivo después de inyecciones por el uréter (colargol, biyoduro de sodio) o absorción por la boca o por vía venosa (uroselectán) de substancias que hacen la pelvis renal opaca a los rayos X (figs. 951 y 952). El empleo del uroselectán (urografía intravenosa) tiene la gran ventaja de dar de los cálices y de la pelvis renal una imagen verdadera, fisiológica, que ningún exceso de presión deforma, como puede producirse después de pielografía ascendente, por ejemplo. La urografía intravenosa da cuenta igualmente de las posibilidades de eliminación del riñón e informa sobre su valor funcional (CIBERT).

En la mayoría de los casos, la pelvis renal está formada, en el interior del seno del riñón, por la reunión de dos grandes cálices o cálices de primer orden: el *cáliz superior*, largo y delgado, oblicuo hacia delante y adentro unos 45°, algo estrechado en su parte media, y el *cáliz inferior*, casi horizontal, más ancho, más macizo y sin estrechamiento. A veces un tercer cáliz, el *cáliz intermedio*, viene a desembocar en el ángulo de reunión de los dos cálices superior e inferior.

La reunión de esas bolsas da por resultado la constitución de la pelvis renal. Esta, de 6 a 7 centímetros cúbicos de capacidad por término medio, aparece como ensanchada cuando es inyectada. El ensanchamiento es más o menos importante según el modo como se reúnen los grandes cálices y también según el número de éstos: de ahí la distinción entre un tipo *ramificado* y un tipo *ensanchado*, éste normal. A veces el ensanchamiento de la pelvis renal se continúa directamente con el cáliz mayor inferior para formar una bolsa única que el cáliz mayor superior aborda por arriba, como el cáliz medio cuando existe: es el tipo de la *hemipelvis* de HYRTL (figs. 938 y 940).

En casos que se hallan en el límite de la constitución normal, el ensanchamiento piélico se acentúa aún más. Se trata entonces de la *pelvis ampollar* (fig. 941), de la *pelvis en cornamusa* de BAZY, formas que se han considerado como un estadio de hidronefrosis.

Los grandes cálices reciben otros cálices llamados de segundo orden que recogen la orina a la salida de las papilas renales, fijándose a éstas por una zona de unión que recuerda la de la vagina alrededor del cuello uterino. Hay tantos cálices secundarios como papilas renales, o sea de 8 a 12 por término medio.

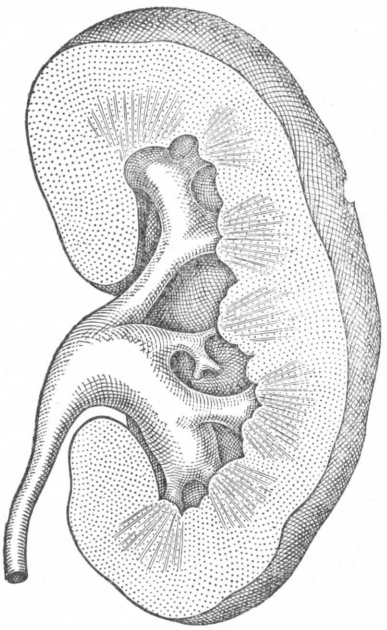

FIG. 937

Pelvis renal inyectada en su lugar en el seno (según Ed. PAPIN).

Tipo normal.

Los cálices de la parte media del riñón se disponen en sentido frontal sobre dos planos: uno anterior, otro algo por detrás del plano frontal que pasa por el borde convexo del riñón. Los cálices de los dos polos están situados casi en este plano frontal. El extremo del gran cáliz superior está a 2 centímetros del borde convexo del riñón; el extremo del gran cáliz inferior, más alejado, está a 2,5 centímetros. Cuatro centímetros separan la pelvis renal de este borde.

La ampolla de la pelvis renal se estrecha gradualmente, teniendo la forma de un embudo que se continúa insensiblemente con el uréter. Hay un puente estrecho, el cuello del uréter, situado no en la unión de los dos conductos, sino uno o dos centímetros más abajo.

Las figuras 938, 939, 940 y 941 permiten darse cuenta de las principales variaciones morfológicas de los cálices y de la pelvis renal.

### B. — RELACIONES

Los cálices están situados en el interior del seno del riñón. Su reunión, que constituye la pelvis, se efectúa en el interior del seno. La pelvis renal comprende, pues, dos partes, una intrasinusal o intrahiliar y otra extrahiliar, por lo tanto exterior al riñón. Conviene examinar: 1.°, la proyección de la pelvis renal sobre el plano óseo costovertebral; 2.°, las relaciones intrínsecas del aparato excretorio con el mismo riñón; 3.°, las relaciones extrínsecas.

**1.° Proyección de la pelvis renal.** — Esta proyección se ha precisado bien gracias a la inyección de substancia opaca en la pelvis (pielografía). Importa conocer esta proyección, sea para estudiar los desplazamientos del riñón, sea para precisar la localización de ciertos cálculos. Es posible, en efecto, confundir a la derecha los cálculos del riñón y los de la vesícula biliar (fig. 943).

a) *Proyección en el plano frontal.* — *A la derecha*, el borde inferior de la pelvis renal roza el borde superior de la apófisis transversa de la segunda vértebra lumbar y queda por fuera del vértice de ésta. *A la izquierda*, la pelvis renal está algo más elevada. Su parte media corresponde al vértice de la apófisis transversa de la primera vértebra lumbar.

b) *Proyección en el sentido sagital.* — Es importante principalmente a la derecha para distinguir los cálculos del riñón de los de la vesícula. La proyección

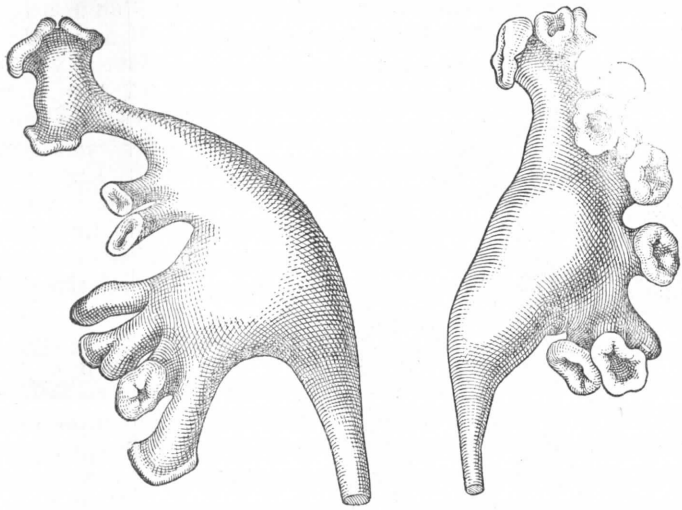

FIG. 938

Tipos de pelvis renales inyectadas (según Ed. PAPIN).

*A la izquierda,* pelvis ramificada; *a la derecha,* pelvis renal bifurcada (bastante rara).

de unos y otros se hace casi al mismo nivel en el plano frontal. La radiografía de perfil muestra que la proyección de la pelvis renal corresponde a la cara lateral

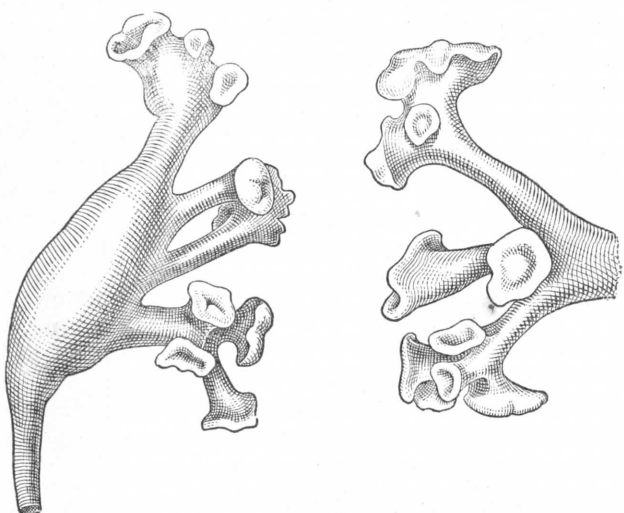

FIG. 939

Tipos de pelvis renales inyectadas (según Ed. PAPIN).

*A la izquierda,* pelvis ramificada; *a la derecha,* pelvis renal bifurcada (bastante rara).

de los cuerpos vertebrales, mientras que la de la vesícula biliar se sitúa notablemente por delante del raquis (fig. 943, A y B). Se concibe la importancia de estas

nociones para establecer un diagnóstico (GEORGE y LÉONARD, B. FEY, P. DUVAL y GATELIER).

**2.° Relaciones intrínsecas.** — Los cálices y la mitad de la pelvis están ocultos por estar situados en el interior del seno del riñón. Hemos visto ya, al estudiar el riñón, que entre la pared renal y la de las cavidades excretorias hay un plano de exfoliación muy manifiesto, ocupado por tejido céluloadiposo. En este tejido encontramos las ramificaciones vasculares del pedículo renal, que hemos ya descrito en otra parte.

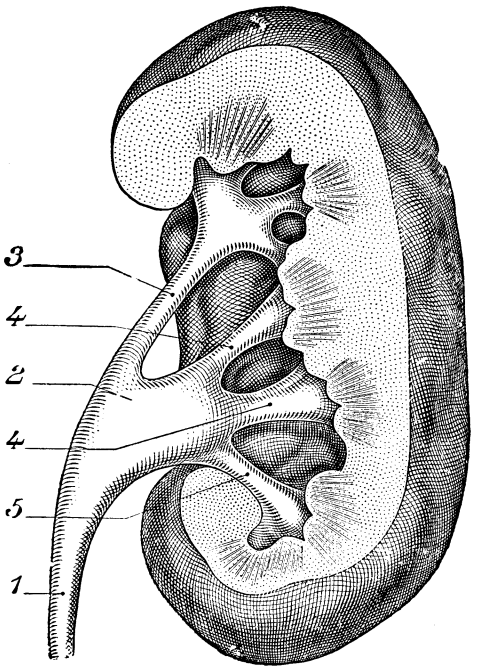


FIG. 940

Hemipelvis renal; inyección en su lugar (según Ed. PAPIN).

1, uréter. — 2, pelvis renal. — 3, cáliz superior. — 4, 4, cálices medios. — 5, cáliz inferior.

Hemos visto que hay un plano anterior, prepiélico, formado por las ramificaciones arteriales destinadas a la valva anterior y al polo inferior del riñón, y un plano posterior, retropiélico, cuya superficie de irrigación, notablemente menor, está destinada al polo superior y a la valva posterior. Hacia la periferia las ramificaciones arteriales tienden a abandonar la superficie de los cálices para situarse en su intervalo y llegar al parénquima entre las papilas renales *(vasos interpapilares)*. Sabemos también que las venas, en los cálices, tienden a disponerse según tres planos: el primero anterior, importante; el segundo, posterior; el tercero, intermedio, y que el conjunto de esta disposición venosa tiende a formar anillos alrededor de los vértices de los cálices, constituyendo anchas anastomosis entre los tres planos venosos sinusales (figura 926). A pesar de la intrincación de los vasos alrededor de los cálices, se puede decir que en el seno renal las ramificaciones arteriales están situadas junto a las valvas del parénquima renal, separadas de los cálices por las ramificaciones venosas.

Recordemos además que el orificio de entrada del seno está constituído por dos labios, uno anterior, oblicuo hacia abajo y adentro, y otro posterior, oblicuo hacia abajo y afuera. La mitad superior está ocupada por el pedículo vascular, la mitad inferior por la salida de la pelvis renal. Esta disposición tiene por efecto facilitar el acceso quirúrgico a la pelvis renal por la cara posterior, teniendo en cuenta las precauciones respecto al arco arterial suprarretropiélico que conviene respetar (figura 945)

**3.° Relaciones extrínsecas.** — Estas relaciones conciernen a la mitad interna de la pelvis renal, la que se exterioriza del seno y aparece fuera de los dos labios del hilio del riñón.

*Por detrás*, las relaciones son las mismas a la derecha que a la izquierda con la fosa lumbar que hemos estudiado con el riñón.

*Por delante*, por el contrario, varían según el lado: *a la derecha*, la segunda porción del duodeno cubre la región piélica con interposición de la hoja anterior

de la cápsula renal y de la fascia de TOLDT. A mitad del camino, entre el borde interno de la pelvis menor y el borde externo de la columna vertebral, se proyecta el conducto colédoco (fig. 943). Por dentro de la pelvis renal está cubierta por la

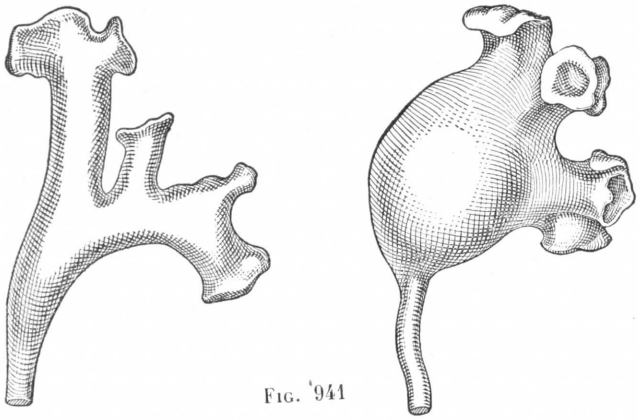

FIG. 941

Tipos de pelvis renales inyectadas (según Ed. PAPIN).

*A la izquierda*, bifurcación de tipo normal; *a la derecha*, pelvis renal ampollar.

cara inferior. *A la izquierda*, la cara anterior de la pelvis renal se encuentra cubierta por la cara posterior del páncreas, de la cual se halla separada por la hoja anterior de la cápsula del riñón. La constitución anatómica de los cálices y de la pelvis, comparable a la del uréter será estudiada con este conducto.

### C. — PEDÍCULO RENAL

Ahora que conocemos los elementos vasculares, nerviosos, linfáticos y excretorios que penetran en el seno del riñón o que salen de él, conviene detenernos un instante en estas formaciones y considerarlas en su conjunto.

Desde el punto de vista de la anatomía descriptiva pura, la concepción de un pedículo es forzosamente algo artificial, pues los elementos que lo constituyen no tienen el mismo origen ni el mismo destino. Sin embargo, desde el punto de vista práctico, la noción del pedículo renal implica el estudio de ciertas consideraciones de orden anatómico que tienen su importancia.

Para comprender lo que es el pedículo renal, basta considerar lo que mantiene todavía el riñón en su lugar

FIG. 942

Radiografía de la pelvis renal inyectada con bermellón (Ed. PAPIN).

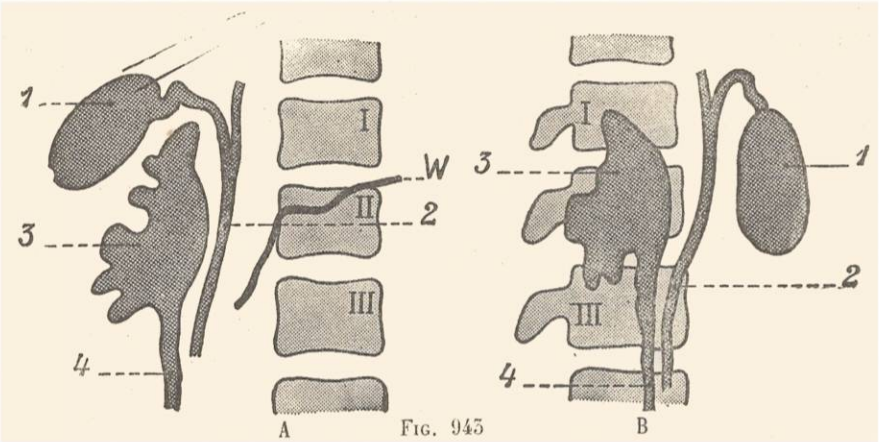


FIG. 943

Proyección esquelética de la pelvis renal, la vesícula biliar, el colédoco y el conducto de Wirsung (según DUVAL, GATELIER y BÉCLÈRE).

Se han inyectado en el cadáver los conductos biliares, urinarios y pancreáticos. — A, *vista de frente:* V. B., vesícula biliar; Bas., pelvis renal. — Ur., uréter. — Ch., colédoco. — W, Wirsung. — B, *vista de perfil:* la misma leyenda que en A.

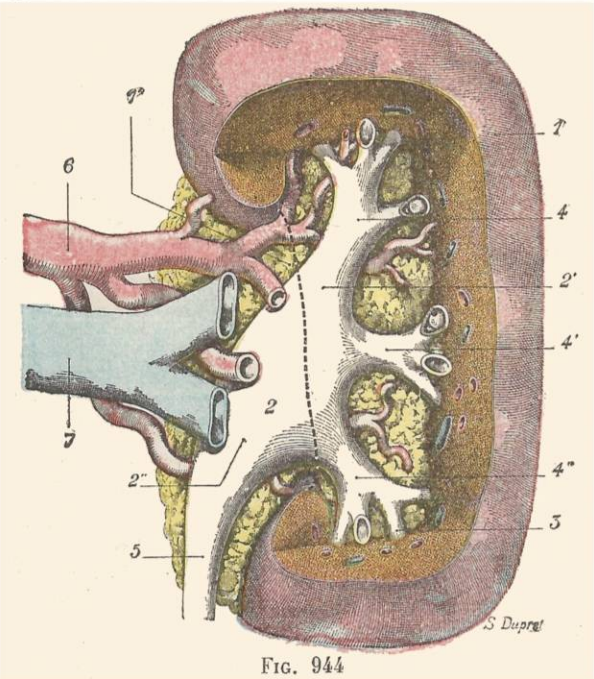


FIG. 944

La pelvis renal izquierda, vista en su lugar por la cara anterior con sus relaciones.

Se ha quitado la pared anterior del seno del riñón y han sido resecados los vasos en gran parte para dejar ver la pelvis y el origen de los cálices.

1, riñón, con 1', su seno. — 2, 2', 2'', pelvis. — 3, cálices, dos de los cuales han sido abiertos para dejar ver las papilas renales. — 4, 4', 4'', los tres grandes cálices superior, medio e inferior. — 5, cuello del uréter. — 6, arteria renal y sus ramas. — 7, vena renal.

cuando se le ha libertado de su cápsula adiposa en todo su contorno, caras y polos. El riñón sigue todavía sujeto por dos cordones: uno inferior, que es el uréter; otro interno, que es el pedículo vascular (figuras 946 y 947).

Este pedículo vascular comprende: la arteria renal, la vena renal y las formaciones linfáticas y nerviosas que las acompañan. Después de la sección de estos diferentes elementos, uréter y pedículo vásculonervioso, es cuando el riñón queda definitivamente libre. El pedículo renal es, pues, el conjunto de formaciones comprendidas entre los gruesos vasos, vena cava inferior a la derecha, aorta a la izquierda, y el seno del riñón. En la parte interna de este pedículo, la arteria está situada más arriba que la vena renal y algo por detrás de ella. Del lado externo, la

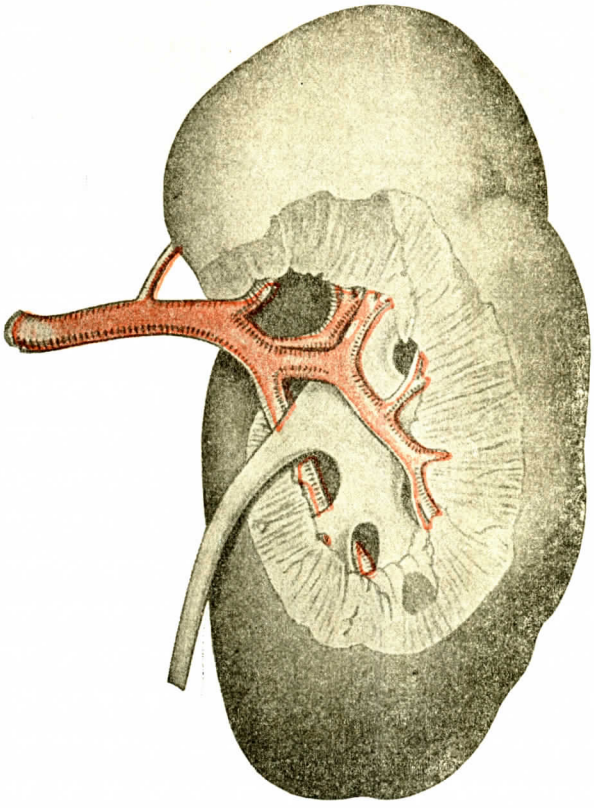

Fig. 945

La arteria retropiélica está en general oculta bajo el labio posterior del hilio. Aquí este labio ha sido resecado para mostrar el trayecto de la arteria detrás de la pelvis renal (Ed. Papin).

arteria tiende a rodear la vena, o las divisiones de ésta, pasando por delante de ellas en el momento de penetrar en el seno renal.

El pedículo es oblicuo hacia abajo y afuera. Su longitud es igual a la distancia que separa los grandes vasos del borde interno del órgano. En cuanto a su altura, es muy variable: es, en efecto, función de la forma del hilio renal y del modo de ramificación de los vasos. Puede variar entre 2 y 7 centímetros. El pedículo es extensible, extensibilidad que puede llegar a 3 ó 4 centímetros (Papin e Iglesias). Es debida, por una parte, a la elasticidad y a la flexibilidad de los vasos; por otra parte, a los desplazamientos posibles de los vasos gruesos cuando se tira

del pedículo, pudiendo la vena cava desplazarse mucho más fácilmente que la aorta.

Hemos visto al estudiar la cápsula del riñón que el pedículo está rodeado de una vaina vascular densa, análoga a las hojas celulosas que se encuentran en la pelvis menor, emanaciones de la vaina hipogástrica. Hemos visto también el papel

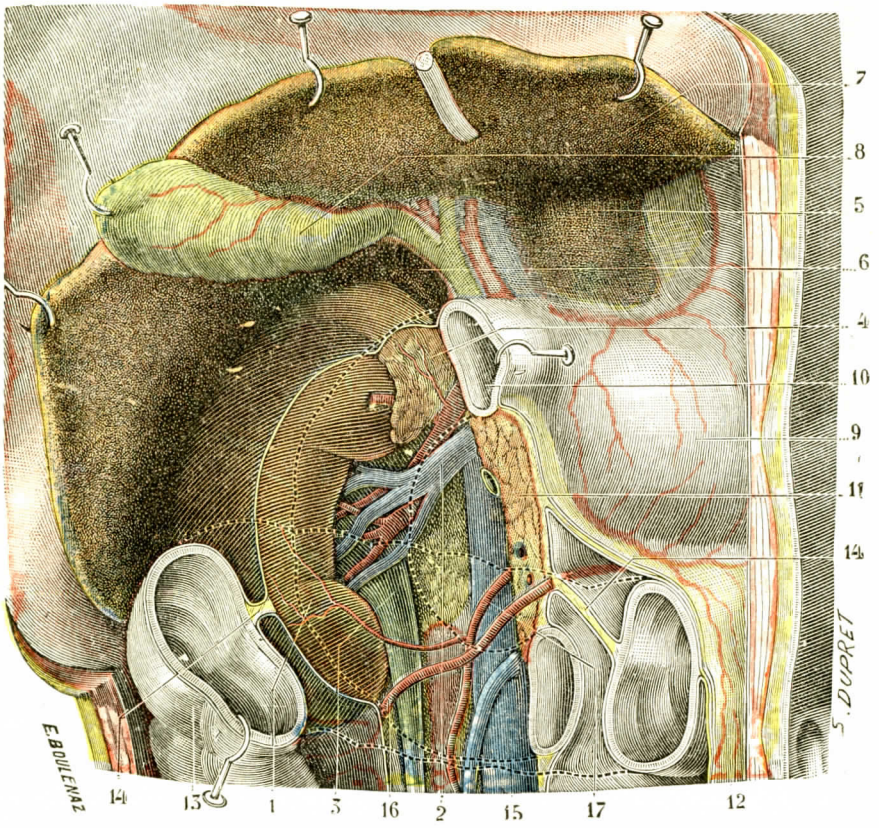


Fig. 946

Relaciones anteriores del riñón derecho (T.-J.).

(La pared abdominal ha sido incidida y los colgajos separados. Después ha sido erinado el hígado enérgicamente hacia arriba y afuera, y la porción izquierda del colon transverso y una parte del duodeno han sido resecadas [los segmentos extirpados están representados con líneas de puntos] al objeto de dejar bien descubierto el riñón derecho.)

1, riñón derecho. — 2, su pedículo vascular — 3, su conducto excretorio. — 4, cápsula suprarrenal derecha. — 5, epiplón menor, con el pedículo del hígado en su borde libre. — 6, hiato de Winslow. — 7, hígado. — 8, vesícula biliar. — 9, estómago. — 10, duodeno. — 11, páncreas. — 12, epiplón mayor. — 13, ángulo derecho del colon transverso. — 14, mesocolon transverso. — 15, vena cava inferior. — 16, arteria cólica. — 17, arteria espermática derecha.

que ciertos anatomistas hacen desempeñar a esta vaina en la constitución de la cápsula del riñón.

Siguiendo la longitud de los elementos vasculares según su extensión vertical, siguiendo la densidad del tejido celular que les rodea, el pedículo renal toma diversos aspectos: largo y estrecho, fácil de aislar y ligar, alto y estrecho, mucho menos favorable desde el punto de vista quirúrgico, etc.

*Por detrás*, el pedículo descansa en la fosa lumbar y en el raquis, a cuya curva se amolda. Topográficamente corresponde a la apófisis transversa de la primera vértebra lumbar y al intervalo que separa ésta de la segunda.

*Por delante*, el pedículo corresponde, en el lado derecho, a la segunda porción del duodeno y a la cara posterior de la cabeza del páncreas; en el lado izquierdo,

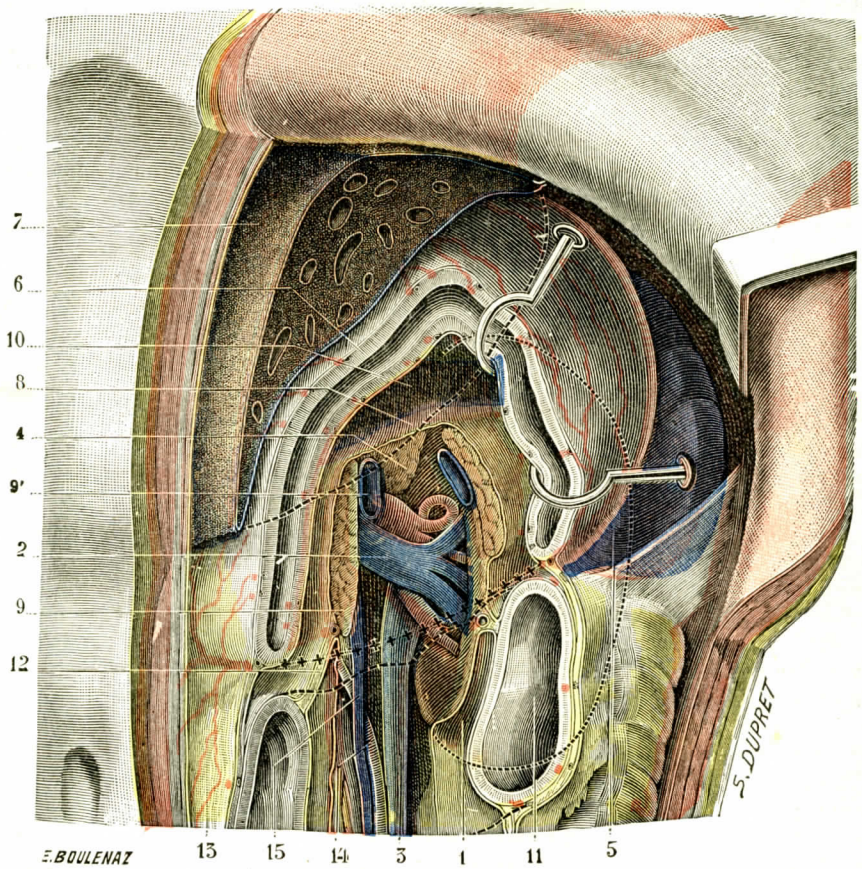


FIG. 947

Relaciones anteriores del riñón izquierdo (T.-J.).

(La pared abdominal ha sido incidida y los colgajos separados. Luego, para descubrir el riñón, se ha resecado un segmento de los órganos que se encuentran por delante de él, es decir, un segmento del lóbulo izquierdo del hígado, del estómago, del colon transverso y del páncreas: las porciones extirpadas están representadas por líneas de puntos grandes, y el contorno no visible del riñón izquierdo está indicado por una línea de puntos finos.)

1, riñón izquierdo.—2, su pedículo vascular.—3, su conducto excretorio.—4, cápsula suprarrenal izquierda.—5, bazo. — 6, estómago. — 7, lóbulo izquierdo del hígado. — 8, arteria esplénica. — 9, páncreas, con 9', la vena esplénica. — 10, cavidad posterior de los epiplones. — 11, colon transverso y ángulo esplénico del colon. — 12, mesocolon transverso. — 13, epiplón mayor. — 14, arteria espermática izquierda. — 15, vena espermática izquierda.

a la cara posterior del cuerpo del páncreas, y en el niño, al ángulo duodeno-yeyunal.

La morfología del pedículo renal está bastante a menudo complicada por la presencia de pedículos secundarios, nacidos ora de la arteria renal, ora directamente de la aorta, y que vienen unas veces al polo superior del riñón y otras, que es lo más frecuente, al polo inferior.

## § 2. — Uréter

### A. — Consideraciones generales

El uréter (*ουρετηρ*, de *ουρον*, *orina;* inglés, *Ureters;* alemán, *Harnleiter)* es la porción del conducto excretorio que se extiende de la pelvis renal a la vejiga.

**1.° Dimensiones.** — Su longitud es de 27 a 30 centímetros; el izquierdo es algo más largo que el derecho, unos 10 a 15 milímetros.

**2.° Forma y calibre.** — No es un tubo de calibre uniforme (fig. 949). Comienza en la pelvis renal por un embudo de 4 a 9 centímetros de longitud y de 8 a 10 milímetros de calibre, en el que pueden enclavarse pequeños cálculos y al que sigue el cuello del uréter. De aquí, un largo *huso lumbar* o *huso principal* de Schhwalde se hincha progresivamente de 9 a 15 milímetros de diámetro y alcanza una longitud de 8 a 9 centímetros, luego disminuye progresivamente de volumen hasta los vasos ilíacos. Al nivel de este cruce hay un ligero estrechamiento, la *estrechez ilíaca.*

Luego, un segundo ensanchamiento, el *huso pélvico* o *huso accesorio* de Schwalbe, menos desarrollado que el huso lumbar, encamina el uréter hasta la travesía de la pared vesical o *porción intramural.* Se abre por un orificio puntiforme o meato ureteral (2 a 3 milímetros de diámetro). Estos caracteres anatómicos son muy fijos en la especie humana, y los husos existen ya en el feto de siete meses.

Entre cada huso se dibuja un estrechamiento muy poco marcado, es cierto, pero suficiente para detener la migración de un cálculo del uréter. El estrechamiento vesical, intramural es, como se comprende, el más importante desde este punto de vista.

Por el hecho de su longitud, el trayecto del uréter es bastante complicado, por cuanto tiene curvas en el plano frontal y en el plano sagital. En el plano frontal hay dos curvas, una yuxtarrenal convexa hacia dentro y otra pélvica cóncava hacia dentro. En el plano sagital el uréter presenta tres curvas: en su origen, en la región sacroilíaca y, por último, en la pelvis menor. Todas estas curvas se combinan naturalmente entre sí.

A nivel de la región sacroilíaca es donde el cambio de dirección es más pronunciado; es la *flexura marginalis*, angulación más marcada en la mujer y más acentuada a la derecha. Todas estas curvas se ven perfectamente en el vivo después de una inyección opaca en el uréter y radiografía (urografía intravenosa o uréteropielografía ascendente).

En una interesante comunicación dirigida a la *Anatomische Gesellschaft* (sesión de 1896), Schwalbe hizo notar que, en los cuadrúpedos, faltan la porción pélvica y la curvatura marginal del uréter *(codo marginal)* y, por otra parte, que no existe la dilatación abdómino-ilíaca. En los monos, y muy particularmente en los monos antropoides, aparece la porción pélvica, y con ella el codo marginal y la dilatación fusiforme situada más arriba, *pero en* el hombre son más acentuadas estas disposiciones anatómicas; pero es en el ser humano en el que estas disposiciones anatómicas están más acusadas. Parece, pues, racional opinar que la aparición de una porción pélvica con codo marginal es la consecuencia del paso del animal a la estación bípeda y que, a su vez, la frecuencia del huso abdominal del uréter es la consecuencia de esta última disposición anatómica: esta dilatación fusiforme resultaría del obstáculo que encuentra la orina a nivel del codo marginal. Conviene añadir que el hueso principal existe ya, según lo han establecido el mismo Schwalbe y, después de él, Solger *(Anat. Anzeiger,* 1896), en el feto humano de 20 centímetros; se trata aquí, por consiguiente, de una disposición fijada por la herencia.

**3.° Medios de fijación.** — El uréter puede experimentar desplazamientos a veces considerables, sobre todo en la proximidad de un tumor abdominal y pélvico en vía de desarrollo. En su parte superior existe un meso uréterolumbar conjuntivo y vascular, bastante laxo. Este meso es triangular; su base corresponde

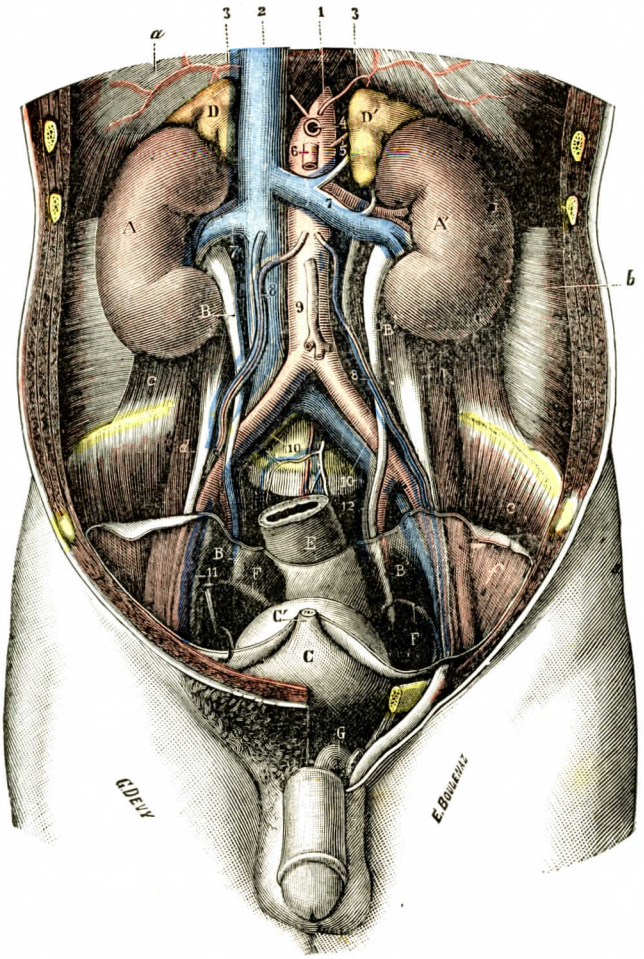


Fig. 948

Los dos riñones y sus conductos excretorios, vistos en su sitio.

A, A', riñón derecho y riñón izquierdo. — B, B', uréteres. — C, vejiga urinaria en semidistensión, con C', corte del uraco. — D, D', cápsulas suprarrenales derecha e izquierda. — E, porción prerrectal del colon iliopélvico. — F, F', conductos deferentes. — G, cuerpo cavernoso izquierdo.

1, aorta. — 2, vena cava inferior. — 3, arterias diafragmáticas inferiores. — 4, tronco celíaco, resecado en su origen. — 5, arteria capsular media. — 6, arteria mesentérica superior. — 7, 7', vasos renales derechos e izquierdos. — 8, vasos espermáticos. — 9, arteria mesentérica inferior. — 10, vasos ilíacos primitivos.

al pedículo renal, su vértice al estrecho superior. Es seguido por los vasos de la glándula genital y contiene los vasos de la parte superior del uréter; tiene, pues, probablemente, el valor de una hoja portavasos según la concepción de Ombredanne. Su parte superior está fijada al borde interno del polo inferior del riñón por el ligamento uréterorrenal de Navarro.

El uréter es adherente en toda su longitud al peritoneo. *Cuando se desprende el peritoneo parietal posterior, el uréter sigue al peritoneo;* en la región pélvica el uréter está fijo solamente por su adherencia al peritoneo desde el estrecho superior hasta su cruzamiento con las vías genitales.

Más abajo, entre este cruzamiento y la vejiga, el uréter es preso en una ganga conjuntiva y vásculonerviosa, de la que es a veces muy difícil desprenderlo.

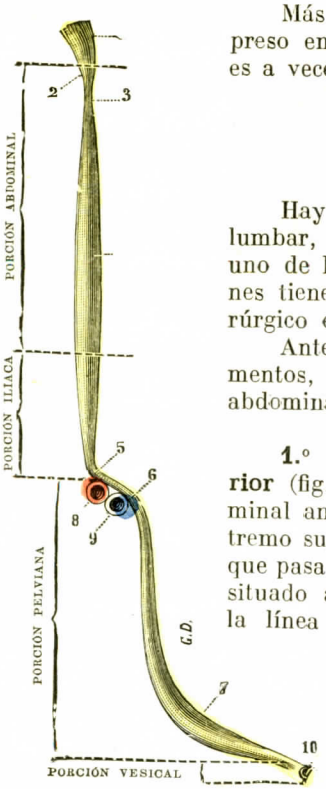


FIG. 949

Forma del uréter; uréter derecho inyectado con sebo; tamaño mitad del real.

1, pelvis renal. — 2, infundíbulo. — 3, cuello o istmo. — 4, huso principal o abdominal. — 5, codo marginal. — 6, estrechamiento marginal. — 7, huso pelviano. — 8, 9, arteria y vena ilíacas externas. — 10, orificio vesical.

## B. — RELACIONES

Hay que estudiar las relaciones del uréter en la región lumbar, en la región sacroilíaca y en la región pélvica. Cada uno de los segmentos del uréter correspondiente a estas regiones tiene una individualidad anatómica propia. Su acceso quirúrgico es precisado por relaciones fijas.

Antes de estudiar las relaciones de cada uno de estos segmentos, consideraremos la proyección del uréter en la pared abdominal anterior y en el esqueleto.

**1.° Proyección del uréter en la pared abdominal anterior** (fig. 950). — La proyección del uréter en la pared abdominal anterior puede representarse del modo siguiente: El extremo superior corresponde a la altura de una línea horizontal que pasa por el extremo libre de la duodécima costilla. Un punto situado aproximadamente a 4 ó 5 centímetros por fuera de la línea media completa el dato precedente. La dirección general del uréter está indicada por una línea vertical que comienza en el arco crural, en la unión del tercio interno con los tercios externos y sube verticalmente.

El punto más fijo del uréter parece ser el codo ilíaco, punto situado en la línea horizontal denominada bisilíaca que une las dos espinas ilíacas anterior y superior. Según HALLÉ, una vertical que suba de la espina del pubis corta la línea bisilíaca a la altura del uréter. Según SCHEDÉ, este punto se halla en la unión del tercio externo con el tercio medio de esta línea. En el codo ilíaco los uréteres están separados por una distancia de 5 a 6 centímetros en el hombre y de 7 a 8 centímetros en la mujer.

Así precisada la longitud del trayecto, es clásico, según BAZY, investigar los puntos dolorosos que pueden corresponder al uréter cuando está enfermo (figura 950, *b* y *u*).

**2.° Proyección del uréter en el esqueleto** (figs. 951 y 952). — La radiografía del uréter inyectado ha permitido precisar las relaciones esqueléticas de este conducto. Normalmente el uréter cruza de arriba abajo las apófisis costiformes de la tercera, cuarta y quinta vértebras lumbares a un centímetro y medio por dentro de su vértice. En general se hace tanto más interno cuanto más bajo se encuentra. Más abajo el uréter descansa sobre la aleta del sacro, luego cruza de dentro a fuera la interlínea de la articulación sacroilíaca. Franquea el estre-

cho superior, sigue la pared lateral de la pelvis menor y corresponde a la base de la espina ciática, que abandona por último para dirigirse a la vejiga.

**3.° Región lumbar.** — Las relaciones son idénticas en el hombre y en la mujer. El uréter, en esta región, está situado debajo del peritoneo, en una vaina especial muy laxa que se halla en continuidad directa, como sabemos, con la vaina perirrenal. Las dos hojas de esta vaina se adelgazan cada vez más a medida que descienden, y contienen, con el uréter, una atmósfera de tejido celular, que comunica a lo largo del conducto con el tejido celular de la región ilíaca, luego la pélvica. Su uréter descansa *por detrás* en la pared muscular de la fosa lumbar, constituída en esta región por el psoas, bastante cerca de las inserciones de este músculo a los cuerpos vertebrales. El tendón del psoas menor cruza el uréter por detrás. Bajo la fascia *ilíaca*, dos nervios cruzan también la cara posterior del uréter: son el fémorocutáneo y más abajo, el génitocrural. Más profundamente y por dentro, el uréter corresponde, como hemos visto antes, a los tercero, cuarto y quinto costoides lumbares.

En la parte inferior de esta región, el uréter pasa algo por fuera del pequeño triángulo de Marcille, limitado, como es sabido, por la quinta lumbar por dentro, el borde interno del psoas por fuera y el borde superior de la aleta sacra por abajo. En este punto se encuentran la arteria iliolumbar y el tronco lumbosacro.

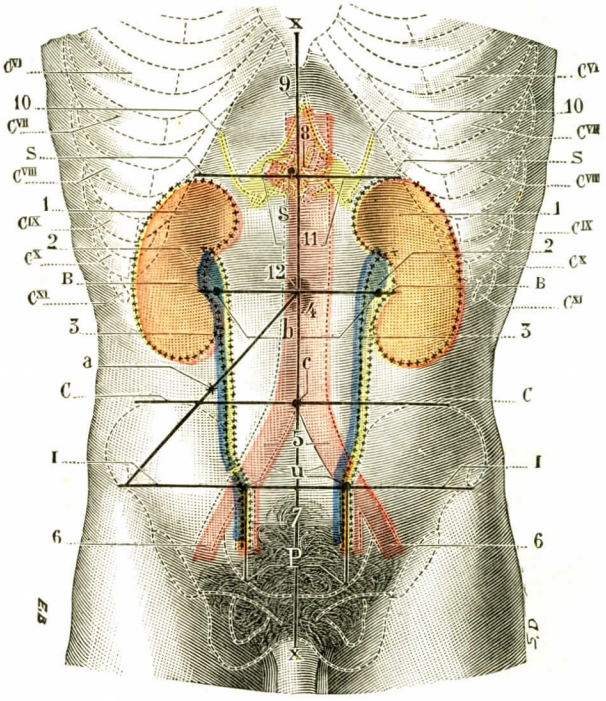


FIG. 950

Proyección sobre la pared abdominal anterior, de la aorta abdominal, del plexo solar y de los uréteres *(esquema)* (T.-J.).

1, riñón. — 2, pelvis renal. — 3, uréter. — 4, aorta. — 5, ilíaca primitiva. — 6, ilíaca externa. — 7, ilíaca interna. — 8, tronco celíaco. — 9, nervio neumogástrico derecho dividiéndose en dos ramas, una derecha y otra izquierda, que van a parar a los ganglios semilunares correspondientes, formando con ellos una asa de Wrisberg izquierda y una asa de Wrisberg derecha. — 10, nervio esplácnico mayor. — 11, ganglio semilunar. — 12, ombligo.

BB, línea horizontal que pasa por el ombligo. — CC, línea que pasa por el vértice de las crestas ilíacas. — II, línea bisilíaca que une las dos espinas ilíacas anterior y superior. — PP, espinas del pubis: la vertical levantada por estas espinas va a cruzar la línea bisilíaca en el punto *u*. — SS, línea que une los cartílagos costales novenos. — XX, línea media.

*a*, punto de referencia para el apéndice (MAC BURNEY). — *b*, punto de referencia para la pelvis renal (BAZY). — *c*, punto de referencia para la bifurcación de la aorta. — *s*, punto de referencia para el plexo solar (ROUX). — *u*, punto de referencia para el uréter y para la bifurcación de la ilíaca primitiva.

*Por delante*, el uréter derecho es al principio retroduodenal, oculto por la fascia de Treitz, que aplica delante de él la unión entre la segunda y tercera porciones del duodeno. En seguida, a la derecha, y desde el primer momento a la izquierda, está cubierto por el peritoneo parietal posterior. Entre ellos se encuentran dos planos vasculares, uno posterior, el plano de los vasos espermáticos internos que cruzan oblicuamente la cara anterior del uréter lumbar, muy

cerca del borde superior de la pelvis; el otro anterior, el plano de los vasos del intestino. La coalescencia de los mesocólones a la pared abdominal posterior (fascia de Toldt) ha aplicado delante del uréter los vasos del colon. La disposición de éstos varía a la derecha y a la izquierda. A la derecha, la arteria cólica derecha es la que pasa delante del uréter bajo el peritoneo. A la izquier-

Fig. 951

Radiografía de la pelvis renal y del uréter

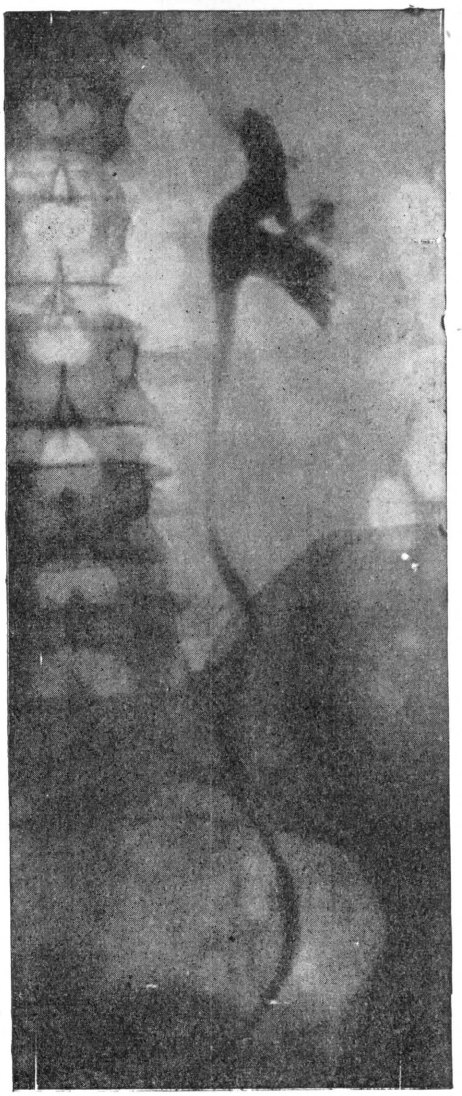

Fig. 952

Radiografía de la pelvis renal y del uréter (Ed. Papin): existe una ecodadura anormal en el segmento lumboilíaco.

da, la mesentérica inferior, cuya dirección es oblicua hacia abajo y afuera, tiende a aproximarse al uréter izquierdo, quedando por dentro de él; emite una rama que se bifurca en arteria del colon izquierdo y arteria del ángulo izquierdo; unas veces el tronco, otras veces las dos ramas de bifurcación, pasan delante del uréter izquierdo. La vena mesentérica inferior está entre la arteria homónima y el uréter, y sube muy arriba hacia el origen del uréter para ir a reunirse con la vena esplénica *(arco de Treitz)*.

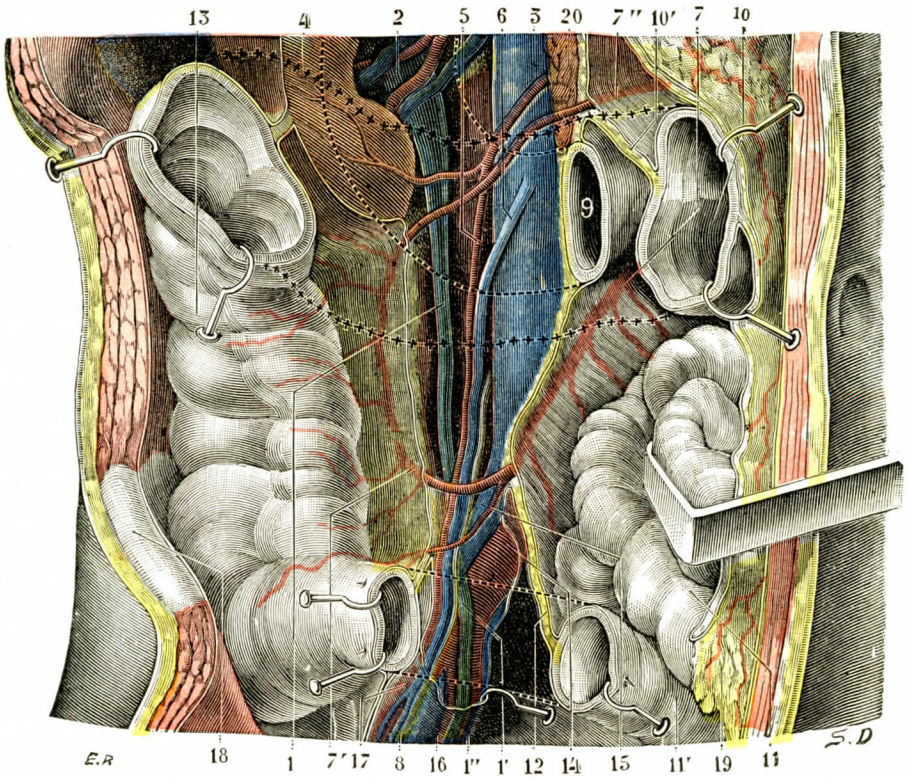


FIG. 953

El uréter abdominal derecho, visto en su sitio (T.-J.).

(La mitad derecha de la pared abdominal ha sido seccionada, y los colgajos separados arriba y abajo. Luego se ha resecado en parte el epiplón mayor, y una vez rechazadas hacia la izquierda las asas del intestino delgado, se han escindido los órganos y las formaciones que se encontraban colocados por delante del uréter, a saber: la porción derecha del colon transverso y su mesenterio, así como la porción descendente del duodeno, por arriba; la terminación del íleon y del mesenterio por abajo; en fin, el peritoneo parietal posterior.)

1, segmento lumbar del uréter derecho, con: 1', el segmento ilíaco, y 1'', el segmento pelviano del mismo conducto. — 2, pelvis renal derecha. — 3, vena cava inferior. — 4, riñón derecho. — 5, arteria espermática derecha. — 6, vena espermática derecha. — 7, mesentérica superior, con: 7' y 7'', arterias cólicas derechas. — 8, nervio génitocrural. — 9, duodeno, porción horizontal (la porción descendente, resecada, está indicada con línea de puntos). — 10, colon transverso (la porción resecada está representada con línea de puntos), con 10', su mesenterio. — 11, íleon, con 11', su porción terminal (la porción que se ha quitado, va indicada con línea de trazos). — 12, mesenterio. — 13, colon ascendente. — 14, arteria ilíaca primitiva. — 15, vena ilíaca primitiva. — 16, arteria hipogástrica. — 17, arteria ilíaca externa. — 18, cresta ilíaca. — 19, epiplón mayor. — 20, páncreas.

*Por dentro*, el uréter está en relación con los grandes vasos; como los dos uréteres son simétricos, la aorta es prevertebral y la vena cava paravertebral derecha, resulta que el uréter derecho está próximo inmediatamente a la vena cava inferior, mientras que el uréter izquierdo está más distante de la aorta. Alrededor de los grandes vasos hay los ganglios linfáticos, los ganglios nerviosos simpáticos y los plexos nerviosos periaórticos.

*Por fuera*, la única relación importante del uréter (aparte los cólones) es el polo inferior del riñón. Es de notar, por lo demás, que el uréter superior no está por dentro de este polo, sino más bien detrás de él. En este punto es donde el uréter puede ser cruzado y acodado por una arteria polar inferior anormal.

**4.° Región sacroilíaca.** — El uréter pasa sucesivamente por la aleta sacra y la sínfisis sacroilíaca antes de cruzar los vasos ilíacos. Ya hemos señalado las

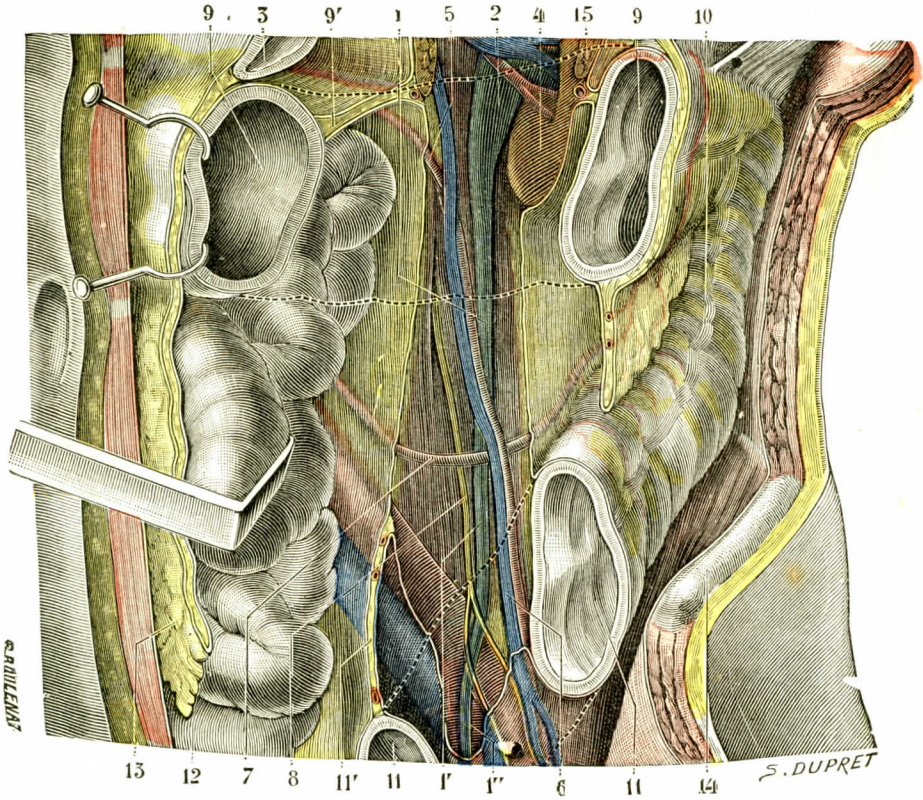


Fig. 954

El uréter abdominal izquierdo, visto en su sitio (T.-J.).

(La mitad izquierda de la pared abdominal ha sido incidida y separados hacia fuera los colgajos. Luego se ha resecado en parte el epiplón mayor y, una vez rechazadas las asas del intestino delgado hacia la derecha, ha sido escindida una parte de los órganos y de las formaciones que se encontraban colocados por delante del uréter, es decir, la porción izquierda del colon transverso y del estómago, y un segmento de la S ilíaca del peritoneo parietal posterior: las porciones resecadas quedan aún representadas por líneas de puntos.)

1, segmento lumbar del uréter izquierdo, con 1', segmento ilíaco, y 1'', segmento pelviano del mismo conducto. — 2, pelvis renal izquierda. — 3, estómago. — 4, riñón izquierdo. — 5, arteria espermática izquierda. — 6, vena espermática izquierda. — 7, arteria cólica izquierda. — 8, nervio génitocrural. — 9, colon transverso, con 9', su mesenterio. — 10, colon descendente. — 11, S ilíaca, con 11', su mesenterio. — 12, asas del intestino delgado. — 13, epiplón mayor. — 14, cresta ilíaca. — 15, páncreas.

relaciones mediatas del uréter con el pequeño triángulo de Marcille. Los dos uréteres, en esta porción sacroilíaca, están separados entre sí por la *región término-aórtica* (Chalier y Murard), en el fondo de la cual circulan la gran vena ilíaca primitiva izquierda y, debajo de ella, la arteria y la vena sacras medias, así como el origen del nervio presacro.

*Por fuera*, el uréter está en relación más o menos variable, a la derecha con el segmento íleocecoapendicular del tubo digestivo, a la izquierda con el origen

del colon ilíaco. El uréter está, pues, cruzado por delante por los vasos (vasos intraperitoneales) de estas porciones del intestino. Los diferentes mesos de estos segmentos intestinales entran fatalmente en conexión con el uréter. *A la derecha* está el mesenterio, cuya terminación, con el nombre de repliegue mesentéricoilíaco, limita por dentro la pequeña fosita retrocecal. *A la izquierda* está el mesosigmoide. Se sabe que las dimensiones de este último varían según su grado de evolución; mientras que su raíz primitiva está fija a lo largo de la terminación de la arteria mesentérica inferior, su raíz secundaria, oblicua hacia abajo y afuera, está situada más o menos baja según el grado de coalescencia secundaria del mesoilíaco izquierdo. Esta raíz secundaria, en la que se encuentra generalmente la arteria sigmoidea izquierda o superior, cruza por delante el uréter izquierdo exactamente antes que éste venga a cruzar los vasos ilíacos (véase *Colon sigmoideo*). En el caso de coalescencia normal habrá, pues, que levantar hacia arriba el mesosigmoide para percibir este cruzamiento, cubierto por el peritoneo parietal superior. Se comprobará entonces, por dentro de este cruzamiento, el orificio de entrada del recessus sigmoide. Si la coalescencia del mesoilíaco es más acentuada, para percibir el uréter en esta altura es forzoso atravesar el mesosigmoide, con lo que se corre el riesgo de herir los vasos que contiene, o bien desprenderlo.

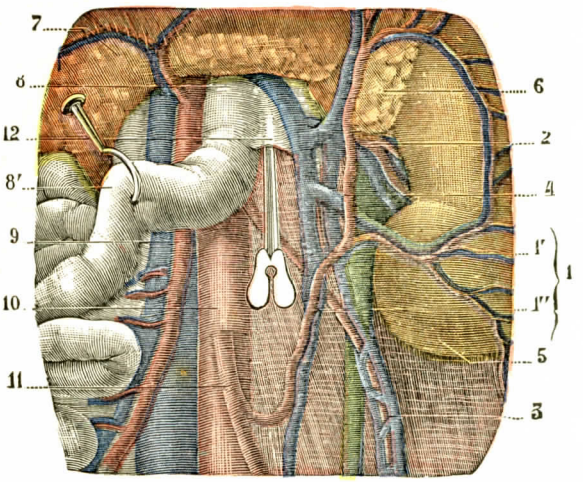


FIG. 955

Relaciones del uréter izquierdo con los vasos espermáticos y el arco vascular de Treitz (T.-J.).

1, arco vascular de Treitz, con 1', porción de este arco formada por la vena mesentérica inferior, y 1'', porción formada por la arteria cólica izquierda superior. — 2, pedículo del riñón izquierdo. — 3, arteria espermática izquierda. — 4, vena espermática izquierda. — 5, riñón izquierdo. — 6, cápsula suprarrenal izquierda. — 7, páncreas. — 8, ángulo duodenoyeyunal, con 8', porción inicial del yeyuno separada con una erina hacia dentro. — 9, arteria mesentérica superior. — 10, aorta. — 11, arteria mesentérica inferior. — 12, pliegue que limita la fosita duodenal superior: en dicha fosita se halla introducida una sonda acanalada.

El cruzamiento del uréter delante de los vasos ilíacos, cruzamiento subperitoneal, ha motivado gran número de investigaciones anatómicas (fig. 956). Dado que los uréteres son simétricos en relación con la línea media y que la bifurcación de la aorta está algo inclinada a la izquierda, es fácil comprender que el uréter derecho pasará por delante del origen de la arteria ilíaca externa, mientras que el uréter izquierdo cruzará la terminación de la ilíaca primitiva. No hay motivo para insistir desmesuradamente en las cifras dadas por LUSCHOA, por ALTUCHOFF, CHALIER y MURARD. Es más preciso decir que el uréter está situado a 2 centímetros y medio del promontorio. (Para más detalles, véase el tomo II de esta obra.)

Por fuera del uréter se deslizan los vasos espermáticos internos. Por dentro de él, el tronco lumbosacro desciende para llegar al plexo sacro, mientras que el nervio obturador se hunde bajo los vasos hipogástricos, y la cadena simpática queda aplicada delante del sacro.

**5.° Región pélvica.** — Las relaciones del uréter pélvico son naturalmente muy diferente en el hombre y en la mujer. Por otra parte, es preciso en ambos

sexos distinguir una primera porción parietal, fija, y luego una segunda porción visceral, móvil.

*A*. Uréter pélvico en el hombre. — a) *Segmento parietal*. — El uréter, después de haber cruzado los vasos ilíacos, describe una curva como hemos dicho ya, lo que le hace externo y no posterior. Sigue la pared lateral de la pelvis, tapi-

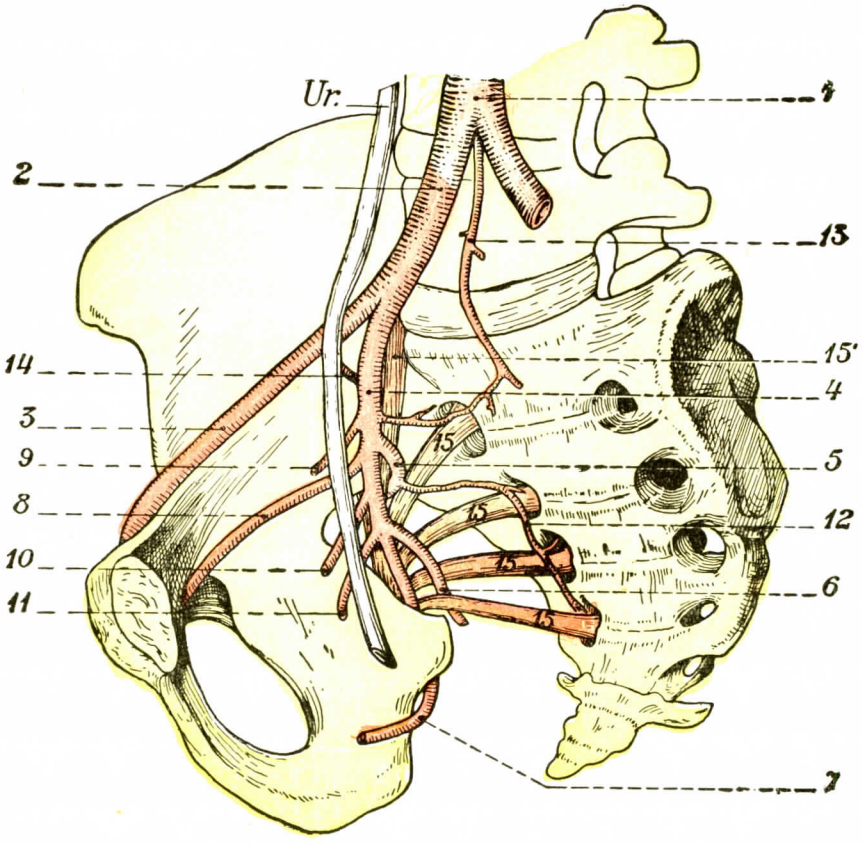


Fig. 956

Arteria ilíaca interna derecha. Sus relaciones con el plexo sacro y con el uréter (Grégoire).

Ur., uréter. — 1, aorta. — 2, arteria primitiva. — 3, arteria ilíaca externa. — 4, arteria ilíaca interna. — 5, arteria glútea. — 6, arteria isquiática. — 7, arteria pudenda interna. — 8, arteria obturatriz. — 9, arteria umbilical. — 10, 11, arterias viscerales. — 12, arteria sacra lateral. — 13, arteria sacra media. — 14, arteria ilio-lumbar. — 15, 15, 15, 15, plexo sacro. — 15' tronco lumbosacro.

zada por el obturador interno y el elevador del ano cubiertos por la aponeurosis pélvica. Entre la pared y el uréter se encuentran vasos: el uréter está cruzado (sobre todo a la derecha) por el origen de ciertas ramas de la hipogástrica: umbilical, obturatriz, génitovesical (fig. 957). En el ángulo abierto hacia delante que forman en la pared pélvica lateral los vasos ilíacos externos por arriba y la arteria umbilical por abajo, se encuentran ganglios linfáticos que pueden adquirir gran importancia en patología. Este ángulo se transforma en triángulo por el conducto deferente que constituye su lado anterior. Debajo de la umbilical y encima de la obturatriz aparece el nervio obturador. Por dentro, el uréter está en relación más

o menos inmediata con el recto; los dos conductos están separados por el fondo de saco rectoparietal que no es más que el cuerno posterior del fondo de saco vésicorrectal. Cuando el recto está dilatado, su pared lateral puede contactar con el uréter. La relación es particularmente íntima a la izquierda, donde la pared lateral de la ampolla rectal es seguida por el uréter en algunos centímetros, creando un verdadero peligro en el curso de la liberación de un recto canceroso. También, por ello, es posible percibir ciertos cálculos del uréter por el tacto rectal.

b) *Segmento visceral.* — Es la porción del uréter que toma el nombre de uréter yuxtavesical (Rochet). El uréter camina por la parte posterior de la región

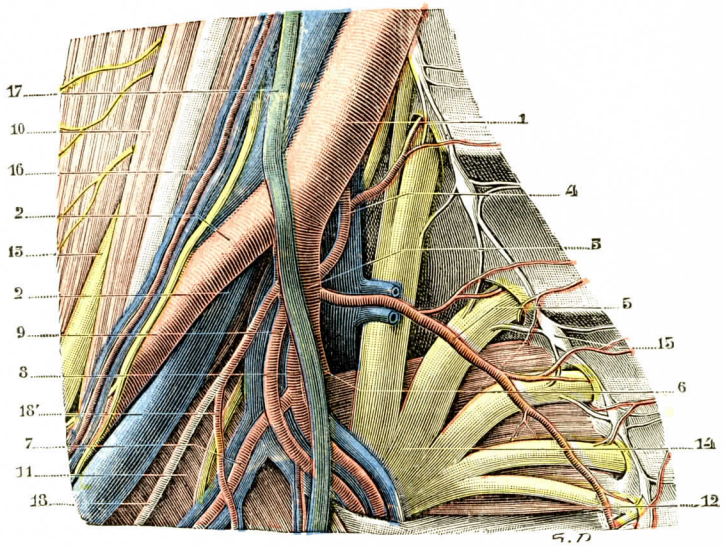


Fig. 957

Uréter pélvico, porción descendente.

1, arteria y vena ilíacas primitivas. — 2, arteria y vena ilíacas externas. — 3, arteria y vena ilíacas internas o hipogástricas. — 4, iliolumbar. — 5, sacra lateral. — 6, glútea. — 7, obturatriz. — 8, isquiática. — 9, pudenda interna. — 10, músculo psoasilíaco. — 11, obturador interno. — 12, piramidal de la pelvis. — 13, nervio crural. — 14, plexo sacro. — 15, simpático sacro. — 16, vasos espermáticos. — 17, uréter. — 18, arteria umbilical, con 18', arteria vesical.

láterovesical; esta región, en forma de canal, no es más que el cuerno posterior de la cavidad de Retzius. La vejiga está fijada por detrás por dos ligamentos posteriores, ligamentos que forman parte de las láminas sagitales de la pelvis (aponeurosis sacropubogenitales). El ligamento posterior de la vejiga cruza la cara externa de la vesícula seminal, pero el uréter llega a la vejiga por la parte de arriba y por fuera de este ligamento. Se sabe en la actualidad que este ligamento posterior de la vejiga está esencialmente constituído por un pedículo vascular (Farabeuf) y sobre todo por un pedículo nervioso nacido del plexo hipogástrico (Latarjet). Son las ramas de expansión de la *arteria génitovesical* que rodean el uréter: arterias vésicoprostática y vesículo deferencial. La trama celulosa que rodea este pedículo vásculonervioso se densifica progresivamente alrededor del uréter yuxtavesical, lo que dificulta el aislamiento de este último. Por dentro del uréter hay el recto, luego la vesícula seminal. El uréter, en su parte terminal, tiene un trayecto muy corto intervésicoseminal antes de penetrar en la pared vesical. Está separado de la vesícula correspondiente por la coalescencia de las dos hojas

peritoneales, vestigios del fondo de saco intervésicoseminal. El conducto deferente, para llegar al triángulo interseminal, cruza el uréter pasando por delante y por dentro de su terminación. Pasa entre el uréter y la vejiga (fig. 959). En el momento de penetrar en esta última, el uréter es rodeado por una asa nerviosa de concavidad posterior formada por los dos nervios uréterovesicales interno y

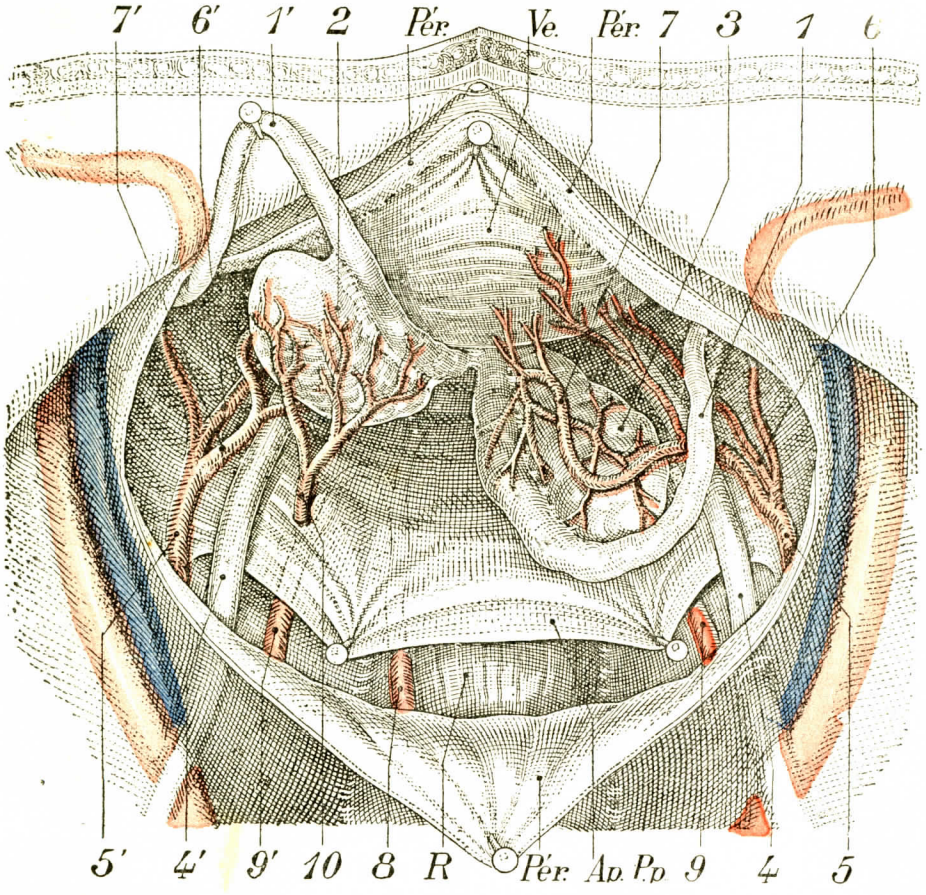


FIG. 958

Terminación de la arteria génitovesical (según LUYS).

Ve., vejiga. — R., recto. — Pér., peritoneo del fondo de saco vésicorrectal cubierto y reclinado. — Ap. P. p., aponeurosis próstatoperitoneal reclinada hacia atrás.

1, 1', conductos deferentes derecho e izquierdo. — 2, vesícula seminal izquierda reclinada hacia delante. — 3, vesícula seminal derecha en su lugar. — 4, 4', uréteres derecho e izquierdo. — 5, 5', troncos arteriales génitovesicales derecho e izquierdo. — 6, 6', una de sus ramas vésicoprostáticas. — 7, 7', su rama vesículodeferencial. — 8, rama de la arteria hemorroidal superior. — 9, 9, arterias hemorroidales medias. — 10, arteria vesical posterior nacida de la hemorroidal media.

externo de LATARJET, que inervan el conducto en colaboración con el nervio principal nacido del nervio hipogástrico.

*B.* URÉTER PÉLVICO EN LA MUJER. — En la mujer, el uréter presenta, como en el hombre, una porción parietal y una porción visceral. Pero esta última está a su vez subdividida en dos regiones en relación con el ligamento ancho, porción

subligamentosa y porción preligamentosa, siendo la porción parietal retroligamentosa (figura 961).

a) *Porción parietal o retroligamentosa* (fig. 961). — Como en el hombre, el uréter está separado de la pared pélvica por las ramas anteriores de la hipogástrica (sobre todo a la derecha); umbilical, obturadora, génitovesical o uterina, y el nervio obturador.

En este punto la arteria uterina rodea la cara externa del uréter para venir a pasar en seguida delante de él. El ovario, situado en la fosita ovárica en la que

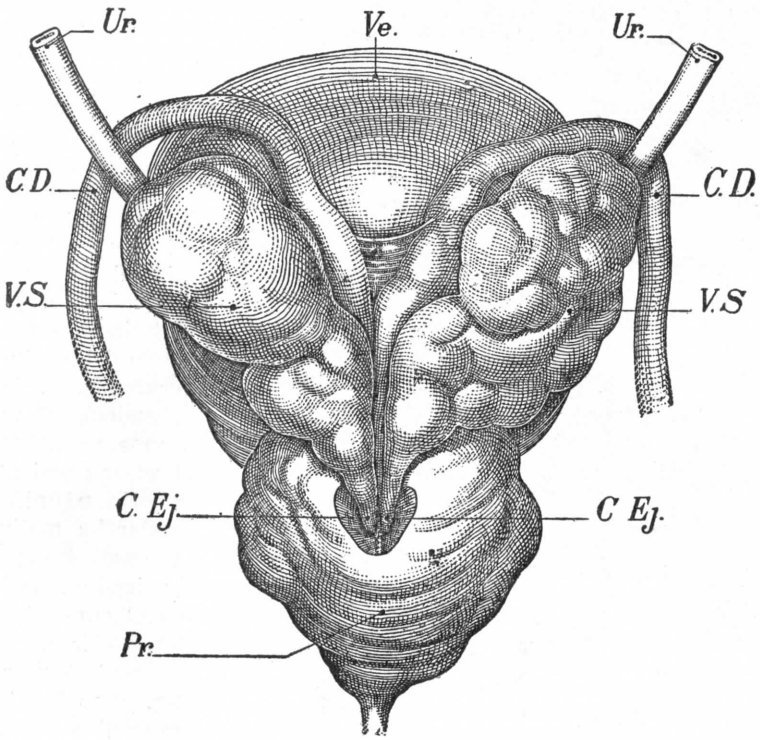


FIG. 959

Cruzamiento del uréter yuxtavesical y de la parte terminal del conducto deferente (según LUYS).

Ve., vejiga. — Ur., uréter. — V. S., vesícula seminal. — C. D., conducto deferente. — Pr., próstata. — C. Ej., conducto eyaculador.

está suspendido por el ligamento infundíbulopélvico, viene a cubrir el uréter por su borde posterior. Si el ovario está algo caído, la cara externa del ovario es la que está en contacto con el uréter. Por dentro, el uréter entra en relación con el recto en las mismas condiciones que en el hombre. Sin embargo, está algo más alejado.

b) *Porción subligamentosa.* — El uréter queda adherido a la cara profunda de la hoja posterior del ligamento ancho y llega a la base de éste. Está alejado del suelo muscular pélvico por una distancia de 2 a 3 centímetros. Luego penetra en la vaina hipogástrica. Esta vaina acompaña al uréter hasta la vejiga, en una longitud de 4 centímetros aproximadamente. Recordemos que en esta vaina hipogástrica encontraremos, con los elementos vasculares y nerviosos que vamos a

describir, los vestigios, más o menos importantes, de fibras musculares lisas subperitoneales.

La arteria uterina, que ha cruzado ya el uréter en la pared pélvica, se dirige, en la base del ligamento ancho, casi horizontalmente hacia el istmo del útero; la arteria cruza, pues, también el conducto pasando por delante de él; el cruzamiento es largo y la arteria es sinuosa. *Por fuera del cruzamiento*, la uterina deja la *arteria vaginal larga*, a menos que ésta nazca directamente de la hipogástrica; ésta, por consiguiente, queda a distancia por fuera y por debajo del uréter; *por dentro del cruzamiento*, la uterina de la *arteria cérvicovaginal*, cuyas ramas inferiores pasan por delante del conducto; *en el cruzamiento*, la uterina abandona al uréter algunos pequeños ramos. Este cruzamiento de la arteria uterina y del uréter ha motivado numerosos trabajos, pues la ligadura de la arteria en el curso de una histerectomía debe necesariamente evitar el uréter. Pero la disposición respectiva de estos dos elementos es tal que la tracción del útero hacia arriba los separa (histerectomía abdominal) y su tracción hacia abajo rechaza el uréter a la pared pélvica (histerectomía vaginal). Principalmente en la histerectomía por cáncer (operación de Wertheim) el uréter está amenazado en el curso de la disección completa del parametrio. Entre la uterina y el uréter pasan la vena o las venas uterinas anteriores; detrás del uréter pasan, ordenadas en un plexo voluminoso, las venas uterinas posteriores.

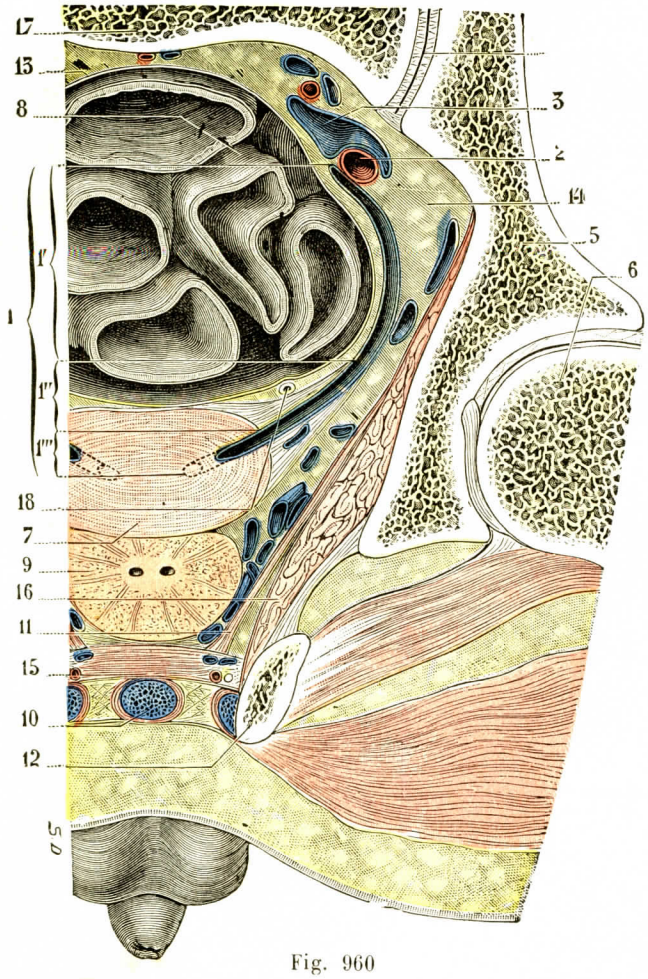


Fig. 960

El uréter pélvico, visto en un corte frontal de la pelvis (sujeto congelado, segmento anterior del corte) (T.-J.).

(El corte pasa por la extremidad posterior del bulbo de la uretra, por el agujero obturador, por la cavidad cotiloidea y por la articulación sacroilíaca, e interesa el uréter pelviano en casi toda su longitud.)

1, uréter pelviano, con: 1', su porción descendente; 1'', su porción transversal; 1''', su porción vesical. — 2, arteria hipogástrica. — 3, vena hipogástrica. — 4, articulación sacroilíaca. — 5, hueso ilíaco. — 6, cabeza femoral.— 7, pared posterior de la vejiga interesada en su espesor por el corte: la cavidad vesical ha quedado intacta. — 8, asas intestinales. — 9, próstata.—10, extremidad posterior del bulbo uretral. — 11, elevador del ano. — 12, isquion. — 13, peritoneo parietal. — 14, espacio pelvisubperitoneal. — 15, diafragma urogenital. — 16, obturador interno. — 17, sacro. — 18, conducto deferente.

Por dentro y por debajo del uréter, como en el hombre, encontramos la hoja nerviosa hipogástrica.

El uréter está a un centímetro del cuello uterino; el izquierdo estás más próximo que el derecho. Los fondos de saco laterales de la vagina están a 15 milí-

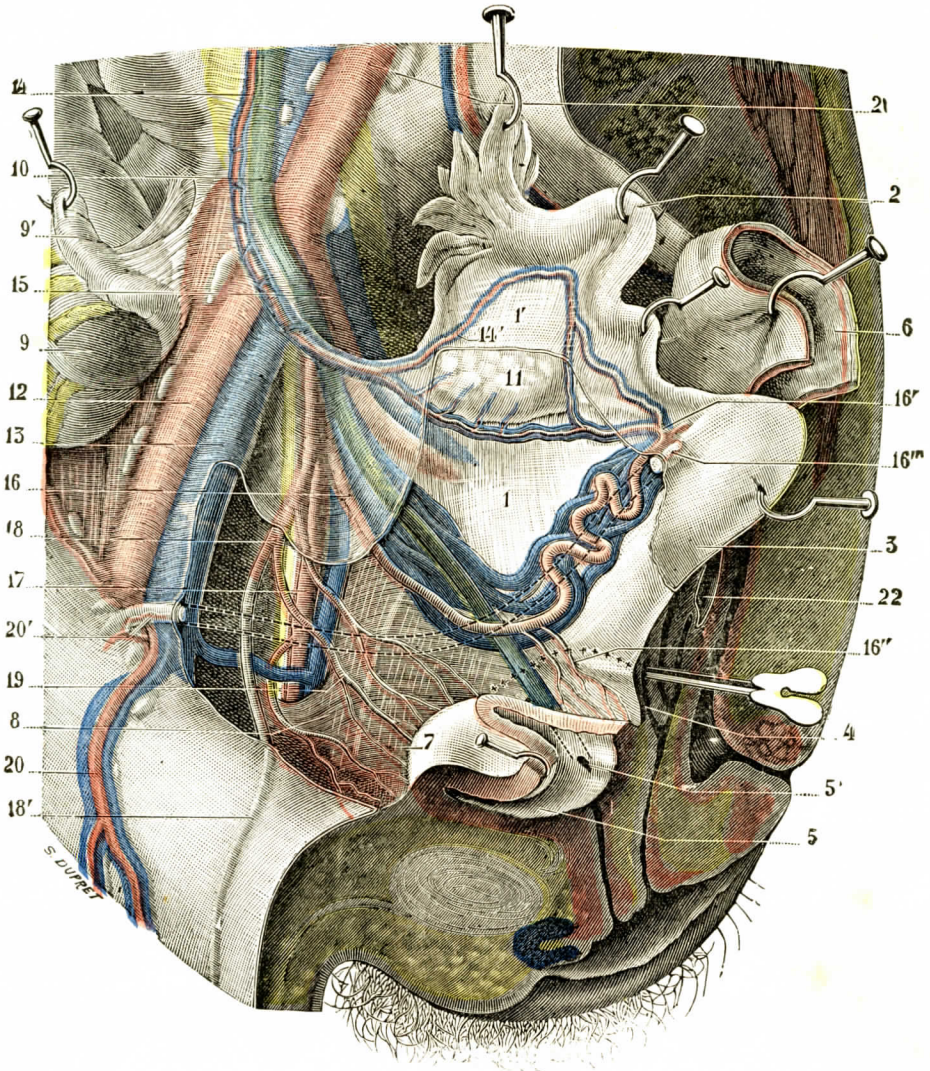


Fig. 961

Los vasos del ligamento ancho y el uréter pélvico (T.-J.).

(Ha sido practicado un corte mediosagital; luego, en la mitad derecha del corte [la que está representada en el dibujo], ha sido extendido el ligamento ancho y se ha abierto una ventana en el peritoneo que constituye la hojilla anterior de dicho ligamento.)

1, ligamento ancho (hojilla posterior), y 1'', mesosalpinx. — 2, trompa. — 3, útero. — 4, pared del fondo de saco anterior de la vagina; ha sido introducida en la cavidad del fondo una sonda acanalada, y su extremidad levanta la pared en las cercanías del uréter. — 5, vejiga, con 5', orificio ureteral derecho. — 6, recto. — 7, elevador del ano. — 8, obturador interno. — 9, ciego, con 9', el apéndice erinado hacia fuera. — 10, uréter. — 11, ovario. — 12, arteria ilíaca externa. — 13, vena ilíaca externa. — 14, arteria ovárica, con 14', arteria tubárica externa. — 15, arteria hipogástrica. — 16, uterina, con: 16', su anastomosis con la ovárica; 16'', sus ramas vésicovaginales; 16''', su rama para el ligamento redondo. — 17, obturatriz. — 18, umbilical, con 18', porción obliterada de esta arteria. — 19, arteria vesical superior. — 20, arteria epigástrica, con 20', arteria del ligamento redondo. — 21, arteria ilíaca primitiva. — 22, fondo de saco de Douglas.

metros del uréter subligamentoso. Un cálculo enclavado en este punto en el uréter puede, pues, ser percibido por el tacto vaginal.

c) *Porción preligamentosa o uréter yuxtavesical.* — El uréter se aproxima al fondo de saco anterior de la vagina, y el examen de este último muestra la figura conocida con el nombre de triángulo de Pawlick. En esta región yuxtavesical el uréter está situado en el tabique vésicovaginal, en relación con las formaciones

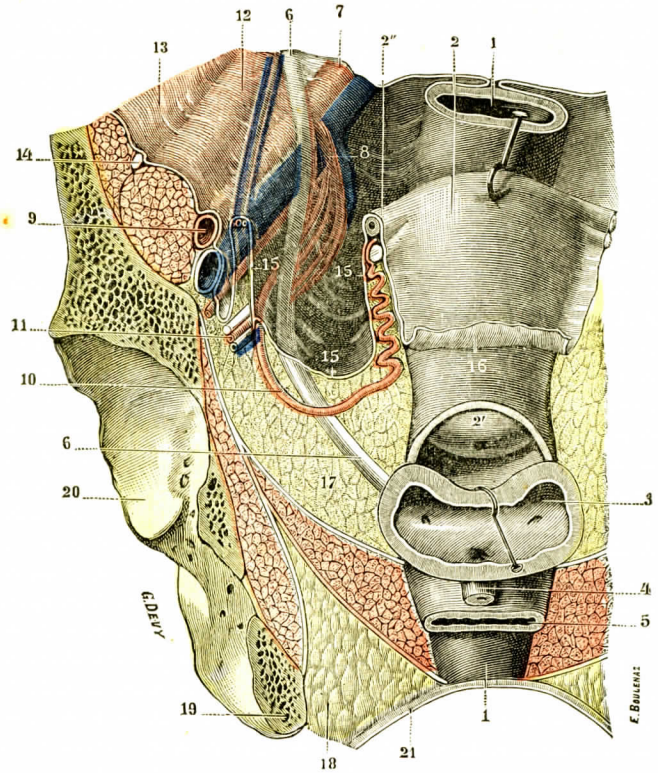


FIG. 962

El uréter pélvico de la mujer, visto por delante.

1, 1, recto. — 2, útero, con: 2', su cuello; 2'', trompa de Falopio. — 3, vejiga. — 4, uretra. — 5, vagina. — 6, 6, uréteres derecho e izquierdo. — 7, arteria y vena ilíacas primitivas. — 8, arteria y vena ilíacas internas. — 9, arteria y vena ilíacas externas. — 10, arteria uterina. — 11, vasos y nervios obturadores. — 12, vasos úteroováricos. — 13, psoas. — 13', músculo ilíaco. — 14, nervio crural. — 15, 15, 15, hojilla posterior del ligamento largo. — 16, fondo de saco vésicouterino. — 17, espacio pelvirrectal. — 18, fosa isquiorrectal. — 19, isquion. — 20, cavidad cotiloidea. — 21, piel del perineo.

vasculares y nerviosas que hemos descrito ya en el hombre. Encontramos las arterias vésicovaginal, cérvicovaginal y vaginal. Hay siempre grandes plexos venosos, pero tal vez algo menos pegados aquí al uréter que en la base del ligamento ancho.

En cuanto a la hoja nerviosa hipogástrica, ofrece la misma disposición que en el hombre: está situada por dentro del plano vascular.

**6.° Porción vesical.** — Este segmento, llamado también *intramural*, ha sido objeto de pacientes investigaciones de R. GAYET (*Tesis de Lyón*, 1937), cuyas conclusiones exponemos aquí. En su penetración en la vejiga, los uréteres distan uno del otro 4 centímetros. En la mujer el punto de penetración está a 2 ó 3 centímetros por debajo del orificio del útero; en el hombre ese punto se encuentra

a 2 ó 3 centímetros por encima de la próstata. En este momento el uréter forma un ángulo muy marcado que imprime a su trayecto una dirección oblicua hacia abajo, hacia dentro y hacia delante. Después de una ligera estrechez, denominada *istmo*, la travesía de la pared vesical ofrece una pequeña dilatación ampollar que se abre

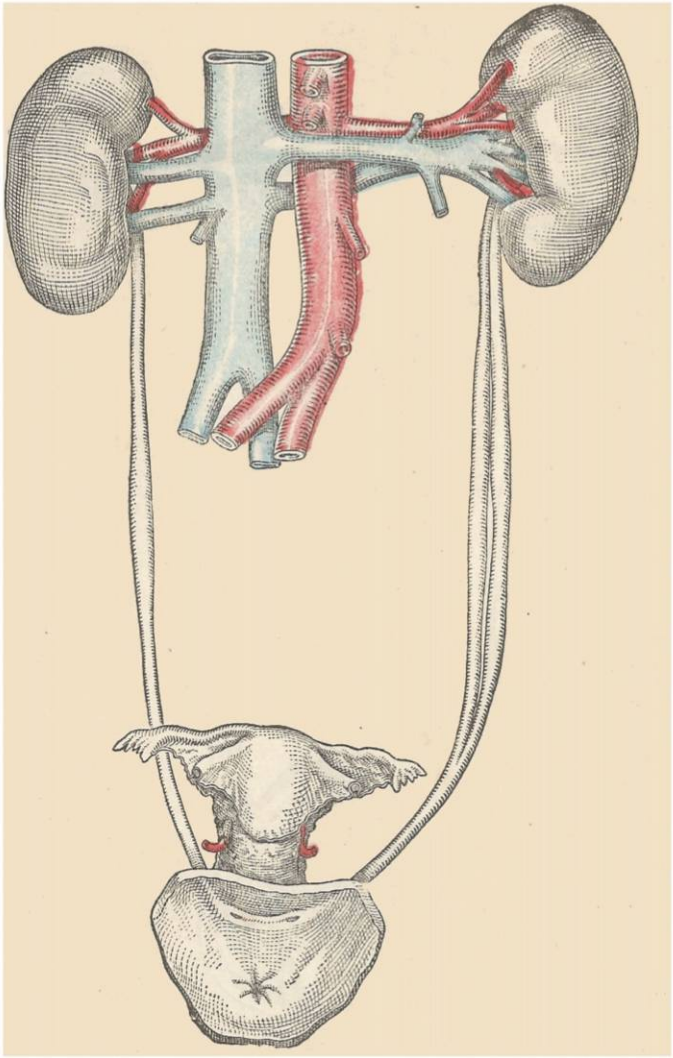

Fig. 963

Bifidez unilateral del uréter (Ed. Papin).

en la vejiga por un orificio puntiforme o *meato* ureteral. Aquí las mucosas vesical y ureteral se continúan una con otra. Según Dragonas, existiría un segmento submucoso del uréter: en realidad es extremadamente corto y el orificio mucoso está prácticamente al ras de la salida del uréter fuera de la pared muscular de la vejiga. Existe aquí una ligera eminencia y una *válvula* mucosa, particularmente interesante desde el punto de vista fisiológico. Las relaciones entre la pared muscular vesical y el uréter han sido discutidas largo tiempo: según unos, el uréter perdería toda individualidad; para otros, y es la opinión reciente de Cordier (*Tesis de París*, 1933),

de GAYET, conserva sus fibras musculares propias, pero no existen aquí fibras circulares que permitan darle el nombre de *esfínter*. No hay cambios entre las fibras musculares vesicales y ureterales, entre las que se interpone una vaina celulosa más o menos marcada que WALDEYER había calificado de *vaina linfática*.

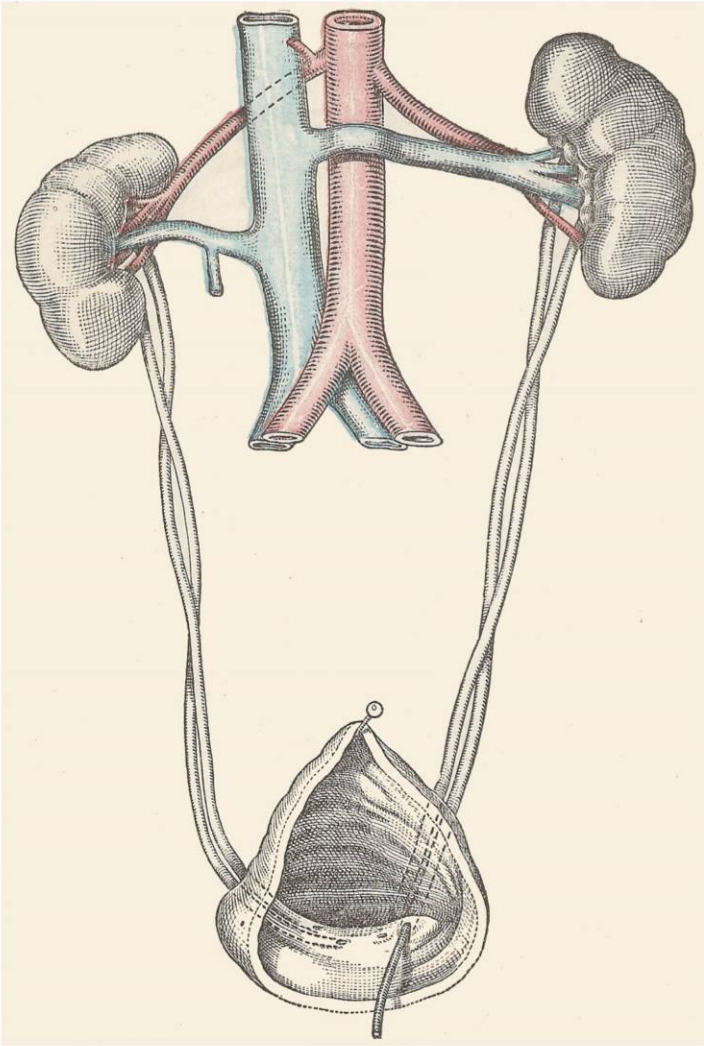

FIG. 964
Bifidez bilateral de los uréteres (Ed. PAPIN).

Los dos orificios ureterales, en la vejiga, están en la proximidad de los dos ángulos superiores del trígono (fig. 963). Su forma varía según los individuos (véase más adelante, *Cistoscopia)*; los dos orificios distan uno del otro de 2,5 a 5 centímetros, según la vejiga esté vacía o distendida.

**7.° Anomalías del uréter.** — Las anomalías del uréter son bastante frecuentes. Se explican por la embriología. El uréter, mamelón del conducto de Wolf, se divide, en su origen, en dos ramas, que representan los futuros cálices mayores.

Mientras que estas dos ramas se alargan relativamente poco, el tronco raíz, futuro uréter, se alarga considerablemente. El trastorno de desarrollo más frecuente consiste en el desarrollo exagerado de las dos ramas, causa de la bifidez del uréter. Es la anomalía más frecuente. Se pueden comprobar uréteres bífidos unilaterales (figura 946) y uréteres bífidos bilaterales. La duplicidad puede ser completa, y se ven dos orificios ureterales en un solo lado de la vejiga (fig. 965). Tendremos, pues, casos de duplicidad completa total, que se oponen a la bifidez o duplicidad in-

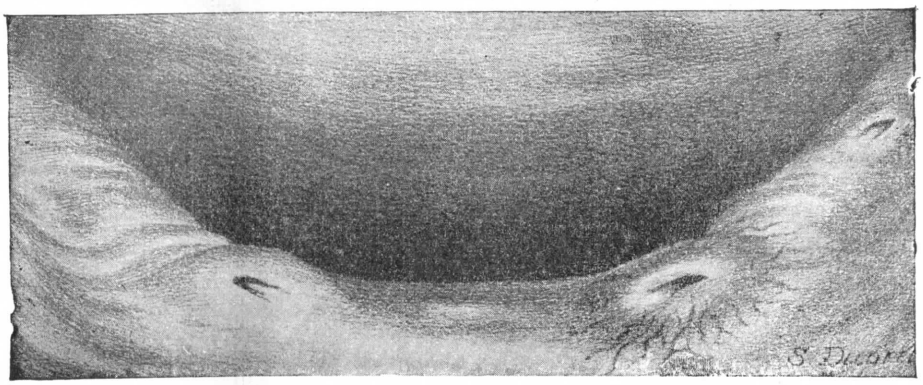

FIG. 965

Anomalías de los orificios ureterales dibujada del natural (LUYS).

*A la izquierda* (lado derecho de la figura) existen dos orificios ureterales.
*A la derecha*, el uréter derecho es normal.

completa. Es bastante raro encontrar una duplicidad bilateral total con cuatro orificios ureterales en la vejiga.

## C. — CONSTITUCIÓN ANATÓMICA

El uréter se compone de tres túnicas, que son de fuera a dentro: 1.°, una túnica conjuntiva; 2.°, una túnica musculosa; 3.°, una túnica mucosa.

**1.° Túnica conjuntiva.** — La túnica conjuntiva o adventicia se continúa por arriba con la cápsula propia del riñón; por abajo se confunde con el tejido conjuntivo que rodea la vejiga; se prolonga alrededor del uréter hasta su terminación. Gracias a *ella*, *éste* queda aislado en su trayecto parietovesical.

Los vasos y nervios uretéricos van en los pliegues de esta túnica (véase más adelante, *Arterias*).

**2.° Túnica musculosa.** — Representando más de la mitad del espesor del uréter, la túnica musculosa, formada por fibras lisas, comprende fibras longitudinales y fibras circulares. Las fibras circulares son más abundantes en el lado externo; las fibras longitudinales, más abundantes en el lado interno. Sin embargo, en la parte inferior del uréter aparecen fibras longitudinales externas.

a) *Fibras circulares.* — Comienzan en la base de la papila, donde forman el esfínter *circumpapilar* (HENLE). En la parte inferior forman, a veces alrededor del meato, un pequeño esfínter (VERSARI) del que acabamos de discutir su existencia.

b) *Fibras longitudinales internas.* — Como las fibras circulares, terminan en el contorno del orificio uretérico.

c) *Fibras longitudinales externas.* — Mucho más largas, se extienden por el trígono vesical, inmediatamente debajo de la mucosa. En un niño de diez años, cuya vejiga estaba enteramente vacía y poseía por este hecho una pared muy gruesa, TESTUT pudo ver que estas fibras longitudinales se dividían netamente en la pared superior del conducto (figura 966, 7), a 12 ó 15 milímetros por encima del orificio uretérico, en dos fascículos divergentes, uno superior, otro inferior. El fascículo superior (7'), dirigiéndose a dentro, se reunía en la línea media con el del lado opuesto, formando así, en el límite posterior del trígono, un cordón transversal que describiremos más lejos, en la vejiga, con el nombre de *reborde interuretérico;* el fascículo inferior (7'''), oblicuo hacia abajo y adentro, seguía el borde correspondiente del trígono y descendía así hasta el cuello de la vejiga, formando, como el precedente, una especie de reborde redondeado. Entre estos dos fascículos, las fibras inferiores del uréter se esparcían en un abanico (7''') y cubrían, con sus homólogas del lado opuesto, toda la superficie del trígono.

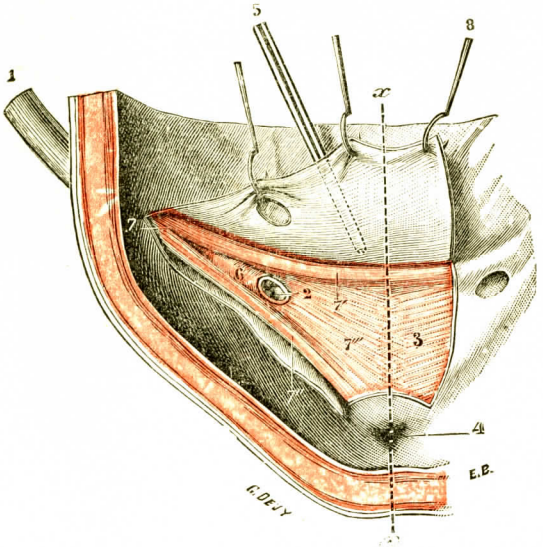


FIG. 966

Modo de terminación del uréter en la vejiga (niño de diez años, vejiga vacía).

1, uréter del lado derecho.—2, su desembocadura en la vejiga.— 3, trígono de Lieutaud. — 4, cuello de la vejiga. — 5, bajo fondo. — 6, fibras circulares del uréter. — 7, fibras longitudinales externas, con: 7', su fascículo superior (rodete interuretérico); 7'', su fascículo inferior; 7''', su fascículo medio, abierto en forma de abanico en las fibras propias del trígono. — 8, mucosa vesical, aislada y sujeta con erinas.

**3.° Túnica mucosa.** — La túnica mucosa, delgada, resistente, de coloración grisácea, lisa y uniforme, está constituída por un corion que se engruesa a medida que se aleja del riñón. Está cubierta de un epitelio estratificado. En su extremo inferior la mucosa ureteral se adosa a la mucosa vesical, constituyendo alrededor del meato un reborde a veces prominente.

Como se ve, el uréter es un conducto cuya musculatura es particularmente importante. Esta, al contraerse rítmicamente, determina una ondulación peristáltica, que se extiende progesivamente de la pelvis renal a la vejiga. El sentido de esta ondulación, la longitud del conducto, la estrechez del meato uretérico y la acción de las fibras circulares impiden el reflujo de la orina hacia el riñón.

## D. — VASOS Y NERVIOS

**1.° Arterias.** — Como hemos demostrado hace ya mucho tiempo (LATARJET y LAROYENNE, 1908), el uréter recibe arterias largas y arterias cortas (fig. 967).

a) *Arterias largas.* — Las arterias largas o *arterias principales* están constituídas por las arterias ureterales superior e inferior. La *arteria ureteral superior* proviene de la renal, ora del tronco, ora de una de sus ramas de bifurcación. Después de un trayecto de 3 centímetros aproximadamente, llega al uréter y se

divide en una rama ascendente que sube por la cara anterior de la pelvis renal y una rama descendente que baja hasta donde la arteria es cruzada por la arteria espermática. Se anastomiza aquí con una rama corta nacida de este vaso.

La *arteria ureteral inferior* nace ordinariamente de la arteria ilíaca interna, cerca de la bifurcación de la ilíaca primitiva. Alcanza el uréter por debajo del estrecho superior por su borde interno. Se divide en dos ramas, ascendente y descendente, que se anastomizan con los vasos de las porciones supra y subyacentes.

b) *Arterias cortas.* — Las arterias cortas están constituídas por vasos que provienen de las arterias espermáticas o úteroováricas. Estos ramos ureterales medios así denominados porque llegan al uréter por su parte media, tienen un trayecto de 1 a 3 centímetros en el tejido celuloso subperitoneal: corren, pues, el riesgo de ser lesionados cuando se diseca el uréter por su cara anterior. Se anastomizan por una parte con la arteria ureteral superior, por otra parte con la arteria ureteral inferior.

La porción terminal del uréter recibe sus vasos de la arteria vesical inferior, de la arteria deferencial en el hombre, de la uterina y, accesoriamente, de las vesicales inferiores y de la arteria cérvicovaginal en la mujer.

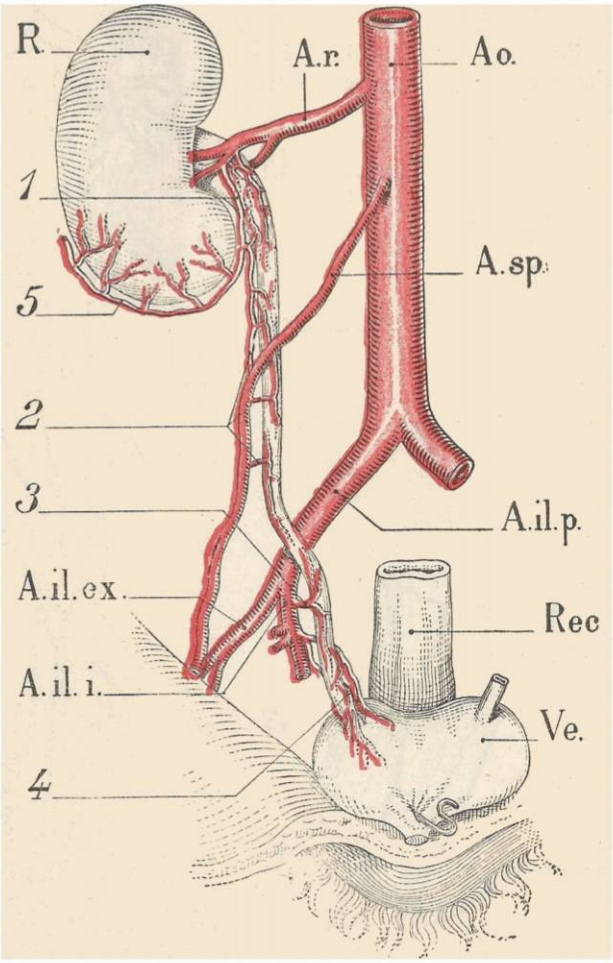


Fig. 967

Conjunto de la vascularización arterial del uréter en el hombre (Latarjet y Laroyenne) *(semiesquemática).*

Ao., aorta. — A. r., arteria renal. — A. sp., arteria espermática. — A. il. p., arteria ilíaca primitiva. — A. il. ex., arteria ilíaca externa. — A. il. i., arteria ilíaca interna. — R, riñón. — Rec., recto. — Ve., vejiga. — Ur., uréter. 1, arteria ureteral superior o uréteropiélica. — 2, 2, arterias uréteroespermáticas. — 3, arteria ureteral inferior. — 4, arteria uréterovesical (vesical inferior). — 5, arco exorrenal.

Todos estos vasos, largos o cortos, se anastomizan entre sí y forman junto al uréter y debajo de su túnica adventicia, una red anastomótica dispuesta en sentido longitudinal (figura 968). La necrosis del uréter después de denudación será, pues, evitada si se respeta por una parte la túnica adventicia y por otra parte el tronco de las arterias principales.

**2.° Venas.** — Están calcadas sobre las arterias. Forman, pues, una vía anastomótica tendida entre las ramas de origen de la vena cava inferior, es decir, el sistema hipogástrico y las venas renales. Se las ve dilatadas en ciertos casos de obliteración o de flebitis de las venas de la pelvis.

**3.° Linfáticos.** — Los linfáticos del conducto excretorio del riñón son todavía poco conocidos. SAPPEY, después de haber conseguido inyectarlos en el caballo, ha tratado en vano de hacerlos evidentes en otros mamíferos y en el hombre; y aun en el caballo, sólo los ha encontrado en la túnica muscular. SAKATA (1903) lo ha inyec-

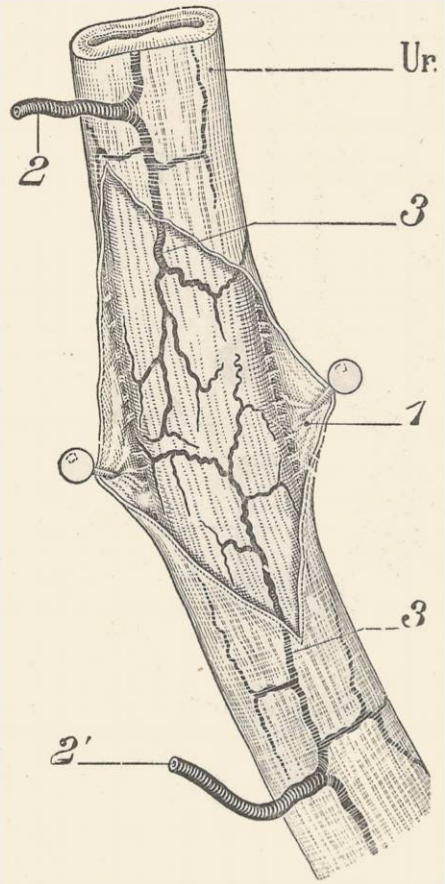


FIG. 968

Relaciones de los vasos arteriales del uréter con su túnica adventicia.

Ur., uréter. — 1, vaina del uréter. — 2, 2', arteria ureteral. — 3, 3, divisiones arteriales que van bajo la adventicia.

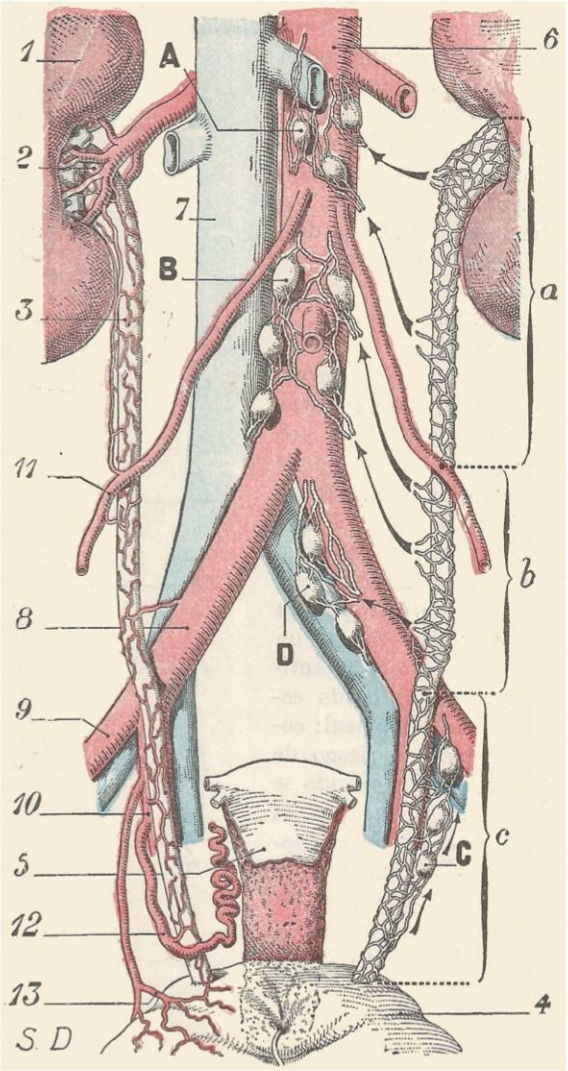


FIG. 969

Vasos del uréter: en el lado derecho se han representado las arterias; en el lado izquierdo, los linfáticos *(esquemática)*.

La porción arterial debe ser modificada según la figura 967.

1, riñón con sus vasos.—2, pelvis.—3, uréter y su red linfática, con: *a*, porción superior, situada por encima de su cruzamiento con la arteria genital (espermática en el hombre, uteroovarica en la mujer); *b*, porción media, situada entre el cruzamiento precitado y la ilíaca primitiva; *c*, porción inferior o pelviana.—4, vejiga.—5, útero.—6, aorta.—7, vena cava inferior.—8, arteria ilíaca primitiva.—9, arteria ilíaca externa.—10, arteria hipogástrica.—11, arteria uteroovárica.—12, arteria uterina.—13, arterias vesicales.

A, ganglios yuxtaaórticos superiores. — B, arterias yuxtaaórticas inferiores.—C, ganglios hipogástricos.—D, ganglios que costean la arteria ilíaca primitiva.

tado de nuevo mediante el método de Gerota, pero tampoco ha podido observar, por su parte, más que la red muscular. Es muy probable que la mucosa del uréter posea linfáticos como las demás mucosas, pero, igual que ocurre con la mucosa vesical, el hecho no está todavía demostrado.

La red linfática del conducto excretorio ocupa, pues, la túnica muscular y la adventicia. Es una red de mallas anchas e irregulares que se enmarañan más o

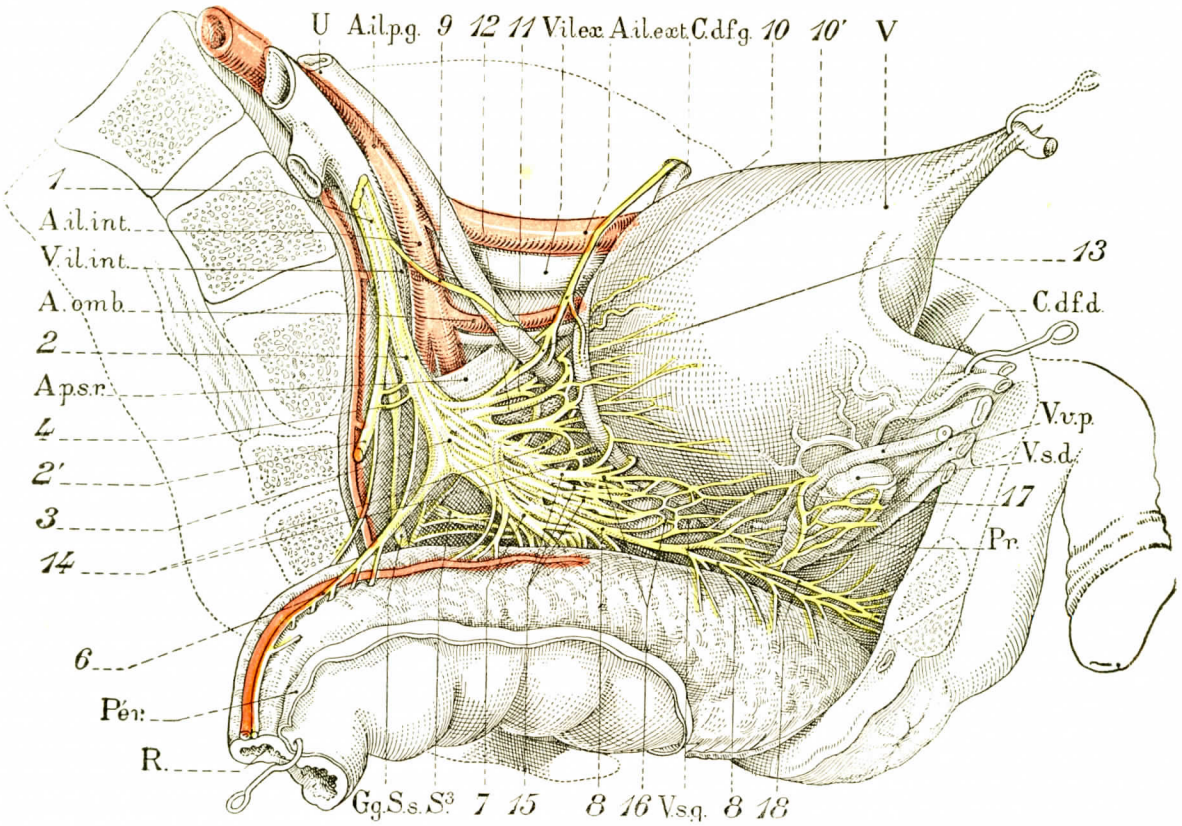


FIG. 970

Plexo hipogástrico izquierdo en el hombre. Cara externa (LATARJET y BONNET).

Ap.s.r., aponeurosis sacrorrectal.—A.il.ext., arteria ilíaca externa.—A.il.int., arteria ilíaca interna.—A.il.p.g., arteria ilíaca primitiva izquierda.—A.om., arteria umbilical.—C.df.d., conducto deferente derecho.—C.df.g., conducto deferente izquierdo.—Gg.S.s., ganglios simpáticos sacros.—Per., peritoneo rectal.—Pr., próstata.—R., recto.—S³, tercera rama sacra. — U, uréter. — V, vejiga. — V.il.ex., vena ilíaca externa. — V.il.int., vena ilíaca interna. — V.v.p., vasos vésicoprostáticos. — V.s.d., vesícula seminal derecha. — V.s.g., vesícula seminal izquierda.

1, nervio presacro. — 2, nervio hipogástrico izquierdo. — 2', nervio hipogástrico derecho. — 3, ganglio hipogástrico. — 4, anastomosis transversales entre los nervios hipogástricos. — 5, anastomosis medianas del simpático. — 6, nervios superiores del recto. — 7, nervios medianos del recto. — 8, nervios inferiores del recto. — 9, nervio principal del uréter. — 10, nervio deferencial. — 10', asa nerviosa periureteral. — 11, nervio uréterovesical externo. — 12, nervio uréterovesical interno. — 13, asa nerviosa preureteral. — 14, 14, nervios laterales de la vejiga. — 15, 15, 15, nervios del plexo seminal. — 16, 16', ganglios seminales. — 17, anastomosis entre los dos plexos seminales — 18, nervio prostático y probablemente uretral.

menos con las mallas de la red sanguínea. Entra en relaciones, por arriba, con los linfáticos del riñón y, por abajo, con los linfáticos de la vejiga.

Los troncos y trónculos que parten de ella se dividen en tres grupos: *superiores*, *medios* e *inferiores*. Los *linfáticos superiores* proceden, como indica su nombre, de la porción superior del conducto, desde su origen hasta su punto de cru-

zamiento con los vasos espermáticos. Van a los ganglios yuxtaaórticos, o bien se reúnen con los troncos que se escapan del riñón a la altura del hilio. Los linfáticos de la pelvis desembocan con bastante frecuencia en un ganglio colocado detrás de este depósito, el *ganglio retropiélico*, el cual, esto aparte, envía sus eferentes a los ganglios yuxtaaórticos. El conjunto de esos linfáticos ocupa la hoja celulosa que une el uréter al plano prevertebral y que GRÉGOIRE denomina el *meso uréterolumbar*. Los *linfáticos medios* nacen de la porción media del uréter, desde el punto en que está cruzado por los vasos espermáticos hasta la arteria ilíaca primitiva. Van en parte a los ganglios aórticos inferiores y en parte a los ganglios hipogástricos, particularmente a aquellos que se encuentran colocados en el ángulo de bifurcación de la arteria ilíaca primitiva. SAKATA ha visto cierto número de linfáticos mucosos desembocar en un grupo de ganglios que bordean la arteria ilíaca primitiva. Los *linfáticos inferiores*, finalmente, proceden del uréter pélvico y desembocan en los ganglios hipogástricos.



FIG. 971

Uréter del conejo, con su red nerviosa (preparación con el azul de metileno, según DISSELHORST).

Las líneas verticales situadas a derecha e izquierda de la figura indican los límites laterales del uréter.

En resumen, los ganglios regionales del conducto excretorio del riñón son: 1.°, en el abdomen, los *ganglios yuxtaaórticos;* 2.°, en la pelvis, los *ganglios hipogástricos.*

**4.° Nervios.** — Los nervios del uréter provienen principalmente de los nervios del riñón y del plexo hipogástrico (LATARJET y BONNET, LATARJET y BERTRAND).

a) *Nervio principal superior.* — La parte superior del uréter recibe uno o dos filetes bastante delgados, que provienen del grupo posterior de los nervios renales. Hemos visto, a propósito de éstos, que dichos filetes nerviosos caminan por la atmósfera adiposa del seno. Abandonan algunos filetes a la pelvis renal y descienden en un trayecto de varios centímetros junto a la cara posterior de la arteria. Por analogía con las arterias del uréter hemos dado a estos nervios el nombre de nervio principal superior del uréter (fig. 933, 10').

b) *Nervio principal inferior.* — Existe un nervio inferior principal que proviene de los nervios hipogástricos. Cada uno de éstos, en la parte media de su trayecto, abandona un filete nervioso que nace por una o dos raíces y que llega al uréter cuando éste pasa el estrecho superior. Este *nervio ureteral principal de la porción pélvica del uréter* tiene frecuentemente un origen más elevado, naciendo entonces del nervio presacro. Este nervio se anastomiza en la parte inferior del conducto con los ramos ureterales nacidos del ganglio hipogástrico.

c) *Nervios de la porción terminal del uréter.* — Hemos visto, al estudiar el plexo hipogástrico (t. II). que el ganglio hipogástrico emite una rama siempre bien desarrollada, el nervio *uréterovesical externo*, que cruza el lado externo del uréter a un centímetro por encima de la porción endovesical del conducto. Este nervio abandona al uréter algunos ramos, parte de los cuales son ascendentes y se anastomizan con el nervio ureteral principal.

Como se ve, estos filetes nerviosos no siguen los vasos; tienen orígenes fijos. Se puede enervar el uréter a distancia del conducto, sin tocar su vascularización. Hemos practicado con éxito (LATARJET y ROCHET) esta enervación en dos ocasiones en el vivo, por causa de cólicos ureterales.

La terminación de los nervios de uréter se hace del modo siguiente: existe una red nerviosa subadventicia de la que parten numerosos filetes que penetran en el espesor de la musculosa y que se pueden seguir hasta el corion (fig. 971). La red ureteral, constituída por fibras de Remak, ofrece en algunos puntos pequeños ganglios microscópicos, o también simples células nerviosas.

## ARTICULO III

## VEJIGA

La vejiga (en inglés, *Bladder;* en alemán, *Harnblase)* es un reservorio músculo-membranoso, destinado a recoger la orina a medida que desciende por el uréter y a conservarla hasta el instante en que, sintiéndose la necesidad de orinar, sus paredes se contraen para expeler este líquido al conducto de la uretra y de éste al exterior. Este reservorio, situado entre los uréteres y la uretra, es un órgano constante en los mamíferos. Deriva de la parte inferior del pedículo de la alantoides, obliterándose progresivamente la parte superior de este pedículo para constituir el uraco.

### § 1. — CONSIDERACIONES GENERALES

**1.° Situación.** — La vejiga está situada en la excavación pélvica, inmediatamente por detrás del pubis. Durante la vida fetal su vértice se eleva constantemente por encima de la sínfisis, y la parte superior del órgano, su mayor parte, podría decirse, ocupa en realidad la cavidad abdominal. Esta disposición se observa todavía en el recién nacido (fig. 972) y, según TAKAHASI, hasta es más pronunciada que en el feto; pero después del nacimiento vemos que la porción abdominal se atenúa gradualmente; el reservorio urinario pierde poco a poco el contacto con la pared abdominal y, en el adulto, queda completamente oculto, al menos en estado de vacuidad, detrás de la sínfisis.

Así pues, durante el curso del desarrollo ontogénico se produce una especie de descenso de la vejiga hacia la excavación pélvica. Pero este movimiento de descenso es más aparente que real. Se explica ante todo por esta doble circunstancia: 1.ª, que en el feto la pelvis está aún poco desarrollada y la sínfisis principalmente es mucho menos elevada de lo que será más tarde; 2.ª, que, por otra parte, la vejiga fetal, sin alcanzar las dimensiones que presenta en el adulto, tiene una forma mucho más alargada y un diámetro vertical relativamente más considerable.

La palabra *descenso*, aplicada a la vejiga para explicar sus cambios de situación con respecto a la pared abdóminopélvica, no es, pues, del todo exacta.

Sin embargo, no debería quizá desecharse completamente; creemos bastante lógico admitir, en efecto, que en la época en que el sujeto se habitúa poco a poco a la estación bípeda, la vejiga, parecida en esto a las otras vísceras abdominales y cediendo a la influencia de su propio peso, desciende realmente a la excavación pélvica.

La observación demuestra que, en la mujer, la vejiga está situada algo más baja que en el hombre, y, por otra parte, es más anterior. Esta diferencia sexual en la posición de la vejiga se explica: 1.°, por falta de la próstata, que, en el hombre, eleva la vejiga; 2.°, por la presencia del útero, que, interponiéndose entre el recto y la vejiga, empuja a esta última hacia delante; 3.°, por la oblicuidad mayor de la pelvis de la mujer, que crea en ella, para las vísceras pélvicas, una gran tendencia a deslizarse de atrás a delante.

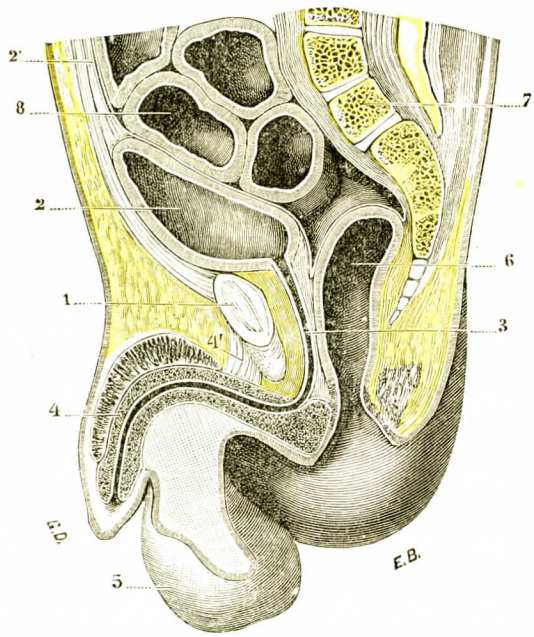


Fig. 972

Corte sagital de un recién nacido (cadáver congelado, segmento derecho del corte).

1, sínfisis del pubis. — 2, vejiga, con 2', uraco. — 3, conducto de la uretra. — 4, pene, con 4', su ligamento suspensorio. — 5, bolsas. — 6, recto. — 7, columna sacrolumbar. — 8, asas delgadas.

**2.° Forma general.** — a) *Vejiga vacía.* — La vejiga tiene la forma de un tetraedro, con un vértice ánterosuperior en el que se fija el uraco; una base pósteroinferior, triangular, cuyo vértice ánteroinferior corresponde al orificio de la uretra y cuyos dos ángulos súperoexternos corresponden al punto de llegada de los uréteres; una cara súperoposterior, que va del uraco a los abocamientos ureterales, también triangular, y dos caras ánterolaterales. Vacía, la vejiga tiene la forma de una cúpula; a veces, sin embargo, la vejiga es globulosa (fig. 976, C).

b) *Vejiga llena.* — La forma y la dirección de las caras de la vejiga se modifican cuando está llena; la cara dorsal, que era cóncava en la vejiga vacía, se eleva y se redondea en forma de cúpula; las caras ánterolaterales se extienden, y de aquí una cara anterior tanto más manifiesta cuanto mayor es la cantidad de líquido contenido. En estas condiciones, la vejiga toma entonces una forma regularmente globulosa. Forma una eminencia dura, tensa, ovoidea, que llena la pelvis y rebasa el pubis en el abdomen.

La repleción de la vejiga modifica la dirección de su eje mayor, es decir, de la línea que une el vértice a la base. Cuando el órgano está vacío, este eje es oblicuo hacia abajo y atrás, formando un ángulo de 30° con la horizontal. La repleción vesical hace que este eje descienda; el ángulo disminuye.

c) *Relaciones recíprocas de los tres diámertos del ovoide vesical.* — De los tres diámetros del ovoide vesical, el vertical es el más largo. Siguen luego, por orden decreciente, el diámetro transversal y el diámetro ánteroposterior. El diámetro transversal predomina a veces, sin embargo, sobre el diámetro vertical, y esta disposición, que crea un tipo nuevo, el *tipo transversal*, es particularmente frecuente en la mujer. Barkow, en efecto, sólo pudo observarlo dos veces entre siete sujetos varones, mientras que en la mujer lo había encontrado en más de la mitad de los casos. El modo de génesis de este tipo transversal no se ha explicado todavía de un modo satisfactorio y tampoco su mayor frecuencia en la mujer. Se ha invocado, para esta última, la influencia del útero y del embarazo; pero

semejante explicación es difícilmente conciliable con el hecho de que el tipo en cuestión se encuentra algunas veces en el hombre. BARKOW atribuía esta atenuación del diámetro vertical de la vejiga en la mujer a contracciones frecuentes de los fascículos longitudinales posteriores de este órgano, contracciones que se producirían al mismo tiempo que las del conducto úterovaginal; esta nueva hipótesis no tiene más valor que la precedente, y la misma objeción es aplicable a ambas. Finalmente, señalaremos la opinión, en gran manera sugestiva, de HENLE, que consideraba este ensanchamiento de la vejiga en la mujer como un carácter sexual congénito en relación con las dimensiones transversales de su pelvis.

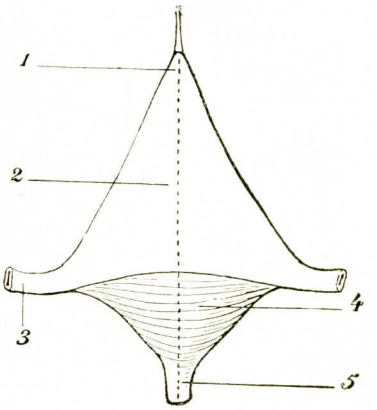


FIG. 975

Forma de la vejiga (vista por arriba) (Ed. PAPIN).

1, ángulo superior o umbilical o vértice. — 2, cara pósterosuperior o dorsal. — 3, ángulo lateral ureté.ico izquierdo. — 4, cara inferior o basilar. — 5, ángulo inferior uretral

d) *Asimetría de la vejiga.* — Aunque medio y par, el ovoide vesical no siempre se desarrolla de un modo exactamente simétrico. No es raro ver que la vejiga se desvía a la izquierda por su parte inferior y se inclina a la derecha por su parte superior. Esta desviación lateral, ya señalada por CELSO, ha sido comprobada de nuevo por HYRTL, por HENLE, por GUYON, etcétera. Conviene añadir que, como todos los órganos blandos, el reservorio urinario se deja deprimir por las asas intestinales que pesan sobre él, sobre todo cuando están llenas de materias fecales. La vejiga, en este caso, se deforma y se hace más o menos asimétrica, como lo demuestra claramente la figura 977, que representa un corte horizontal de cadáver congelado. Se ve en este corte el globo vesical muy rechazado hacia atrás y a la izquierdo gracias a la presencia en su cara ánterolateral derecha de algunas asas delgadas, distendidas por materias fecales endurecidas.

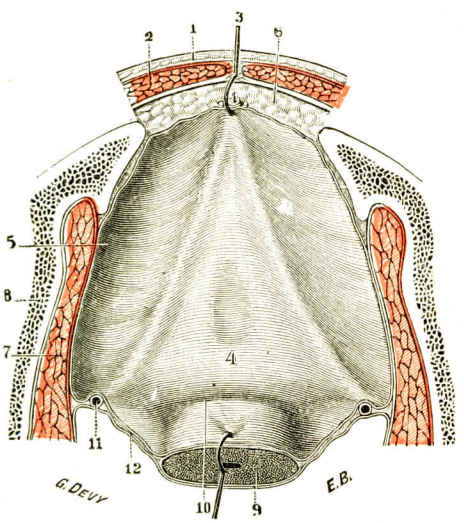


FIG. 974

Vejiga vacía, parte pósterosuperior.

1, pared abdominal anterior.—2, músculo recto mayor.—3, uraco.—4, vejiga vacía, vista por su cara posterior.—5, pared lateral de la pelvis.—6, tejido célulioadiposo del espacio prevesical.—7, músculo obturador interno.—8, corte del hueso coxal.—9, útero, erinado hacia atrás.—10, fondo de saco vésicouterino.—11, uréter.—12, ligamento ancho.

**3.° Dimensiones.** — Las dimensiones de la vejiga en el vivo son las únicas que interesa conocer. Se llama *capacidad vesical* la cantidad de líquido que se puede introducir sin provocar la necesidad de orinar, pues la vejiga del vivo es, en efecto, sensible a la distensión, pero también hay que añadir que esta sensibilidad varía según la distensión sea lenta o brusca.

A la capacidad vesical del vivo se le da el nombre de *capacidad fisiológica.* De ordinario ésta es de 300 a 350 centímetros cúbicos. Esta capacidad es bastante variable según el sexo: es más elevada en la mujer. Se puede

decir que esta capacidad es inestable dentro de ciertos límites. Existen sujetos cuya sensibilidad es menor; la repleción puede llegar entonces a 1.000 y hasta 1.200 centímetros cúbicos. Por el contrario, en las inflamaciones vesicales la capacidad de utilización es a menudo inferior a 50 centímetros cúbicos. Inversamente, un obstáculo incompleto a la vacunación de la vejiga puede provocar una distensión a veces monstruosa, que permite la lenta y progresiva adaptación del músculo vesical. Así es cómo la vejiga de ciertos prostáticos puede contener hasta 2 ó 3 litros de orina en retención.

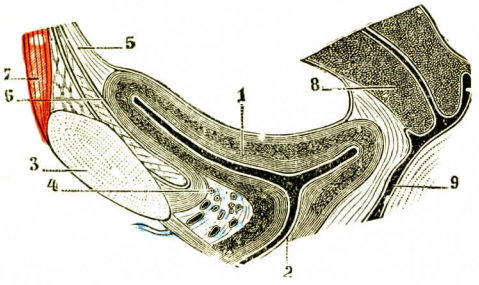


Fig. 975

Vejiga vacía en cúpula, vista en un corte sagital.

1, vejiga vacía. — 2, uréter. — 3, sínfisis del pubis. — 4, ligamentos pubiovesicales. — 5, uraco. — 6, aponeurosis umbilicoprevesical. — 7, recto mayor del abdomen. — 8, cuello uterino. — 9, vagina.

En el cadáver, la capacidad es completamente diferente. La rotura del músculo vesical sobreviene ordinariamente entre 1.200 y 1.500 gramos. La vejiga de los jóvenes se rompe más pronto que la vejiga de los viejos (P. Delbet).

Hoy se puede examinar el aspecto de la vejiga y su contracción en el vivo por medio de la pantalla radioscópica previa repleción con una substancia opaca (cistografía). Se comprueba entonces que la vejiga cambia de forma a medida que se llena. Se asiste a dos fases: una, de repleción, durante la cual el músculo vesical se deja distender por el líquido opaco; durante la otra la vejiga se contrae. La elipse plana o redonda que forma la vejiga pasiva se altera. Se perciben ondulaciones peristálticas; bajo su influencia la vejiga toma

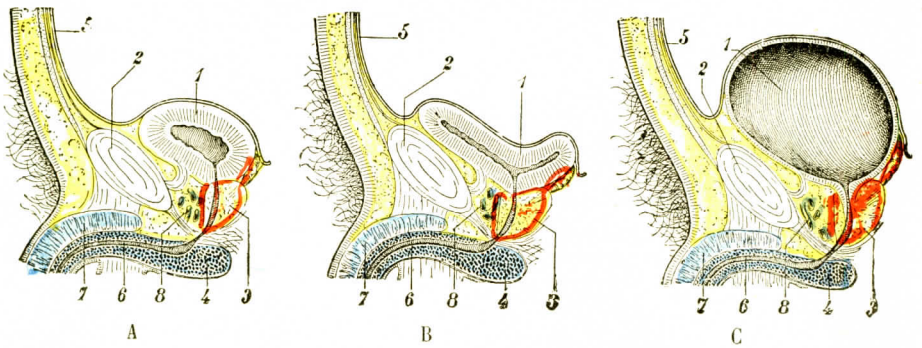


Fig. 976

Los diversos tipos de vejiga vistos en un corte sagital de la pelvis *(esquemática)* (T.-J.).

A, vejiga vacía, en sístole; B, vejiga vacía, en diástole; C, vejiga llena, globulosa.
1, vejiga. — 2, pubis. — 3, próstata. — 4, bulbo. — 5, peritoneo. — 6, uretra. — 7, cuerpo cavernoso. 8, plexo de Santorini.

poco a poco la forma de un disco regular, perfectamente redondeado, cuya sombra disminuye a medida que se efectúa la micción.

**4.° Cistoscopia.** — La cistoscopia consiste en el examen de la mucosa vesical normal o patológica, hecho bajo el control de la vista, con un aparato óptico especial, el cistoscopio, introducido por la uretra.

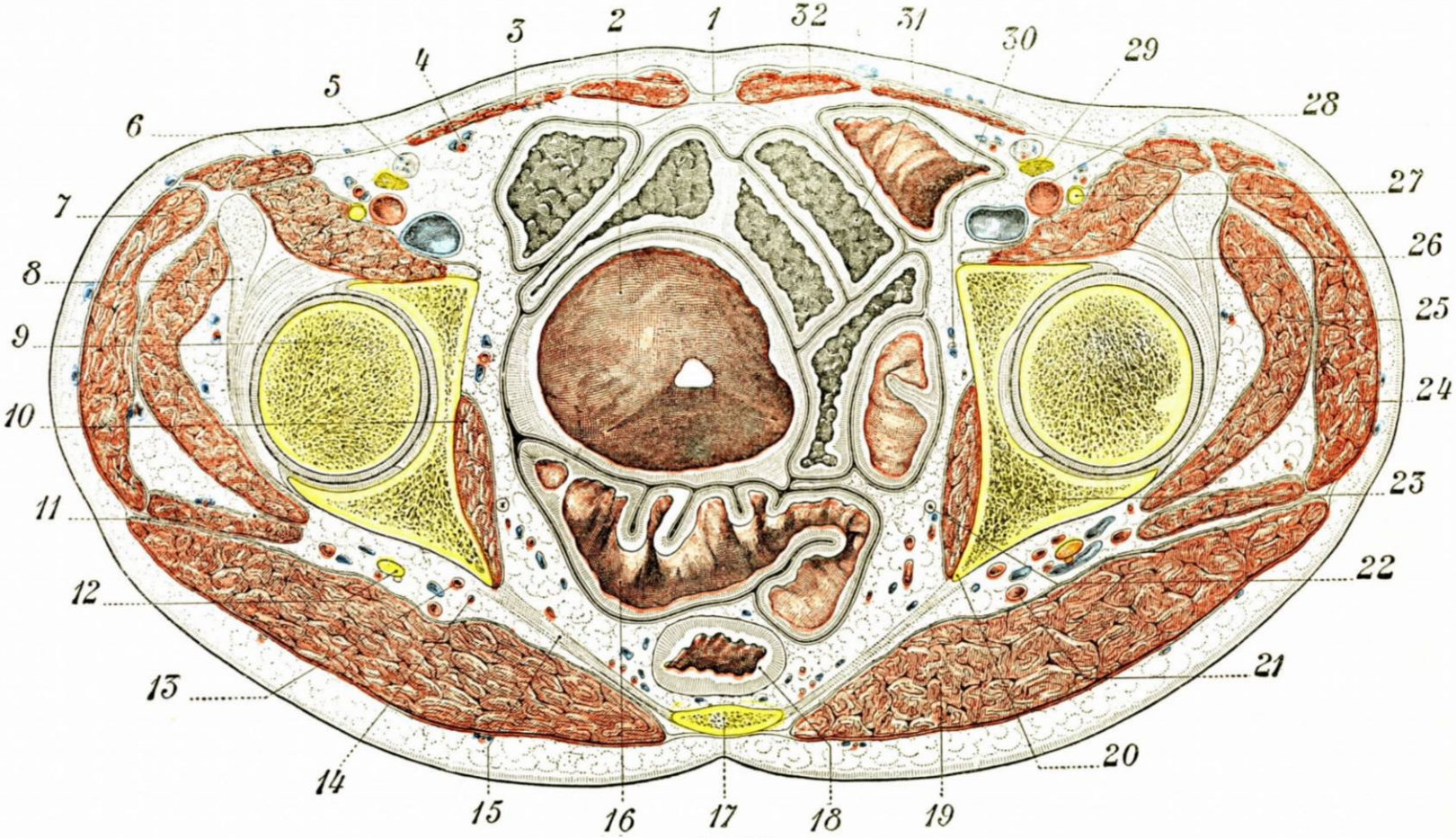


**Fig. 977**

La vejiga, vista en un corte horizontal de la pelvis que pasa por las cabezas femorales (cadáver congelado).

1, línea blanca. — 2, vejiga. — 3, transverso y oblicuo menor. — 4, vasos epigástricos. — 5, cordón espermático. — 6, sartorio. — 7, tensor de la fascia lata. — 8, tendones directo y reflejo del recto anterior. — 9, cabeza femoral. — 10, obturador interno. — 11, piramidal. — 12, nervios ciáticos mayor y menor. — 13, arteria isquiática. — 14, nervio pudendo interno. — 15, ligamento sacrociático mayor. — 16, colon sigmoide. — 17, cóccix. — 18, recto. — 19, glúteo mayor. — 20, espina ciática. — 21, arteria pudenda interna. — 22, uréter derecho. — 23, hueso ilíaco. — 24, glúteo medio. — 25, glúteo menor. — 26, psoasilíaco. — 27, nervio crural. — 28, vasos ilíacos externos. — 29, arco crural. — 30, vasos obturadores externos. — 31, asas delgadas dilatadas por materias fecales. — 32, recto anterior del abdomen.

La mucosa vesical normal es de color amarillo claro o amarillo oro, con variaciones procedentes de la intensidad de la iluminación o del estado de repleción mayor o menor de la vejiga. Sobre el fondo amarillo de la mucosa lisa y brillante se destacan los vasos finos, formando ramilletes arteriales en forma de estrellas, anastomizados en redes de formas variadas. Las venas, poco visibles, forman líneas obscuras azuladas.

La parte de examen más interesante es la base de la vejiga. El cuello vesical y la embocadura de la uretra forman una semiluna francamente roja en la parte inferior del campo iluminado. Más arriba se comprueba la presencia de una banda clara dirigida transversalmente, el *reborde interureteral*, de 2,75 centímetros de longitud en el hombre y de 2,27 en la mujer. En el extremo de esta banda formada por el músculo interureteral se comprueban los orificios de los uréteres. Cada

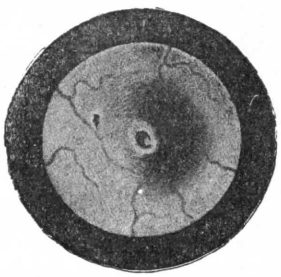

Fig. 978

Orificio ureteral normal en eminencia, como una papila (Knorr).

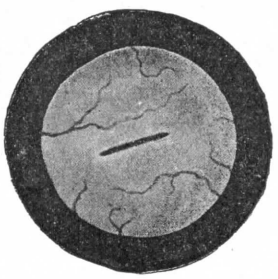

Fig. 979

Orificio ureteral alargado en forma de línea cortante (Knorr).

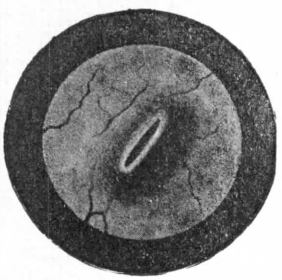

Fig. 980

Orificio ureteral normal en forma de hendidura oblicua (Knorr).

uno de ellos aparece, generalmente, en forma de una simple hendidura roja, situada en el vértice de una eminencia más o menos redondeada. La forma de la hendidura es variable (figs. 978, 979 y 980): ojal lineal, medialuna, acento circunflejo, uñada análoga a la huella de una herradura sobre la nieve endurecida. A veces son puntiformes y, por consiguiente, muy difíciles de reconocer. Se comprueba la salida de la orina por cada uno de los orificios. Es una verdadera eyaculación (fig. 981), que se renueva habitualmente cada veinte o treinta segundos. Los dos orificios ureterales y el cuello vesical ocupan los tres ángulos de un triángulo equilátero, el *triángulo* o *trígono de Lieutaud*.

La cistoscopia permite también examinar las otras paredes de la vejiga. Como en el cadáver, se distinguen cuatro paredes: la cúpula vesical, el fondo vesical o pared inferior, las caras laterales y el cuello propiamente dicho.

Se concibe que este método pueda dar datos más precisos sobre las lesiones de la mucosa, inflamatorias o neoplásicas, o también sobre la evolución de la mucosa vesical fuera de todos los fenómenos patológicos. La cistoscopia permite, además, la introducción de sondas en los orificios ureterales (cateterismo ureteral separador). La figura 981 nos muestra una mucosa vesical de anciano (vejiga de columnas), tal como se descubre a menudo en el cadáver.

**5.° Anomalías de la vejiga.** — El desarrollo de la vejiga, a partir de la vesícula alantoides, por una parte, del seno urogenital, por otra, expone este órgano a vicisitudes evolutivas que se manifiestan en la forma de anomalías congénitas bastante variadas. Entre éstas, debemos describir:

a) *La extrofia vesical*, descrita por CHAUSSIN. — Esta malformación se caracteriza por la ausencia de desarrollo de la parte inferior de la pared abdominal y de la pared vesical anterior. La mucosa de la pared posterior de la vejiga, con la llegada de los uréteres, sobresale y abomba en la parte inferior del abdomen. La orina se derrama en su superficie sin poderse retener. La cura operatoria de esta grave deformidad es extremadamente difícil.

b) *Los derivados vesicales*. — Hay que entender con este nombre cavidades adyacentes a la vejiga que comunican con ella y poseen paredes absolutamente idénticas. Se les puede encontrar en todos los puntos de la superficie vesical y su

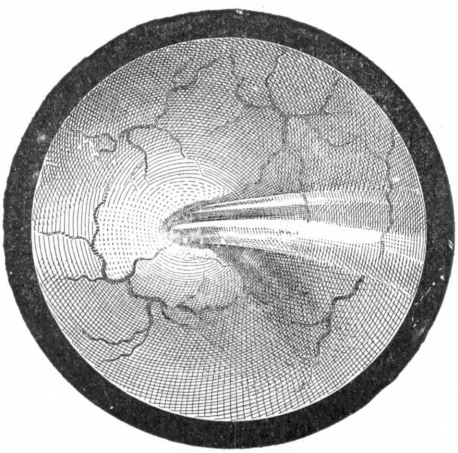

FIG. 981

Aspecto del orificio ureteral y de la emisión urinaria a la cistoscopia (según LUYS).

FIG. 982

Mucosa de la vejiga (según LUYS).

Vejiga denominada de columnas, examinada al cistoscopio.

volumen es en gran manera variable, así como su número. Pueden quedar por mucho tiempo silenciosos, desconocidos o provocar, por el contrario, accidentes infecciosos o hemorrágicos graves. En este caso existe en general una malformación asociada del cuello vesical (MARION), cuyo tratamiento debe asociarse al del divertículo.

Unicamente para recordarlas, señalemos las posibilidades:

— de ausencia de la vejiga;
— de vejigas dobles;
— de vejigas tabicadas;
— de quistes congénitos o de fístulas en el trayecto del uraco.

## § 2. — MEDIOS DE FIJACIÓN

La vejiga, situada entre el peritoneo y el suelo pélvico, está mantenida en su lugar por conexiones directas o indirectas con el suelo pélvico, y mantenida en esta situación por el peritoneo.

La conexión más importante con el suelo pélvico está constituída por el bloque uretroprostáticos en el hombre, la uretra pélvica y membranosa en la mujer. Es uno de los medios de fijación más sólidos de la vejiga.

En oposición a esta fijación de la vejiga, el vértice del órgano es mantenido por el uraco, vestigio supravesical de la alantoides. Este órgano se vuelve fibroso y se transforma en un ligamento tendido del vértice vesical a la cicatriz umbilical; se sabe, por lo demás, que el uraco, conservando ciertas porciones no obliteradas, puede motivar formaciones quísticas o diverticulares. Por otra parte, la cubierta

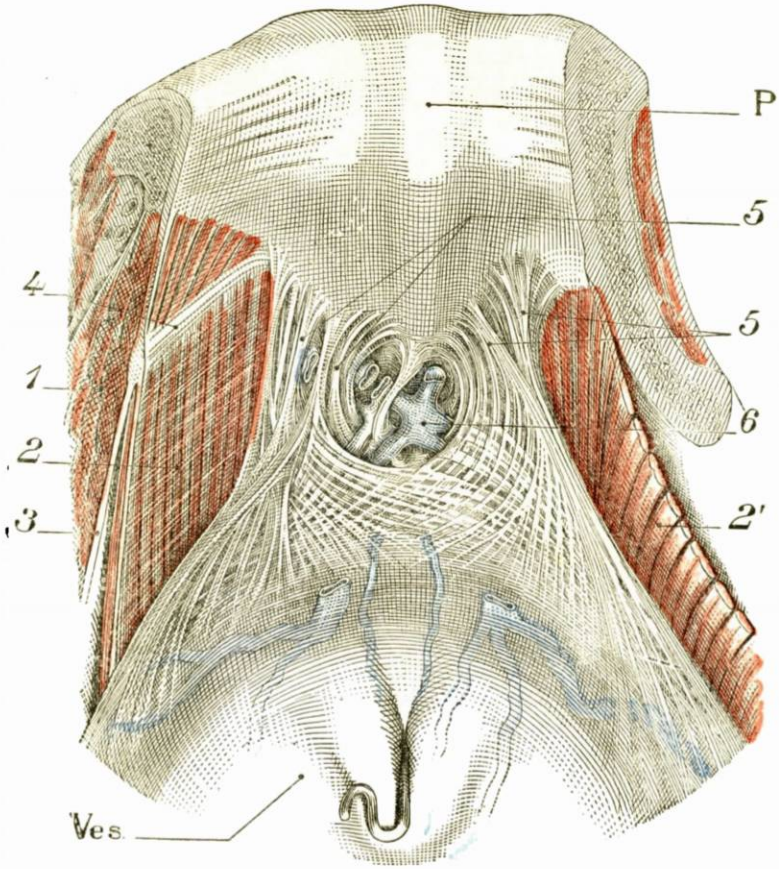


Fig. 983

Los ligamentos pubovesicales y las inserciones anteriores del elevador del ano.

P, pubis. — Ves., vejiga.

1, obturador interno. — 2, elevador del ano (lado izquierdo). — 2', elevador del ano (lado derecho). — 3, aponeurosis inferior del obturador interno. — 4, arco tendinoso. — 5, 5, ligamentos pubovesicales. — 6, venas anteriores de la vejiga.

peritoneal mantiene también la vejiga en su lugar. Jaboulay y Patel han insistido sobre la adherencia muy marcada del peritoneo al vértice de la vejiga; el peritoneo desempeña, pues, cierto papel en la fijación del órgano, papel de mínima importancia por lo demás.

La vejiga está también fijada, o, mejor, amarrada, por formaciones subperitoneales, de las cuales unas son musculares, y otras, condensaciones de tejido celular en relación con las láminas portavasos que acompañan a ciertas ramas de la arteria hipogástrica. Estas formaciones son las que vamos a examinar ahora.

Esquemáticamente se puede considerar este último grupo de medios de fijación desarrollado en dos sentidos, *sagital* y *transversal*.

*En el sentido sagital*, estas amarras forman cinchas; son las cinchas sacropúbicas, láteroviscerales, o aponeurosis sacropubogenitales.

*En el sentido transversal*, son las emanaciones de la vaina hipogástrica que acompañan vasos.

a) *En el sentido sagital*, los elementos de fijación forman los ligamentos anteriores y los ligamentos posteriores de la vejiga.

α) Los *ligamentos anteriores* de la vejiga, o ligamentos pubiovesicales (fig. 983), fijan fuertemente el cuello de la vejiga, y en el hombre el borde superior de la prós-

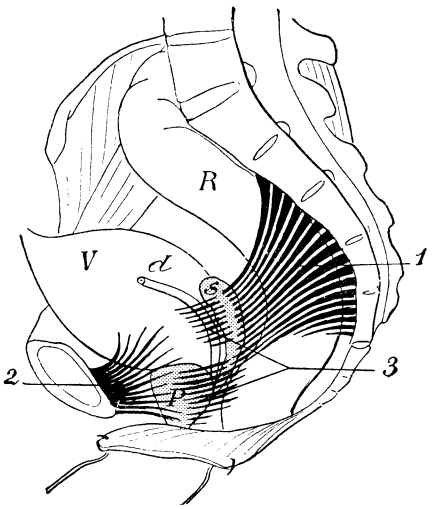


FIG. 984

Las aponeurosis sacrogénitovésicopúbicas, o cinchas sagitales de la pelvis (hombre, esquema) (Ed. PAPIN).

1, segmento posterior sacrorrectogenital. — 2, segmento anterior pubovesical. — 3, segmento medio vésicogenital. — V, vejiga. — R, recto. — P, próstata. — *d*, conducto deferente. — S, vesícula seminal.

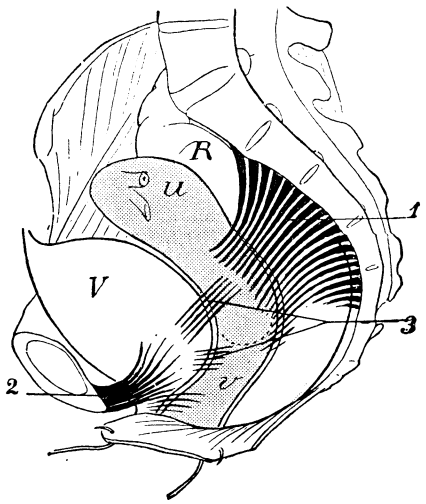


FIG. 985

Las aponeurosis sacrorrectogénitovésicopúbicas, o cinchas sagitales de la pelvis (mujer, esquema) (Ed. PAPIN).

1, segmento posterior sacrorrectogenital. — 2, segmento anterior pubovesical. — 3, segmento medio vésicogenital. — V, vejiga. — *u*, útero. — *v*, *vagina*. — R, recto.

tata, a la cara posterior del pubis. Existe un ligamento a cada lado, estando los dos ligamentos reunidos entre sí por fibras entrecruzadas. Estos ligamentos están esencialmente constituídos por fibras musculares lisas, algunas de las cuales parecen en continuidad directa con las fibras musculares superficiales de la vejiga. Entre los ligamentos pubiovesicales hay orificios para el paso de las venas del llamado plexo de Santorini. Al parecer se ha exagerado mucho la importancia anatómica de estos ligamentos pubiovesicales, que es fácil hundir para llegar a la cara anterior del cuello vesical.

β) Los *ligamentos posteriores* de la vejiga constituyen la parte alta y media de las láminas sagitales sacropúbicas de la pelvis; por sus bordes libres, constituyen los repliegues de Douglas que, cubiertos de peritoneo, limitan a cada lado el fondo de saco de Douglas. Es esencial observar que estas láminas sagitales son discontinuas; en altura se escalonan en varios fascículos. Los fascículos superiores son vesicales; los inferiores son rectoprostáticos en el hombre (aponeurosis lateral de la próstata); vésicovaginales en la mujer. En longitud se disocian en varios fas-

cículos; son en efecto, interrumpidas parcialmente en la zona genital (vesículas seminales y sobre todo cuello uterino), así como en el recto. Por otra parte, la constitución de estas láminas sagitales es compleja, puesto que en ellas entra no solamente tejido conjuntivo muscular liso, sino también vasos y sobre todo nervios.

b) *En el sentido transversal* encontramos las emanaciones de la vaina hipogástrica. Cuando se examina de perfil un corte paramedio sagital de una pelvis, tanto en el hombre como en la mujer, se ve que tres pedículos vasculares se tienden a partir de la arteria hipogástrica y que van a las vísceras pélvicas; son, de delante atrás, las *arterias umbílicovesicales*, las *arterias génitovesicales* y las *arterias hemorroidales medias*. Estas últimas no desempeñan ningún papel en la fijación de la vejiga. Pero las otras constituyen verdaderos ligamentos laterales a la vejiga, por cuanto el tejido celular pélvico se condensa alrededor de ellas para formar las vainas portavasos. La vaina de la umbilical es tal vez la más importante; no es más que la vaina alantoidea o umbílicovesical. Pero la vaina de la arteria génitovesical es también muy interesante; se sabe que la arteria génitovesical se divide en dos ramas, una posterior genital por detrás, la uterina en la mujer, la vesículodeferencial en el hombre; la otra anterior vesical, la vésicoprostática o vésicouterina. La vaina de la uterina es bien conocida en la mujer; la vaina de la génitovesical es igualmente importante en el hombre y constituye una lámina tendida oblicuamente hacia atrás y afuera que contribuye a la fijación de la vejiga.

## § 3. — Relaciones

La vejiga tiene la forma de un ovoide. Podemos por consiguiente, considerarle: 1.°, una *base*, que corresponde a su parte inferior; 2.°, un *vértice*, o cúpula, que mira hacia arriba y adelante; 3.°, un *cuerpo*, que es intermedio al vértice y a la base y que comprende la mayor parte del órgano. El cuerpo, a su vez, tiene una *cara anterior*, una *cara posterior* y dos *caras laterales*. Examinaremos desde el doble punto de vista de su configuración exterior y de sus relaciones cada una de estas diferentes regiones. Antes conviene, sin embargo, considerar la vejiga en su lugar, en su compartimiento vesical.

### A. — Compartimiento vesical

La vejiga está situada en el tejido celular subperitoneal, que despega y flexibiliza por sus movimientos alternados de repleción y depleción. Este tejido celular se densifica alrededor de los vasos, aquí como en otras partes en la pelvis menor, en forma de láminas célulofibrosas que son emanaciones de la vaina hipogástrica. A nivel de la vejiga, la arteria umbílicovesical subtiende sobre las caras laterales y sobre la cara anterior del reservorio una hoja de condensación celular que tiende a extenderse por las caras laterales de la vejiga con las ramas vesicales de la arteria, y que sube hacia delante entre las dos arterias umbilicales derecha e izquierda, estrechándose poco a poco hasta a nivel del ombligo; a esta *lámina celulosa y no aponeurótica* es a la que numerosos autores dan un origen vascular y a la que se le da el nombre de *aponeurosis umbílicovesical* (Charpy).

Esta lámina umbílicovesical resume a nivel de la vejiga la mayor parte del tejido celular subperitoneal, en el que se mueve el reservorio urinario. Se comprende pues, que se haya podido considerar esta porción de la vaina hipogástrica como formando una especie de compartimiento celular a la vejiga *(vaina alantoidea)*.

La aponeurosis umbílicovesical, descendiendo del ombligo sobre la vejiga, se dirige oblicuamente y poco a poco abajo y atrás, abandonando la pared abdominal

anterior; entre esta pared y la aponeurosis se constituye, pues, un espacio vacío, el *espacio prevesical* o *cavidad de Retzius* (fig. 986).

Este espacio está limitado por delante por la pared abdominal, por detrás por la aponeurosis umbílicoprevesical. Se extiende por arriba hasta el ombligo, por abajo hasta la vejiga, englobando el uraco y las arterias umbilicales. La aponeurosis céluloadiposa abraza el reservorio urinario, lo cubre, se le adhiere, continuándose con el tejido celular de los pedículos vasculares inferiores (fig. 986). Lateralmente, así envuelta en su vaina celulosa, la vejiga se deja fácilmente despegar de las paredes pélvicas por detrás hasta la altura de las escotaduras ciáticas. Este espacio desplegable ofrece en corte horizontal (fig. 987) la forma de una artesa que comprende la vejiga en su concavidad. La pared externa corresponde a la región obturadora retropúbica y al elevador. La pared interna está constituída por la vejiga. El fondo, canal estrecho en las partes laterales, canal elevado gracias a los ligamentos pubiovesicales en la línea media, está formado por la aponeurosis pélvica que se levanta del elevador para confundirse con el tejido conjuntivo denso que rodea la próstata y el cuello de la vejiga con los vasos que llegan a él.

Las inyecciones de gelatina colorada (Dieulafé y Averseng) hechas por encima y detrás de la aponeurosis umbílicovesical se extienden alrededor de la base de la vejiga *(espacio perivesical)*, por delante o detrás de ella; hechas con gran presión, se pueden difundir por todo el tejido celular subperitoneal. Por el contrario, las inyecciones dadas hacia abajo y adelante de la aponeurosis umbílicovesical inyectan la cavidad de Retzius *(espacio prevesical)*.

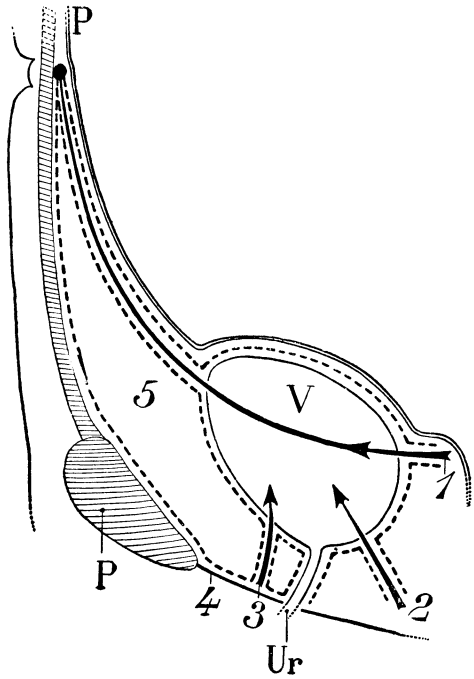


Fig. 986

El espacio perivesical y el espacio prevesical formados por las hojas vasculares (esquema, según Rieffel y Descomps, *Enciclopedia de Urología)*.

1, arteria umbílicovesical. — 2, arteria génitovesical. — 3, arteria prevesical. — 4, diafragma urogenital. — 5, espacio prevesical. — P, peritoneo. — V, vejiga. — P, pubis. — Ur., uretra.

Esta concepción de la aponeurosis umbílicovesical como dependencia de la vaina hipogástrica es la que concuerda mejor con la descripción de las láminas vasculares de la pelvis menor. Por lo demás, se han dado otras interpretaciones.

Cunéo y Veau han acudido a la Embriología. En una interesante memoria publicada en el *Journal de l'Anatomie* de 1899, han establecido que primitivamente, en un feto de 54 milímetros, la vejiga y las dos arterias umbilicales están unidas a la pared abdominal anterior por un repliegue medio, constituyendo un verdadero meso, el *mesocisto primitivo*. Entre la vejiga y la pared abdominal se encuentran así dos bolsas en forma de fondo de saco, una derecha y la otra izquierda, separadas por el citado meso. Más tarde, en el curso del desarrollo, las dos hojas peritoneales que circunscriben estas bolsas laterales (la hoja posterior o *vesical* y la hoja anterior o *abdominal)* se unirían entre sí, perderían su capa

endotelial y se fusionarían poco a poco por su capa conjuntiva. Así se produciría exactamente lo que ocurre delante del riñón entre el mesocolon primitivo y el peritoneo prerrenal: la fusión o *coalescencia* (es el término consagrado) entre las dos hojas peritoneales primitivamente independientes y simplemente yuxtapuestas. Por delante del riñón, la coalescencia de las dos hojas peritoneales da origen a una lámina conjuntiva, que hemos descrito con el nombre de *hojilla de Toldt*. Por delante de la vejiga, la coalescencia de las dos hojas prevesical y abdominal daría también origen a una lámina fibrosa que no sería más que la *aponeurosis umbílicoprevesical*. La aponeurosis umbílicoprevesical tendría, pues, una significación muy especial: sería el residuo fibroso de dos hojillas peritoneales desaparecidas por

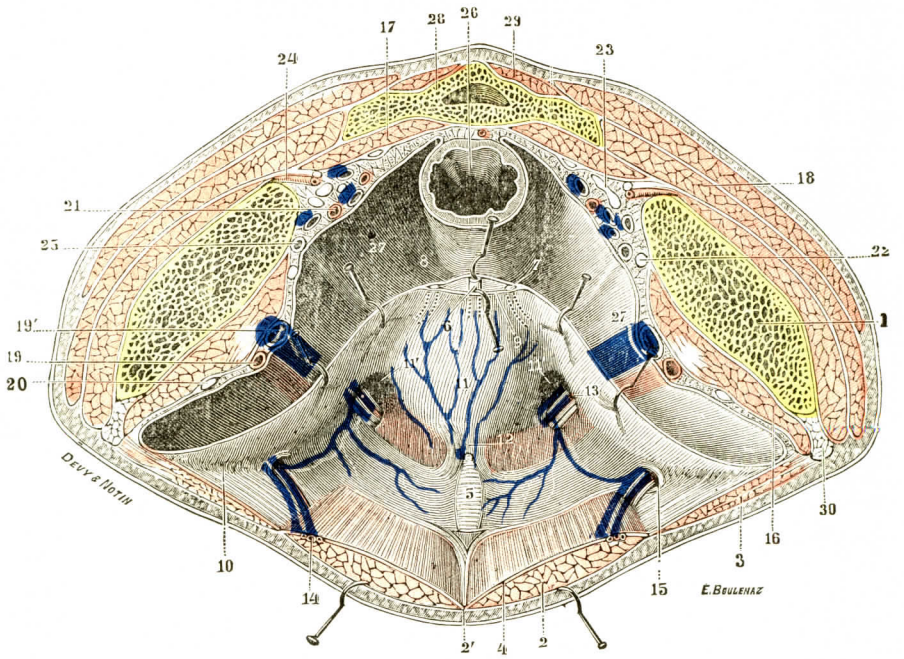


Fig. 987

El espacio prevesical en el hombre, visto desde arriba después de la separación recíproca de sus dos paredes anterior y posterior.

(El corte representado en la figura se ha practicado en un cadáver congelado. Después de haber descongelado y endurecido el cadáver en un baño de formol, se han quitado los intestinos delgados y se han erinado fuertemente la vejiga, el peritoneo prevesical y la aponeurosis umbílicoprevesical hacia atrás, rompiendo con el dedo los tractos fibrosos que unen estas dos últimas membranas con la fascia transversalis.)

1, hueso coxal, aserrado a nivel de la parte más elevada de la escotadura ciática mayor. — 2, recto mayor del abdomen, con 2', línea blanca y adminículum lineae albae. — 3, músculos anchos. — 4, fascia transversalis. — 5, sínfisis pubiana. — 6, uraco. — 7, cordón fibroso resultante de la obliteración de la arteria umbilical. — 8, peritoneo parietal, desprendido de la pared abdominal anterior y fuertemente erinado hacia atrás. — 9, aponeurosis umbílicoprevesical, ligeramente separada del peritoneo. — 10, tejido celular que une el peritoneo a la fascia transversalis. — 11, espacio prevesical, con 11' y 11', sus dos prolongaciones posteriores. — 12, ligamento anterior de la vejiga. — 13, vasos obturadores. — 14, vasos epigástricos. — 15, conducto deferente. — 16, psoasilíaco. — 17, músculos piramidales de la pelvis. — 18, músculos glúteos. — 19, 19', arteria y vena ilíacas externas. — 20, nervio crural. — 21, terminación de la hipogástrica. — 22, nervio obturador. — 23, plexo sacro. — 24, arteria y nervio glúteos superiores. — 25, uréter. — 26, recto. — 27, 27, excavación pélvica. — 28, sacro. — 29, músculos espinales. — 30, tendón del sartorio y del tensor de la fascia lata.

efecto del proceso llamado de *coalescencia*. Vemos al mismo tiempo, si los hechos ocurren realmente como acabamos de decir, cuán poco justificadas son las descripciones antes citadas, según las cuales esta aponeurosis pasa por detrás de la vejiga o se desdobla en el vértice de este órgano para envolverlo por sus cuatro caras; esta aponeurosis, como lo muestra la embriología, no se desdobla, y por otra parte no puede ser sino *prevesical*.

Angel (*Tesis de Nancy*, 1899) se declara contrario a la opinión de Cunéo y Veau. Ha observado, en efecto, la presencia de la aponeurosis umbílicoprevesical en fetos y en adultos cuyo peritoneo había conservado su disposición embrionaria, con mesocisto y bolsas laterales. Por otra parte, en ciertos fetos en los cuales los fondos de las bolsas laterales estaban

muy separados entre sí, no ha visto nunca entre ellos sino tejido conjuntivo joven absolutamente parecido al que rodea el uraco, la vejiga y las arterias umbilicales. Después de hacer constar este doble hecho, ANGEL se inclina a creer que la desaparición de las bolsas depende de otro proceso distinto del de la *coalescencia*. Según él, esta desaparición sería debida a un

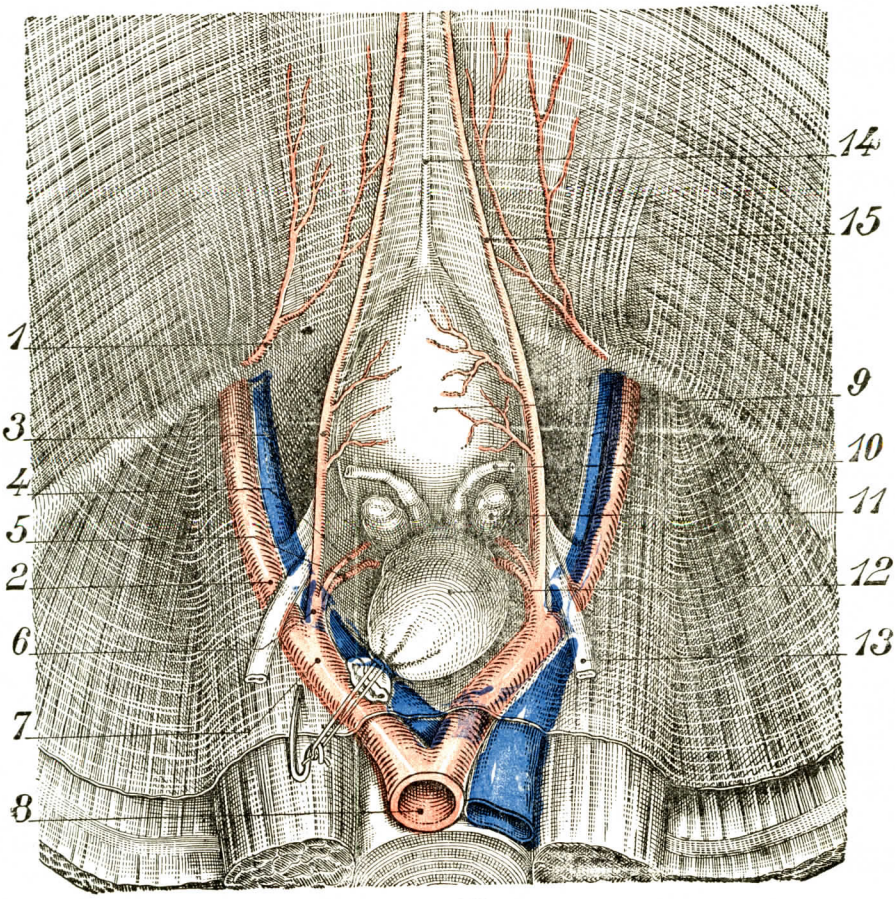


FIG. 988

Las vainas vasculares pélvicas emanadas de la vaina de la hipogástrica, en particular la gran vaina alantoidea (*semiesquemática*, según RIEFFEL y DESCOMPS).

1, arteria epigástrica. — 2, arteria ilíaca externa. — 3, arteria umbilicovesical y su vaina. — 4, arteria génito-vesical y su vaina. — 5, arteria hemorroidal media y su vaina. — 6, arteria hipogástrica y su vaina. — 7, arteria ilíaca primitiva. — 8, bifurcación aórtica. — 9, vejiga. — 10, conducto deferente. — 11, vesícula seminal. — 12, recto. — 13, uraco. — 14, tractus del ombligo.

simple fenómeno de desplegamiento, que puede realizarse artificialmente en el adulto que posea un mesocisto y de bolsas completas.

Situada ahora la vejiga en el tejido celular subperitoneal, podemos estudiar sus relaciones.

### B. — RELACIONES PROPIAMENTE DICHAS

**1.° Cara anterior.** — Sabemos que la cara anterior de la vejiga es más o menos extensa según el órgano esté vacío o lleno; es preciso, pues, estudiar las

relaciones pélvicas cuando la vejiga está vacía y las relaciones abdominales cuando está distendida.

a) *Porción inferior pélvica (vejiga vacía).* — La cara anterior de la vejiga vacía está oculta por la sínfisis púbica, a la que está fuertemente fijada. Esta sínfisis es una barrera temible para el cirujano, que se ve obligado a rodearla. Entre ella y la vejiga existe la porción correspondiente de la cavidad de Retzius. Un plano vascular importante se aplica junto a la cara posterior de la sínfisis por la fascia transversal; está constituído por ramos procedentes de las obturatrices, de la anastomosis de la obturatriz con la epigástrica y por la arteria retrosinfisaria, rama de la pudenda interna. A estos ramos arteriales corresponde un importante plexo venoso, que estudiaremos con los vasos (plexo de Santorini). Existe otro plano vascular aplicado junto a la cara anterior de la vejiga pélvica, constituído por la expansión de la arterias prevesicales, ramas emanadas de las pudendas internas, acompañada de gruesas venas satélites, y que sube por la vejiga después de haber perforado el diafragma urogenital.

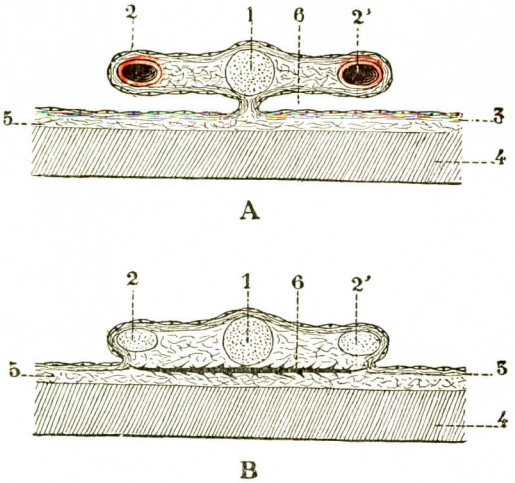


Fig. 989

Corte horizontal de la pared abdominal anterior: A, en el embrión; B, en el adulto *(esquemática).*

Fig. A: 1, uraco. — 2, 2', arterias umbilicales. — 3, peritoneo, con sus dos capas (capa endotelial y capa conjuntivo-elástica). — 4, pared abdominal. — 5, tejido celular subperitoneal. — 6, fondo de saco peritoneal.

Fig. B: 1, 2, 3, 4, 5, como en la figura A.—6, aponeurosis umbilicoprevesical, resultante, como nos lo enseña la figura, de la coalescencia de las dos hojillas peritoneales correspondientes.

A los lados, la cara anterior de la vejiga pélvica confina con la región obturatriz y su pedículo vásculonervioso. Se comprueban aquí los gruesos plexos nerviosos que unen las venas epigástricas, obturatrices y pudendas internas, así como la anastomosis entre las arterias obturatrices y epigástricas.

Parece así que la cara retropúbica de la vejiga esté muy bien defendida y que su acceso quirúrgico tropieza con serios obstáculos. En realidad no es así, como lo han demostrado recientemente las operaciones en la próstata o en el cuello de la vejiga por vía retropúbica (prostatectomía retropúbica de Térence Millin, cérvicocistopexia de E. Perrin). He aquí por qué: los planos vasculares prevesicales se dividen en dos, uno anterior, pegado a la sínfisis púbica y al conducto subpúbico; el otro es posterior, adherente a la cara anterior de la vejiga. Poniendo el sujeto con la cabeza muy baja, se abre el compartimiento de Retzius y se separan los dos planos vasculares entre los cuales se pasa, prácticamente sin verlos, después del fácil hundimiento de los ligamentos pubiovesicales. La anatomía clásica, por haber desconocido la verdadera significación de las relaciones retropúbicas de la vejiga, ha prestado, sin quererlo, un mal servicio a la cirugía.

b) *Porción superior abdominal (vejiga distendida).* — La extensión de la porción abdominal de la vejiga varía naturalmente con el grado de repleción. Se puede admitir que una vejiga que contiene 350 centímetros cúbicos de líquido rebasa la sínfisis unos 2 centímetros aproximadamente. El vértice se eleva, pues, progresivamente, y lo mismo hace la cara superior o cúpula, y el cirujano que va en busca de la cara anterior de la vejiga corre el riesgo en todos los casos de en-

contrar entre la pared abdominal y la vejiga la reflexión del fondo de saco peritoneal que debe evitar. Los elementos de la pared abdominal anterior se superponen del modo siguiente: la piel, el panículo adiposo con pequeñas arteriolas, la parte

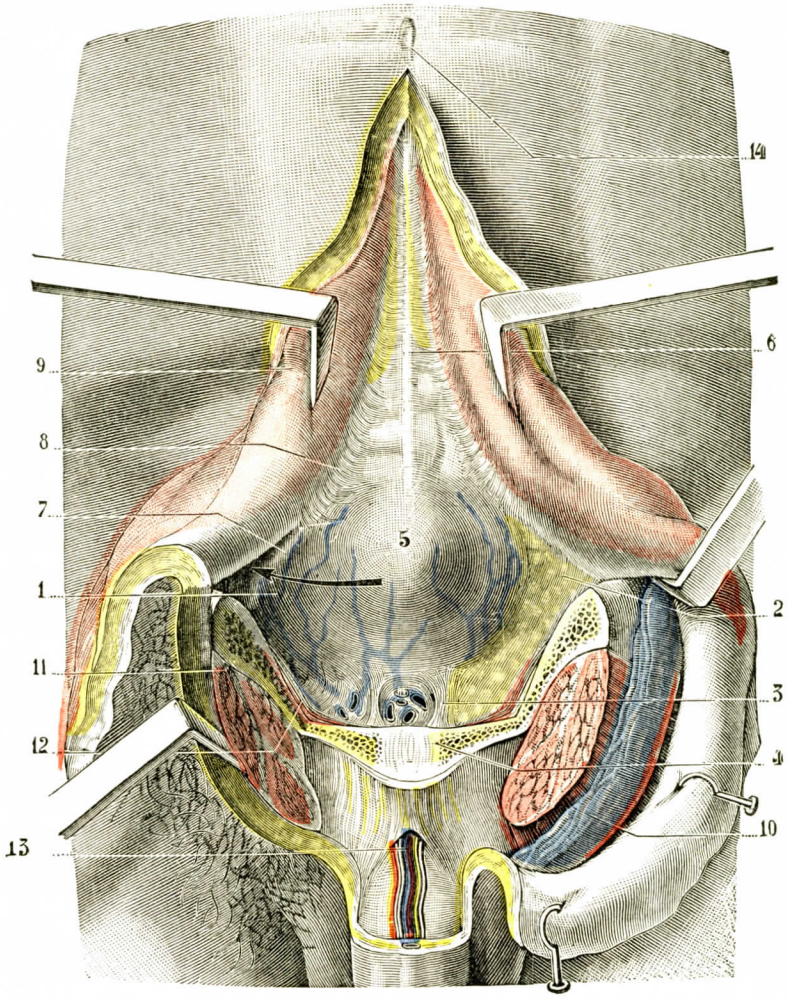


Fig. 990

El espacio prevesical, vista anterior después de la incisión de la pared abdominal en la línea media y resección de los dos tercios superiores de la sínfisis del pubis (T.-J.).

(El tejido céluloadiposo que llenaba el espacio se ha conservado en parte en el lado derecho y extirpado en el lado izquierdo.)

1, espacio prevesical. — 2, grasa del espacio prevesical. — 3, ligamentos pubiovesicales. — 4, sínfisis del pubis. — 5, cara anterior de la vejiga. — 6, uraco cubierto por la aponeurosis umbilicovesical; ésta se aplica sobre el peritoneo, a través del cual se ven las asas intestinales. — 7, cordón de la arteria umbilical. — 8, tracto celuloñbroso que une la aponeurosis umbilicoprevesical con la fascia transversalis y cierra lateralmente el espacio prevesical. — 9, pared abdominal. — 10, espermática. — 11, músculos de la región obturatriz. — 12, elevador y obturador interno. — 13, vena dorsal profunda del pene. — 14, ombligo.

superficial y alta del ligamento suspensorio de los órganos genitales externos, luego las vainas de los músculos recto mayores y piramidales del abdomen, que se unen en la línea media con el nombre de línea blanca. Sabido es que en este punto

la lámina anterior de la vaina de los rectos está formada por el conjunto de las láminas tendinosas de los tres músculos oblicuo mayor, oblicuo menor y transverso, mientras que la lámina posterior está constituída únicamente por la fascia transversal, hallándose ésta a distancia de la cara posterior del recto mayor para

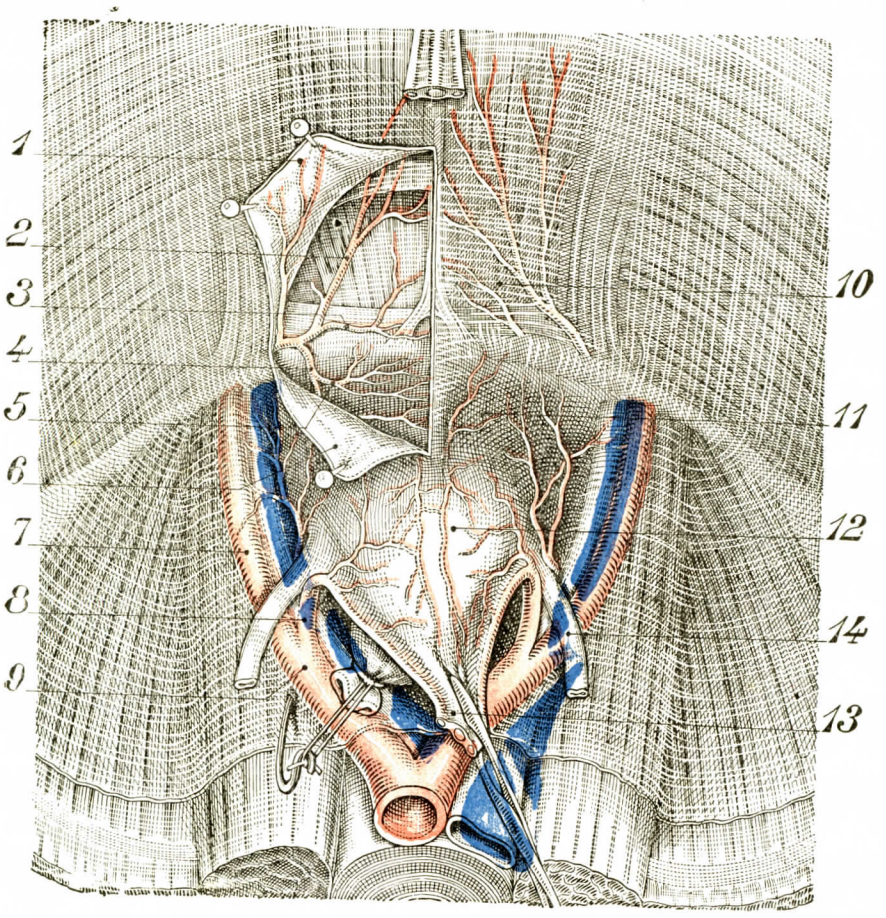


Fig. 991

Relaciones anteriores de la vejiga. Vaina alantoidea (en parte, según Farabeuf).

La misma disposición general que en la figura 988; pero la vaina alantoidea con el uraco se ha seccionado cerca del ombligo y reclinado hacia atrás, para mostrar cómo forma la aponeurosis umbilicoprevesical y, continuándose con la fascia transversalis, la cavidad denominada de Retzius.

1, fascia transversal abierta y reclinada. — 2, arteria epigástrica. — 3, arteria suprapúbica. — 4, anastomosis entre la epigástrica y la obturatriz. — 5, arteria retrosinfisaria. — 6, colgajo de fascia transversal reclinado. — 7, ilíaca externa. — 8, ilíaca interna. — 9, ilíaca primitiva. — 10, fascia transversalis. — 11, fondo de la cavidad prevesical denominada de Retzius. — 12, vejiga cubierta de la aponeurosis umbilicoprevesical (vaina alantoidea). — 13, pedículo alantoideo (uraco y arteria umbilical seccionado). — 14, uréter.

dejar que se constituya el espacio subpúbico o *cavum supra-pubicum* de Leisser; entre esta fascia transversal y la hoja umbílicovesical que se aplica a la vejiga, encontramos la cavidad de Retzius. Hemos ya señalado en qué límite variable se insinúa el fondo de saco peritoneal delante de la vejiga. A este fondo de saco pueden descender las asas del intestino delgado.

Más hacia fuera, la cara anterior de la vejiga confina en el plano profundo de la región crural con el ganglio de Cloquet y los vasos, así como con la región inguinal.

El tejido celular prevesical se prolonga así por fuera de la región retrosinfisaria para alcanzar, en dos cuernos laterales, la parte ánterointerna de la fosa ilíaca interna. Este espacio, llamado *espacio de Bogros*, confina con la región inguinal.

Conviene recordar aquí que la arteria epigástrica por fuera, la arteria umbilical más internamente y el uraco en la línea media, contribuyen a limitar las tres

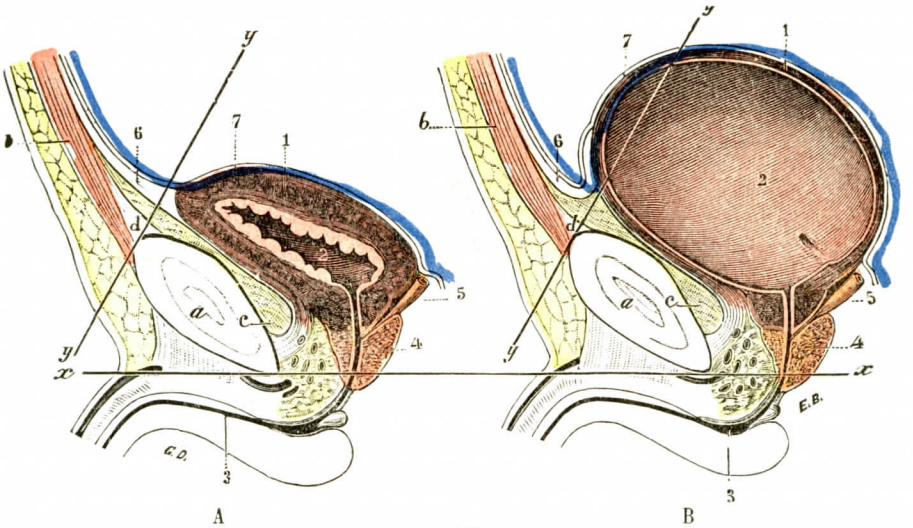


FIG. 992

Relaciones de la vejiga con el pubis y con la pared anterior del abdomen: A, en estado de vacuidad; B, en estado de repleción.

*a*, sínfisis del pubis. — *b*, pared abdominal. — *c*, espacio prevesical. — *d*, espacio suprapúbico.
1, paredes de la vejiga. — 2, su cavidad. — 3, uretra. — 4, próstata. — 5, conducto deferente derecho. — 6, uraco, por delante del cual se ve la aponeurosis umbílicoprevesical. — 7, peritoneo.
*xx*, línea horizontal que pasa por debajo de la sínfisis. — *yy*, plano del estrecho superior.

fositas peritoneales externa, media e interna. Por esto no es raro ver que la vejiga participa en la constitución de ciertas hernias inguinales internas, de tipo «hernia directa».

**2.° Caras laterales.** — La cara lateral de la vejiga contribuye a formar la *parte superior* de la pared interna del espacio denominado pelvirrectal superior, espacio subperitoneal que se hace en este punto pelvivésicoprostático. En la pared externa de este espacio *(obturador interno* y *aponeurosis pélvica)* se encuentran los vasos ilíacos externos, el pedículo obturador y los ganglios linfáticos correspondientes.

Hemos visto ya cómo llegan a la vejiga, a través de este espacio celular, los dos pedículos umbílicovesical y génitovesical con las expansiones correspondientes de la vaina hipogástrica. Las encontraremos más adelante, al estudiar los vasos y los nervios.

El conducto deferente, para ir de la cara posterior de la vejiga a la región inguinal profunda, tiene que pasar por encima de la cuerda que forma la arteria umbílicovesical.

**3.° Cúpula vesical.** — La cúpula vesical es cóncava o convexa según la vejiga esté vacía o llena. Vacía, sirve de soporte a las asas intestinales. El peritoneo ofrece en este punto un pliegue que se denomina *pliegue vesical transverso*. En la vejiga llena desaparece el pliegue, mientras que la cúpula vesical asciende en la cavidad abdominal, acentuando así el fondo de saco prevesical y el fondo de saco génitovésicorrectal.

**4.° Base** (fig. 994). — *A*. En el hombre. — La base de la vejiga ofrece dos segmentos, uno ánteroinferior o región del cuello, que descansa en la próstata, y el otro pósterosuperior o segmento vesículodeferencial; no hay límite neto entre estos dos segmentos.

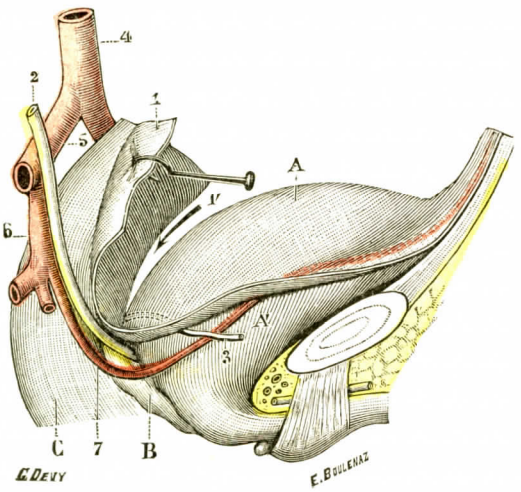


Fig. 993

Relaciones de la cara lateral de la vejiga con el peritoneo, el uréter, el conducto deferente y la arteria umbilical (recién nacido).

A, parte pósterosuperior de la vejiga, cubierta por el peritoneo. — A', su parte ánteroinferior, no cubierta por la serosa. — B, vesícula seminal derecha. — C, recto.
1, peritoneo, con 1', fondo de saco vésicorrectal. — 2, uréter derecho. — 3, conducto deferente derecho. — 4, aorta. — 5, arteria ilíaca primitiva derecha. — 6, arteria hipogástrica derecha. — 7, arteria umbilical derecha.

a) *Segmento inferior o región del cuello.* — La vejiga está en relación en este punto con la base prostática o también con su vertiente anterior, separada de la vertiente posterior por una cresta media transversal, la *comisura pregenital*. La zona de adherencia de la vejiga con la próstata tiene la forma de un óvalo de eje mayor transversal (Albarrán y Motz). Los diferentes planos que constituyen la pared vesical adquieren, en contacto con la próstata, una notable delgadez que acentúa la intimidad de las relaciones entre los dos órganos y que explica la utilización de la vida transvesical para el acceso quirúrgico de la próstata. El cuello vesical, atravesado por la uretra, se proyecta a 3 centímetros aproximadamente detrás del centro de la sínfisis púbica. Volveremos a hablar de estas relaciones en detalle al estudiar la próstata y la uretra.

b) *Segmento vesículodeferencial* (fig. 995). — La base de la vejiga pierde el contacto en este punto con la cara superior de la próstata; se encuentra separada del plano de las vesículas seminales por la hoja anterior de la vaina genital, que no es más que la fascia de coalescencia del peritoneo pregenital. Detrás de esta hoja las dos vesículas seminales divergen una de la otra dirigiéndose hacia arriba y afuera. En su ángulo de divergencia vienen a terminar los conductos deferentes. Estos se ensanchan en ampolla en su segmento terminal. En el momento de penetrar en el tejido prostático, el deferente y la vesícula homolateral se unen y forman el *conducto eyaculador*, que atraviesa la próstata y va a terminar en la uretra prostática. El borde externo de la vesícula seminal es alcanzado por la rama vesículodeferencial de la arteria génitovesical.

En el ángulo interdeferencial desciende el fondo de saco peritoneal vésicorrectal, al que continúa la fascia de coalescencia retrogenital que constituye (por lo menos en parte) la aponeurosis de Denonvilliers.

*B*. En la mujer. — La base de la vejiga ofrece relaciones muy diferentes; el cuello no posee el excelente bloque de sostenimiento que en el hombre constituye

la próstata. Sólo hay el suelo urogenital. El segmento posterior está separado del centro perineal por la pared anterior de la vagina. En consecuencia, si la musculatura perineal cede (debilidad congénita o rotura traumática obstétrica), la pared inferior de la vejiga no está sostenida y se crea un cistocele. El trígono vesical o *triángulo de Lieutaud* se proyecta en la pared vaginal anterior en forma de un

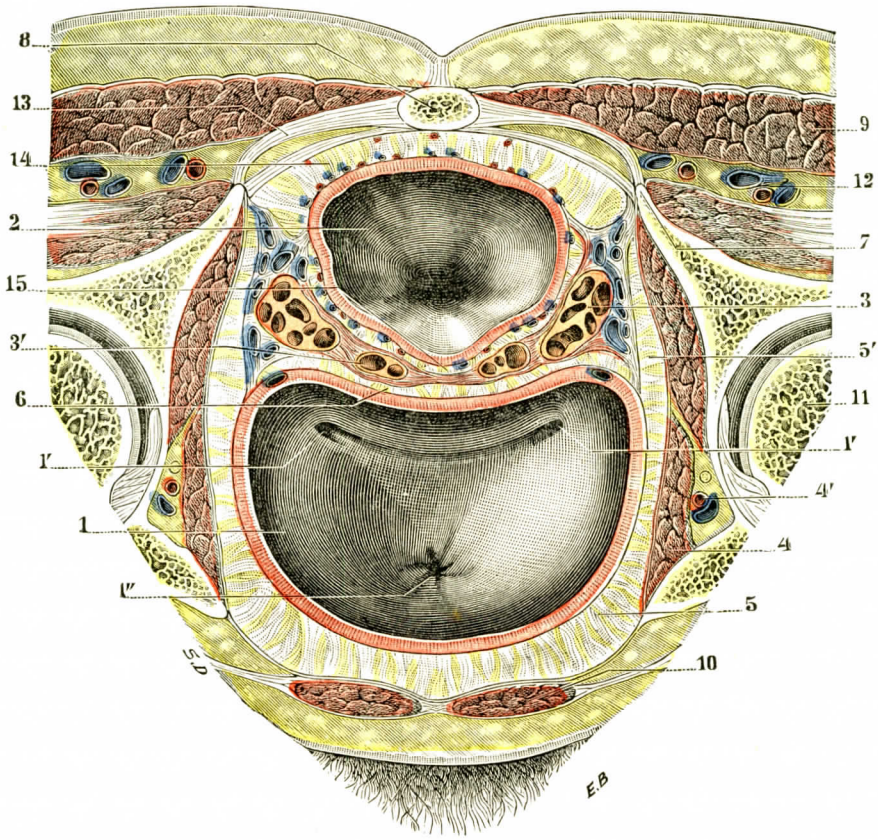


FIG. 994

La celda vesical y los espacios perivesicales, vistos en un corte horizontal de la pelvis (sujeto congelado, segmento inferior del corte) (T.-J.).

(El corte pasa: por delante, a un centímetro por encima del pubis; por detrás, a dos centímetros por encima de la punta del cóccix.)

1, vejiga, con: 1', orificios ureterales, y 1'', orificio uretral. — 2, ampolla rectal. — 3 y 3', vesícula y conducto deferente contenidos en el espesor de la aponeurosis próstatoperitoneal. — 4, obturador interno, con 4', vasos y nervio obturadores. — 5, espacio prevesical, con 5', prolongación que envía a lo largo de las caras laterales de la vejiga, hasta la espina ciática. — 6, espacio retrovesical. — 7, espina ciática. — 8, cóccix. — 9, glúteo mayor. — 10, recto mayor anterior del abdomen. — 11, cabeza del fémur. — 12, vasos glúteos. — 13, ligamento sacrociático mayor. — 14, espacio retrorrectal. — 15, espacio prerrectal.

triángulo en el cual la mucosa vaginal es lisa, mientras que en las demás partes está plegada: es el *trígono de Pawlick* (véase *Vagina*).

La base de la vejiga está separado de la pared vaginal por tejido celular laxo, que constituye un excelente plano de exfoliación para el cirujano, ya se desprenda de abajo arriba el tabique uretrovaginal, ya se desprenda de arriba abajo por la vía abdominal en el curso de una histerectomía amplia.

Si se estudian con atención los planos que separan el suelo vesical de la cara anterior de la vagina, se comprueba que existe un plano muy claramente definido

en el que tejido celular se condensa en una hoja sólida y bien individuada; es la *fascia subvesical* de Halban. Además, a los lados, las inserciones anteriores del elevador del ano no están lejanas de ese espacio. De suerte que es posible utilizar una u otra de esas formaciones para reconstituir un suelo vésicovaginal sólido: los elevadores del ano en la operación de Delanglade, la fascia subvesical en la operación de Halban (Cotte y Mathieu).

En la parte más superior y posterior, la base vesical se encuentra en relación con el fondo de saco vaginal anterior; luego, más arriba, con el istmo del útero.

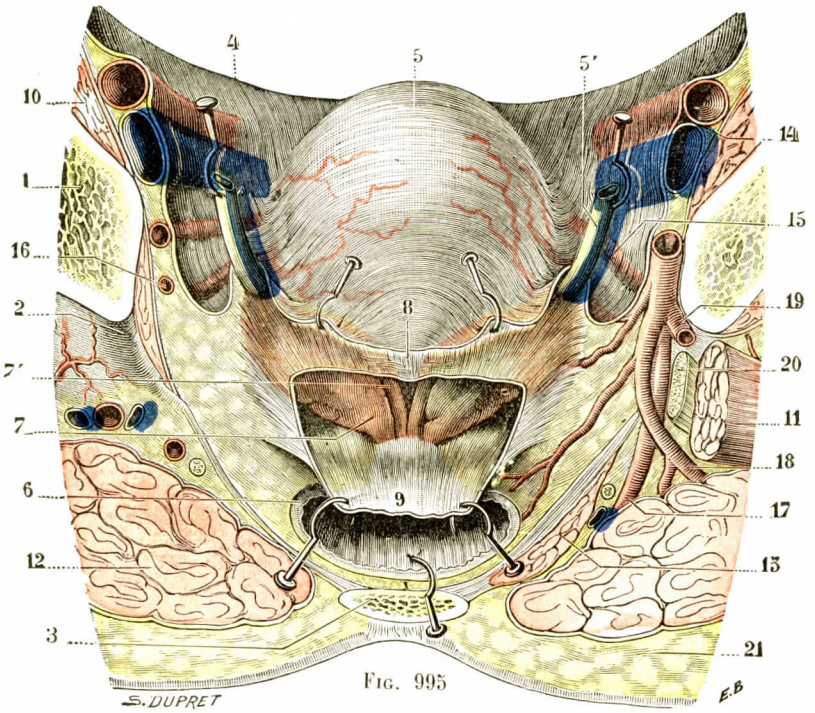


Fig. 995

Relaciones de la vejiga con las vesículas seminales y los conductos deferentes (T.-J.).

(Se ha practicado un corte transversal de la pelvis pasando un poco por detrás de la escotadura ciática menor; este corte es un poco más anterior a la izquierda que a la derecha.)

1, hueso coxal. — 2, escotadura ciática mayor. — 3, cóccix. — 4, pared anterior del adbomen. — 5, vejiga, con 5', uréter. — 6, recto. — 7, 7', vesículas seminales y conductos deferentes. — 8, triángulo interdeferencial cuya base está cubierta por el fondo de saco vésicorrectal del peritoneo. — 9, aponeurosis próstatoperitoneal a través de la cual se ha practicado una ancha ventana para que se vieran las vesículas seminales. — 10, psoas. — 11, piramidal. — 12, glúteo mayor. — 13, isquiococcígeo. — 14, vasos ilíacos externos. — 15, arteria obturatriz. — 16, arteria umbilical. — 17, arteria pudenda interna. — 18, arteria isquiática. — 19, arteria glútea. — 20, nervio ciático mayor. — 21, tejido celular subcutáneo.

En cuanto al cuerpo del útero, cuando la vejiga está vacía, descansa sobre su cara dorsal si se halla en situación normal de anteversión y de anteflexión ligera. El peritoneo se interpone entre la vejiga y el útero, constituyendo el fondo de saco peritoneal vésicouterino (véase *Utero*).

## § 4. — Conformación interior

El reservorio urinario, visto interiormente, presenta la misma configuración general y las mismas divisiones topográficas que su superficie exterior, es decir: 1.°, un *vértice;* 2.°, una *base;* 3.°, cuatro *caras* o *paredes*.

**1.° Vértice.** — El vértice, situado arriba y adelante, presenta una depresión infundibuliforme, y, en el fondo de ésta, un pequeño orificio que conduce al conducto del uraco. El conducto del uraco, en el adulto, termina por regla general a 4 ó 5 centímetros de la vejiga. Muy a menudo está completamente obliterado.

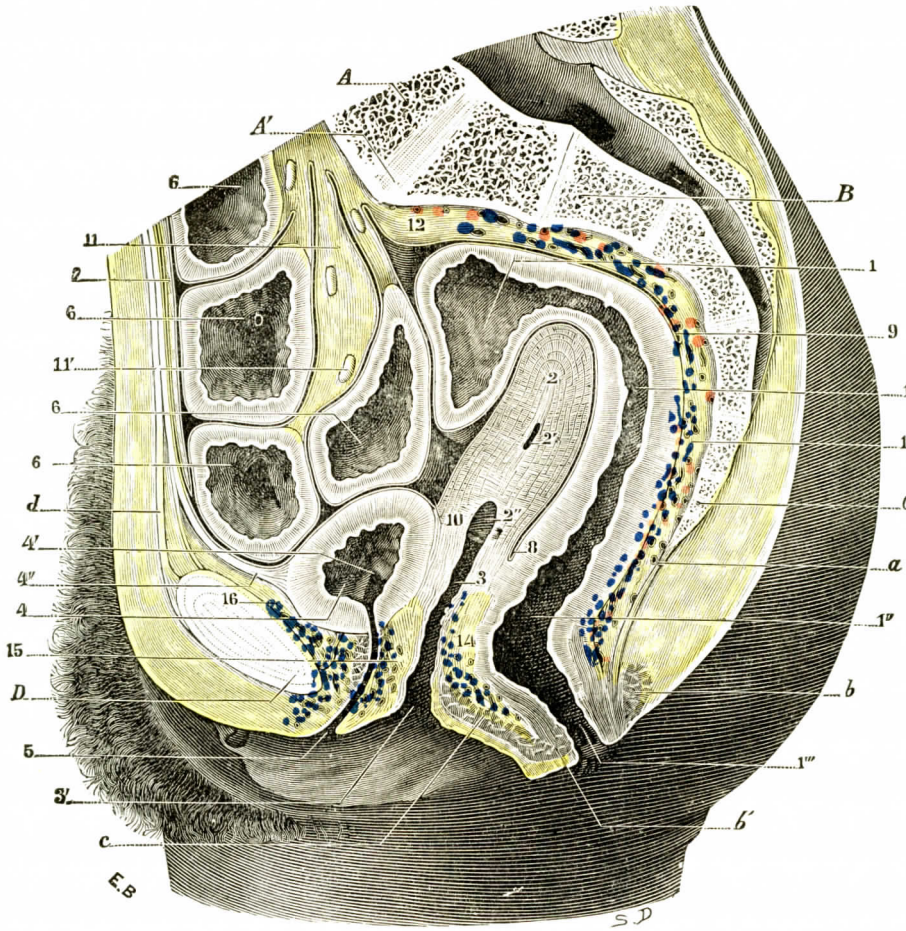


Fig. 996

El recto pelviano, visto en un corte mediosagital de una pelvis de mujer (segmento derecho del corte, cadáver congelado, cuarenta años) (T.-J.).

A, quinta lumbar. — A', ángulo sacrovertebral. — B, sacro. — C, cóccix. — D, sínfisis pubiana.

*a*, rafe anococcígeo. — *b*, *b'*, esfínter externo del ano. — *c*, constrictor vulvovaginal. — *d*, tendón del recto mayor del abdomen.

1, colon iliopelviano. — 1', recto, con : 1'', ampolla rectal ; 1''', válvulas semilunares. — 2, útero, con : 2', su cavidad (interesada por el corte en un punto muy limitado, pues el útero está en posición paramediana derecha) ; 2'', hocico de tenca. — 3, vagina, con 3', su orificio vulvar. — 4, vejiga, con : 4', orificio del uréter ; 4'', uraco. — 5, uretra. — 6, 6, 6, 6, asas del intestino delgado. — 7, epiplón. — 8, fondo de saco rectovaginal. — 9, fondo de saco retrorrectal. — 10, fondo de saco vésicouterino. — 11, mesenterio, con 11', ganglios mesentéricos. — 12, espacio prevertebral con sus vasos. — 13, espacio retrorrectal. — 13, tabique rectovaginal. — 15, tabique uretrovaginal. — 16, espacio prevesical.

**2.° Base.** — De las diferentes regiones que presenta la superficie interior de la vejiga, únicamente la cara inferior o base merece que nos detengamos algunos instantes. Recorriéndola de delante atrás, encontramos en primer lugar una pequeña superficie triangular, casi siempre lisa y uniforme: es el *trígono*

*vesical de Lieutaud* (fig. 997); por detrás del trígono, una porción más o menos deprimida, que constituye el *bajo fondo* de la vejiga.

*A*. Trígono vesical. — El trígono vesical de Lieutaud o simplemente *trígono de Lieutaud*, está en relación con la próstata en el hombre, y con la pared anterior de la vagina en la mujer (véase *Vagina*).

a) *Forma y dimensiones*. — El trígono de Lieutaud, como indica su nombre, reviste la foma de un triángulo (fig. 997), cuya base está dirigida hacia atrás y cuyos tres lados, aproximadamente iguales, miden de 20 a 25 milímetros cuando la vejiga está vacía, y de 40 a 50 milímetros cuando está fuertemente distendida. Cada uno de los ángulos de este triángulo está marcado por un orificio: en sus dos *ángulos posteriores* desembocan los uréteres (3, 3); en su *ángulo anterior* nace la uretra (2').

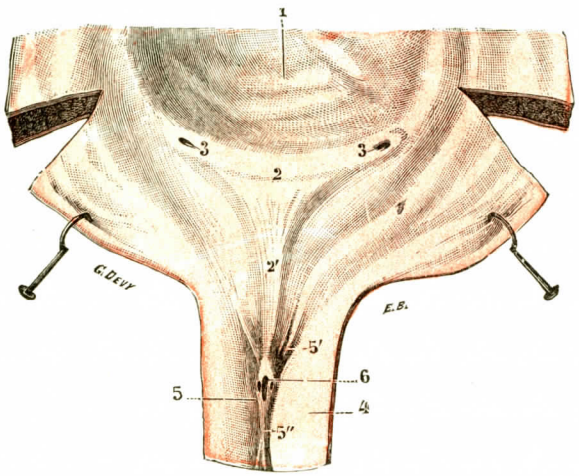


Fig. 997

Cara inferior de la vejiga con la porción inicial de la uretra.

(La vejiga y la uretra han sido divididas por delante y por arriba sobre la línea media.)

1, fondo inferior de la vejiga. — 2, rodete interuretérico, formando el borde posterior del trígono. — 2', cuello de la vejiga. — 3, 3, orificios de los uréteres. — 4, uretra prostática. — 5, veru montánum, con: 5', sus frenillos; 5'', la cresta uretral. — 6, orificio del utrículo prostático, flanqueado a derecha e izquierda por los orificios de los conductos eyaculadores.

b) *Orificios inferiores de los uréteres*. — Los orificios inferiores de los uréteres se hallan situados, unas veces, en el vértice de una pequeña eminencia mamelonada y, otras veces, en una región que no forma relieve alguno sobre el plano de la mucosa. Se presenta de ordinario bajo la forma de pequeñas hendiduras fuertemente cortadas a bisel, dirigidas oblicuamente de fuera a dentro y de atrás a delante, y midiendo el diámetro mayor en cada una de ellas de 3 a 5 milímetros. Por fuera, se hallan claramente limitados por un repliegue mucoso falciforme, que se designa impropiamente con el nombre de *válvula del uréter*. Por dentro, se prolongan bastante a menudo sobre la pared vesical en forma de un pequeño canal de 5 a 6 milímetros de longitud. Entre el orificio derecho y el izquierdo se extiende una especie de rodete transversal, ligeramente cóncavo hacia atrás, arciforme por consiguiente, siempre más pronunciado en el hombre que en la mujer: es el *rodete interuretérico*, que está formado, digámoslo de una vez, por un fascículo muscular de igual dirección, el cual, siendo más desarrollado que los fascículos vecinos, levanta la mucosa a su nivel. Algunos autores lo designan, aunque impropiamente, con el nombre de *músculo de los uréteres*.

c) *Orificio posterior de la uretra*. — El orificio posterior de la uretra o *cuello de la vejiga*, redondeado en el feto y en el niño, reviste más tarde, por efecto del desarrollo considerable que adquiere la próstata, la forma de hendidura transversal, con un labio superior y posterior y un labio inferior y anterior.

En realidad, la noción de «cuello vesical» corresponde a datos mucho más fisiológicos y patológicos que anatómicos. En efecto, es infinitamente difícil fijar a este cuello límites precisos. Para convencerse de ello basta comprobar las diver-

gencias que existen entre las diversas descripciones: unos dan el nombre de *cuello* a la porción de vejiga que precede inmediatamente a la uretra; otros designan así la porción inicial de la uretra hasta el veru montanum; otros, finalmente, consideran que el cuello comprende a la vez un segmento vesical y un segmento uretral. Es, por lo tanto, más lógico, desde el punto de vista puramente anatómico, hablar de una *región del cuello*, que corresponde, en realidad, a un engrosamiento de las fibras lisas circulares de la vejiga y de la uretra. Su hipertrofia o su disfuncionamiento crea esta *enfermedad del cuello* a la que MARION ha dado su nombre, término nosológico clásico y que se refiere a los denominados «prostáticos sin próstata». Dado que esta enfermedad es actualmente bien conocida, que su tratamiento está bien fijado, sancionado por numerosísimos resultados, no sería conveniente, por parte de los anatomistas, rehusar la admisión de la existencia de este *cuello vesical*, cuya realidad es manifiesta.

El orificio uretral de la vejiga está en relación habitualmente con el punto más declive del reservorio urinario; es relativamente fijo, y más adelante tendremos que indicar, a propósito del conducto de la uretra, cuál es su situación precisa en relación a la sínfisis del pubis.

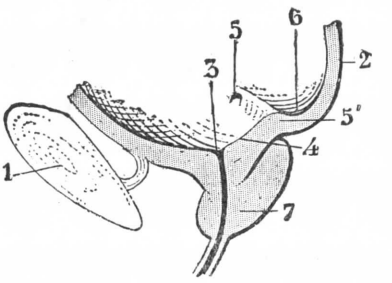


FIG. 998

La base de la vejiga, vista en un corte sagital.

1, sínfisis del pubis.—2, vejiga.—3, cuello de la uretra.—4, trígono de Lieutaud.—5, orificio del uréter, y 5', rodete interuretérico. — 6, fondo inferior de la vejiga. — 7, próstata.

*B.* FONDO INFERIOR DE LA VEJIGA. — Se designa con el nombre de *fondo inferior de la vejiga* la parte de la superficie interior del reservorio urinario situada por detrás del trígono: está en relación con la vagina en la mujer y en el hombre con las vesículas seminales, con la ampolla de los conductos deferentes y con el triángulo interdeferencial.

Morfológicamente, el fondo inferior de la vejiga (fig. 997, 1) se presenta bajo la forma de una depresión elíptica, dirigida transversalmente y tanto más pronunciada cuanto más saliente es el rodete interuretérico que la limita por delante.

Su profundidad se exagera en el anciano por efecto del doble hecho de que: 1.°, el rodete citado aumenta de altura; 2.°, la próstata, al hipertrofiarse, eleva la región del trígono. En estas condiciones (fig. 998, 6) es como el fondo inferior de la vejiga, con todo y no representar su punto más declive, se convierte, cuando menos, en una especie de fondo de saco, en el que se alojan los cálculos y en el que permanece también, después de la micción, una pequeña cantidad de orina que el músculo vesical no ha podido expulsar. Así se halla justificado el nombre de fondo *inferior* o *bajo fondo*, que se da en anatomía y en cirugía a esta parte deprimida del reservorio urinario.

**3.° Caras.** — Las caras o paredes de la superficie interior de la vejiga se distinguen, como en la superficie exterior del órgano, en *anterior*, *posterior* y *laterales*.

Sus paredes, en el feto, son regularmente lisas y uniformes, y lo mismo en el niño.

Pero más tarde, por efecto de una hipertrofia irregular de la capa muscular subyacente, la mucosa se eleva a nivel de los fascículos hipertrofiados, se deprime, por el contrario, en sus intervalos, y la pared vesical, en su conjunto, reviste entonces un aspecto reticulado y areolar, que se ha comparado con acierto al que presentan las aurículas del corazón. Esta disposición reticulada se acentúa poco

a poco con los progresos de la edad y, en ciertos individuos, los relieves formados por los fascículos musculares hipertrofiados son tan considerables, que se destacan en forma de verdaderas columnas *(vejigas de columnas)*. En el intervalo de las columnas, la pared está naturalmente deprimida; en ciertos casos forma cavidades o células más o menos espaciosas, que, cuando están muy desarrolladas, constituyen verdaderos divertículos de la cavidad vesical *(vejigas de células)*. En la figura 999 representamos una porción de la superficie interna de la vejiga de un anciano de noventa y dos años. Esta figura nos da una idea exacta del modo de conformación de las columnas y de las células. En estas células pueden penetrar cálculos, permanecer en ellas más o menos tiempo y hasta a veces incrustarse en su interior.

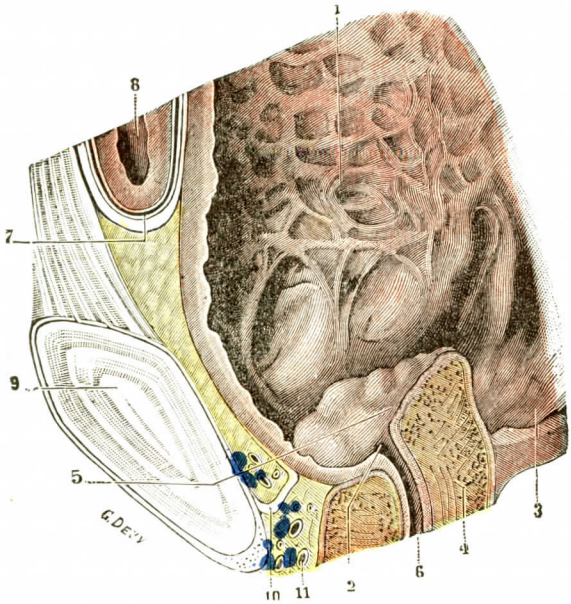


Fig. 999

Cara interna de una vejiga de columnas (sujeto de noventa y dos años, corte sagital previa congelación, reducción de 1/4).

1, vejiga, con sus columnas y sus células.—2, cuello de la vejiga. — 3, fondo. — 4, próstata, con 5, su lóbulo medio, considerablemente hipertrofiado. — 6, uretra. — 7, fondo de saco peritoneal, situado a 18 milímetros por encima de la sínfisis. — 8, asa intestinal que ha descendido al fondo de saco. — 9, pubis. — 10, ligamento anterior de la vejiga. — 11, plexo venoso.

## § 5. — Constitución anatómica

Las paredes de la vejiga miden de 8 a 15 milímetros en el estado de vacuidad del órgano y estado de plenitud. Se componen esencialmente de tres túnicas concéntricas, que se superponen en el orden siguiente: una *túnica externa o serosa*, una *túnica media* o *muscular* y una *túnica interna* o *mucosa*.

**1.° Túnica serosa.** — La túnica serosa es una dependencia del peritoneo. Según hemos hecho notar antes, el peritoneo vesical no cubre toda la superficie externa de la vejiga, sino solamente su cara posterior y la parte más elevada de sus caras laterales. Desde la vejiga se refleja sobre las partes contiguas, formando alrededor de aquélla un fondo de saco circular, el *fondo de saco perivesical*.

Al abandonar la vejiga, la serosa se dirige: 1.°, por delante, a la *pared abdominal anterior*, de la que está separada, en la línea media, por el uraco y, por fuera del uraco, por los dos cordones fibrosos resultantes de la obliteración de las arterias umbilicales; 2.°, a la derecha e izquierda, a las *paredes laterales correspondientes de la excavación pélvica;* 3.°, por detrás, el *recto* en el hombre y al *útero* en la mujer. Al pasar de la vejiga a la pared abdominal, el peritoneo forma una especie de fondo de saco de concavidad superior, muy variable según el estado de distensión de la vejiga: es el *fondo de saco prevesical*, que hemos estudiado ya. Al pasar de las caras laterales de la excavación, la serosa forma un nuevo fondo de saco de concavidad igualmente dirigida hacia arriba, el *fondo de saco láterovesical*. Al pasar de la vejiga al útero, el peritoneo se refleja de abajo arriba para formar un fondo de saco de concavidad superior, el

*fondo de saco vésicouterino.* Este fondo de saco, que marca por detrás el límite de la porción peritoneal de la vejiga, está en relación, en la mayoría de los casos, con el istmo del útero. Al pasar de la vejiga al recto, el peritoneo forma asimismo un fondo de saco de concavidad superior, el *fondo de saco vésicorrectal.* Este fondo de saco, que representa la parte más declive de la cavidad peritoneal en el hombre, está limitado lateralmente y arriba por dos pequeños repliegues de forma semilunar, los cuales se extienden, como el mismo fondo de saco, de la vejiga al recto: son los *repliegues de Douglas,* designados también por algunos autores con el nombre de *ligamentos posteriores de la vejiga* (fig. 1000, 8). Por su disposición recuerdan bastante bien los repliegues úterosacros que, desde la cara posterior del útero, se dirigen a las vértebras sacras y al recto. Difieren, no obstante, desde el punto de vista estructural, en que no contienen en su espesor elementos musculares, sino tan sólo tejido conjuntivo y algunos vasos

El peritoneo está íntimamente adherido a la pared vesical subyacente. Como dice muy bien Pedro Delbet, no es movible sobre la vejiga, ni la vejiga sobre él, pues con ella experimenta movimiento de ampliación y de retracción, y se distiende y retrae como ella. Esta adherencia entre el peritoneo y la pared vesical es de tal suerte, que resulta muy difícil, cuando no imposible, separar uno de otra. Hay que observar, sin embargo, que en la parte más declive de la cara posterior, en la proximidad del recto en el hombre y del útero en la mujer, la adherencia es menos íntima que en las otras regiones, y en este punto es posible, ya con el escalpelo, ya con la punta de una sonda acanalada, llegar a despegar la serosa unos dos o tres centímetros. Esta zona de despegamiento posterior permite liberar bastante el peritoneo vesical para utilizarlo como cubierta después de una operación en la pelvis (peritonización luego de la amputación del recto o de una histerectomía, por ejemplo)

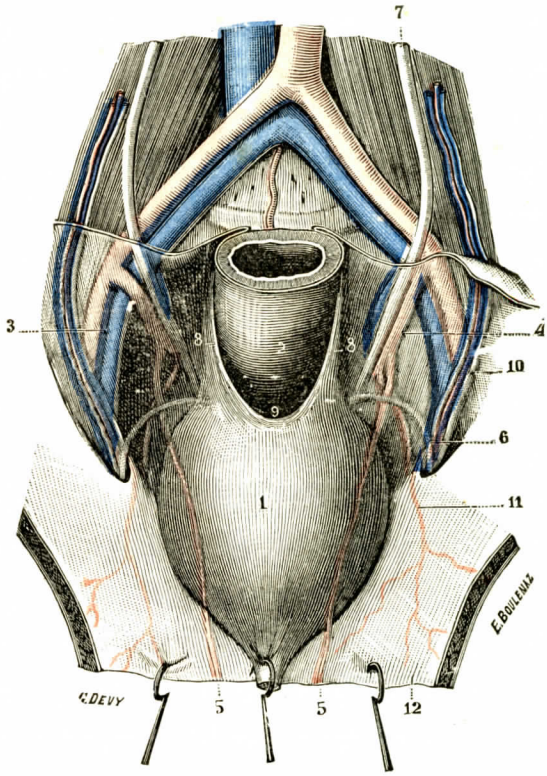


Fig. 1000

Los repliegues de Douglas en el hombre (recién nacido)

1, vejiga erinada hacia delante.—2, recto en su sitio.—3, vasos ilíacos externos. — 4, vasos ilíacos internos. — 5, arteria umbilical. —6, conducto deferente.—7, ureter.—8, 8, repliegues de Douglas. —9, fondo de saco de Douglas.—10, vasos espermáticos.—11, arteria epigástrica.—12, pared abdominal anterior, erinada hacia delante y abajo.

**2.° Túnica muscular.** — Las fibras musculares lisas que constituyen esta túnica *(músculo vesical)* se disponen en tres capas concéntricas, que son: externa, media e interna.

*A*. Capa externa. — La capa externa o capa superficial (fig. 1001, A) se compone de fibras longitudinales, es decir, de fibras dirigidas paralelamente al eje vertical de la vejiga. Dividiremos estas fibras, por su situación, en *anteriores*, *posteriores* y *laterales*.

*Fibras longitudinales anteriores.* — Las fibras longitudinales anteriores forman en la cara anterior de la vejiga un plano continuo, siempre muy desarrollado, que se extiende sin interrupción de la base del órgano a su vértice. En su extremidad superior rodean el uraco, unas a la izquierda y las otras a la derecha, y se continúan en su mayoría con las fibras longitudinales posteriores; solamente algunas van a parar a las paredes del uraco.

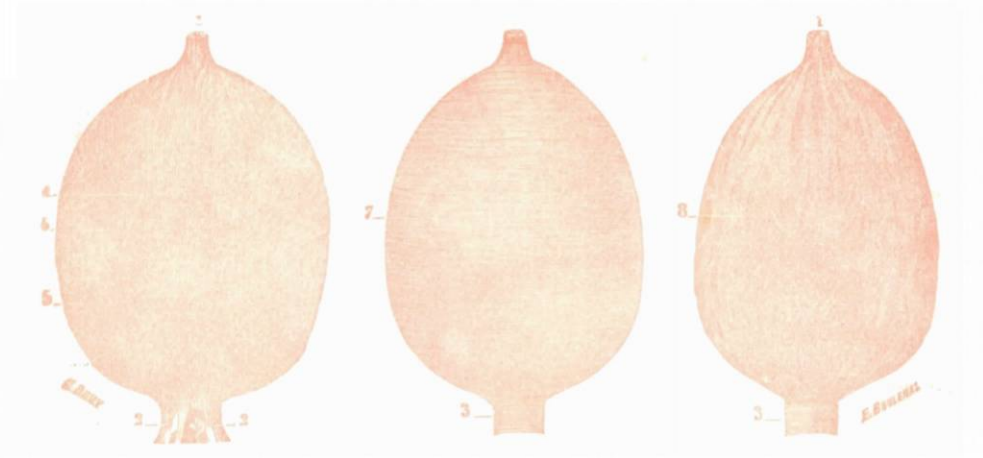

A B C

Fig. 1001

Túnica muscular de la vejiga, vista por su cara anterior.

A, capa superficial; B, capa media; C, capa profunda.

1, uraco. — 2, ligamentos pubovesicales. — 3, esfínter vesical. — 4, fibras longitudinales anteriores. — 5, fibras longitudinales ánterolaterales. — 6, fibras salidas del fascículo longitudinal anterior y esparciéndose a los lados de la vejiga. — 7, fibras circulares. — 8, fibras longitudinales de la capa profunda anastomizándose entre sí y circunscribiendo mallas elípticas que dan a esta capa un aspecto plexiforme o reticulado.

En su extremo inferior se condensan en dos fascículos aplanados: los ligamentos pubovesicales que ya hemos estudiado.

*Fibras longitudinales posteriores.* — Las fibras longitudinales posteriores ocupan, como indica su nombre, la cara posterior del órgano. Forman, como las precedentes, un plano continuo que, en su parte inferior, mide apenas 3 ó 4 centímetros de ancho, pero luego se abre en forma de abanico, cubriendo, en su parte superior, no solamente la cara posterior de la vejiga por entero, sino también una parte de sus caras laterales. Estas fibras se continúan por arriba, a derecha e izquierda del uraco, con las fibras longitudinales anteriores arriba descritas; por abajo se insertan en la base de la próstata en el hombre y, en la mujer, en el tejido celular que une de un modo tan íntimo la vejiga con la vagina.

*Fibras longitudinales laterales.* — Las fibras longitudinales laterales son a la vez menos desarrolladas y están menos claramente aisladas que las anteriores y las posteriores. Nacen, por abajo, unas en las partes correspondientes de la próstata y otras en la aponeurosis perineal superior. Desde aquí se dirigen hacia arriba y, después de un trayecto variable, se inclinan sobre la línea media, unas hacia delante, las otras hacia atrás, para confundirse poco a poco con las fibras de la capa siguiente. Las fibras longitudinales laterales que están en relación con los uréteres describen alrededor de este conducto una especie de arcos que se entrecruzan más o menos en sus dos extremos.

*B.* Capa media. — La capa media (fig. 1001, B), ordinariamente más pálida que la capa precedente, está formada por fascículos de fibras circulares, que se sobreponen con bastante regularidad y de un modo continuo desde el vértice de la vejiga hasta su base

Al llegar a nivel del cuello. esta capa se engruesa gradualmente y forma, por todo el rededor del orificio uretral, una especie de anillo, que se designa indistintamente con los nombres de *esfínter vesical* o de *esfínter interno de la uretra.*

Este músculo anular, si bien comienza en el cuello de la vejiga, se extiende luego hasta el espesor de la próstata, rodeando como un manguito la parte más posterior de la uretra prostática; pertenece, pues, a la uretra más bien que a la vejiga y, para ser lógicos, los describiremos en el artículo siguiente.

*C.* Capa interna. — La capa interna o capa profunda (fig. 1001, C) se compone, como la externa, de fibras longitudinales; éstas forman fascículos aplanados y acintados, que descienden del vértice de la vejiga hacia la región del cuello. Estos fascículos no forman un plano continuo, sino que están separados unos de otros por intervalos tan irregulares en su forma como variables en sus dimensiones. Presentan, además, el carácter distintivo de que durante su trayecto ofrecen frecuentes anastomosis, y de ahí el nombre de *capa plexiforme* que ciertos autores han dado a la capa de fibras longitudinales internas.

En el feto y en el niño, la capa muscular interna está relativamente poco desarrollada: pero aumenta gradualmente a medida que se avanza en edad, y entonces es la que da a la superficie interior de la vejiga ese aspecto reticulado y areolar que la caracteriza en el adulto y en el anciano. A dichos fascículos hipertrofiados son también debidos los tipos de *vejiga de columnas* y de *vejiga de células* de que se ha tratado anteriormente.

En su extremo superior, las fibras longitudinales internas, principalmente las que ocupan las paredes anterior y laterales, se remontan sobre el uraco y constituyen la mayor parte de sus elementos musculares. En su extremo inferior descienden hacia la pared del conducto de la uretra, donde volveremos a encontrarlas (véase *Uretra*).

El trígono vesical posee una musculatura cuyo origen es triple (Versari, 1908): 1.° Las fibras del extremo anterior proceden del esfínter liso 2.° Las fibras posteriores provienen de las fibras longitudinales internas del uréter. Hasta el nacimiento, estos dos plexos están separados uno del otro por una zona de tejido conjuntivo laxo. El trígono es cóncavo. 3.° Después del nacimiento se ven aparecer fibras medias en esta zona conjuntiva. El trígono se hace convexo. En esta musculatura se pueden encontrar algunos lóbulos prostáticos aberrantes.

La musculatura vesical en la mujer está en general menos desarrollada que en el hombre.

Las tres capas musculares de una capa vesical están unidas unas con otras por fascículos anastomóticos que dan una especie de unidad al *músculo vesical.* Al contraerse, disminuye los diámetros de la vejiga; la orina es expulsada al conducto de la uretra. Se le llama también por eso *músculo expulsor de la orina* o *detruisor urinæ.* Tiene por antagonistas los dos esfínteres de la uretra.

**3.° Túnica mucosa.** — La mucosa vesical tapiza en toda su extensión la superficie interna del reservorio urinario. Se continúa, por arriba, con la mucosa de los uréteres y, por abajo, con la de la uretra.

*A.* Disposición general. — Esta membrana, blanquecina en el niño y de color ceniciento en el adulto, ofrece en el viejo un tinte más o menos rosado, y hasta rojizo, por efecto de la congestión sanguínea de que tan a menudo es asiento. Mide, por término medio, un tercio de milímetro de espesor solamente; pero, a pesar de su delgadez, ofrece una resistencia notable.

a) *Superficie externa.* — Su superficie externa o adherente descansa sobre la túnica muscular antes descrita y se amolda exactamente a todas las desigualdades de esta túnica. Está unida a ella por una capa de tejido conjuntivo laxo, que luego describiremos.

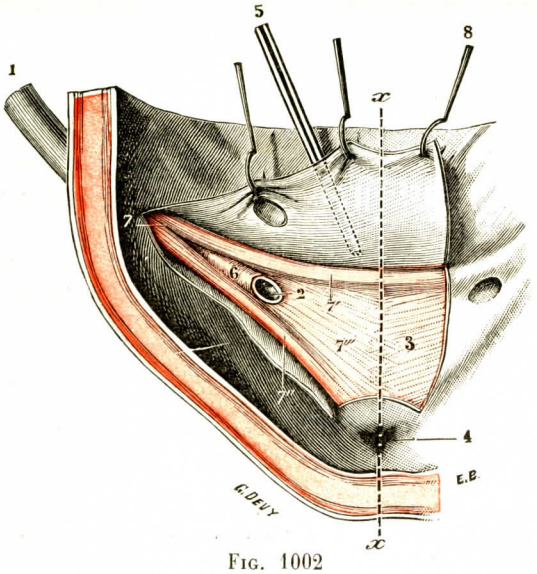


FIG. 1002

Modo de terminación de las fibras uretéricas en la vejiga (niño de diez años, vejiga vacía).

1, uréter del lado derecho.—2, su desembocadura en la vejiga.—3, trígono de Lieutaud.—4, cuello de la vejiga.—5, bajo fondo.—6, fibras circulares del uréter.—7, fibras longitudinales, con: 7', su fascículo superior (rodete interuretérico); 7'', su fascículo inferior; 7''', su fascículo medio, abierto en forma de abanico en las fibras propias del trígono. — 8, mucosa vesical, aislada y sujetada con erinas.

b) *Superficie interna.* — Su superficie interna o libre está continuamente bañada por la orina. Presenta, en estado de vacuidad, cierto número de pliegues más o menos elevados y de dirección variable. Estos pliegues, que no hay que confundir con los relieves permanentes que resultan de la hipertrofia de los fascículos musculares subyacentes, no son sino pliegues temporales, que se borran poco a poco a medida que se llena el reservorio.

*B.* ESTRUCTURA. — La mucosa comprende un corion muy elástico sobre el que descansa una gruesa capa de epitelio polimorfo (fig. 1003). En el trígono la mucosa es lisa y adherente.

Hay papilas en la región del trígono y del bajo fondo y son numerosas. Por último, igualmente que en el cuello, ciertos autores han descrito en la región del trígono depresiones en las que han querido ver elementos glandulares. La mayoría de los anatomistas actuales no admiten la existencia de una glándula vesical propiamente dicha. En cambio, en el orificio ureteral se encuentran a menudo glándulas análogas a las glándulas prostáticas (véase *Próstata*).

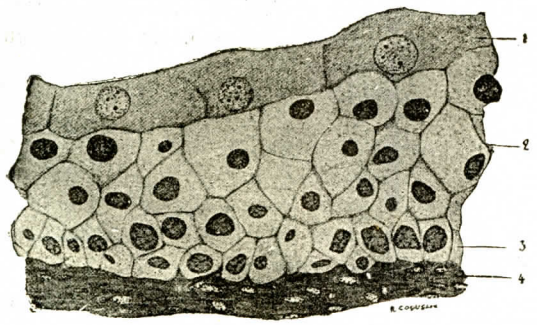


FIG. 1003

Mucosa vesical del conejo, vista en corte vertical (según BRANCA).

1, grandes células superficiales (*células gigantes* de Dogiel). — 2, células medias. — 3, células profundas. — 4, corion mucoso.

## § 6. — VASOS Y NERVIOS

**1.° Arterias.** — Las arterias de la vejiga, siempre muy numerosas, provienen directa o indirectamente de la arteria ilíaca interna. HOVELACQUE insiste en la frecuencia de las variaciones que se pueden observar en la vascularización arterial de la vejiga; la descripción que de ellas puede darse, es, pues, forzosamente algo esquemática, y por lo tanto inexacta en algunos casos.

*a)* La parte superior o alantoidea de la vejiga es regada por las *arterias vesicales superiores* suministradas por la porción que queda permeable de la umbilical. Recordemos que esta arteria, rama de la hipogástrica, se dirige hacia delante y adentro, pasando por encima del borde lateral de la vejiga. Aquí emite, de atrás a delante dos o tres ramas, que descienden al peritoneo y se distribuyen por ramos descendentes muy delgados por la cara ánterolateral de la vejiga, y por ramos

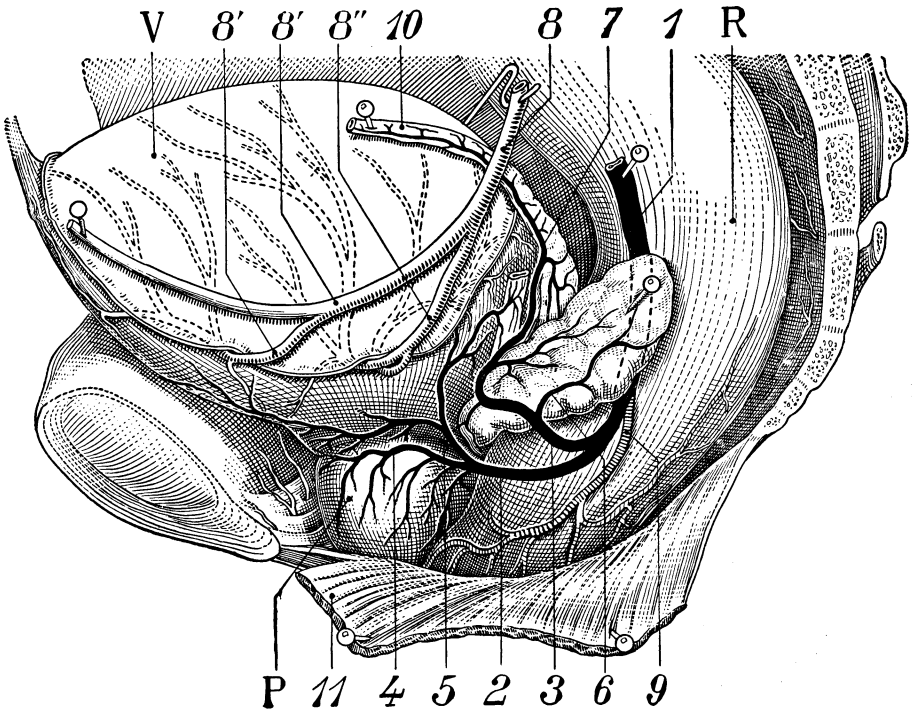


FIG. 1004

Arteria génitovesical en el hombre. Tipo normal (según FARABEUF).

(La arteria génitovesical está en negro.)

V, vejiga. — R, recto. — P, próstata.

1, arteria génitovesical bifurcada en 2, vésicoprostática, y 3, vesículodeferencial. — 4, prostática. — 5, vesical inferior. — 6, vesicular. — 7, deferencial. — En *blanco con rayas*, 8, umbilical; 8', umbilicovesical anterior; 8'', umbilicovesical posterior. — 9, hemorroidal media. — 10, conducto deferente. — 11, elevador del ano cortado y reclinado hacia abajo.

ascendentes más voluminosos por la cúpula vesical. Uno de estos ramos alcanza el uraco y sube con él hasta el ombligo, donde se anastomiza con la epigástrica.

*b)* Las *arterias vesicales inferiores* provienen de la arteria hipogástrica, ora directamente, ora por un tronco particular que se denomina, desde FARABEUF, *tronco génitovesical*, pues este anatomista lo ha asemejado al tronco úterovaginal de la mujer. Este tronco arterial nace por un tronco común con la pudenda interna y la isquiática de la parte anterior de la hipogástrica, llega a la cara externa de la vesícula seminal y se divide en dos ramas, una baja, la *vésicoprostática*, y la otra más elevada, la *vesículodeferencial* (fig. 1004, 1, 2, 3).

La *arteria vésicoprostática* se divide en dos ramas: una rama prostática y una rama vesical. La *rama prostática* sigue el borde superior de la próstata, rodea la glándula y se agota hacia su cara anterior, después de haberla irrigado. La *rama*

*vesical*, paralela a la precedente, sigue el lado externo del bajo fondo vesical y se distribuye por éste y las caras laterales de la vejiga. Se anastomiza por una parte con las ramas descendentes de los ramos que proceden de la arteria umbilical y, por otra parte, con ramos de la vesical anterior emanados de la pudenda interna.

*c)* La arteria pudenda interna, en efecto, en su trayecto por el interior del diafragma urogenital, emite, en el momento en que llega detrás del pubis, una pequeña rama que sube, después de haber atravesado el diafragma urogenital, por el espacio prevesical y se distribuye por el tercio inferior de la cara anterior de la vejiga (véase *Perineo)*.

La hemorroidal media, finalmente, da ramos a las vesículas seminales y al mismo tiempo a la cara posterior del bajo fondo vesical. Son las *arterias vesicales posteriores*.

En la mujer, una arteria vésicovaginal es la que reemplaza a la vésicoprostática, pero la distribución queda la misma (véase *Vasos del útero)*. Muy raramente, la uterina riega directamente la vejiga. En cambio, sus ramos vaginales envían algunos ramitos a la parte inferior del reservorio urinario.

Modo de distribución. — Las arterias precitadas se anastomizan más o menos entre sí en la superficie externa de la vejiga, formando en conjunto una primera red, la *red prevesical*.

Después atraviesan la túnica muscular, prestándole numerosas ramas, y van a formar debajo de la mucosa una segunda red de anchas mallas, la *red submucosa*.

De esta red parten ramillas muy finas, que se elevan en la mucosa y se resuelven en ella en una red capilar de mallas estrechas, la *red mucosa*. Estos capilares terminales traspasan los límites del corion e invaden la capa generadora del epitelio, donde se fraguan canalículos más o menos anchos y más o menos profundos. En algunos puntos pueden seguirse hasta la capa epitelial media; también pueden observarse fácilmente (Albarrán) durante el examen endoscópico.

**2.° Venas.** — Las venas de la vejiga, así como los plexos venosos intrapelvianos a los cuales van a parar, han sido bien estudiados en 1869 por Gillette y luego por Farabeuf y Cerf. Examinaremos sucesivamente: 1.°, su *origen;* 2.°, su *modo de terminación*.

*A*. Redes de origen. — Las venas vesicales tienen su origen en dos redes, una está situada en la mucosa (es la *red mucosa)*, la otra en la túnica muscular (es la *red muscular)*. Los eferentes de esas dos redes se reúnen en la superficie exterior del órgano para formar una tercera red, la *red perivesical*.

a) *Red mucosa*. — Las venillas que proceden de las citadas redes capilares forman en la mucosa del cuerpo de la vejiga una abundante red, la *red mucosa*. A simple vista y con la lente (fig. 1005) vense una multitud de venillas que se anastomizan entre sí hasta formar un plexo de mallas poligonales. Las venillas más gruesas, salidas de esta red, convergen en grupos de cinco o seis hacia un conducto colector común y desembocan en él todas simultáneamente, recordando así hasta cierto punto la disposición estrellada de las venas superficiales del riñón y de los vasa vorticosa de la coroides. En la región del cuello, las venas mucosas revisten un aspecto algo diferente: existe en este punto un plexo circular de mallas sumamente finas, que se continúa con el de la uretra y del que parten troncos, de los cuales unos tienen la dirección de los frenillos posteriores del veru montánum y otros van a parar a las partes laterales de la mucosa vesical o al fondo inferior del órgano (Gillette).

b) *Red intramuscular*. — Los conductos eferentes de la red mucosa pasan de la mucosa a la muscular y forman en ella, junto con las venas propias de esta última túnica, una segunda red, la *red intramuscular*. Las venas que la consti-

tuyen se disponen, en la mayoría de casos, paralelamente a las columnas musculares corespondientes, ya corran por su superficie, ya ocupen su espesor. Por otra parte, siguen un trayecto independiente del de las arterias, pero esto no constituye una regla general. Con bastante frecuencia, en efecto, según ha observado GILLETTE, los dos órdenes de vasos se reúnen, cuando menos algún tiempo, para seguir el mismo trayecto. En este caso, las pequeñas arterias van acompañadas de una vena única; las arterias más voluminosas, por el contrario, van acompañadas de dos venas, y es de notar que, en este caso, una de las dos venas satélites es siempre más pequeña que la otra.

c) *Red perivesical.* — Al salir de la túnica muscular, las venas de la vejiga forman alrededor del órgano una tercera red, la *red superficial* o *perivesical;* también se denomina *red subperitoneal* en las regiones de la vejiga que están revestidas por el peritoneo.

Las venas que forman esta red siguen casi todas un trayecto longitudinal, es decir, que originándose en la región del vértice, alrededor del uraco, se dirigen luego hacia la base. Ordinariamente están muy dilatadas, son más o menos flexuosas y hasta varicosas y están enlazadas unas con otras por frecuentes anastomosis rectilíneas o arciformes.

Las válvulas son en ellas muy raras y hasta parecen no existir a veces: tan fácil es llenarlas mediante una inyección dirigida desde los troncos hacia las ramas de origen.

FIG. 1005

Venas de la mucosa vesical.

La red venosa de la vejiga ha sido inyectada en frío (agua y azul de ultramar en suspensión) por la vena dorsal profunda del pene. Después, habiendo separado la vejiga, se ha practicado una abertura en la capa muscular de su pared anterior, para hacer visible la cara externa de la mucosa. Se ven claramente, en varios puntos, cierto número de venillas que convergen hacia un tronco colector común, el cual ha sido cortado en el acto de abandonar la mucosa para pasar a la capa muscular. Se ven, por otra parte, en las paredes de la abertura practicadas en el músculo vesical, algunos tronquitos que pasan de la red de la mucosa a la red superficial.

*B.* MODO DE TERMINACIÓN. — Las venas vesicales superficiales surcan las caras anterior, laterales y posterior de la vejiga.

Las venas vesicales anteriores terminan por delante de la vejiga en un importante plexo, el *plexo de Santorini.* Este es un punto de reunión vascular importante, situado algo por debajo de la sínfisis púbica, desarrollado sobre todo a la derecha y a la izquierda de la línea media. Esta encrucijada se halla, pues, en una especie de compartimiento cerrado por delante por la cara posterior de la sínfisis y por detrás por la aponeurosis preprostática en el hombre y la lámina preuretral en la mujer. Los ligamentos pubiovesicales dominan este compartimiento y la aponeurosis perineal media lo cierra por abajo. Como ha demostrado FARABEUF, este plexo es un falso plexo; en efecto, se pueden reconocer en él las homólogas de las arterias emanadas de la pudenda interna que vienen a terminar en la región: la

*prevesical*, la *adiposa*, la *retropública* (figs. 1006, 1007 y 1008), etc. Vemos, en efecto, terminar en esta encrucijada la vena dorsal del pene o del clítoris, venas adiposas y retrosinfisarias y, finalmente, las venas vesicales anteriores. Esta corriente comunica, por una parte, con la corriente de la pudenda interna, y por otra parte, con la corriente pelvivisceral situada encima del elevador del ano. Las venas laterales y posteriores van a terminar en estas corrientes superiores. De la parte posterior, o más bien de los ángulos pósteroexternos del plexo de Santorini, parten venas enormes que se disponen esquemáticamente en dos planos, uno superior y otro inferior.

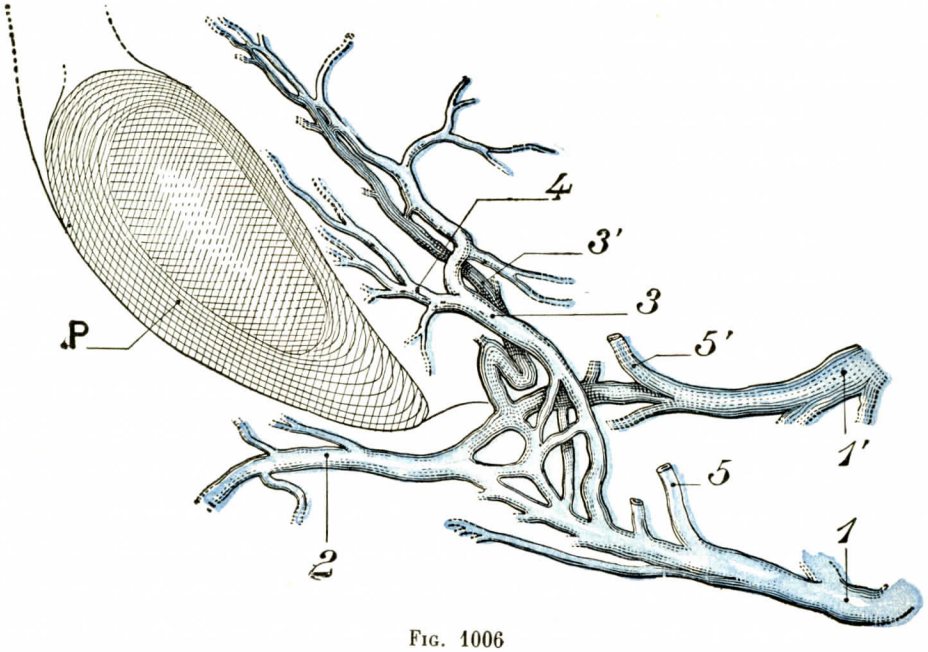


FIG. 1006

Deltas venosas prevesicales retrosinfisarias. Origen de las venas pudendas internas en la mujer (según FARABEUF).

P, pubis. — 1, pudenda interna izquierda. — 1', pudenda interna derecha. — 2, vena dorsal del clítoris. — 3, 3, venas prevesicales. — 4, vena adiposa. — 5, 5', anastomosis descendente de los confluentes obturadores cortados.

El plano *superior* está constituído por las numerosas venas vesicales laterales y venas vesicales posteriores (figs. 1009 y 1010). Todas estas venas son descendentes y vienen a reunirse en la base de la vejiga en uno o dos gruesos troncos a los que acuden también las venas vésicodeferenciales o ureterales en el hombre; en la mujer, las venas vaginales anteriores y una parte de las venas uterinas. El plano *inferior* recibe pocas venas vesicales; está constituído principalmente por las venas prostáticas en el hombre, por las venas vaginales posteriores y la mayor parte de las venas uterinas en la mujer. Pero estos dos planos se anastomizan. En fin, se reúnen al hipogástrico después de haber cruzado el uréter, uno por delante, el plano superior, y otro por detrás, el plano inferior.

Como diremos nuevamente al tratar de los nervios, los planos venosos que acabamos de describir están aplicados al órgano por una lámina céluloconjuntiva tanto más gruesa cuanto más próxima al suelo pélvico. Esta vaina vascular y visceral se inserta, pues, al suelo pélvico y oculta las venas, sobre todo en la corriente inferior. Antes de llegar a la hipogástrica se libran del contacto visceral y se ex-

tienden de dentro a fuera y de delante atrás, formando un ancho y alto pedículo vésicoprostático en el hombre, vésicouterino en la mujer. Este pedículo venoso, cuando la vejiga es atraída hacia arriba, forma una lámina vascular de varios centímetros de altura, cuyos troncos se unifican y se hacen cada vez más gruesos a

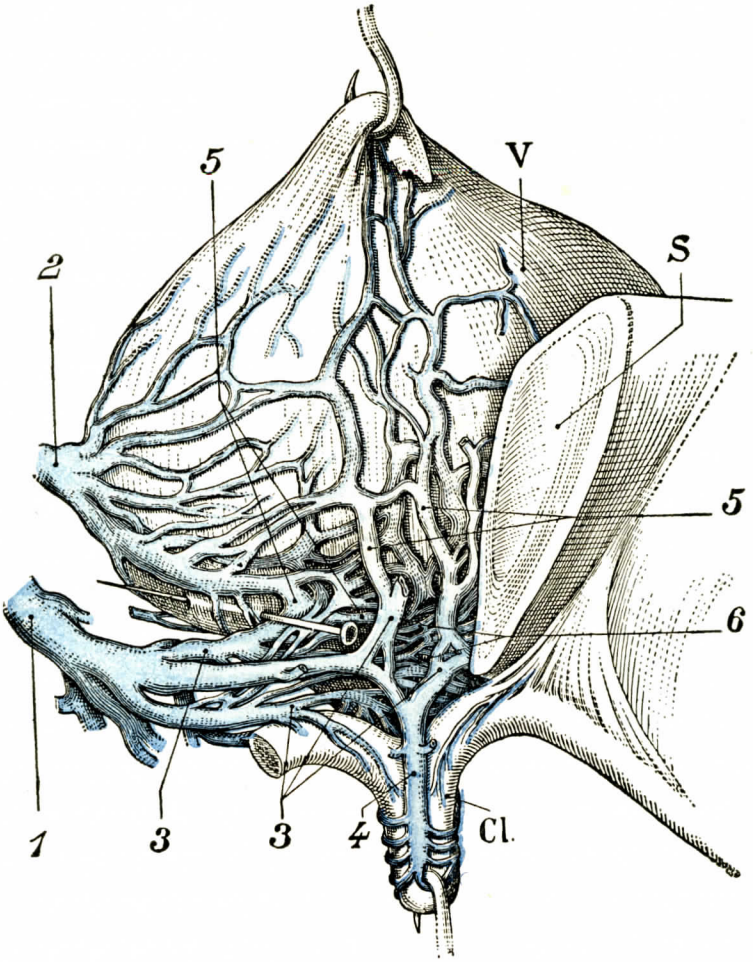


FIG. 1007

Venas de las caras anterior y lateral de una vejiga de mujer (segun FARABEUF).

V, vejiga. — S, sínfisis púbica. — Cl., clítoris.

1, vena pudenda interna que llega al perineo. — 2, vesical inferior situada en la pelvis. — 3, 3, afluentes de la pudenda interna (el matiz es más claro que el de los afluentes de la vesical). — 4, vena dorsal del clítoris. — 5, anastomosis entre las dos corrientes. — 6, semicorbata venosa del cuello de la vejiga y del origen de la uretra.

medida que se aproximan a la hipogástrica, y cuya altura y complejidad disminuyen otro tanto (véase tomo II, *Hipogástrica*).

Por su sistema venoso la vejiga es, pues, solidaria de las redes venosas de los órganos próximos, y se conciben las lesiones congetivas de un órgano pélvico cualquiera y su repercusión inmediata sobre los órganos próximos.

**3.° Linfáticos.** — Los vasos linfáticos de la vejiga, simplemente mencionados por ZELLER, han sido descritos por CRUIKSHANK y representados por MASCAGNI. A pesar de la autoridad de estos dos anatomistas, se ha considerado durante largo tiempo el reservorio urinario como enteramente desprovisto de linfáticos. La existencia de estos vasos ya no es dudosa hoy en día, después de las observaciones tan demostrativas de M. y Mme. HOGGAN, que datan de 1881, y de las investigaciones de GEROTA (1896), de CUNÉO y MARCILLE (1901) y de LENDORF (1901), y sobre todo la tesis de CERVANTÈS (París, 1928), inspirada por ROUVIÈRE.

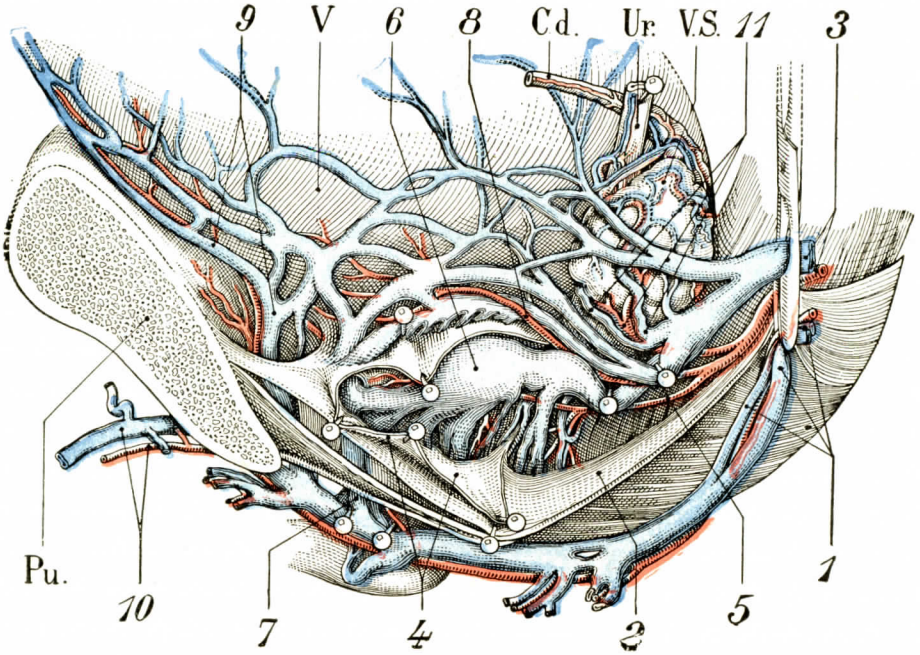


FIG. 1008

Venas y arterias génitovesicales del hombre (según FARABEUF).

Ur., uréter. — C.d., conducto deferente. — Pu., pubis. — V.S., vesícula seminal. — V. vejiga.

Se tiene a la vista la cara izquierda de los órganos y de los vasos después de la ablación de la pared lateral de la pelvis. Una pinza sostiene en el aire, 1, los vasos pudendos. — 2, elevador. — 3, arteria y vena génitovesicales. — 4, aponeurosis de la próstata seccionada y reclinada para abrir el compartimiento prostático. — 5, rama prostática. — 6, enorme vena prostática colectora anastomizada (7) con la pudenda interna. — 8, arteria vesical inferior con sus venas satélites. — 9, venas prevesicales que perforan el suelo para unirse a la pudenda. — 10, vasos dorsales del pene. — 11, arteria y vena vésicodeferenciales.

A. REDES DE ORIGEN. — El modo de originarse los linfáticos vesicales no está claramente dilucidado aún, y debemos preguntarnos ante todo si realmente existen linfáticos en la mucosa.

a) *¿Hay una red mucosa?* — SAPEY, hace ya mucho tiempo, respondió negativamente: «La completa ausencia de glándulas y de vasos linfáticos en la mucosa vesical — escribía —, es uno de los rasgos más notables de su constitución.» GEROTA, con auxilio de su método, ha tratado en vano de ponerlos de manifiesto; LLURIA y ALBARRÁN, en 1900, han descrito y aun figurado en la mucosa del trígono, en un niño de dieciséis meses, una rica red; pero esta red, considerada por ellos como de naturaleza linfática, no sería en realidad, según GEROTA y WALDEYER, y aun después según el mismo ALBARRÁN, más que una red de capilares

sanguíneos. Queda, pues, entera la afirmación de SAPPEY. Es muy probable que la mucosa vesical, como las demás mucosas, posea vías linfáticas y, añadimos, verdaderos vasos linfáticos, pero no está demostrada aún la existencia de estos vasos.

b) *Red submucosa.* — Por el contrario, admítese hoy por la mayoría de los anatomistas la presencia de linfáticos en la submucosa. Conviene añadir que estos

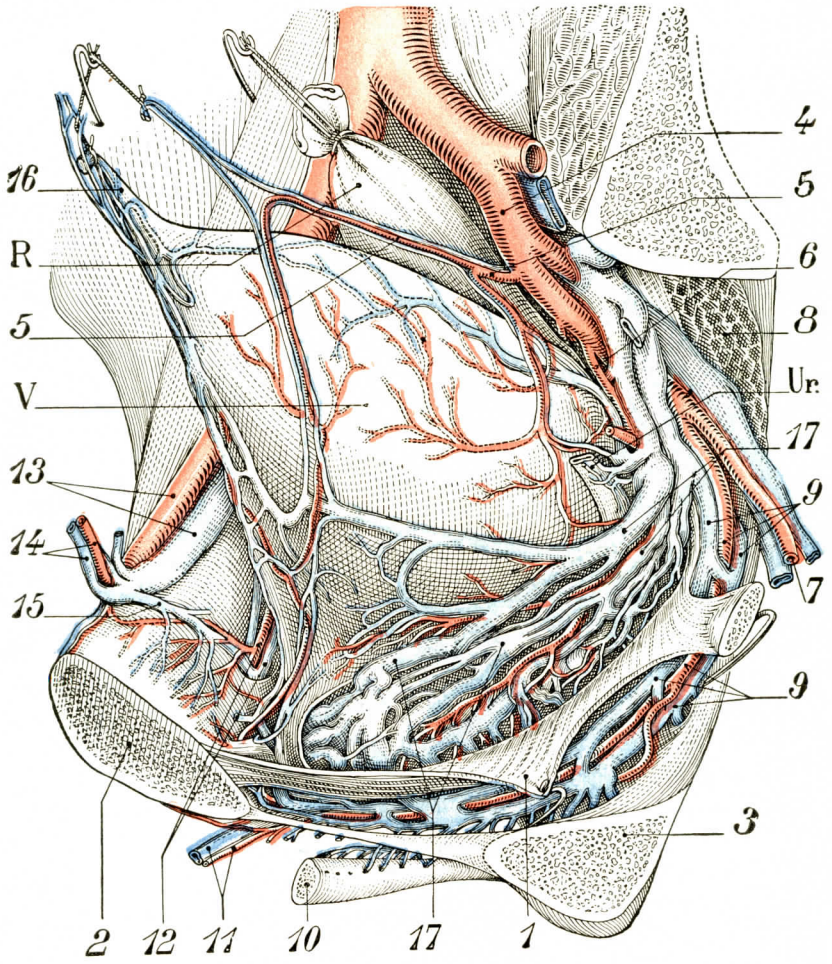


FIG. 1009

Venas génitovesicales del hombre, lado izquierdo (según FARABEUF).
Se ha quitado la pared pélvica lateral izquierda.

V, vejiga. — R, recto. — Ur., uréter.

1, elevador del ano seccionado y reclinado. — 2, pubis. — 3, isquion. — 4, arteria ilíaca interna. — 5, arteria y vena umbilicales. — 6, arteria génitovesical. — 7, vasos isquiáticos que pasan por debajo de 8, piramidal. — 9, vasos pudendos internos que llegan al perineo. — 10, cuerpo cavernoso. — 11, vasos dorsales del pene. — 12, vasos obturadores. — 13, vasos ilíacos externos derechos. — 14, vasos epigástricos. — 15, anastomosis arterial y venosa entre la epigástrica y la obturatriz. — 16, uraco. — 17, venas génitovesicales que rodean la arteria homónima y sus ramas.

linfáticos submucosos se hallan en inmediato contacto con la túnica muscular y que, por otra parte, están en relación con la red muscular: podría muy bien, por

este hecho, no ser la red submucosa más que una dependencia de la susodicha red muscular.

c) *Red muscular.* — Existe en las diferentes capas de la túnica muscular una rica red linfática, bien puesta de manifiesto por M. y Mm. Hoggan, por Gerota, por Lendorf, cuyas mallas esencialmente irregulares rodean los fascículos musculares, entreverándose más o menos con los vasos sanguíneos (fig. 1011). Esta red, como hemos hecho notar antes, se continúa en su parte profunda con la red de la

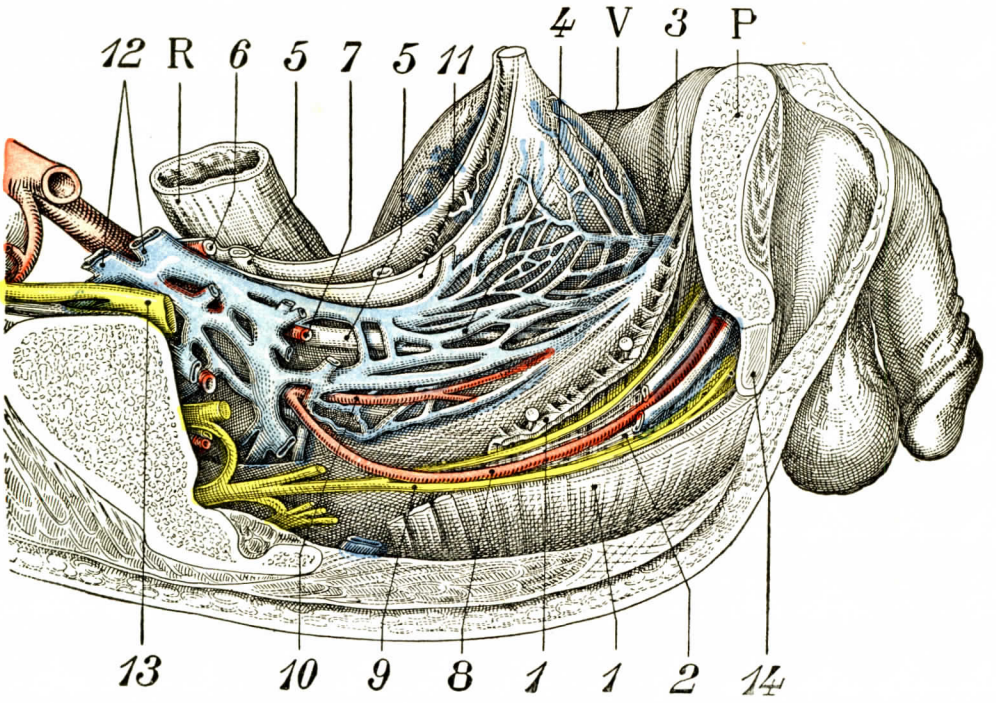


Fig. 1010

Los plexos venosos láterovesicales y el suelo pélvico. Vista lateral derecha. Se ha quitado el plexo hipogástrico.

P, pubis seccionado a 3 centímetros por fuera de la sínfisis. — V, vejiga. — R, recto.

1, 1, elevador del ano seccionado. — 2, aponeurosis inferior del elevador. — 3, venas anteriores de la vejiga (plexo de Santorini). — 4, plexos láterovesicales. — 5, 5, uréter derecho. — 6, arteria umbilical. — 7, arteria obturatriz cortada. — 8, arteria pudenda interna que camina con 9, nervio pudendo interno y las venas pudendas internas en la cara inferior del suelo pélvico. La sección de la pelvis que pasa por dentro de la escotadura ciática no muestra la salida de la pelvis del paquete pudendo y su entrada en el perineo. — 10, arteria vesical inferior. — 11, fascia láterovesical. — 12, venas hipogástricas. — 13, tronco lumbosacro. — 14, corte de los cuerpos cavernosos.

submucosa, pero ninguno de sus vasos ha podido ser seguido, hasta el presente, en el espesor de la mucosa.

*B.* Red perivesical. — De la red muscular parten numerosos troncos y tronquillos que, dirigiéndose hacia fuera, atraviesan la muscular y llegan a la superficie exterior del reservorio urinario. Allí, en el tejido celular perivesical, por debajo del peritoneo en las partes de la vejiga que están cubiertas por esta serosa, forman una nueva red de mallas más anchas, pero siempre muy irregulares: es la *red perivesical.* Esta red perivesical entra en relación, en la base de la vejiga, con las redes vecinas, especialmente con la del uréter, de la próstata, del conducto de-

ferente y de las vesículas seminales, y, en la mujer, con las redes del útero y de la vagina.

*C.* Linfáticos eferentes (fig. 1012). — Los linfáticos eferentes de la red perivesical siguen a corta diferencia el mismo trayecto que las venas, y podemos, como al tratar de estas últimas, dividirlos en tres grupos: *anteriores, posteriores* y *laterales.*

α) Los *linfáticos anteriores* descienden por la cara anterior de la vejiga y se dirigen, por detrás de la sínfisis, a unos ganglios, llamados *ganglios vesicales anteriores* o *prevesicales,* que se encuentran situados en el tejido celular retropubiano. Estos ganglios prevesicales, señalados en 1896 por Gerota y descritos de nuevo en 1899 por Kuttner y por Pasteau, son siempre poco numerosos y de pequeñas dimensiones. Sus eferentes terminan en uno o dos ganglios dispuestos a lo largo de la vena ilíaca externa, algo por arriba del anillo crural.

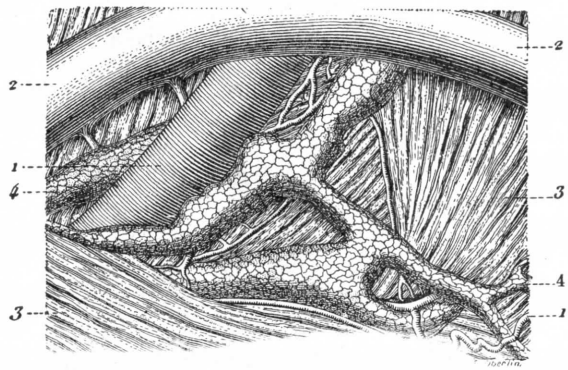


Fig. 1011

Los linfáticos de la vejiga, vistos sobre la cara interna de la túnica muscular (según G. y E. Hoggan).

1, arterias. — 2, venas. — 3, músculos. — 4, vasos linfáticos con su endotelio.

β) Los *linfáticos laterales* ocupan las partes laterales de la vejiga. Dirigidos oblicuamente hacia abajo y atrás, desembocan en un segundo grupo de ganglios, llamados *ganglios vesicales laterales* o *láterovesicales,* situado a los lados de la arteria umbilical o del cordón fibroso que la reemplaza en el adulto. Los eferentes de los ganglios vesicales laterales van, en parte, a los ganglios ilíacos externos y, en parte, a los ganglios hipogástricos.

γ) Los *linfáticos posteriores* proceden a la vez de la base de la vejiga y de su cara posterior. Repártense en dos grupos: los unos, dirigiéndose hacia fuera y arriba, van a los ganglios hipogástricos; los otros, en número de dos o tres, se dirigen hacia atrás, cruzan las paredes laterales del recto, llegan a la cara anterior del sacro y ascienden a lo largo de este hueso para terminar en los ganglios colocados en el ángulo de bifurcación de la aorta abdominal, delante del promontorio (Cunéo y Marcille). Según Rouvière y Cervantès, los linfáticos salidos de la región del trígono van a los ganglios ilíacos externos.

D. Resumen: ganglios regionales. — En suma, los linfáticos de la vejiga, sea cual fuere su origen, van a la superficie exterior del órgano para formar la red perivesical. Los colectores que de ellos escapan siguen los más diversos trayectos (anteriores, posteriores, laterales), para terminar en definitiva en los tres grupos siguientes, que pasan a ser así los *ganglios regionales de la vejiga:* 1.°, los ganglios ilíacos externos; 2.°, los ganglios hipogástricos; 3.°, los ganglios del promontorio. Los ganglios prevesicales y láterovesicales envían sus eferentes a alguno de esos grandes grupos y pueden ser considerados como simples ganglios intercalares.

**4.° *Nervios.*** — Siendo la vejiga un órgano sensible y contráctil a la vez posee por este hecho numerosos nervios:

A. Origen. - Estos nervios *(nervios vesicales)* emanan de dos orígenes. 1.°, del plexo hipogástrico, el cual, además de sus ramas simpáticas, contiene filetes sensitivos salidos de los dos primeros nervios lumbares; 2.°, de las ramas anteriores de los nervios sacros tercero y cuarto, y a veces también del segundo. El reservorio urinario está, pues, bajo la dependencia de los dos sistemas cerebrospinal y simpático. Las fibras procedentes del sistema cerebrospinal son fibras con mielina; las fibras simpáticas son fibras de Remak.

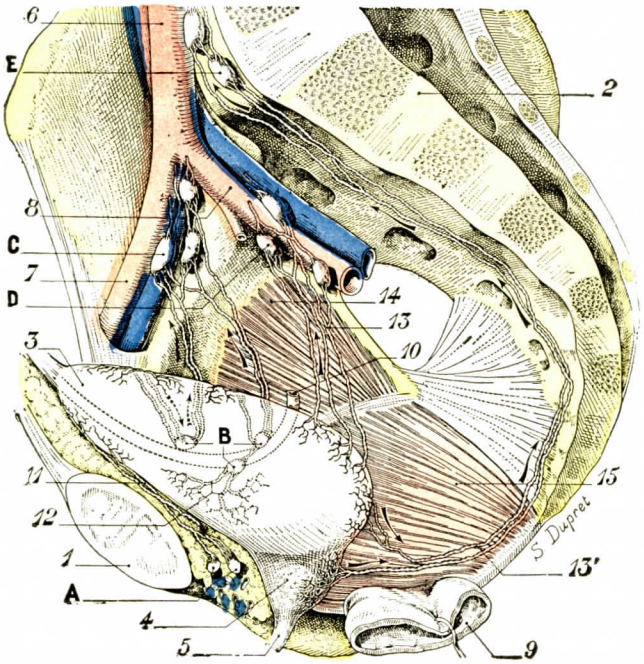


Fig. 1012

Linfáticos de la vejiga con sus ganglios *(esquemática)*.

1, sínfisis pubiana. — 2, columna sacrococcígea. — 3, vejiga. — 4, próstata. — 5, uretra. — 6, arteria ilíaca primitiva. — 7, arteria ilíaca externa. — 8, arteria ilíaca interna o hipogástrica. — 9, recto. — 10, arteria umbilical. — 11, linfáticos anteriores. — 12, linfáticos laterales, vistos en punteado; continúanse hacia fuera de la vejiga por otros linfáticos que van de los ganglios laterales a los ganglios ilíacos externos. — 13, 13', linfáticos posteriores. — 14, obturador interno. — 15, elevador del ano.

A, ganglios prevesicales. — B, ganglios vesicales laterales, vistos en punteado sobre el lado derecho del órgano. — C, ganglios ilíacos externos. — D, ganglios hipogástricos. — E, ganglios del promontorio.

Hemos estudiado ya en el tomo III el plexo hipogástrico. A él remitimos al lector. Nos bastará recordar aquí cuáles son los nervios que se distribuyen por la vejiga. Estudiaremos luego cuáles son los orígenes de los diferentes elementos simpáticos y parasimpáticos que inervan la vejiga, y cuál es su significación fisiológica.

B. Trayecto. — Los nervios de la vejiga llegan a este órgano por la cara posterior del mismo y por sus caras laterales. Los nervios laterales le son particulares; son voluminosos y todos ellos presentan el carácter general de dirigirse de atrás a delante y de abajo arriba. Desde su llegada al reservorio están envueltos por la vaina celular periviscerial y casi en contacto con el músculo, por dentro de los vasos, siempre situados superficialmente; no son sinuosos. Cuando la vejiga está

moderadamente insuflada, parecen rectilíneos y se ramifican por ramas rectas que penetran en el espesor de las paredes.

Los nervios posteriores, menos desarrollados, emanan de los ramos especialmente destinados a los órganos genitales.

a) *Nervios laterales de la vejiga y de la próstata.* — En número de cuatro a cinco, salen de la porción anterior y externa del ganglio. A partir de este origen se

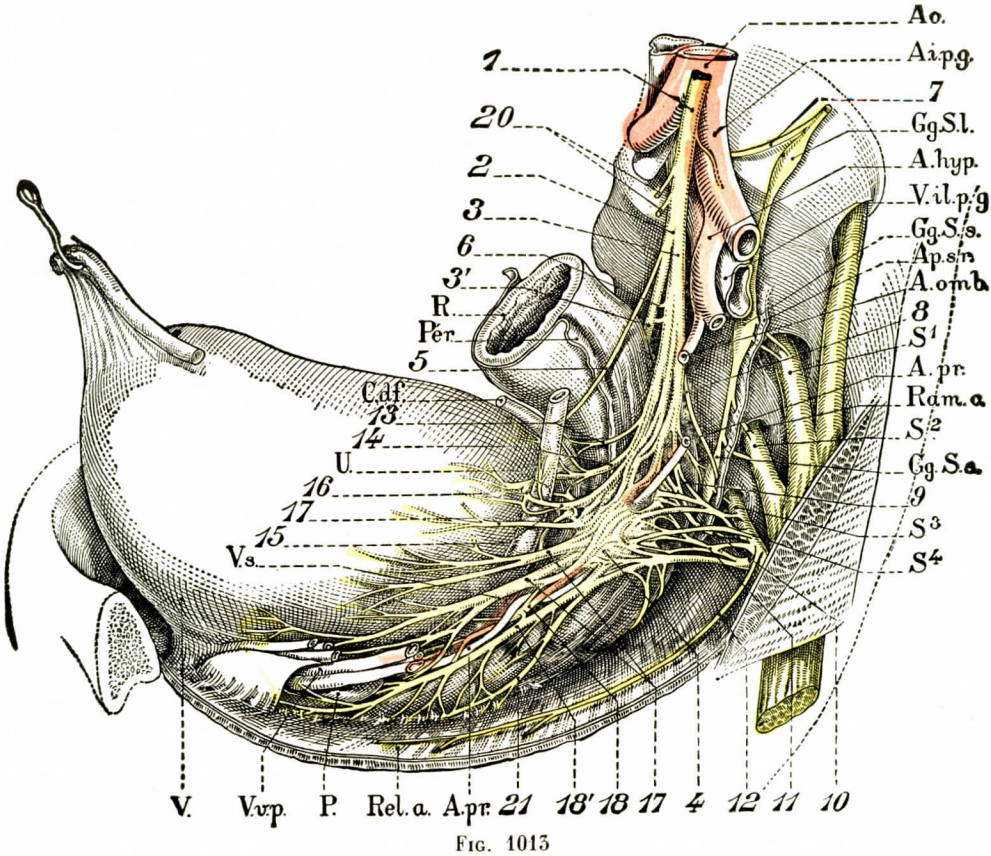


FIG. 1013

Plexo hipogástrico izquierdo en el hombre. Cara interna (LATARJET y BONNET).

Ao., aorta. — Ap.s.r., aponeurosis sacrorrectal. — A.hip., arteria hipogástrica. — A.i.p.g., arteria ilíaca primitiva izquierda. — A.omb., arteria umbilical seccionada. — A.pr., arteria prostática. — C.df., conducto deferente. — Gg.S.l., ganglio simpático lumbar. — Gg.S.s., ganglio simpático sacro. — Per., perineo. — P, próstata. — Ram.c., rami communicantes. — R, recto. — Rel.a., elevador del ano. — $S^1$, $S^2$, $S^3$, $S^4$, 1.ª, 2.ª, 3.ª, 4.ª sacras — U., uréter. — V.v.p., vasos vésicoprostáticos. — V.il.p.g., vena ilíaca primitiva izquierda. — V.s., vesícula seminal. — V., vejiga.

1, plexo lumboaórtico. — 2, nervio presacro. — 3, 3', nervios hipogástricos. — 4, ganglio hipogástrico. — 5, nervio ureteral principal. — 6, anastomosis transversales entre los nervios hipogástricos. — 7, anastomosis superiores del simpático. — 8, anastosis medias del simpático. — 9, anastomosis con la 3.ª sacra. — 10, anastomosis con la 4.ª sacra. — 11, anastomosis con la unión de la 3.ª y 4.ª sacras — 12, nervio del elevador. — 13, nervio deferencial. — 14, nervio uréterovesical interno. — 15, nervio uréterovesical externo. — 16, asa nerviosa preureteral. — 17, nervios laterales de la vejiga. — 18, 18', nervios prostáticos principales. — 19, nervio lateral del recto. — 20, nervios destinados al colon sigmoide. — 21, nervio destinado a la cara del recto.

separan unos de los otros para llegar a la parte inferior de las caras laterales de la vejiga. Constituyen el plexo vésicoprostático de los autores clásicos.

*Primera rama.* — La primera rama nace del ángulo ánterosuperior del ganglio hipogástrico; se dirige hacia arriba y adelante, cruzando el lado externo del uréter a un centímetro aproximadamente por debajo de la porción endovesical del

conducto. Hemos propuesto el nombre de *nervio uréterovesical externo* para designar esta rama constante, siempre bien desarrollada (figs. 1013, 15; 1014, 11, y 1015, 5). En el punto en que se pone en contacto con la vejiga se anastomiza con una rama que nace de la cara interna del ganglio y pasa al lado interno del uréter, rama que denominaremos *nervio uréterovesical interno* (fig. 1015, 4). Estos dos ner-

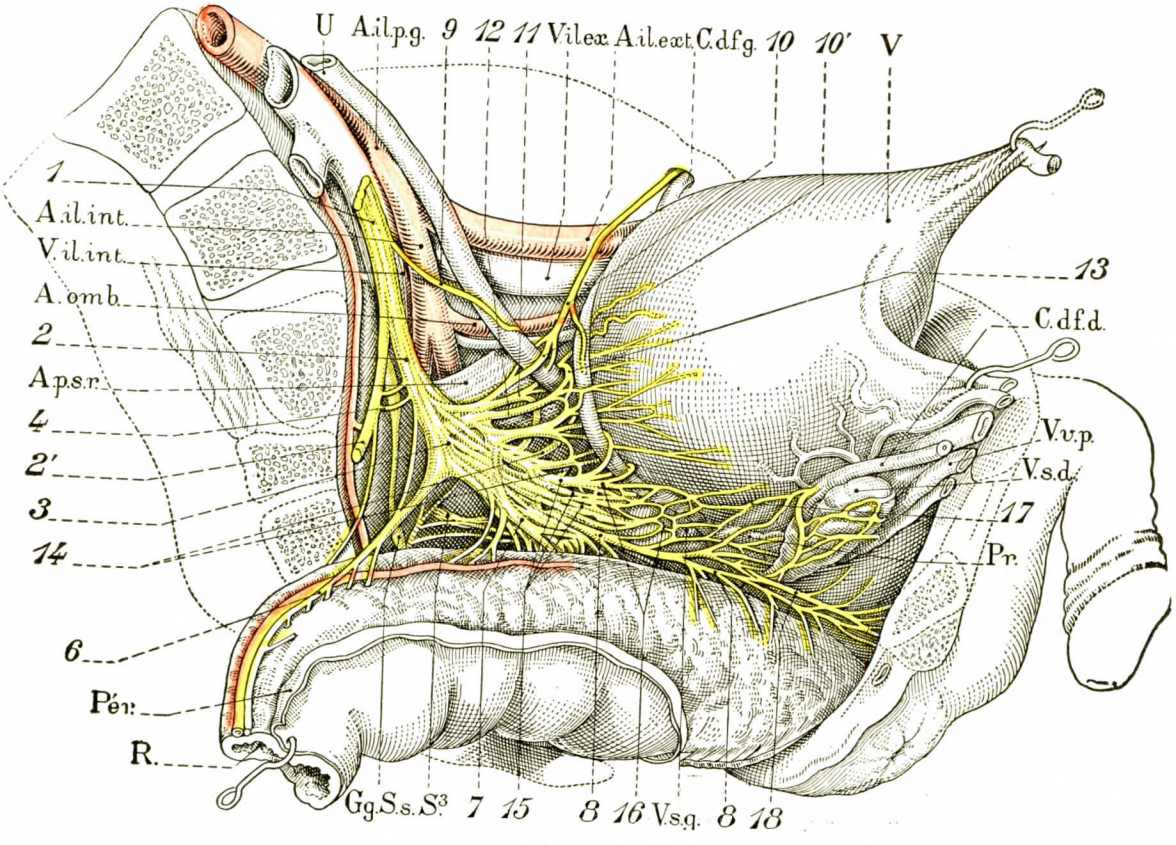


Fig. 1014

Plexo hipogástrico izquierdo en el hombre. Cara externa (Latarjet y Bonnet).

Ap.s.r., aponeurosis sacrorrectal.—A.il.,ext., arteria ilíaca externa.—A.il.int., arteria ilíaca interna. — A.il.p., arteria ilíaca primitiva. — A.omb., arteria umbilical. — C.df.d., conducto deferente derecho. — C.df.g., conducto deferente izquierdo. — Gg.S.s., ganglios simpáticos sacros — Per., peritoneo rectal. — Pr., próstata. — R. recto. — S³, tercera rama sacra. — U, uréter. — V. vejiga. — V.il.ext., vena ilíaca externa. — V.il.int., vena ilíaca interna. — V.v.p., vasos vésicoprostáticos. — V. s.d., vesícula seminal derecha. — V.s.g., vesícula seminal izquierda.

1, nervio presacro. — 2, nervio hipogástrico izquierdo. — 2', nervio hipogástrico derecho. — 3, ganglio hipogástrico. — 4, anastomosis transversales entre los nervios hipogástricos. — 6, nervios superiores del recto. — 7, nervios medianos del recto.—8, nervios inferiores del recto.—9, nervio principal del uréter.—10, nervio deferencial. — 10', asa nerviosa periureteral. — 11, nervio uréterovesical externo. — 12, nervio uréterovesical interno. — 13, asa nerviosa preuteral. — 14, 14, nervios laterales de la vejiga. — 15, 15, 15, nervios del plexo seminal. — 16, 16, ganglios seminales. — 17, anastomosis entre los dos plexos seminales. — 18, nervio prostático y probablemente uretral.

vios, al reunirse, constituyen una asa *preureteral*, ancha y gruesa, que forma como un pequeño ganglio. Del asa preureteral parten filetes vesicales que suben por la cara pósterolateral del reservorio (fig. 1013).

*Segunda rama.* — Debajo del nervio ureteral externo se observa un filete más delgado, que alcanza la vejiga por fuera del uréter, en el punto en que éste se hace intraparietal.

*Tercera rama.* — Más voluminosa que la precedente y situada debajo de ella, se halla en relación con la cara externa del extremo superior de la vesícula seminal.

*Cuarta rama.* — Es la más voluminosa y larga de todas. Después de haber cruzado la cara externa de la vesícula seminal, se sitúa entre la vejiga y la próstata, en el intersticio que forma el doble relieve de estos órganos. Luego de haber dado ramas a la cara lateral correspondiente de la vejiga y anastomosis a la rama subyacente, parece terminar en la región del cuello vesical.

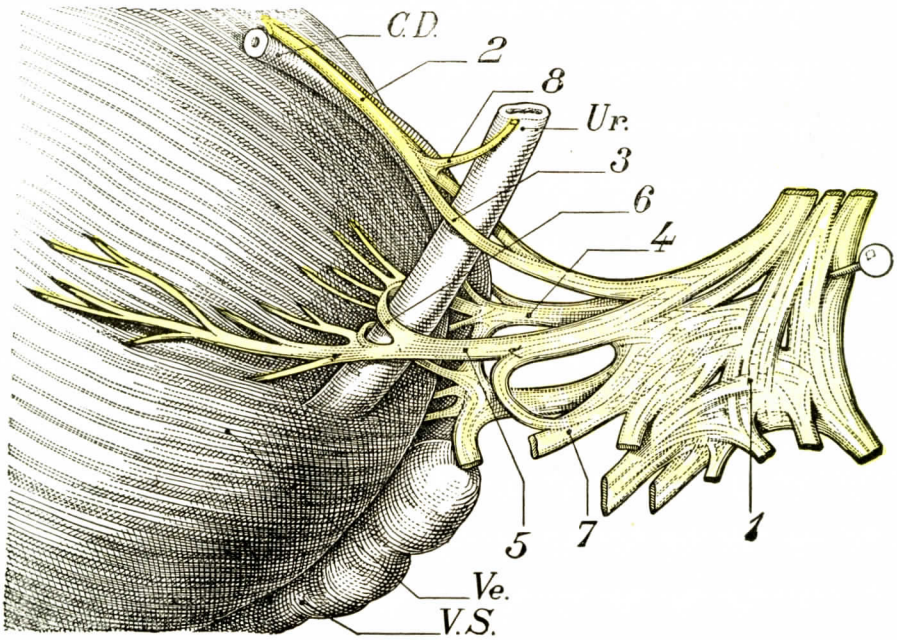


Fig. 1015

Asas nerviosas periureterales (Latarjet y Bonnet).

C.D., conducto deferente. — Ur., uréter. — V.S., vesícula seminal.
1, ganglio hipogástrico. — 2, nervio del conducto deferente. — 3, asa nerviosa periureteral. — 4, nervio uréterovesical interno. — 5, nervio uréterovesical externo. — 6. arco nervioso preureteral. — 7, nervio del plexo seminal. — 8, rama ureteral.

*Quinta rama o nervios prostáticos principales* (fig. 1013, 18). — Estos nervios, que nacen casi a la misma altura que la rama precedente, inervan el recto y llegan a la próstata por la cara posterior. Los volveremos a encontrar al estudiar la próstata; penetran en esta glándula.

Las ramas tercera, cuarta y quinta están ocultas por los enormes plexos venosos vésicoprostáticos. Recordemos que éstos se hallan a su vez rodeados por la aponeurosis superior del suelo pélvico, que se levanta a los lados de la próstata y de la vejiga. Es, pues, necesario, para poner al descubierto las ramas nerviosas, practicar la ablación de la cubierta fibrosa próstatovesical y buscar los nervios por dentro de los vasos.

b) *Nervios posteriores.* — Las ramas destinadas a la cara posterior de la vejiga se distribuyen también por las vesículas seminales y el conducto deferente. Nacen de la cara interna del ganglio hipogástrico y se anastomizan en arcos. De estos arcos nacen filetes, algunos de los cuales van al conducto deferente y uno

de ellos forma el nervio uréterovesical interno, enviando ramos a la cara posterior de la vejiga, por dentro del uréter; otros, minúsculos, provienen del plexo seminal

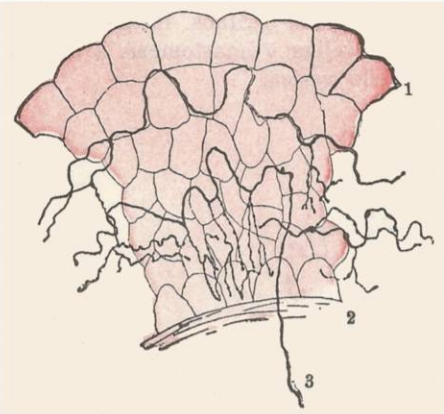


Fig. 1016

Terminaciones nerviosas en el epitelio vesical del conejo (según Retzius).

1, capa superficial del epitelio. — 2, tejido celular subepitelial. — 3, fibras nerviosas pasando del corion a la capa epitelial para seguir ante todo un trayecto tangencial y resolverse en ella en numerosas ramificaciones que terminan por extremidades libres.

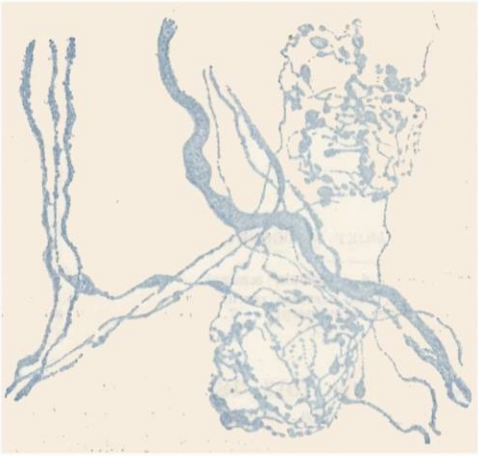

Fig. 1017

Terminaciones nerviosas en la vejiga de la rana (azul de metileno, según Grunstein).

En esta figura se ven claramente, situadas a lo largo de las fibras venosas, dos células ganglionares, cada una con su plexo pericelular.

C. Modo de terminación. — Considerados desde el punto de vista de su modo de terminación, los filetes nerviosos vesicales se distinguen en filetes motores, filetes sensitivos y filetes vasculares.

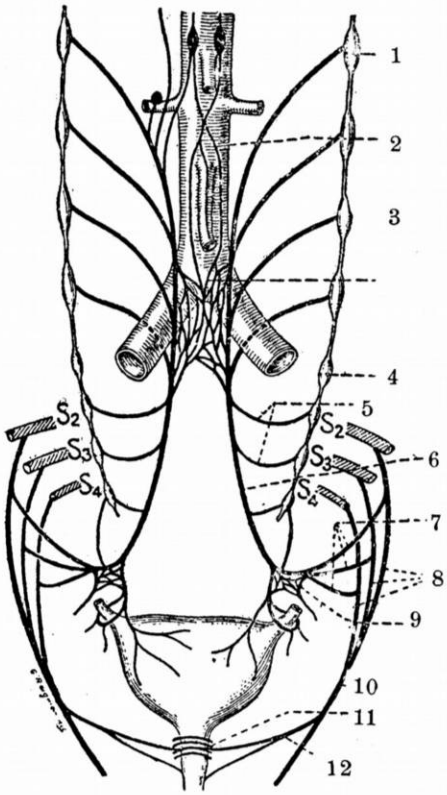


Fig. 1017 A

Disposición esquemática de los nervios de la vejiga (según Richer y Ginestié).

1, cadena lumbar. — 2, plexo intermesentérico. — 3, nervio presacro (plexo interilíaco). — 4, cadena sacra. — 5, ramas eferentes de la cadena sacra. — 6, nervio hipogástrico. — 7, nervios erectores. — 8, plexo pudendo. — 9, plexo pelviperineal. — 10 nervio pudendo interno. — 11, esfínter estriado. — 12, nervio del esfínter estriado de la uretra posterior.

α) Los *filetes vasculares* terminan en la pared de los vasos según su modo habitual.

β) Los *filetes motores* se dirigen al músculo vesical y terminan en éste, del modo que suelen terminar los nervios motores, en las fibras lisas.

Ya hace mucho tiempo que KISSELEW (*Med. Centralblatt*, 1868) los vió penetrar en el espesor del epitelio. RETZIUS (1892) y GRUNSTEIN (1900), utilizando el método de Ehrlich y el de Golgi, han podido nuevamente poner de manifiesto estas terminaciones interepiteliales.

Como lo enseña claramente la figura 1016, las fibras nerviosas desprovistas de su mielina se elevan verticalmente por la capa epitelial y avanzan de este modo hasta la proximidad de la superficie libre de la mucosa, pero sin llegar a ella. Curvándose después sobre sí mismas, siguen un trayecto tangencial, es decir, un trayecto más o menos paralelo a la superficie de la mucosa. Durante su camino emiten numerosas colaterales, más o menos ramificadas, las cuales vuelven a las capas profundas del epitelio y terminan en éste por medio de extremos libres.

En el trayecto de los filetes nerviosos vesicales se ven numerosos *ganglios* pluri o unicelulares. Estas células ganglionares son muy variables de forma y dimensiones; varían también en el número de sus prolongaciones, siendo unas unipolares y las otras multipolares. GRÜNSTEIN ha observado claramente, alrededor de cierto número de ellas, la existencia de un plexo pericelular (figura 1017), el cual, aquí como siempre, no es más que la arborización terminal de una fibra sensitiva venida de más o menos lejos. Estas células del plexo pericelular envían su cilindroeje a los elementos contráctiles de la túnica muscular. Y al recibir por la citada arborización excitaciones, ya de origen central, ya de origen periférico, las transmiten por su prolongación cilindroaxil al músculo vesical, regulando así el funcionalismo de este último y constituyendo para la vejiga verdaderos centros reflejos.

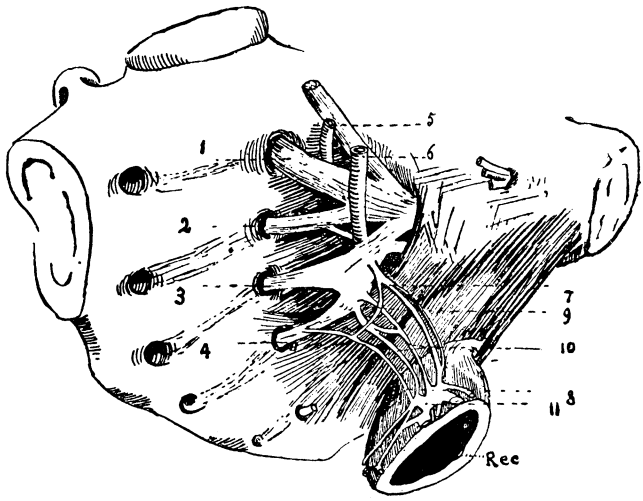


FIG. 1017 B

Nervios erectores (lado izquierdo) (según CORDIER y COULOUMA).

1, rama anterior del primer nervio sacro. — 2, $S_2$. — 3, $S_3$. — 4, $S_4$. — 5, arteria glútea. — 6, arteria isquiática. — 7, nervio erector procedente del tronco $S_3$-$S_4$. — 8, nervio erector nacido de $S_4$, anastomizado (9) con el precedente. — 10, nervios erectores nacidos de $S_4$. — 11, ganglio hipogástrico. — Rec., recto.

*D*. SISTEMATIZACIÓN Y ESQUEMA DE LA INERVACIÓN VESICAL. — Como hemos dicho al principio de este párrafo, la inervación de la vejiga depende a la vez del sistema simpático y del sistema parasimpático. Los nervios que hemos descrito, y que nacen del ganglio hipogástrico, contienen fibras de ambos orígenes. Por otra parte, algunas de estas fibras son motrices y otras sensitivas. En fin, entre las fibras motrices, unas obran sobre el sistema esfinteriano que cierra la vejiga, mientras que las otras rigen el funcionamiento del «detrusor», conjunto muscular encargado de la evacuación de la vejiga. Nos falta, pues, responder a estas tres preguntas:

1.ª ¿Cuáles son los orígenes y el trayecto de las fibras sensitivas?

2.ª ¿Cuáles son los orígenes y el trayecto de las fibras motrices que aseguran el *cierre* de la vejiga (aquellas cuya sección implica la *incontinencia vesical)?*

3.ª ¿Cuáles son los orígenes y trayecto de las fibras motrices que aseguran la *evacuación* de la vejiga (aquellas cuya sección ocasiona la *retención vesical)?*

En estos últimos años se han dedicado numerosos estudios a los problemas así propuestos: unos anatómicos (DELMAS y LAUX, CORDIER y COULOUMA, GINESTIÉ, COURTY), otros experimentales (LATARJET y ROCHET, FONTAINE). Pero la cirugía del sistema nervioso vesical ha permitido a la vez aplicar los datos teóricos y descubrir nuevos elementos en este problema infinitamente complejo. (Se consultará con provecho la notable comunicación de V. RICHER y J. GINESTIÉ al XLII Congreso Francés de Urología, 1949, del que hemos tomado extensos datos) (1).

Como hemos visto al estudiar el plexo hipogástrico (véase tomo III), el contingente de sus fibras aferentes comprende:

Los *nervios hipogástricos*, nacidos de la bifurcación del nervio presacro y que constituyen la terminación del «esplácnicopélvico» de DELMAS, o «esplácnicolumbosacro» de RICHER. Estos nervios contienen, en efecto, fibras procedentes de la cadena simpática lumbar, otras nacidas del plexo solar que son medias y preaórticas. Al contrario de la opinión de DELMAS y LAUX, no creemos que este pedículo medio reciba fibras del neumogástrico. Además, los nervios hipogástricos mismos reciben filetes nerviosos nacidos de la cadena simpática sacra (COURTY).

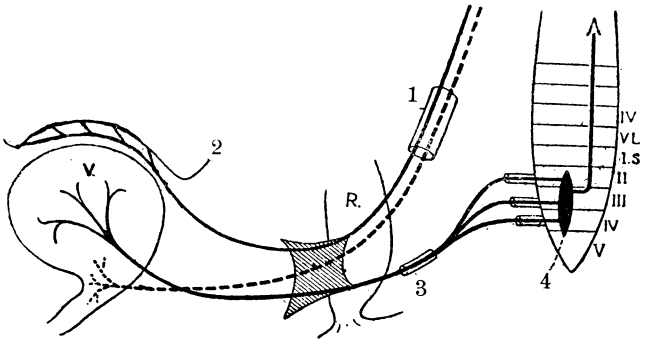


FIG. 1017 C

Vías de la sensibilidad vesical (según RICHER y GINESTIÉ).

1, nervio hipogástrico. — 2, peritoneo vesical. — 3, nervio efector. — 4, columna medioventral.

Los *nervios erectores* representan el contingente de las fibras parasimpáticas destinadas al ganglio hipogástrico. Nacen del plexo pudendo (tercera y cuarta raíces sacras) y llegan al ganglio por un trayecto oblicuo hacia abajo, adelante y adentro. CORDIER y COULOUMA han dado de ellos una excelente descripción (Congreso de Anatomistas, año 1933), a la que remitimos al lector (fig. 1017, B).

Como ha demostrado RICHER, esas dos corrientes nerviosas, la primera ortosimpática, la segunda parasimpática, se encuentran, en un punto de su trayecto, condensadas en regiones fácilmente accesibles, lo que permite acciones quirúrgicas *electivas* en uno u otro sistema.

Falta todavía conocer el lugar de cada una de ellas en la inervación motriz o sensitiva de la vejiga.

a) *Sistematización de las vías sensitivas.* — De los hechos experimentales y quirúrgicos, parece posible en la actualidad admitir los datos siguientes (figura 1017, C):

— los dos sistemas, simpático y parasimpático, contienen fibras centrípetas de la sensibilidad vesical.

— los nervios erectores aseguran la inervación sensitiva de las paredes propias de la vejiga, mucosa y musculosa;

— los nervios hipogástricos y el nervio presacro conducen los influjos sensibles procedentes del peritoneo vesical y tal vez también los que nacen en la

(1) Quiero dar aquí las gracias a mi eminente amigo, el doctor V. RICHER, que ha puesto generosamente a mi disposición los resultados de su experiencia.

región del cuello vesical. Pero este último punto se halla todavía sujeto a discusión:

— el nervio pudendo interno se reserva la inervación sensitiva de la uretra posterior.

Más allá de estos troncos nerviosos las vías sensitivas penetran en la medula a diferentes alturas. Es muy difícil seguirlas en el neuroeje y atribuirle un lugar preciso en tal o cual fascículo destinado al trayecto de la sensibilidad.

b) *Sistematización de las vías motrices.* — No se discute ya, desde COURTADE y GUYON, el papel motor de los nervios erectores. Son ellos los que aseguran la actividad del «detrusor». Su sección da por resultado una retención vesical con distinción que demuestra que el sistema parasimpático tiene bajo su dependencia la evacuación de la vejiga.

De los elementos simpáticos parece que únicamente los ramos nacidos de la cadena simpática sacra y que llegan a los nervios hipogástricos, estén dotados de propiedades motrices. Tienen bajo su dependencia el esfínter liso de la vejiga. El nervio presacro no contiene ninguna fibra motriz para la vejiga (figura 1017, D). Señalemos además que el esfínter estriado de la uretra, que representa el elemento voluntario del funcionamiento vesical, está inervado por el nervio pudendo interno, nervio del sistema cerebrospinal.

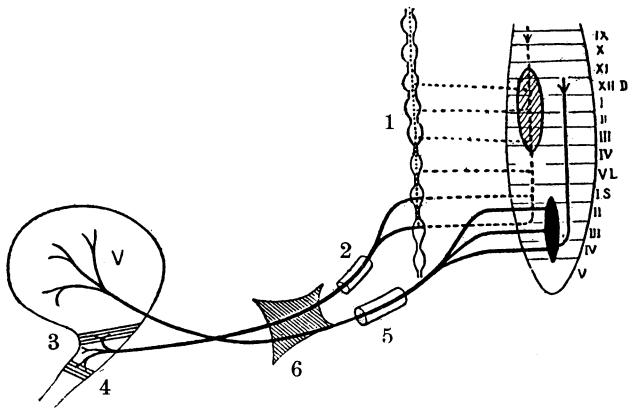


FIG. 1017 D

Vías de la motricidad vesical (según RICHER y GINESTIÉ).

1, cadena sacra. — 2, nervio hipogástrico. — 3, trígono. — 4, esfínter liso. — 5, nervio erector. — 6, plexo pelviperineal.

Los *centros* de la motricidad vesical son:

— *intramurales:* elementos a los que se atribuye un poder de automatismo y que pueden formar parte de un arco reflejo extremadamente corto;

— *ganglionares:* las células del ganglio hipogástrico pueden, ellas también, funcionar como centro autónomo, de acuerdo con las fibras sensitivas que a ellas llegan. Se trata aquí aún de reflejos cortos cuya importancia es primordial en el funcionamiento de la vejiga después de la sección de los pedículos aferentes del ganglio;

— *medulares:* se distingue un centro parasimpático situado en la medula sacra (segundo y tercer segmentos) y un centro ortosimpático situado más arriba a la altura del tracto *intermedio-lateralis* de la medula dorsal o dorsolumbar (LEARMONTH). El primero, el centro sacro, rige la evacuación vesical, y el segundo, centro dorsolumbar, asegura el cierre del esfínter liso;

— *cerebrales:* hay que distinguir aquí los centros corticales que confieren a la micción su carácter de acto sometido a la voluntad, y los centros subcorticales, encargados del automatismo, del tono y de la coordinación de la motricidad vesical.

## ARTICULO IV

## URETRA

La uretra (*ουρηθρα*, de *ουρειν*, orinar; inglés *Urethra*, en alemán *Harnröhre)* es un conducto por el cual la orina, después de permanecer más o menos tiempo en la vejiga. es expulsada al exterior. Este conducto, último segmento de las vías urinarias, difiere mucho según se estudie en el hombre o en la mujer. Lo estudiaremos por separado en uno y otro sexo.

### § 1. — Uretra en el hombre

La uretra del hombre es un largo conducto, extendido desde el cuello de la vejiga a la extremidad libre del pene. Por su porción más superior, por detrás del veru montánum, pasa solamente la orina. No obstante, por delante del veru pasa asimismo por la uretra el producto de secreción de la glándula genital. Así pues, en la mayor parte de su extensión constituye una vía común para la orina y la esperma; de aquí el nombre de *conducto urogenital* con que la designan algunos autores.

#### A. — Consideraciones generales

**1.° Dirección.** — El conducto de la uretra, a partir de la vejiga, se dirige oblicuamente hacia abajo y adelante (fig. 1018); al llegar debajo de la sínfisis, se dirige hacia delante y arriba, hasta el sitio en que los cuerpos cavernosos del pene cambian de dirección y, de ascendentes que eran, se hacen descendentes. Desde este punto, la uretra, siguiendo exactamente la dirección de estos últimos, se dobla de nuevo sobre sí misma para dirigirse verticalmente hacia abajo.

Así pues, el conducto de la uretra, en el curso de su trayecto, describe dos curvas: 1.ª, una *curva posterior*, con la concavidad dirigida hacia arriba y adelante; 2.ª, una *curva anterior*, con la concavidad dirigida hacia abajo y atrás. Estas dos curvas están orientadas, por lo tanto, en sentido inverso, de manera que el conducto, en su conjunto, reviste la forma de una S itálica. Denominaremos *ángulo infrapúbeo* al vértice de la primera curva; el vértice de la segunda, que está en relación con la inserción inferior del ligamento suspensorio del pene, constituye el *ángulo prepúbeo*.

De las dos curvas antes citadas, la primera es permanente; la segunda desaparece cuando el pene se halla en erección o cuando el cirujano lo levanta por delante del abdomen para practicar el cateterismo. En una y otra de estas dos condiciones (fig. 1018), la uretra no describe más que una sola curva, cuya concavidad mira hacia arriba y adelante cuando el sujeto está en pie, y hacia arriba y atrás si descansa en decúbito supino. Es posible, sin embargo, tirando fuertemente del pene hacia abajo, dar a la uretra una dirección rectilínea, lo que permite la introducción de instrumentos ópticos (uretroscopios, cistoscopios) que no poseen ninguna curva (fig. 1019).

**2.° Divisiones.** — El modo de división del conducto de la uretra varía según el punto de vista en que se considera: 1.°, según sus relaciones con la aponeurosis perineal media; 2.°, según sus relaciones periféricas; 3.°, según su movilidad.

a) *Según sus relaciones con la aponeurosis perineal media.* — La uretra, en su origen, se halla situada en la excavación pelviana; pasa inmediatamente por el perineo y, al salir de este punto, sigue la porción libre del pene. En el curso de su trayecto atraviesa de atrás a delante la aponeurosis perineal media, y teniendo en cuenta esta última relación, podemos dividir el conducto en dos porciones: una superior, situada por encima de la aponeurosis perineal media, la *uretra intra-*

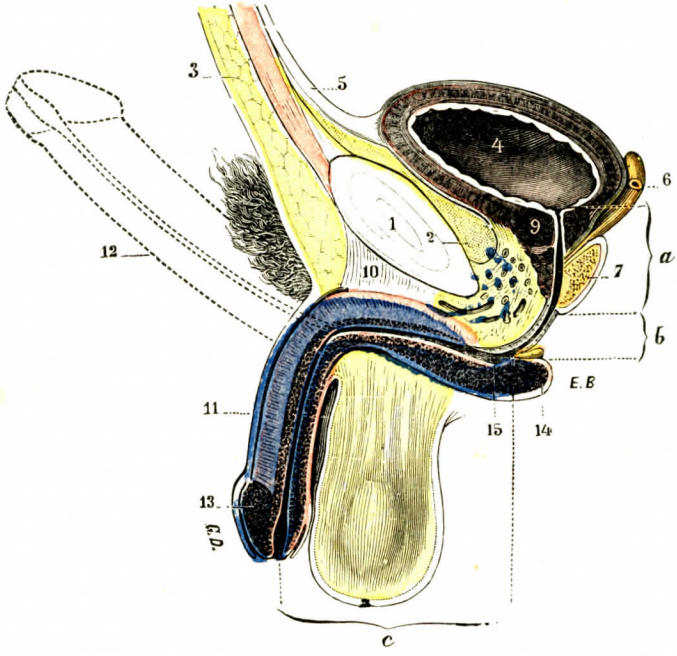


FIG. 1018

Conducto de la uretra, en el hombre, visto en una sección vertical media del cuerpo.

1, sínfisis pubiana. — 2, espacio prevesical. — 3, pared abdominal. — 4, vejiga. — 5, uraco. — 6, vesícula seminal y conducto deferente. — 7, próstata. — 8, plexo de Santorini. — 9, esfínter vesical. — 10, ligamento suspensorio del pene. — 11, pene en estado de flaccidez. — 12 (línea de puntos), pene en estado de erección. — 13, glande. — 14, bulbo uretral. — 15, fondo de saco del bulbo.

*a*, uretra prostática. — *b*, uretra membranosa. — *c*, uretra esponjosa.

*pélvica* o *uretra superior*, y otra inferior, situada por debajo de esta misma aponeurosis, la *uretra extrapélvica* o *uretra inferior*. o perineal

b) *Según sus relaciones periféricas.* — Si seguimos la uretra de atrás a delante, del cuello de la vejiga hacia el meato urinario, veremos, en primer lugar, que, al salir de la vejiga, se introduce en el espesor de un órgano glandular, la próstata, a la que atraviesa en toda su altura. Después de separarse de la próstata, la uretra queda libre en una longitud de 10 a 12 milímetros, y entonces perfora la aponeurosis y se rodea de una capa de tejido eréctil, que más tarde describiremos con el nombre de *cuerpo esponjoso de la uretra*, y que la acompaña hasta el meato. Teniendo en consideración estas distintas relaciones, podemos distinguir en la uretra tres porciones (*a*, *b*, *c*, de la fig. 1018), que son, de atrás a delante: 1.ª, una *porción prostática (uretra prostática)*, que emprende toda la porción del conducto situada en el espesor de la próstata; 2.ª, una *porción membranosa (uretra membranosa)*, extendida desde el vértice de la próstata al origen de la vaina eréctil;

3.ª, una *porción esponjosa (uretra esponjosa)*, que está en relación con el resto del conducto, denominada así porque se halla situada en el centro del cuerpo esponjoso.

c) *Según su movilidad.* — A pesar de su estrecha unión a los órganos vecinos, la uretra no se halla igualmente fijada en todas sus porcines, y esta consideración reciente nos conduce a una tercera división sumamente importante desde el punto de vista práctico. La porción anterior, que está en relación con la porción libre del pene, presenta, como es natural, la misma movilidad que este órgano: es la *uretra móvil*. La porción superior, la del ángulo prepúbeo, que llega hasta el cuello de la vejiga, se mantiene en su posición gracias a las íntimas relaciones con los órganos que bordea o atraviesa: es la *uretra fija*.

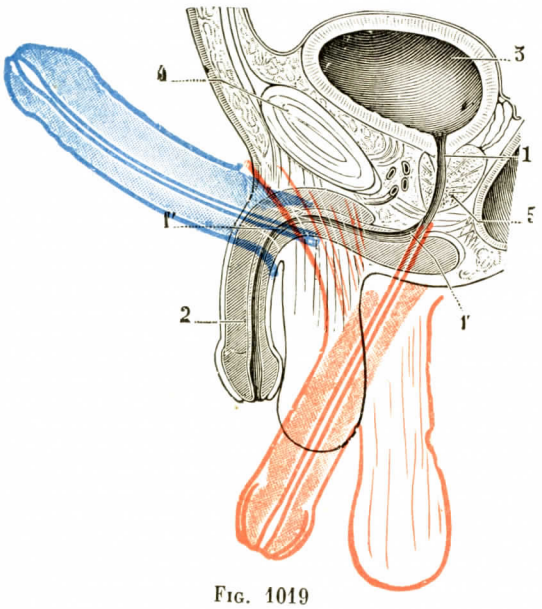


Fig. 1019

Las curvaturas de la uretra, vistas en un corte mediosagital de la pelvis, supuesto el pene ante todo en estado de reposo, después en estado de erección, y después, por fin, enérgicamente estirado hacia abajo *(esquemática)* (T.-J.).

1, uretra, con: 1', su curva posterior, y 1'', su curva anterior. — 2, pene. — 3, vejiga. — 4, pubis. — 5, próstata.
*En negro*, pene en estado de reposo; *en azul*, el mismo en estado de erección; *en rojo*, el mismo también, pero fuertemente estirado hacia abajo y con su ligamento suspensorio alargado considerablemente. Vese claramente que de las dos curvaturas que presenta la uretra cuando el pene se halla en estado de reposo, la anterior se borra cuando el miembro viril se halla en erección o es levantado hacia el abdomen, y se borran la anterior y la posterior a la vez cuando se ejerce sobre el pene una enérgica tracción hacia abajo.

El estudio de este trayecto y de sus diferentes segmentos nos muestra que la uretra no es explorable directamente en gran parte de su extensión. Si la uretra peneal es palpable, la uretra esponjosa está separada del exterior por una gruesa capa de tejido eréctil. Más arriba, la uretra es intrapélvica y, por tanto, está aún más oculta. De ahí la necesidad de exploraciones particulares para apreciar su estado: cateterismo, endoscopia (uretroscopia), radiografía (uretrografía).

**3.º Longitud.** — En el *recién nacido*, la uretra sólo mide 5 ó 6 centímetros; a los diez años, 8 ó 9 centímetros, y en la pubertad, es decir, a los quince o dieciséis años, alcanza rápidamente de 12 a 14 centímetros (Sappey).

En el *adulto*, la longitud media de la uretra es de 16 centímetros; no obstante, en individuos igualmente bien conformados, puede medir 14 centímetros *(uretras cortas)* y 20 centímetros o más *(uretras largas)*. Los 16 centímertos de longitud media que representa la uretra del adulto se reparten en las tres porciones de la manera siguiente: 28 ó 30 milímetros para la porción prostática; a la porción membranosa corresponden de 10 a 12 milímetros, y, por último, la porción esponjosa mide 12 centímetros. Por lo tanto, la porción esponjosa es la más larga de las tres, pues ella sola representa tres veces la longitud de las otras dos porciones reunidas, o sea los tres cuartos de longitud total del conducto. De esta porción esponjosa, la uretra peneal posee una longitud aumentada por la erección del pene. Posee también una elasticidad que le permite recobrar naturalmente sus dimensiones normales en un pene fláccido.

En los *ancianos*, la longitud de la uretra aumenta ordinariamente en 2 a 3 centímetros. Este *alargamiento senil* sería debido, según SAPPEY, a la estasis de la sangre venosa en las aréolas de lo aparatos eréctiles del pene, estasis venosa que sería el resultado de una contractilidad menos activa de sus elementos musculares.

**4.° Topografía de la uretra fija.** — Hemos dicho anteriormente que la uretra, en la porción fija, describe una curva cuya concavidad mira hacia arriba y adelante. La naturaleza geométrica de esta curva, el punto en que comienza y aquel en que acaba, su longitud, la dirección exacta de sus diferentes segmentos, sus exactas relaciones con la sínfisis, son otras tantas cuestiones que interesan en gran manera al cirujano. Para resolverlas se han utilizado sucesivamente la disección practicada en piezas previamente endurecidas, las inyecciones en la uretra de substancias solidificables, clavos hundidos en la sínfisis púbica y los cortes en cadáveres congelados. De estos distintos procedimientos, el último, que fija los órganos en su forma y relaciones recíprocas, nos parece el preferible; es el procedimiento que emplea TESTUT. «Hemos escogido, dice éste, cuatro cadáveres adultos de individuos de treinta a cuarenta años, y después de llevar a cabo la congelación en la posición derecha, hemos practicado en la pelvis una serie de secciones verticales y ánteroposteriores. El estudio de la sección media, que interesa la uretra en toda su

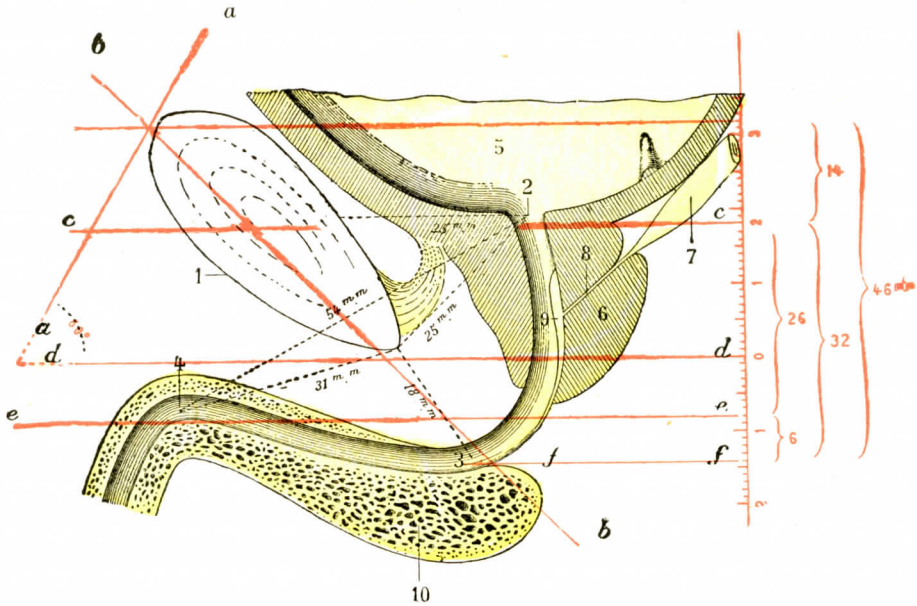


FIG. 1020

Porción fija del conducto de la uretra, vista en un corte vertical medio de la pelvis (cadáver congelado, adulto de cuarenta y seis años; tamaño natural).

1, sínfisis púbica. — 2, cuello de la vejiga. — 3, punto más declive de la uretra. — 4, ángulo peniano. — 5, cavidad vesical. — 6, próstata. — 7, conducto deferente. — 8, conducto eyaculador. — 9, veru montánum. — 10, bulbo de la uretra.

*aa*, plano del estrecho superior. — *bb*, eje de la sínfisis. — *cc*, horizontal que pasa por el cuello de la vejiga. — *dd*, horizontal que pasa por la extremidad inferior de la sínfisis. — *ee*, *horizontal* que pasa por el ángulo peniano. — *ff*, horizontal que pasa por el punto más declive del conducto de la uretra.

(A la derecha de la figura se halla expuesta una división métrica para que el lector pueda comprobar rápidamente la distancia que separa, en la dirección vertical, los diferentes puntos señalados en la sección.)

extensión, nos permite afirmar, respecto a la topografía de este conducto, algunos hechos que resumimos en las siguientes proposiciones (fig. 1020):

»1.ª El cuello de la vejiga se halla situado constantemente por encima y detrás de la extremidad inferior de la sínfisis o ángulo de la sínfisis. Por término medio, lo separa de este ángulo un espacio de 25 milímetros.

»2.ª Una horizontal que pasa por el cuello encuentra la sínfisis en su parte media o un poco por encima de esta parte. En un caso estudiado y dibujado por Braune (*Atlas*, lámina II) pasaba por la extremidad superior de la sínfisis; pero se trataba de un caso excepcional.

»3.ª La distancia en línea recta que separa el cuello de la sínfisis es, por término medio, de 23 a 25 milímetros.

»4.ª El punto más declive de la uretra se halla siempre situado por delante de la aponeurisis perineal media, lo más a menudo a nivel o en la proximidad de una línea vertical que pasa por el ángulo de la sínfisis. Este punto declive dista 18 milímetros, por regla general, del ángulo de la sínfisis; hemos observado un mínimo de 12 milímetros y un máximo de 25. Este dato es, por consiguiente, muy variable.

»5.ª El ángulo prepubiano de la uretra presenta, con relación al pubis, una situación muy variable. La hemos encontrado siempre por debajo de una línea horizontal que pasa por la extremidad inferior de la sínfisis, excepto en un caso en que llegaba hasta esta línea, aunque sin excederla.

»6.ª La longitud de la uretra fija es, por regla general, de 65 a 70 milímetros, de los que corresponden 40 a la porción situada por encima del punto declive y de 25 a 30 a la porción situada por debajo.

»7.ª Si desde la horizontal que pasa por el cuello trazamos dos verticales, una sobre el punto declive y la otra sobre el ángulo prepubiano, observaremos que estas verticales miden, por término medio, la primera 32 milímetros y la segunda 26. Por lo tanto, la uretra desciende 32 milímetros por debajo del nivel ocupado por el cuello, volviendo a subir en seguida hasta llegar al ángulo prepubiano. No obstante, esta ascensión es poco considerable, puesto que sólo alcanza 6 milímetros. Debemos además añadir que la uretra, entre el punto declive y el ángulo prepúbico, no siempre lleva una dirección ascendente. En dos de los cadáveres por nosotros observados, la distancia en proyección comprendida entre una horizontal que pasaba por el cuello y el punto más declive de la uretra, era exactamente igual a la que separa esta misma horizontal del ángulo prepubiano. Por lo tanto, en estos dos individuos, la uretra sigue, desde el punto más declive al ángulo prepubiano, un trayecto perfectamente horizontal, y es de notar que lo mismo sucede en la observación antes citada por Braune.

»8.ª La distancia en línea recta que separa el cuello del ángulo prepubiano o, mejor dicho, la cuerda del arco que describe la uretra fija alrededor de la sínfisis, según Sappey, mide 7 centímetros. En el individuo estudiado por Braune alcanzaba 75 milímetros. Estas cifras parecen ser muy elevadas; en nuestras cuatro observaciones obtuvimos 58, 54 y 55 milímetros respectivamente, y de nuevo 54, o sea, por término medio, 55 milímetros.

»9.ª Casi en todas partes se repite la afirmación de Gély de que la curva uretral representa muy aproximadamente una porción de circunferencia engendrada por un radio de 6 centímetros y que su longitud representa poco menos del tercio de esta circunferencia. Formulada de una manera tan explícita y sin tener en cuenta las variaciones individuales, esta proposición no es admisible. Guyon, en dos individuos solamente, encontró un radio de curvatura que medía 3 centímetros en el primero y 6 centímetros en el segundo. En cuatro individuos examinados por Testut, este autor no ha encontrado nunca, en el trayecto descrito por la uretra, una porción de circunferencia, sino una curva sumamente irregular, que no se pres-

ta a una definición geométrica, puesto que varía en cada individuo. La única fórmula que parece deducirse del estudio comparativo de sus observaciones es la siguiente: *la uretra fija se compone de un segmento inicial casi rectilíneo y un segmento terminal igualmente rectilíneo, unidos ambos por una curva de enlace.* Esta curva de enlace, a su vez, varía mucho en su longitud y en su naturaleza, y no es necesariamente una porción de circunferencia. Trazando dos tangentes por la parte exterior de los dos segmentos inicial y terminal, y prolongando la una hacia la otra, se observa que se reúnen por detrás del conducto de la uretra, formando un ángulo que podría denominarse *ángulo de curvatura de la uretra fija.* Pero este ángulo, en vez de ser fijo, varía en proporciones considerables: de los cuatro individuos, únicamente en uno de ellos era obtuso (106°), en los otros tres, era agudo (58, 63 y 65°).»

### B. — Conformación exterior y relaciones

Una vez aislada la uretra por disección, presenta dos abultamientos, ambos sumamente voluminosos: uno, situado en la unión de su cuarto posterior con sus tres cuartos anteriores, que ha recibido el nombre de *bulbo* (fig. 1018, 14), y el otro, situado en su extremidad anterior, que constituye el *glande* (13). Exceptuando estos dos abultamientos, que pertenecen a la vaina esponjosa del conducto y que describiremos ulteriormente al tratar de las formaciones eréctiles del pene, la uretra, como la mayor parte de los conductos de la economía, reviste una forma regularmente cilíndrica. Sus relaciones, de una importancia práctica considerable, varían, como es natural, según se considere la porción prostática *(uretra prostática)*, la porción membranosa *(uretra membranosa)* o la porción esponjosa *(uretra esponjosa)*. Las estudiaremos separadamente en cada una de estas tres porciones.

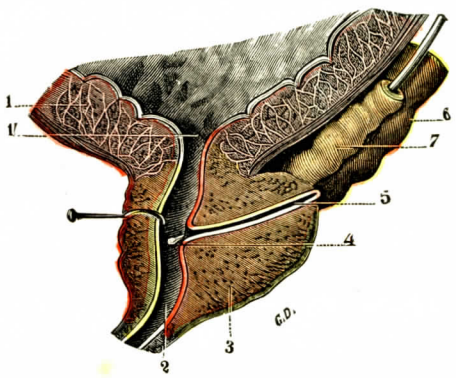


Fig. 1021

Corte sagital de la próstata y de la uretra prostática

1, vejiga, con 1', su cuello. — 2, uretra. — 3, próstata. — 4, veru montánum. — 5, utrículo prostático. — 6, vesícula seminal. — 7, conducto deferente (un estilete introducido en este conducto sale en la uretra prostática, algo por fuera del utrículo).

**1.° Uretra prostática.** — La uretra prostática, continuación inmediata del cuello de la vejiga (véase *Vejiga*), sigue un trayecto cubierto en el espesor de la próstata, y la intimidad de estas relaciones da cuenta de las principales manifestaciones patológicas de las afecciones prostáticas: la dificultad de la evacuación de la orina (disuria) es uno de los primeros signos de la hipertrofia prostática. Pero el conducto uretral sigue una dirección muy distinta del eje de la glándula. Para darse cuenta exacta de las relaciones que presenta este eje, será conveniente examinar dos cortes de la próstata, uno vertical, que pasa por la línea media o sagital, y el otro transversal.

a) *Corte sagital.* — Si examinamos, en primer lugar, cortes verticales medios de la uretra practicados en individuos congelados (fig. 1021, 2), observaremos que, en la parte superior de la próstata, la uretra se halla situada por delante del eje de la glándula; después se aproxima lentamente a este eje, hasta confundirse con él al llegar algo por encima del vértice de la próstata, y aun a veces se coloca detrás del mismo. De esta disposición resulta: 1.°, que el conducto de la uretra y el

eje de la próstata se entrecruzan en X, en la parte inferior de la glándula, formando un ángulo de 15 a 20 grados; 2.°, que la uretra prostática, en su mayor extensión, se halla más próxima a la cara anterior de la glándula que a la cara posterior; 3.°, que en su porción más inferior se halla, en cambio, algo más próxima a la cara posterior que a la anterior.

b) *Corte transversal.* — Para representar por medio de cifras las relaciones exactas del conducto de la uretra con la superficie exterior de la próstata, conviene practicar en este último órgano cortes perpendiculares a su eje y medir en seguida los diferentes radios que se dirigen de la uretra a las caras anterior, posterior y laterales de la glándula (fig. 1022). Procediendo de esta suerte en cinco próstatas de adulto y tomando los términos medios, hemos obtenido en el cuarto superior de la glándula las siguientes cifras:

| | | |
|---|---|---|
| Radio medio anterior . . . . . | 4 | milímetros |
| Radio medio posterior . . . . . | 18 | » |
| Radio transversal izquierdo . . . . . | 16 | » |
| Radio transversal derecho. . . . . | 16 | » |
| Radio oblicuo afuera y atrás. . . . . | 24 | » |

De estos diferentes radios uretroprostáticos, el anterior es el más corto; representa sólo una cuarta parte del radio posterior, lo que demuestra que la uretra recorre la próstata, a lo menos en su parte superior, en la unión de su quinto anterior con sus cuatro quintos posteriores. Además, debemos añadir que, en algunos individuos, el conducto de la uretra no se halla rodeado por la glándula prostática más que en sus caras posteriores y laterales; en estos individuos la glándula falta completamente por delante, en cuyo caso la próstata proporciona a la uretra, no un conducto completo, sino un sencillo canal.

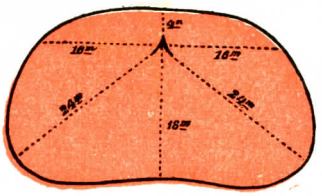


Fig. 1022.

Los diferentes radios uretroprostáticos.

(Para la explicación, véase el texto.)

c) *Relaciones lejanas.* — Por mediación de la próstata, que la rodea, la uretra se halla en relación: 1.°, por detrás, con la aponeurosis próstato-perineal, que la separa del recto (véanse *Próstata* y *Aponeurosis del perineo*); 2.°, por delante, con el esfínter estriado de la uretra (véase *Músculos del perineo*), el plexo de Santorini y la sínfisis púbica; 3.°, por los lados, con los ligamentos pubiorrectales (véase *Próstata*) y el músculo elevador del ano (véase este músculo).

**2.° Uretra membranosa.** — La uretra membranosa comienza por arriba en el pico de la próstata, algo por encima de la aponeurosis perineal media. Por abajo termina en la hoja inferior de esta aponeurosis, en el punto en que el conducto desemboca en un segmento dilatado de la uretra peneal que describiremos en seguida, el fondo de saco del bulbo. Está rodeado en todo su trayecto por el esfínter externo o esfínter estriado de la uretra.

Según la antigua concepción de la aponeurosis perineal media (fig. 1023), se distinguían en la uretra membranosa tres segmentos: un segmento superior encima de la aponeurosis media, un segmento medio o intraaponeurótico y un segmento inferior subaponeurótico. Esta concepción clásica está actualmente reconocida como falsa. La uretra membranosa está contenida en el espesor del suelo urogenital, que comprende a este nivel: el ligamento de Henle por delante, la aponeurosis del transverso profundo por detrás con el núcleo del perineo (fig. 1024). La uretra

perfora en cierto modo este diafragma. Le es adherente, estando envainada por las expansiones celulosas que emanan del suelo.

La uretra membranosa se denomina así porque está reducida a sus propias paredes. No está rodeada por un órgano extraño, la próstata por encima, el tejido eréctil por debajo. Su longitud es de 10 a 12 milímetros aproximadamente. En el bulbo ofrece un pequeño estrechamiento, el *cuello del bulbo*.

Interesa conocer sus relaciones (figuras 1024 y 1025).

*Por delante y arriba* se relaciona con la sínfisis púbica, de la que la separan el ligamento subpúbico y el ligamento transverso del perineo. Entre estos dos ligamentos pasa la vena dorsal profunda del pene, que desemboca en el plexo de Santorini. Este plexo, situado delante de la uretra, está formado, como hemos dicho, por venas que se pueden describir como análogas a las arterias de la región. Esta relación con el arco púbico y el ligamento de Henle explica la frecuencia de las roturas traumáticas de la uretra en las caídas sobre el perineo y por otra parte las hemorragias frecuentes que acompañan a estos traumatismos. Pero, principalmente la uretra membranosa, por sus conexiones íntimas con la aponeurosis perineal media, puede considerarse como *solidaria de las paredes pélvicas*, y de ahí sus roturas en las fracturas de la pelvis y los desplazamientos de sus extremos en el curso de esas lesiones traumáticas (V. Rochet).

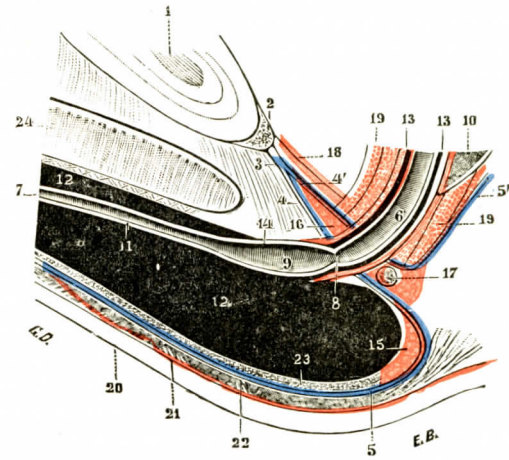


Fig. 1025

Corte sagital de la uretra membranosa y de la porción inicial de la uretra esponjosa. Antigua concepción del perineo.

1, sínfisis. — 2, ligamento subpúbico. — 3, porción no desarrollada de la aponeurosis perineal media. — 4 y 4', hojilla inferior y hojilla superior de esta aponeurosis. — 5, aponeurosis perineal superficial. — 5', aponeurosis próstatoperineal. — 6, uretra membranosa. — 7, uretra esponjosa. — 8, cuello del bulbo. — 9, fondo de saco del bulbo. — 10, próstata — 11, mucosa uretral. — 12, tejido esponjoso y bulbo. — 13, capa esponjosa de la uretra superior. — 14, porción de la pared superior de la uretra, desprovista de tejido esponjoso.—15, músculo transverso superficial. — 16, músculo transverso profundo o músculo de Guthrie. — 17, glándula de Cowper. — 18, músculo de Wilson. — 19, esfínter externo de la uretra. — 20, piel. — 21, dartos. — 22, tejido celular subcutáneo. — 23, rafe medio de los músculos isquiobulbares. — 24, cuerpo cavernoso del pene.

*Por delante y abajo*, la uretra se halla en relación con las arterias pudendas internas incluídas en el suelo perineal medio, arterias que se dirigen hacia delante para ir a formar las arterias dorsales del pene. Del ligamento transverso parte una lámina fibrosa, la *lámina preprostática*, que pasa por delante de la uretra formándole una vaina anterior.

*Por detrás* la uretra se halla en relación íntima en su parte superior con el recto. Más abajo se separa de él; los dos órganos divergen, dirigiéndose uno hacia atrás y el otro hacia delante; forman así un triángulo, el *triángulo rectouretral*, cuya base es cutánea. Hemos visto al estudiar el recto que un músculo, el músculo liso, reúne los dos órganos, o más bien se solidariza a los núcleos fibrosos del perineo que rodean la uretra.

Encima de este músculo se encuentran la lámina retroprostática y el espacio despegable rectoprostático (véase *Próstata)*. Debajo se encuentran los planos superficiales del perineo; la uretra membranosa está, en efecto, en relación por abajo con el compartimiento peneal y el bulbo de la uretra. Para llegar a ella se pasa por detrás del bulbo y se atraviesa el espacio rectouretral.

Como se ve, la uretra es solidaria de ambos espacios. En consecuencia, las lesiones de la mitad superior provocan una infiltración de orina que se propaga a la excavación pélvica, mientras que las lesiones de la parte inferior se manifiestan del lado del compartimiento peneal.

La uretra membranosa está rodeada, como hemos dicho, por el esfínter estriado. Estudiaremos este músculo a propósito del perineo. Digamos, sin embargo, aquí que rodea completamente la uretra, que su contracción tónica refuerza la acción del esfínter liso y que interviene sobre todo en la eyaculación, provocando la expulsión brusca de la esperma de la uretra prostática y membranosa a la uretra peneal.

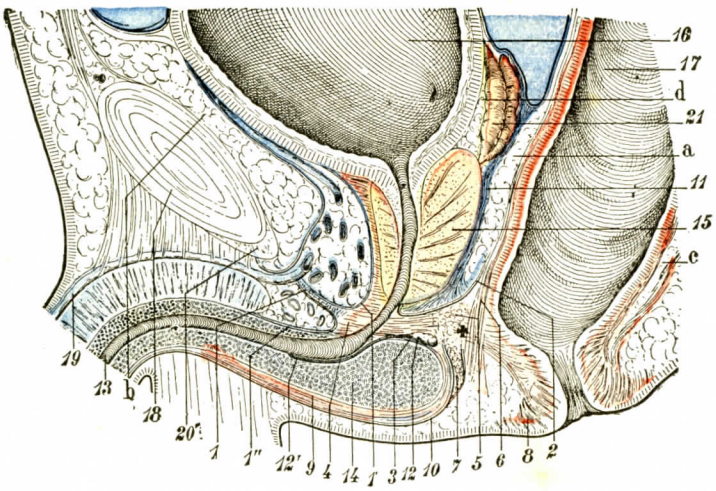


Fig. 1024

El diafragma urogenital y el núcleo fibromuscular central del perineo, vistos en un corte mediosagital esquematizado (T.-J.).

1, ligamento de Henle, con 1' y 1'', la vaina de la uretra. — 2, hojilla superior de la aponeurosis media. — 3, la hojilla inferior. — 4, esfínter estriado de la uretra. — 5, transverso profundo. — 6, fibras longitudinales de la musculosa rectal. — 7, transverso superficial. — 8, esfínter externo del ano. — 9, bulbocavernoso. — 10, aponeurosis superficial. — 11, aponeurosis próstatoperineal. — 12, glándula de Cowper, con 12', su conducto excretorio. — 13, uretra. — 14, bulbo. — 15, próstata. — 16, vejiga. — 17, recto. — 18, pubis. — 19, vena dorsal profunda del pene yendo a abocar en el plexo de Santorini. — 20, arcuátum. — 21, vesícula seminal y conducto deferente.

*a*, espacio prerrectal (*espacio* o *zona despegable* de los cirujanos). — *b*, espacio prevesical. — *c*, espacio retrorrectal. — *d*, espacio retrovesical. — +, núcleo central fibromuscular del perineo.

Su estructura determina el espasmo de la uretra. Su inervación por el pudendo interno ha determinado a Rochet a practicar la resección de la rama perineal de este nervio contra los casos graves de espasmo uretral.

Antes de abandonar la uretra membranosa, recordemos que esta porción forma en la cara superior del bulbo un espacio angular en el que se alojan las glándulas de Méry y de Cowper.

**3.° Uretra esponjosa.** — La uretra esponjosa está situada en su origen en la parte anterior del perineo, luego se aplica a la cara inferior del pene, en el canal anguloso que forman al reunirse los cuerpos cavernosos (fig. 1026).

Después de haber atravesado la porción media, la uretra penetra en la vaina esponjosa, vaina eréctil que sigue toda la cara inferior del pene y encuentra inmediatamente al bulbo, en el que penetra muy oblicuamente de arriba abajo y de atrás a delante por su cara superior.

De este punto de penetración a su terminación ofrece tres porciones: una porción perineoscrotal, una porción peneal y una porción balánica.

a) *Porción perineoscrotal.* — Cuando toma contacto con el bulbo, la uretra perineal es casi horizontal. El bulbo, por su lado, presenta una superficie oblicua de atrás a delante y de abajo arriba. De ello resulta que el cuerpo esponjoso

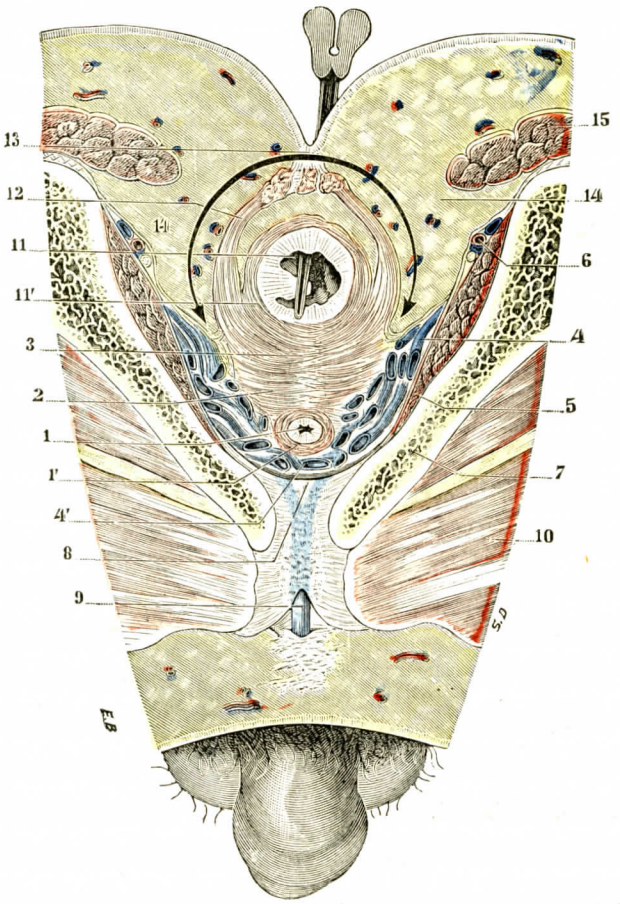


FIG. 1025

La uretra membranosa y el diafragma urogenital, vistos en un corte horizontal de la pelvis (cadáver congelado, segmento inferior del corte) (T.-J.).

(El corte pasa, por delante, inmediatamente por encima del pene, y por detrás, a dos centímetros aproximadamente por encima del orificio anal; este corte ha interesado el diafragma urogenital en el sentido de su espesor.)

1, uretra membranosa, con 1', esfínter estriado. — 2, transverso profundo. — 3, núcleo fibromuscular interrectouretral. — 4, plexo venoso contenido en el interior de las partes laterales del diafragma urogenital y continuandose por delante con 4', el plexo de Santorini. — 5, obturador interno. — 6, vasos y nervios pudendos internos. — 7, rama isquiopubica. — 8, arcuatum, separado del plexo de Santorini por un espacio laxo en forma de hendidura. — 9, vena dorsal profunda del pene. — 10, músculos del muslo. — 11, recto perineal, y 11', su esfínter. — 12, elevador del ano. — 13, rafe anococcígeo. — 14, 14, fosas isquiorrectales: la flecha indica el trayecto que sigue el pus para pasar de una a otra fosa isquiorrectal en el caso de flemón en herradura. — 15, glúteo mayor.

cubre primero la uretra por su cara inferior, mientras que la vaina eréctil falta en la primera porción de la cara superior. Esta cara superior es el punto más débil de la uretra; es el punto de elección de la perforación uretral espontánea (HARTMANN).

La uretra esponjosa está cubierta por los órganos del plano superficial del perineo; el músculo bulbocavernoso forma en este punto un canal de concavidad superior que la comprende dentro de sí (véase *Perineo)*. La arteria bulbosa llega al bulbo por aquí.

b) *Porción peneal.* — La uretra, envuelta con su vaina esponjosa, ocupa el canal comprendido entre ambos cuerpos cavernosos. Está pegada a estos cuerpos, de los que la separan únicamente algunas venillas (fig. 1026). Está rodeada superficialmente por las envolturas del pene (véase *Pene)*.

c) *Porción balánica.* — En el glande, la vaina esponjosa de la uretra se reduce. La uretra tiene por encima la hoja fibrosa que resulta de la unión del extremo anterior de los cuerpos cavernosos. Por abajo, la uretra corresponde al ligamento medio o ligamento inferior del glande, que reúne las partes laterales de éste. La uretra termina por delante por un orificio en forma de hendidura, el *meato urinario*. Este, según los casos, es enteramente libre o está más o menos cubierto por el prepucio. El meato mide en general de 8 a 9 milímetros de diámetro. Puede descender, aun siendo normal, a 6 ó 7 milímetros, o subir a 10 y 11 milímetros.

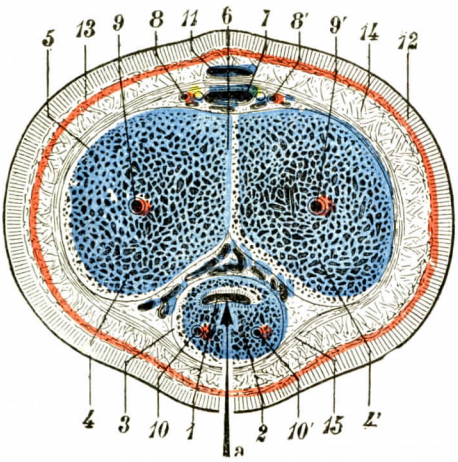


Fig. 1026

Uretra esponojsa, vista en un corte transversal del pene.

1, conducto de la uretra. — 2, cuerpo esponjoso de la uretra. — 3, su albugínea. — 4, 4', cuerpos cavernosos. — 5, albugínea de los cuerpos cavernosos. — 6, tabique. — 7, vena dorsal profunda. — 8, 8', arterias y nervios dorsales. — 9, 9', arterias cavernosas. — 10, 10', rama anterior de la arteria bulbocavernosa. — 11, vena dorsal superficial. — 12, piel. — 13, dartos. — 14, cepa celulosa. — 15, fascia del pene.

*a*, flecha que indica los diferentes planos que es necesario atravesar para alcanzar el conducto de la uretra.

En la uretra esponjosa es donde principalmente se comprueban anomalías por defecto de ciertas paredes de la uretra. Cuando falta la pared superior, se trata del *epispadias:* la uretra se abre inmediatamente debajo de la sínfisis púbica. Cuando falta la pared inferior, lo que es mucho más frecuente, se habla de *hipospalias*. Según la importancia del defecto parietal, la uretra se abre más o menos arriba: hipospadias perineal, peneal, balánico.

### C. — Calibre de la uretra

El calibre de la uretra varía según se examine el conducto: 1.°, en estado de *vacuidad;* 2.°, en estado de *distensión media*, en el momento de la micción por ejemplo; 3.°, en estado de *distensión exagerada*.

**1.° Uretra en estado de vacuidad.**—En las condiciones ordinarias, es decir, fuera de la micción, las paredes de la uretra se hallan en todas partes en contacto consigo mismas. Por esta razón la cavidad uretral es puramente virtual y se presenta, en las secciones transversales del conducto, bajo la forma de una sencilla hendidura; sin embargo, esta hendidura varía en su forma y orientación según las regiones en que se considere (fig. 1027).

α) A nivel del meato, la hendidura uretral presenta una dirección vertical.

β) Es todavía vertical, aunque un poco más alta, en casi toda la extensión del glande.

γ) Hacia la base de este último órgano vemos aparecer, en la parte posterior de la hendidura vertical, una pequeña hendidura horizontal, que da a la uretra la forma de una **T** invertida (⊥).

δ) Esta hendidura horizontal aumenta en seguida gradualmente en extensión; en cambio, la hendidura vertical disminuye, acabando por desaparecer, y la uretra, a partir de este momento, se halla representada por una sencilla hendidura transversal, que persiste hasta la porción prostática. No obstante, a nivel de la porción posterior del bulbo, los dos labios anterior y posterior se encuentran, en algunos casos, ligeramente separados por moco: la hendidura en este caso se halla reemplazada por un pequeño rombo con el eje mayor transversal, terminándose lateralmente por dos puntas muy afiladas.

ε) En su porción prostática, y debido a la presencia del veru montánum, la hendidura uretral afecta la forma de una curva de concavidad posterior o bien la de una estrella de tres radios, uno anterior y los otros dos pósterolaterales. Entre estos dos últimos radios avanza el veru. cuya sección es, en este caso, francamente triangular.

ζ) Más allá del veru, la sección vertical de la uretra se hace de nuevo transversal; no obstante, en un caso la hemos visto irregularmente estrellada, con los radios más largos y dispuestos en la dirección del plano medio.

η) El orificio del cuello es circular o más o menos estrellado en los individuos jóvenes. En el adulto, y sobre todo en el viejo, a consecuencia de la hipertrofia del lóbulo medio de la próstata *(úvula vesical de* LIEUTAUD), la pared posterior del cuello se eleva formando una eminencia más o menos voluminosa y, en tal caso, el orificio afecta la forma semilunar con la concavidad inferior.

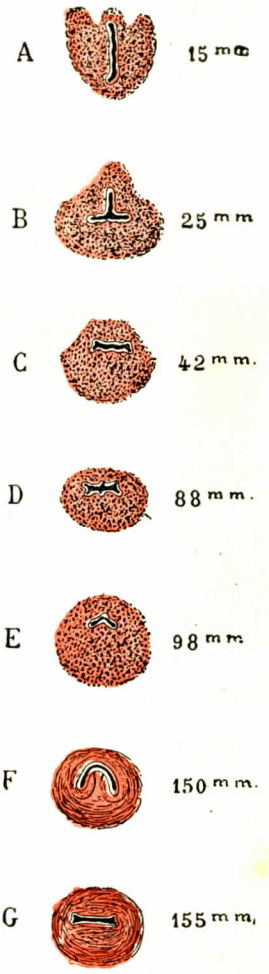


FIG. 1027

Cortes transversales de la uretra, practicados a diferentes alturas.

(Las letras mayúsculas colocadas a la izquierda de los cortes indican su orden de sucesión; las cifras colocadas a la derecha indican en milímetros la distancia que separa cada uno de ellos del meato urinario.)

**2.° Uretra en el momento de la micción; calibre fisiológico.** — En el momento de la micción, la orina, expulsada al exterior por la contracción del músculo vesical, dilata el conducto de la uretra y ésta adquiere en este momento lo que podría denominarse su *calibre fisiológico.* Para evaluarlo en cifras, el procedimiento que sin duda es el mejor consiste en inyectar en la uretra, bajo una presión igual a la que lleva la orina al recorrer dicho conducto, una masa solidificable de gelatina o de cera fundida, yeso diluído, etc. El molde de la uretra obtenido de esta manera representa exactamente la columna líquida en el momento de la micción. Ahora bien, el estudio de este molde nos da a conocer, en primer lugar, que la uretra, si bien presenta una forma cilíndrica general, no es un cilindro regular, sino, al contrario, mal calibrado, presentando alternativamente *porciones anchas* y *porciones estrechas.*

Procediendo de delante atrás (fig. 1028), como la sonda en la operación del cateterismo, encontramos, en primer lugar, una porción estrecha: el *meato urinario.* El meato no solamente es estrecho, sino que además es poco extensible, por cual causa se presta poco a la dilatación, sea ésta brusca o progresiva. Más allá del

meato, el conducto se ensancha y presenta una dilatación fusiforme, conocida con el nombre de *fosa navicular*. Empieza a 5 ó 6 milímetros por detrás del meato, algunas veces a 10 milímetros, y se prolonga generalmente en una extensión de 20 a 25 milímetros. Algunos autores han creído que debe considerarse la fosa navicular como el resultado de una distensión local del conducto de la uretra producida por la orina, por encima de un punto estrechado, el meato. Pero esta hipótesis concuerda poco con las observaciones de Lockwood, quien ha encontrado dicha fosa navicular en el niño y en el feto; además, las investigaciones de Retterer han demostrado que la fosa navicular existe desde que se cierra el conducto uretral y se halla íntimamente ligada al modo de desarrollo de la uretra balánica en el hombre. Por encima de la fosa navicular, la uretra disminuye de nuevo su calibre, conservándolo uniforme hasta muy cerca del ángulo peneal. Al llegar a este ángulo, se observa una nueva dilatación a expensas de la pared inferior del conducto. Esta dilatación, que ocupa toda la longitud del bulbo, se extiende, por consiguiente, hasta el extremo de la aponeurosis perineal media y ha recibido el nombre de *fondo de saco del bulbo* (fig. 1023, 9) El comienzo de la porción membranosa es señalado por un estrechamiento brusco, que corresponde exactamente al punto en que la pared inferior de la uretra contacta con el bulbo: es el *cuello del bulbo* (fig. 1028). Este estrechamiento se continúa en toda la extensión de la porción membranosa. Una nueva y última dilatación, de forma elipsoidal, como la fosa navicular, se encuentra en la porción prostática: es la fosa prostática (fig. 1029). Hacia atrás termina por un último estrechamiento que corresponde al *orificio posterior de la uretra* o *cuello de la vejiga*.

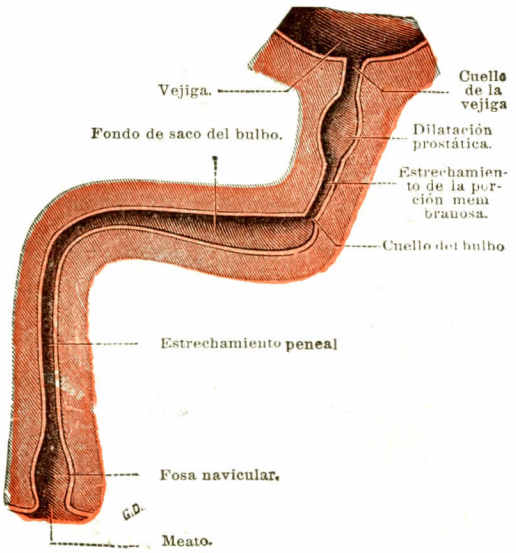


Fig. 1028

El calibre de la uretra, visto en un corte sagital.

En resumen, el conducto de la uretra presenta cuatro segmentos estrechados y, en el intervalo de estos cuatro segmentos, tres segmentos dilatados. Siguiendo de delante atrás, los segmentos estrechados, que podríamos denominar *estrechos de la uretra*, son: 1.°, el *meato;* 2.°, la *parte media de la uretra esponjosa;* 3.°, el *cuello del bulbo*, que se prolonga en la porción membranosa; 4.°, por último, el *orificio del cuello*. Los tres segmentos dilatados son: 1.°, la *fosa navicular;* 2.°, el *fondo de saco del bulbo;* 3.°, la *porción prostática* en toda su extensión. Reybard, midiendo en los moldes los diámetros de estos distintos segmentos, ha obtenido las siguientes cifras:

| | Sujetos de 25 a 30 años | Sujetos de 70 a 80 años |
|---|---|---|
| Detrás de la fosa navicular . . . . | 7 mm. | 7,6 mm. |
| A 12 centímetros del meato . . . . | 8,3 » | 9 » |
| A 15 ó 16 centímetros. . . . . | 10,3 » | 10,6 » |
| En la región membranosa. . . . . | 8,6 » | 9 » |
| En el centro de la región prostática. | 11,6 » | 12 » |

Pedro Delbet (1892) ha demostrado que el punto más estrecho de la uretra (prescindiendo del meato y de la porción membranosa) está situado en la porción peneal, a 5 ó 10 centímetros del meato, y tiene, en la mayoría de los casos, un diámetro superior a 7 milímetros. Así es que, en veinte uretras perfectamente sanas, el diámetro del punto más estrecho medía: 7 milímetros en cuatro casos; de 7 a 8 milímetros en dos casos; de 8 a 9 milímetros en tres casos; de 9 a 10 milímetros en cuatro casos, y de 10 a 14 milímetros en ocho casos. Por consiguiente, de estas veinte uretras había diecisiete que, en el punto más estrecho, medían más de 7 milímetros, y doce que medían 9 milímetros o más.

Hoy el uso de la uretrografía revela mejor todos los artificios anatómicos las numerosas variaciones individuales del calibre de la uretra (los urólogos lo

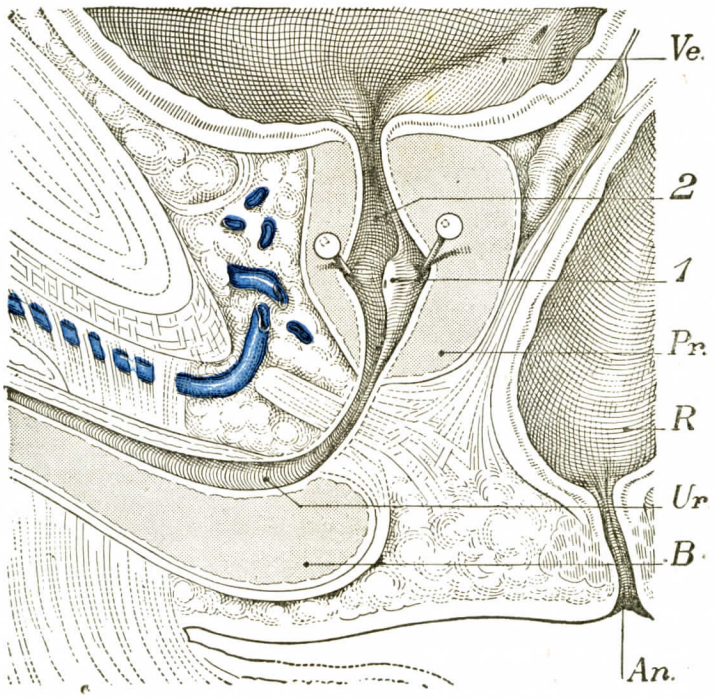


Fig. 1029

Aspecto anatómico de la fosita prostática comprendida entre el borde posterior o veru montánum y el cuello de la vejiga (según Luys).

Ve., vejiga. — Pr., próstata. — R, recto. — An., ano. — B, bulbo de la uretra. — U, uretra. 1, veru montánum. — 2, fosita prostática.

tienen en cuenta, pues disponen de intrumentos ópticos de diámetros diferentes para la exploración uretrovesical). La uretrografía evidencia, además, la tonicidad de ciertos puntos de la pared del conducto: así es que es difícil obtener imágenes completas de la uretra posterior, estrechada por el tono del esfínter estriado.

**3.° Uretra dilatada, calibre agrandado.** — Siendo las paredes de la uretra muy extensibles, este conducto se presta maravillosamente a la dilatación, y ya sabemos que permite la introducción de una sonda u otros instrumentos cuyo diámetro es muy superior a las cifras indicadas en el cuadro precedente.

El calibre de la uretra, agrandado por la dilatación, puede llegar, según las investigaciones de Guyon y Campenon, hasta 9 milímetros de diámetro, que equivalen a una circunferencia de 28 milímetros.

Los autores americanos citan cifras más elevadas; 30 milímetros según Keyes, de 32 a 35 milímetros según Pease, de 28 a 40 milímetros según Otis. Es posible que, en casos particulares, se haya podido llegar a dilataciones tan considerables, pero éstos no son ejemplos que deban imitarse. En la práctica será siempre prudente no pasar de 25 a 28 milímetros, y más allá sería exponer al enfermo a desgarros del conducto y a todas las consecuencias que pueden sobrevenir.

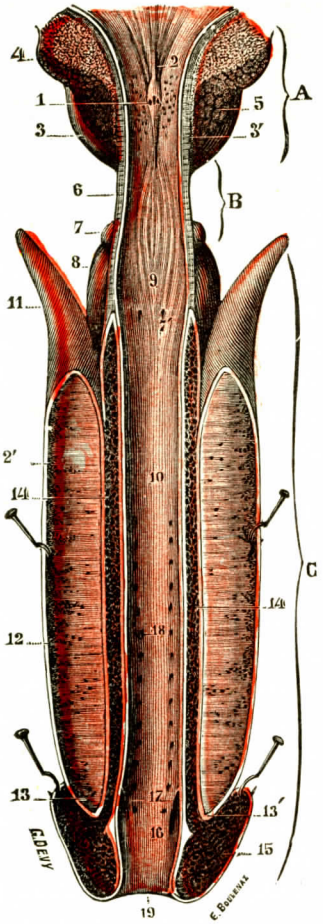


Fig. 1030

La uretra abierta por su cara anterior y extendida para mostrar los detalles de su pared pósteroinferior.

A, porción prostática. — B, porción membranosa. — C, porción esponjosa.

1, veru montánum, con los orificios de los conductos eyaculadores y del utrículo. — 2, frenillo del veru montánum. — 3, próstata, con 3', glándulas prostáticas de la parte ánterosuperior de la uretra.—4, corte del esfínter liso. — 5, corte del esfínter estriado. — 6, paredes de la uretra membranosa. — 7, glándulas de Cowper, con 7', orificio de sus conductos excretorios. — 8, bulbo de la uretra. — 9, pliegues longitudinales que presenta la mucosa uretral en la porción bulbomembranosa. — 10, pared posterior de la porción esponjosa de la uretra. — 11, raíces de los cuerpos cavernosos. — 12, tabique de los cuerpos cavernosos, siguiendo el cual se ha practicado la sección del pene. — 12', orificios o lagunas por los cuales las aréolas de los cuerpos cavernosos comunican entre sí. — 13, cabeza de los cuerpos cavernosos, albergada en una excavación que presenta el glande. — 13', tabique fibroso que la separa de este último órgano. — 14, corte de la parte anterior del cuerpo esponjoso de la uretra. — 15, glande. — 16, fosa navicular, con 17, las dos mitades de la válvula de Guérin. — 18, lagunas de Morgagni. — 19, meato urinario.

## D. — Conformación interior

La conformación interior de la uretra es de las más sencillas. En efecto, sus paredes, aparte algunos pliegues longitudinales que desaparecen por la distensión, no ofrecen de particular sino algunos detalles, que examinaremos sucesivamente (fig. 1030) en la *porción prostática*, en la *porción membranosa* y en la *porción esponjosa*.

**1.° Uretra prostática.** — La porción prostática de la uretra presenta, en su pared posterior y en su porción media, una eminencia oblonga, siempre muy notable, que se designa con el nombre de *veru montanum*.

*A*. Veru momtánum. — El veru montánum (*caput gallinaginis* y *colliculus seminalis* de algunos autores) mide, de ordinario, de 12 a 14 milímetros de longitud, un milímetro de anchura y uno o dos milímetros de altura (fig 1031).

a) *Extremo superior*. — Su extremo superior, redondeado, da origen a uno o varios pliegues, que se dirigen atrás y que, con el nombre de *frenillos del veru* (fig. 1030, 2), fijan este último al orificio vesical de la uretra. Estos pliegues son muy variables; muy desarrollados en algunos individuos, faltan, en cambio, en otros. En este último caso existe por detrás del veru una depresión más o menos notable, a la que se ha dado el nombre de *fosilla prostática*. En esta fosilla se abren algunos conductos excretorios de la próstata: los conductos del lóbulo medio (véase *Próstata*).

b) *Extremo inferior*. — Su extremo inferior, en vez de ser notable por su abultamiento como el precedente, disminuye gradualmente y se continúa, sin línea de demarcación perfecta,

por un pliegue longitudinal, la *cresta uretral*, la cual se prolonga en seguida hasta la región membranosa y termina bifurcándose.

c) *Base.* — La base del veru forma cuerpo con la pared uretral, sobre la cual descansa.

d) *Vértice.* — Su vértice, enteramente libre dentro de la cavidad uretral, presenta una hendidura ánteroposterior, impar y media, de 2 ó 3 milímetros de longitud y un tercio de milímetro únicamente de anchura. Esta hendidura conduce a un pequeño conducto que termina en ciego, por cual razón se denomina *utrículo prostático*. Nos ocuparemos en él dentro de breves momentos, luego de haber indicado en este lugar su situación con relación a la uretra prostática y su abertura en el vértice del veru montánum. A derecha e izquierda de la hendidura utricular, siempre en el vértice del veru, se ven dos pequeños orificios redondeados (figura 1031, 8), a menudo poco visibles: dichos orificios son las aberturas de los *conductos eyaculadores*, que, en el momento de la eyaculación, vierten el semen de la uretra. Se abren en la parte media de los labios del utrículo, o bien en la proximidad de su extremo anterior, muy rara vez por delante de este extremo. Insistiremos más adelante al describir los conductos eyaculadores.

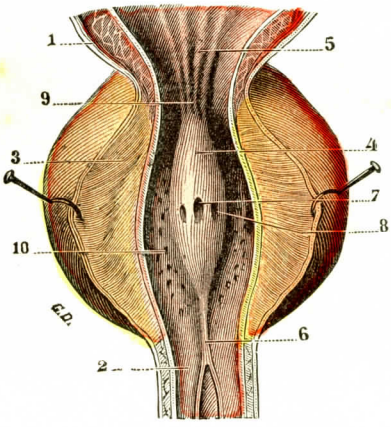


Fig. 1031

El veru montánum visto de frente, después de una incisión media de la pared inferior de la uretra.

1, vejiga.—2, uretra.—3, próstata.—4, veru montánum. — 5, frenillos del veru. — 6, cresta uretral. — 7, utrículo prostático. — 8, orificios de los conductos eyaculadores. — 9, fosilla prostática. — 10, surcos laterales del veru.

**Estructura del veru montánum.** — El veru montánum, examinado en su parte posterior (fig. 1032, A), se compone de un esqueleto central formado por una red de fibras musculares lisas de dirección longitudinal. Esta masa central, aplanada transversalmente como el veru mismo, se confunde, por su borde posterior o base, con el tejido propio de la próstata. Su borde anterior, más o menos ensanchado, se halla cubierto por la mucosa uretral, finamente plegada en este punto para prestarse a las variaciones de volumen del veru montánum. Por último, sus caras laterales se hallan protegidas por una capa de tejido esponjoso que las separa de la mucosa y es una dependencia de la túnica vascular de la uretra.

En la parte media del veru, en la región que corresponde a los orificios del utrículo prostático y de los conductos eyaculadores (fig. 1032, B), el esqueleto elástico y muscular desaparece, y todo el órgano se halla formado en este punto por tejido esponjoso, en el seno del cual se hallan situados los conductos precitados.

Finalmente, por delante de la desembocadura de los conductos eyaculadores (fig. 1032, C) las fibras elásticas y las fibras musculares vuelven a aparecen en el centro del veru montánum y de la cresta uretral. Aquí se disponen también en forma de una columna media, cuya base forma cuerpo con la próstata y cuyo vértice se eleva hasta la mucosa. Respecto a sus caras laterales, se hallan separadas de esta última, como precedentemente, por una capa más o menos gruesa de tejido esponjoso.

B. Surcos laterales del veru, orificios glandulares posteriores. — Lateralmente el veru montánum se halla limitado por dos surcos ánteroposteriores, los *surcos laterales del veru* (fig. 1039, 10). En estos surcos se abren, por medio de orificios redondeados, los principales conductos excretorios de la próstata: éstos son los *orificios glandulares posteriores*. Los encontraremos más adelante, a propósito de la próstata.

*C.* Orificios glandulares anteriores u laterales. — En las paredes anterior y laterales de la uretra prostática encontramos igualmente (fig. 1031) una multitud de pequeños orificios microscópicos, donde desembocan las glándulas prostáticas correspondientes: éstos son los *orificios glandulares anteriores y laterales*. Pero estos orificios son siempre mucho más pequeños que los que ocupan la pared posterior del conducto. En efecto, al estudiar la próstata veremos que estos lóbulos glandulares presentan su máximo desarrollo en la porción del órgano que está en relación con la pared posterior de la uretra y que disminuyen en seguida gradualmente de volumen, a medida que se aproximan a la pared anterior. Ocupémonos ahora en el antedicho utrículo prostático, que sólo hemos indicado.

*D.* Utrículo prostático. — El orificio en forma de hendidura que hemos citado en el vértice del veru montánum nos conduce a una cavidad tubulosa, impar

Fig. 1032

Cortes transversales del veru montánum, pasando: A, por su porción más elevada, detrás de la embocadura de los conductos excretorios principales de la glándula prostática; B, inmediatamente por detrás de los orificios del utrículo prostático de los conductos eyaculadores; C, por delante de la embocadura de los conductos eyaculadores (imitada de Henle).

1, columna central del veru montánum. — 2, tejido cavernoso. — 3, mucosa uretral. — 4, utrículo prostático. — 5, 5, conductos eyaculadores.

y media, a menudo abultada en forma de botella, que se designa indistintamente con los nombres de *sinus prostaticus*, *sinus pocularis*, *vesicula spermatica spuria*, *vesícula weberiana* y *utrículo prostático*. Esta última denominación puede decirse que es la única usada hoy día en anatomía clásica.

a) *Trayecto y dimensiones.* — Del vértice del veru montánum, el utrículo prostático (fig. 1033) se dirige oblicuamente arriba y atrás, pasa entre los dos lóbulos laterales de la próstata y termina por una extremidad ciega, que, según los casos, ocupa el espesor de la próstata o, rebasando los límites de ésta, forma eminencia a nivel de su base, entre los dos conductos eyaculadores (véase *Próstata*).

El utrículo prostático no es constante: se encuentra en el hombre en una proporción del 80 por 100. Cuando existe, presenta ordinariamente una lingitud de 10 a 12 milímetros; pero no es muy raro hallar otros que miden de 20 a 25 milímetros. Arnold cita utrículos de 6 a 8 centímetros.

Por otra parte, en algunos recién nacidos, Meckel, ha visto la extremidad superior del utrículo dar origen a una prolongación filiforme, la cual termina en seguida por bifurcación.

Las figuras 1034 y 1035 muestran el aspecto del veru montánum examinado en el vivo gracias al uretroscopio. Forma una eminencia mamelonada que se prolonga

hacia abajo por el frenillo, debajo de una depresión, la fosita prostática. En el centro se percibe la abertura en forma de hendidura del utrículo prostático.

b) *Estructura.* — Histológicamente, el utrículo prostático se compone de una túnica externa musculosa, tapizada interiormente por una mucosa, cuyo epitelio, pavimentoso hasta la edad de diez años, se convierte en cilíndrico estratificado (fig. 1036).

La mucosa en sí misma presenta numerosas simples depresiones o verdaderas formaciones glandulares. La cavidad del utrículo contiene un líquido grisáceo, de aspecto cremoso.

*Anatomía comparada.* — Examinado en la serie de los mamíferos, el utrículo prostático varía mucho según las especies. En los monos presenta casi los mismos caracteres que en el hombre. Es mucho más reducido, en general, en los carnívoros. En algunas especies, como en la zorra y el leopardo, pierde su disposición tubular, encontrándose entonces formado por un solo cordón. Por último, en otros falta por completo: entre estos últimos se encuentran el carnero (Leuckart) y la llama (Milne Edwards). En cambio, existen numerosas especies, principalmente entre los solípedos y algunos roedores, que presentan un utrículo prostático mucho más desarrollado que el del hombre; así, en el castor, el utrículo se halla representado por un par de conductos terminados en ciego, que se extienden de la uretra hasta el testículo. Leuckart ha observado asimismo, en el macho cabrío, un conducto medio, que, a cierta distancia de la uretra se dividía en dos ramas divergentes, las cuales remontaban en seguida hasta el epidídimo.

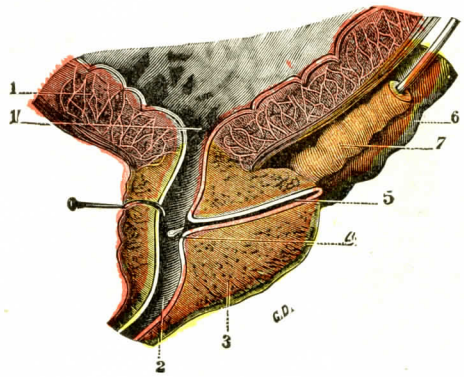


Fig. 1033

Utrículo prostático, visto en un corte sagital de la próstata.

1, vejiga, con 1', su cuello. — 2, uretra. — 3, próstata. — 4, veru montánum. — 5, utrículo prostático. — 6, vesícula seminal. — 7, conducto deferente (un estilete introducido en este conducto sale en la uretra prostática, algo por fuera del utrículo).

*Significación morfológica.* — Los estudios embriológicos han demostrado, desde hace mucho tiempo, que el utrículo prostático en el hombre, como en los animales, no es más que un órgano rudimentario que representa la extremidad inferior de los conductos de Müller. Weber, en consecuencia, le da el nombre de *útero masculino.* Esta denominación, empleada todavía por la mayoría de autores, es, no obstante, impropia; en efecto, la extremidad inferior de los conductos de Müller da origen, no al útero, sino a la vagina, y si queremos conservar al utrículo un nombre que recuerde su homología con el segmento correspondiente del aparato genital femenino, no debemos denominarlo útero masculino, sino *vagina masculina.*

Los conductos de Müller, en vez de desaparecer, pueden persistir en toda su extensión: Boogard en 1875, Martin en 1873 y Barth en 1878, han observado cada uno de ellos un ejemplo.

Hasta se ha observado, aunque en casos muy excepcionales, la porción de los conductos próxima a la uretra desarrollarse en un cuerpo más o menos considerable, recordando exactamente por su forma y estructura, salvo, por supuesto, las proporciones, el útero de la mujer. Petit ha citado una observación de este género, y otra Franque. En uno y otro caso había, por encima del útero masculino, dos trompas cuyo pabellón estaba situado al lado de un órgano que recordaba el ovario, pero cuya estructura era la de un testículo, debiendo, por lo tanto, considerarse como tal. Además existían un epidídimo, un conducto deferente, vesículas seminales, y el sexo del individuo no era dudoso. Boeckel, en 1893, encontró también, en un joven de unos veinte años, un útero bicorne, con una trompa y un ligamento ancho; en este caso había también un testículo, un epidídimo y un conducto deferente, atestiguando de una manera perfecta el sexo masculino del individuo. Jacques

(año 1896) ha observado, en un hombre de treinta y un años, un largo conducto que, partiendo del veru montánum, subía por detrás de la vejiga hasta la base de las vesículas seminales: medía 7 centímetros de longitud y 18 milímetros de anchura máxima; el espesor de su pared era, por término medio, de 2 a 3 milímetros. Histológicamente se componía de una túnica muscular tapizada interiormente por una mucosa de epitelio cilíndrico estratificado.

La literatura médica cuenta con algunas observaciones relativas a hombres que todos los meses pierden sangre por la uretra, estando perfectamente sana la mucosa del aparato urinario. Parece racional admitir, como han hecho notar Petit y Simpson, que esta especie de *reglas* observadas en el hombre coinciden con un útero masculino de desarrollo insólito.

**2.° Uretra membranosa.** — La porción membranosa de la uretra presenta ordinariamente en su pared inferior un sistema de pliegues longitudinales (figu-

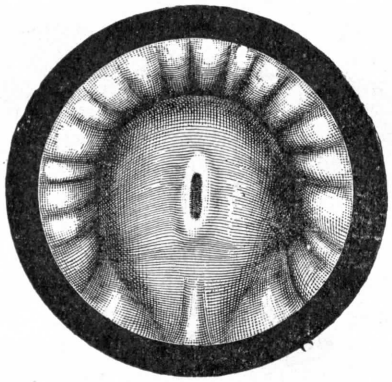

Fig. 1034

Aspecto uretroscópico del veru montánum, en el que únicamente el utrículo prostático es visible, mientras que los conductos eyaculadores son invisibles (según Luys).

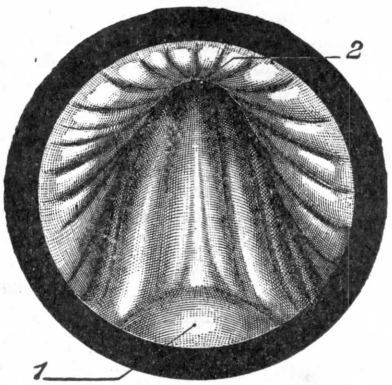


Fig. 1035

Aspecto uretroscópico de la fosita prostática situada entre el veru montánum por abajo y el cuello de la vejiga por arriba (según Luys).

1, veru montánum. — 2, cuello de la vejiga.

ra 1039, 9), que son continuación de la cresta uretral y se pierden insensiblemente en el fondo de saco del bulbo. En las paredes de la uretra membranosa se ven los orificios de numerosas glándulas mucosas, conocidas con el nombre de *glándulas de Littre*. Estos orificios, a pesar de ocupar todo el contorno del conducto, no se encuentran distribuídos uniformemente: se hallan siempre en mayor número en la pared superior que en la inferior.

**3.° Uretra esponjosa.** — En la porción esponjosa de la uretra debemos tener en cuenta: 1.°, los *orificios de las glándulas de Cowper;* 2.°, *las lagunas de Morgagni;* 3.°, la *válvula de Guérin.*

a) *Orificios de las glándulas de Cowper.* — Estos orificios, en los que habremos de volver a ocuparnos más adelante (véase *Glándulas de Cowper*), son en número de dos, una para cada glándula. Se hallan situados (fig. 1030, 7') en la pared inferior del conducto, a derecha e izquierda de la línea media, en la parte anterior del fondo de saco del bulbo.

b) *Lagunas de Morgagni.* — La superficie interior de la uretra esponjosa presenta en toda su extensión un sistema de orificios, o más bien despresiones, que Morgagni, que los había descrito perfectamente en 1706, comparaba a lagunas, y desde entonces se describen con el nombre de *lagunas de Morgagni.* Sería mucho más apropiado llamarlos *senos de Morgagni.*

Esta lagunas, perfectamente visibles a simple vista, se dividen, según sus dimensiones, en grandes y pequeñas. Las *lagunas grandes* o *forámina* (fig. 1037, 5) ocupan la parte superior de la uretra, donde forman, en la línea media, una hilera única, que se extiende longitudinalmente desde la fosa navicular hasta el ángulo del pubis. Se cuentan ordinariamente de 12 a 14 (de 5 a 23 según las observaciones de JARJAVAY). Su profundidad varía, por regla general, de 8 a 10 milímetros. No obstante, a veces existen algunas mucho mayores; CRUVEILHIER ha observado algunas que medían hasta 27 milímetros de longitud. Las *lagunas pequeñas* o *foraminula* (fig. 1037, 4' y 4'') se hallan situadas por fuera de las precedentes, en la cara superior del conducto o bien a lo largo de sus bordes. También se observan algunas veces en la pared inferior, pero son en este sitio mucho más raras. Cualquiera que sea su situación, la mayor parte de los foramínula se disponen, como los forámina, en series *lineales*, dirigidas paralelamente al eje de la uretra.

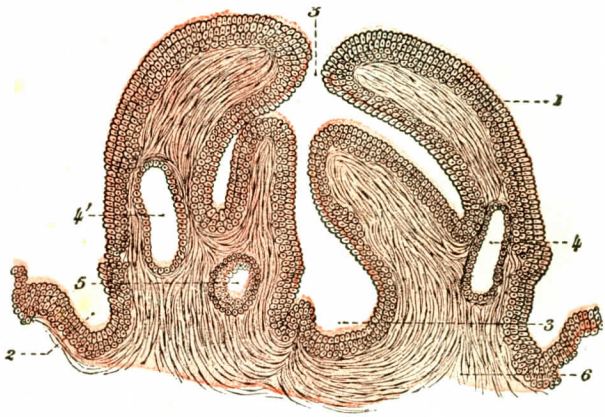


FIG. 1036

Corte transversal del veru montánum, en un niño de doce años, pasando por el orificio del utrículo prostático (según BALLI).

1, veru montánum. — 2, canales laterales del veru. — 3, utrículo prostático, con 3', su embocadura en la uretra. — 4, 4', los conductos eyaculadores seccionados de través. — 5, un divertículo del canal utricular que comunica con la cavidad del canal. — 6, corion de la mucosa uretral.

Grandes o pequeñas, las lagunas de Morgagni representan cavidades tubulosas, que, por una parte, se abren en el conducto de la uretra y, por la otra, terminan en ciego. Estas cavidades presentan la particularidad de que, en vez de hundirse en la mucosa perpendicularmente a su superficie, como de ordinario sucede con todas las formaciones glandulares, siguen en la pared uretral una dirección muy oblicua, de manera que su extremo cerrado mira siempre a la raíz del pene, mientras que su extremo abierto está dirigido del lado del glande.

La abertura de las lagunas de Morgagni, circular o elíptica, se halla formada hacia fuera por la pared misma de la uretra, y hacia dentro, por un delgado repliegue mucoso en forma semilunar, bastante análogo a una válvula. Esta abertura mide, para las grandes lagunas, de uno a tres milímetros de diámetro, y como está dirigida del lado del meato, permite a las sondas de pequeño calibre introducirse en la misma. De aquí la recomendación, dada en todas las obras respecto al cateterismo, de seguir constantemente la pared *inferior* del conducto de la uretra en toda la extensión de la porción esponjosa. Esta pared inferior tiene a veces lagunas, como ya hemos dicho antes, pero sus dimensiones son siempre demasiado pequeñas para dejar penetrar las sondas.

c) *Válvula de Guérin.* — En la pared superior de la uretra esponjosa, a unos dos centímetros por detrás del meato, A. GUÉRIN notó, en 1849, la existencia de un repliegue vulvar, denominado después *válvula de Guérin* (fig. 1037, 3). Por encima de esta válvula, entre ella y la pared superior del conducto de la uretra, se halla una especie de bolsa o fondo de saco, de 6 a 12 milímetros de profundidad: llámase *fondo de saco* o *seno de Guérin*. La válvula de Guérin es casi constante: JARJAVAY la ha visto faltar solamente una vez por cada siete. Concíbese sin esfuerzo que, mejor aún que los forámina, pueda detener la sonda en el cateterismo. Este

obstáculo podrá evitarse fácilmente teniendo cuidado de aplicar el extremo de la sonda, como hemos dicho anteriormente, contra la pared inferior del conducto.

El fondo de saco de Guérin, con el repliegue semilunar que lo limita por abajo, recuerda perfectamente por su disposición las grandes lagunas de Morgagni, que se hallan situadas inmediatamente por detrás; los anatomistas y el mismo Guérin lo han considerado como una gran laguna de Morgagni, que sólo difiere de las otras por su situación, que es más anterior, y por sus dimensiones, que son mucho más considerables.

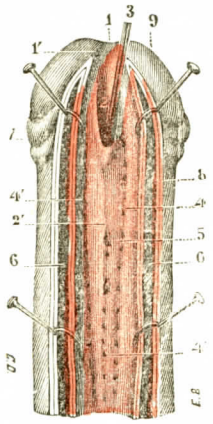


Fig. 1037

La uretra abierta por su cara inferior y en la línea media para mostrar la válvula de Guérin (en parte, según Jarjavay).

1, ángulo superior del meato, con 1', su labio derecho.—2, fosa navicular. — 2', cara superior del conducto. —3, sonda introducida en el fondo de saco de la válvula de Guérin.—4, bordes laterales del conducto de la uretra. con 4', foraminula laterales; 4'', foraminula medios.—5, grandes lagunas de Morgagni o forámina.—6, corte del cuerpo esponjoso. — 7, prepucio, conducido detrás del glande. — 8, corte de los tegumentos. — 9, glande.

Contrariamente a esta opinión, Retterer (1892), fundándose sobre todo en el hecho de que las lagunas de Morgagni están revestidas interiormente de un epitelio cilíndrico (hemos visto anteriormente que Robin y Cadiat consideraban, por el contrario, este epitelio como continuación del de la uretra), mientras que el seno de Guérin está tapizado por un epitelio pavimentoso estratificado que descansa sobre un co-




Fig. 1038

Corte transversal del pene de un feto humano de 10 centímetros (en la mitad del cuarto mes): A, pasando inmediatamente por delante del seno de Guérin; B, pasando por el fondo del seno de Guérin (según Retterer).

1, cuerpo esponjoso de la uretra.—2, conducto de la uretra (parte posterior), con 2', su parte anterior; esta porción anterior, separada del resto del conducto en la figura B, constituye el seno de Guérin. — 3, válvula de Guérin, resultante de la soldadura a este nivel de las dos partes laterales del conducto.

rion provisto de papilas, se niega a confundir morfológicamente las dos formaciones. Según él, el seno de Guérin representaría sencillamente una porción de la uretra embrionaria, su porción más superior, que se habría aislado de la inferior a consecuencia de la soldadura, inmediatamente por debajo de ellas, de dos mamelones que parten de las paredes laterales del conducto (fig. 1038, A y B); estos mamelones, soldados entre sí en la línea media, formarían una lámina transversal, que no sería más que la *válvula de Guérin*, y por otra parte, la porción superior de la uretra, que aísla de esta manera el resto del conducto, constituiría el *seno de Guérin*. Por lo demás, el seno de Guérin, una vez formado, puede dar origen a mamelones epiteliales que más tarde se convertirían en glándulas, y por esto puede recibir en el adulto uno o varios conductos excretorios; mas sus paredes no son, en manera alguna, de origen glandular.

## E. — Constitución anatómica

Las paredes de la uretra están formadas por tres túnicas concéntricas, que, de dentro a fuera, son: una *túnica mucosa*, una *túnica vascular* y una *túnica muscular*.

**1.° Túnica mucosa.** — La túnica mucosa de la uretra tapiza el conducto en toda su extensión. Hacia atrás se continúa con la mucosa de la vejiga y hacia delante con la del glande. Además, a nivel del veru montánum se continúa, por una parte, con la mucosa del utrículo, y por otra, con la de los conductos eyaculadoras y de las demás vías espermáticas.

*A* Caracteres físicos. — Examinada la mucosa uretral en el cadáver, presenta una coloración blancoamarillenta: ésta es al menos la coloración que se observa ordinariamente en sus dos porciones prostática y membranosa; en la porción esponjosa, en virtud de la proximidad de la vaina vascular, situada inmediatamente por debajo de la mucosa, dicha coloración afecta un tinte rosado. Algunas veces, en especial en los puntos declives, es francamente rojiza y aun a veces más o menos violácea.

La mucosa de la uretra es muy elástica: gracias a esta propiedad, se deja distender al pasar la orina y se vuelve a su primitivo estado al final de la micción. Su grosor es aproximadamente de medio milímetro. Su consistencia es relativamente débil: resiste bastante bien a la distensión y a las tracciones que sobre ella se ejercen, y se deja atravesar con facilidad por un instrumento metálico, por ejemplo, la sonda o el estilete.

*B.* Relaciones y modo de extensión. — De las dos caras de la mucosa, la externa está en contacto en toda su extensión con la túnica vascular, a la cual está íntimamente adherida; la interna, completamente libre, limita la luz del conducto.

Además de las lagunas de Morgagni y de los orificios glandulares, presenta un sistema de pliegues, en cuya formación concurren a la vez la túnica mucosa y una parte de las túnicas subyacentes. Estos pliegues mucosos, por regla general, son poco manifiestos en las dos porciones prostática y membranosa. Hácense más marcados en la porción esponjosa y tienen las mayores dimensiones en la región del fondo de saco del bulbo. Sea cual fuere su grado de desarrollo, se hallan siempre dirigidos paralelamente al eje del conducto: en parte alguna se encuentran repliegues transversales u oblicuos.

Los pliegues mucosos de la uretra son, si se nos permite la frase, *pliegues de vacuidad;* en efecto, siempre que el conducto pasa del estado de vacuidad al de distensión, desaparecen, especialmente en el cateterismo y en el momento de la micción.

*C.* Estructura. — Desde el punto de vista de su estructura, la mucosa uretral se compone: 1.°, de un *corion;* 2.°, de una *capa epitelial.*

a) *Corion.* — El corion, como hemos dicho anteriormente, se adhiere íntimamente por su *cara profunda* a las partes subyacentes y sólo con gran dificultad se logra aislar la mucosa uretral por la disección.

Su *cara superficial* se eleva, en distintos sitios, en numerosas papilas, que se hunden en el espesor de la capa epitelial. Estas papilas se encuentran en toda la longitud del conducto; sin embargo, su distribución no es uniforme: muy raras en la uretra prostática y en la esponjosa, lo son también en el fondo de saco bulbar, hallándose en mayor número a partir del ángulo prepubiano y siendo sumamente abundantes en la región comprendida entre la fosa navicular y el meato. Son simples, de 40 a 150 $\mu$ de altura y dispuestas muchas veces en series longitudinales. Respecto a su forma, la mayor parte de ellas son cónicas y terminan en una punta más o menos roma o afilada. Algunas de ellas, como las de la mucosa vesical, son cilíndricas o algo abultadas en forma de maza.

Durante la vida intrauterina, la mucosa uretral, aparte la porción correspondiente a la proximidad de la fosa navicular, se encuentra completamente desprovista de papilas.

Por consiguiente, estas eminencias no aparecen hasta después del nacimiento. Además, aumentan en número y dimensiones a medida que el individuo avanza en edad (Robin y Cadiat).

Uno de los rasgos más característicos de la mucosa uretral es su riqueza en fibras elásticas. Desde este punto de vista, ninguna otra mucosa, ni la mucosa traqueal, puede comparársele. Las fibras elásticas, por sí solas, representan las ocho décimas partes de la masa total del corion; el resto lo constituyen los elementos conjuntivos y la materia amorfa. Dichas fibras son sumamente finas y miden, por término medio, de 2 a 4 $\mu$ de diámetro; son poco flexuosas, se bifurcan y se anastomizan frecuentemente entre sí, de manera que forman en su conjunto una especie de red cuyas mallas son, por regla general, alargadas en sentido de la longitud del conducto. En las partes superficiales del corion forman una especie de múltiples capas, paralelas y superpuestas. Por encima de ellas, del lado de la luz del conducto, se extiende una delgada capa hialina *(basal o vítrea)* de 2 $\mu$ de espesor, que las separa de la capa epitelial.

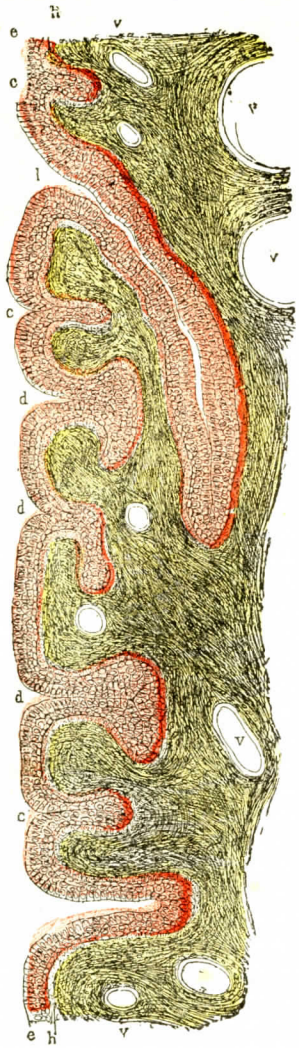


Fig. 1039

Corte longitudinal de la porción bulbar de la uretra (según Robin y Cadiat).

*h*, capa hialina. — *m*, trama propiamente dicha de la mucosa. — *l*, pequeña laguna de Morgagni, tapizada por el mismo epitelio que la mucosa y prolongándose en el espesor de esta última y casi paralelamente a su superficie. — *v*, vasos cortados transversalmente. — *c*, *c*, folículos simples un poco hinchados en su extremo profundo. — *d*, *d*, otros folículos con tendencia a dividirse, por su fondo, en fondos de saco múltiples.

b) *Epitelio.* — El epitelio de la mucosa uretral (fig. 1039) descansa directamente sobre esta membrana hialina. Su grosor mide de 80 a 100 $\mu$ en el adulto y de 30 a 50 $\mu$ únicamente en el feto a término. Es éste un epitelio cilíndrico estratificado.

Se divide en dos capas, una superficial y otra profunda: la *capa superficial* está formada por una sola hilera de células cilíndricas; la *capa profunda* está constituída por dos o tres zonas de pequeñas células redondeadas o poliédricas.

Muy adherente al plano profundo, la mucosa uretral, cuando se rompe por un traumatismo o se destruye por una afección inflamatoria, se repara *in situ*. Este poder reparador está extremadamente desarrollado (Cornil y Carnot). Pero la ausencia de submucosa no permite organizarse al trastorno celular inicial y entonces predominan las construcciones fibrosas, si toda cicatrización de la uretra dañada da por resultado un *estrechamiento* que puede ser limitado o circunferencial, lo que a veces disminuye el diámetro del conducto.

*D.* Glándulas. — Las formaciones glandulares de la mucosa uretral se presentan bajo tres formas: *glándulas intraepiteliales*, *folículos* y *glándulas arracimadas*. Las lagunas de Morgagni antes descritas, consideradas equivocadamente por algunos anatomistas como glándulas, no son más que simples depresiones de la capa epitelial en el corion mucoso. Las glándulas en racimo tienen el nombre de glándulas de Littre en la porción

membranosa. Se abren directamente en la superficie de la mucosa o en las lagunas de Morgagni.

**2.° Túnica vascular, cuerpo esponjoso.** — Alrededor del corion mucoso se halla dispuesta una capa conjuntiva, muy abundante en fibras elásticas. Esta capa consiste en una *submucosa modificada*, y lo que la caracteriza esencialmente, además de su riqueza en fibras elásticas, es la presencia en su espesor de numerosas cavidades venosas de variables dimensiones, ampliamente anastomizadas entre sí y, por consiguiente, formando plexo.

En las porciones prostática y membranosa de la uretra esta capa tiene poco espesor y además está mal diferenciada (figura 1040, 18): es, si se quiere, un *tejido cavernoso rudimentario*.

Pero, al pasar de la uretra membranosa a la uretra esponjosa, la capa en cuestión toma bruscamente un desarrollo considerable, al mismo tiempo que adquiere todos los caracteres de los tejidos eréctiles. Se prolonga después, sin discontinuidad, hasta el meato, formando alrededor de la uretra peneal una especie de mamelón que se designa con el nombre de *cuerpo esponjoso*. Esta nueva formación, análoga morfológica y fisiológicamente a los cuerpos cavernosos del pene, debajo de los cuales se halla situada, está en relación con el fenómeno de la erección: es uno de los elementos esenciales del órgano copulador, por cual razón lo describiremos más adelante, al tratar de la constitución anatómica del pene (véase *Pene*).

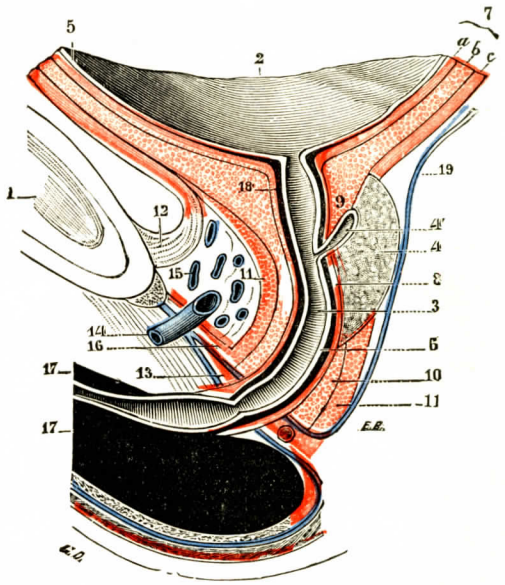


Fig. 1040

Corte sagital de la uretra superior, que manifiesta la disposición de su aparato muscular y particularmente sus esfínteres. Concepción antigua de las aponeurosis *(esquemática)*.

1, sínfisis púbica. — 2, vejiga. — 3, conducto de la uretra. — 4, próstata, con 4', utrículo prostático. — 5, mucosa vesical. — 6, mucosa uretral. — 7, túnica muscular de la vejiga, con *a*, *b*, *c*, sus tres capas. — 8, fibras lisas longitudinales de la uretra. — 9, fibras lisas circulares de la porción prostática, formando el esfínter interno. — 10, fibras lisas circulares de la porción membranosa. — 11, 11, esfínter externo.—12, ligamentos publovesicales.—13, aponeurosis perineal media, con sus dos hojillas y el músculo de Guthrie. — 14, vena dorsal profunda del pene. — 15, plexo de Santorini. — 16, músculo de Wilson. — 17, cuerpo esponjoso y bulbo. — 18, túnica vascular de la uretra superior. — 19, aponeurosis próstatoperitoneal.

**3.° Túnica muscular.** — La túnica célulovascular está revestida, en su cara externa, por una capa de fibras musculares; estas fibras se hallan dispuestas en dos planos: un plano interno (figura 1040, 8) formado por *fibras longitudinales*, y un plano externo (figura 1040, 9), constituído por *fibras circulares*.

*A*. Fibras longitudinales. — Las fibras longitudinales son continuación de las fibras de la capa plexiforme de la vejiga. Muy desarrolladas en la porción prostática, disminuyen en seguida en la porción membranosa, menguando todavía más su importancia al pasar a la porción esponjosa, y finalmente se confunde con los elementos musculares del cuerpo esponjoso (véase *Cuerpo esponjoso*).

*B.* Fibras circulares. — Las fibras circulares de la uretra son asimismo continuación de las fibras circulares de la vejiga. Lo mismo que las fibras longitudinales, se hallan muy desarrolladas hacia atrás y forman, alrededor de la porción inicial de la uretra, un ancho anillo que se denomina propiamente *esfínter de la vejiga* (fig. 1040, 9). Como hemos indicado anteriormente, este anillo muscular, por su situación y por sus relaciones, corresponde más bien a la uretra que a la vejiga; nosotros lo denominaremos, por consiguiente, *esfínter liso de la uretra (esfínter interno* de Henle), en oposición a un segundo esfínter, el *esfínter estriado* o *esfínter externo*, que describiremos más adelante.

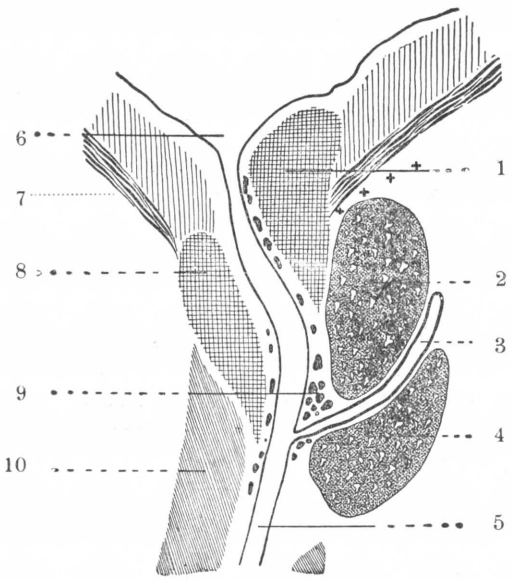


Fig. 1041

Corte sagital esquemático de la porción prostática de la uretra (según Cunéo).

1, esfínter liso (segmento posterior). — 2, porción preespermática de la próstata. — 3, conducto eyaculador. — 4, porción retroespermática de la próstata. — 5, uretra. — 6, cuello de la vejiga. — 7, esfínter liso (segmento anterior). — 8, grupo subcervical o supramontanal de las glándulas periuretrales. — 9, grupo de las glándulas periuretrales situadas en el veru montánum. — 10, esfínter estriado.

a) *Esfínter liso de la uretra.* — El esfínter liso de la uretra tiene de 10 a 12 milímetros de longitud (figs. 1040 y 1041).

En su extremo superior mide 6 ó 7 milímetros de espesor Después disminuye gradualmente a medida que se aleja del cuello vesical, de manera que el esfínter, considerado en conjunto, tiene el aspecto, no de un cilindro, sino de un cono de base superior. En cortes sagitales (fig. 1040, 9) tiene la forma de un triángulo que atraviesa la uretra de la base al vértice.

Su superficie interna se halla en relación con la mucosa uretral, de la que está separada, sin embargo, por la capa de fibras longitudinales y por la capa vascular.

Su superficie externa está incluída en la base de la próstata: hacia atrás, descansa directamente sobre el tejido propio de este cuerpo glandular; hacia delante, se halla cubierta por los fascículos superiores del esfínter estriado.

Anatómicamente, el esfínter liso de la uretra difiere del plano circular de la vejiga, del cual es continuación, por los dos caracteres siguientes, puestos de manifiesto por Versari (1897): primeramente, los fascículos musculares que lo constituyen son más compactos, más apretados entre sí, separados por un tejido celular mucho menos abundante (figura 1042); luego se añaden a sus fibras musculares algunas fibras longitudinales, las cuales proceden de las fibras longitudinales superficiales de la vejiga y vienen a terminar, *en parte*, en el estroma de la próstata, y en parte, en el espesor del esfínter. Constituído de esta manera, el esfínter liso de la uretra forma, en su conjunto, una masa dura y compacta. Su notable consistencia y su coloración blancogrisácea son muy análogas a las de la próstata. pudiendo afirmarse que estas dos formaciones casi no pueden distinguirse una de otra sino por el examen microscópico.

Considerado desde el punto de vista funcional, el esfínter liso, obrando por su contracción o sencillamente por su tonicidad, preside la oclusión del orificio

que pone en comunicación la vejiga y la uretra: de esta manera permite que la orina se acumule en su reservorio natural. Por otra parte, en el momento de la eyaculación, cerrando la porción de la uretra que se encuentra por encima de los orificios de los conductos eyaculadores, se opone a que el líquido espermático tome una falsa dirección y ascienda hasta la vejiga, obligándole a tomar la dirección del meato.

b) *Las fibras circulares debajo del esfínter liso.* — En realidad, el esfínter liso de la uretra no existe más que en el cuarto superior del conducto prostático. Termina ordinariamente en la parte media del veru montánum. Por debajo de este punto y en todo el resto de la extensión de la uretra prostática, las fibras circulares son muy raras, apenas visibles: profundamente alteradas por el desarrollo de la próstata, han sido empujadas, según tendremos ocasión de ver más adelante (véase *Próstata)*, unas veces a la periferia de este órgano y otras a su espesor.

La capa de fibras vasculares se reconstituye, engruesa y se hace más compacta alrededor de la uretra membranosa (figura 1040, 10). Después se reduce de nuevo al pasar sobre la porción bulbar de la uretra y desaparece en seguida como capa distinta: sus fascículos, profundamente disociados, así como los restantes fascículos longitudinales, se han confundido en su mayor parte con los demás elementos del cuerpo esponjoso.

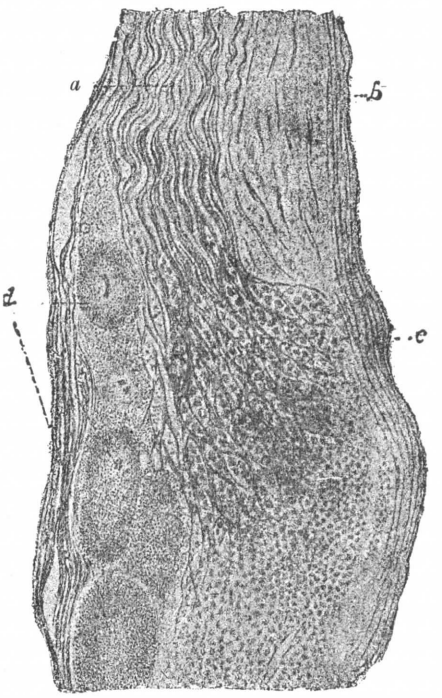


Fig. 1042

Corte sagital de la región de paso de la vejiga al conducto de la uretra (vejiga de un recién nacido, pared posterior, según Versari).

*a*, fascículos de fibras longitudinales externas de la vejiga que se colocan entre los fascículos del esfínter interno. — *b*, mucosa. — *c*, esfínter interno. — *d*, vesícula seminal.

C. Fibras musculares estriadas. — Las fibras musculares lisas que acabamos de describir no representan más que una porción del aparato contráctil de la uretra. A estas fibras lisas *(fibras intrínsecas)* se añaden los fascículos de fibras estriadas *(fibras extrínsecas)*, que, agrupándose en cuerpos musculares distintos, constituyen el músculo bulbocavernoso y el esfínter externo de la uretra. Todos estos músculos los describiremos en detalle más adelante al hablar de las formaciones musculares anexas al aparato genital del hombre (véase *Músculos del perineo)*.

## F. — Vasos y nervios

**1.° Arterias.** — Las arterias destinadas a la uretra proceden de diversos orígenes, según la región.

Para la uretra prostática, las arterias, como las de la próstata, vienen de la hemorroidal media y de la prostática, rama de la génitovesical.

Para la uretra membranosa, las arterias proceden de la pudenda interna por la hemorroidal inferior y por la transversa del perineo o bulbouretral.

Para la uretra esponjosa, la arteria principal es la arteria bulbar o transversa profunda del perineo. Esta arteria se desprende de la pudenda interna en el perineo, llega al triángulo isquiobulbar y penetra en el bulbo, después de haber enviado una rama importante a la glándula de Cowper. La pudenda interna abandona también una rama, la *arteria uretral*, que nace algo por delante de la precedente (figura 1043). Estudiaremos detalladamente estos vasos en el perineo.

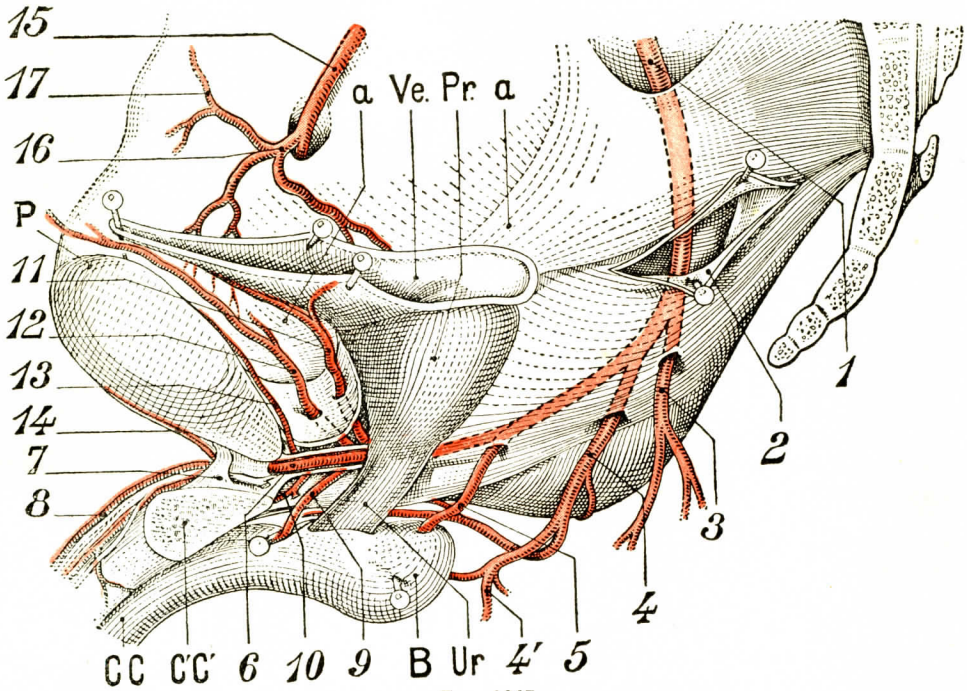


FIG. 1043

Arterias del perineo en el hombre (según FARABEUF).

P, sínfisis púbica. — B, bulbo de la uretra. — Pr., próstata. — Ur., uretra membranosa. — C, C, cuerpo cavernoso derecho. — C', C', cuerpo cavernoso izquierdo seccionado. — Ve., vejiga abierta. — *a*, *a*, arcus tendineus.

1, arteria pudenda interna. — 2, ventana practicada en la expansión del ligamento sacrociático mayor. — 3, arteria hemorroidal inferior. — 4, arteria perineal superficial. — 4', su ramo perineal transverso superficial. — 5, arteria bulbar o transversa profunda. — 6, pudenda interna en su travesía anterior del suelo perineal. — 7, ligamento pubiocavernoso. — 8, arteria dorsal del pene. — 9, arteria bulbouretral o arterial uretral. — 10, arteria cavernosa. — 11, arteria prevesical. — 12, arteria adiposa. — 13, arteria retrosinfisaria. — 14, arteria presinfisaria. — 15, obturatriz. — 16, su ramo púbico. — 17, anastomosis para la epigástrica.

En su parte anterior, el cuerpo esponjoso recibe también ramos que provienen de la dorsal del pene. Estos ramitos rodean las caras laterales del cuerpo cavernoso y alcanzan la uretra por sus bordes

2.° **Venas.** — Las venas salidas de la mucosa uretral ofrecen la particularidad de desembocar todas en un sistema de voluminosos conductos dispuestos en plexo, que forman los elementos esenciales de la túnica vascular antes descrita.

A su vez, las venas aferentes de la túnica vascular terminan, según la región de la uretra de que emanan, en la vena dorsal profunda del pene, en el plexo de Santorini, en el plexo vésicoprostático o en la vena pudenda interna (véase *Perineo*).

Finalmente, y por medio de estos últimos vasos, terminan en la vena hipogástrica.

**3.° Linfáticos.** — Los linfáticos del conducto de la uretra forman en el corion mucoso, un poco por debajo del epitelio, una rica red, que se extiende de una a otro extremo del conducto y se continúa hacia atrás con la de la mucosa vesical, y hacia delante con la de la mucosa del glande.

α) *A nivel de la porción prostática*, esta red suministra algunos eferentes, que se entremezclan en su mayor parte con los linfáticos propios de la próstata (véase *Próstata)*. Sin embargo, algunos de ellos suben a lo largo de los conductos eyaculadores hasta el cuello de la vesícula seminal, donde se confunden con los linfáticos de este último órgano.

β) *En la porción membranosa y en la bulbar*, los colectores procedentes de la red mucosa se dirigen hacia atrás, atraviesan la aponeurosis perineal media y llegan a la pelvis, donde terminan en parte en los ganglos ilíacos externos y en parte en los ganglios situados a lo largo de la arteria pudenda interna (Cunéo y Marcille).

γ) *En el resto de la porción esponjosa* los eferentes linfáticos se dirigen hacia abajo y salen de la uretra, unos a nivel del frenillo y otros por la cara inferior del pene. Se dirigen después hacia arriba y atrás, rodean las caras laterales de los cuerpos cavernosos y vuelven a reunirse, en la cara dorsal del pene, con los linfáticos del glande, y, como éstos, van a terminar en los ganglios superficiales de la ingle. Kuttner ha visto uno de estos vasos uretrales pasar por encima de la sínfisis e introducirse entre los dos músculos rectos para terminar en uno de los ganglios ilíacos externos.

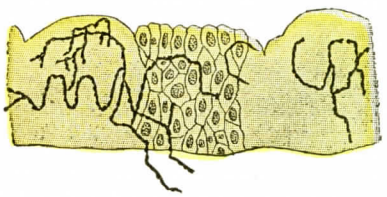

Fig. 1044

Terminaciones nerviosas en el epitelio de la uretra de un embrión humano de 28 centímetros (según Retzius).

**4. Nervios.** — Los nervios de la uretra, lo mismo que las arterias, proceden de múltiples orígenes: 1.°, los de la *uretra prostática* y de la *uretra membranosa*, del plexo hipogástrico; 2.°, los de la *uretra esponjosa*, del nervio perineal superficial y del nervio dorsal del pene, dos ramas del pudendo interno. A estos nervios, que terminan aisladamente en la uretra, conviene añadir numerosas fibras simpáticas, que llegan a este órgano siguiendo el trayecto de las arterias y formando plexo a su alrededor.

Los nervios uretrales terminan en parte en los vasos *(filetes vasculares)*, en parte en los elementos contráctiles de la túnica muscular *(filetes motores)* y en parte en la mucosa *(filetes sensitivos)*. Estos últimos afectan una dirección longitudinal y además describen numerosas flexuosidades, probablemente para prestarse al alargamiento que sufre la mucosa uretral en el momento de la erección (Quénu). Forman, en la capa más superficial del corion, una rica red subepitelial, de donde parten finas fibrillas destinadas al mismo epitelio. Estas fibrillas terminan (Retzius) en el intervalo de las células epiteliales por extremidades libres (figura 1044), una en punta y otras más o menos abultadas en botón.

Planner, en 1888, ha descrito en la mucosa uretral del hombre corpúsculos nerviosos terminales, que probablemente no son más que corpúsculos de Krause.

Se han indicado, en el trayecto de los nervios destinados a la uretra, algunos ganglios pequeños. Los más conocidos son los que se encuentran alrededor de la próstata, en la pared inferior de la porción membranosa y parte posterior del bulbo.

## § 2. — Uretra de la mujer

La uretra de la mujer, mucho más corta que la del hombre, representa únicamente las porciones membranosa y prostática de esta última. Se distingue también de la uretra masculina, desde el punto de vista morfológico, en que sólo está en comunicación con un reservorio, el reservorio de la orina; es, pues, exclusivamente *urinaria* en vez de ser *urogenital*.

**1.° Longitud.** — El conducto de la uretra en la mujer mide, por término medio, 35 milímetros de longitud; en dos cortes de cadáveres congelados hemos observado 34 milímetros en el uno y 41 milímetros en el otro.

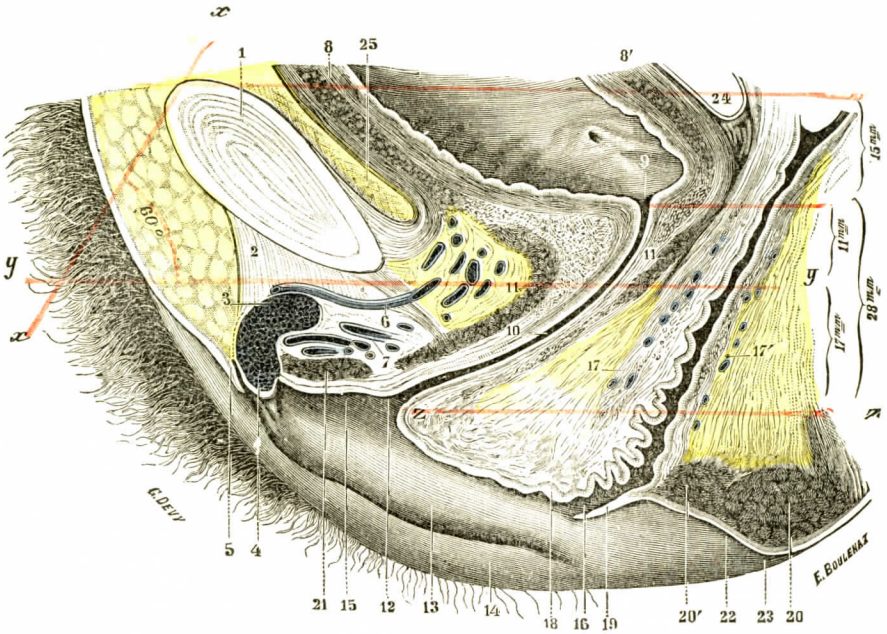


Fig. 1045

Corte sagital de la uretra, la vulva y la vagina (individuo congelado, mujer virgen de veinticuatro años, tamaño natural).

1, sínfisis púbica. — 2, ligamento suspensorio del clítoris. — 3, cuerpos cavernosos del clítoris. — 4, extremo anterior del clítoris (glande). — 5, su capuchón o prepucio. — 6, vena dorsal del clítoris. — 7, plexo venoso intermedio entre el clítoris y el bulbo. — 8, 8', paredes anterior y posterior de la vejiga. — 9, cuello de la vejiga. — 10, uretra. — 11, esfínter externo de la uretra. — 12, meato urinario. — 13, labio menor. — 14, labio mayor. — 15, vestíbulo. — 16, orificio inferior de la vagina. — 17, 17', columna anterior y columna posterior de la vagina. — 18, tubérculo vaginal. — 19, himen. — 20, esfínter externo del ano. — 20', constrictor de la vulva. — 21, hacecillos de este último músculo intermedio entre el clítoris y la uretra. — 22, fosa navicular. — 23, horquilla. — 24, fondo de saco vésicouterino. — 25, espacio prevesical.

*xx*, plano del estrecho superior. — *yy*, horizontal que pasa por el borde inferior de la sínfisis. — *zz*, horizontal a nivel del meato urinario.

**2.° Calibre.** — Generalmente se evalúa su calibre en 7 u 8 milímetros de diámetro.

No obstante, este calibre no es uniforme: estrecha en su extremo inferior, la uretra se ensancha luego hasta el cuello vesical, donde se estrecha otra vez. El conducto, en su conjunto, no es, pues, exactamente cilíndrico, sino fusiforme.

Debemos añadir que es muy dilatable y que pueden introducirse fácilmente sondas de 10 a 12 milímetros de diámetro. Después de dilataciones progresivas,

puede llegar a permitir la introducción de cuerpos mucho más voluminosos, el meñique o el índice, por ejemplo. En la práctica, GUYON cree que no debe intentarse la dilatación más allá de 13 milímetros de diámetro. No obstante, algunos cirujanos son más atrevidos: SIMON (de Heidelberg) llega a 20 milímetros y cree que todavía puede llegarse a más, hasta 22 y 25 milímetros en la mujer adulta. RELIQUET llegaba a 30 milímetros.

**3.° Dirección.** — La uretra, desde el cuello de la vejiga a la vulva, sigue un trayecto oblicuo de arriba abajo y de atrás a delante (fig. 1045, 10). Presenta, pues,

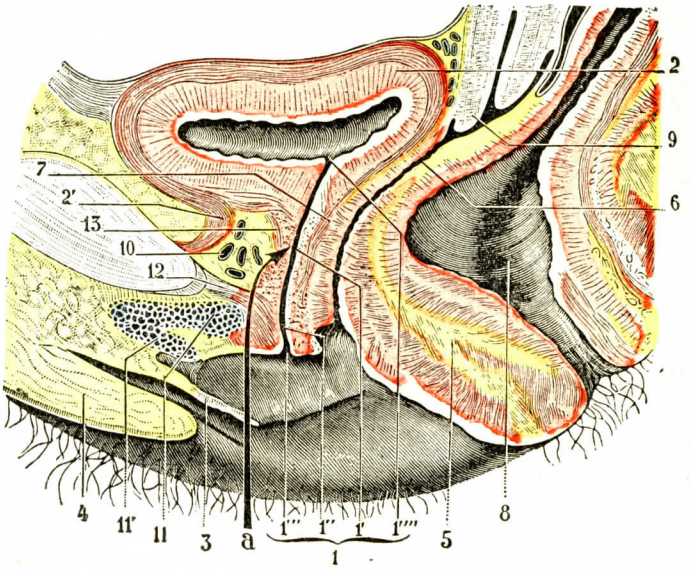


FIG. 1046

La uretra de la mujer, vista en un corte mediosagital de la pelvis (nulípara, cuarenta años) (T.-J.).

1, uréter, con: 1', la porción pélvica; 1'', la porción perineal; 1''', el meato; 1'''', el orificio vesical. — 2, vejiga, con 2', los ligamentos pubiovesicales. — 3, labio menor. — 4, labio mayor. — 5, triángulo vaginorrectal. — 6, vagina. — 7, tabique uretrovaginal. — 8, recto. — 9, cuello uterino. — 10, plexo de Santorini. — 11, cuerpo cavernoso, y 11', clítoris. — 12, ligamento de Henle. — 13, esfínter estriado de la uretra.

*a*, vía de acceso subsinfisaria a la pared superior de la uretra.

sobre la horizontal, una inclinación en la misma dirección que la vagina, que se halla situada por detrás de ella. Respecto de este particular, debemos hacer notar que las mujeres, cuando quieren orinar de pie, tienen necesidad, para dirigir el chorro vertical, de inclinar la pelvis hacia delante.

Dirigida la oblicuidad de la uretra en el mismo sentido que la de la vagina, es siempre más pronunciada que en esta última, como lo demuestran los cortes sagitales de la pelvis practicados en cadáveres congelados (fig. 1045). Estos cortes nos demuestran además que la uretra no es rectilínea, sino que describe en su conjunto una ligera curva de concavidad ánterosuperior. La repleción vesical endereza la curva. De todos modos el cateterismo de la uretra es, en la mujer, un acto extremadamente simple. La introducción de un cistoscopio no exige, como en el hombre, la anestesia previa.

**4.° Fijación.** — La uretra está fijada por sus conexiones con la vagina y el perineo. Esta última región es la que le asegura su estabilidad. Esta fijación es,

por lo demás, relativa. El cuello vesical puede estar rechazado hacia atrás; el meato puede ser atraído hacia abajo, y la uretra puede seguir a la vejiga en sus desplazamientos inferiores a través de la pared vaginal anterior (*uretrocistoceles vaginales*).

**5.° Conformación exterior y relaciones.** — Considerada desde el punto de vista de su conformación exterior, la uretra femenina presenta el aspecto de un cordón regularmente cilíndrico. Debemos considerar en ella un *cuerpo* y dos *extremos*, representados cada uno por un orificio: hacia arriba, del lado de la vejiga, el *orificio superior* o *cuello;* hacia abajo, del lado de la vulva, el *orificio inferior* o *meato*.

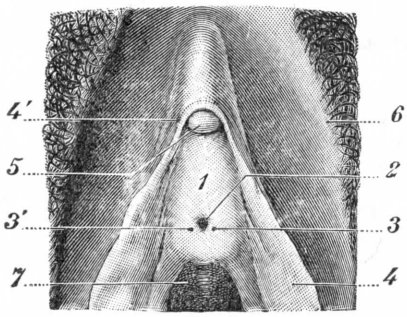


Fig. 1047

El meato urinario visto de frente, separados los labios menores (T.-J.).

1, vestíbulo. — 2, meato. — 3 y 3', orificios de las dos glándulas de Skene. — 4, labios menores, con 4', el prepucio que forman en el clítoris. — 5, clítoris. — 6, labios mayores. — 7, vagina.

*A.* Cuerpo de la uretra. — El cuerpo de la uretra, que, lo mismo que en el hombre, atraviesa la aponeurosis perineal media, resulta dividido por esta aponeurosis en dos porciones de muy distinta longitud: una *porción intrapélvica*, que representa aproximadamente los cuatro quintos de la longitud total del conducto, y una *porción extrapélvica*, mucho más corta, que es el quinto inferior. Cada una de estas dos porciones tiene importantes relaciones, que examinaremos sucesivamente *por detrás*, *por delante* y *por los lados:*

α) *Por detrás*, la uretra femenina descansa en toda su extensión sobre la pared anterior de la vagina. En su tercio o su cuarto superior está todavía relativamente libre, y sólo la une a la vagina una capa de tejido celular bastante laxo. Sin embargo, en el resto de su extensión se adhiere a la pared vaginal de una manera tan íntima, que puede decirse que forma cuerpo con ella y es difícil separarlos por la disección. Así fusionadas una con otra, la pared de la uretra y la pared de la vagina constituyen, entre los dos conductos, un grueso tabique de 10 a 12 milímetros, el tabique *uretrovaginal*.

β) *Por delante*, la uretra está en relación, primero, con el plexo venoso de Santorino, que la separa del pubis y de los ligamentos pubiovesicales. Una delgada lámina fibrosa, la *lámina preuretral*, la aísla de estos órganos. Después, al mismo tiempo que la vagina, atraviesa el diafragma perineal y se pone en relación, en esta travesía aponeurótica, con las últimas fibras del esfínter estriado. Después de haber atravesado la aponeurosis perineal media, la uretra se halla en relación con el constrictor de la vagina y, por encima de él, con un plexo venoso que la separa de la base del clítoris. En su travesía aponeurótica se halla separada del ángulo de la sínfisis por un intervalo de 12 a 15 milímetros.

Este intervalo es el que utilizan Marion y Peyrard para crear una nueva uretra, en el caso de fístula uretrocérvicovaginal. La tunelización de las partes blandas subsinfisarias permite alcanzar la vejiga y obtener un conducto que las formaciones musculares próximas pueden hacer continente.

γ) *Por los lados*, el conducto de la uretra está en relación sucesivamente de atrás a delante: 1.°, con el plexo de Santorini; 2.°, con los bordes internos de los elevadores, que la cruzan sin adherirse a ella; 3.°, con la aponeurosis perineal me-

dia; 4.°, con el constrictor de la vagina y con la raíz de los cuerpos cavernosos del clítoris.

*B.* Orificio superior o cuello. — El orificio superior o cuello está en relación, como en el hombre, con el ángulo anterior del trígono vesical (fig. 1046, 1'''').

Se halla situado a 2 ó 3 centímetros por detrás de la sínfisis del pubis, generalmente en el trayecto de una horizonal que atravesara esta sínfisis a nivel o un poco por debajo de su parte media. En el cadáver representado en la figura 1045, la distancia comprendida entre el nivel del orificio vesical y el ángulo de la sínfisis, medida en proyección, era de 11 milímetros. Generalmente está situado más abajo que en el hombre.

Desde el punto de vista de su forma, el orificio superior de la uretra es redondeado o irregularmente estrellado.

*C.* Orificio inferior o meato. — El orificio inferior o meato se abre en el canal vulvar, en la parte posterior del vestíbulo, a 2 centímetros por detrás del clítoris e inmediatamente por delante de una eminencia redondeada que, con el nombre de *tubérculo vaginal*, termina la columna anterior de la vagina (véase *Vagina*). Se halla situada a unos 17 milímetros aproximadamente de la sínfisis púbica. El meato representa a la vez la porción más estrecha y la menos dilatable del conducto de la uretra.

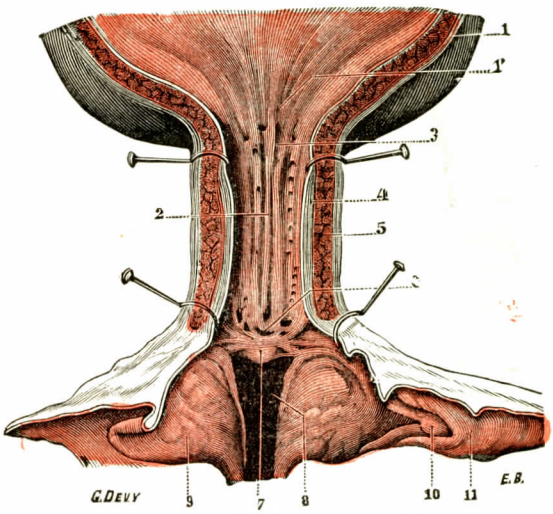


Fig. 1048

La uretra femenina; cara anterior.

La pared anterior de la uretra ha sido incidida en la línea media y fuertemente erinada hacia fuera (en parte, según Toldt).

1, vejiga, con 1', su cuello.—2, uretra, con sus pliegues longitudinales y sus orificios glandulares. — 3, cresta uretral. — 4, túnica muscular de la uretra. — 5, esfínter externo. — 6, orificio externo de la uretra. — 7, tubérculo vaginal. — 8, vagina. — 9, labios menores. — 10, clítoris, con 11, su prepucio.

Su forma es bastante variable; a veces se halla dispuesto en forma de hendidura longitudinal y otras es redondeado o más o menos estrellado (figura 1048). Por otra parte, es muy superficial y visible, o bien más o menos hundido en una depresión de la mucosa; en este caso es mucho más difícil de descubrir. Por regla general, mientras que su semicircunferencia anterior es lisa, su semicircunferencia posterior se halla cubierta de rugosidades, que, cuando llegan a cierto grado de desarrollo, toman el aspecto de un conjunto de vegetaciones irregulares, que ocultan más o menos el meato y constituyen un obstáculo serio en la operación del cateterismo.

**6.° Conformación interior.** — La uretra femenina, en cortes practicados pendicularmente a su eje, tiene la forma de una hendidura transversal en su parte superior, más o menos estrellada en su parte media y longitudinal en la proximidad del meato.

Visto interiormente, después de incidir su pared en sentido longitudinal (figura 1048), el conducto presenta una coloración blanquecina, adquiriendo un tinte rosado y aun rojo obscuro en los casos en que las redes vasculares de su mucosa

se hallan más o menos ingurgitadas de sangre. Se halla surcado de atrás a delante por algunos pequeños pliegues longitudinales, que desaparecen por distensión. Independientemente de estos pliegues mucosos, se halla en la pared posterior una pequeña cresta media longitudinal, que comienza a nivel del cuello y, desde este punto, se extiende más o menos hacia el meato. Quizá es homóloga de los pliegues que en el hombre se prolongan por detrás del veru montánum.

La superficie interna de la uretra presenta numerosos orificios. Estos orificios son de dos órdenes. Unos terminan en pequeñas depresiones ciegas: son los *senos mucosos* o *lagunas de Morgagni*. Estas lagunas tienen en la mujer la misma significación que en el hombre. Su profundidad, muy variable, mide ordinariamente de 1 a 4 milímetros; no obstante, existen otras mayores, que llegan a medir 15 y 20 milímetros. La observación demuestra que estas lagunas son especialmente numerosas y desarrolladas a nivel y por detrás del meato. Los otros orificios corresponden a la desembocadura de las glándulas llamadas *uretrales* (véase más adelante).

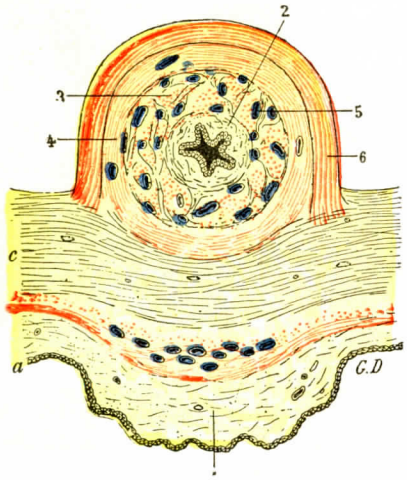


Fig. 1049

Corte transversal de la uretra en la mujer pasando por la parte media *(esquemática)*.

1, columna anterior de la vagina, con *a*, mucosa; *b*, capa musculosa; *c*, capa fibrosa de la pared vaginal. — 2, mucosa de la uretra. — 3, capa de fibras lisas longitudinales. — 4, capa de fibras lisas circulares. — 5, conductos venosos diseminados en las dos capas de fibras lisas. — 6, esfínter externo de la uretra o esfínter estriado.

**7.° Constitución anatómica.** — La pared de la uretra, en la mujer, mide 3 ó 4 milímetros de grosor en su parte superior. Se compone de dos túnicas concéntricas y regularmente superpuestas: una túnica interna *mucosa* y una túnica externa *muscular*. En la mujer, al contrario de lo que sucede en el hombre, no existe túnica vascular distinta; sin embargo, los elementos de esta última túnica existen, pero se hallan diseminados, entre las fibras musculares, como veremos en seguida.

*A*. Túnica mucosa. — La túnica mucosa reviste el conducto de la uretra en toda su extensión. Se continúa hacia atrás con la mucosa de la vejiga y hacia delante con la de la vulva.

a) *Caracteres físicos*. — La mucosa uretral de la mujer se parece mucho a la del hombre. Es delgada, elástica, bastante resistente, y está cubierta en su cara profunda por una capa de tejido laxo que la une débilmente a la túnica muscular. Gracias a este tejido conjuntivo submucoso, se pliega y despliega la uretra con gran facilidad.

b) *Estructura*. — Histológicamente, la mucosa uretral se compone de dos capas: 1.ª, un *corion;* 2.ª, un *epitelio*.

α) El *corion*, relativamente grueso, se eleva en repliegues longitudinales, y ofrece además, en su cara interna, cierto número de papilas vasculares de pequeñas dimensiones. Histológicamente, está formado por tejido conjuntivo particularmente denso, al que vienen a juntarse numerosas fibras elásticas. Encuéntrase en las partes profundas del corion una rica red venosa, que hace de la mucosa uretral una especie de formación esponosja. Es de notar que esas venas carecen de fibras musculares.

β) El *epitelio* está formado por dos o tres filas de células poliédricas, encima de las cuales hay una fila única de células prismáticas o piramidales.

c) *Glándulas.* — La *mucosa uretral* de la mujer presenta, lo mismo que la del hombre, dos órdenes de formaciones glandulares: *folículos* y *glándulas arracimadas.*

Las *glándulas arracimadas* son poco numerosas y bastante mal diferenciadas forman series lineales dispuestas paralelamente a los pliegues mucosos antes descritos. Su conjunto representa, en estado rudimentario, la próstata del hombre; volveremos a ocuparnos más adelante en este particular al hablar de la *próstata femenina* (véase Cap. III, *Glándulas anexas al aparato genital de la mujer*).

*B.* Túnica muscular. — La túnica muscular está esencialmente constituída por fibras lisas, dispuestas en dos planos: un plano interno de fibras longitudinales y un plano externo de fibras circulares. Las *fibras lisas longitudinales* (fig. 1050) se hallan situadas inmediatamente por fuera de la capa plexiforme. Las *fibras lisas circulares* (fig. 1050, 6) son también continuación de las fibras circulares del reservorio urinario y se prolongan inmediatamente sin interrupción hasta el meato. En la extremidad superior del conducto son muy desarrolladas y forman, en la región próxima al cuello, un ancho anillo (7), que se designa impropiamente con el nombre de esfínter de *la vejiga.* Este anillo, por su situación pertenece más bien a la uretra que a la vejiga y, lo mismo en la mujer que en el hombre, le daremos el nombre de *esfínter liso de la uretra.*

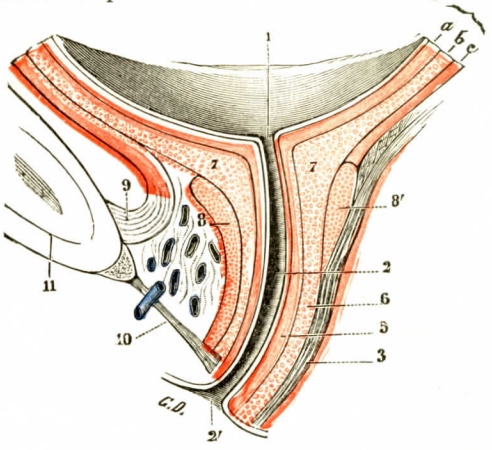


Fig. 1050

Los dos esfínteres de la ureta en la mujer, vistos en un corte sagital *(esquemática).*

1, cuello de la vejiga. — 2, conducto de la uretra, con 2'. meato. — 3, pared anterior de la vagina. — 4, túnica muscular de la vejiga, con: *a*, sus fibras longitudinales internas; *b*, sus fibras circulares; *c*, sus fibras longitudinales externas. — 5, fibras longitudinales de la uretra. — 6, sus fibras circulares. — 7, esfínter interno de la uretra o esfínter liso.—8 y 8', segmento anterior y segmento posterior del esfínter externo de la uretra o esfínter estriado. — 9, ligamentos pubiovesicales. — 10, aponeurosis perineal media. — 11, sínfisis del pubis.

En una y otra parte, las fibras musculares forman fascículos cilíndricos muy apretados, entre los cuales se insinúan, en forma de tabiques, elementos conjuntivos y elásticos. Además, en los intervalos encontramos arteriolas y grandes conductos venosos, especialmente desarrollados en la capa de las fibras longitudinales y que dan a la túnica muscular un aspecto especial que recuerda algo el de los tejidos cavernosos. Estas venas gruesas son las homólogas de las que constituyen, en la uretra del hombre, la túnica vascular; únicamente difieren, como hemos indicado anteriormente, en que, en vez de agruparse en una capa distinta, se diseminan irregularmente en el espesor de la túnica muscular (fig. 1049, 5).

A este aparato muscular liso de la uretra de la mujer y en su superficie exterior se añaden, como en el hombre, fibras musculares estriadas. Estas fibras constituyen el *esfínter estriado de la uretra* (figs. 1049, 6, y 1050, 8 y 8'). Lo describiremos, conforme al plan que nos hemos trazado, con los otros músculos del perineo (véase *Músculos del perineo*).

**8.° Vasos y nervios.** — Las *arterias* de la parte superior de la uretra provienen de las arterias vaginales medias e inferiores.

Las *arterias* del segmento perineal provienen de la pudenda interna y en particular del ramo uretral, análogo al ramo uretral del hombre.

Las *venas*, muy desarrolladas, se anastomizan con los plexos perivaginales y perivesicales. Las venas del segmento pélvico terminan en el plexo de Santorini. Las venas inferiores se unen a las venas bulbares y cavernosas y a las venas de la vulva.

Los *linfáticos*, muy abundantes, terminan, por una parte, en los ganglios hipogástricos (linfáticos superiores) y, por otra parte, en los ganglios inguinales (linfáticos inferiores).

Los *nervios* provienen de los ramos profundos de la rama perineal, emanada a su vez del nervio pudendo interno. Como en el hombre, se distinguen filetes sensitivos, filetes motores y filetes vasculares.

## CAPITULO II

# ORGANOS GENITALES DEL HOMBRE

El aparato genital del hombre se compone esencialmente de dos partes: 1.ª, de un órgano glandular, el *testículo*, al cual incumbe la importante función de elaborar el líquido fecundante o *esperma;* 2.ª, de un largo conducto, destinado a transportar ese líquido a la bolsa copulatriz de la mujer, conducto que toma sucesivamente los nombres de *conducto deferente, vesícula seminal, conducto eyaculador, uretra* o *conducto urogenital.* Hasta llegar a la uretra, el conducto por donde pasa la esperma es par, como el órgano que la elabora. La uretra, por el contrario, como hemos visto en el capítulo anterior, es impar y está situada en la línea media, y por este motivo recibe el producto de los dos testículos.

La uretra, en su porción extrapélvica, está rodeada de formaciones eréctiles que, haciéndose turgentes y rígidas en el momento de la copulación, favorecen la intromisión del conducto vector de la esperma en la vagina; el conjunto, revestido por los tegumentos, constituye un órgano prolongado, de forma cilíndrica, llamado *pene o verga.*

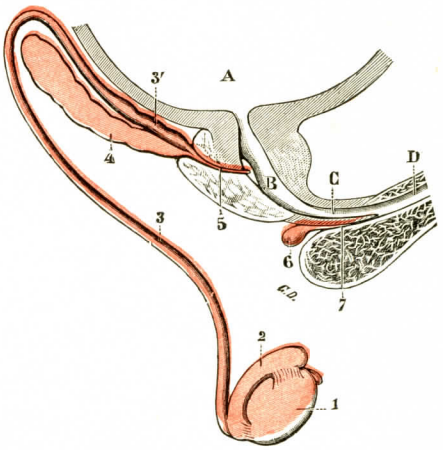


Fig. 1051

Esquema del conjunto del aparato genital del hombre (lado derecho).

A, vejiga. — B, porción prostática de la uretra. — C, su porción membranosa. — D, su porción esponjosa.

1, testículo derecho. — 2, epididimo. — 3, conducto deferente, con 3', su ampolla.—4, vesícula seminal.—5, conducto eyaculador desembocando al lado del veru montánum. — 6, glándula de Cowper, con 7, su conducto excretorio.

A los órganos citados, que constituyen las partes esenciales del aparato sexual del hombre, se añaden a título de anexos: 1.°, un sistema de cubiertas concéntricas que, bajo el nombre de *bolsas,* rodean el testículo; 2.°, cierto número de *glándulas,* que se desarrollan en el trayecto de la uretra, mezclando su producto con el de la glándula genital; 3.°, finalmente, formaciones musculares, que reuniremos en un mismo artículo con el nombre de *músculos* y *aponeurosis del perineo.*

### ARTICULO PRIMERO

## TESTICULO

Los testículos (*testis, διδυμος,* en inglés *Testicle,* en alemán *Hode),* llamados también *glándulas seminales,* son dos órganos de aspecto glandular, destinados a producir el elemento principal de la esperma, el *espermatozoide.* Su presencia caracteriza esencialmente al aparato masculino, de igual modo que los ovarios son los órganos esenciales del aparato femenino.

Esta presencia es tanto más característica por cuanto el testículo no se contenta con ser órgano de la espermatogénesis. Posee también los poderes de una *glándula de secreción interna* cuyo producto desempeña un papel predominante en la determinación de los caracteres sexuales secundarios.

En su parte pósterosuperior, cada testículo sostiene un cuerpo prolongado que, por su situación, se llama *epidídimo* (de επ, sobre, y διδυμος, testículo).

El epidídimo no es una parte del testículo; es, propiamente hablando, el primer segmento de las vías espermáticas, pero presenta con la glándula seminal conexiones tan íntimas, que no podría hacerse su descripción separada de la del testículo propiamente dicho. Comprenderemos, pues, en este artículo el *testículo*, el *epidídimo* y los *conductos seminíferos* que van del testículo al epidídimo.

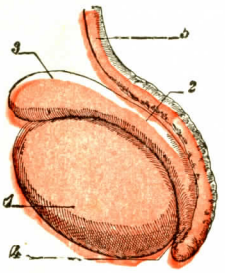


FIG. 1052

El testículo y el epidídimo en estado normal (T.-J.).

1, testículo.—2, cuerpo del epidídimo.—3, cabeza del epidídimo.—4, cola del epidídimo.—5, conducto deferente.

## § 1. — CONSIDERACIONES GENERALES

**1.° Situación.** — Los testículos están situados debajo del pene, entre los dos muslos, en la parte anterior de la región perineal. Están encerrados en un sistema de cubiertas que han recibido el nombre muy significativo de *bolsas*, y que describiremos más tarde. Por lo demás, los dos órganos no ocupan exactamente el mismo nivel: el izquierdo baja de ordinario un poco más que el derecho.

Suspendidos del extremo inferior del cordón espermático, como lo está una fruta de su pedículo, y desprovistos de adherencias en la mayor parte de su superficie exterior, los testículos resultan muy movibles. Con la mano pueden moverse muy fácilmente y en todos sentidos. Por sí solos remontan hacia el anillo inguinal, por la contracción del dartos y el cremáster, y por su propio peso vuelven a su posición inicial cuando los dos músculos precitados dejan de contraerse.

En algunos animales, los testículos efectúan excursiones mucho más extensas todavía que en el hombre. Así, en la mayor parte de los roedores y de los insectívoros, salen del conducto inguinal en la época del celo; luego, una vez pasado este período, ascienden de nuevo dentro del abdomen para tomar su posición de reposo.

**2.° Migración de los testículos.** — Por lo demás, tanto en el hombre como en todos los mamíferos con bolsas, la presencia del testículo por debajo del conducto inguinal no es una *situación primitiva*, sino *adquirida* en el curso del desarrollo ontogénico. Efectivamente, la glándula seminal, como veremos más tarde al estudiar la embriología, se desarrolla en plena cavidad abdominal, a derecha e izquierda de la columna lumbar, al lado de los riñones. Sólo más tarde, hacia el final del tercer mes, es cuando, abandonando la región en que se ha formado, se dirige hacia el conducto inguinal, llega a alcanzarlo, atraviesa a nivel del mismo la pared abdominal y desciende a las bolsas, posición que ha de ocupar en lo sucesivo de modo definitivo.

Para comprender los fenómenos del descenso del testículo, importa antes conocer algunos hechos embriológicos que resumiremos brevemente. Al aparecer el cuerpo de Wolff, levanta el peritoneo que lo cubre, formándose entonces en este último como una especie de meso, que se prolonga hacia arriba y abajo por dos pliegues, uno *superior* y otro *inferior*. El pliegue superior parte del extremo superior del cuerpo de Wolff y se dirige arriba hacia el diafragma: constituye el *ligamento diafragmático del cuerpo de Wolff* (KÖLLIKER). El re-

pliegue inferior se dirige del extremo inferior del riñón primitivo a la región inguinal, y constituye el *ligamento inguinal del cuerpo de Wolff* (Kölliker). El ligamento diafragmático no desempeña más tarde ningún papel; por lo tanto, no volveremos a ocuparnos en él. Pero no ocurre lo mismo con el repliegue inferior; éste se engruesa luego y forma, con el nombre de *gubernáculum testis de Hunter*, uno de los órganos a los cuales se atribuye un papel esencial en el descenso del testículo.

El testículo se origina más adentro del cuerpo de Wolff, entre este último y la línea media. A medida que se va desarrollando, el cuerpo de Wolff se atrofia, acabando por desaparecer después de haber dado a la glándula masculina el epidídimo y el conducto deferente. Simultáneamente, el testículo se apropia en cierto modo el meso perineal del riñón primitivo, que le forma un *mesorquium*, y el gubernáculo, que continuaba al principio la parte inferior del cuerpo de Wolff, parece unirse ahora al testículo y formar parte del aparato genital.

El mesorquio desaparece más tarde, al igual que el ligamento diafragmático. El gubernáculo, por el contrario, adquiere gran importancia. Al principio se compone simplemente de un repliegue peritoneal sostenido por un eje de tejido conjuntivo. Más tarde se complica por la aparición de fibras musculares, que proceden de los músculos oblicuos del abdomen y forman una verdadera capa interpuesta entre el peritoneo y el eje conjuntivo. El gubernáculo se fija por arriba en el testículo y por abajo en el anillo inguinal.

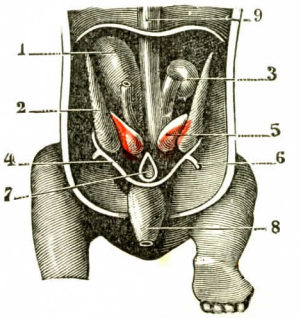


Fig. 1053

Organos génitourinarios de un embrión humano de ocho semanas (según Kölliker).

1, cápsula suprarrenal. — 2, riñón primitivo o cuerpo de Wolff. — 3, riñón izquierdo.—4, conducto de Wolff. — 5, glándula genital.—6, ligamento inguinal del riñón primitivo (gubernáculum de Hunter).—7, recto.—8, vejiga. — 9, vena cava inferior.

En su prolongación, a nivel del anillo inguinal, aparece una pequeña depresión del peritoneo en forma de dedo de guante, depresión que se prolonga poco a poco hasta dentro del escroto y forma el *proceso vaginal (diverticulo vaginal de Hertwig)*. El escroto está primeramente constituído, por debajo de la piel, por una especie de rodete macizo de tejido conjuntivo joven, muy rico en vasos (figura 1054, A, 2): el proceso vaginal deprime este tejido y se coloca en su lugar. Es un hecho de gran importancia el de que este proceso vaginal se origine antes de que descienda el testículo; no se produce, por consiguiente, como podría creerse, por la acción mecánica del testículo empujando hacia delante la serosa peritoneal.

El gubernáculo, cualquiera que sea la profundidad del proceso vaginal, se inserta siempre por su extremo inferior en el fondo de aquél.

El testículo, situado en la región lumbar, desciende primero hasta el anillo inguinal, adonde llega generalmente hacia el sexto mes. A partir de este momento entra en el conducto inguinal, que recorre lentamente, de modo que llega al escroto antes de terminar la vida fetal; sin embargo, puede no terminar el descenso hasta después del nacimiento. Los testículos ocupan, pues, en su migración, tres posiciones distintas, siendo sucesivamente *intraabdominales, inguinales* e *intrascrotales*.

En los mamíferos, los testículos pueden encontrarse en una u otra de estas posiciones, y las diferentes etapas de la migración de la glándula en el hombre parecen estar en relación con otras tantas etapas de la evolución del aparato sexual. Efectivamente, de un modo general y salvo raras excepciones, los mamíferos que tienen sus testículos situados en el abdomen pertenecen a los grupos inferiores; los roedores y los insectívoros, más elevados en organización, tienen testículos inguinales y, por último, los carnívoros y los primates poseen todos un verdadero escroto.

El mecanismo del descenso de los testículos ha sido muy discutido. Depende evidentemente, en gran parte, de las desiguales relaciones de crecimiento entre las partes próximas (J. Cleland, Kölliker, Bramann). Para comprenderlo bien, es conveniente dividir el descenso en tres tiempos: 1.°, *descenso de la región lumbar hasta el anillo inguinal;* 2.°, *trayecto del conducto inguinal;* 3.°, *descenso dentro del escroto.*

El primer tiempo resulta del crecimiento que sufre la región lumbar y de la fijeza del gubernáculo. El crecimiento de la región lumbar es indiscutible: ya lo indica suficientemente el espesor considerable del cuerpo de las vértebras de esta región, y produce muchos

otros fenómenos además del descenso del testículo, especialmente el pretendido ascenso de la medula espinal, al cual contribuye en gran parte. Si, cuando se produce este crecimiento, queda el testículo fijado al anillo inguinal por el gubernáculo inextensible, claro está que a medida que se alargará la región lumbar el testículo parecerá acercarse cada vez más al anillo inguinal y parecerá que desciende. Algunos autores han creído que el gubernáculo desempeñaba un papel activo y que las fibras musculares acercaban por sus contracciones el testículo al anillo inguinal (WEBER). Pero KÖLLIKER ha demostrado que esto no es posible. Basta que el gubernáculo no crezca en igual proporción que la región lumbar para que se produzca el desplazamiento del testículo en cuestión. Esto aparte, el gubernáculo puede sufrir un ligero acortamiento, comparable a la retracción cicatrizal del tejido conjuntivo (H. MECKEL). Así, el descenso del testículo hasta el anillo inguinal se explica por el crecimiento de la región lumbar y la presencia del gubernáculo, que mantiene fija la glándula genital y aun se acorta un poco.

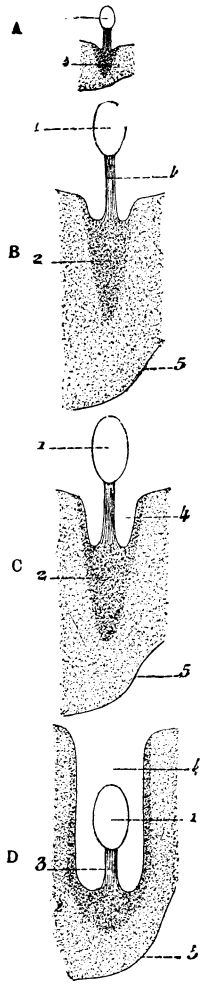


FIG. 1054

Cuatro estadios sucesivos de la migración del testículo en el feto humano (dibujo esquemático, según TOURNEUX).

A, feto de 7-9,5 cent. — B, feto de 27-40,5 cent. — C, feto de 22,5-32 cen. — D, feto de 24-36 cent

1, testículo.—2, tejido conjuntivo denso ocupando sucesivamente el conducto inguinal y las bolsas, en el cual se hunde progresivamente el proceso vaginal del peritoneo. — 3, gubernáculum. — 4, conducto peritoneovaginal. — 5, pared de las bolsas.

En cuanto al descenso del testículo al conducto inguinal primero (segundo tiempo) y luego a las bolsas (tercer tiempo), se explica por este triple hecho: 1.°, que el proceso vaginal se hace cada vez más largo, esto es, que se acerca más a las bolsas; 2.° que el gubernáculo está en relación, siempre por su extremo inferior, con el fondo del proceso; 3.°, que este mismo gubernáculo conserva siempre igual longitud o aun se acorta algo por efecto de una retracción de sus elementos constituyentes. Fácilmente se concibe que, cuando el proceso vaginal ha alcanzado el fondo de las bolsas, el gubernáculo se encuentra también en aquel sitio, y con él el testículo que ha arrastrado (véase fig. 1054).

Pero es cierto que estos factores anatómicos no son los únicos en la migración testicular. El papel de los factores biológicos no es menos importante, y es sabida hoy la influencia de las hormonas hipofisarias o testiculares en la evolución de este proceso.

Ya veremos más tarde que, cuando la migración ha terminado, la parte del proceso vaginal (*conducto peritoneovaginal* del feto) que se extiende desde el testículo a la cavidad abdominal se oblitera, mientras que la parte que está en relación con el testículo mismo persiste para formar la *túnica vaginal*. Veremos también que el gubernáculum testis se transforma en una especie de ligamento que une el extremo pósteroinferior del testículo con la piel de las bolsas, el *ligamento escrotal* del testículo.

**3.° Ectopia testicular.** — El testículo puede, accidentalmente, detenerse en el curso de su descenso y fijarse, para toda la vida, en un punto más o menos distante de las bolsas. Esta anomalía, que, como se ve, no es más que la persistencia de una disposición normal, pero transitoria, en el feto, ha recibido el nombre de *ectopia testicular* (de εκ, fuera, y τοπος, lugar).

Por otra parte, el testículo ectópico puede ocupar las más diversas regiones. Lo más frecuente es encontrarlo en el abdomen o en el conducto inguinal. La ectopia inguinal va acompañada casi siempre de hernia. En efecto, el conducto vaginoperitoneal que le sigue no se oblitera. Por lo demás, se observan diversas variedades de hernia según la región del conducto en que está fijada la glándula (figura 1055). Según los casos, se llama *interna*, *intersticial* o *externa*. Pero se la encuentra también, aunque más rara-

mente, en el anillo crural, debajo del pliegue génitocrural y hasta en el espesor del perineo. De aquí las cinco variedades de ectopia: *abdominal*, *inguinal*, *crural*, *génitocrural* y *perineal*, variedades cuyo solo nombre equivale a su definición.

Cualquiera que sea la variedad de la ectopia, hay siempre un hecho constante: el testículo no se encuentra nunca en las bolsas. La deformación resultante constituye la llamada *criptorquidia* (de κρυπτειν, esconder, y ορκις, testículo), y el individuo que las padece recibe el nombre de *criptorquídico*. La criptorquidia, como todas las demás anomalías, puede ser unilateral o residir a la vez en los dos lados: se puede ser, pues, según los casos, *monocriptorquídico* o *bicriptorquídico*. La criptorquidia bilateral es muy rara, y recordaremos, respecto de ella, que Marchal la ha encontrado una sola vez entre 10.800 individuos sometidos a exa-

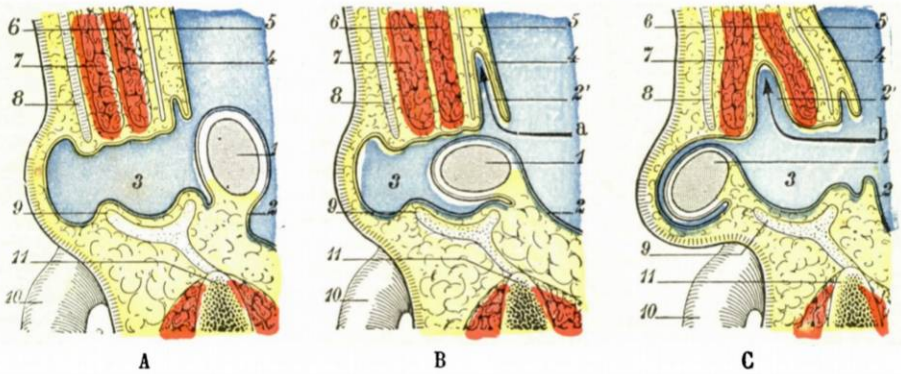


Fig. 1053

Las tres variedades de ectopia inguinal (corte sagital del abdomen que pasa por el conducto inguinal supuesto ánteroposterior *(esquemática)* (T.-J.).

A, el testículo está detenido al nivel del orificio profundo del conducto inguinal. — B, el testículo está detenido dentro del conducto inguinal; se forma, por detrás de él, una hernia properitoneal (*a*). — C, el testículo está detenido a nivel del orificio superficial del conducto inguinal; por detrás de él se forma una hernia intersticial (*b*).

1, testículo. — 2, peritoneo, con 2', saco herniario. — 3, conducto inguinal o, mejor, conducto peritoneovaginal que ocupa el conducto inguinal. — 4, tejido celular subperitoneal. — 5, fascia transversalis. — 6, transverso. — 7, oblicuo menor. — 8, oblicuo mayor. — 9, arco crural. — 10, pene. — 11, pubis.

men. Por otra parte, la criptorquidia es *parcial* o *total:* es parcial cuando, hallándose dislocado el testículo, el epidídimo y el conducto deferente ocupan su posición habitual dentro de las bolsas; es total en los casos en que el testículo, el epidídimo y el conducto deferente se encuentran los tres en una de las posiciones anormales indicadas más arriba.

La fijación del testículo en un punto más o menos distante de las bolsas es normal, como ya hemos dicho antes, en gran número de mamíferos. Así vemos que este órgano permanece durante toda la vida en la cavidad abdominal en el elefante y en los cetáceos; ocupa la región inguinal en la nutria; desciende hasta debajo de la piel del perineo en la gacela, etc., etc. La ectopia testicular del hombre no es, pues, solamente la reproducción de una disposición fetal, como ya hemos indicado antes; es además la reproducción de un tipo normal en la serie zoológica.

Pero si en los animales citados, a pesar de estar situada fuera de las bolsas, la glándula seminal llena admirablemente las funciones que le corresponden, no sucede lo mismo en el hombre. En éste el testículo que queda detenido en su movimiento de descenso no produce espermatozoides, como han demostrado las investigaciones perfectamente acordes de Haeltz, de Goureaux, de Follin y de Godard. El testículo ectópico, por lo menos en lo que concierne a su *función espermática* (pues ya veremos más adelante que posee otra función), es un órgano degenerado, un órgano funcionalmente muerto. De aquí resulta, y éste

es el lado grave de la anomalía: 1.°, que el individuo afecto de criptorquidia bilateral es infecundo; 2.° que el monocriptorquídico es aún fecundo, pero que esta aptitud a la fecundación la debe exclusivamente al testículo que, habiendo completado normalmente su movimiento de descenso, está alojado en las bolsas.

Las conclusiones precitadas de Goueraux y Follin (año 1857), referentes a la degeneración anatómica y funcional del testículo ectópico, han sido confirmadas más tarde por numerosas observaciones, entre las cuales citaremos las de Le Dentu (1869), de Kocher (1887), de Cornil (1888), de G. Marchand y Morax (1891), de Vaviot (1892), de Bezançon (1892), de Launois (1894), y, por último, las de Félizet y Branca (año 1898), quienes, después del examen histológico de veinticuatro testículos ectópicos, han creído poder admitir dos tipos anatómicos, correspondiendo uno al niño y otro al adulto. *En el niño*, el testículo ectópico presenta todavía una estructura lobular manifiesta. Sus conductillos están provistos de una membrana propia y de un revestimiento compuesto de pequeñas células epiteliales, a las cuales se añaden a veces grandes células sexuales. El tejido conjuntivo está muy desarrollado. Las células intersticiales faltan muchas veces, y cuando existen son en número muy escaso. *En el adulto*, el testículo ectópico no tiene ya lóbulos claramente individuados. «La pared propia de los conductillos presenta una zona externa fibrillar, llena de núcleos, y una zona interna, hialina, que puede hipertrofiarse hasta el punto de cerrar la luz del conductillo, que desde entonces pierde su revestimiento epitelial. Pero antes de llegar a este extremo se depositan en el conductillo, por espacio de mucho tiempo, grandes elementos de forma prolongada: son éstas las células de Sertoli... Las células epitelioides son en extremo numerosas; aparecen cargadas de pigmento, de grasa y de cristaloides y se reúnen formando nódulos, cordones y anillos. Constituyen, morfológicamente, el verdadero tejido de armazón del testículo: por este hecho ocupan los espacios interlobulares y substituyen más o menos al tejido conjuntivo...» (Félizet y Branca).

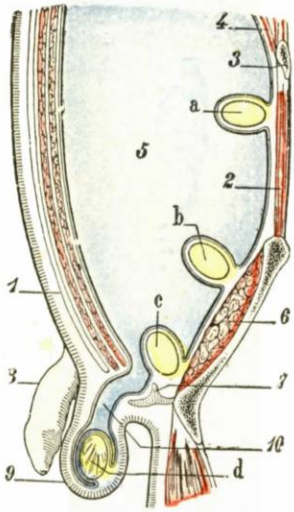


Fig. 1056

Migración del testículo y ectopia testicular, vistas en una sección láterosagital del abdomen *(esquemática)*.

*a, b, c, d*, las cuatro situaciones que ocupa sucesivamente el testículo en el curso del desarrollo: *a*, testículo en situación lumbar; *b*, el mismo testículo en situación ilíaca; *c*, el mismo testículo inguinal; *d*, el mismo en situación escrotal o normal (cuando ha terminado la migración). Si la migración del testículo no se verifica y éste queda en *a*, se tiene la *ectopia lumbar;* si empieza el descenso, pero se detiene en *b*, se tiene la *ectopia ilíaca;* si se detiene en *c*, se tiene la *ectopia inguinal*.

1, pared abdominal anterior. — 2, pared lumbar.—3, duodécima costilla.—4, diafragma.—5, cavidad abdominal.—6, fosa ilíaca. — 7, arco crural. — 8, pene. — 9, escroto. — 10, canal peritoneovaginal.

La experimentación, a su vez, ha venido a confirmar los datos de la anatomía anormal. Piama primero (año 1891) y Stilling más tarde (1892), deteniendo artificialmente la glándula genital en distintos puntos de la cavidad abdominal, han visto atrofiarse aquel órgano al cabo de dos o tres meses: el epitelio de revestimiento de los conductillos se reduce (Stilling) a algunas espermatogonias y a un número determinado de células de sostén. Los experimentos de Griffiths (1893) hablan en el mismo sentido. Este último autor ha comprobado además que, si se sube al abdomen el testículo de un perro adulto, este órgano disminuye primero de volumen y luego sufre en su estructura transformaciones de orden atrófico, que lo hacen inepto para la producción de espermatozoides.

El testículo ectópico es, pues, como hemos dicho más arriba, por lo menos desde el punto de vista de la espermatogénesis, un órgano degenerado, un órgano funcionalmente muerto. Sin duda se ha podido en ciertos casos comprobar la presencia de espermatozoides, ya en la esperma eyaculada por criptorquídicos (Tuffier y Toupet), ya en la misma glándula genital (Valette, Albert, Lannelongue, Moncd y Arthaud); pero estos casos son excepcionales y no por ello deja de conservar la opinión clásica su valor como fórmula general.

Conviene señalar, sin embargo, que el testículo puede tener su función normal si se le coloca, por medio de una operación quirúrgica, en las bolsas, pero es necesario que esta operación se practique *antes de la pubertad*.

**4.° Número.** — Los testículos son en número de dos, uno para el lado derecho y otro para el izquierdo. Como anormalidad, puede encontrarse uno solo por no haberse desarrollado el otro. Esta falta de uno de los testículos, acompañada o no de la falta del epidídimo y del conducto deferente, constituye la *monorquidia:* es rara. En casos más raros todavía faltan completamente los dos testículos, deformación que designaremos con el nombre de *anorquidia.*

La mayoría de los autores dan el nombre de *monorquídicos* a los individuos que sólo tienen un testículo en las bolsas, siendo el otro ectópico. Semejante definición nos parece poco conforme con el valor etimológico de la palabra monorquidia (de μονος, solo y ορκις, testículo). Rigurosamente no puede llamarse monorquídico, *hombre con un solo testículo,* a un individuo que posee realmente dos, uno situado en las bolsas y el otro, aunque escondido, que existe también. Por esta razón hemos creído conveniente crear el nombre de *monocriptorquídico* para designar a estos sujetos, reservando el de monorquídico para los que realmente no tienen más que un testículo por no haberse desarrollado el otro. Los autores designan a estos últimos con el nombre de *anorquídicos;* éste es otro error, puesto que esta palabra indica etimológicamente falta de testículo (de α privativa, y ορκις testículo), y el sujeto en cuestión tiene uno. Para nosotros, anorquídico es aquel que carece por completo de testículos.

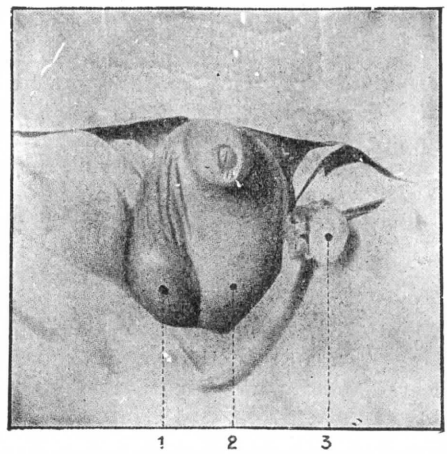


Fig. 1057

Un caso de triorquidia (según Lerat).

1, testículo derecho. — 2, testículo izquierdo. — 3, testículo supernumerario.

Blasius cita un caso de tres, Blégny otro de cuatro y Scharff refiere uno de cinco. Pero estos casos sólo deben aceptarse con mucha reserva. La mayor parte de ellos carecen de detalles precisos. En todos falta la prueba del escalpelo y del microscopio que estableciera de modo claro que los pretendidos testículos supernumerarios tenían realmente la estructura característica de los verdaderos testículos. Sabido es que ciertos tumores, redondeados u ovoides, desarrollados en la proximidad de las bolsas, sensibles al tacto como lo son los testículos, pueden tomarse por testículos aberrantes o supernumerarios, ya que en realidad son quistes, bolas adiposas o bien pequeñas masas epiploicas.

Con todo, no se puede rechazar en absoluto la posibilidad, para un individuo, de poseer testículos supernumerarios. Se han publicado, en efecto, en estos últimos tiempos, dos observaciones, cuando menos, de *triorquidia,* una de Mariotti (1907) y otra de Lerat (1910), en las cuales el testículo supernumerario, separado y sometido al examen microscópico, presentaba todos los caracteres histológicos de un testículo, pero de un testículo atrófico, o cuando menos en estado de reposo, de un testículo que no funcionaba. En el caso de Mariotti el testículo supernumerario, tomado al principio por un tumor, se encontraba situado en el conducto inguinal izquierdo. En el de Lerat (fig. 1057) ocupaba también el orificio externo del conducto inguinal. En uno y otro caso existía un conducto deferente especial. La *poliorquidia* existe, pues, realmente; pero, de igual manera que la monorquidia y la anorquidia, es extremadamente rara.

**5.° Dimensiones.** — El testículo, en el feto, en el niño y en el adolescente, tiene dimensiones relativamente reducidas; es aún un órgano latente, esto es, está desprovisto de función. Al llegar a la pubertad crece bruscamente, como todos los órganos genitales, al mismo tiempo que se establece la secreción espermática, y en algunos años alcanza su completo desarrollo. Mide entonces, por término medio, de 40 a 45 milímetros de largo por 25 de ancho y 30 de alto.

Estas dimensiones, que son las de la edad adulta, las conserva el testículo hasta una edad muy avanzada, y aun algunas veces durante toda la vida. No obstante, en la mayor parte de los individuos se atrofia a medida que se atenúan las funciones genitales, y puede de este modo llegar a perder la quinta y aun la cuarta parte de su volumen.

Los dos testículos tienen generalmente las mismas dimensiones. Cuando difieren uno de otro, la diferencia es siempre escasa y unas veces en favor del testículo izquierdo y otras del derecho. Se ha notado que, en los casos de monorquidia o de criptorquidia unilateral, el testículo situado en las bolsas presenta de ordinario un desarrollo extremado y puede así suplir, de modo más o menos completo, al que falta o está en ectopia.

**6.° Peso.** — El peso de los testículos varía naturalmente como su volumen. Por término medio cada testículo, comprendido el epidídimo, pesa de 18 a 22 gramos, de los cuales coresponden 4 al epidídimo. En un caso de monorquidia referido por CURLING, el testículo derecho, único que se había desarrollado, pesaba 70 gramos, mucho más, por lo tanto, de lo que pesan normalmente los dos testículos juntos. El peso específico del testículo es de 1,0435, según KRAUSE.

**7.° Color.** — Visto exteriormente, el testículo presenta una coloración blancoazulada, algo inclinada al rojo cuando está repleto de sangre. Pero esta coloración está en relación más bien con la cubierta que con el tejido testicular propiamente dicho. Este último, que sólo puede verse bien en los cortes, tiene un matiz amarillento o pardo amarillento, que recuerda hasta cierto punto el aspecto de las glándulas salivales.

**8.° Consistencia.** — El tejido testicular se presenta bajo la forma de una pulpa blanca, fina, semiflúida. A pesar de esto, y gracias al espesor de su cubierta fibrosa, el tejido presenta a la palpación una consistencia especial.

Esta consistencia, sin embargo, varía mucho según el estado de plenitud o vacuidad de los conductos seminíferos. En el primer caso, encontrándose la cubierta fibrosa fuertemente distendida por su contenido, el testículo es consistente y elástico, como lo es el globo del ojo en el vivo. Cuando, por el contrario, los conductos seminíferos se encuentran vacíos, como se observa después del coito repetido varias veces, la glándula es blanda, fláccida, se deprime fácilmente a la presión del dedo y tarda en recuperar, una vez ha cesado la compresión, sus dimensiones primitivas. Seguramente se debe a la relativa vacuidad de los conductos seminíferos el que los testículos sean menos consistentes en el anciano que en el adulto.

El epidídimo, cuya cubierta fibrosa es mucho más delgada que la que cubre el testículo, tiene por esta causa una consistencia mucho menor.

## § 2. — CONFORMACIÓN EXTERIOR Y RELACIONES

Estudiaremos sucesivamente, desde este punto de vista, el *testículo propiamente dicho* y su *epidídimo*.

**1.° Testículo propiamente dicho.** — El testículo (fig. 1059, 1) tiene la forma de un ovoide aplanado en sentido transversal. Su eje mayor está dirigido oblicuamente de arriba abajo y de delante atrás; está inclinado unos 45° sobre la horizontal. En el testículo se consideran, por razón de su forma: 1.°, *dos caras laterales;* 2.°, *dos bordes;* 3.°, *dos extremos*.

*A.* Caras laterales. — De las dos caras laterales, una es externa y otra interna. La cara externa es convexa; la interna es casi plana. Las dos están cubiertas por una hoja serosa que, extendiéndose regularmente sobre ellas (véase *Vaginal)*, les da un aspecto liso y uniforme.

*B.* Bordes. — Los dos bordes del testículo se dividen en ánteroinferior y pósterosuperior.

a) *Borde ánteroinferior.* — El borde ánteroinferior es convexo; la serosa, pasando de una cara a otra, lo cubre en toda su extensión.

b) *Borde pósterosuperior.* — El borde pósterosuperior *(dorsum testis* de algunos autores) es recto. Corresponde en toda su longitud al epidídimo, con el cual se adhiere íntimamente en sus dos extremos y del que está separado, en su parte media, por un fondo de saco de la serosa vaginal, el *fondo de saco del epidídimo* (fig. 1062, 9). Por este borde, e inmediatamente por detrás de la cabeza del epidídimo, pasan los numerosos vasos que van a parar al testículo o que parten del mismo: de este modo la parte media del borde pósterosuperior se convierte en *hilio del testículo.* Al salir del hilio, el paquete vascular anteriormente citado, compuesto en gran parte de gruesos vasos venosos, se aplica contra el epidídimo y lo cubre; así resulta que este último órgano, muy aparente cuando se examina el testículo por su cara externa (figura 1059, A), resulta siempre más o menos escondido al mirarlo por la cara opuesta (fig. 1059, B).

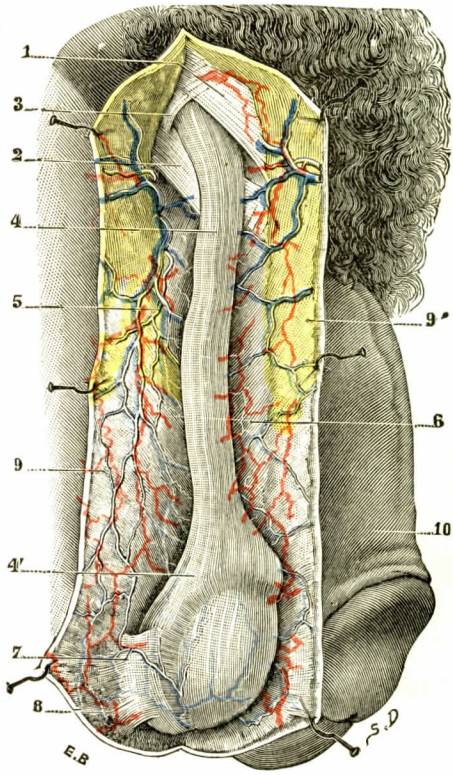


Fig. 1058

El testículo y el cordón, vistos en su sitio, después de la incisión de las cubiertas escrotales (T.J.).

1, 2, pilar interno y pilar externo del anillo inguinal externo. — 3, fibras arciformes. — 4, 4', cremáster. — 5, rama de la arteria pudenda externa. — 6, tabique de las bolsas. — 7, vena anastomótica entre la red cutánea y la red testiculoepididimaria. — 8, ligamento escrotal. — 9 ,9', colgajos cutáneos fuertemente erinados. — 10, pene.

*C.* Extremos. — Los extremos de la glándula seminal se distinguen en anterior y posterior.

a) *Extremo anterior.* — El extremo anterior o *polo anterior*, regularmente redondeado, mira hacia arriba y adelante. Esta extremidad presenta a veces una pequeña prominencia, la *hidátide de Morgagni* (fig. 1059, 6), acerca de la cual tendremos que volver a insistir al estudiar los residuos embrionarios anexos a los testículos.

b) *Extremo posterior.* — El extremo posterior, llamado también *polo posterior*, está en relación con la parte más inferior de la glándula. De él parte una lámina, mitad fibrosa y mitad muscular, que va a insertarse en la parte correspondiente del escroto y que, con el nombre de *ligamento escrotal del testículo* (figura 1060, 5), tiene por objeto fijar el extremo posterior de este órgano a sus cubiertas. Por encima de esta lámina se encuentran la cola del epidídimo y el conducto deferente que la continúa.

**2.° Epidídimo.** — El epidídimo (fig. 1059, 9) es un cuerpo alargado de delante atrás, adosado al borde posterior del testículo, sobre el cual descansa como la cimera de un casco. Además de recorrer el borde pósterosuperior del órgano, el epidídimo se dobla hacia fuera y cubre más o menos su cara externa. Mide, por término medio, 5 centímetros de longitud por 12 milímetros de anchura y 5 milí-

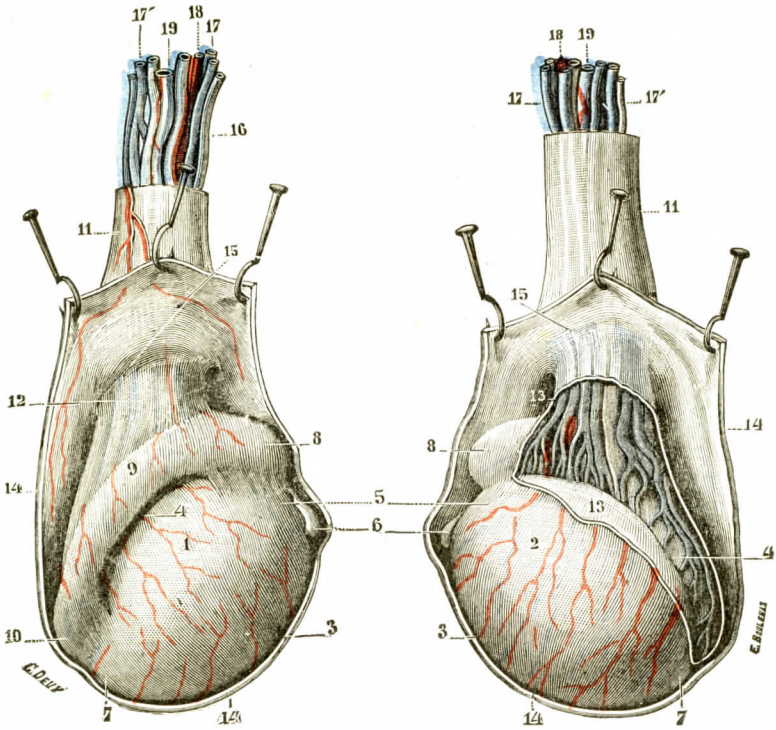


FIG. 1059

Testículo derecho: A, visto por su cara externa; B, visto por su cara interna.

1, cara externa del testículo. — 2, su cara interna. — 3, su borde ánteroinferior. — 4, su borde pósterosuperior. — 5, su extremidad anterior. — 6, hidátide de Morgagni. — 7, extremo posterior del testículo. — 8, cabeza del epididimo. — 9, su cuerpo. — 10, su cola. — 11, cordón espermático, con su cubierta fibrosa y las ramas de la arteria funicular. — 12, porción de este cordón cubierta por 13, hoja visceral de la túnica vaginal, que ha sido resecada e inclinada hacia abajo en la figura B, para demostrar la emergencia de las venas espermáticas. — 14, hoja parietal de la túnica vaginal. — 15, punto en que la hoja parietal de la serosa se refleja para continuarse con la hoja visceral. — 16, porción del cordón, denudada para dejar ver sus elementos vasculares. — 17, 17', fascículo anterior y fascículo posterior de las venas espermáticas. — 18, arteria espermática. — 19, conducto deferente con la arteria deferencial.

metros de espesor. Hay que considerar en él, de delante atrás, una *cabeza*, un *cuerpo* y una *cola*.

*A*. CABEZA. — La cabeza (*globus major* de algunos autores) es la parte más anterior del epidídimo; es también, como indica su nombre, su porción más voluminosa. Redondeada y lisa, descansa encima del polo anterior del testículo. Está unida a este último: 1.°, por la hojilla visceral de la vaginal, que, a este nivel, pasa directamente del polo anterior y de las caras laterales del testículo al epidídimo; 2.°, por una capa intermedia de tejido conjuntivo; 3.°, por los conductos seminíferos (*conos eferentes*), que, desde la glándula, suben hacia el epidídimo y se continúan con este último.

*B.* Cuerpo. — El cuerpo del epidídimo, aplanado de arriba abajo, tiene en los cortes transversales el aspecto de una coma cuya cabeza estuviera dirigida hacia dentro y la cola hacia fuera (figura 1062, 4). Presenta, por lo tanto, *dos caras* y *dos bordes*.

α) De las *dos caras*, la superior, convexa, mira hacia arriba y afuera; la inferior, cóncava, descansa sobre la parte más elevada de la cara externa del testículo. Ambas están tapizadas por la hoja visceral de la vaginal.

β) De los *dos bordes*, el externo es delgado, cortante, y flota libremente en la cavidad vaginal. El interno, mucho más grueso, está en relación con los vasos que salen del hilio del testículo. Aquí se encuentra la arteria espermática y las gruesas venas satélites de la arteria. Un repliegue seroso, siempre muy corto, el *mesoepidídimo*, lo mantiene unido a este paquete vascular. Excepto en este borde interno, el cuerpo del epidídimo está rodeado por la serosa en todo su contorno (véase *Túnica vaginal)*; de ahí su movilidad, que parece tanto mayor cuanto que por sus dos extremos, anterior y posterior, el epidídimo está completamente fijo.

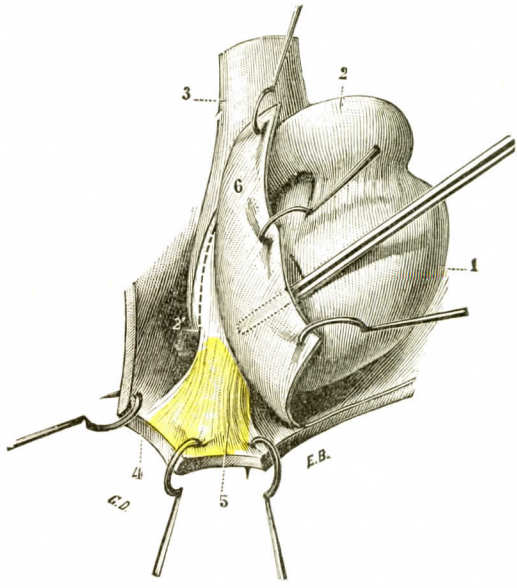


Fig. 1060

Ligamento escrotal del testículo.

1, testículo derecho, visto por su cara externa.—2, cabeza del epidídimo.—2', su cola.—3, cordón espermático.—4, colgajo de las bolsas sostenido hacia abajo por una erina. — 5, ligamento escrotal del testículo. — 6, túnica vaginal, desprendida de la cola del epidídimo y atraída hacia delante por una erina.

(La línea punteada indica la situación del fondo de saco en que se establece la continuidad de la hoja visceral con la hoja parietal.)

*C.* Cola. — La cola (*globus minor* de algunos autores) presenta a corta distancia las mismas dimensiones que el cuerpo; no es, pues, un extremo delgado y afilado, como parece indicar su nombre. Descansa sobre el extremo posterior del testículo, al cual está íntimamente unida por una capa de tejido celular muy denso que se interpone entre los dos órganos. Por otra parte está adherida, como el mismo testículo, a la parte inferior y posterior de las bolsas, gracias al ligamento escrotal indicado más arriba, que tiene en la misma diversas inserciones (fig. 1060, 5). La cola del epidídimo se continúa, sin línea de demarcación bien precisa, con el conducto deferente, que estudiaremos en el artículo siguiente. Entra en relación, sobre todo por su lado interno, con la arteria y las venas deferenciales. Como se ve, el borde interno del epidídimo, en todo su recorrido, y el borde pósterosuperior del testículo que le es adyacente constituyen la *zona vascular* del aparato testículoepididimario (fig. 1061).

Inversión del testículo (fig. 1063). — Las relaciones que acabamos de indicar entre el grupo testículo-epidídimo y las bolsas pueden sufrir grandes modificaciones. La anomalía resultante recibe el nombre de *inversión del testículo* o *inversión del epidídimo*.

La inversión ofrece numerosas variedades. La más común es la *inversión anterior*. La mejor manera de definirla es diciendo que el testículo y su epidídimo han ejecutado un movimiento de rotación de 180° alrededor de un eje vertical que pasa por su centro. De esta desviación resulta que el borde pósterosuperior del testículo se hace ánterosuperior, y

que el epidídimo, que ha conservado sus relaciones con este borde, se dirige ahora oblicuamente de abajo arriba y de delante atrás: su cabeza mira hacia arriba y atrás, la cola está situada hacia abajo y adelante, y el conducto deferente que la continúa se dirige verticalmente hacia arriba, siguiendo no ya la pared posterior de las bolsas, sino su pared anterior. Royet, al cual debemos un excelente estudio de la inversión del testículo, estima en 8 a 10 por 100 la frecuencia de esta anomalía. Pero esta cifra es seguramente demasiado elevada: así, Sappey sólo ha encontrado una vez la inversión anterior entre 45 individuos examinados por él. La inversión puede ser *superior*. En este caso el borde pósterosuperior del testículo, que se ha hecho superior, se dirige horizontalmente de delante atrás. El epidídimo, horizontal también, mira directamente hacia arriba. En otros casos el epidídimo ocupa uno de los lados del testículo, el lado interno o el externo: de aquí la *inversión lateral interna* y la *inversión lateral externa*. Finalmente, se ha descrito con el nombre de *inversión en honda* o *inversión en asa* una variedad de la inversión anterior, en la cual el conducto deferente, en lugar de ascender a lo largo de la pared anterior de las bolsas, se refleja hacia atrás y arriba, para seguir el borde libre del testículo, el cual en este caso es pósteroinferior.

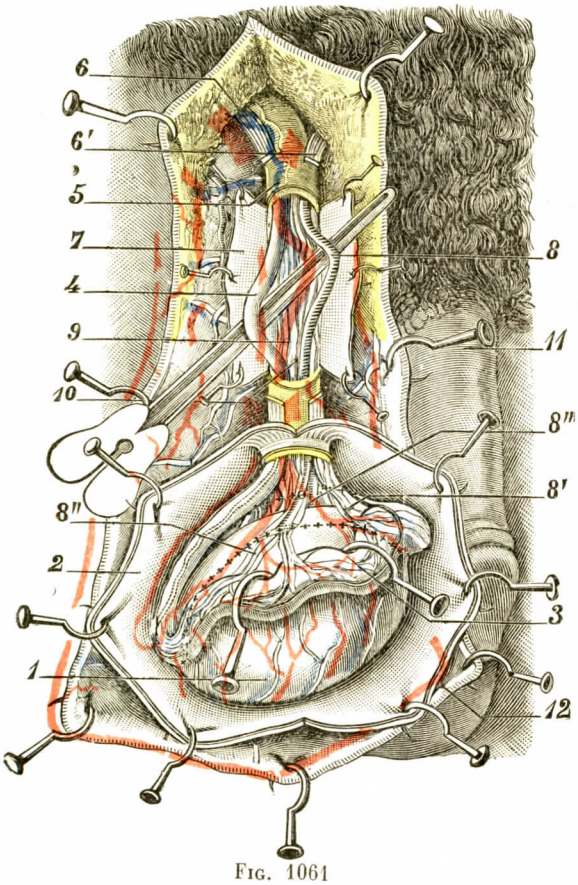


Fig. 1061

Relaciones del epidídimo con los vasos del testículo (T.-J.).

(Ha sido seccionada y erinada la fibrosa del cordón para mostrar los diversos elementos de este último. Se ha incidido igualmente la vaginal y desinsertado el epidídimo del testículo, en una parte de la extensión de aquél, a fin de hacer descender este epidídimo y separarlo de los vasos espermáticos.)

1, testículo derecho, visto por su cara externa. — 2, vaginal (cubierta por la fibrosa) incidida y erinada. — 3, epidídimo desinsertado del testículo y bajado; su situación normal está representada por la línea de cruececitas. — 4, conducto deferente. — 5, cordón. — 6, 6', los dos fascículos del cremáster. — 7, fibrosa del cordón incidida y erinada. — 8, arteria espermática, con 8', su rama epididimaria anterior; 8'', su rama epididimaria posterior anastomizándose en pleno conducto con la arteria deferencial; 8''', su rama testicular.—9, arteria deferencial.—10, venas del cordón.— 11, pene. — 12, colgajos cutáneos fuertemente erinados hacia fuera.

La inversión epididimotesticular, tal como acabamos de describir, es compatible con una evolución y vida normal de la glándula. Pero puede ocurrir que un testículo y un epidídimo en posición normal se tuerzan sobre su pedículo *(torsión del testículo)*, describiendo a veces varias vueltas. Esta torsión patológica da por resultado la necrosis del testículo si no es tratada con rapidez.

## § 3. — Constitución anatómica

Considerados desde el punto de vista de su constitución anatómica, el testículo y su epidídimo se componen de dos partes morfológicamente muy diferentes: 1.°, de una *cubierta fibrosa*, muy gruesa y resistente, conocida con el nombre de *albugínea;* 2.°, de un *tejido propio*.

El tejido propio, que ocupa todo el espacio circunscrito por la albugínea, aparece bajo la forma de una pulpa blanda, semiflúida, de coloración pardoamari-

llenta. Sometida al análisis histológico, se ve que está formada por conductos muy finos que se prolongan por el cuerpo de Highmoro y el epidídimo, y se observa también que estos conductos difieren mucho, según la región a que pertenecen, por sus dimensiones, por su estructura y por su valor funcional. Desde este último punto de vista se dividen en dos grupos: unos situados en el espesor del testículo y que constituyen sus elementos esenciales, son los *órganos productores de los espermatozoides;* otros, continuación de los precedentes, que no tienen nada que ver con esta importante función, son, para los espermatozoides, simples *conductos excretorios.*

Por lo tanto, la estructura del testículo y del epidídimo ofrece a nuestra consideración: 1.°, la *cubierta fibrosa* o *albugínea;* 2.°, los *conductos productores de la esperma,* a los que referiremos el *espermatozoide* y su modo de desarrollo; 3.°, los *conductos excretorios de la esperma;* 4.°, el *extremo conjuntivo,* que une unos con otros los conductillos y los conductos seminíferos.

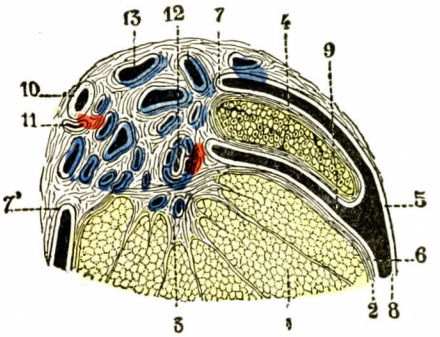


Fig. 1062

Corte frontal del epidídimo, que pasa por su parte media.

1, testículo con sus tabiques. — 2, albugínea. — 3, cuerpo de Highmoro. — 4, epidídimo. — 5, 6, hoja parietal y hoja visceral de la vaginal.—7, 7', puntos de unión de estas dos hojas. — 8, cavidad serosa. — 9, fondo de saco subepididimario. — 10, conducto deferente.—11, arteria deferencial.—12, arteria espermática, rodeada de una red de venas ascendentes también como ella oblicuamente. — 13, otras venas del cordón.

### A. — Cubierta fibrinosa o albugínea

La cubierta fibrosa o albugínea rodea sucesivamente: 1.°, el testículo propiamente dicho: es la *albugínea testicular;* 2.°, el epidídimo: es la *albugínea epididimaria.*

**1.° Albugínea testicular.** — La albugínea es una membrana fibrosa, de una coloración blancoazulada, que presenta muchas analogías con la esclerótica del ojo, con la cual se ha comparado. Envuelve al testículo completamente, formán-

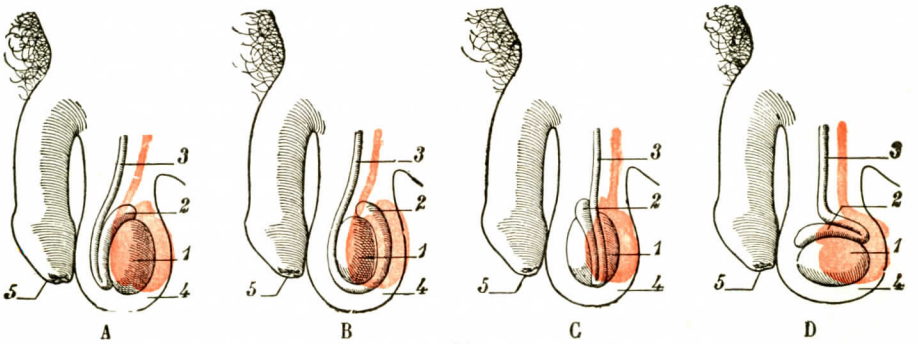


Fig. 1063

Inversiones del testículo.

A, inversión anterior. — B, inversión en asa completa. — C, inversión lateral. — D, inversión superior. 1, testículo. — 2, epidídimo. — 3, conducto deferente. — 4, bolsas. — 5, pene.

dole de este modo una especie de cáscara continua, que mide en el hombre un milímetro de espesor. Su superficie exterior está tapizada, en su mayor parte, por la hojilla visceral de la túnica vaginal. Su superficie interior corresponde al tejido propio del testículo, al cual está unida por numerosos vasos.

En el borde pósterosuperior del testículo, y en la parte media de este borde, la albugínea presenta un engrosamiento considerable, denominado *cuerpo de Highmoro*. Este engrosamiento, que se ve de un modo muy claro en los cortes sagitales o frontales del testículo (fig. 1064), tiene la forma de una pirámide, cuya base, de 5 a 6 milímetros de ancho, corresponde a la periferia, y cuyo vértice, más o menos truncado, penetra a modo de cuña en el espesor de la masa testicular. Aunque ocupa la parte media del borde pósterosuperior del testículo, el cuerpo de Highmoro está un poco más cerca del extremo anterior del órgano que de su extremo posterior y también algo más cerca de su cara interna que de su cara externa.

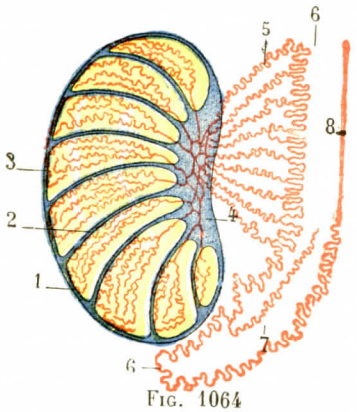

Fig. 1064

Figura esquemática que muestra la constitución anatómica del testículo y del epidídimo.

1, albugínea. — 2, tabiques conjuntivos interlobulares o séptula. — 3, un lóbulo espermático, con sus canalículos seminíferos que van a parar a los conductos rectos. — 4, cuerpo de Highmoro con la rete vasculosum testis o red de Haller. — 5, conos eferentes. — 6, conducto epididimario. — 7, vas aberrans de Haller. — 8, conducto deferente.

El cuerpo de Highmoro tiene en su espesor, como veremos después, numerosos vasos y una red de conductillos espermáticos denominada *red de Haller*. De su vértice y de sus caras laterales parte un sistema de laminillas o tabiques, siempre muy delgadas, que se dirigen en sentido radiado hacia la periferia del testículo y se implantan, por otra parte, en la superficie de la albugínea. Estos tabiques (llamados también *septa* o *septula*), reuniéndose por sus bordes, dividen la gran cavidad que circunscribe la túnica albugínea en una multitud de departamentos de diferentes tamaños, pero que tienen siempre la forma cónica o piramidal (fig. 1064). En estas subcavidades es donde se encuentra el tejido propio del testículo.

Histológicamente, la albugínea presenta todos los caracteres de las membranas fibrosas. Se compone en esencia de fascículos de fibras conjuntivas diversamente entrecruzadas, a las cuales se unen células planas de tejido conjuntivo y un corto número de fibras elácticas finas. En algunos mamíferos, especialmente en el conejo, la albugínea está provista en su superficie externa de una capa de fibras musculares lisas, que se continúan con el cremáster interno (véase *Bolsas*). Esta capa muscular adquiere, en los solípedos, un desarrollo más considerable todavía. Así, en el caballo y en el mulo, la albugínea es esencialmente muscular e incluso envía fascículos de fibras lisas a los tabiques intratesticulares mencionados (Herrmann y Tourneux). La albugínea del hombre presenta también fibras musculares lisas, pero en un punto solamente, en su parte pósteroinferior, en el sitio donde se adhiere a las bolsas. En las restantes partes es exclusivamente fibrosa.

**2.° Albugínea del epidídimo.** — En la cabeza del epidídimo, la albugínea se continúa sobre este órgano y lo cubre en toda su extensión. Pero, al pasar del testículo al epidídimo, la albugínea se hace mucho más delgada y, por lo tanto, menos resistente. Se adelgaza también gradualmente al dirigirse del extremo anterior hacia el posterior, quedando reducida, al llegar al punto de origen del conducto deferente, a una simple capa celulosa.

## B. — Conductos productores de la esperma

### (Conductillos seminales)

Los conductos destinados a la producción de los espermatozoides se designan comúnmente con el nombre de *conductillos seminales*, *conductillos seminíparos* y *conductillos seminíferos*.

**1.° Disposición general, lóbulos espermáticos.** — Los conductillos seminíferos llenan los espacios descritos antes, circunscritos por los tabiques de la albugínea. De este modo se reparten en gran número de pequeñas masas más o menos independientes, que toman el nombre de *lóbulos espermáticos* (fig. 1064, 3).

Los lóbulos espermáticos tienen naturalmente la misma configuración que los espacios conjuntivos en que se encuentran: su forma es la de un cono o de una pirámide, cuya base descansa sobre la cara profunda de la albugínea y el vértice corresponde al cuerpo de Highmoro.

Su volumen es muy variable, y con referencia al mismo, los lóbulos del testículo se pueden dividir en *grandes, medianos* y *pequeños:* los mayores son aquellos cuya base corresponde al borde libre del testículo; los más pequeños son los que están más próximos al borde superior. Según Sappey, los mayores equivaldrían a dos o tres veces el volumen de los medianos y a siete u ocho el de los pequeños.

**2.° Número y dimensiones.** — El número de los lóbulos, asimismo muy variable, es aproximadamente de 230 a 300. Cada lóbulo espermático, examinado separadamente, está constituído por tres o cuatro conductillos seminíferos, lo que, para un mismo testículo, da un total de 900 a 950 conductillos. Lauth aprecia este número en 840; Monro, en 300, y Sappey, en 1.100.

El diámetro de los conductillos seminíferos es de 150 a 200 μ. La longitud, en línea recta, mide 30 centímetros para los lóbulos pequeños y 1,50 metros para los mayores, o sea una longitud media de 90 centímetros.

Siendo el número total de conductillos de 900 a 950, se deduce, por una regla aritmética muy sencilla, que uniendo todos los canalículos por sus extremos, se llega a constituir un conducto único de 800 a 850 metros de longitud. No hay que decir que estas cifras son puramente aproximadas; por lo demás, varían de unos individuos a otros en grandes proporciones.

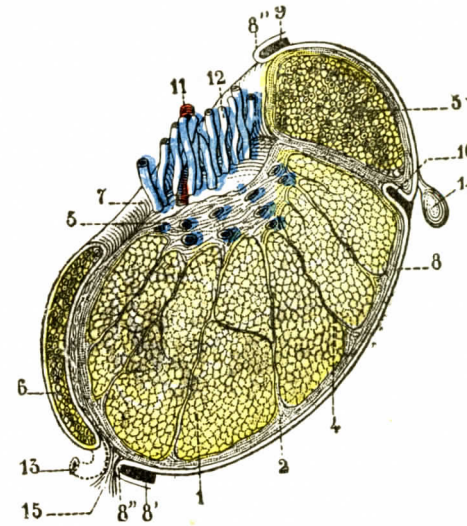


Fig. 1065

Corte sagital del testículo izquierdo, segmento externo del corte.

1, testículo. — 2, albugínea. — 3, cuerpo de Highmoro. — 4, tabiques interlobulares que van del cuerpo de Highmoro a la albugínea. — 5, cabeza del epididimo. — 6, su cola. — 7, su cuerpo, no interesado por el corte. — 8, 8', hoja visceral y hoja parietal de la vaginal. — 8'', punto de unión de estas dos hojas. — 9, cavidad vaginal. — 10, fondo de saco subepididimario. — 11, arteria espermática. — 12, venas del cordón. — 13, conducto deferente, representado en puntos porque, en realidad, está situado en el segmento interno del corte. — 14, hidátide de Morgagni. — 15, ligamento escrotal del testículo.

**3.° Origen.** — Los anatomistas no han podido ponerse de acuerdo respecto al origen de los conductillos seminíferos. Unos, con Lauth (fig. 1066, C), los hacen nacer de una red de mallas anchas, que forman la cubierta del testículo y que, por consiguiente, está en relación con la base de los lóbulos. Otros, con Sappey (figura 1066, A y B), admiten, por el contrario, que nacen por extremos libres, dispuestos en ciego y más o menos hinchados, extremos que estarían situados, no en la superficie libre de los lóbulos, sino en la parte basal, a 1, 2 ó 3 milímetros de profundidad. Entre estas dos opiniones opuestas, la contradicción es más aparente que real.

En efecto, SAPPEY admite la existencia de numerosas anastomosis que unen entre sí, no solamente los conductillos seminíferos de un mismo lóbulo, sino además los conductillos de un lóbulo cualquier con los de los lóbulos próximos. Ahora bien, se comprende fácilmente que no hay diferencia esencial entre un sistema de *conductos dispuestos en red* y un sistema de *conductos frecuentemente anastomizados entre sí*. Por lo demás, en el embrión joven, entre los cordones que más tarde serán los canalículos seminíferos, existen numerosas anastomosis que desaparecerán en parte y que explican las disposiciones antedichas.

**4.° Trayecto y anastomosis.** — Sea cual fuere su modo de origen, todos los conductillos seminíferos se dirigen en sentido convergente hacia el vértice de sus lóbulos respectivos. Siempre muy flexuosos, se arrollan y apelotonan sobre sí mis-

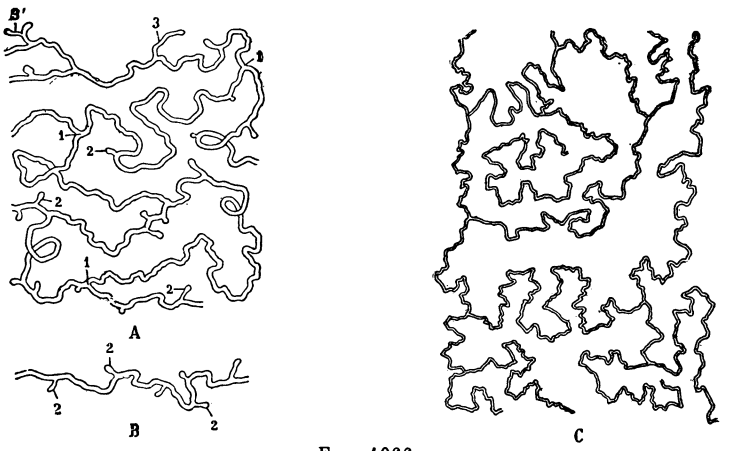


FIG. 1066

Conductillos seminíferos, algo desenrollados: A, anastomosis y ciegos de los conductillos seminíferos (según SAPPEY); B, trozo muy corto de un conducto seminífero con seis ciegos (según SAPPEY); C, red de la substancia cortical (según LAUTH).

1, 1, 1, canalículos anastomóticos. — 2, 2, 2, ciegos. — 3, ciegos largos. — 3', ciego bífido.

mos *(ductili contorti)*, de modo que no ocupan más que una longitud de 2 ó 3 centímetros, mientras que, desenroscados y puestos en línea recta, ofrecen una longitud veinticinco a treinta veces mayor.

Durante su trayecto, los conductillos seminíferos contraen entre sí numerosas anastomosis. Primeramente los conductillos de un lóbulo entran en relación con los de los lóbulos próximos: estas anastomosis, que pueden llamarse *interlobulares*, son frecuentes especialmente en la zona cortical del testículo, y el conjunto de las mismas es lo que constituye la *red de origen* de LAUTH. En sus partes media y superior, los lóbulos sólo están unidos entre sí por anastomosis mucho más escasas, y por este hecho gozan de una independencia casi completa. En un mismo lóbulo, los conductillos seminíferos están además unidos entre sí por anastomosis de dirección oblicua y ordinariamente muy largas (fig. 1066, A). También aquí hay que hacer notar que estas anastomosis, bastante numerosas en la región de la base, van disminuyendo a medida que nos acercamos al vértice. Finalmente, a veces se ve algún conductillo seminífero dividido en dos ramas; luego, después de un recorrido más o menos largo, estas dos ramas se reúnen de nuevo en un conducto único, recordando así la variedad de anastomosis que hemos señalado al estudiar los vasos sanguíneos con el nombre de *anastomosis longitudinal*.

En las paredes de los conductillos seminíferos se encuentran de vez en cuando divertículos en forma de ciego (fig. 1066, 2). Su número es muy variable; pero, al igual que las anastomosis, donde se encuentran con mayor frecuencia es siempre en la base del lóbulo. SAPPEY, a quien debemos una descripción muy detallada de esos ciegos, ha contado hasta trece en un trayecto de 28 centímetros de longitud. Pero éste es un caso excepcional: de ordinario, cada conductillo seminífero no tiene más que dos o tres divertículos. Su longitud es, por lo común, de 2 ó 3 milímetros; sin embargo, los hay mucho más largos, como también se encuentran a veces otros que están reducidos a pequeños abultamientos en forma de ampolla.

**5.° Modo de terminación.** — Al llegar a las proximidades del cuerpo de Highmoro, los diferentes conductillos seminíferos que entran en la constitución de un lóbulo se reúnen para formar un conducto colector único (figura 1067). Estos conductos colectores, que resumen cada uno la canalización del lóbulo correspondiente, presentan como carácter notable el ser rectilíneos, y de ahí el nombre de *conductos rectos (ductuli recti)* con que los designan la mayor parte de los anatomistas. Los conductos rectos se distinguen, pues, por su dirección rectilínea, de los conductillos aferentes, cuya dirección es esencialmente flexuosa. Pero se distinguen también, y de un modo especial, por su valor morfológico: no producen espermatozoides y sólo son para la esperma simples conductos vectores. Volveremos a estudiarlos, por lo tanto, en el párrafo siguiente.

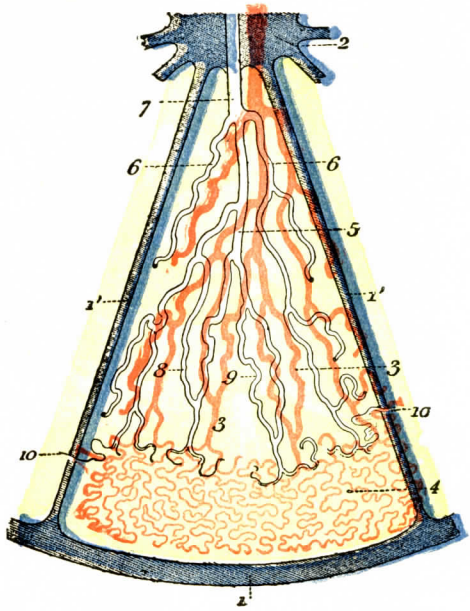


FIG. 1067

Esquema que representa la disposición de los canalículos seminíferos en un lóbulo espermático.

1, albugínea, con 1', sus tabiques interlobulares. — 2, cuerpo de Highmoro. — 3, espacio piramidal encerrando un lóbulo espermático. — 4, un grupo de canalículos flexuosos y contorneados (*ductuli contorti*), formando red en la base del lóbulo. — 5, canalículo colector, partiendo de esta red y dirigiéndose hacia el cuerpo de Highmoro. — 6, otros colectores, procedentes de redes similares y dirigiéndose también hacia el cuerpo de Highmoro. — 7, conducto recto (*ductulus rectus*), resumiendo todos los canalículos del lóbulo. — 8, anastomosis entre dos canalículos seminíferos de un mismo lóbulo.—9, anastomosis longitudinal.—10, dos anastomosis entre las redes de dos lóbulos vecinos.

**6.° Estructura.** — Desde el punto de vista histológico, los canalículos seminíferos está constituídos por una pared conjuntiva tapizada por una masa protoplasmática, denominada *sincitio de Sertoli*, en la que las *células de la casta seminal* experimentan su evolución para constituir los espermatozoides (figura 1069).

Las menos diferenciadas de estas células constituyen las *espermatogonias* (figura 1068). Estas llegan a ser *espermatocitos* de primer orden. Cada espermatocito de primer orden se convierte en dos espermatocitos de segundo orden. Cada uno de éstos da, en fin, dos *espermátides*. Cada espermátide, evolucionando, llega a ser un espermatozoide. Tal es, en resumen, el ciclo de la espermatogénesis. Como se ve, existe en la base del tronco seminal una cédula simple, el antecesor, que se denomina espermatogenia. Esta crece, y más adelante experimenta dos divisiones sucesivas. Hay, pues, cuatro veces más espermatozoides que espermatocitos de primer orden.

Remittimos al lector a los *Tratados de Histología* para estudiar los procesos de la espermatogénesis y la estructura de las células de casta seminal.

Estos tratados le enseñarán también que existen en el testículo células denominadas *intersticiales*, a las que ciertos autores atribuyen el valor de una glándula endocrina.

### C. — Conductos excretorios de la esperma

La esperma, al salir de los conductos seminales, atraviesa sucesivamente, para llegar al conducto deferente: 1.°, los *conductos rectos;* 2.°, la *red de Haller;* 3.°, los *conos eferentes;* 4.°, el *conducto epididimario.*

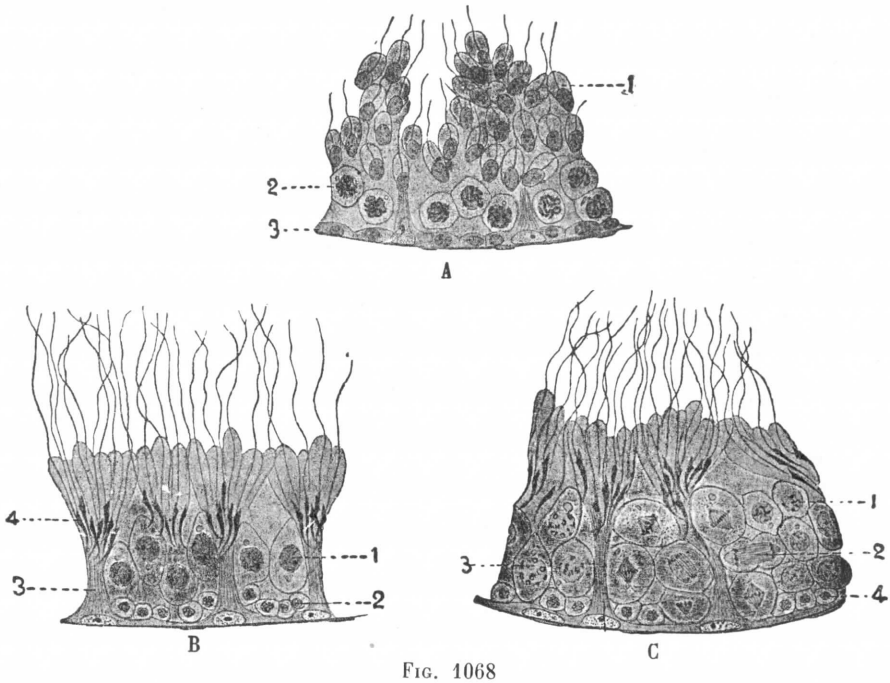


Fig. 1068

Diversos estadios de la transformación de los espermatocitos en el ratón (según Lenohssek).

Fig. A. — 1, espermátides, en las cuales los espermatozoides se hallan en vías de desarrollo. — 2, espermatocitos. — 3, capa de espermatogonias, de la cual se desprenden dos células de Sertoli.

Fig. B. — 1, espermatocitos, muy voluminosos (grandes espermatocitos). — 2, espermatogonias de transición. — 3, células de Sertoli sosteniendo las gavillas de espermátides en vías de transformación en espermatozoides. — 4, espermatozoides.

Fig. C. — 1, espermatocitos. — 2, otro espermatocito en vías de división. — 3, gran espermatocito. — 4, espermatogonia de transición. — 5, células de Sertoli, con sus gavillas de espermátides constituyendo los espermatoblastos o bien las células en candelero; en cada espermátide se ve perfectamente la cabeza de un espermatozoide.

**1.° Conductos rectos.** — Los conductos rectos, primeros segmentos del aparato excretorio de la esperma, son conductos más o menos rectilíneos (de ahí el nombre que toman) que siguen a continuación de los conductillos seminíferos. Cada uno de los conductos rectos resume la canalización del lóbulo del cual emana.

Los conductos rectos nacen en el vértice de los lóbulos, como resultado de la reunión, en un mismo punto, de dos o tres colectores seminíferos.

Inmediatamente, o poco después de su origen, penetran en el cuerpo de Highmoro y se pierden en la red de Haller.

Los conductos rectos son muy cortos y su diámetro es siempre algo inferior al de los conductillos seminíferos que les preceden: miden de 200 a 400 μ de longitud por 20 a 50 μ de anchura (MIHALKOWICS).

El límite anatómico entre el conductillo seminífero y el conducto recto, entre el elemento productor y el elemento vector de la esperma, estaría señalado, según STIEDA, por una ligera estrechez.

Desde el punto de vista de su estructura, los conductos rectos están desprovistos de pared propia. Esta pared no es más que el tejido fibroso que constituye el cuerpo de Highmoro y los orígenes de los séptula, sobre los que se extiende una capa de epitelio prismático. La transición entre el epitelio estratificado del conductillo seminífero y el del tubo recto es siempre muy brusca. La porción inicial del conducto recto, es decir, la porción del conducto que sigue inmediatamente al conductillo seminífero, presenta de ordinario una pequeña dilatación en forma de ampolla o embudo, que aparece muy manifiesta en la adjunta figura (fig. 1070), tomada de MIHALKOWICS. Como por otra parte, el conductillo seminífero, en razón del desarrollo de su epitelio, sólo posee una luz muy estrecha y aun apenas visible, resulta que este epitelio avanza más o menos en la dilatación anteriormente citada, a la manera de un tapón.

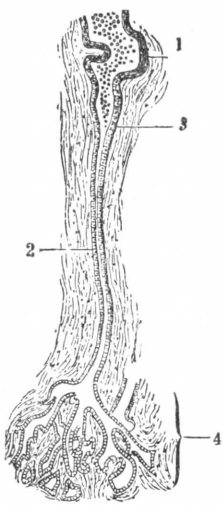


FIG. 1070

Corte longitudinal de un tubo recto del testículo (según MIHALKOWICS).

1, extremidad terminal de un conductillo seminífero. — 2, tubo recto, con 3, su porción inicial, dilatada en forma de ampolla o de embudo. — 3, red de Haller.

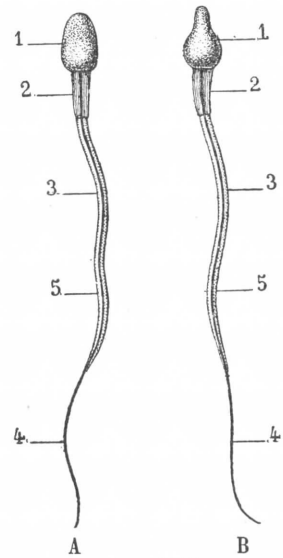


FIG. 1069

Espermatozoide del hombre: A, visto de frente; B, visto de perfil.

1, cabeza. — 2, segmento intermedio. 3, segmento principal de la cola. — 4, filamento axil. — 5, segmento terminal

**2.° Red de Haller.** — Los conductos rectos, al unirse unos a otros, forman en su conjunto una especie de red que se designa con el nombre de red de Haller. Es la *rete vascululosum testis* de los anatomistas ingleses y alemanes.

La red de Haller (fig. 1064, 4) está situada en el cuerpo de Highmoro, con preferencia en su parte inferior, por estar la superior casi enteramente ocupada por vasos sanguíneos y linfáticos. Sus mallas se alargan en sentido longitudinal y, por consiguiente, paralelamente al eje mayor del testículo. Está constituída, en el hombre, menos por conductos regulares calibrados que por cavidades irregulares y más o menos anfractuosas (fig. 1071), ampliamente anastomizadas entre sí. El diámetro de estas cavidades es muy variable, pero siempre superior al de los conductillos seminíferos y de los conductos rectos: oscila comúnmente entre 200 y 400 micras.

Al igual que los conductos rectos, los conductos que forman la red de Haller carecen de pared propia. Están excavados en la masa fibrosa del cuerpo de Highmoro; poseen un revestimiento epitelial constituído por células cilíndricas.

**3.° Vasos o conos eferentes.** — La red testicular de Haller da origen, en su parte anterior y superior, a cierto número de conductos llamados *conos eferentes*

o *vasos eferentes* (fig. 1064, 5), que, dirigiéndose de abajo arriba, salen de la albugínea, penetran en la cabeza del epidídimo y van a desembocar en la porción inicial del conducto epididimario.

Estos vasos eferentes son en número de diez a quince. Todos siguen primeramente un trayecto más o menos rectilíneo, pero luego se hacen flexuosos y más tarde se apelotonan sobre sí mismos, de modo que en conjunto revisten la forma de un cono pequeño, cuyo vértice corresponde al cuerpo de Highmoro y la base al epidídimo: de aquí el nombre de *conos eferentes* que han dado la mayor parte de autores a los conductos que emanan de la red de Haller.

Los conos eferentes, medidos en situación, tienen una longitud de 10 a 15 milímetros; desenrollados, alcanzan hasta 10 y 15 centímetros, o sea una longitud diez veces mayor. Por otra parte, su diámetro, que es de 0,5 milímetros a nivel de su emergencia de la rete testis, no mide más que 0,33 milímetros en su parte media y 0,25 milímetros solamente en su punto de desagüe en el conducto epididimario. Los conductos que constituyen los conos eferentes disminuyen, pues, gradualmente de su extremo inicial a su extremo terminal y, por lo tanto, presentan en su conjunto una disposición ligeramente infundibuliforme.

Fig. 1071

Porción de un corte que pasa por la red de Haller (según Eberth).

(La red de Haller, con sus irregularidades y sus numerosas anastomosis, se destaca en blanco sobre el fondo más obscuro que representa el tejido fibroso del cuerpo de Highmoro.)

Los doce a quince conos eferentes del testículo del hombre están dispuestos unos a continuación de otros en el sentido ánteroposterior. El primero, refiriéndose al más anterior, se continúa con el conducto epididimario sin línea de demarcación alguna y constituye, propiamente hablando, el origen de este último. Los restantes desembocan todos en este mismo conducto epididimario, aislada y sucesivamente, es decir, que cada uno va a abrirse separadamente en el conducto precitado un poco por detrás del que le precede y algo por delante del que le sigue.

Histológicamente, los conos eferentes se componen de dos capas, una externa de naturaleza muscular, y otra interna, epitelial, festoneada, que comprende células altas y bajas. Estas células epiteliales parecen dotadas de propiedades secretorias

**4.° Conducto epididimario.** — El conducto epididimario, conducto colector común de los conos eferentes, nace, como acabamos de ver, en la cabeza del epidídimo y se extiende de allí hasta la cola, donde toma el nombre de conducto deferente (fig. 1064, 6).

Su longitud es de 6 a 7 metros: baste decir que, al igual que los conductillos seminíferos y mucho más todavía que estos últimos, se arrolla y apelotona, ocupando sólo una extensión longitudinal de 5 centímetros.

Su diámetro, contrariamente a lo que se observa en los vasos eferentes, crece gradualmente a medida que se acerca al conducto deferente. En la parte media del conducto mide de 350 a 450 μ, de las cuales 150 aproximadamente corresponden a la luz central.

Las múltiples flexuosidades que describe el conducto epididimario están unidas entre sí por un tejido celular bastante denso y desprovisto de grasa, que se continúa insensiblemene, a nivel de la cola del epidídimo, con el tejido celular.

El conducto epididimario se compone, como los conos eferentes, de dos caras concéntricas: una externa, *conjuntivomuscular*, con dos planos de fibras, superficial (fibras longitudinales) y profundo (fibras circulares); la otra interna, *epitelial*, provista de pestañas vibrátiles y dotada de funciones secretorias (figura 1072).

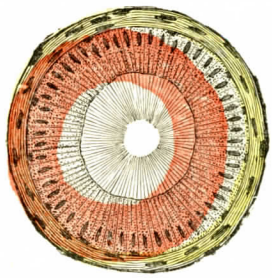

Fig. 1072

El conducto epididimario, visto en corte transversal (según Klein).

La pared del conducto está formada por una gruesa capa de fibras musculares lisas, dentro de la cual se encuentra una capa de células epiteliales prismáticas con pestañas extraordinariamente largas que ocupan la luz del conducto.

**5.° Estroma conjuntivo del testículo y del epidídimo.** — Los diferentes conductos productores de la esperma en el testículo, conductos vectores de la esperma en el epidídimo, se hallan en un tejido conjuntivo laxo, ricamente vascularizado: es el *estroma conjuntivo del testículo*, el *estroma conjuntivo del epidídimo*.

α) El *estroma conjuntivo del testículo* deriva de los septa y de los séptula, que a su vez proceden de la albugínea y del cuerpo de Highmoro. Es poco abundante, laxo, particularmente delicado. Además de los elementos habituales del tejido conjuntivo hay también las células intersticiales, a las que se atribuye una función endocrina.

β) El *estroma conjuntivo del epidídimo* es más abundante. Es también más denso y más apretado. Como el del testículo, es muy rico en vasos.

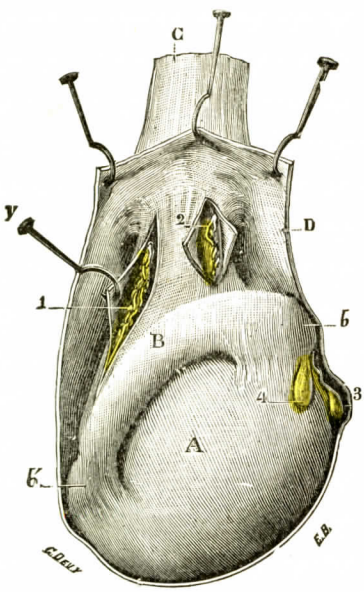


Fig. 1073

Restos embrionarios anexos al testículo *(semiesquemática)*.

A, testículo. — B, epidídimo, con *b*, su cabeza y *b'*, su cola. — C, cordón. — D, hoja parietal de la vaginal; D', hoja visceral de la misma membrana, rota para dejar ver:

1, los vasos aberrantes de Haller. — 2, el cuerpo innominado de Giraldès. — 3, la hidátide pediculada. — 4, la hidátide sésil.

## § 4. — Restos embrionarios anexos al testículo

En el testículo o en su alrededor se encuentra un número determinado de *órganos rudimentarios*, por lo tanto desprovistos de funciones, cuya significación se comprende perfectamente por el estudio del desarrollo del aparato urogenital. Estos órganos son: las *hidátides de Morgagni*, los *vasa aberrantia del epidídimo* y el *órgano de Giraldès*.

**1.° Hidátides de Morgagni.** — Las hidátides de Morgagni, llamadas así del nombre del anatomista que las descubrió, son dos pequeños apéndices, uno pediculado, otro sésil, que se desarrollan en la parte anterior del testículo y del epidídimo.

a) *Hidátide pediculada.* — La hidátide pediculada (fig. 1073, 3) es una vesícula redondeada o piriforme, que está unida a la

cabeza del epidídimo por medio de una parte más o menos estrecha que forma como una especie de pedículo.

Su diámetro es ordinariamente de 1,5 a 2 milímetros. El pedículo tiene dimensiones muy variables: en algunos individuos mide solamente 1 ó 2 milímetros de largo, mientras que en otros alcanza 8 milímetros, 12 milímetros y aun más; pero, cualquiera que sea su longitud, no parece llegar a ponerse en relación con los conductos seminíferos. En ciertos casos (figura 1074), el pedículo falta y la hidátide se traduce entonces *bajo la forma* de una simple eminencia, de superficie redondeada y lisa.

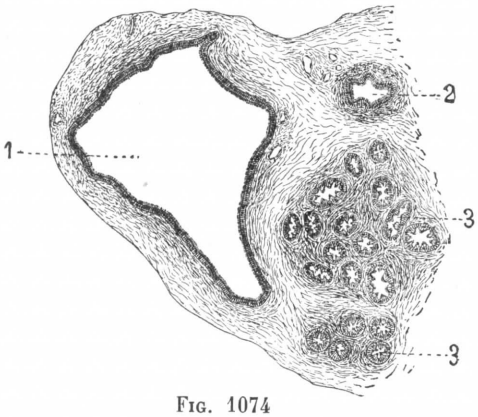


Fig. 1074

Corte de la hidátide pediculada inserta en la cabeza del epidídimo (según Tourneux).

1, hidátide tapizada por un epitelio prismático con pestañas. — 2, vesícula cerrada figurando una segunda hidátide. — 3, vasos eferentes del testículo.

La hidátide pediculada de Morgagni es a veces múltiple: pueden hallarse dos, tres y hasta cuatro. Por el contrario, en ciertos casos puede faltar completamente.

Cuando existe, se compone de una cubierta conjuntiva, tapizada interiormente por un epitelio cilíndrico de pestañas vibrátiles. En su centro se encuentra una cantidad mayor o menor de un líquido transparente.

La significación de la hidátide pediculada de Morgagni no está todavía perfectamente determinada. Los autores están conformes, sin embargo, de una manera general, en considerarla como resto del segmento superior del conducto de Wolff y aun (Tourneux), sobre todo en los casos de hidátides múltiples, como vestigio del riñón cervical (pronefros).

La existencia de un pedículo permite a esta hidátide retorcerse alrededor de él, provocando accidentes dolorosos muy agudos, difíciles de distinguir de los de una torsón testicular o de una inflamación orquiepididimaria aguda.

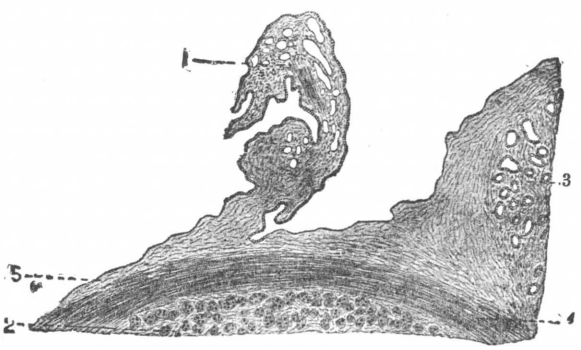


Fig. 1075

Corte longitudinal de la hidátide sésil en un joven de quince años (según Tourneux).

1, hidátide tapizada por un epitelio prismático y ahuecada por una excavación que recuerda el infundíbulo de la trompa. — 2, parénquima testicular. — 3, epidídimo. — 4, albugínea del testículo. — 5, túnica vaginal.

b) *Hidátide sésil.* — La hidátide sésil o no pediculada (figura 1073, 4) es mucho más frecuente que la anterior y aun, según Krause, sería constante. Se presenta bajo la forma de una eminencia redondeada o aplastada, de superficie lisa o irregular, algunas veces multilobulada, que se implanta, según los casos, en la cabeza del epidídimo, en el extremo anterior del testículo o en el ángulo de reunión de estos dos órganos. Sus dimensiones, muy variables, como las de todos los órganos rudimentarios, oscilan de ordinario entre 2 y 8 milí-

metros; pero se ven algunas mucho más desarrolladas, que alcanzan hasta 15 a 18 milímetros.

La hidátide sésil no es ya, como la hidátide pediculada, una vesícula vacía o llena de líquido y, por lo mismo, no merece el nombre que lleva; sin embargo,

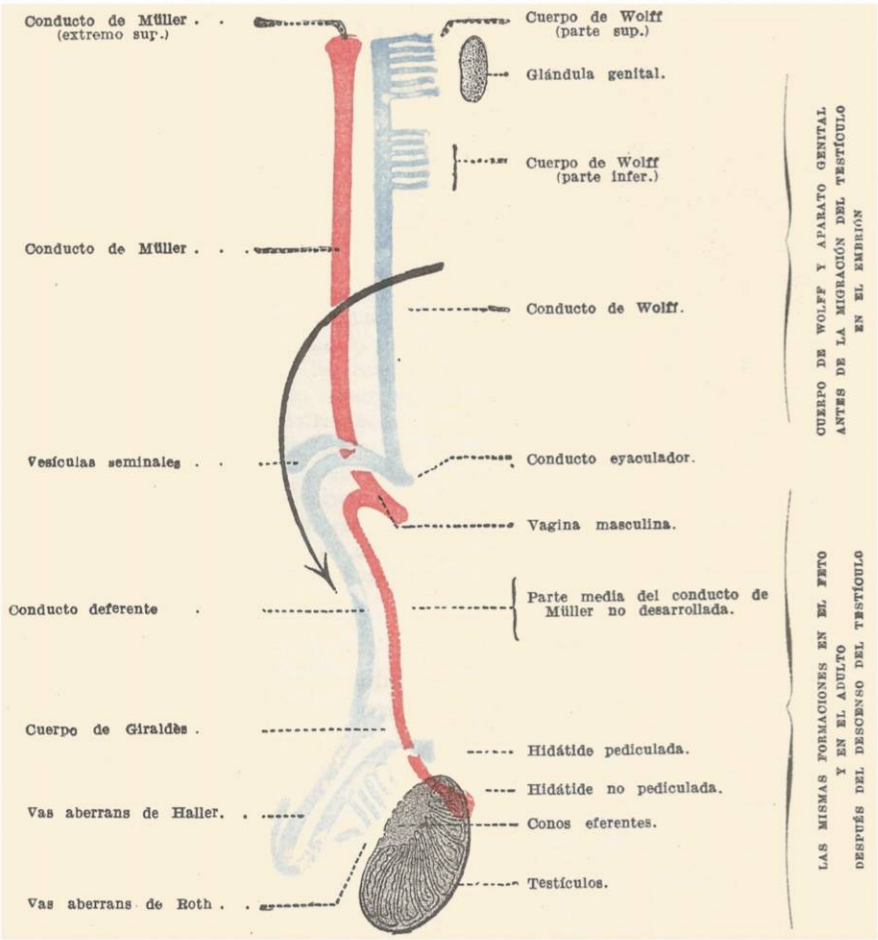


FIG. 1076

Esquema que muestra la disposición del cuerpo de Wolff y del órgano genital en el feto humano masculino.

*El conducto de Müller se representa en rojo; el cuerpo de Wolff y sus dependencias, en azul. La flecha indica el sentido en que se desvía el testículo, arrastrando consigo el conducto de Müller y el cuerpo de Wolff.*

casi siempre presenta en su centro una cavidad tubulosa. Este conducto central se extiende a veces bastante lejos por el lado externo o distal; ábrese en la vaginal. Por el lado interno o proximal termina lo más a menudo en ciego.

Histológicamente, la hidátide sésil está constituída (fig. 1075, 1) por una masa central de tejido conjuntivo rico en anchos vasos sanguíneos y linfáticos, sin vesículas adiposas; su superficie está tapizada por un epitelio cilíndrico simple de pestañas vibrátiles, que se modifica gradualmente a nivel de la base para continuarse con el endotelio de la vaginal (TOURNEUX). El conducto central, cuando existe, está revestido también por un epitelio cilíndrico ciliado.

Desde el punto de vista de su significación morfológica, la hidátide sésil es considerada, generalmente, como representante del extremo peritoneal del conducto de Müller. Es por tanto, la homóloga, en el hombre, del pabellón de la trompa uterina, y por esto se comprende que la hidátide pueda presentarse bajo la forma de un orificio ensanchado y de bordes franjeados, como lo ha visto Lœwe; o bien, como la ha observado Roth, bajo la forma de un embudo seguido de un largo conducto central, corriendo a lo largo del borde del epidídimo.

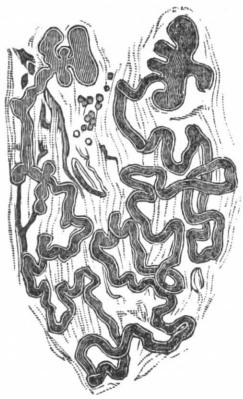

Fig. 1077

Cuerpo de Giraldès: un conducti llo terminado en ambos extremos por abultamiento en ciego.

Además de las dos hidátides que acabamos de describir, se encuentran también a menudo, a todo lo largo del epidídimo, pero preferentemente en las proximidades de su extremo anterior, otras vesículas de volumen variable, pero casi siempre muy pequeñas y sésiles. Su significación no está todavía bien determinada. Han sido consideradas sucesivamente como formaciones quísticas del epidídimo (Gosselin), como quistes serosos (Luschka), como restos del conducto de Müller (Kobelt), como restos de algunos conductillos del cuerpo de Wolff, como simples divertículos de los conductos seminíferos y finalmente, como dilataciones linfáticas (Hochenegg). A nuestro modo de ver, todas esas producciones vesiculosas periepididimarias son de naturaleza muy diferente y cada una de las interpretaciones precitadas es probablemente exacta, a condición de que no se pretenda imponerla como fórmula general, sino aplicándola únicamente a un número determinado de casos concretos.

**2.° Organo de Giraldès.** — Giraldès (1861) ha descrito, con el nombre de *cuerpo innominado*, un pequeño órgano rudimentario, de una coloración blanco-amarillenta, situado en la parte anterior del cordón espermático, de 1 a 3 milímetros por encima de la cabeza del epidídimo (fig. 1073, 2): es el *paradídimo* de Waldeyer, *paraepidídimo* de Henle. Se encuentra, de ordinario, a nivel del fondo de saco de la vaginal; pero puede encontrarse también un poco por encima o por debajo de este fondo de saco, completamente fuera de la serosa en el primer caso, y del todo cubierto por ella en el segundo.

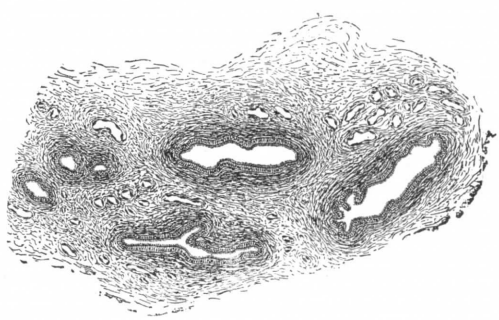

Fig. 1078

Corte del órgano de Giraldès (según Tourneux).

Las cavidades que representan la sección de los tubos y de las vesículas están revestidas por un epitelio prismático con pestañas.

El órgano de Giraldès es muy variable en sus dimensiones: mide comúnmente de 12 a 14 milímetros de diámetro y está constituído por cierto número de granos más pequeños, aplastados y de contornos irregulares, que miden de 4 a 6 milímetros en su parte más ancha. Cada uno de estos granos, examinado al microscopio, preséntase bajo la forma de un tubo de 100 a 200 μ de diámetro, más o menos arrollado sobre sí mismo en forma de glomérulo (fig. 1077). Por lo demás, este tubo está cerrado por sus dos extremos y se compone, desde el punto de vista histológico, de una

vaina conjuntiva tapizada por dentro por una capa de epitelio cilíndrico de pestañas vibrátiles.

A las formaciones claramente tubulosas se unen muchas veces, en el órgano de Giraldès, formaciones vesiculosas de un tercio de milímetro a 2 milímetros de diámetro. Según ha establecido GIRALDÈS, estas vesículas, que presentan exactamente la misma estructura que los tubos, no son más que partes de estos últimos que se habrían dilatado formando ampollas y se desprenderían luego. Son a veces muy numerosas, y aun se encuentran órganos de Giraldès constituídos exclusivamente por ellas.

Los tubos y las vesículas del órgano de Giraldès contienen un líquido en el cual se encuentran englobados partículas de grasa, cristales de colesterina y cristales de fosfato de cal.

Esté ya formado exclusivamente por tubos o por vesículas, o bien por tubos y vesículas a la vez, el órgano de Giraldès tiene siempre la misma significación: es el resto de la parte inferior del cuerpo de Wolff. Tiene por homólogo, en la mujer, el conjunto de tubos que se encuentran por delante del órgano de Rosenmüller, entre el ovario y la trompa, y que constituye el *paraovárico de His*, o *paraóforo de Waldeyer* (véase *Organos genitales de la mujer)*.

**3.° Vasa aberrantia del epidídimo.** — En su trayecto, el conducto epididimario recibe con bastante frecuencia un número determinado de conductillos ciegos, esto es, terminados en fondo de saco: son éstos los *vasa aberrantia del epidídimo.*

El más importante de estos vasos aberrantes, como también el más constante, se desprende de la cola del epidídimo (fig. 1073, 1), o bien de la porción inicial del conducto deferente, y de allí se dirige hacia arriba y adelante, reuniéndose a los elementos del cordón: se le designa con el nombre de *vas aberrans de Haller.* Su longitud varía, de ordinario, de 2 a 6 centímetros. El tubo que lo constituye es en su comienzo rectilíneo; pero poco después de su origen se hace flexuoso y se apelotona gradualmente, de modo que, en conjunto, reviste la forma de un cono de base superior. Una vez desenrollado, este tubo mide, por término medio, de 10 a 15 centímetros, algunas veces 25 y aun 30 centímetros.

Al lado de los vasa aberrantia del conducto epididimario debemos señalar la existencia frecuente de un vas aberrans implantado en la rete vasculósum testis de Haller. Este divertículo, señalado por ROTH en 1876 *(vas aberrans de Roth)*, parece ser muy frecuente: POIRIER dice haberlo encontrado veinticinco veces en cuarenta y cinco testículos. Se desprende, en la mayor parte de los casos, de la parte media de la rete testis, inmediatamente por detrás del último cono eferente; más raramente se le encuentra entre los conos. Su longitud es, por término medio, de 4 ó 5 milímetros; de ordinario, su dirección es la misma que la de los conos eferentes, pero el vas aberrans de la rete testis puede todavía inclinarse más o menos, ya de delante a atrás o ya de atrás a delante.

Todos estos vasas aberrantia, tanto si están implantados en el conducto epididimario como en la rete testis, tienen la misma estructura: se componen de una vaina conjuntiva, revestida interiormente de una capa de epitelio cilíndrico con pestañas. Tienen también la misma significación: son formaciones que han quedado de la parte superior del cuerpo de Wolff.

## § 5. — VASOS Y NERVIOS

**1.° Arterias.** — La circulación arterial de la glándula genital en el hombre está representada por tres arterias: 1.ª, una arteria principal, la *arteria espermática*, destinada principalmente al testículo; 2.ª, una arteria accesoria, la *arteria*

*deferencial*, que se distribuye por la porción inicial del conducto deferente, por la parte posterior del epidídimo y por el polo inferior del testículo; 3.ª, otra arteria accesoria, la *funicular*. Estas tres arterias se anastomizan en el conducto y pueden suplirse mutuamente en cierta medida.

*A*. Arteria espermática. — La arteria espermática, como hemos visto en Angiología, deriva de la aorta abdominal. Después de un largo trayecto subperitoneal por la pared posterior del abdomen, penetra en el conducto inguinal, que recorre en toda su extensión, desciende al cordón y alcanza de este modo el lado interno del epidídimo, en el punto de unión de su cuarto anterior con sus tres cuartos posteriores. Dirigiéndose entonces oblicuamente hacia abajo y atrás, cruza en dirección oblicua el cuerpo del epidídimo, llega al borde superior del testículo, lo recorre de delante atrás y, a 1 ó 2 centímetros del polo posterior (este punto es muy variable), se divide en *dos ramas terminales*, una interna y otra externa.

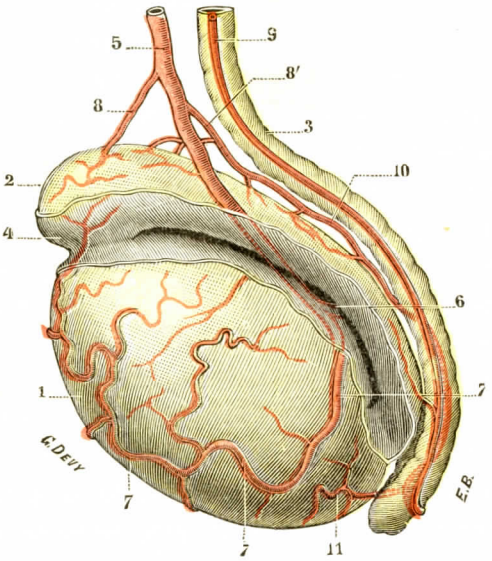


Fig. 1079

Arterias del testículo: testículo derecho visto por su cara interna.

1, testículo. — 2, epidídimo. — 3, conducto deferente. — 4, albugínea, resecada por arriba y por abajo. — 5, arteria espermática, con 6, su rama de bifurcación externa; 7, su rama de bifurcación interna. — 8, 8', arterias epididimarias anterior y posterior. — 9, arteria deferencial. — 10, arco supraepididimario. — 11, ramo testicular de la deferencial.

Relaciones de la arteria espermática. — En el curso de este largo trayecto, la arteria espermática atraviesa varias regiones y podemos distinguirle un segmento *lumbar*, un segmento *ilíaco*, un segmento *inguinal* y un segmento *funicular*.

1.° *Segmento lumbar*. — A la derecha, como a la izquierda, la arteria espermática desciende por el tejido celular subperitoneal. Cruza en X muy alargada el uréter, que al principio está por fuera de ella para encontrarse por dentro a la altura del estrecho superior. La arteria pasa por delante del conducto urinario. Por dentro de ella, deja los elementos del plano prevertebral, grandes vasos o simpático lumbar. En todo este segmento, es retroperitoneal, adherente a la hoja parietal del peritoneo.

2.° *Segmento ilíaco*. — La arteria sigue el trayecto de los vasos ilíacos primitivos al principio, luego el de los externos. Corre por delante de estos vasos a lo largo del estrecho superior, por dentro del psoas envainado en la fascia ilíaca, en compañía del nervio génitocrural, rama del plexo lumbar.

3.° *Segmento inguinal*. — La arteria abandona la cavidad pélvica por el orificio profundo del conducto inguinal. Penetra en este conducto en compañía de sus venas satélites y se une aquí al conducto deferente, la arteria deferencial y la arteria funicular, con las cuales constituye el *cordón espermático*. Se sitúa por detrás del deferente y, como él, está incluída en la vaina fibrosa del cordón, entre las paredes anterior y posterior del conducto inguinal. Aquí es donde la arteria puede entrar en relación con el saco peritoneal de una hernia inguinal congénita, y corre el riesgo de ser herida en el curso de la disección de este saco.

4.° *Segmento funicular.* — Salida del conducto inguinal por su orificio superficial, entre los pilares del músculo oblicuo mayor, la arteria queda en el cordón y se encuentra bajo la piel de la región inguinoscrotal delante del pubis.

Llega así al contacto del conjunto epidídimo testicular, en el que termina. Pero antes ha dado cierto número de ramas colaterales que vamos a describir:

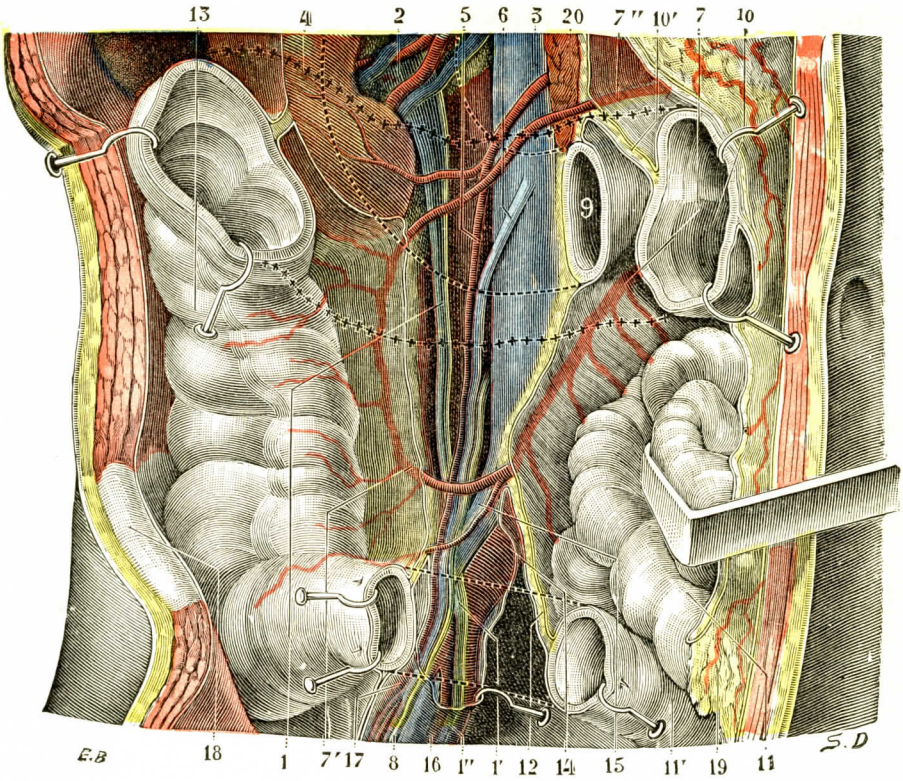


FIG. 1080

El segmento lumboilíaco de la arteria espermática derecha (T.-J.).

(La mitad derecha de la pared abdominal ha sido seccionada y los colgajos separados arriba y abajo. Luego, se ha resecado en parte el epiplón mayor, y una vez rechazadas hacia la izquierda las asas del intestino delgado, se han escindido los órganos y las formaciones que se encuentran colocados por delante del uréter, a saber: la porción derecha del colon transverso y su mesenterio, así como la posición descendente del duodeno hacia arriba; la terminación del íleon y del mesenterio hacia abajo; por último, el peritoneo parietal posterior.)

1, segmento lumbar del uréter derecho, con: 1', el segmento ilíaco, y 1'', el segmento pelviano del mismo conducto. — 2, pelvis renal derecha. — 3, vena cava inferior. — 4, riñón derecho. — 5, arteria espermática derecha. — 6, vena espermática derecha. — 7, mesentérica superior, con: 7' y 7'', arterias cólicas derechas. — 8, nervio génitocrural. — 9, duodeno (porción horizontal; la porción descendente, resecada, está indicada en línea de puntos). — 10, colon transverso (la porción resecada está representada en línea de puntos), con: 10', su mesenterio. — 11, íleon, con: 11', su porción terminal (la porción quitada, en línea de pequeños trazos). — 12, mesenterio. — 13, colon ascendente. — 14, arteria ilíaca primitiva. — 15, vena ilíaca primitiva. — 16, arteria hipogástrica. — 17, arteria ilíaca externa. — 18, cresta ilíaca. — 19, epiplón mayor. — 20, páncreas.

a) *Ramas colaterales.* — Hemos visto (véase *Riñones*) que la arteria espermática puede dar una rama que contribuye a la constitución del arco arterial exorrenal de la cápsula fibroadiposa. Un poco por encima del epidídimo, la espermática proporciona dos ramas epididimarias (fig. 1079, 8 y 8'), que dividiremos en *anterior* y *posterior*.

α) La *rama epididimaria anterior* no es constante. Cuando existe, se dirige a la cabeza del epidídimo y se distribuye por ella, anastomizándose con ramos ascendentes de las ramas terminales.

β) La *rama epididimaria posterior*, dirigiéndose hacia atrás y abajo, sigue el lado interno del epidídimo y va de ordinario a anastomizarse en pleno conducto con la terminación de la arteria deferencial. Así resulta un arco largo, que podría llamarse *arco supraepididimario*. De este arco parten numerosos ramos que se distribuyen por las regiones próximas al epidídimo (fig. 1079).

Además de estas ramas epididimarias, la espermática, antes de su bifurcación, y aun antes de penetrar en la albugínea, da con mucha frecuencia un número determinado de *ramas testiculares*, de importancia variable, que penetran en la albugínea por la proximidad del hilio, van a las caras laterales del testículo y después de un trayecto por lo general muy corto, penetran en el parénquima, donde se capilarizan.

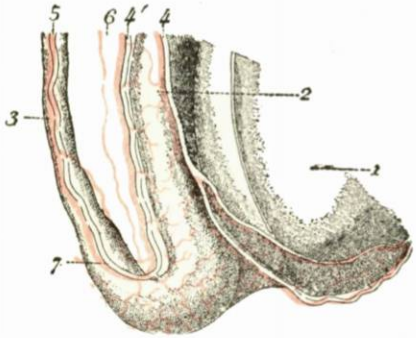


Fig. 1081

Anastomosis de las tres arterias del cordón (según Jahrisch).

1, testículo.—2, epidídimo.—3, conducto deferente. —4, arteria espermática, con 4', su rama epididimaria posterior. — 5, arteria deferencial. — 6, asa anastomótica espermáticodeferencial (en la figura esta asa es doble). — 7, arteria funicular desembocando en la asa anastomótica.

b) *Ramas terminales*. — Ya hemos dicho más arriba que las ramas terminales de la espermática son en número de dos: una *interna*, que se dirige a la cara interna del testículo, y otra *externa*, que se distribuye por su cara externa. De estas dos ramas, la externa es, en la casi totalidad de los casos, menor que la interna y, por este motivo, puede considerarse como una simple colateral. Por lo demás, se distribuye de igual manera que la interna, y, por lo tanto, nos limitaremos a describir esta última.

La rama de bifurcación interna (figura 1079, 7), al llegar al polo, o cerca del polo posterior, se dobla hacia abajo y adelante y corre entonces, de un modo irregularmente flexuoso, a lo largo del borde anterior del testículo. De este modo sube hasta la cabeza del epidídimo, donde termina formando un grupo de tres o cuatro ramos, que, como ya hemos indicado, se anastomizn con los ramos descendentes de la arteria epididimaria anterior.

En su trayecto, la rama de bifurcación interna de la espermática deja numerosas colaterales, unas *internas* y otras *externas*. Las primeras, rodeando el borde anterior del testículo, pasan por la cara externa del órgano. Las otras, mucho más importantes, suben hacia el hilio, siguiendo una dirección flexuosa y más o menos perpendicular al eje longitudinal de la glándula, disposición que ha sido perfectamente señalada por Jahrisch y por Arrou. Estas diversas ramas pueden agruparse bajo la denominación general de *colaterales de primer orden*. Corren en parte por el espesor de la albugínea, y en parte por debajo de la misma.

De las colaterales de primer orden nacen ramos más pequeños, *colaterales de segundo orden*, que penetran en los tabiques interlobulillares y se dirigen hacia el cuerpo de Highmoro. Estos ramos intratesticulares, muy flexuosos, como las ramas de que proceden, dan a su vez *arteriolas terminales*, cortas y en escaso número en las proximidades de la albugínea, más abundantes y delgadas a medida que nos acercamos al cuerpo de Highmoro.

Según Arbou (*Tesis de París*, 1893), las colaterales de segundo orden se dirigirían hacia el cuerpo de Highmoro sin dar ninguna rama de distribución. Una vez llegadas al cuerpo de Highmoro, se dividirían en cierto número de arteriolas, que, siguiendo a partir de este punto un trayecto retrógrado, se dirigirían hacia el borde anterior de la glándula, distribuyendo finas ramillas a los conductillos seminíferos. Del examen de gran número de

testículos inyectados por él a nuestra vista, nuestro preparador PELLANDA ha llegado a conclusiones distintas. Según él, la disposición precitada se encuentra algunas veces, pero sólo a título excepcional. Nos limitamos a señalar aquí esta conclusión, remitiendo al lector, para más detalles, a la memoria de M. PELLANDA (*Intern. Monatsschr. f. Anat. u. Physiol.*, 1903).

*B.* ARTERIA DEFERENCIAL. — La arteria deferencial (fig. 1081, 9), rama de la vesículodeferencial, llamada también vesical inferior, acompaña al conducto deferente hasta su origen. Luego remonta a lo largo del epidídimo y, como ya hemos visto, viene a desembocar abiertamente en la arteria epididimaria posterior, rama de la espermática. Hemos visto también que del arco así formado (*arco supraepidimario*) se desprendían numerosos ramos destinados al epidídimo. Al pasar por la cola del epidídimo, la deferencial deja uno o dos ramos de importancia variable (fig. 1079, 11) en el polo inferior del testículo. Estos ramos testiculares se distribuyen por los lobulillos próximos.

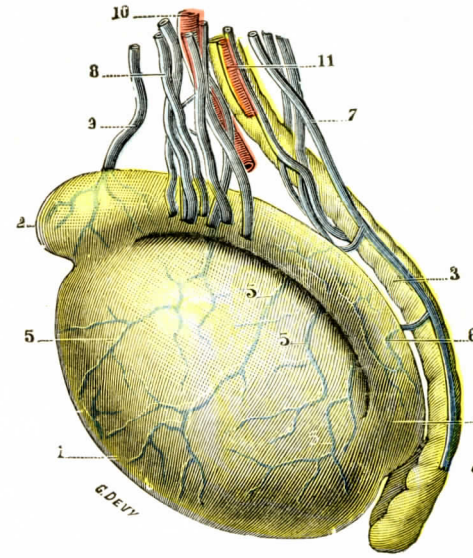


FIG. 1082

Venas del testículo: testículo derecho, visto por su cara interna.

1, testículo. — 2, epidídimo. — 3, conducto deferente. — 4, albugínea, de la cual se ha quitado la capa superficial a nivel del testículo. — 5, venas periféricas o superficiales, discurriendo por el espesor de la albugínea como verdaderos senos. — 6, venas procedentes del cuerpo y de la cola del epidídimo. — 7, grupo venoso postdeferencial. — 8, grupo venoso predeferencial. — 9, vena procedente de la cabeza del epidídimo. — 10, arteria espermática. — 11, arteria deferencial.

*C.* ARTERIA FUNICULAR. — La arteria funicular, como sabemos, nace de la epigástrica: es la *arteria espermática externa* de los anatomistas alemanes, en oposición a nuestra arteria espermática, que, en su nomenclatura, toma el nombre de *arteria espermática interna*.

Inmediatamente después de su origen, la funicular se dirige al cordón, al cual suministra algunas colaterales delgadas y acompaña hasta su terminación, es decir, hasta la cola del epidídimo. Al llegar a dicho sitio desemboca perpendicularmente (fig. 1081) en el asa anastomótica de la espermática y a la deferencial, mejor dicho, se anastomiza a la vez y en pleno conducto con estas dos últimas arterias.

Esta anastomosis recíproca de las tres arterias del cordón, perfectamente descrita y representada por JAHRISCH en 1888, ha sido descrita nuevamente en 1902 por COLLE (que ignoraba el trabajo de JAHRISCH, puesto que no lo cita) con el nombre de *anastomosis funículoespermáticodeferencial*. COLLE la ha encontrado 28 veces en 30 preparaciones, es decir, que casi es constante.

Así se explica probablemente el restablecimiento de la circulación testicular después de la ligadura del cordón en los casos en que la arteria funicular (que, como sabemos, es la más superficial de las tres) no ha sido comprendida en la ligadura.

*D.* MODO COMO TERMINAN LAS ARTERIAS TESTICULARES Y EPIDIDIMARIAS. — Las arterias testiculares, cualesquiera que sean su origen y trayecto, penetran en el espesor de los lobulillos, donde se ramifican, y, finalmente, se resuelven alrededor de los conductillos seminíferos en una red capilar de anchas mallas, cuyos vasos

presentan de 6 a 12 μ de diámetro. En el epidídimo, las arteriolas forman alrededor del conducto epididimario una red análoga, pero de mallas mucho más anchas.

**2.° Venas.** — Las venas del testículo o *venas espermáticas* nacen de las redes capilares que acabamos de indicar.

Consideradas en su conjunto, son muy variables en sus dimensiones y trayecto. Desde el punto de vista de sus dimensiones, unas son *cortas* (10 a 12 milímetros de longitud), onduladas, de dirección casi rectilínea; las otras son *largas* (de 20 a 30 milímetros), flexuosas y ramificadas. Estas últimas describen en el testículo asas que se entrecruzan del modo más irregular. Cada arteria un poco voluminosa va generalmente acompañada de una vena larga. En cuanto a su trayecto, pueden dividirse en *venas centrales* y *venas periféricas*. Las primeras (considerando el cuerpo de Highmoro como centro) convergen hacia el cuerpo de Highmoro y forman, por su reunión, gruesos vasos venosos de un milímetro o más de diámetro. Las segundas, siguiendo una dirección contraria, se dirigen hacia la periferia de los lobulillos espermáticos, penetran en el espesor de la albugínea y aquí se reúnen en anchos senos (Bichat), visibles por transparencia, que, por una y otra cara del testículo, se dirigen perpendicularmente al eje mayor del órgano y alcanzan el cuerpo de Highmoro.

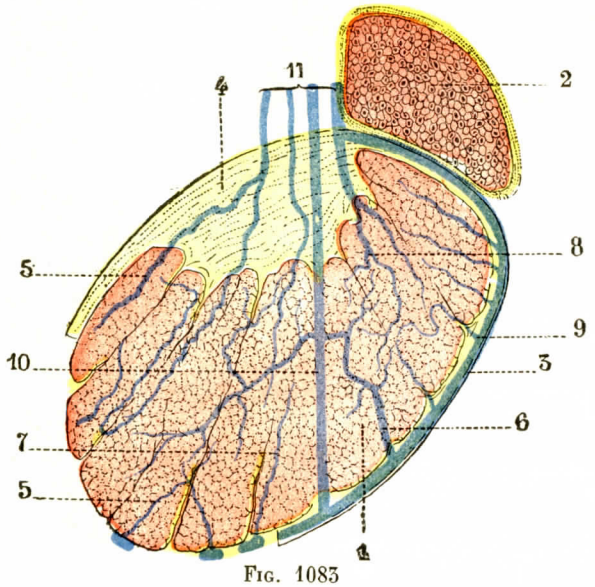


Fig. 1083

Venas del testículo, vistas en un corte esquemático del órgano.

1, testículo.—2, epidídimo.—3, albugínea, con sus tabiques interlobulares.—4, cuerpo de Highmoro.—5, 5, dos venas cortas.—6, una vena larga.—7, una vena periférica o superficial.—8, una vena central o profunda.—9, un seno venoso situado en el espesor de la albugínea.—10, un conducto anastomótico que va del seno venoso de la albugínea al cuerpo de Highmoro.—11, paquete venoso que se dirige al cordon.

Una vez han llegado al cuerpo de Highmoro, las venas periféricas *(venas superficiales)* se reúnen a las venas centrales *(venas profundas)*, formando un primer grupo de cinco o seis troncos que, dirigiéndose verticalmente hacia arriba, cruzan el borde adherente del epidídimo y pasan al cordón (fig. 1059, 17). Al primer grupo se juntan venillas procedentes de la cabeza del epidídimo, donde formaban una red superficial de mallas muy estrechas. Las venas que proceden del cuerpo y de la cola de este último órgano forman un segundo grupo de tres o cuatro troncos, que también pasan al cordón.

En el cordón, los dos grupos venosos precitados se sitúan, como muestra claramente la figura 1084 (5 y 6), uno por delante y otro por detrás del conducto deferente. Sabemos ya, por haberlo visto en Angiología (véase tomo II): 1.°, que el grupo posterior o pósterodeferencial va ordinariamente a la vena epigástrica; 2.°, que el grupo anterior o predeferencial viene a desaguar, reducido casi siempre a un tronco único, a la derecha en la vena cava inferior, a la izquierda en la vena renal correspondiente. Este tronco, nacido del grupo anterior, es el que toma el nombre de vena espermática y acompaña en la pelvis, como en la región lumbar,

a la arteria espermática. Conviene añadir que, por razón de las numerosas anastomosis, transversales u oblicuas, que unen entre sí las venas del cordón, la distinción de estas venas en dos grupos distintos, uno anterior y otro poserior, queda reducida al valor de un simple esquema.

Las venas testiculares son susceptibles de aumentar de volumen en condiciones todavía obscuras, y de constituir así pelotones venosos situados en el cordón, tanto en el conducto inguinal como en las bolsas: es el *varicocele*, que se desarrolla generalmente a la izquierda.

Haberer (1898) ha señalado, con el nombre de *vena marginal del testículo*, una vena que recorrería la cara externa del órgano en su borde posterior, recogiendo en este punto todas las venas superficiales de aquella cara. Ha descrito también, con el nombre de *vena marginal del epidídimo*, un tronco venoso, que recorrería el epidídimo paralelamente al arco arterial que hemos descrito más arriba; iría a parar al grupo venoso posterior. Estos dos vasos venosos son muy inconstantes y, cuando existen, son muy variables en su volumen y disposición.

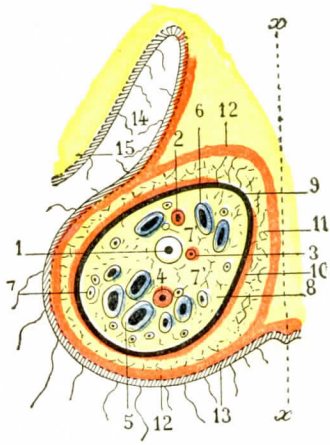


Fig. 1084

Corte transversal del cordón espermático del lado derecho (cadáver congelado, segmento inferior del corte).

1, conducto deferente.—2, arteria deferencial. — 3, arteria funicular. — 4, arteria espermática. — 5, grupo venoso anterior. — 6, grupo venoso posterior. — 7 y 7', linfáticos y nervios.—8, tejido celular reuniendo estos diversos elementos. — 9, capa fibrosa. — 10, capa musculosa (cremáster). — 11, capa celulosa. — 12, dartos. — 13, piel. — 14, surco génitocrural. — 15, piel del muslo.

**3.° Linfáticos.** — El testículo, lo mismo que el ovario, es un órgano muy rico en linfáticos.

a) *Redes de origen.* — Estos linfáticos se originan en el tejido intersticial del órgano por un sistema de anchos tubos dispuestos en red alrededor de los conductillos seminíferos. Aquí, como en todas partes, esta red de origen está cerrada por todos lados, y los elementos de la linfa, que circulan primeramente por los intersticios del tejido conjuntivo, sólo penetran en los capilares linfáticos por ósmosis o diapédesis. Estos capilares, desprovistos de pared propia, presentan el endotelio característico del origen linfático. Miden, en el toro, de 40 a 100 μ de diámetro; sus células presentan de 90 a 100 μ de longitud por 10 a 20 μ de anchura.

b) *Linfáticos eferentes.* — Los vasos linfáticos procedentes de esta red de origen se dirigen hacia el cuerpo de Highmoro, siguiendo, como las venas, unos los séptula interlobulillares y otros la cara profunda de la albugínea.

Una vez han llegado a la base del cuerpo de Highmoro, se unen entre sí y se condensan de este modo en siete u ocho troncos. Estos troncos, con los cuales se mezclan los linfáticos del epidídimo y los de la hoja visceral de la vagina, suben con los demás elementos del cordón hacia el orificio externo del conducto inguinal, atraviesan este conducto, penetran en la cavidad abdominal y, finalmente, van a parar, en la región lumbar, los del lado derecho a los ganglios yuxtaaórticos derechos, los del lado izquierdo a los ganglios yuxtaaórticos izquierdos. Conviene añadir que algunos de ellos, tanto de la derecha como de la izquierda, terminan en los ganglios preaórticos.

Zeissl y Horowitz (1890) han visto un linfático testicular separarse de los otros troncos por encima del conducto inguinal y terminar en un ganglio especial situado sobre la arteria ilíaca externa, inmediatamente por delante del punto en que esta arteria es cruzada por el uréter. Este vaso linfático ha sido observado más adelante por Most (1899), por Bruhns (1900) y por Cunéo. Zeissl y Horowitz,

después de haberlo encontrado diez veces en diez sujetos examinados, lo consideran como constante.

c) *Resumen.* — En resumen, los ganglios a que van a parar los linfáticos del testículo y del epidídimo *(ganglios regionales* del testículo y del epidídimo) son: 1.°, los ganglios yuxtaaórticos; 2.°, los ganglios preaórticos; 3.°, los ganglios medios de la cadena ilíaca externa.

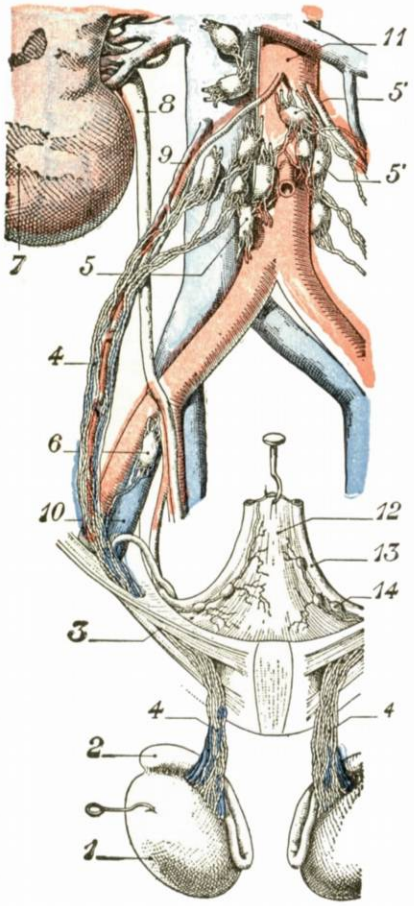


Fig. 1085

Los linfáticos del testículo con sus ganglios *(esquemática).*

1, testículo, invertido hacia fuera para poner de manifiesto su cara interna.—2, epidídimo.—3, conducto inguinal.—4, 4, linfáticos del testículo.—5, 5', ganglios yuxtaaórticos derechos y ganglios yuxtaaórticos izquierdos. — 6, ganglio de Zeissl y Horowitz. — 7, riñón con sus vasos. — 8, uréter. — 9, vasos espermáticos. — 10, vasos ilíacos externos. — 11, aorta abdominal. — 12, vejiga erinada hacia arriba. — 13, arteria umbilical. — 14, ganglios láterovesicales.

El estudio de los linfáticos testiculares se ha hecho en relación con la cirugía del cáncer del testículo por Grégoire y Chevassu. Lo que hemos dicho de su topografía explica la importancia y la gravedad de una operación en que se deseara proceder a la ablación completa de los ganglios que se presumen enfermos. Tales operaciones son fatalmente incompletas, lo que explica en parte el descrédito de que gozan actualmente.

La manera de distribuirse los linfáticos en el testículo varía según las especies. Regaud, al cual se debe un estudio excelente acerca de este asunto, distingue tres tipos principales: *En el primer tipo* (conejo) existen dos redes: una, periférica, que ocupa toda la extensión de la albugínea; otra, central, situada en el espesor del cuerpo de Highmoro. *En el segundo tipo* (perro) se encuentran también las dos redes precitadas, pero estas dos redes, que en el tipo anterior estaban aisladas, se encuentran unidas en éste por una red intermedia situada en los séptula. *En el tercer tipo* (carnero) existe, independientemente de las redes que caracterizan los dos primeros grupos, una red que envuelve completamente al lobulillo espermático y por esta razón toma el nombre de *red perilobulillar.* Estas variaciones de la distribución linfática en el testículo de los diversos mamíferos, añade Regaud, dependen especialmente de la estructura del tejido conjuntivo laxo interlobulillar. «El tejido conjuntivo laxo puede, en efecto, revestir una disposición esponjosa capaz de suplir, en cierto modo y en cierta medida, las vías canaliculadas propiamente dichas de la linfa.»

**4.° Nervios.** — Los nervios del testículo proceden de dos orígenes: 1.°, del *plexo espermático,* que rodea a la arteria del mismo nombre; 2.°, del *plexo deferencial,* que con la arteria deferencial acompaña al conducto deferente. De estos dos plexos, el primero, al igual que la arteria que le sirve de sostén, se dirige a la vez al testículo y a una parte de epidídimo; el segundo se distribuye exclusivamente por el epidídimo. La inervación del testículo le asegura una extrema sensibilidad que puede desaparecer en ciertos estados patológicos.

*Nervios del testículo.* — Considerados desde el punto de vista de su terminación, los nervios testiculares se dividen en *nervios de la albugínea, nervios vasomotores* y *nervios de los conductos.* En la albugínea, los ramos nerviosos forman un rico plexo (LEGGE, 1894), que consta de varias capas y cuyos filetes vienen a terminar entre los distintos planos de la membrana fibrosa. Los ramos vasomotores terminan en las paredes vasculares del modo habitual; en cuanto a la terminación de los filetes destinados a los conductillos seminíferos, no está todavía determinada. LETZERICH, desde hace mucho tiempo, había notado que las últimas divisiones nerviosas atravesaban la membrana propia del conductillo y terminaban, entre esta membrana y el epitelio, en pequeños abultamientos piramidales o en forma de maza. SCLAVUNOS y FALCONE (1894), utilizando el método de Golgi, han podido seguirlos todavía más lejos, hasta el espesor del epitelio: corren por los intervalos de las células, donde se resuelven en grupos de fibrillas extremadamente finas y más o menos varicosas, de las que algunas terminan por un abultamiento en forma de botón. TIMONEEW, por su parte, en una memoria publicada el mismo año (1894) sobre la terminación de los nervios testiculares, niega la existencia de los filetes interepiteliales. Como se ve, la cuestión necesita nuevas investigacions.

*Nervios del epidídimo.* — Los nervios del epidídimo presentan en su trayecto algunos pequeños ganglios, que, morfológicamente, pertenecen al parecer al tipo simpático (TIMONEEW): alrededor de estas células ganglionares se distribuye un plexo nervioso pericelular.

## ARTICULO II

## CUBIERTAS DE LOS TESTICULOS (BOLSAS)

Los dos testículos, como hemos visto en el artículo anterior, ocupan primitivamente las partes laterales de la columna lumbar, y sólo hasta más tarde, desde el tercero al noveno mes de la vida intrauterina, no emigran del abdomen para ir a alojarse debajo de los tegumentos que cubren la pared anterior de la pelvis.

En este movimiento de traslación, conocido generalmnete con el nombre de *descenso del testículo*, la glándula seminal o su gubernáculum (ya que el conducto está completamente formado cuando desciende el testículo) se fragua un paso a través de la pared abdominal, atravesando algunas de las capas que constituyen esta pared y rechazando las otras hacia delante. De ahí resulta que, una vez efectuando el cambio de posición, los testículos se encuentran envueltos por cierto número de cubiertas cuyo origen debe buscarse en los elementos de la pared abdominal que el testículo ha arrastrado consigo.

El conjunto de estas cubiertas constituye lo que se llaman las *bolsas.* Estudiaremos sucesivamente: 1.°, su *conformación exterior;* 2.°, su *constitución anatómica;* 3.°, sus *vasos* y *nervios.*

### § 1. — CONFORMACIÓN EXTERIOR

Las bolsas (fig. 1086, 1) presentan a simple vista el aspecto de una eminencia voluminosa, impar y media, situada en la parte más elevada del espacio angular que circunscriben los muslos por delante. Libre por delante, por detrás y por los lados, esta eminencia está libre también por su parte inferior. Su extremo superior, por el contrario, relativamente estrecho y como pediculado, se adhiere a la región púbica y se confunde sucesivamente con el perineo, la cara inferior del pene, la región de la ingle y la pared abdominal.

La forma y dimensiones de las bolsas varían mucho según las edades. En el recién nacido y el niño son pequeñas, globulosas, de consistencia firme y fuerte-

mente aplicadas contra el pubis. En el adulto presentan un volumen mayor; al mismo tiempo tienen una forma ovoide y son a la vez más delgadas y más movibles. Se dilatan todavía más en el viejo y son fláccidas, péndulas, piriformes más bien que ovoideas.

En el adulto bien constituído el ovoide formado por las bolsas mide por término medio 6 centímetros de altura por 5 de ancho y 4 de grosor.

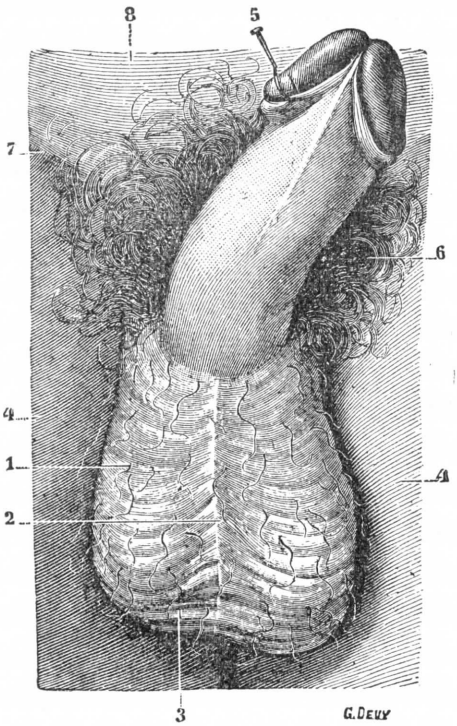


Fig. 1086

Bolsas vistas por la parte anterior, estando elevado el pene.

1, bolsas. — 2, rafe medio. — 3, pliegues transversales. — 4, 4, muslos. — 5, pene, sostenido hacia arriba. — 6, pelos del pubis.—7, pliegue inguinal.—8, pared abdominal.

Las dimensiones de las bolsas pueden estar considerablemente aumentadas: en este aumento pueden participar no solamente las paredes de las bolsas (edema del anasarca que infiltra el tejido celular, elefancía), sino también su contenido (testículo vaginal, presencia de hernias, a veces monstruosas).

Las bolsas presentan en su cara anterior, a lo largo de la línea media, una depresión vertical, especie de ancho surco longitudinal que les da un aspecto más o menos bilobulado. En el fondo de este surco se ve un rafe *(rafe de las bolsas)*; más o menos acentuado según los individuos, indicio manifiesto de la duplicidad primitiva del órgano. Esta primitiva duplicidad de las bolsas, que desaparece en el hombre sin dejar otra señal que un tabique medio y el rafe precitado, persiste durante toda la vida en algunos mamíferos, entre los cuales se cuentan la liebre, la ruseta y los solípedos, que tienen en realidad dos bolsas, una en el lado derecho y otra en el izquierdo. Por el contrario, hay otras especies (en algunos marsupiales, especialmene el canguro) que, en estado adulto, ni siquiera tienen tabique medio y en ellas los dos testículos se encuentran alojados en una cavidad común.

Vamos a ver que el hombre presenta una disposición intermedia; exteriormente no hay más que una bolsa, pero esta bolsa está tabicada y existen, en realidad, dos cavidades, una para cada testículo

## § 2. — Constitución anatómica

Las bolsas se componen de seis túnicas superpuestas regularmente, que son, contando desde las partes superficiales a las profundas: 1.°, la piel, que aquí toma el nombre de *escroto;* 2.°, una túnica musculosa, que constituye el *dartos;* 3.°, una *túnica celulosa;* 4.°, una segunda capa muscular o *túnica eritroides;* 5.°, una *túnica fibrosa*; 6.°, una túnica serosa, llamada *vaginal.* De estas diferentes capas, la primera, gracias al rafe medio anteriormente indicado, es común a los dos testículos, pero es la única que tiene esta propiedad. Las restantes son todas dobles

y cada testículo posee las suyas. Las homologías de las seis cubiertas del testículo con los diferentes elementos de la pared abdominal anterior pueden establecerse del modo siguiente:

| PARED ABDOMINAL | CUBIERTAS DE LOS TESTÍCULOS |
|---|---|
| 1.° Piel | 1.° Escroto. |
| (falta) | 2.° Dartos. |
| 2.° Tejido celular subcutáneo<br>3.° Aponeurosis superficial | 3.° Túnica celulosa. |
| 4.° Músculos del abdomen | 4.° Túnica muscular. |
| 5.° Fascia transversalis | 5.° Túnica fibrosa. |
| 6.° Peritoneo y tejido celular superitoneal. | 6.° Vaginal y tejido celular subvaginal. |

**1.° Escroto.** — El escroto no es más que la piel de las bolsas. Es delgado, semitransparente, de coloración más o menos obscura. Es, además, muy extensible y presenta la particularidad notable de que, cuando por una causa cualquiera ha sido distendido, vuelve a tomar sus dimensiones primitivas, formando una serie de pliegues transversales que se extienen regularmente de abajo arriba. Todos estos pliegues (fig. 1086, 3), conocidos con el nombre de *arrugas del escroto*, parten del rafe medio y se dirigen hacia fuera describiendo una ligera curva de concavidad superior.

Considerada desde el punto de vista de su estructura, el escroto presenta naturalmente, ya en su capa superficial o epitelial, ya en su capa profunda, la constitución anatómica fundamental del tegumento externo.

Sin embargo, el escroto ofrece algunos caracteres que le son particulares. En primer lugar, presenta numerosas *glándulas sudoríparas* y *glándulas sebáceas* también en gran cantidad y sobre todo muy desarrolladas. En las células profundas de su epidermis se amontonan *granulaciones pigmentarias*, a las cuales deben las bolsas su coloración obscura. La dermis, muy rica en elementos elásticos, está cubierta de voluminosas *papilas*. Por último, la superficie exterior del escroto está cubierta de *pelos* largos y rígidos, análogos a los de la región púbica, pero mucho más escasos.

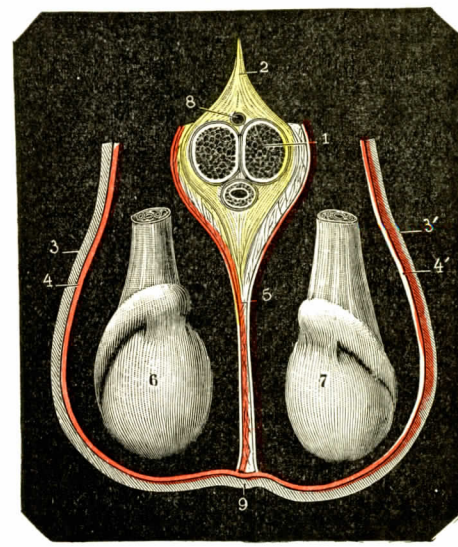


FIG. 1087

Los dos sacos dartoicos, vistos en un corte frontal de las bolsas *(esquemática)*.

1, pene.—2, su ligamento suspensorio.—3 y 3', escroto. —4 y 4', dartos del lado derecho y dartos del lado izquierdo.—5, tabique de las bolsas, formado por los dos dartos, unidos entre sí por una capa conjuntiva.—6, testículo derecho. — 7, testículo izquierdo. — 8, vena dorsal profunda del pene. — 9, rafe.

El escroto es a menudo asiento de eczema, intertrigo y eritema. En él se desarrolla a veces una variedad de cáncer, conocida con el nombre de *cáncer de los deshollinadores*.

**2.° Dartos, tabique de las bolsas.** — El dartos (δαρτος, de δερω, yo desuello) es una lámina delgada, de coloración rojiza, de aspecto finamente fibrilar, aplicada contra la cara interna del escroto, al cual está íntimamente adherida. Es un verdadero músculo cutáneo. Se compone esencialmente de fibras musculares lisas,

a las cuales se añaden a título de elementos accesorios, fibras elásticas y fibras conjuntivas. Estas fibras musculares siguen direcciones muy diversas. Sin embargo, las más son longitudinales, es decir, están dispuestas paralelamente al rafe medio. Son, por consiguiente, perpendiculares a las arrugas del escroto, y por su contracción o simplemente por su tonicidad producen los pliegues de la piel que constituyen aquellas arrugas.

El *dartos escrotal* se encuentra en todo el contorno de las bolsas, pero está más desarrollado en sus caras anterior y laterales. Al llegar a la extremidad superior de las bolsas preséntase del modo siguiente:

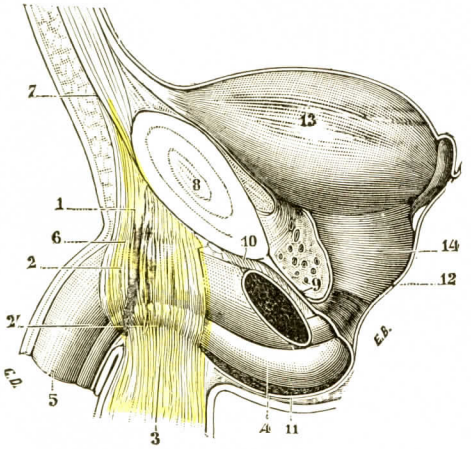


Fig. 1088

Ligamento suspensorio del pene visto por su lado izquierdo *(semiesquemática)*.

1, ligamento suspensorio del pene (*amarillo*).—2, su mitad izquierda rodeando el cuerpo cavernoso correspondiente y reuniéndose, en 2', con el del lado opuesto.—3, fibras de este ligamento dirigiéndose al tabique de las bolsas. — 4, porción perineal del pene. — 5, su porción libre. — 6, ángulo peneal. — 7, línea blanca abdominal. — 8, sínfisis púbica. — 9, aponeurosis perineal media. — 10, ligamento fibroso del pene. — 11, aponeurosis perineal inferior. — 12, aponeurosis próstatoperitoneal.—13, vejiga.—14, próstata.

Por delante se prolonga alrededor del pene, constituyendo el *dartos peneal* (véase *Pene*).

Por detrás se continúa con una lámina similar que con el nombre de *dartos perineal* se extiende de delante atrás por debajo de la piel del perineo. En los demás sitios, en el intervalo comprendido entre el pene y el perineo, el dartos cambia de naturaleza: pierde poco a poco sus elementos musculares y degenera en una simple lámina elástica, que ha sido descrita por Sappey con el nombre muy significativo de *aparato suspensorio de las bolsas*. Este nombre merece conservarse.

La lámina elástica que sigue al dartos se conduce deferentemente por arriba y por los lados. *Por los lados* se adhiere a las ramas isquiopúbicas, fijando así las bolsas a la pelvis y encerrándolas por otra parte por el lado del muslo. *Hacia arriba* se coloca sobre la piel del abdomen, por entre el conducto inguinal y el pene, y se pierde insensiblemente en el tejido celular subcutáneo. Su parte media, correspondiente a la línea alba, presenta un desarrollo muy particular: un número determinado de estas laminillas, las más superficiales, se fijan a los tegumentos del pene; las otras, las más profundas, descienden más y, mezclándose con fibras similares procedentes de la sínfisis, se fijan a la parte posterior del cuerpo cavernoso (fig. 1088, 1), constituyendo el *ligamento suspensorio del pene* (véase *Pene*).

Veamos ahora cómo se conduce el dartos a nivel del rafe de las bolsas. Los anatomistas no están de acuerdo sobre este particular. Unos, como Sappey, dicen que, en el rafe, las dos mitades de la capa muscular se continúan entre sí como las dos mitades del escroto y forman de este modo una sola y única cubierta, común a los dos testículos. Otros, por el contrario, suponen que las dos mitades del dartos, al ponerse en contacto a nivel del rafe, no se continúan recíprocamente, sino que se doblan hacia atrás, se adosan entre sí y en esta disposición llegan, conservando siempre su individualidad, a la parte posterior de las bolsas. El hecho es que, cuando se insufla aire por debajo del dartos, pero sólo en un lado, únicamente se hincha la mitad correspondiente de las bolsas, sin que la mitad opuesta modifique en lo más mínimo sus dimensiones. Este hecho experimental sólo puede explicarse por la presencia de un tabique medio, que separa las bolsas en dos mitades

laterales, completamente independientes una de otra. Este tabique de las bolsas *(septum scroti* de algunos autores) existe de hecho (fig. 1087, 5), y según los partidarios de la opinión precitada, estaría constituído esencialmente por las dos porciones reflejadas del dartos, pegadas entre sí.

Entre estas dos opiniones contradictorias, cabe una opinión mixta; ésta ha sido emitida por Barrois. Para este último observador, el dartos no es una lámina única, sino que comprende dos hojas (fig. 1090, 2) de significación muy distinta: 1.°, una *hoja superficial* (2), verdadero músculo cutáneo, constituída por las fibras musculares lisas de la dermis y ocupando las capas inferiores de esta membrana; 2.°, una *hoja profunda* (2''), mucho más gruesa que la anterior, situada en el tejido celular subyacente y representando, a nivel de las bolsas, una formación especial y superpuesta. Ahora bien, estas dos hojas, al llegar al rafe, se separan una de la otra para seguir cada una un trayecto particular. La hoja superficial *(porción dérmica del dartos)*, formando parte del escroto, se conduce como este último y se confunde con la hoja similar del lado opuesto. La hoja profunda, por el contrario *(dartos propiamente dicho)*, a derecha e izquierda del rafe, se refleja de delante atrás y forma el tabique medio de que hemos hablado más arriba.

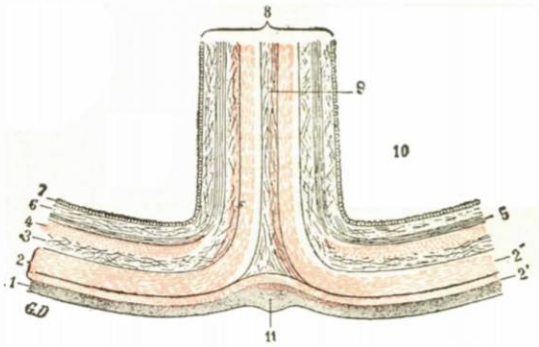


Fig. 1089

Corte esquemático de las bolsas, practicado perpendicularmente al rafe, para mostrar el modo de constitución del tabique.

1, escroto. — 2, dartos, con: 2', su hoja intradérmica, y 2'', su hoja subdérmica (dartos propiamente dicho). — 3, túnica celulosa o fascia de Cooper. — 4, túnica musculosa o eritroides. — 5, túnica fibrosa. — 6, capa celulosa subvaginal. — 7, túnica vaginal (hoja parietal). — 8, tabique. — 9, tejido celular que une en la línea media los dos dartos. — 10, 10, cavidad de los dos sacos testiculares. — 11, rafe.

En resumen: 1.°, existen dos sacos dartoicos, uno para el testículo derecho, otro para el testículo izquierdo; 2.°, por otra parte, el tabique de las bolsas está constituído por estos dos sacos, adosados y unidos entre sí por una delgada capa de tejido conjuntivo, en el cual vienen a perderse, por arriba, las fibras más inferiores del ligamento suspensorio del pene (fig. 1084, 5).

**3.° Túnica celulosa.** — El dartos está cubierto, en su cara profunda, por una capa celulosa: es la *fascia de Cooper*, que lo separa de la túnica siguiente. Esta capa celulosa está perfectamente limitada, del lado del muslo, por las inserciones del dartos en las ramas isquiopúbicas. Por el contrario, se continúa libremente con el tejido celular subcutáneo del perineo, del pene y de la pared abdominal anterior. Esta disposición nos explica el que las colecciones de que es asiento no se propaguen a la raíz del miembro inferior, sino que se abren camino fácilmente hacia el perineo, el pene y la pared abdominal.

La fascia de Cooper se confunde, a nivel del orificio externo del anillo inguinal, con la aponeurosis del oblicuo mayor; también la consideraremos, aunque bastante mal individuada, como representante, desde el punto de vista morfológico, de la aponeurosis superficial de la pared abdominal y del tejido celular subcutáneo. Está constituída por tejido conjuntivo laxo (fig. 1090, 3), casi completamente desproviso de grasa. En sus mallas es donde se producen las infiltraciones patológicas de las bolsas y donde se alojan los gases producidos en el curso de la gangrena o de la putrefacción cadavérica.

**4.° Túnica muscular, cremáster.** — La túnica muscular o eritroides (de ερυθρος, rojo, y ειδος, parecido), situada por debajo de la precedente, está formada por la expansión del cremáster. El músculo cremáster (κρεμαστηρ, de κρεμαω, yo sostengo), que acompaña al cordón en toda su extensión. tiene su origen, por arriba, en dos fascículos primitivamente distintos: un fascículo interno, relativamente pequeño, que falta algunas veces y que se desprende de la espina del pubis: es el *fascículo púbico;* un fascículo externo, mucho más voluminoso, que se inserta en el arco femoral, un poco por fuera del orificio externo del conducto inguinal: es el *fascículo ilíaco.* Estos dos fascículos (fig. 1092, 7 y 7), que presentan en su origen (el externo sobre todo) relaciones íntimas con el borde inferior de los músculos oblicuo menor y transverso del abdomen, descienden a la superficie exterior del cordón, el primero por su lado interno, el segundo por su lado externo. Al llegar a nivel del testículo, se abren, a manera de abanico, sobre las paredes anterior y exterior de las bolsas, y estas fibras así distribuídas por la túnica fibrosa (fig. 1090, 4) reciben el nombre de *túnica eritroides.*

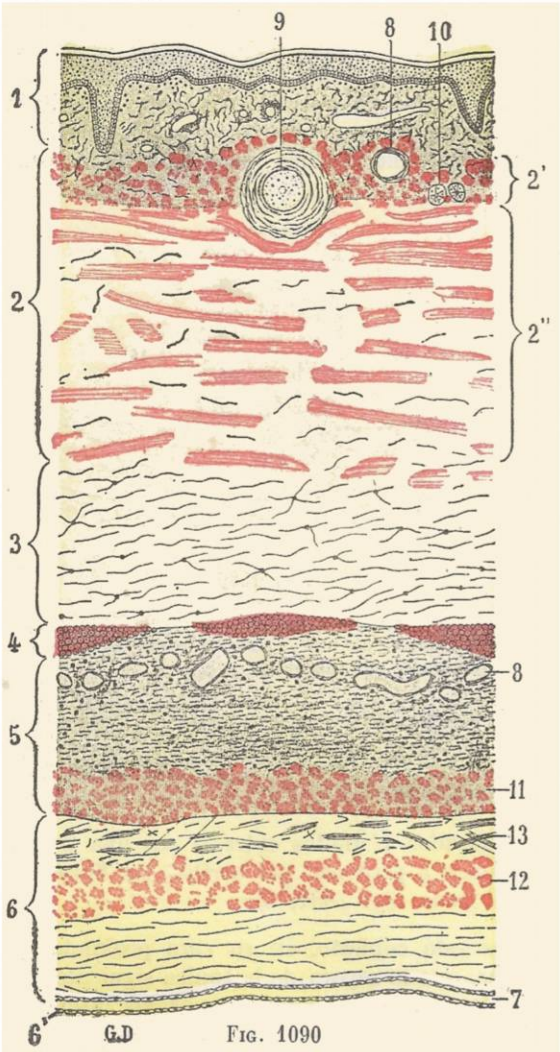

Fig. 1090

Corte horizontal semiesquemático de las cubiertas del testículo, practicado en la parte ánteroexterna a nivel de la mitad del testículo (según Barrois, ligeramente modificado).

1, escroto.—2, dartos, con : 2', su porción intradérmica, y 2'', su porción subdérmica. — 3, túnica celulosa. — 4, túnica muscular o eritroides (cremáster externo). — 5, túnica fibrosa. — 6 y 6', túnica vaginal (hoja parietal y hoja visceral). — 7, cavidad vaginal. — 8, vasos sanguíneos. — 9, folículos pilosos. — 10, glándulas sudoríparas. — 11, cremáster medio. — 12, cremáster interno. — 13, tejido celular subvaginal.

Como se ve, estas fibras divergentes no forman nunca una cubierta continua y, naturalmente, se separan cada vez más a medida que se acercan al extremo inferior de las bolsas. Por lo demás, presentan variaciones individuales considerables: suelen estar más desarrolladas en los sujetos vigorosos que en los débiles, y asimismo más desarrolladas en el adulto que en el viejo.

Los fascículos musculares de la eritroides terminan todos sobre la túnica fibrosa de las bolsas, unos por medio de extremos libres, otros formando una especie de asas cuya concavidad mira hacia arriba. Se observa alguna vez que cierto número de esos fascículos pasan de un lado al otro del testículo, contorneando su borde interior y encerrando, por decirlo así, a este órgano en una especie de cincha.

Debemos añadir que a los dos fascículos de origen del cremáster, el fascículo *crural* y el *fascículo pubiano*, van a juntarse, en muchos individuos, un número más o menos considerable de fibras arciformes, que se desprenden del borde inferior del músculo oblicuo menor. Estas últimas fibras se escapan del conducto inguinal, se aplican sobre el cordón entre los dos fascículos precitados y descienden más o menos hacia las bolsas.

El cremáster y la túnica eritroides (túnica eritroides que no es más que el extremo inferior del cremáster extendido en abanico) se componen de fibras estriadas. Su contracción, brusca e instantánea como la de todos los músculos de la vida animal, lleva hacia arriba la túnica fibrosa y, por consiguiente, aproxima el testículo al anillo inguinal. Este aparato elevador de la glándula genital, simple dependencia de los músculos anchos del abdomen, se contrae naturalmente en todas las circunstancias en que estos últimos músculos entran en juego en la tos, en el esfuerzo y, muy particularmente, en el acto del coito.

Además, hay que señalar dos puntos especiales: aunque esté constituído por fibras musculares estriadas, el músculo cremáster, en gran parte, no obedece a la voluntad: su funcionamiennto es ante todo reflejo. Esta contracción refleja puede ser obtenida por la excitación de los tegumentos de la cara súperointerna del muslo, produciéndose así el *reflejo cremastérico*, cuya investigación es clásica en los exámenes *neurológicos*.

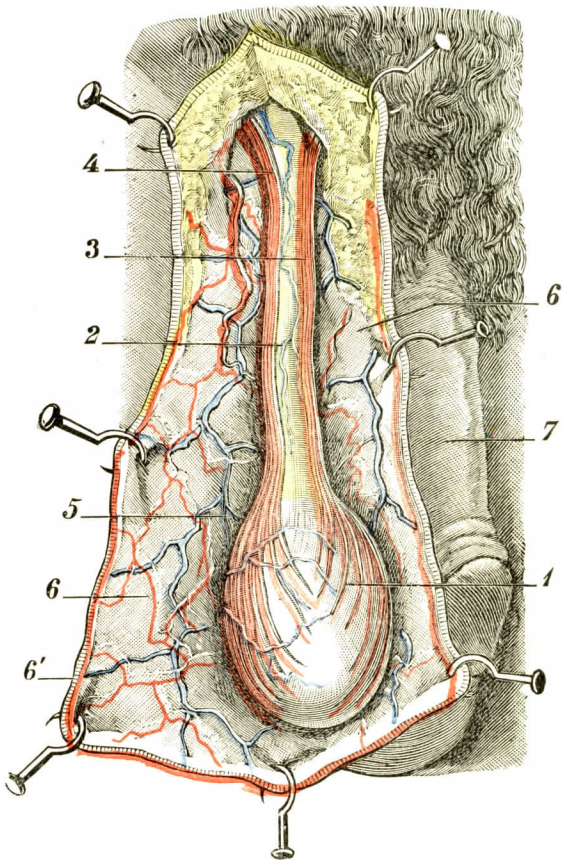


Fig. 1091

El cremáster (T.-J.).

1, testículo derecho cubierto por la vaginal y por la túnica fibrosa. — 2, cordón rodeado de su fibrosa y del cremáster. — 3, fascículo interno del cremáster. — 4, su fascículo externo. — 5, tejido celular laxo que separa el testículo y el cordón de la envoltura cutánea. — 6, colgajos cutáneos fuertemente erinados, y 6', el dartos, visible en el corte. — 7, pene.

**5.° Túnica fibrosa.** — La túnica fibrosa de las bolsas, inmediatamente subyacente a la eritroides, tiene la forma de un saco que envuelve a la vez el testículo y el cordón, y de ahí el nombre de *vaina común al testículo y al cordón* que le dan ciertos anatomistas.

Disposición general. — Esta túnica, bastante delgada a nivel del cordón, se engruesa y hace más resistente al pasar sobre el testículo. *Por su parte superior* se introduce en el conducto inguinal con los elementos que constituyen el cordón. Puede seguírsela hasta la fascia transversal, con la cual se confunde y de la que es tan sólo una dependencia. *Por su parte inferior* se adhiere íntimamente

por una parte con el dartos y el escroto, por otra parte con el lado posterior del testículo y del epidídimo. A nivel de esta doble adherencia existe una especie de laminilla, a veces tenue y delicada, otras veces muy gruesa y resistente, que une, a través de las diferentes capas de las bolsas, la glándula genital a su cubierta tegumentaria. En esta laminilla, que hemos ya indicado en el precedente artículo con el nombre de *ligamento escrotal del testículo* (fig. 1060, 5), se encuentran como elementos constitutivos: 1.°, fibras conjuntivas y fibras elásticas, que forman, por decirlo así, los elementos fundamentales del ligamento; 2.°, vasos, que sirven de lazo de unión entre la circulación superficial y la profunda; 3.°, fibras musculares lisas, que se unen a la vez, por abajo con el dartos, por arriba con el cremáster interno; éstos son los fascículos musculares que Curling considera como si fuesen los restos del *gubernáculum testis* del feto, insertos en el fondo de las bolsas.

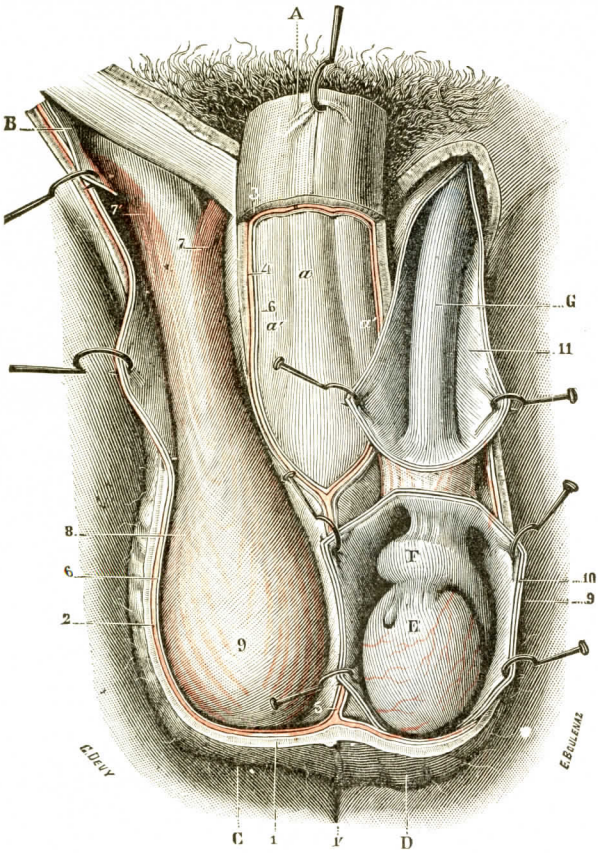


Fig. 1092

Cubierta del testículo, vistas por su cara anterior.

(En el lado derecho, el escroto y el dartos han sido resecados para dejar ver el cremáster y la eritroides. En el lado izquierdo, la túnica fibrosa, doblada por debajo de la hojilla parietal de la vaginal, ha sido incidida y erinada hacia fuera para mostrar el testículo y su epididimo. Se ve, en este lado izquierdo, una persistencia parcial del conducto peritoneovaginal del feto.)

A, raíz del pene, erinada hacia arriba, con: *a*, la uretra; *a'*, *a''*, los cuerpos cavernosos, cubiertos por la fascia penis. — B, conducto inguinal del lado derecho, cuya pared anterior ha sido incidida e inclinada hacia abajo. — C, bolsa del lado derecho. — D, bolsa del lado izquierdo. — E, F, testículo y epidídimo del lado izquierdo. — G, cordón espermático.

1, escroto, con 1', rafe. — 2, dartos. — 3, piel del pene. — 4, dartos peniano.—5, dartos del tabique.—6, túnica celulosa o fascia de Cooper. —7, 7', fascículo interno y fascículo externo del cremáster. — 8, túnica eritroides, formada por la expansión de este último músculo. — 9, túnica fibrosa — 10, túnica vaginal (hoja parietal). — 11, conducto peritoneofunicular, vestigio bastante raro del conducto peritoneovaginal.

Estructura. — Histológicamente, la túnica fibrosa de las bolsas está constituída por un entrecruzamiento de fibras conjuntivas y fibras elásticas. En sus partes externas encierra numerosos vasos sanguíneos (fig. 1090, 5), que forman en este punto una capa casi continua característica (Barrois). Sobre su cara interna se ve una capa importante de fibras musculares lisas, dirigidas longitudinalmente (fig. 1090, 11); Klein y Barrois designan el conjunto de estas fibras con el nombre de cremáster medio, para distinguirlas a la vez del cremáster externo, que se extiende por el lado externo de la túnica fibrosa, y del cremáster interno, que luego encontramos en el espesor de la vaginal.

**6.° Túnica vaginal.** — La túnica vaginal es una membrana serosa, dentro de la cual se *invaginan* el testículo y su epidídimo.

*A*. Disposición general. — Como todas las serosas, la vaginal presenta dos hojas (fig. 1093), una *hoja parietal* y una *hoja visceral*, interceptando entre ambas una cavidad virtual, la *cavidad vaginal*.

a) *Hoja parietal*. — La hoja parietal (6') tapiza la cavidad en que se halla contenido el testículo.

α) Su *cara interna* está en relación con la cavidad serosa y, por intermedio de esta cavidad, con la hoja visceral y la glándula genital.

β) Su *cara externa* corresponde a la túnica fibrosa, a la cual está unida por una delgada capa de tejido celular, o sea el *tejido celular subvaginal* (fig. 1090, 13). Este tejido celular subvaginal es el homólogo del tejido celular subseroso que, en la cavidad abdominal, refuerza la hoja parietal del peritoneo.

b) *Hoja visceral*. — La hoja visceral (6) reviste, en primer lugar, el borde inferior del testículo en toda su extensión. Luego, dirigiéndose hacia arriba, tapiza su cara interna y su cara externa, igualmente en toda su extensión. Llega así a la proximidad del borde superior, que corona el epidídimo. Allí la hoja visceral se presenta de diferente modo según los puntos que se examinen. Para adquirir de ella una noción exacta, la estudiaremos sucesivamente por dentro, por fuera, por delante y por detrás:

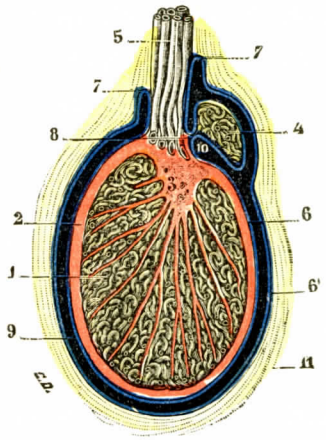


Fig. 1093

Corte frontal del testículo y el epidídimo, para demostrar la disposición de la vaginal.

1, testículo. — 2, albugínea. — 3, cuerpo de Highmoro. — 4, epidídimo. — 5, cordón. — 6, hoja visceral, y 6', hoja parietal de la vaginal. — 7, reunión de las dos hojas en los lados interno y externo del cordón. — 8, mesoepidídimo. — 9, cavidad vaginal, con 10, el fondo de saco subepididimario.—11, bolsa.

α) *Por dentro*, la hoja visceral de la vaginal encuentra el paquete vásculonervioso que, desde el borde superior del testículo, se eleva hacia el cordón. Se aplica contra este paquete (fig. 1093, 5), lo cubre de abajo arriba en una altura de 10 milímetros aproximadamente y luego se encorva hacia dentro y abajo para continuarse con la hoja parietal.

β) *Por fuera*, la hoja visceral se introduce entre el testículo y el epidídimo hasta el precitado paquete vascular; allí se dobla hacia fuera, tapiza sucesivamente la cara inferor, el borde externo y la cara superior del epidídimo, y encuentra nuevamente el paquete vascular; enderezándose entonces, lo tapiza de arriba abajo en una extensión de algunos milímetros; luego, doblándose hacia fuera, se continúa con la hoja parietal. De tal disposición resulta (figuras 1093 y 1094): 1.°, que el epidídimo, a nivel de su cuerpo cuando menos, está envuelto por la serosa en todo su contorno, exceptuando su borde interno; 2.°, que a nivel de este borde interno las dos hojas supra e infraepididimaria se hallan muy próximas entre sí y aun a veces se ponen en contacto: en este último caso se aplican

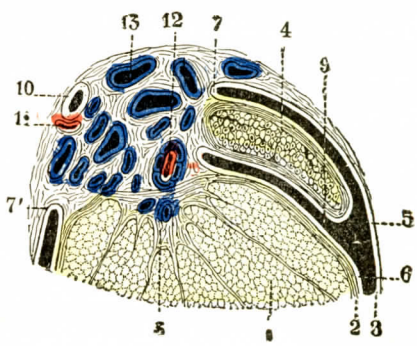


Fig. 1094

Corte frontal del cuerpo del epidídimo y de la porción próxima al testículo.

1, testículo con sus tabiques. — 2, albugínea. — 3, cuerpo de Highmoro. — 4, epidídimo. — 5, 6, hoja parietal y hoja visceral de la vaginal. — 7, 7', puntos de unión de estas dos hojas. — 8, cavidad serosa. — 9, fondo de saco subepididimario. — 10, conducto deferente. — 11, arteria deferencial. — 12, arteria espermática, rodeada de una red de venas ascendentes también oblicuamente. — 13, otras venas del cordón.

una contra otra, formando así entre el epidídimo y el paquete vascular una especie de meso, el *mesoepidídimo* (8); 3.°, que la cavidad vaginal se prolonga entre el borde superior del testículo y el epidídimo bajo la forma de un pequeño fondo de saco, el *fondo de saco subepididimario* (10). Este fondo de saco, no obstante, existe tan sólo en la porción media del epidídimo. En sus partes anterior y posterior, el testículo y el epidídimo están unidos de un modo íntimo, y la serosa, en vez de interponerse entre ellos, pasa directamente del uno al otro.

γ) *Por delante*, la vaginal cubre la cabeza de epidídimo, pasa al lado anterior del cordón y, después de haberlo revestido de abajo arriba en una extensión de 4 ó 5 milímetros, se curva hacia delante y abajo para convertirse en hoja parietal.

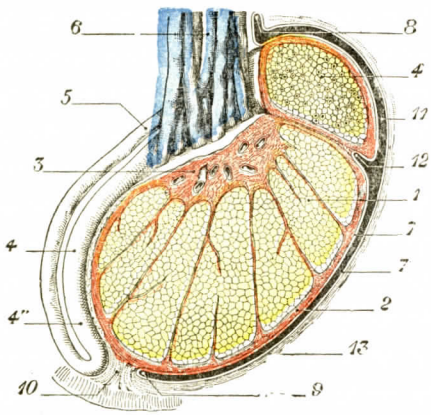


Fig. 1095

Corte sagital del testículo y del epidídimo para demostrar la disposición de la vaginal.

1, testículo.—2, albugínea.—3, cuerpo de Highmoro. — 4, epidídimo, con: 4', su cabeza; 4'', su cola. — 5, conducto deferente. — 6, cordón. — 7, hoja visceral, y 7', hoja parietal de la vaginal. — 8, reunión de las dos hojas por delante del cordón, algo por encima de la cabeza del epidídimo. — 9, reunión de estas dos mismas hojillas por detrás, delante del ligamento escrotal. — 10, 11, cavidad vaginal. — 12, fondo de saco subepididimario. — 13, bolsas.

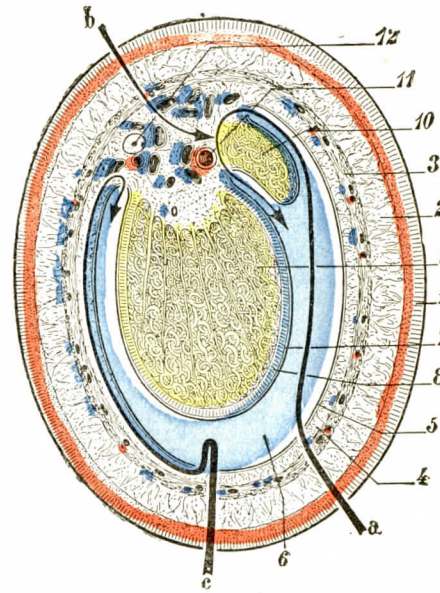


Fig. 1096

Corte horizontal de las bolsas que pasa por la parte media del testículo y del epidídimo *(esquematizada)* (T.-J.).

1, piel del escroto.—2, capa subcutánea.—3, fibrosa, con vasos en su espesor. — 4, tejido celular subvaginal que separa la fibrosa de la hojilla parietal de la vaginal. — 5, hojilla parietal de la vaginal. — 6, cavidad de la vaginal. — 7, hojilla visceral de la vaginal. — 8, albugínea testicular. — 9, tejido propio del testículo. — 10, epidídimo. — 11, arteria espermática. — 12, conducto deferente y arteria deferencial.

*a*, vía de acceso intravaginal al testículo y al epidídimo. — *b*, vía de acceso extravaginal. — *c*, vía que sigue el cirujano para escindir la hojilla parietal de la vaginal en el caso de hidrocele (ha sido representada únicamente la vía seguida para la escisión de la mitad izquierda de esta hojilla parietal).

δ) *Por detrás*, la serosa se conduce de un modo completamente distinto.

Al llegar al punto de unión de la extremidad posterior del testículo y de la cola del epidídimo, encuentra una lámina fibromuscular, que hemos descrito anteriormente con el nombre de *ligamento escrotal del testículo* (fig. 1060); corre arriba abajo por delante de esta lámina y, después de haber revestido sus caras anterior y laterales, se continúa con la hoja parietal. La cola del epidídimo se encuentra, pues, situada por fuera de la cavidad serosa. Como se ve, existe una región, la parte pósteroinferior del testículo y del epidídimo, que está en contacto directo con la fibrosa. Se puede, pues, alcanzar estos órganos en este punto sin abrir la vaginal. Es la *vía extravaginal*.

c) *Cavidad vaginal.* — La cavidad vaginal (9) no es más que el espacio comprendido entre las dos hojas parietal y visceral. Termina por arriba, en el punto donde las hojas visceral y parietal se fusionan, por un fondo de saco circular que

envuelve los orígenes del cordón y que, como el epidídimo, es oblicuo de arriba abajo y de delante atrás.

Según hemos visto más arriba, este fondo de saco está situado a 10 ó 15 milímetros por encima del borde superior del testículo. Añadiremos que, en la mayoría de casos, es algo más elevado por fuera que por dentro.

En condiciones ordinarias, es decir, en estado fisiológico, la cavidad vaginal, análoga en esto a todas las cavidades serosas, es simplemente virtual, y la hoja visceral, en los diversos movimientos que ejecuta el testículo, resbala directamente sobre la hoja parietal. Un líquido claro, fluente, análogo a la linfa *(líquido vaginal)*, humedece dichas hojas y favorece así su deslizamiento. Sin embargo, como las otras

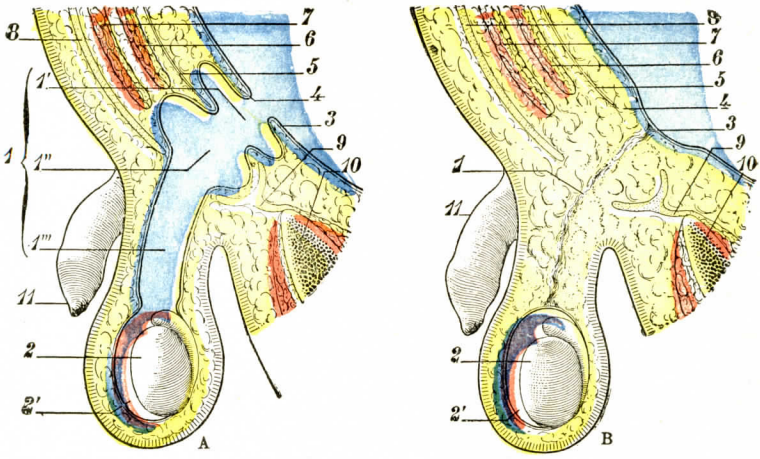


FIG. 1097

El conducto peritoneovaginal antes y después del nacimiento *(esquemática)*: A, el conducto, *en el feto*, se halla completamente desarrollado; B, el conducto, *después del nacimiento*, está completamente obliterado y se halla representado únicamente por un tracto fibroso (T.-J.).

1, conducto peritoneovaginal, con: 1', su porción peritoneal; 1'', su porción intestinal o intrainguinal; 1''', su porción funículoescrotal. — 2, testículo, con 2', vaginal (la que se continúa en A con el conducto peritoneovaginal). — 3, peritoneo. — 4, tejido celular subperitoneal. — 5, fascia transversal. — 6, transverso. — 7, oblicuo menor. — 8, oblicuo mayor. — 9, arco crural. — 10, pubis. — 11, pene.

serosas, la cavidad de la vaginal puede, por efecto de la inflamación o de traumatismos, llenarse de un líquido abundante, claro y seroso *(hidrocele vaginal)* o hemorrágico *(hematocele vaginal)*.

*B*. SIGNIFICACIÓN MORFOLÓGICA. — La túnica vaginal no es más que una porción del peritoneo que ha descendido a las bolsas a causa de la migración del testículo. En efecto, primitivamente, y esto hasta el momento en que el testículo ha tomado en las bolsas su posición definitiva, hasta el noveno mes por consiguiente, las dos cavidades vaginal y peritoneal forman tan sólo una, o, si se quiere, comunican entre sí por un largo conducto, el *conducto peritoneovaginal* (fig. 1097, A), que se extiende desde el orifico interno del conducto inguinal hasta la proximidad del epidídimo; se describen en él tres porciones, a saber: 1.°, la *porción peritoneal*, colocada inmediatamente por delante del orifico inguinal interno; 2.°, una *porción intersticial* o *inguinal*, que responde al canal inguinal; 3.°, una *porción funículoscrotal*, en relación con las bolsas.

Una vez efectuado el descenso del testículo, este conducto empieza por obliterarse y hasta desaparecer casi por completo, dejando tan sólo en su lugar un cor-

dón fibroso o conjuntivo, el *ligamento vaginal* (fig. 1097, B, 1), con frecuencia poco visible por hallarse perdido en medio de los elementos del cordón. En el recién nacido, la obliteración del conducto peritoneovaginal no sólo se halla siempre iniciada, sino efectuada completamente. En 68 recién nacidos, CAMPER lo ha visto:

| | | | |
|---|---|---|---|
| Cerrado en ambos lados. . . . . | en | 7 | sujetos |
| Abierto en ambos lados . . . . . | » | 39 | » |
| Abierto solamente a la derecha . . . . . | » | 14 | » |
| Abierto solamente a la izquierda. . . . . | » | 8 | » |

Este trabajo de regresión se inicia simultáneamente (FRANEL) a nivel del anillo inguinal interno y en la parte media de la porción funicular, desde cuyo punto progresa a la vez de abajo arriba (hacia el conducto inguinal) y de arriba abajo (hacia el testículo). Se realiza, por lo demás, con la mayor rapidez, y del décimoquinto al vigésimo día después del nacimiento los dos conductos (el derecho y el izquierdo) están cerrados en las tres cuartas partes de los casos.

Contrariamente a la regla, el conducto que, en el feto, establece la continuidad entre la cavidad vaginal y la cavidad peritoneal, puede dejar de obliterarse en el adulto. Su persistencia, que se observa normalmente en gran número de mamíferos, se encuentra en el hombre en una proporción de 1 por 100 aproximadamente (2 veces entre 215 adultos, según RAMONÉDE). Otras veces esta persistencia es solamente parcial, pues el trabajo de obliteración de que se trata más arriba ha tenido efecto sólo en una parte del conducto. Esta anomalía origina dos especies de casos: o bien la obliteración se produce solamente en la extremidad inferior del conducto, y entonces el peritoneo se prolonga a través del conducto inguinal (fig. 1092, 11) a modo de divertículo más o menos largo, pero casi siempre moniliforme, es decir, presentando una serie de dilataciones que alternan con partes estrechadas y como estranguladas (4 veces entre 215 adultos, RAMONÉDE): es lo que se observa generalmente, y tal estado caracteriza la mayoría de las *hernias inguinales llamadas congénitas;* o bien este trabajo regresivo oblitera a la vez las dos extremidades superior e inferior del conducto, respetando su parte media, que persiste entonces en forma de una cavidad serosa intermedia a las dos cavidades vaginal y peritoneal, pero que no comunica ni con una ni con otra. En esta cavidad puede llegar a producirse un derrame líquido, que constituye el *hidrocele enquistado del cordón.*

*Constitución anatómica.* — La túnica vaginal se compone, como todas las serosas en general, de dos capas regularmente superpuestas: 1.ª, una *capa profunda*, que comprende fibras conjuntivas, fibras elásticas, vasos y nervios; 2.ª, una *capa superficial* o *endotelial*, formada por un sola hilera de células planas de contornos poligonales. Entre estas dos capas se encuentra una *membrana limitante* o *vítrea*, granulosa en ciertos puntos, fibrilar en otros (LIVI). La capa endotelial de la túnica vaginal difiere de la capa homónima del peritoneo y de las pleuras en que es del todo continua, o sea en que no posee estomas.

La hoja parietal presenta, además, en sus partes más externas y hasta en la capa subserosa, un sistema de fibras musculares lisas (fig. 1090, 12) que le pertenece en propiedad y que constituye el *cremáster interno.* Estas fibras del cremáster interno afectan en su mayoría una dirección longitudinal; se encuentra, sin embargo, en su parte profunda cierto número de fibras dispuestas transversalmente.

El cremáster medio y el cremáster interno son perfectamente distintos en su parte superior: en efecto, están separados entre sí por una capa conjuntiva que los une, el primero a la túnica fibrosa, el segundo a la túnica vaginal. En su parte inferior, sin embargo, las dos formaciones musculares se aproximan gradualmente, se ponen en contacto y acaban por confundirse. Al propio tiempo se confunden con las fibras lisas que hemos encontrado ya en el espesor del ligamento escrotal del testículo. Este conjunto de fibras musculares de la vida orgánica (cremáster interno, cremáster medio y fibras lisas del ligamento escrotal) es el que verdaderamente representa en el adulto los restos del gubernáculum de la vida fetal.

## § 3. — Vasos y nervios

**1.° Arterias.** — Las arterias de las cubiertas del testículo se dividen en *superficiales* y *profundas:*

α) Las *arterias superficiales*, destinadas al escroto y al dartos, proceden de dos orígenes: de las dos arterias pudendas externas, ramas de la femoral; de la arteria perineal superficial, rama de la pudenda interna. Las primeras se distribuyen principalmente en las partes ánterolaterales de las bolsas; las segundas, en la parte posterior y en el tabique. Por lo demás, las pudendas externas y la perineal superficial se anastomizan ampliamente entre sí, y, además, la red arterial de un lado entra en comunicación, en la línea media, con la red del lado opuesto.

β) Las *arterias profundas* proceden de la arteria funicular, rama de la epigástrica. Se distribuyen por el cremáster, por la eritroides, por la túnica fibrosa y por la hoja parietal de la túnica vaginal.

**2.° Venas.** — Las venas, nacidas de las cubiertas del testículo, forman una rica red, que comunica ampliamente, en los confines de la región, con las venas superficiales del perineo, del pene y de la pared abdominal anterior. Consideradas desde el punto de vista de su modo de terminación, se dividen en dos grupos: un *grupo externo* y un *grupo posterior.*

α) Las *venas del grupo externo* se dirigen hacia fuera y, siguiendo casi el mismo trayecto que las arterias pudendas externas, van a desaguar en la safena interna y, desde allí, en la femoral. Vense ordinariamente las venas más elevadas de este grupo, más o menos anastomizadas con las venas del pene y de la región suprapubiana, desembocar directamente en la femoral atravesando uno de los orificios de la fascia cribriformis.

β) Las *venas del grupo posterior* acompañan a la arteria perineal superficial y van a desembocar en el tronco de la vena pudenda interna.

**3.° Linfáticos.** — Los linfáticos se hallan extraordinariamente multiplicados en el escroto. Después de una buena inyección, «se presentan en tan gran número y toman una parte tan considerable en la formación de la cubierta escrotal, que ésta parece únicamente formada por linfáticos» (Sappey). Esta elegante red, que se halla siempre en relación con la del pene y del perineo, da origen a 10 ó 12 troncos, los cuales se dirigen oblicuamente hacia arriba y afuera y van a parar, como los linfáticos del pene, a los ganglios superficiales de la ingle. En su mayoría se dirigen al grupo súperointerno. Algunos, los más inferiores, procedentes de la cara posterior de las bolsas, van a parar a los ganglios del grupo ínferointerno.

**4.° Nervios.** — Los nervios de las bolsas, a la vez sensitivos, motores y vasculares, proceden de dos orígenes: 1.°, de la rama perineal inferior del nervio pudendo interno *(plexo sacro);* 2.°, de las ramas genitales de los tres nervios génitocrural, abdóminogenital mayor y abdóminogenital menor *(plexo lumbar)*, De estas diversas ramas, la primera, siguiendo el trayecto de la arteria perineal superficial, aborda la región de las bolsas por su cara posterior. Las otras, primitivamente contenidas en la cavidad abdominal, desembocan con los elementos del cordón por el orificio externo del conducto inguinal. De estas últimas ramas emanan las ramillas motoras destinadas al cremáster y a la eritroides.

## ARTICULO III

## VIAS ESPERMATICAS

La esperma elaborada por los testículos atraviesa sucesivamente, como hemos visto ya al tratar de este órgano, los *conductos rectos*, los *conos eferentes* y el *conducto epididimario*. Todos estos conductos, enteramente extraños a la producción de los zoospermos, no son para éstos más que simples conductos excretorios. Constituyen en realidad los primeros segmentos de las vías espermáticas, y, si los hemos ya estudiado a propósito del testículo, es porque están unidos a éste de un modo tan íntimo, que hemos creído conveniente no describirlos por separado. Al salir del conducto del epidídimo la esperma corre por un largo conducto, el *conducto deferente*, que la deposita momentáneamente en un reservorio, la *vesícula seminal*. La vesícula seminal y el conducto deferente se hallan continuados por el *conducto eyaculador*, el cual, en el acto de la eyaculación, proyecta la esperma en el conducto de la uretra y, desde éste, al exterior.

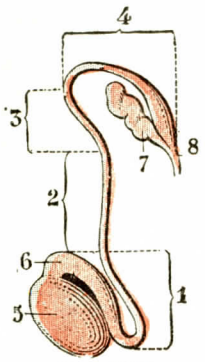


Fig. 1098

Esquema que representa el trayecto y las cuatro porciones del conducto deferente.

1, 2, 3, 4, primera, segunda, tercera y cuarta porciones del deferente. — 5, testículo. — 6, epidídimo. — 7, vesícula seminal. — 8, conducto eyaculador.

### § 1. — Conducto deferente

El conducto deferente (inglés, *vas deferens;* aleman, *Samenleiter)*, que se designa impropiamente con el nombre de *conducto excretorio del testículo*, se extiende desde la cola del epidídimo, del cual no es más que la prolongación, hasta el cuello de la vesícula seminal.

**1.° Dimensiones.** — Su longitud es de 35 a 47 centímetros. Su diámetro, medido en su parte media es de 2 a 2,5 milímetros. Este diámetro aumenta gradualmente a medida que nos acercamos a su extremo terminal: en la porción del conducto que rodea la vesícula seminal es triplicado de volumen y hasta cuadruplicado.

**2.° Forma.** — El conducto deferente nos presenta, en la mayor parte de su extensión, una forma regularmente cilíndrica. Su porción terminal, sin embargo, al propio tiempo que aumenta de calibre, se aplana ligeramente de delante atrás; además se estrecha en ciertos puntos y se ensancha en otros, de modo que presenta en la superficie exterior de su pared una serie de abolladuras irregulares, que recuerdan hasta cierto punto las de la vesícula seminal y que están en relación, en la superficie interna del conducto, con dilataciones igualmente irregulares y a menudo anfractuosas. Esta porción terminal del conducto deferente, así agrandada y abollada, ha recibido el nombre de *ampolla del conducto deferente*.

**3.° Consistencia.** — El conducto deferente, en toda su porción cilíndrica, es decir, por delante de la ampolla terminal, tiene una consistencia sólida y característica, que debe al notable espesor de sus paredes. Gracias a ella, el cirujano puede fácilmente distinguirlo al tacto en medio de los otros elementos del cordón y precisar así con claridad su situación y relaciones.

**4.° Trayecto.** — Separándose del conducto epididimario, al cual continúa, el conducto deferente se dirige oblicuamente de abajo arriba y de atrás a delante, paralelamente al epidídimo. Se extiende así hasta la parte media de este último órgano.

En este punto se endereza, y mezclándose con los otros elementos del cordón, se dirige verticalmente hacia arriba, hacia el orificio externo del conducto inguinal, en el cual se introduce, recorriéndolo en toda su extensión.

Al salir de este conducto (fig. 1102, 1), atraviesa la fosa ilíaca, desciende a la excavación pélvica y llega al fondo interior de la vejiga, donde termina.

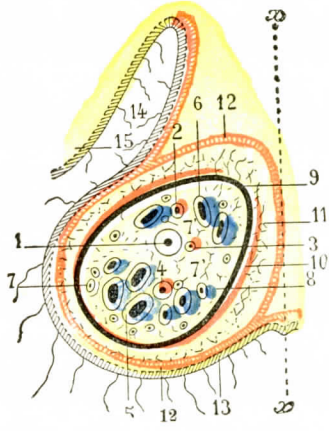


FIG. 1099

Corte transversal del cordón inguinal del lado derecho (cadáver congelado, segmento inferior del corte).

*xx*, plano medio. — 1, conducto deferente. — 2, arteria deferencial. — 3, arteria funicular. — 4, arteria espermática. — 5, grupo venoso anterior. — 6, grupo venoso posterior. — 7, linfáticos. — 8, tejido celular que reúne estos diversos elementos. — 9, capa fibrosa. — 10, capa muscular (cremáster). — 11, capa celulosa. — 12, dartos. — 13, piel. — 14, surco génitocrural. — 15, piel del muslo.

**5.° División y relaciones.** — El conducto deferente, como se ve, recorre en su largo trayecto regiones muy diversas, por lo cual podemos distinguir en él cuatro porciones, a saber: 1.ª, una *porción testicular*, o *epididimaria*, oblicua hacia arriba y adelante; 2.ª, una *porción funicular*, verticalmente ascendente; 3.ª, una *porción inguinal*, oblicua hacia arriba y afuera; 4.ª, por último, una *porción abdóminopelviana*, oblicuamente dirigida de delante atrás, de arriba abajo y de fuera a dentro. Cada una de estas porciones presenta relaciones especiales.

a) *Porción testicular* o *epidídimotesticular*. — La porción testicular (fig. 1059, 19), de 25 a 30 milímetros de longitud, avanza por el lado interno del epidídimo. Al principio bastante flexuosa, sube hasta la cabeza de éste, siguiendo de abajo arriba y de atrás a delante el borde pósterosuperior del testículo. Primero en la cara interna del epidídimo, sube por su cara superior; le está íntimamente fijada por tejido conjuntivo fácil de disociar. Por lo demás, entre los dos órganos circulan ramas de la espermática y ramas venosas que constituyen más lejos el grupo posterior o postdeferencial de las venas espermáticas. Durante todo este trayecto, el conducto está situado por fuera de la vaginal; sigue el fondo de saco interno de ésta. Es posible, pues, llegar a él quirúrgicamente sin abrir la serosa.

b) *Porción funicular*. — La porción funicular está situada en el espesor del cordón, delante del grupo venoso anterior y de la arteria espermática (fig. 1099, 1). Un tejido celular laxo, más o menos rico en grasa, la une a esos vasos.

Se designa en anatomía topográfica con el nombre *de cordón espermático* o simplemente *cordón*, la especie de pedículo a cuya extremidad se halla suspendido el testículo. Está esencialmente constituído por el conducto deferente, acompañado de arterias, venas, linfáticos y nervios.

Estos diferentes órganos se disponen en dos paquetes, uno anterior y otro posterior (fig. 1099): el *paquete anterior* comprende, además de ramillos nerviosos y linfáticos, el grupo de las venas espermáticas anteriores, la arteria espermática y ese tracto conjuntivo, ordinariamente poco visible, que representa el resto del conducto vaginoperitoneal obliterado; el *paquete posterior* está formado por el grupo de las venas espermáticas posteriores, delante de las cuales corren el conducto deferente y las dos arterias deferencial y funicular.

Todos estos conductos, unidos entre sí por una capa abundante de tejido conjuntivo, están envueltos en una vaina fibrosa, que no es más que la prolongación de la membrana fibrosa que envuelve el testículo. Alrededor de esta cubierta fibrosa se disponen luego las cuatro caras que hemos ya estudiado a propósito de las bolsas, a saber: el cremáster, una capa celular, el dartos y, por fin, la piel.

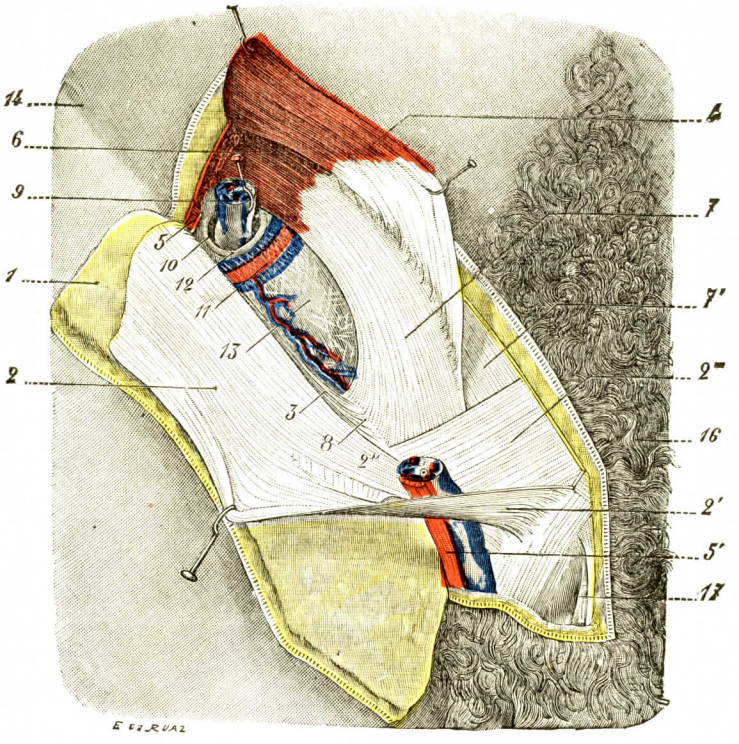


Fig. 1100

El conducto inguinal en el hombre, abierto por delante para mostrar la pared posterior (T.-J.).

1, colgajo cutáneo. — 2, aponeurosis del oblicuo mayor, incidida y echada hacia abajo, con: 2', pilar interno del orificio externo del conducto inguinal; 2'', pilar externo; 2''', pilar posterior o ligamento de Colles. — 3, fibras iliopubianas. — 4, oblicuo menor, incidido transversalmente y echado hacia arriba. — 5, 5', cremáster. — 6, transverso. — 7, 7', tendón conjunto. — 8, ligamento de Cooper. — 9, cordón, separado hacia arriba para dejar ver: 10, el orificio interno del conducto inguinal. — 11, vasos epigástricos, abandonando hacia dentro los vasos suprapúbicos. — 12, ligamento de Hesselbach. — 13, fascia transversalis que representa el punto débil de la pared posterior del conducto inguinal. — 14, pliegue de la ingle. — 16, pelos del pubis. — 17, ligamento suspensorio del pene.

Llegado al orificio externo del conducto inguinal, el cordón, librándose de sus cuatro túnicas externas, penetra en el conducto y lo recorre en toda su extensión.

A nivel del orificio interno, sus elementos constitutivos se disocian para seguir, dentro de la cavidad abdóminopelviana (fig. 1101), un trayecto diferente para cada uno de ellos: la arteria espermática y el grupo venoso anterior ascienden hacia el abdomen superior; el grupo venoso posterior desemboca en la vejiga epigástrica; el conducto deferente y la arteria deferencial van por detrás de la vejiga, etc. El cordón espermático tiene, pues, realmente por límite superior el orificio interno o peritoneal del conducto inguinal.

En su porción funicular, el cordón espermático y el conducto deferente que contiene, son muy superficiales, directamente subcutáneos. Es fácil sentirlos resbalar sobre el plano resistente del pubis subyacente. Aquí es donde el conducto

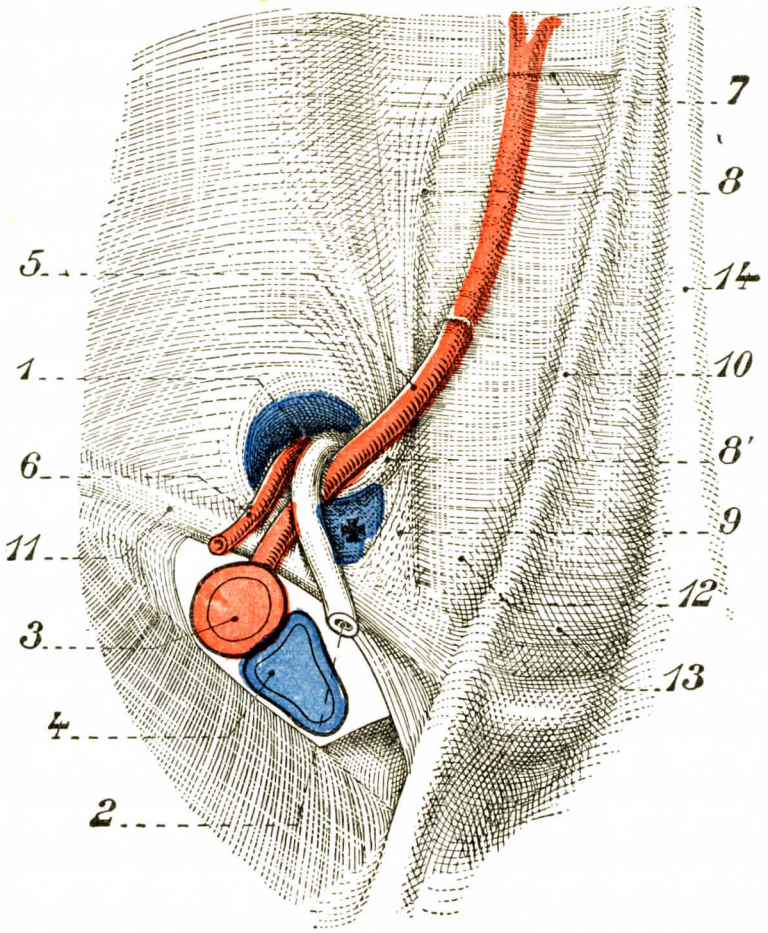


FIG. 1101

Orificio interno del conducto inguinal (lado izquierdo).

1, borde superior del orificio interno del conducto inguinal (fosita inguinal externa). — 2, conducto deferente. — 3, arteria ilíaca externa. — 4, vena ilíaca externa. — 5, arteria epigástrica. — 6, arteria espermática. — 7, arco de Douglas. — 8, 8', ligamento de Hesselbach. — 9, borde externo de la vaina del recto y tendón conjunto (punto débil de la pared superior del conducto inguinal). — 10, relieve de la arteria umbilical. — 11, relieve del uraco. — 12, fosita inguinal media. — 13, fosita inguinal interna.

deferente es más fácilmente accesible y es el punto de elección para su ligadura (operación de Steinach).

c) *Porción inguinal.* — La porción inguinal (fig. 1100) está alojada, como su nombre indica, en el conducto inguinal, encima del arco femoral, debajo del borde inferior de los músculos oblicuo menor y transverso, delante de la fascia transversal (que la separa del peritoneo) y detrás de la aponeurosis del oblicuo mayor (que la separa del tejido celular subcutáneo y de la piel). Primero aplicada junto a la cara inferior, se aleja de ella cada vez más. Esta porción, como la precedente, va también en medio de las gruesas venas del cordón. (Véase, con respecto al

conducto inguinal, la descripción que hemos dado en MIOLOGÍA; véanse también los *Tratados de Anatomía topográfica)*.

d) *Porción abdóminopelviana.* — La porción abdóminopelviana está constantemente situada encima del peritoneo, primero del peritoneo parietal y luego de la hoja visceral que cubre la vejiga. Se pueden describir en esta porción varios seg-

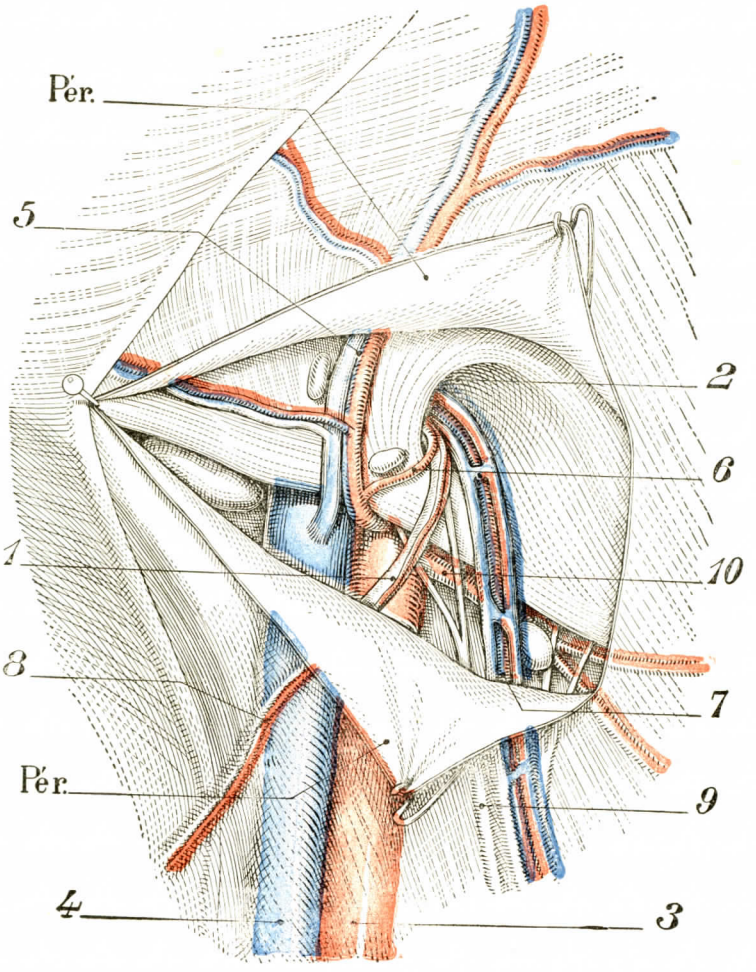


FIG. 1102

Segmento retroinguinal del conducto deferente, lado derecho (según LAMBERT).

Pér., peritoneo. — 1, conducto deferente. — 2, orificio interno del conducto inguinal. — 3, arteria ilíaca externa. — 4, vena ilíaca externa. — 5, vasos epigástricos. — 6, arteria funicular. — 7, vasos espermáticos. — 8, arteria deferencial. — 9, nervio génitocrural. — 10, arteria circunfleja ilíaca externa.

mentos: un segmento retroinguinal, un segmento ilíaco y un segmento pélvico (DESCOMPS y LAMBERT).

α) *Segmento retroinguinal.* — Inmediatamente después de su salida del conducto inguinal, el conducto deferente describe una curva de concavidad interna que cruza en X la arteria epigástrica (fig. 1101). Esta, nacida de la ilíaca externa, pasa sobre el conducto deferente para hacerse vertical por dentro de él. Está situada por

dentro del borde del orificio inguinal. La curva inferior del deferente no descansa, pues, directamente sobre ella. La arteria epigástrica da origen en este punto a la pequeña arteria funicular que recorre este espacio para entrar en el conducto inguinal y llegar al cordón. A este punto convergen igualmente el paquete espermático constituído por la arteria y sus dos venas, así como el filete genital del nervio

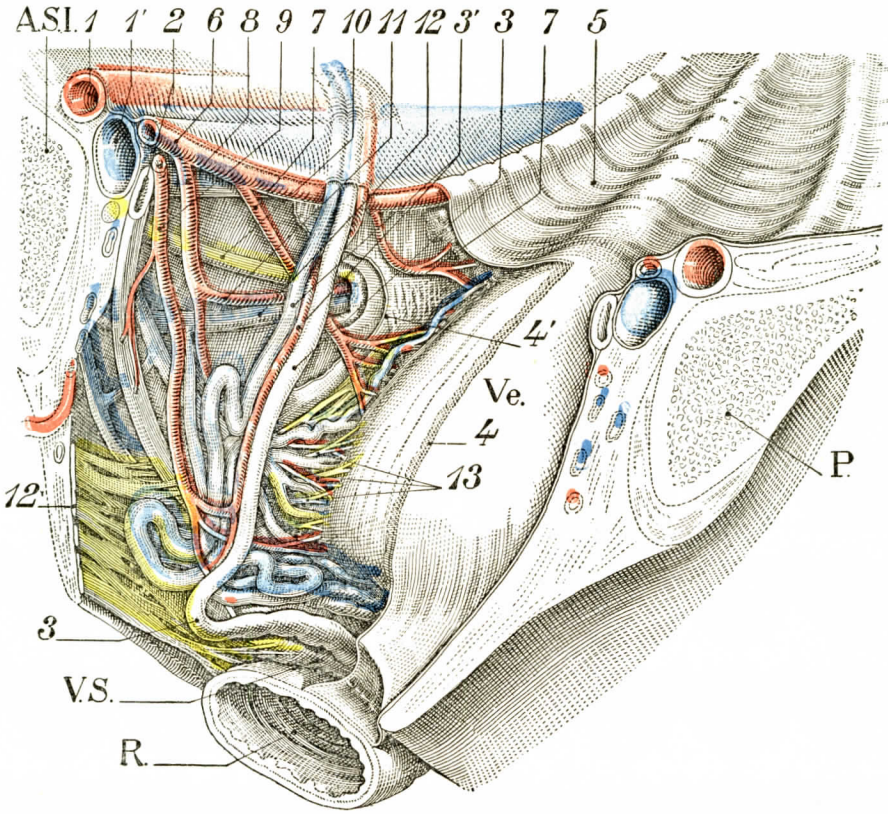


Fig. 1103

Porción pélvica del conducto deferente. Los pedículos vásculonerviosos de la vejiga en el hombre vistos por su cara interna, lado izquierdo.

A.S.I., articulación sacroilíaca. — P, pubis. — Ve., vejiga. — R, recto. — V.S., vesícula seminal izquierda.

1, 1', arteria y vena ilíacas externas izquierdas. — 2, uréter izquierdo. — 3, 3, conducto deferente izquierdo. — 3', arteria y vena deferenciales. — 4, peritoneo que tapiza la pared posterior de la vejiga seccionada en la línea media. — 4', sección del peritoneo que tapiza la cara lateral izquierda de la pelvis menor — 5, peritoneo levantado por el uraco y la arteria umbilical. — 6, tronco común de la arteria obturadora y la arteria umbilical. — 7, 7, arterias vesicales superiores que vienen de la arteria umbilical. — 8, tronco común a la arteria obturatriz y a una arteria vesical inferior. — 9, arteria génitovesical. — 10, nervio obturador. — 11, arteria obturatriz. — 12, vena obturatriz. — 12', lámina nerviosa hipogástrica. — 13, nervios vesicales.

génitocrural. En esta primera porción, el conducto deferente levanta el peritoneo parietal y se encuentra comprendido entre la hoja serosa y la fascia aponeurótica. Existe aquí un pequeño espacio de forma triangular en los cortes sagitales, que se denomina *espacio de Bogros*, que prolonga por fuera los espacios celulosos perivesicales, y cuyo contenido, hecho de tejido celular, rodea el conducto deferente hasta el contacto con la cúpula vesical.

β) *Segmento ilíaco.* — El segmento ilíaco es corto; está constituído por el breve trayecto recorrido por el deferente entre la pared anterior del abdomen hasta

los vasos ilíacos externos. El conducto deferente es, pues, un órgano que atraviesa la fosa ilíaca interna y más precisamente la parte anterior de esta fosa. Aquí se entretiene poco. Se apresura a cruzar los vasos ilíacos externos, el grupo ganglionar satélite y el filete crural del génitocrural, para llegar a la pelvis menor.

γ) *Segmento pélvico.* — El conducto deferente cae entonces en la pelvis y describe una curva cóncava hacia abajo y adentro (fig. 1103). Sigue de delante atrás la cara lateral de la vejiga. Este trayecto láterovesical se extiende hasta el punto en que el uréter penetra en la vejiga. Este recorrido cruza, pasando *por encima de ella*, la arteria umbilical, o el cordón fibroso que la reemplaza en el adulto. Por último, volviendo a encontrar el uréter, lo cruza pasando igualmente *por encima de él.*

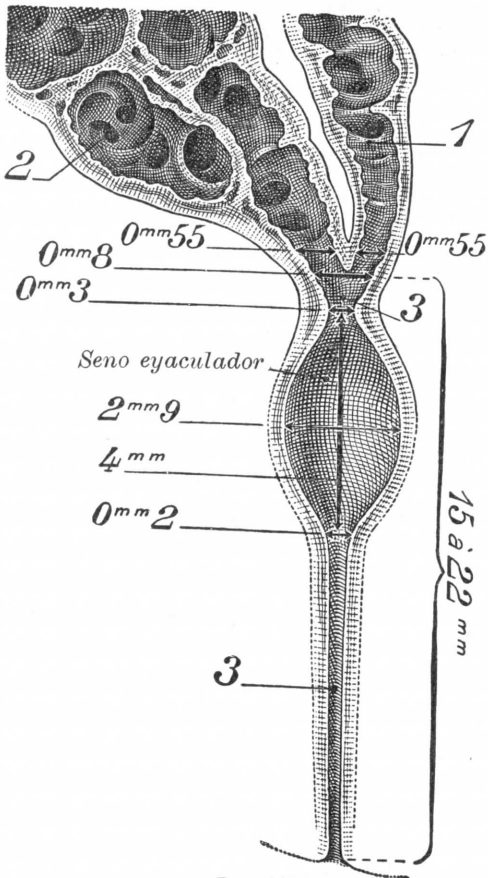


Fig. 1104

Disposición anatómica del conducto eyaculador. Sus dimensiones (según Despouys).

1, conducto deferente. — 2, vesícula seminal. — 3, 3, conducto eyaculador.

Después de este último cruzamiento, el contenido deferente se dirige hacia dentro para ir a pegarse a la cara posterior de la vejiga y reunirse en la parte inferior de ésta con el conducto deferente del lado opuesto. Mientras que, hasta su contacto con el uréter, el conducto deferente atravesaba el tejido celular del espacio láterovesical, en su último recorrido forma parte del espacio rectovesical. Después de haber rodeado y pasado por encima de la base abollada de las vesículas seminales, llega al reborde interno de éstas y se convierte en su satélite. Limita con el otro conducto deferente un triángulo o ángulo, el *ángulo interdeferencial*, cuyo vértice corresponde a la base de la próstata (fig. 1107). Como las dos vesículas seminales quedan por fuera de la parte terminal de los conductos deferentes, es propio decir que «el ángulo interdeferencial se inscribe en el ángulo intervesicular». En su parte inferior se continúa con el conducto eyaculador. El límite respectivo de los dos conductos, conducto deferente y conducto eyaculador, está marcado en la pared interna de los dos conductos por un pequeño orificio redondeado y oval que conduce a la vesícula seminal correspondiente (fig. 1104). En realidad existen dos orificios: uno es el del conducto deferente, situado arriba y dentro; el otro, el de la vesícula, está situado abajo. Su disposición es tal, que el líquido inyectado por el conducto deferente pasa a la vesícula antes de refluir en el conducto eyaculador.

En esta última porción, los conductos deferentes están en relación con el fondo de saco vésicorrectal cuando la vejiga está vacía. Cuando está llena, el

fondo de este saco sube; los conductos deferentes se hacen entonces extraperitoneales en una longitud de 1 a 5 centímetros. Están englobados en una masa músculo-conjuntiva cuyas fibras se dejan disociar fácilmente, masa que corresponde a la parte superior de una hoja conjuntiva que estudiaremos más adelante, la aponeurosis próstatoperitoneal. Esta aponeurosis es el único tabicamiento tendido entre el aparato deferencial y la cara anterior del recto.

**Constitución anatómica.** — La pared del conducto deferente tiene un espesor notable. Mide algo más de un milímetro, mientras que la luz del conducto llega apenas a medio milímetro. Está constituída por tres túnicas concéntricas, que se sobreponen como sigue, partiendo de fuera a dentro (fig. 1105): una *túnica celular*, una *túnica muscular* y una *túnica mucosa*.

*A.* Túnica celular. — La túnica celular o *adventicia* (A) está esencialmente constituída por elementos de tejido conjuntivo, a los que van a mezclarse vasos, filetes nerviosos y algunas fibras lisas dispuestas paralelamente al eje del conducto.

*B.* Túnica muscular. — La túnica muscular (B), notable por su desarrollo, representa por sí sola los 4/5 del espesor de la pared. Se compone de fibras musculares lisas dispuestas en tres planos: 1.°, un *plano superficial*, formado por fibras longitudinales; 2.°, un *plano profundo*, formado igualmente por fibras longitudinales, pero mucho más endeble que el precedente y en ocasiones apenas visible; 3.°, un *plano medio*, el más desarrollado de los tres, que comprende fibras circulares. En este plano medio, Romiti ha observado además fibras dispuestas en forma de red. Los elementos musculares del conducto deferente tienen 220 $\mu$ de longitud por una anchura de 9 a 10 $\mu$ (Kölliker). Están unidos entre sí por un tejido conjuntivo muy apretado.

*C.* Túnica mucosa. — La túnica mucosa del conducto deferente (C), de coloración blanquecina, de 1/5 a 1/4 de milímetro de espesor, presenta algunos pliegues longitudinales, que se borran por la distensión. Estos pliegues, siempre muy irregulares, le dan en los cortes transversos un aspecto más o menos festoneado.

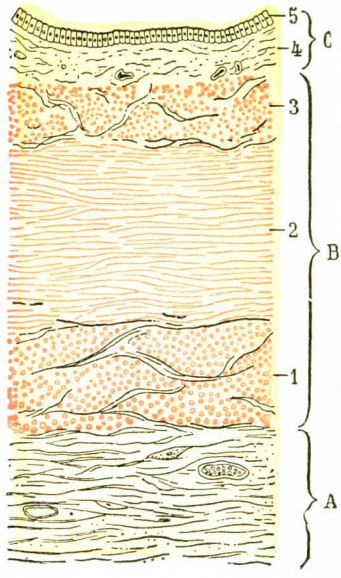


G.D

Fig. 1105

Corte transversal del conducto deferente.

A, túnica celular. — B, túnica muscular, con: 1, capa longitudinal externa; 2, capa circular; 3, capa longitudinal interna. — C, túnica mucosa, con: 4, cordón mucoso; 5, capa epitelial.

Histológicamente, la mucosa deferencial se compone, como la mucosa epididimaria de que es continuación: 1.°, de un *corion* conjuntivoelástico, superado en su cara interna por una membrana basal muy delgada; 2.°, de un *epitelio* cilíndrico ciliado.

La mucosa deferencial está separada de la túnica muscular por una especie de *submucosa* muy rica en fibras elásticas.

A nivel de la ampolla, la mucosa presenta modificaciones importantes. En primer lugar se engruesa ligeramente, y de blanquecina que era se convierte poco a poco en amarillenta o pardusca. Además, presenta una multitud de pliegues más o menos salientes que, anastomizándose entre sí formando ángulos muy diversos, dan a la superficie interior del conducto un aspecto reticulado y areolar (fig 1106). A su vez, el epitelio disminuye de altura y se carga de granulaciones obscuras; a estas granulaciones, de naturaleza pigmentaria, debe la mucosa de la ampolla su coloración especial.

Entre los pliegues citados de la mucosa se encuentran depresiones o aréolas, muy variables en superficie y en profundidad (fig. 1106): las grandes aréolas, circunscritas por los pliegues más elevados, están divididas por pliegues más pequeños en aréolas secundarias y éstas en aréolas más estrechas todavía. Las depresiones más estrechas, dispuestas en

ciegos de 20 a 30 $\mu$ de anchura solamente, presentan gran analogía con las glándulas utriculares, y como tales han sido consideradas por ciertos histólogos, principalmente por HENLE. Otros, con KÖLLIKER, las consideran como simples depresiones de la mucosa.

**6.° Vasos y nervios.** — Los conductos deferentes, desprovistos de glándulas netamente diferenciadas, son, por decirlo así, simples conductos vectores de la esperma y relativamente poco vasculares.

a) *Arterias.* — Las arterias del conducto deferente proceden de la arteria vesículodeferencial. Esta arteria, rama del tronco anterior de la hipogástrica, suministra una vesical inferior, mientras que su otra rama, la deferencial, alcanza el conducto cerca de su terminación. Se divide en dos ramos: uno *recurrente* o *ascendente*, que sigue al canal hasta el testículo, en donde se anastomiza con la arteria epididimaria; otro *descendente*, que acompaña al conducto hasta la próstata. Estas arteriolas suministran gran número de ramas que forman en la túnica conjuntiva una primera red. De esta red parten multitud de ramillas, que van a resolverse en capilares en la túnica muscular y en la túnica mucosa.

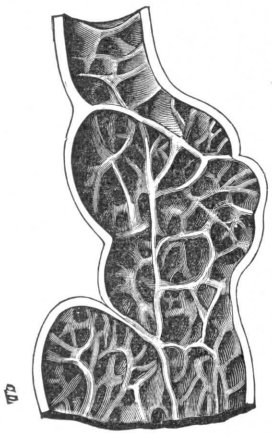

FIG. 1106

Superficie interna del conducto deferente, abierto en el sentido de su longitud (sujeto de cuarenta años, porción del conducto que forma la parte más elevada de la ampolla).

b) *Venas.* — Las venas nacidas de esta red capilar se dirigen a la túnica conjuntiva, o bien, como las arterias, forman una red superficial. Esta red da origen a numerosas ramas, que se dirigen, unas, a las venas del cordón y, otras, a los plexos seminal y vésicoprostático.

c) *Linfáticos.* — Los linfáticos del canal deferente se disponen probablemente en dos redes, una de ellas en la túnica mucosa y la otra en la túnica muscular; la red mucosa, sin embargo, no ha sido aún puesta de manifiesto por las inyecciones. Los troncos y trónculos eferentes nacen en toda la longitud del conducto, pero a la vez se presentan más multiplicados y más voluminosos en una y otra de las dos extremidades. Van, en parte, a los ganglios hipogástricos, y en parte a los ganglios ilíacos externos.

d) *Nervios.* — Los nervios del conducto deferente provienen de la lámina nerviosa hipogástrica. Ya hemos visto el origen de estos nervios. De la cara interna del ganglio hipogástrico nacen las ramas destinadas a la cara posterior de la vejiga, a las vesículas seminales y al conducto deferente. Este posee un nervio particular constituído por la rama más elevada de las ramas internas. El *nervio del conducto deferente*, descrito por LATARJET y BONNET, es muy delgado y constante. Se dirige hacia delante, llega a ponerse en contacto con el uréter y se desdobla a menudo formando un ojal nervioso que el conducto urinario atraviesa. Después de haber suministrado ramos ureterales, alcanza el conducto deferente, se pega a él y lo acompaña en todo su trayecto, suministrando colaterales de trecho en trecho. Entre éstas hay una que desciende con el conducto deferente y se anastomiza a menudo con las ramas vesiculares.

En el espesor del conducto existen dos plexos: uno destinado a la túnica musculosa *(plexo miospermático de Sclavounos)*; el otro va a la mucosa.

SVAN ha descrito desde hace tiempo un plexo periférico alrededor del conducto deferente. Existe tal vez, pero no es visible macroscópicamente.

## § 2. — Vesículas seminales

### A. — Consideraciones generales

**1.° Situación.** — Las vesículas seminales están profundamente situadas en la excavación pélvica, detrás de la vejiga, delante del recto, inmediatamente por encima de la base de la próstata, con la que están unidas por su extremo inferior.

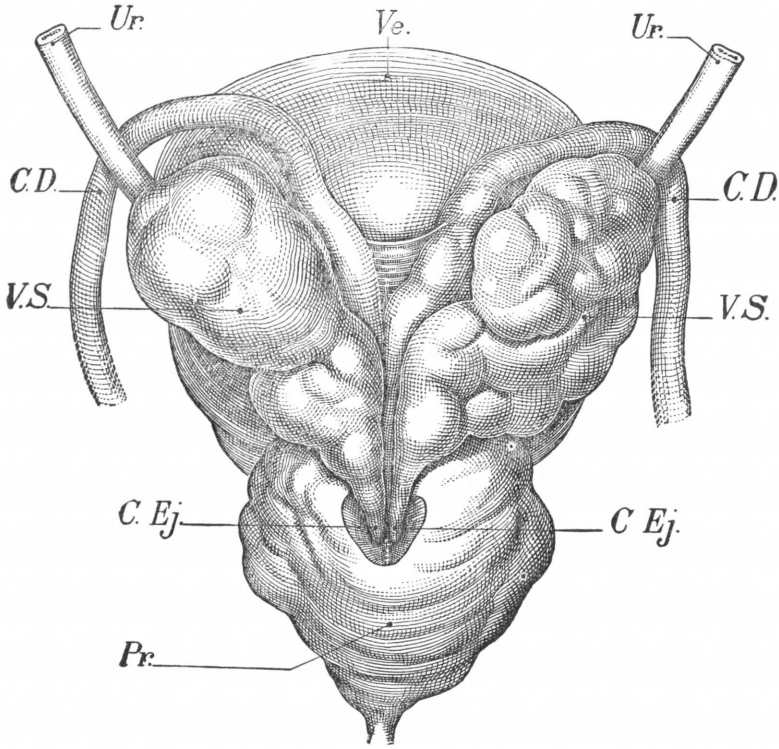


Fig. 1107

Aspecto normal de la cara posterior de las vesículas seminales en sus relaciones con la próstata (según Luys).

Ve., vejiga. — Ur., uréter. — V.S., vesícula seminal. — C.D., conducto deferente. — Pr., próstata. — C.Ej., conducto eyaculador.

**2.° Dirección.** — Las vesículas seminales se dirigen de ordinario oblicuamente de arriba abajo, de fuera a dentro y de atrás a delante. Se dirigen con frecuencia horizontalmente. Conviene añadir que la oblicuidad del eje mayor vesicular es variable, en cierta medida, con el estado de repleción o de vacuidad de la vejiga, a la que las vesículas están íntimamente ligadas.

Por excepción se observan casos en los que la vesícula seminal es vertical.

**3.° Volumen.** — El volumen de las vesículas varía según el período de actividad genital. Poco desarrolladas antes de la pubertad, crecen y aumentan de volumen después del desarrollo genital, para adquirir su mayor capacidad en la edad adulta. Parecen disminuir en la vejez.

Consideradas en las diversas especies animales, las vesículas seminales presentan un desarrollo que parece ser inversamente proporcional al de la próstata.

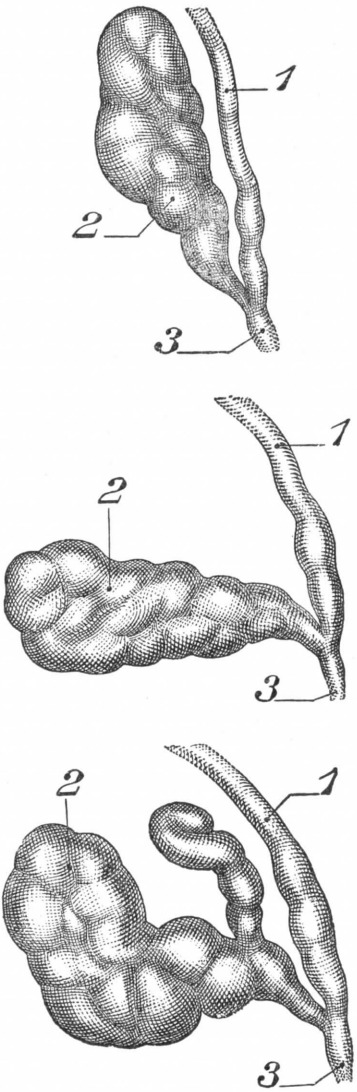


Fig. 1108

Formas de las vesículas seminales (según Luys).

*Arriba:* vesícula seminal recta. — *En medio:* vesícula seminal oblicua. — *Abajo:* vesícula seminal con un gran fondo de saco diverticular.

1, conducto deferente. — 2, vesícula seminal. — 3, conducto eyaculador.

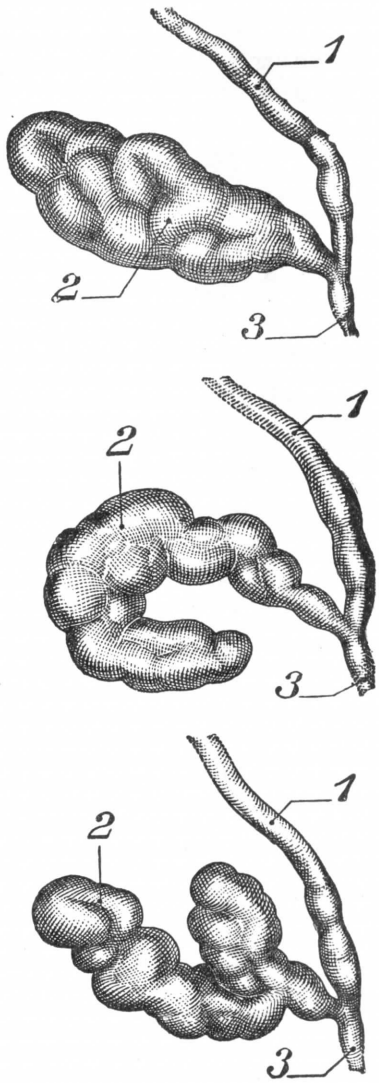


Fig. 1109

Formas de las vesículas seminales (Según Luys).

*Arriba:* vesícula seminal horizontal. — *En medio:* vesícula seminal en forma de navaja; la vesícula seminal se arrolla; el fondo de saco terminal se aproxima a su origen. — *Abajo:* vesícula seminal bilobulada.

1, conducto deferente. — 2, vesícula seminal. — 3, conducto eyaculador.

**4.° Dimensiones.** — La longitud varía de 5 a 10 centímetros. Su anchura máxima puede alcanzar 34 milímetros. El diámetro ánteroposterior, el menor, no

excede de 15 milímetros. Pero estas dimensiones pueden ser sobrepasadas, como en el caso de CRUVEILHIER, que dice haber encontrado una vesícula seminal de 32 centímetros de longitud. Existe igualmente cierta variabilidad entre la del lado derecho y la del izquierdo. La vesícula derecha sería en general más voluminosa (GUELLIOT).

**5.° Capacidad.** — La capacidad varía en cada vesícula entre 5 y 11 centímetros cúbicos (PICKER). Como para todos los reservorios, la capacidad fisiológica media es la que interesa conocer, puesto que en la actualidad ciertas afecciones de

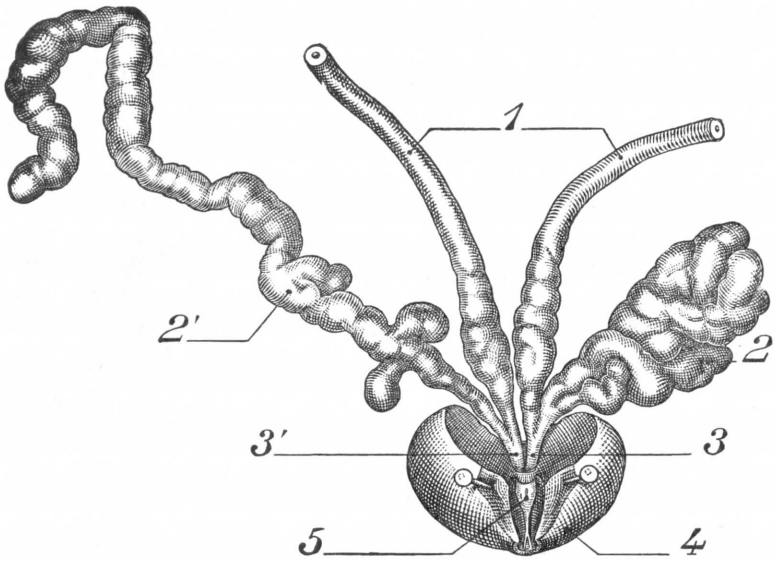


FIG. 1110

Aspecto normal de la capa anterior de las vesículas seminales, de las cuales la derecha está desarrollada y la izquierda ha conservado su posición natural (según LUYS).

1, conducto deferente. — 2, vesícula seminal derecha. — 2', vesícula seminal izquierda desenrollada. — 3, 3', conductos eyaculadores derecho e izquierdo. — 4, próstata. — 5, utrículo prostático.

las vesículas son tratadas por inyección de líquido medicamentoso. Como para la vejiga, existen susceptibilidades individuales variables. Hay que recordar la cifra de 6 centímetros cúbicos que parece convenir al término medio de los casos.

**6.° Formas.** — La vesícula es un órgano alargado, que tiene la forma de una pera oblicuamente adosada a la cara posterior de la vejiga. El extremo grueso es superior y externo. El extremo inferior, interno y afilado, va a reunirse al conducto deferente. El carácter morfológico principal de las vesículas es su aspecto abollado. La superficie es irregular, abollada, mamelonada. Este aspecto es particularmente visible cuando se ha tenido cuidado de disecar las vesículas, de librarlas de la ganga celulosa y muscular que las envuelve.

He aquí, según LUYS, ciertos tipos que es posible distinguir. En algunos casos el extremo distal se flexiona en gancho (forma en navaja) (fig. 1109, en medio); en otros casos la vesícula se dilata en su extremo externo en un inmenso fondo de saco que da al reservorio un aspecto corto y rechoncho o biloculado (fig. 1109). Cuando se ha desarrollado la vesícula, pues más adelante veremos que cada vesícula está constituída por un tubo largo plegado sobre sí mismo, la superficie de las vesículas

seminales se parece a una vena varicosa o a un intestino de pollo (Luys). La pared posterior del tubo sobre todo es la que ofrece estas desigualdades de calibre y abolladuras. Su pared anterior, que está frente a la vejiga, es mucho más lisa. El borde interno se aplasta contra el conducto deferente dilatado en ampolla; el borde externo es convexo generalmente.

Como hemos dicho antes, la ablación del tejido celular perivascular permite liberar los pliegues de la vesícula, que se extiende entonces a la manera de un tubo irregular. Es bastante curioso comprobar que la vesícula seminal es, como el lóbulo espermático, como los conos eferentes, como el vas aberrans de Haller, una formación tubulosa, diversamente flexionada y apelotonada. Cuando se ha desenrollado, se comprueba que la vesícula está formada por un tubo largo de 6 a 8 milímetros de diámetro, plegado y abollado (fig. 1110). Parece existir un pliegue prin-

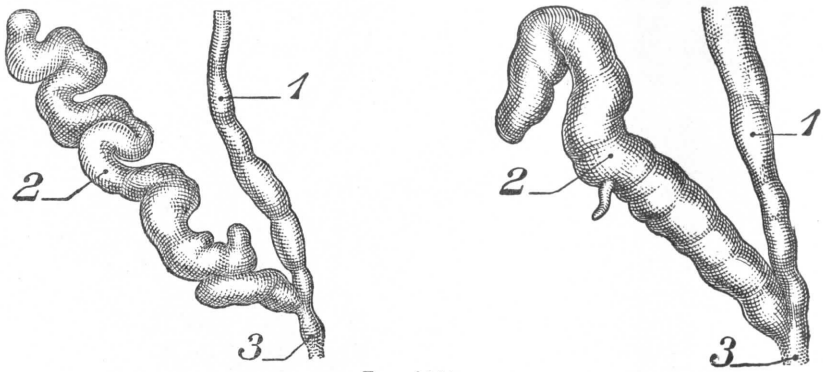


Fig. 1111

Formas de las vesículas seminales (según Luys).

*A la izquierda:* vesícula seminal de conducto principal recto. — *A la derecha:* vesícula seminal de conducto principal sinuoso.

1, conducto deferente. — 2, vesícula seminal. — 3, conducto eyaculador.

cipal que se asienta en la parte media del órgano y que ha permitido a Herkernath y a Taylor comparar la vesícula a una navaja semiabierta. Pero aparte este doblez principal, el tubo vesicular es abollado e irregular, y, como veremos al estudiar la constitución interior del órgano, a cada pliegue corresponde un tabicamiento interno; de ahí la producción de fondos de saco que se abren en un conducto principal por conductos más cortos o por medio de orificios muy irregulares.

Picker ha clasificado las diferentes formas de vesículas seminales, después del examen de 150 piezas, en cinco tipos principales:

a) *Vesículas de conducto principal simple y recto* (fig. 1111, lado izquierdo). — Este tipo es raro; sólo se encuentra en el 5 por 100 de los casos, principalmente en los adolescentes. Estas vesículas son pequeñas; no exceden de 4 a 6 centímetros de longitud por 2 centímetros de anchura.

b) *Vesículas de conducto principal sinuoso con divertículo o sin él* (fig. 1111). — Este tipo se encuentra en el 15 por 100 de los casos. Las vesículas están desarrolladas en longitud, pudiendo alcanzar más de 20 centímetros. El conducto principal describe numerosas circunvoluciones groseramente simétricas.

c) *Vesículas de conducto principal delgado, sinuoso, con divertículo o sin él* (fig. 1112). — Este tipo existe como el precedente en el 15 por 100 de los casos. Se trata de vesículas pequeñas y reducidas en su volumen.

d) *Vesículas de conducto principal recto, con anchos divertículos en forma de granos de uva* (fig. 1112). Este tipo es frecuente, encontrándose por lo menos en el 33 por 100 de los casos. La longitud oscila entre 15 y 19 centímetros. La capacidad varía entre 2 y 6 centímetros cúbicos.

e) *Vesículas de conducto principal corto con grandes ramas ramificadas irregulares* (fig. 1112). — Este tipo, tan frecuente como el anterior (33 por 100), con-

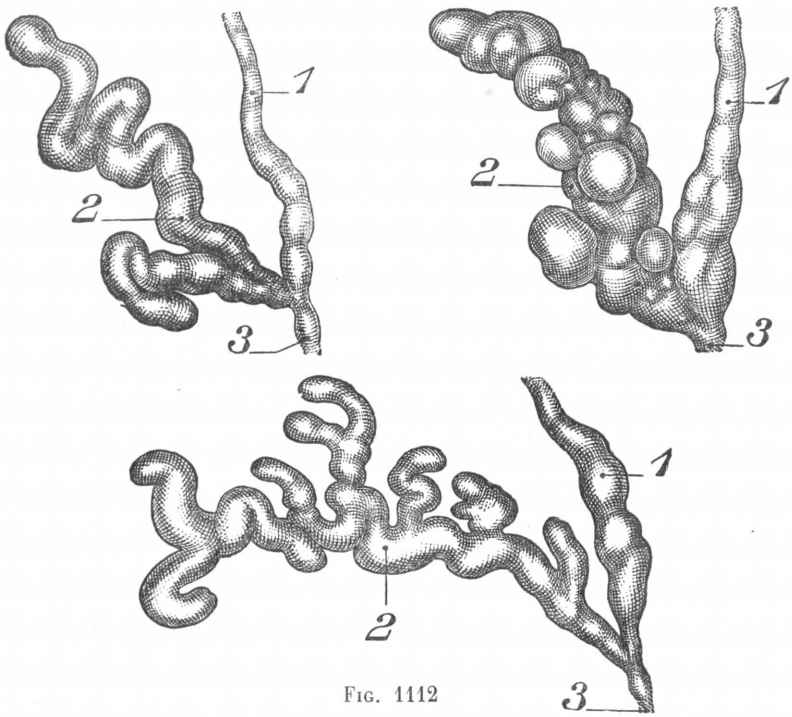


Fig. 1112

Formas de las vesículas seminales (según Luys).

*Arriba y a la izquierda:* vesícula seminal de conducto principal corto con grandes ramas ramificadas
*Arriba y a la derecha:* vesícula seminal de conducto principal recto con divertículo en granos de uva.
*Abajo:* vesícula seminal de conducto principal sinuoso con divertículo.
1, conducto deferente. — 2, vesícula seminal. — 3, conducto eyaculador.

tiene vesículas cuya capacidad puede alcanzar 10 centímetros cúbicos y cuya longitud varía entre 6 y 14 centímetros.

## B. — Relaciones de las vesículas seminales

Como ya hemos dicho, las vesículas seminales ofrecen al estudio dos caras, dos bordes y dos extremos.

Antes de estudiar las relaciones propiamente dichas de estas diferentes partes, es necesario tener conocimiento de la atmósfera celulosa que las rodea; ella es la que nos explica, en efecto, la intimidad de las conexiones de las vesículas con los órganos próximos.

**1.° Atmósfera célulomusculosa. Aponeurosis próstatoperitoneal.** — Las vesículas seminales y la porción de los conductos deferentes contigua a ellas

están sumergidas en una atmósfera célulomusculosa que está esencialmente constituída por fibras musculares lisas, diversamente entrecruzadas y unidas a una cantidad menor de fibras conjuntivas y fibras elásticas (fig. 1113, 10). Esta atmósfera fibromuscular, igualmente abundante en vasos, no es más que la parte posterior de la *aponeurosis próstatoperitoneal de Denonvilliers*. Esta lámina, de forma cuadrilátera, cuyo borde inferior se fija a la aponeurosis media del perineo y cuyos bordes laterales se insertan abajo en las aponeurosis sacrorrectogenitales, se endereza verticalmente entre el recto por detrás y el aparato urogenital por delante. Parece ser la reliquia de dos fondos de saco peritoneales que, en el feto, descienden por delante y detrás de las vesículas y cuyas hojas constitutivas se sueldan por coalescencia en el curso del desarrollo (Cunéo y Veau) (fig. 1114). A nivel de las vesículas la masa celular no aparece ya en la forma de una hoja aponeurótica.

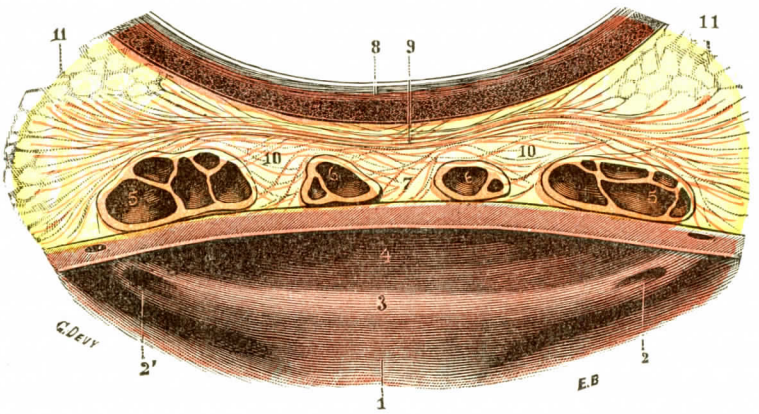


Fig. 1113

Corte horizontal de la vejiga y de las vesículas seminales que pasan por el orificio inferior de los uréteres (hombre de treinta y seis años, vejiga previamente distendida por una inyección de sebo).

1, superficie interior de la vejiga. — 2, 2', uréteres. — 3, rodete interuretérico. — 4, fondo inferior. — 5, vesículas seminales con sus células. — 6, 6, conductos deferentes (porción ampollar). — 7, triángulo interdeferencial. — 8, recto. — 9, aponeurosis próstatoperitoneal. — 10, atmósfera conjuntivomuscular que envuelve las vesículas y el conducto deferente. — 11, 11, tejido celular de la pelvis.

En este punto, el borde superior de la aponeurosis se extiende en una atmósfera músculoconjuntiva más resistente a nivel de los vasos, atmósfera que envaina los reservorios espermáticos. De ello resulta un tabique, que se interpone entre la cara anterior de las vesículas y la cara posterior de la vejiga, y otro tabique, posterior, entre la cara posterior del recto y la cara posterior de las vesículas.

En general, se puede decir que las vesículas seminales son más solidarias del reservorio urinario que del tubo rectal. En efecto, se adhieren fuertemente, hacia su parte inferior, con la próstata y la vejiga. Aquí el tejido celular es denso. Por el contrario, por detrás, este tejido es más laxo. Finalmente, en relación a las vesículas, se puede decir que la adherencia de la atmósfera fibrosa al órgano disminuye del vértice a la base. La parte más alta y más externa de las vesículas es, pues, la más movilizable, la que es más fácil de separar de los órganos próximos. Se concibe la importancia de la atmósfera que acabamos de describir desde el punto de vista patológico y quirúrgico. Se deja invadir por los fenómenos inflamatorios; el cirujano la utiliza para practicar la ablación de las vesículas.

**2.° Cara anterior.** — La cara anterior de la vesícula está en relación con la región del fondo de la vejiga que corresponde casi al trígono de Lieutaud. Más

largas que el trígono, exceden a éste por fuera y arriba. La porción terminal del uréter cruza oblicuamente la parte más superior de la vesícula seminal, intercalándose entre ella y la vejiga. La relación vesical explica la repercusión de las afecciones seminales en el reservorio urinario y la posibilidad de fístulas vésicoseminales.

**3.° Cara posterior** (fig. 1115). — La cara posterior está en relación con la cara anterior del recto, de la que está separada por el tejido celular de mallas anchas que hemos descrito antes. Pero el contacto es bastante íntimo para que sea posible explorar fácilmente las vesículas seminales por el tacto rectal.

Esta porción del recto está desprovista de peritoneo. Sin embargo, la parte superior de la cara posterior de las vesículas está muy a menudo cubierta por el peritoneo pélvico, que desciende en una longitud aproximada de 10 a 15 milímetros. Este fondo de saco vesículorrectal varía según el estado de repleción de la vejiga. Sube cuando ésta está llena. Como se ve, los dos tercios inferiores de las vesículas son extraperitoneales y corresponden a un triángulo vesical de 4 centímetros de anchura aproximadamente.

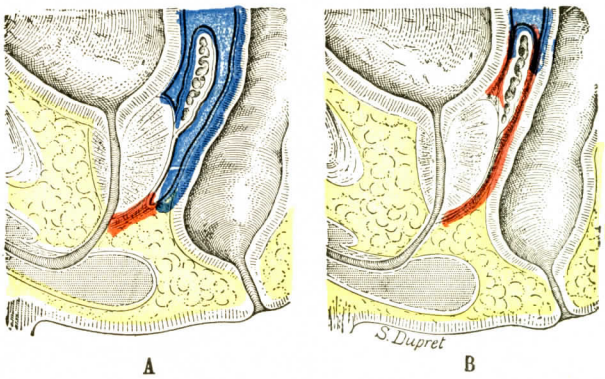


FIG. 1114

La formación de la aponeurosis próstatoperitoneal, según la teoría de CUNÉO y VEAU (corte sagital esquemático del peri neo) (T.-J.).

En la figura A, que representa la disposición embrionaria, el fondo de saco peritoneal (*azul*) envía dos divertículos, de los cuales el uno se insinúa entre la cara anterior de la vesícula seminal y la vejiga (*divertículo prevesicular*), mientras que el otro desciende entre la cara posterior de la vesícula y de la próstata y el recto (*divertículo retrovesículoprostático*).

En la figura B, que representa la disposición en el adulto, las dos hojas peritoneales, constituídas de cada uno de los diverticulos prevesicular y retrovesiculoprostático, se han soldado entre sí, formando de este modo una especie de membrana (*rojo* en la figura) que envuelve la vesícula y la cara posterior de la próstata; es la *aponeurosis próstatoperitoneal*.

**4.° Borde externo.** — El borde externo, oblicuo, a veces horizontal, se halla en relación con el importante plexo venoso que resulta de las venas vesiculares y de los plexos prostáticos.

**5.° Borde interno.** — El borde interno de las vesículas está en relación inmediata con el conducto deferente. Este, como hemos dicho ya, se dilata en este punto en una ampolla pegada y unida al borde interno de las vesículas seminales por un tejido fibroso bastante denso.

Los dos bordes internos de las vesículas limitan por su separación un ángulo, el *ángulo intervesicular*, cuyo vértice inferior corresponde a la base de la próstata y en el que se inscribe el *triángulo interdeferencial*. Este ángulo varía entre 45 y 92°. Varía también según el estado de plenitud o de vacuidad de la vejiga.

**6.° Extremo superior.** — Este extremo o base, rechazado hacia fuera, es la parte más voluminosa de la vesícula. Su relación fundamental, además del peritoneo de que ya hemos hablado, se establece con el uréter. Este alcanza la vesícula por la parte superior externa. Está muy próximo a ella. Esta relación debe recordarla el cirujano que extirpe una vesícula seminal. El cruzamiento uréterodeferencial se efectúa encima de la vesícula.

Veremos más adelante que este polo superior es, al mismo tiempo, el verdadero *hilio* de la vesícula seminal. Aquí, en efecto, termina el pedículo arterial

principal del reservorio espermático. Por lo demás, toda la cara posterior, el polo superior y una parte de la cara externa de las vesículas seminales están sumergidos en un entrecruzamiento celular transportado por los vasos y los nervios vesiculares, que hacen de la disección de las vesículas una empresa bastante engorrosa.

7.° **Extremo inferior.** — El extremo inferior o vértice se afila en un tubo al que se da el nombre algunas veces de cuello de la vesícula. Se une con el con-

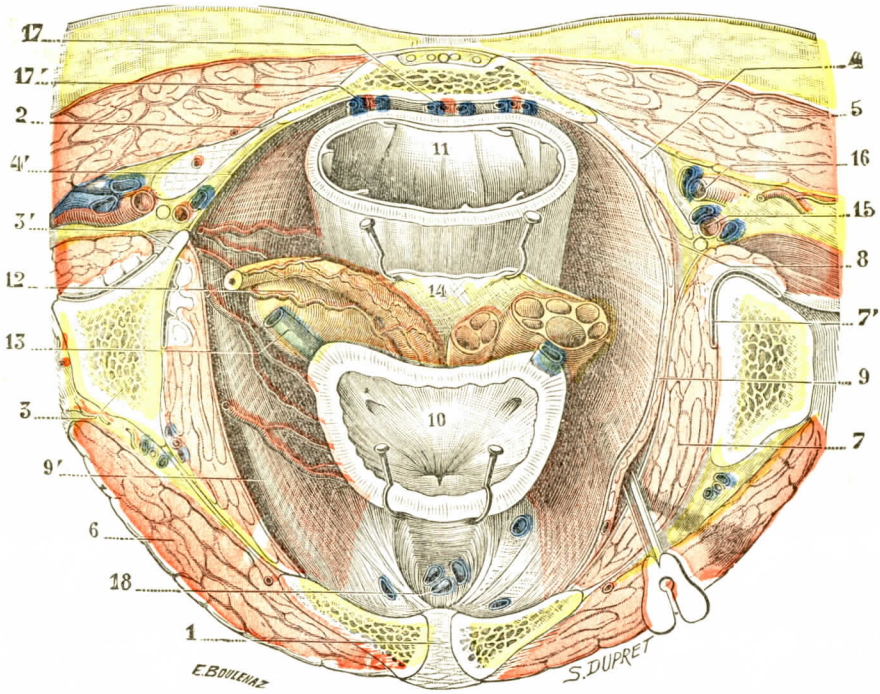


FIG. 1115

Relaciones de las vesículas seminales, vistas en un corte horizontal de la pelvis (T.-J.).

(El corte es un poco más inferior a la izquierda que a la derecha; a la izquierda hay una sonda acanalada que, metida entre el obturador interno y el elevador, penetra en la fosa isquiorrectal.)

1, sínfisis del pubis. — 2, sacro. — 3, hueso coxal, con 3', espina ciática. — 4 y 4', ligamentos sacrociáticos mayor y menor. — 5, glúteo mayor. — 6, obturador externo. — 7, obturador interno, con 7', su bolsa serosa. — 8, isquiococcígeo. — 9, elevador del ano, con 9' (a la derecha), arcus tendineus. — 10, vejiga. — 11, recto. — 12, vesícula seminal y conducto deferente (cortados horizontalmente a la izquierda) con sus vasos arteriales. — 13, uréter. — 14, aponeurosis próstatoperitoneal. — 15, vasos y nervios pudendos internos. — 16, vasos isquiáticos. — 17 y 17', arterias sacras medias y sacras laterales. — 18, plexo de Santorini.

ducto deferente para constituir el conducto eyaculador. Esta unión se establece en la parte inferior de la base de la próstata. Es bastante difícil, por lo demás, decir dónde comienza el conducto eyaculador. Unas veces el conducto deferente se echa primero en la vesícula y el conducto eyaculador sigue directamente a ésta; otras veces el conducto eyaculador sucede directamente al confluente vesículodeferencial (fig. 1123).

## C. — CONSTITUCIÓN INTERIOR

La superficie interior de la vesícula seminal es aún más irregular que su superficie exterior (fig. 1116).

Cuando se abre con unas tijeras, o cuando se divide en cortes seriados después de haberla endurecido o congelado convenientemente (fig. 1116), se observa que su cavidad, tabicada al infinito, se descompone en multitud de celdas todas las cuales comunican entre sí, pero siempre muy irregulares en lo que concierne a su orientación, forma y dimensiones.

Por otra parte, las paredes de esas celdas, examinadas con una lente, en vez de ser lisas y uniformes como lo son las de la vesícula biliar, aparecen como erizadas de pequeños repliegues que, uniéndose entre sí, dan a esas paredes un aspecto

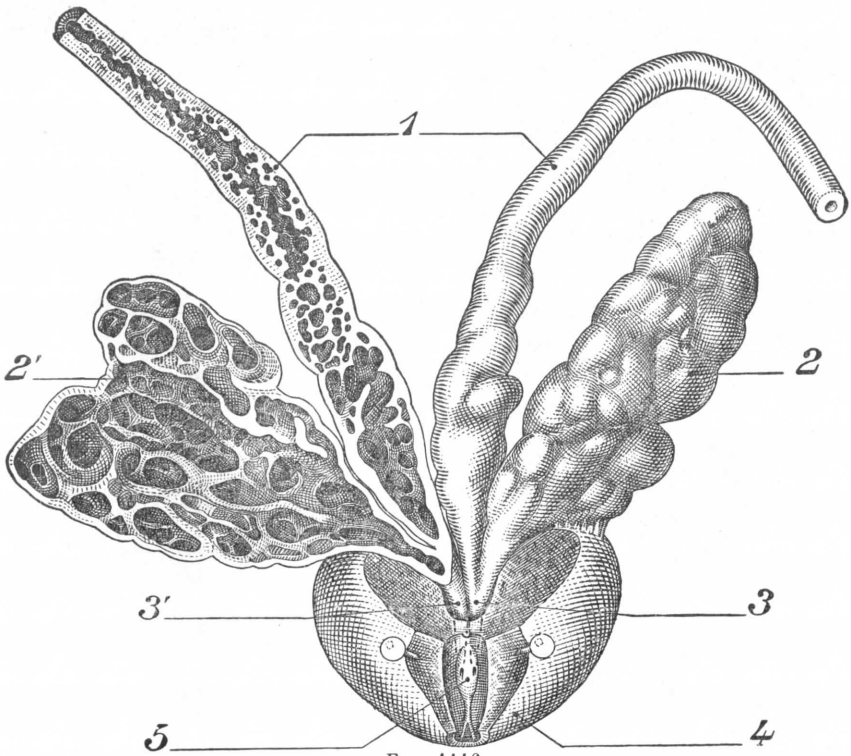


Fig. 1116

Aspecto interior de la vesícula seminal y del conducto deferente derecho (según Luys).

1, conductos deferentes derecho e izquierdo. — 2, vesícula seminal derecha. — 2', vesícula seminal izquierda. — 3, 3', conductos eyaculadores. — 4, próstata. — 5, utrículo prostático.

reticulado; en otros términos, las grandes celdas, o *celdas de primer orden*, que constituyen la vesícula, se dividen en *celdas de segundo orden*, y éstas en celdas más pequeñas todavía o *celdas de tercer orden*. Esta disposición es la misma que hemos encontrado en la ampolla del conducto deferente.

**1.° Desenrollamiento de la vesícula.** — La vesícula seminal es, como el lóbulo espermático, como los conos eferentes, como el vas aberrans de Haller, una formación tubulosa, diversamente flexionada y apelotonada.

Importa, pues, para adquirir una noción exacta de su modo de constitución, desenrollarla previamente, operación que se practica separando cuidadosamente por disección el tejido conjuntivo y muscular que une entre sí las diversas abolladuras de su superficie exterior.

Una vez efectuado el desenrollamiento (fig. 1118), se ve que la vesícula está formada ahora por un largo tubo, el *tubo seminal*, que tiene de 6 a 8 milímetros de diámetro y de 12 a 20 centímetros de longitud y hasta más en ciertos casos. Este tubo, aunque desenrollado, permanece sinuoso, mal calibrado, es decir, estrechado en ciertos puntos y dilatado en otros. Además, da origen lateralmente a prolongaciones diverticulares, cuya disposición varía mucho según los individuos,

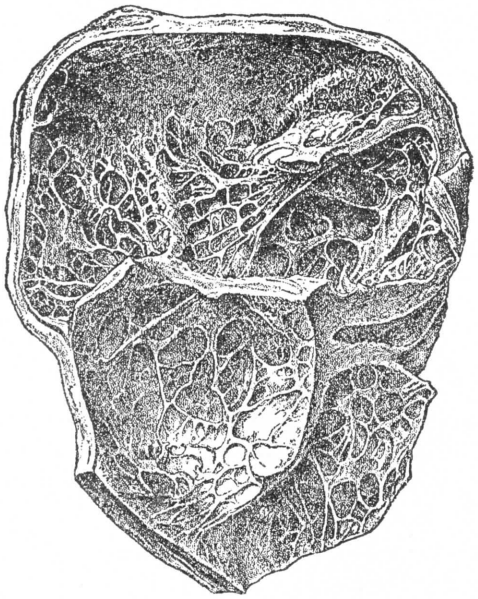

Fig. 1117

Una porción de la vesícula seminal, endurecida y abierta, vista por su cara interna (según Ebner).

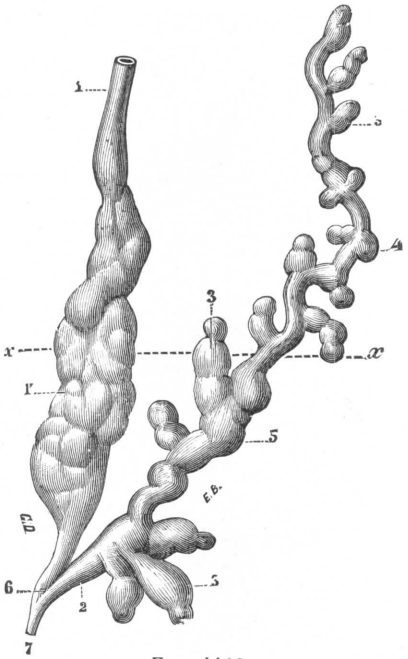


Fig. 1118

Vesícula seminal derecha, desenrollada y vista por su cara posterior (sujeto de cuarenta años, inyección previa de sebo).

1, conducto deferente con 1', su ampolla. — 2, vesícula seminal, con: 3, sus prolongaciones laterales; 4, sus dilataciones en forma de ciego; 5, las abolladuras de su pared. — 6, unión de la vesícula con el conducto deferente. — 7, conducto eyaculador.

(La horizontal *xx* indica el nivel de la extremidad superior de la vesícula antes de desenrollarla.)

pero que son siempre muy numerosas. Unas, relativamente muy cortas, son simples ciegos (4), que hacen recordar exactamente los de los conductos seminíferos. Las otras, largas de 3 ó 4 centímetros o más aún (3), son verdaderos conductos que representan ramificaciones secundarias del conducto principal. Como este último, son moniliformes, encorvadas sobre sí mismas una o varias veces, provistas o no de ciegos y completamente cerradas por su extremo libre.

**2.° Constitución anatómica.** — La vesícula seminal, a la que podemos considerar como un simple divertículo de la porción ampollar del conducto deferente, tiene exactamente la misma estructura que este conducto. Sus paredes, como las de la ampolla, se componen de tres túnicas concéntricas, que son, de fuera a dentro: una *túnica celulosa*, una *túnica muscular* y una *túnica mucosa*.

*A.* Túnica celulosa. — La túnica celulosa, relativamente delgada, constituye la *adventicia* de la vesícula. Es muy rica en vasos y nervios.

*B.* Túnica muscular. — La túnica muscular se compone aquí también de fibras lisas dispuestas en tres planos: un *plano medio*, de fibras circulares; un *plano interno* y un *plano externo*, en los que las fibras afectan una dirección longitudinal. Esta túnica muscular, aunque muy gruesa (representa por sí sola más de los dos tercios del grosor de la pared), está, no obstante, mucho menos desarrollada que en el conducto deferente.

*C.* Túnica mucosa. — La túnica mucosa, de un milímetro de grueso aproximadamente, presenta una coloración blanquecina o blancoamarillenta. Se compone, como todas las mucosas, de un *corion* y una *capa epitelial*.

a) *Corion.* — El corion es delgado y está formado esencialmente por fascículos de tejido conjuntivo, con los cuales se mezclan gran número de fibras elásticas.

b) *Epitelio* (fig. 1119). — El epitelio de las vesículas seminales ha sido bien descrito por Limon, luego por Hendrich (1905), Petersen (1907) y Bonis (1909). Se compone esencialmente de un estrato muy regular de células cilíndricas, cuatro o cinco veces más altas que anchas, que descansan por su base en una membrana propia muy delgada, pero, no obstante, muy visible.

Además de las células cilíndricas que acabamos de describir y que constituyen la parte secretoria de las vesículas seminales, la mucosa de estas vesículas presenta una segunda capa de células denominadas *basales*, que se hallan comprimidas entre el corion y los pies de las células cilíndricas.

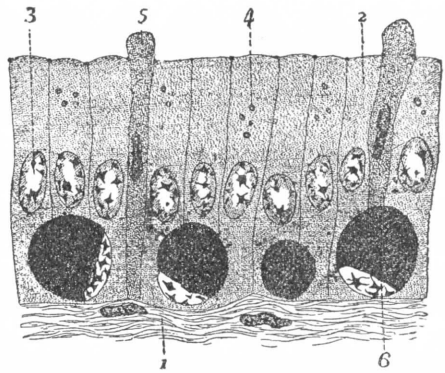


Fig. 1119

Epitelio de las vesículas seminales del toro, visto en un corte vertical (según Limon).

1, membrana basal. — 2, células cilíndricas, con 3, su orificio. — 4, granulaciones grasosas. — 5, una célula cilíndrica degenerada. — 6, células basales que han sufrido la degeneración grasosa.

El líquido elaborado por las vesículas seminales, como también por las ampollas de los conductos deferentes, parece desempeñar un triple papel: 1.°, diluir la esperma que el conducto deferente lleva a la vesícula y favorecer así su progresión, ya sea en el conducto urogenital del hombre, ya en las bolsas sexuales de la mujer; 2.°, subvenir a las necesidades nutritivas de los espermatozoides durante todo el tiempo que hayan de permanecer en la vesícula; 3.°, acrecentar la vitalidad de los mismos, pues sabido es que los espermatozoides pueden vivir muchas horas en la vesícula después de la muerte del individuo.

Si se recuerda que se han observado en el epitelio de los conos eferentes, del conducto epididimario y del deferente, fenómenos secretorios análogos a los que presentan las vesículas seminales, se deducirá que el aparato excretorio de la esperma no es sólo un conducto vector, sino también un aparato glandular cuyas funciones consisten en proyectar continuamente en el precitado conducto productos destinados a la nutrición y aun tal vez al desarrollo de los espermatozoides. Como observa muy juiciosamente Limon, el espermatozoide, al salir de los conductos testiculares, «es muy pobre en protoplasma, y aun este protoplasma está diferenciado, en su mayor parte, en un órgano del movimiento. Este elemento, inferior en este concepto al elemento sexual femenino, no podrá encontrar en sí mismo el viático necesario para realizar tan largo viaje desde el tubo seminífero hasta las partes genitales femeninas donde se opera la fecundación». Ahora bien, lo que no puede encontrar en sí mismo lo encuentra en el medio exterior por donde va, bajo la forma de los diversos productos que lanza a su paso el epitelio del aparato excretorio, el cual se convierte de esta manera, para los espermatozoides, en una especie de aparato nutritivo.

**3.° Contenido.** — Las vesículas seminales contienen naturalmente el líquido espermático que les suministran de continuo los conductos deferentes. Pero a

este líquido espermático procedente de la glándula genital se añade siempre cierta cantidad de moco, producto de secreción de la mucosa de las vesículas.

El contenido de las vesículas es, «por regla general, de consistencia cremosa semilíquida, sin viscosidad propiamente dicha ni estado filamentoso, a veces algo grumosa o granulosa al tacto, o bien de consistencia de jalea» (Ch. Robin). Su color, es, según los casos, gris blanquecino, blancoamarillento o hasta grisáceo.

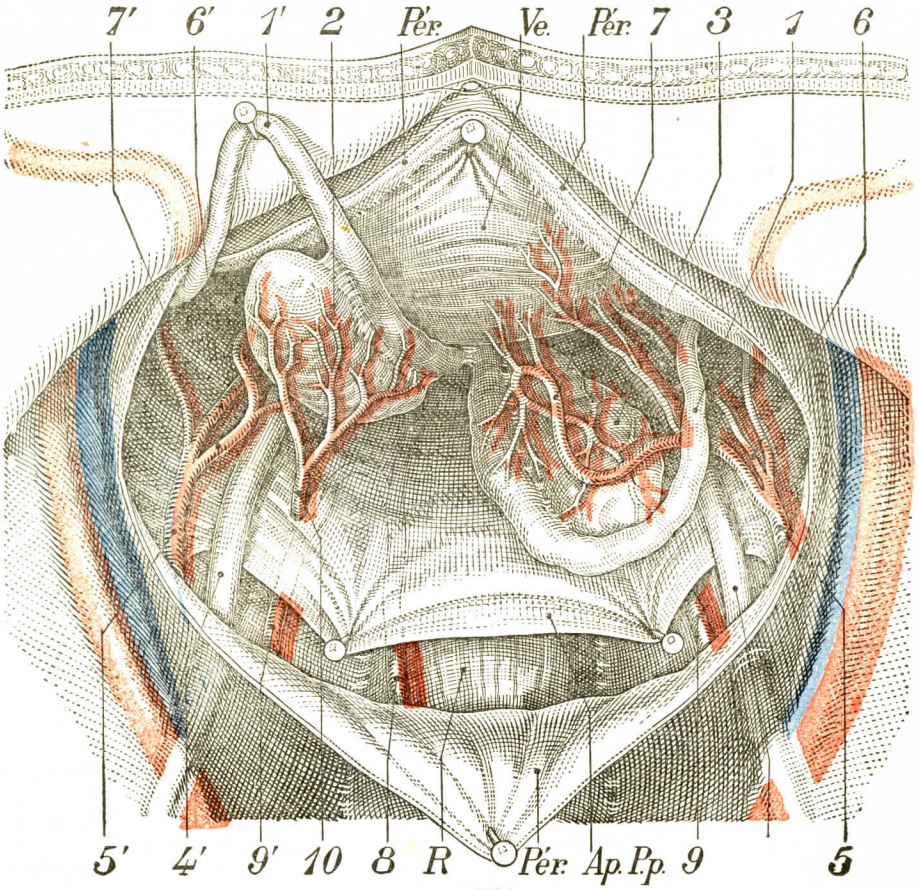


Fig. 1120

Arterias de las vesículas seminales (según Luys).

Ve., vejiga. — R, recto. — Per., peritoneo del fondo de saco vésicorrectal abierto y reclinado. — Ap.P.p., aponeurosis próstatoperitoneal reclinada hacia atrás.

1, 1', conductos deferentes derecho e izquierdo. — 2, vesícula seminal izquierda reclinada hacia delante. — 3, vesícula seminal derecha en su lugar. — 4, 4', uréteres derecho e izquierdo. — 5, 5', troncos arteriales génitovesicales derecho e izquierdo. — 6, 6', una de sus ramas vésicoprostáticas. — 7, 7', su rama vésicodeferencial. — 8, rama de la arteria hemorroidal superior. — 9, 9', arterias hemorroidales medias. — 10, arteria vesicular posterior nacida de la arteria hemorroidal media.

Contiene, como elementos figurados: 1.°, espermatozoides en mayor o menor abundancia; 2.°, algunos leucocitos, aislados o en masa; 3.°, gránulos de hemoglobina amorfa; 4.°, granulaciones grasosas; 5.° concreciones redondeadas, más o menos irregulares, a las cuales Robin ha dado el nombre de *simpexiones*. El diámetro de estas concreciones varía de una centésima de milímetro a 1 ó 2 milímetros. En la substancia hialina que entra en su composición se hallan a menudo englobados espermatozoides y aun leucocitos.

## D. — Vasos y nervios

**1.° Arterias.** — Las arterias de las vesículas seminales provienen de dos ramas de la hipogástrica: el tronco arterial génitovesical y la hemorroidal media.

a) *Rama vesículodeferencial.* — El *tronco arterial génitovesical* (fig. 1120, 5) se divide en dos ramas: la arteria próstatovesical y la vesículodeferencial. La arte-

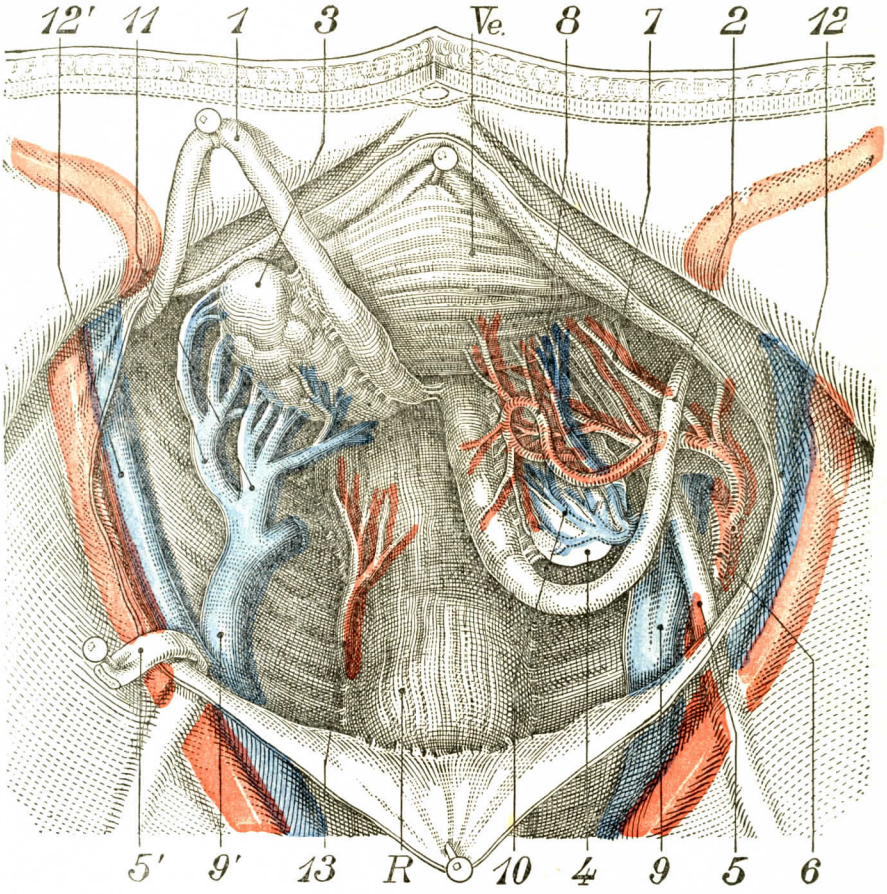


Fig. 1121

Venas de las vesículas seminales (según Luys).

1, conducto deferente izquierdo. — 2, conducto deferente derecho. — 3, vesícula seminal izquierda. — 4, vesícula seminal derecha. — 5, uréter derecho. — 5', uréter izquierdo cortado. — 6, tronco arterial génitovesical. — 7, una de sus ramas vesicales. — 8, su rama vesicular. — 9, 9', venas hipogástricas. — 10, vena vesículodeferencial anterior. — 11, vena vesicular posterior. — 12, 12', venas ilíacas externas derecha e izquierda. — 13, vena hemorroidal media.

ria próstatovesical, que hemos estudiado ya en la vejiga, no da ninguna rama a las vesículas seminales. En cambio, la vesículodeferencial, que como hemos visto da una rama al conducto deferente, suministra a la vesícula seminal numerosas arteriolas que llegan a ella (fig. 1120, 7, 7') por su borde externo en la proximidad del vértice. Constituye el verdadero pedículo arterial del órgano (Luys) y aquí es donde debe buscarse cuando se la quiere ligar en el curso de una vesiculectomía. Sus ramos se entremezclan con filetes nerviosos del plexo seminal (véase luego).

b) *Hemorroidal media.* — Esta arteria, más genital que rectal, abandona a la vesícula seminal una rama que llega al reservorio espermático por su cara posterior. Sus ramas, delgadas, como las de la precedente, circulan a través de los surcos que separan las abolladuras y franquean éstas algo a la manera de las arterias de las circunvoluciones cerebrales. Se anastomizan con arteriolas procedentes de las arterias precedentes. Se ramifican en la capa muscular longitudinal de la vesícula y terminan en la mucosa.

**2.° Venas.** — Las venas de las vesículas seminales (fig. 1121), emanadas de la red submucosa, forman tres grupos (Gillet):

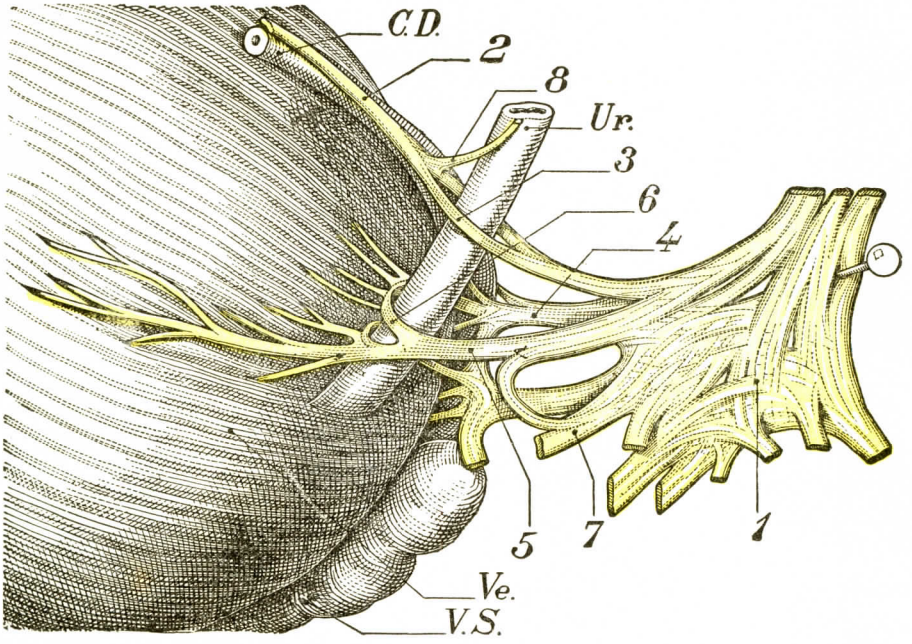


Fig. 1122

Orígenes de la inervación de las vesículas seminales (según Latarjet y Bonnet).

Ve., vejiga. — Ur., uréter. — C.D. conducto deferente. — V.S., vesícula seminal.
1, ganglio hipogástrico. — 2, nervio del conducto deferente. — 3, asa nerviosa periureteral. — 4, nervio uréterovesical interno. — 5, nervio uréterovesical externo. — 6, arco nervioso periureteral. — 7, nervio que va al plexo seminal. — 8, nervio ureteral inferior.

Un grupo *superior* está constituído por venillas que se dirigen de un lado al otro y se anastomizan entre sí por inosculación.

Un grupo *anterior* se interpone entre las vesículas y la vejiga; recibe venillas del bajo fondo vesical.

Un grupo *posterior* comunica con las venas del recto, en particular con las venas hemorroidales.

Todas las venas de la vesícula terminan finalmente en la corriente venosa vésico-prostática para desembocar en la vena hipogástrica.

**3.° Linfáticos.** — Los linfáticos proceden de dos redes, una red mucosa y una red muscular. Como las venas, forman alrededor de las vesículas seminales una abundante red. En esta red nacen, a derecha e izquierda, dos o tres troncos,

los cuales van a desaguar en seguida en los ganglios situados en la parte lateral de la pelvis: los unos en los ganglios hipogástricos, los otros en los ganglios posteriores de la cadena ilíaca externa. Los linfáticos de la vesícula entran en relación con los del conducto deferente, con los de la próstata y con los de la vejiga.

**4.° Nervios.** — Los nervios de las vesículas seminales emanan de la lámina nerviosa hipogástrica.

Los nervios destinados a las vesículas seminales salen, como los nervios del conducto deferente, de la cara interna de la hoja nerviosa. Están formados por una serie de ramas paralelas anastomizadas en arcos. Se observan a veces en el trayecto de estas ramas pequeños ensanchamientos ganglionares.

Los filetes nerviosos que hemos descrito (LATARJET y BONNET) pueden anastomizarse los de un lado con los del otro, lo que no ocurre en los nervios de la vejiga. Todos estos filetes nerviosos son grisáceos, delgados y frágiles, y están aplicados junto al órgano por el tejido conjuntivo denso que corresponde a la expansión del borde superior de la aponeurosis próstatoperitoneal. Estos filetes se anastomizan también con ramas del conducto deferente e inervan este conducto e igualmente la base de la vejiga.

Las fibras nerviosas contenidas en los nervios de las vesículas provienen de las raíces lumbares segunda y tercera. La excitación de éstas determina movimientos de contracción de las vesículas (MORAT y DOYON, 1908). Otras fibras provienen de los últimos pares sacros *(nervios erectores)*, que terminan en los ganglios hipogástricos. En el gato, la excitación de la primera raíz anterior sacra produce la erección con la eyaculación. Otros filetes nerviosos parecen venir del ganglio mesentérico inferior. La excitación de estas fibras provocaría la eyaculación. Las terminaciones son mal conocidas.

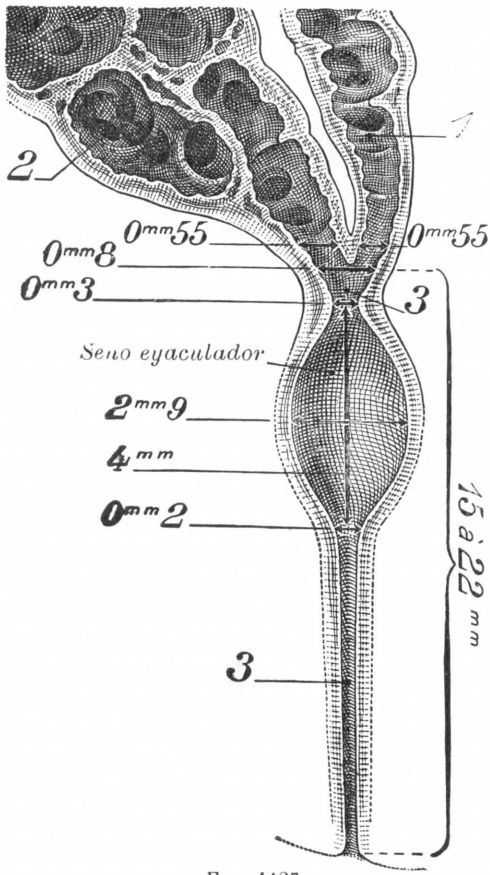


FIG. 1123

Disposición anatómica del conducto eyaculador. Sus dimensiones (según DESPOUYS).

1, conducto deferente. — 2, vesícula seminal. — 3, 3, conducto eyaculador.

## § 3. — CONDUCTO EYACULADOR

Los conductos eyaculadores, en número de dos, uno derecho y otro izquierdo, resultan de la reunión, en ángulo muy agudo, de la ampolla del conducto deferente y la vesícula seminal (fig. 1123). Su función consiste en conducir al conducto de la uretra la esperma acumulada en estos dos reservorios.

**1.° Trayecto.** — Los dos conductos eyaculadores se dirigen oblicuamente de arriba a abajo y de atrás a delante. Poco después de su origen penetran en el espesor de la próstata y van a abrirse, por dos pequeños orificios elípticos ordinariamente poco visibles, en la parte anterior del veru montánum, a la izquierda y a la derecha del utrículo prostático (fig. 1124). Más adelante estudiaremos detalladamente la disposición anatómica de estos orificios.

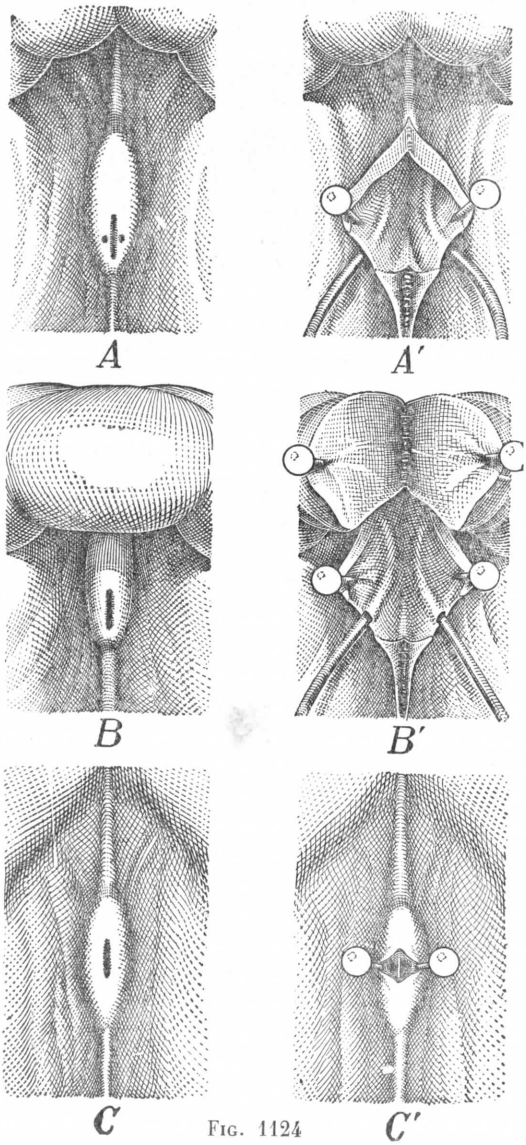


Fig. 1124

A, disposición clásica de los conductos eyaculadores situados simétricamente a cada lado del veru montánum. — A', igual preparación que en A, después de la sección del veru y del utrículo.

B, los conductos eyaculadores se abren aquí en los labios del utrículo prostático. — B', igual preparación que en B, después de la abertura del utrículo y sección de la próstata.

C, ausencia aparente de los conductos eyaculadores; éstos no son visibles sino cuando el utrículo ha sido incidido (C'). Se ven entonces en el fondo del utrículo.

**2.° Dimensiones.** — Los conductos eyaculadores tienen una longitud que varía de 15 a 22 milímetros (fig. 1123).

Su calibre mide, hacia atrás, 1,5 milímetros; luego disminuye gradualmente a medida que se aproxima a la uretra, de modo que, en el extremo terminal del conducto, no tiene más que 0,5 milímetros de diámetro.

Cada uno de los dos conductos eyaculadores ofrece, pues, en su conjunto, la forma de un cono muy prolongado: son, como el conducto deferente mismo, pero en grado menor y en sentido distinto, ligeramente infundibuliformes.

**3.° Relaciones.** — En su origen y en una extensión de algunos milímetros solamente, los conductos eyaculadores están libres por encima de la base de la próstata, y a este nivel quedan sumergidos en esa atmósfera conjuntivomuscular cuya existencia hemos señalado anteriormente alrededor de las vesículas seminales.

En todo el resto de su trayecto (fig. 1123) circulan en pleno tejido prostático, más o menos adosados entre sí, pero nunca confundidos. Al llegar al veru montánum, a veces antes de llegar a él, se separan un poco el uno del otro para dar paso al utrículo prostático, que sigue casi la misma dirección.

Los conductos eyaculadores y el utrículo prostático ocupan el centro de un conducto común que les forma la próstata: están rodeados por una masa de tejido cavernoso, que se interpone entre ellos y el tejido prostático y cuyo modo de formación veremos en seguida.



Fig. 1125

Aspecto uretroscópico del veru montánum en el que falta el utrículo prostático, mientras que los conductos eyaculadores son parcialmente visibles en las paredes laterales del veru montánum (aspecto en escafandra) (según Luys).

**4.° Disposiciones anatómicas de los orificios de los conductos eyaculadores.** — Ya hemos visto que los conductos eyaculadores desembocan en el veru montánum, que hemos estudiado precedentemente. Recordemos que éste ofrece la forma de una eminencia alargada, de 12 a 14 milímetros de longitud por 2 a 5 milímetros de anchura. Sus extremos se continúan hacia delante y atrás por pliegues, el frenillo anterior y el frenillo posterior. Por detrás del veru se encuentra la fosita prostática (fig. 1029), en la que se abren los conductos de las glándulas prostáticas. Lateralmente el veru está limitado por los canales laterales del veru montánum, donde se abren los principales conductos excretorios de la próstata. Finalmente, en la cara anterior del veru se comprueba una especie de hendidura, el *utrículo prostático*.

Los conductos eyaculadores se abren, según los autores clásicos, a *cada lado* del utrículo y simétricamente a él (fig. 1124, A). Según Luys y Pelletier, que han hecho un excelente estudio del conducto eyaculador, esta disposición no es muy frecuente. Más a menudo se encuentra un solo orificio en el vértice del veru montánum, el del utrículo, mientras que los dos conductos eyaculadores vienen a abrirse en los labios del utrículo (fig. 1124, B). Una tercera disposición es cuando no hay utrículo prostático medio y los dos conductos eyaculadores se abren en las paredes laterales del veru montánum. Es el aspecto uretroscópico en *casco de escafandra* descrito por Luys (fig. 1125).

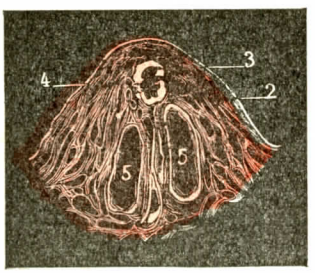


Fig. 1126

Los dos conductos eyaculadores vistos *en un corte* transversal del veru montánum inmediatamente por detrás del orificio del utrículo prostático (según Henle).

2, tejido cavernoso de la uretra. — 3, mucosa uretral. — 4, utrículo prostático. — 5, 5, los dos conductos eyaculadores.

A veces los orificios no se abren en el mismo plano horizontal.

Por último, los orificios de los conductos eyaculadores pueden quedar invisibles. Es necesario entonces incidir el utrículo medio para descubrir en el fondo del utrículo los dos orificios de los conductos eyaculadores adosados en forma de bocas de cañones de escopeta (Luys) (fig. 1124, C').

El uretroscopio permite explorar el veru montánum en el vivo y comprobar las disposiciones que hemos descrito.

**5.° Constitución anatómica.** — Los conductos eyaculadores presentan la misma estructura fundamental que los conductos deferentes, de los cuales son continuación. Volvemos a encontrar aquí las tres túnicas, *celular*, *muscular* y *mucosa*.

*A*. Túnica celular. — La túnica celular o *adventicia* presenta, en primer lugar, en la porción extraprostática del conducto, los mismos caracteres histológicos que el conducto deferente. Más abajo, a la entrada del conducto en la próstata, la túnica celular se confunde, por una parte, con el tejido cavernoso, y por otra, con el tejido conjuntivo de la glándula.

*B*. Túnica muscular. — La túnica muscular presenta también, en la porción extraprostática del conducto eyaculador, los tres planos de fibras que caracterizan las de los conductos situados por encima. Pero, al penetrar en el espesor de la próstata, esta túnica sufre modificaciones importantes. El plano de las fibras longitudinales internas persiste todavía, si bien sensiblemente atenuado. En cuanto a los otros dos planos, se dejan invadir por fibras elásticas y por gruesos vasos venosos, que disocian los estratos musculares y los transforman en un verdadero tejido cavernoso (fig. 1126), el cual se continúa, por lo demás, en el veru, con la túnica *vascular* de la uretra.

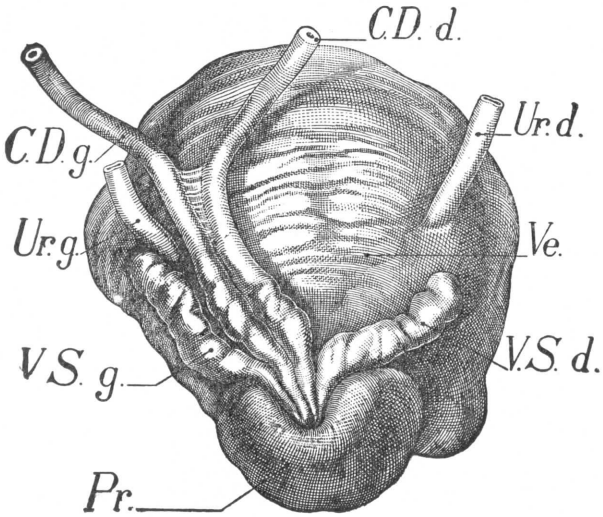


Fig. 1127

Anomalía de posición de la vesícula seminal derecha que, completamente separada del conducto deferente derecho, es horizontal y está echada sobre la próstata (según Luys).

Ve., vejiga. — Pr., próstata. — Ur. d., uréter derecho. — Ur. g., uréter izquierdo.—C. D. g., conducto deferente izquierdo.—C. D. d., conducto deferente derecho. — V. S. g., vesícula seminal izquierda. — V. S. d., vesícula seminal derecha.

*C*. Túnica mucosa. — La túnica mucosa, considerada en la parte superior del conducto, ofrece exactamente los mismos caracteres que la que tapiza el conducto deferente y la vesícula seminal: es amarillenta, irregularmente plegada, areolar y con epitelio cilíndrico. Al aproximarse a la uretra adquiere poco a poco un color blanquecino; al mismo tiempo se vuelve más blanda y delgada, más igual, casi lisa.

Su revestimiento epitelial varía con la edad. En el feto y en el recién nacido es cilíndrico simple en la mayor parte de su extensión; no se hace pavimentoso estratificado, como el que reviste el veru montánum, hasta que llega a la proximidad del embocamiento del conducto en la uretra. A mediados del segundo año, este epitelio pavimentoso es reemplazado paulatinamente (Balli, 1909) por el epitelio cilíndrico estratificado de la mucosa uretral, de tal suerte que, en el adulto, el revestimiento epitelial de los conductos eyaculadores es cilíndrico en toda la extensión del conducto. Ocurre aquí, como puede verse, algo análogo a lo que hemos dicho anteriormente a propósito del utrículo prostático, cuyo epitelio es pavimentoso estratificado en el recién nacido, y cilíndrico estratificado en el niño y en el adulto.

En el adulto, las células epiteliales de los conductos eyaculadores, como las del deferente, ejercen una función secretoria: su producto de secreción, vertido en el conducto, pasa a ser uno de los elementos de la esperma.

**6.° Vasos y nervios.** — En su porción extraprostática, los conductos eyaculadores reciben arteriolas de la arteria vesical inferior y filetes nerviosos del plexo hipogástrico. Más abajo, en su porción prostática, su circulación y su inervación se confunden con las de la próstata.

**Anomalias de las vías espermáticas.** — a) *Anomalías del conducto deferente.* — Se ha comprobado la *ausencia del conducto deferente*, acompañada o no de ausencia de la vesícula seminal correspondiente. Cuando existe, es a menudo rudimentaria.

SCHWARZWALD ha señalado dos casos de comunicación del conducto deferente con su congénere (citados por LUYS).

El *conducto deferente puede comunicar con el uréter.* Esta anomalía se explica por la embriología. Se sabe que al principio de su desarrollo el uréter y el conducto deferente desembocan por una abertura común en el seno urogenital. Esta disposición es transitoria en el hombre; queda permanente en algunos animales. SCHWARZWALD, citado por LUYS, ha reunido 17 casos de esta anomalía.

b) *Anomalías de las vesículas seminales.* — Las vesículas seminales están sujetas a anomalías en relación con detenciones o trastornos del desarrollo.

Las *anomalías de posición* son frecuentes. La figura 1127, tomada de LUYS, representa una anomalía de este orden.

La *ausencia congénita de las vesículas seminales* puede ser bilateral, lo que es raro, o unilateral. Se poseen 54 casos de ausencia unilateral. La ausencia bilateral ha sido comprobada ocho veces. Existen bastante a menudo en estos casos anomalías de la próstata, del riñón y de los testículos.

Se ha señalado finalmente el *estado rudimentario* de las vesículas seminales, su *fusión en una sola* (HUNTER, PFLÜGGE). Por último, *las dos vesículas seminales pueden estar desdobladas*, anomalía rara y mal caracterizada: se trata, en efecto, generalmente, de una bifidez del fondo del saco vesicular terminal.

c) *Anomalías de los conductos eyaculadores.* — Se han observado aquí también diferentes variedades de anomalías: *ausencia unilateral; ausencia bilateral* que coincide con otras malformaciones; *obliteración, fusión* de los conductos, *abocamiento anormal* en la uretra prostática; finalmente, *formación de un conducto único* que, recorriendo todo el pene, viene a abrirse aisladamente en el glande. Existen entonces dos conductos superpuestos: el superior sirve para la excreción de la esperma; el inferior, para la excreción de la orina (VESALIO, CRUVEILHIER, TESTA).

Para más detalles véase SCHWARZWALD: *Die Samenbiase und ihre Erkrankungen* en el *Handbuch der Urologie*, pág. 333. Julius Springer, Berlín, 1928.

## ARTICULO IV

## PENE O MIEMBRO VIRIL

El pene (en inglés y alemán *Penis)* es el órgano de la cópula en el hombre: su función es, en el acto del coito, llevar la esperma a las partes genitales de la mujer recorridas por el óvulo y favorecer así la fecundación. Está esencialmente constituído por formaciones eréctiles, y a su presencia se debe que pueda ejercer la función importante que le está encomendada.

### § 1. — CONSIDERACIONES GENERALES

**1.° Situación.** — Considerado en la serie de los mamíferos, el órgano copulador del macho se halla constantemente situado por delante del ano.

En los monotremos y en los marsupiales está alojado en el interior mismo de la cloaca.

En los otros mamíferos es exterior, originándose entre el ano y la sínfisis del pubis. En la mayoría de ellos avanza hasta esta sínfisis y allí se comporta de dos maneras: o bien se dirige del lado del ombligo, más o menos envuelto en un repliegue tegumentario que lo une a la línea blanca abdominal, o bien, desprendiéndole de las partes profundas, se encorva sobre sí mismo y pende libremente por delante del pubis.

Esta última disposición es la que se observa en todos los monos antropoides. Es también la que encontramos en el hombre. En éste, el pene está situado inmediatamente por encima de las bolsas, delante de la sínfisis del pubis, a la cual

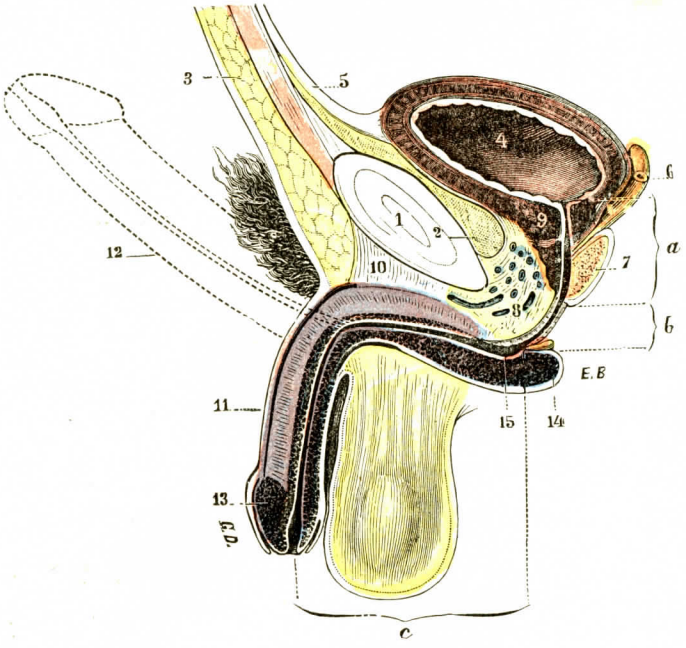


Fig. 1128

Corte mediovertical del pene del hombre (segmento derecho del corte).

1, sínfisis pubiana. — 2, espacio prevesical. — 3, pared abdominal. — 4, vejiga. — 5, uraco. — 6, vesícula seminal y conducto deferente. — 7, próstata. — 8, plexo de Santorini. — 9, esfínter vesical. — 10, ligamento suspensorio del pene. — 11, pene en estado de flaccidez. — 12 (línea de puntos), pene en estado de erección. — 13, glande. — 14, bulbo uretral. — 15, fondo de saco del bulbo.

*a*, uretra prostática. — *b*, uretra membranosa. — *c* uretra esponjosa.

está fuertemente sujeto, veremos más tarde, por dos ligamentos, uno fibroso y otro elástico.

**2.° Dirección y división.** — El pene nace de la parte anterior del perineo, en la celda que circunscriben la aponeurosis superficial y la aponeurosis media. Se dirige primero, con las ramas isquiopubianas, oblicuamente hacia arriba y adelante, del lado de la sínfisis. Aquí se separa de la región profunda, se hace libre y se rodea entonces de una cubierta cutánea.

Podemos, pues, considerar en él dos porciones una *porción posterior* o *perineal* y una *porción anterior* o *libre*. Esta porción anterior constituye el pene propiamente dicho. En estado de reposo o flaccidez (fig. 1128, 11) es blando, verticalmente descendente, formando con la porción perineal un ángulo agudo, que se designa con el nombre de *ángulo peniano*. En estado de erección (fig. 1128, 12) se

pone duro, turgente, a la vez que mucho más largo y más voluminoso. Al mismo tiempo se eleva hacia el abdomen y de este modo prolonga la dirección de la porción perineal: el pene, en su conjunto, describe entonces una larga curva, cuya concavidad, poco acentuada, mira hacia arriba y atrás.

**3.° Dimensiones.** — Las dimensiones del pene son naturalmente muy diferentes según se le considere en estado de reposo o en estado de erección.

En el primer caso, su longitud, medida desde la sínfisis a la extremidad anterior del glande, es de 10 a 11 centímetros, 2 ó 3 centímetros más en el viejo. Su circunferencia, medida en su parte media, es de 8 a 9 centímetros. En el segundo caso, cuando las aréolas de los órganos eréctiles están repletas de sangre, el pene, siempre en su porción presinfisiana, mide por término medio 15 ó 16 centímetros de longitud por 10 ó 12 de circunferencia.

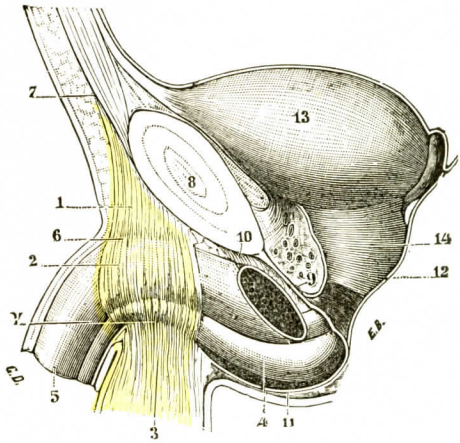


FIG. 1129

Ligamento suspensorio del pene, visto por su lado izquierdo.

1, ligamento suspensorio del pene (*amarillo*). — 2, su mitad izquierda rodeando el cuerpo cavernoso correspondiente y reuniéndose, en 2', con la del lado opuesto. — 3, fibras de este ligamento dirigiendose al tabique de las bolsas. — 4, porción perineal del pene. — 5, su porción libre. — 6, ángulo peniano. — 7, línea blanca abdominal. — 8, sínfisis púbica. — 9, aponeurosis perineal media. — 10, ligamento fibroso del pene. — 11, aponeurosis perineal inferior. — 12, aponeurosis próstatoperitoneal. — 13, vejiga. — 14, próstata.

## § 2. — CONFORMACIÓN EXTERIOR Y RELACIONES

Se consideran en el pene una parte media o *cuerpo* y dos extremidades, una *anterior* y otra *posterior*.

**1.° Cuerpo.** — El cuerpo tiene la forma de un cilindro algo aplanado de delante atrás. Presenta, por consiguiente: 1.°, una *cara superior*, que se designa generalmente con el nombre de *dorso del pene;* 2.°, dos *bordes laterales*, redondeados y romos; 3.°, una *cara inferior*, cuya parte media se eleva, en el momento de la erección, para formar la uretra una eminencia longitudinal.

**2.° Extremo posterior.** — El extremo posterior o *raíz del pene* se encuentra profundamente situado en el espesor del perineo. Está fijado a la pared anterior de la pelvis, por una parte, por la inserción de los cuerpos cavernosos en las ramas isquiopubianas, y por otra parte, por medio de un ligamento especial, el *ligamento suspensorio del pene*.

Este ligamento (fig. 1129, 1) reviste la forma de una lámina triangular, cuyo vértice, dirigido hacia arriba, se inserta a la vez en la parte superior de la sínfisis y en la parte contigua de la línea blanca abdominal. Desde allí se dirige hacia abajo y adelante, ensanchándose gradualmente a modo de abanico. Las fibras constitutivas del ligamento suspensorio, al llegar a la cara dorsal del pene a nivel del ángulo peneal, se dividen en medias y laterales. Las fibras medias se fijan en la albugínea de los cuerpos cavernosos, a derecha e izquierda de la vena dorsal del pene. Las fibras laterales forman dos laminillas blanquecinas, que, separándose una de otra, contornean lateralmente los cuerpos cavernosos y vuelven a encontrarse por debajo de ellos, constituyendo así una especie de cincha (fig. 1133, 8') que sostiene el pene y determina la formación del ángulo peneal. El ligamento sus-

pensorio del pene se compone casi exclusivamente de fibras elásticas. La mayor parte de estas fibras se fijan en la cubierta fibrosa del pene; las otras, descendiendo más abajo, se pierden en el rafe de las bolsas (fig. 1129, 3).

Por detrás del ligamento suspensorio, la raíz del pene está siempre sujeta a la parel anterior de la pelvis por un sistema de fascículos conjuntivos, cuyo conjunto constituye el *ligamento fibroso del pene* de Luschka (fig. 1129, 10). Estos fascículos son a la vez muy gruesos y muy cortos: a los lados, unen la cubierta

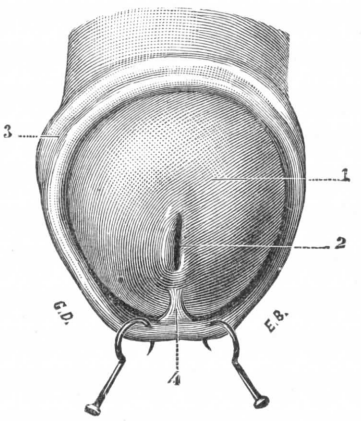


Fig. 1130

Glande y meato urinario vistos de frente.

1, glande, puesto casi enteramente al descubierto por descenso del prepucio. — 2, meato urinario. — 3, borde libre del prepucio vuelto hacia el surco bálanoprepucial. — 4, frenillo o filete.

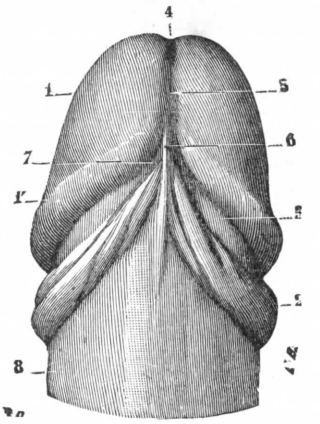


Fig. 1131

Glande visto por su cara inferior.

1, glande, con 1', su corona. — 2, prepucio vuelto hacia atrás. — 3, surco bálanoprepucial. — 4, meato urinario. — 5, surco medio. — 6, frenillo o filete. — 7, fosillas laterales del frenillo. — 8, cuerpo del pene.

fibrosa del pene al arco pubiano; en la línea media sujetan la uretra a la parte inferior de la sínfisis y a la aponeurosis perineal media.

**3.° Extremo anterior.** — El extremo anterior del pene está constituído por el *glande*, el cual se halla más o menos cubierto por un repliegue, mitad mucoso, mitad cutáneo, llamado *prepucio*.

*A*. Glande. — El glande es un abultamiento conoide formado, como veremos luego (pág. 1117), por una expansión del cuerpo esponjoso de la uretra. Podemos considerar en él un *vértice*, una *base* y una *superficie exterior*.

a) *Vértice*, Su vértice dirigido hacia delante, presenta (fig. 1130, 2) una hendidura vertical de 6 a 8 milímetros de altura, el *meato urinario*. Lo hemos ya descrito al tratar de la uretra.

b) *Base*. — Su base es fuertemente oblicua de arriba abajo y de atrás a delante, o, dicho en otros términos, está cortada a bisel a expensas de la cara inferior. Por otra parte, como su diámetro es superior al del cuerpo del pene, rebasa por todos lados a este último, formando a su alrededor un relieve circular que constituye lo que se llama la *corona del glande* (fig. 1131, 1'). Este relieve es mucho más pronunciado del lado de la cara dorsal del pene que del lado de su cara inferior. Está limitado hacia atrás por un surco, como él circular, el *surco coronario* o *surco bálanoprepucial*. La porción del pene que corresponde a este surco, hallándose estrechada naturalmente, ha recibido el nombre de *cuello*.

c) *Superficie exterior, frenillo o filete*. — La superficie exterior del glande es toda ella lisa y uniforme. Su cara superior, por efecto de la dirección oblicua de

la base, tiene aproximadamente doble longitud que su cara inferior. Esta última presenta en la línea media un surco longitudinal que empieza algo por detrás del meato urinario y desde aquí se extiende, ensanchándose, hasta el surco bálanoprepucial (fig. 1131, 5). En este surco se inserta un pequeño repliegue mucoso de forma triangular (fig. 1131, 6), que va a insertarse, por otra parte, en el lugar correspondiente del prepucio: es el *frenillo* o *filete*.

El *frenillo del pene* es más o menos largo según los sujetos. Las más de las veces no nace sino a 8 ó 10 milímetros por detrás del meato urinario; en estas condiciones, como se concibe, permite siempre al prepucio replegarse fácilmente por detrás del glande, descubriéndolo completamente. En ciertos sujetos, no obstante, se extiende hasta la proximidad del meato o hasta este mismo orificio: en este caso es a veces tan corto que entorpece la locomoción del prepucio, hace dolorosa la erección y puede hasta romperse en el acto del coito. Por el contrario, el frenillo es a veces poco visible o falta por completo. Cualesquiera que sean su longitud y modo de inserción, el frenillo, cuando existe, interrumpe siempre a su nivel el surco bálanoprepucial.

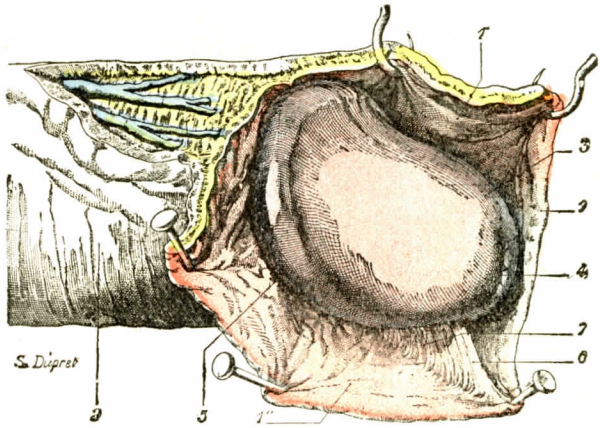


Fig. 1132

El frenillo visto por su cara lateral derecha.

1, prepucio incidido longitudinalmente en su cara dorsal, con: 1', su colgajo izquierdo erinado hacia arriba; 1'', su colgajo derecho ranversado 5, surco bálanoprepucial. — 6, frenillo que va del glande a la parte inferior hacia abajo. — 2, cuerpo del pene. — 3, glande. — 4, meato urinario. — del prepucio. — 7, fosita lateral del frenillo.

En las caras laterales del frenillo se ven dos pequeñas fosillas en fondo de saco, las *fosillas laterales* del frenillo (fig. 1131), en las que terminan las extremidades del citado surco. Estas fosillas, bien descritas por Valenti (1886), son tan pronto bilaterales (en las dos terceras partes de los casos) como unilaterales. Tienen una forma redondeada y están limitadas a veces por una especie de rodete circular. Su revestimiento interno es idéntico al del glande y al de la cara interna del prepucio.

*B.* Prepucio. — El prepucio es un repliegue tegumentario que se dispone en forma de manguito alrededor del glande.

a) *Conformación exterior y relaciones.* — Su modo de formación es el siguiente: la piel del pene, al llegar a la extremidad anterior del órgano, se repliega hacia dentro y, adosándose sobre sí misma, se dirige de delante atrás, al mismo tiempo que adquiere todos los caracteres de una membrana mucosa; se dirige así hasta el surco bálanoprepucial; allí se refleja nuevamente, esta vez de atrás a delante, para tapizar el glande y continuarse, a nivel del meato, en la mucosa del conducto de la uretra. Así constituído, el repliegue prepucial presenta: 1.°, una superficie exterior cutánea del cuerpo del pene; 2.°, una superficie interior mucosa, que se amolda exactamente sobre el glande, pero sin adherirse a él, a no ser en la parte inferior, donde el prepucio y el glande están unidos entre sí por el repliegue medio que hemos descrito antes con el nombre de frenillo (fig. 1132); 3.°, una circunferencia posterior, adherente, que corresponde al surco bálanopre-

pucial; 4.°, una circunferencia anterior, enteramente libre, que constituye lo que se denomina *anillo* u *orificio prepucial.*

b) *Cavidad del prepucio.* — Entre el prepucio y el glande existe una cavidad ordinariamente virtual, la *cavidad del prepucio.* En las paredes de esta cavidad se deposita, en los individuos poco aseados, una materia blanquecina, caseosa, muy olorosa, a la que se denomina *esmegma.* El esmegma prepucial está esencialmente formado por células epiteliales descamadas, a las que se unen los productos de secreción de cierto número de glándulas sebáceas (véase más adelante, pág. 1123).

c) *Longitud del prepucio.* — La longitud del prepucio varía mucho según los sujetos. Unas veces se extiende hasta el vértice del glande y hasta lo rebasa formando por delante de él una especie de vestíbulo. Es la disposición que se observa en el niño antes de la pubertad. Se modifica ordinariamente en el adulto, pero puede persistir, sin embargo, en este último con todos sus caracteres infantiles. Otras veces, al contrario, se detiene por detrás del meato y cubre sólo una porción del glande, sus dos tercios, su mitad o únicamente su tercio posterior. Otras veces es aún más corto: se halla reducido a un simple collar situado por detrás de la corona, y en este caso todo el glande se encuentra constantemente al descubierto.

d) *Dimensiones del orificio prepucial.* — Respecto al orificio prepucial, en la gran mayoría de casos es suficientemente ancho para permitir que el prepucio se corra libremente por encima del glande, o dicho en otros términos, para permitir que este último salga de su envoltorio en el acto de la erección y entre de nuevo en él cuando la erección cesa. No obstante, en algunos individuos sus dimensiones son inferiores a las del glande, en cuyo caso éste se encuentra continuamente aprisionado en la cavidad prepucial: a esta disposición, con frecuencia muy molesta para realizar el coito, se le da el nombre de *fimosis* (de φιμος, lazo, que liga), la cual puede ser congénita o accidental y cuya cura se logra mediante la operación de la *circuncisión.*

## § 3. — Constitución anatómica

Desde el punto de vista de su estructura, el pene está esencialmente constituído por dos órdenes de formaciones: 1.°, por *órganos eréctiles,* que ocupan sus partes centrales; 2.°, por un sistema de *cubiertas,* dispuestas alrededor de aquéllos. Veamos, en primer lugar, los órganos eréctiles.

### A. — Organos eréctiles del pene

Los órganos eréctiles son susceptibles, como su nombre indica, de entrar en erección y tienen por objeto dar al pene la rigidez necesaria para el acto de la cópula. Comprenden: 1.°, los *cuerpos cavernosos,* que pertenecen propiamente al pene; 2.°, el *cuerpo esponjoso,* que es una dependencia de la uretra.

**1.° Cuerpos cavernosos.** — Los cuerpos cavernosos, en número de dos, uno derecho y otro izquierdo, ocupan el plano dorsal del pene. Su longitud es de 15 a 16 centímetros en estado de flaccidez, de 20 a 21 centímetros en estado de erección.

*A.* Conformación exterior y relaciones. — Los cuerpos cavernosos revisten la forma de dos cilindros, adosados en la línea media a la manera de dos ca-

ñones de escopeta y extendiéndose sin interrupción desde el perineo hasta la base del glande.

En los puntos en que se ponen en contacto, los dos cuerpos cavernosos no están solamente adosados, sino también fusionados hasta el punto de que sus paredes, en vez de formar dos membranas adyacentes, no constituyen más que un solo tabique, el *septum penis* (fig. 1146, 6). Conviene aún añadir que este tabique es incompleto, esto es, que presenta aquí y allá numerosas lagunas, a través de las cuales las aréolas de los dos cuerpos cavernosos comunican ampliamente entre sí. De ello volveremos a tratar más tarde.

Los dos cuerpos cavernosos, fusionados según acabamos de manifestar, no forman, por decirlo así, más que un solo órgano, impar y medio, de forma cilindroide, un poco aplanado de delante atrás, y presentando, por consiguiente, cuatro caras y dos extremos:

a) *Cara superior.* — La cara superior o dorsal está surcada por un canal medio y ánteroposterior, el *canal supracavernoso*, por el que circula la vena dorsal profunda (fig. 1146, 7), acompañada, a derecha e izquierda, de la arteria dorsal y del nervio del mismo nombre.

b) *Cara inferior.* — La cara inferior presenta también un conducto longitudinal y medio, el *canal infracavernoso*. Este conducto esponjoso de la uretra.

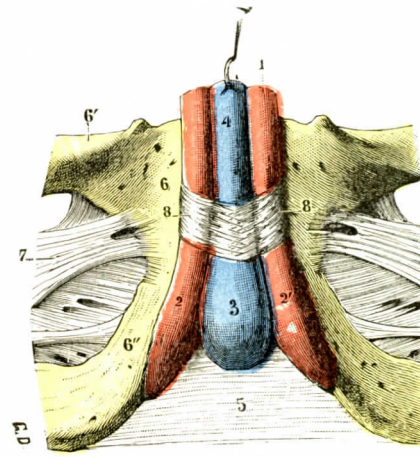


Fig. 1133

Raíz del pene vista por su cara inferior.

1, cuerpo del pene, erinado hacia arriba. — 2, 2', raíces de los cuerpos cavernosos. — 3, bulbo de la uretra. — 4, cuerpo esponjoso de la uretra. — 5, aponeurosis perineal media. — 6, cuerpo del pubis, con: 6', su rama horizontal, y 6'', la rama ascendente del isquion. — 7, membrana obturatriz. — 8, 8, cincha formada alrededor del pene por el ligamento suspensorio.

c) *Caras laterales.* — Las caras laterales, convexas y regularmente redondeadas, se hallan rodeadas de abajo arriba por las ramas radiculares de la vena dorsal profunda del pene.

d) *Extremo posterior.* — El cilindroide formado por los cuerpos cavernosos, al llegar a nivel de la sínfisis del pubis, se divide en dos ramas divergentes, que constituyen sus *raíces*. Cada una de ellas se dirige oblicuamente hacia fuera, atrás y abajo, afilándose gradualmente; terminan, por consiguiente, en una especie de punta cuyo vértice ocupa aproximadamente el centro de las ramas isquiopubianas (fig. 1133, 2 y 2'). Por su lado superior, la raíz del cuerpo cavernoso descansa sobre la rama descendente del pubis (fig. 1134): está íntimamente unida a ella por un tejido conjuntivo muy denso, que se confunde por una parte con el periostio y por otra parte con la cubierta propia del órgano eréctil. Constituyen verdaderos ligamentos, los *ligamentos pubocavernosos*. Por su parte inferior están en relación con el músculo isquiocavernoso, cuyos fascículos las engloban de un modo más o menos completo.

Los dos cuerpos cavernosos están también reunidos, antes de su adosamiento, por fibras conjuntivas densas, que constituyen un verdadero ligamento transversal intercavernoso o *ligamento intercrural*. En la línea media este ligamento «inserta y suspende la parte anterior del bulbo antes del punto en que se sitúa en el ángulo de los cuerpos cavernosos adosados» (Grégoire). Este ligamento depende de la aponeurosis perineal media: estudiaremos ésta con el perineo.

c) *Extremo anterior.* — Por su extremo anterior cada cuerpo cavernoso termina por una especie de punta roma, que constituye su vértice. Los dos vértices, derecho e izquierdo, están separados el uno del otro por un pequeño ángulo diedro abierto hacia delante. Este ángulo diedro está ocupado (fig. 1135, A) por una expansión fibrosa, que se dirige hacia delante y constituye el *ligamento anterior de los cuerpos cavernosos.*

El ligamento anterior de los cuerpos cavernosos, aplanado de arriba abajo, presenta dos caras, superior e inferior, y dos bordes laterales. La *cara inferior*, cóncava, está en relación con la mucosa uretral, a la que se halla íntimamente

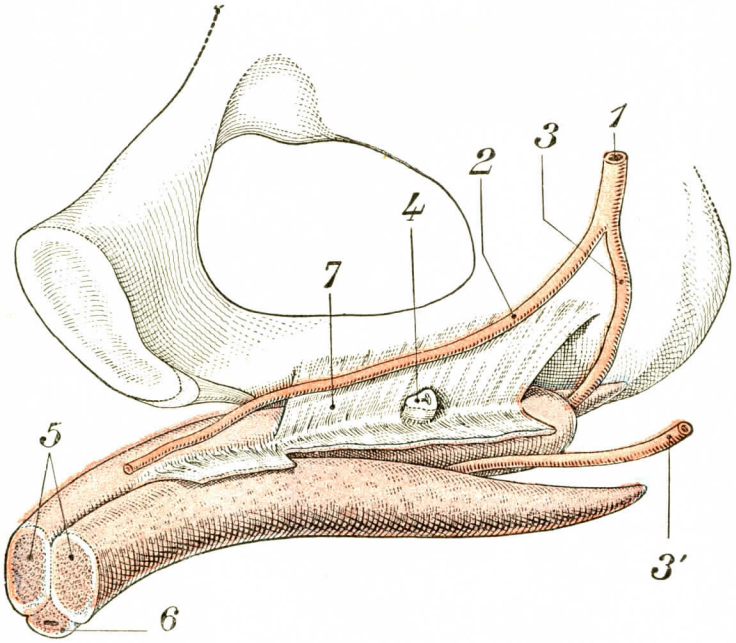


Fig. 1134

Ligamentos de inserción del pene (según Grégoire).

1, arteria pudenda interna. — 2, rama dorsal del pene. — 3, 3', rama perineal. — 4, uretra. — 5, corte de los cuerpos cavernosos. — 6, uretra en el cuerpo cavernoso. — 7, aponeurosis media.

adherida. La *cara superior*, convexa, da origen a una multitud de prolongaciones que se irradian en el espesor del glande. Los dos *bordes laterales*, encorvándose hacia abajo y atrás, van a fijarse en la parte lateral del cuerpo esponjoso.

Aparte esta expansión fibrosa media, que como se ve, une la extremidad anterior de los cuerpos cavernosos con la cúpula posterior del glande, Jarjavay describe dos *expansiones laterales* (fig. 1135, B, B), menos importantes, que se dirigen oblicuamente hacia las partes laterales del glande y emiten en todos sentidos láminas cada vez más tenues entre las aréolas.

*B.* Estructura. — Los cuerpos cavernosos están constituídos por tejido eréctil; se componen: 1.°, de una *cubierta propia;* 2.°, de un *sistema de trabéculas*, procedentes de esta cubierta; 3.°, de un *sistema de aréolas* circunscritas por las trabéculas.

a) *Cubierta propia.* — La cubierta propia o *albugínea* es una membrana blanquecina, de consistencia fibrosa, que presenta exactamente la misma forma

y las mismas dimensiones que los cuerpos cavernosos que envuelve. Es a la vez muy extensible, muy elástica y muy resistente: soporta sin romperse pesos considerables, y sabido es que puede levantarse un cadáver cogiéndole por el pene. Su espesor, estando el pene en estado de flaccidez, varía de 1 a 2 milímetros. En el acto de la erección se adelgaza poco a poco a medida que los cuerpos cavernosos aumentan de volumen, y cuando la erección es completa no tiene sino medio milímetro de espesor y aun a veces menos.

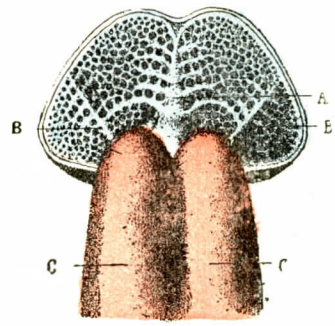


FIG. 1135

Corte horizontal del glande, inmediatamente por encima de los cuerpos cavernosos (según JARJAVAY).

A, prolongación fibrosa media de los cuerpos cavernosos dentro del glande; su terminación en el meato; laminillas laterales que emite.

B, B, prolongaciones fibrosas laterales de los cuerpos cavernosos; se desprenden de la extremidad anterior de estos cuerpos, mientras que la prolongación media nace de su intervalo.

C, C, cuerpos cavernosos.

La albugínea se compone de fascículos conjuntivos mezclados con fibras elásticas. Los fascículos conjuntivos están dispuestos en dos planos: un plano superficial, que comprende fascículos longitudinales, y un plano profundo, formado por fibras circulares. En cuanto a las fibras elásticas, son siempre muy numerosas y forman en su conjunto una red muy apretada, más desarrollada en las capas profundas que en las capas superficiales. Además de estos dos elementos, fibras conjuntivas y fibras elásticas, ciertos autores, KLEIN entre otros, han descrito en la albugínea un sistema de fibras musculares lisas, que, como las fibras conjuntivas, serían en parte longitudinales y en parte circulares; pero estas fibras musculares han sido rechazadas por la mayoría de los anatomistas y, si bien se las encuentra en algunos mamíferos, parecen faltar completamente en el hombre.

El tabique medio que separa los dos cuerpos cavernosos *(septum penis)* es, como hemos visto más arriba, una dependencia de la albugínea, de la cual conserva los caracteres; es, sin embargo, un poco más delgado y tal vez también menos rico en fibras elásticas. Sus fascículos conjuntivos están dispuestos en forma de pequeñas columnas verticales, separadas entre sí por intervalos o hendiduras que establecen

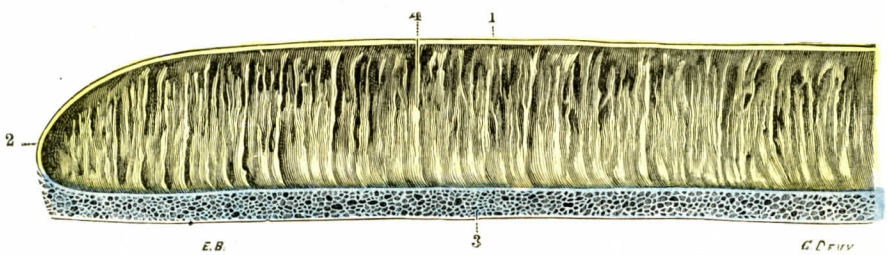


FIG. 1136

Tabique medio de los cuerpos cavernosos, visto por su cara lateral izquierda.

(Los cuerpos cavernosos se han inyectado con sebo.)

1, cuerpo cavernoso, con 2, su extremidad anterior. — 3, cuerpo esponjoso. — 4, tabique medio en forma de peine *(tabique pectiniforme)*, con sus dientes verticales y sus hendiduras interdentarias.

anchas comunicaciones entre los dos cuerpos cavernosos. De semejante disposición resulta que, visto de frente (fig. 1136, 4), el tabique medio de los cuerpos cavernosos, con sus columnillas y hendiduras, se asemeja bastante a un peine: es el *tabique pectiniforme* de los cuerpos cavernosos. Debemos añadir que estas hendiduras se encuentran en mayor número en la porción anterior de los cuerpos caver-

nosos que en su porción posterior y, por otra parte, que no ocupan la parte media del tabique, sino que están siempre más próximas a la cara dorsal del pene que a su cara uretral.

b) *Sistema trabecular.* — De la cara interna de la albugínea se desprenden numerosas prolongaciones en forma de trabéculas que dividen el espacio cilíndrico del cuerpo cavernoso en compartimientos pequeños o *aréolas*. Estas trabéculas están constituídas por tejido conjuntivo elástico tapizado por fibras musculares lisas. Pero esas fibras varían mucho según las especies; mientras que en gran número de animales (asno, caballo, perro, elefante) los tabiques que circunscriben las aréolas contienen claramente elementos musculares, en otros animales (toro, ballena) son exclusivamente fibrosos. Los cuerpos cavernosos del hombre ofrecen a este respecto una disposición intermedia: las grandes trabéculas, en el momento que se separan de la albugínea, sólo contienen fibras conjuntivas y elásticas; las trabéculas más delgadas, que las continúan, poseen siempre al mismo tiempo fibras musculares perfectamente desarrolladas.

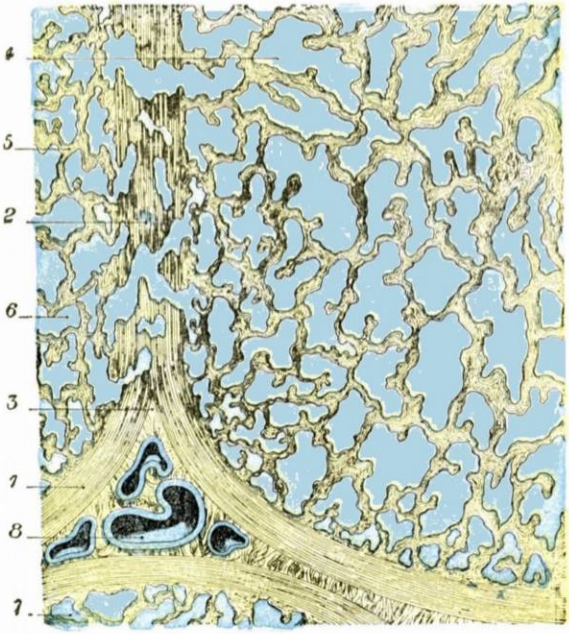


Fig. 1137

Corte transversal del pene después de haber inyectado con sebo las aréolas de los cuerpos cavernosos (pequeño aumento).

La inyección del tejido cavernoso se ha hecho por medio de una cánula introducida en la raíz del cuerpo cavernoso izquierdo.

1, albugínea. — 2, séptum medio atravesado por varias venas. — 3, canal uretral del pene. — 4, parte del cuerpo cavernoso izquierdo. — 5, parte del cuerpo cavernoso derecho. — 6, tejido cavernoso cuyas aréolas han quedado distendidas por la materia inyectada. — 7, cuerpo esponjoso de la uretra. — 8, venas subcavernosas.

c) *Aréolas.* — Las aréolas de los cuerpos cavernosos (fig. 1138, 2) tienen una forma muy irregular y son, por otra parte, de dimensiones muy variables. Relativamente pequeñas en las proximidades de la albugínea, aumentan de volumen a medida que se separan de esta membrana y presentan su mayor desarrollo en la porción axil de cada cuerpo cavernoso. Cualesquiera que sean su situación y volumen, las aréolas comunican todas entre sí: una inyección practicada en cualquier punto de los cuerpos cavernosos se distribuye con la mayor facilidad por todo el sistema areolar, no solamente en el cuerpo cavernoso correspondiente, sino también, por las hendiduras del tabique *pectiniforme*, en el cuerpo cavernoso del lado opuesto.

La superficie interior de las aréolas presenta un revestimiento continuo de células aplanadas y delgadas, fácilmente visibles por impregnación de plata, que presentan todos los caracteres morfológicos de las células endoteliales que tapizan los vasos capilares. En consecuencia, las aréolas, que algunos autores consideran como cavidades venosas (Kölliker, Frey), no son más que capilares grandemente dilatados y unidos entre sí por numerosas anastomosis. Como tales comunican, por uno o varios puntos de sus paredes, con los rami-

llos terminales de las arterias cavernosas, según una modalidad no bien conocida todavía y en la cual volveremos a ocuparnos más adelante (véase *Arterias*). Por otra parte, dan origen a venas.

La naturaleza capilar de las aréolas es muy clara para las del cuerpo esponjoso de la mayor parte de los mamíferos, excepto el hombre y el caballo; en efecto, estas aréolas, completamente desprovistas de fascículos musculares, están formadas exclusivamente por elementos conjuntivos y elásticos. En cuanto a las aréolas de los cuerpos cavernosos, presentan a su alrededor, como hemos visto más arriba, una cantidad mayor o menor de fibras musculares lisas, que se disponen, ya en fascículos aislados, ya en capas más o menos continuas. Su conjunto forma a la cavidad muscular una especie de túnica contráctil, que

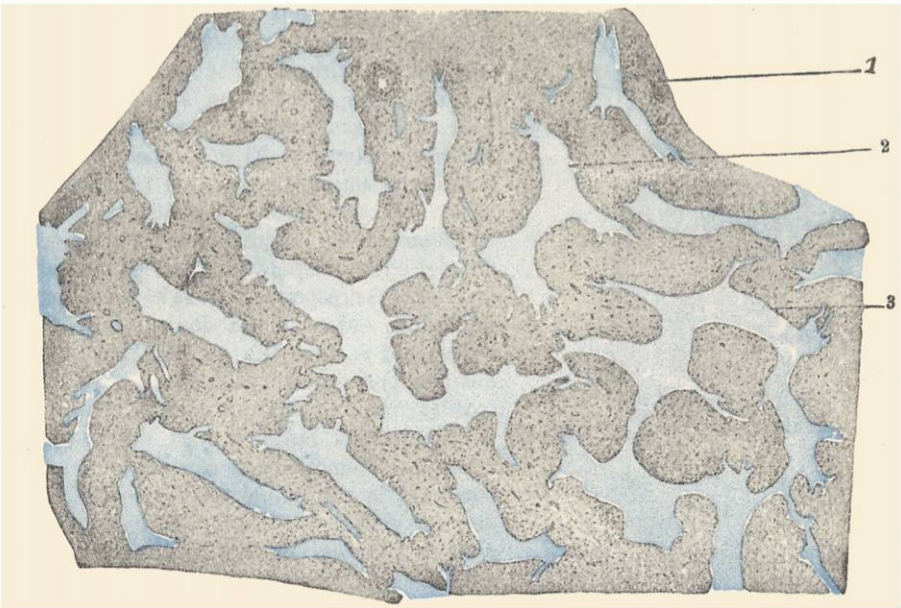


Fig. 1138

Porción de un corte transversal de los cuerpos cavernosos de un hombre de veintiocho años, considerablemente aumentada (según Eberth).

1, sistema trabecular. — 2, una aréola vascular. — 3, otra aréola.

no por ser incompleta deja de tener mucho valor: es un elemento nuevo, un elemento añadido. Por este motivo los capilares de los cuerpos cavernosos difieren un tanto de los capilares ordinarios: son todavía capilares, pero *capilares contráctiles*, capilares que se han especializado en razón de la función particular que les está encomendada.

**2.° Cuerpo esponjoso.** — El cuerpo esponjoso de la uretra (fig. 1139, 3) es un órgano impar y medio, situado en el plano inferior del pene. Su longitud total es de 12 a 16 centímetros.

*A.* Conformación exterior y relaciones. — Morfológicamente, debemos considerar en él tres partes, a saber: 1.ª, una parte media, muy larga, pero relativamente estrecha, que es el cuerpo *esponjoso propiamente dicho;* 2.ª, un extremo posterior, abultado, llamado *bulbo;* 3.ª, un extremo anterior, igualmente abultado, que constituye el glande.

a) *Porción media o cuerpo esponjoso propiamente dicho.* — La porción media o cuerpo esponjoso propiamente dicho ocupa el conducto ánteroposterior y medio que forman inferiormente los dos cuerpos cavernosos. Tiene la forma de un largo

cilindro que mide de 10 a 12 milímetros en estado de reposo y de 15 a 18 en estado de erección. El conducto de la uretra lo atraviesa de atrás a delante, siguiendo aproximadamente su línea axil. Es de notar, sin embargo, que está un poco más próximo a su cara superior que a su cara inferior: dicho de otro modo, existe un espesor mayor de tejido eréctil por debajo que por encima del conducto (fig. 1018).

b) *Extremo posterior o bulbo.* — El bulbo es el abultamiento posterior del cuerpo esponjoso. Tiene la forma de una pera cuyo extremo abultado o base *(cabeza* de algunos autores) está dirigido hacia atrás y abajo (fig. 1128, 14). Su eje se dirige oblicuamente de atrás a delante y de abajo arriba, como las ramas isquiopubianas. Su longitud es, por término medio, de 3 centímetros; su anchura, de 15 a 18 milímetros.

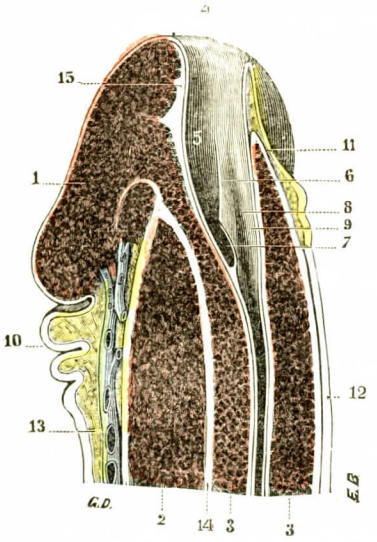


Fig. 1139

Corte sagital del extremo anterior del pene, pasando 2 milímetros a la izquierda del plano medio.

1, glande. — 2, cuerpo cavernoso. — 3, cuerpo esponjoso de la uretra. — 4, meato urinario. — 5, fosa navicular. — 6, mitad izquierda de la válvula de Guérin. — 7, seno de Guérin, comprendido entre la válvula y la pared anterior de la uretra. — 8, borde lateral izquierdo de la uretra. — 9, su cara inferior. — 10, prepucio llevado detrás del glande. — 11, su frenillo. — 12, tegumentos. — 13, vena dorsal del pene. — 14, tabique fibroso que separa el cuerpo cavernoso del cuerpo esponjoso. — 15, restos del tabique fibroso medio de los cuerpos cavernosos, que se prolongan hasta el meato.

Hay que estudiar en él un vértice, una base, una cara superior, una cara inferior y dos caras laterales. El *vértice* corresponde al ángulo de unión de los dos cuerpos cavernosos. En este punto se continúa, sin línea de demarcación alguna, con la porción media del cuerpo esponjoso descrita más arriba. La *base* corresponde al rafe que forman, uniéndose entre sí, los dos músculos transversos del perineo (fig. 1140); está separada del ano por un intervalo de 12 a 15 milímetros (algunos milímetros menos en el viejo). El espesor del bulbo le hace entrar en relación, no solamente con el orificio anal, sino con toda la altura del *conducto anal*, rodeado del esfínter estriado. Este conducto o *rectum perineal* es oblicuo hacia arriba y adelante y dibuja el cabo subprostático, que está directamente encima del bulbo de la uretra y de los elementos del perineo posterior. Un surco vertical y medio, más o menos acentuado según los individuos, la divide en dos mitades o lóbulos. Este surco, indicio manifiesto de la duplicidad primitiva del bulbo, se continúa hacia delante por un tabique fibroso, también vertical y medio, que se prolonga más o menos en el espesor del órgano. La *cara inferior* del bulbo descansa sobre la aponeurosis perineal, a la cual está unida por un rafe medio. Las *caras laterales*, convexas y redondeadas, quedan abrazadas, al igual que la cara precedente, por los fascículos de dirección semicircular de los dos músculos bulbocavernosos (véase fig. 1140). La *cara superior* corresponde a la aponeurosis perineal media, a la cual se adhiere íntimamente, sobre todo en la línea media. Por medio de dicha aponeurosis, esta cara está en relación, además: 1.°, con el pretendido músculo de Wilson, que está encima de ella; 2.°, con el músculo de Guthrie y las glándulas de Cowper, situados en el espesor de aquél. En su parte superior, el bulbo es atravesado *muy oblicuamente* por el conducto de la uretra: de esta oblicuidad resulta (véase fig. 1141) que la vaina eréctil de que está rodeada la uretra comienza mucho antes en su cara inferior que en su cara superior. y el abultamiento bulbar aparece desarrollado exclusivamente a expensas de la parte suburetral de esta vaina.

Debemos recordar para terminar de una vez las relaciones del bulbo, que este órgano es atravesado de atrás a delante, a derecha e izquierda de la línea media, por los conductos excretorios de las glándulas de Cowper (véanse estas glándulas).

c) *Extremo anterior o glande.* — El *glande* o abultamiento anterior del cuerpo esponjoso ha sido descrito ya más arriba, a propósito de la conformación exterior

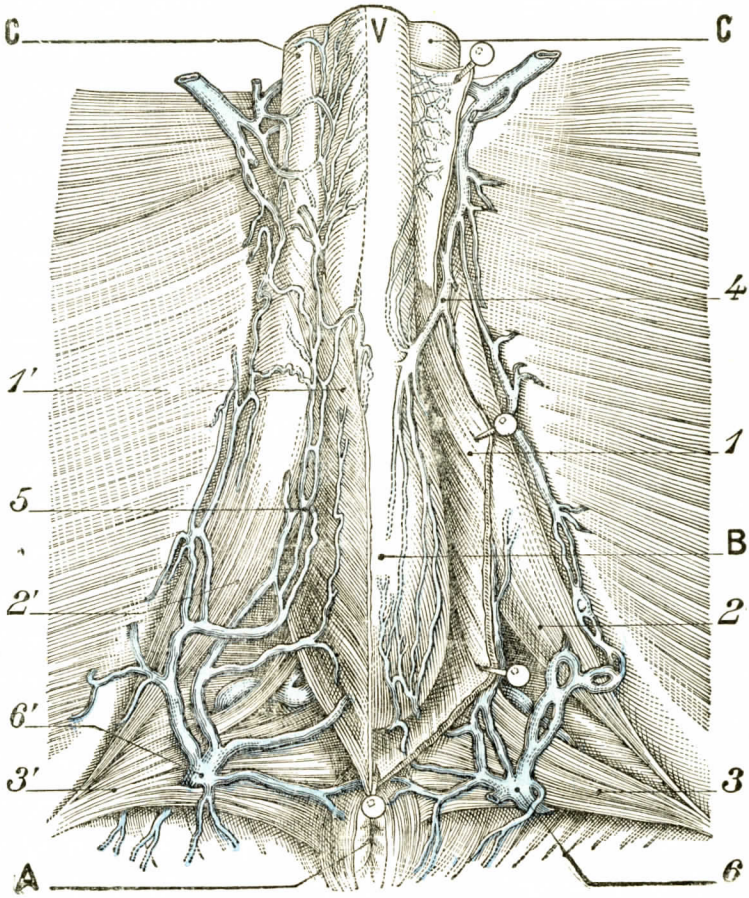


FIG. 1140

Venas perineales superficiales en el hombre. El bulbo de la uretra (según FARABEUF).

V, pene seccionado. — C, C, cuerpos cavernosos. — B, bulbo. — A, ano.

1, 1', bulbocavernoso. — 2, 2', isquiocavernoso. — 3, 3', transversos superficiales del perineo. — 4, red venosa situada debajo del músculo bulbocavernoso que se vierte, por delante y detrás de este músculo, en la red de la ranura bulbocavernosa. — 5, red venosa superficial situada detrás del bulbocavernoso que tiene las mismas vías de evacuación que 4. — 6, 6', confluencia de las dos redes perineales superficiales; atraviesa el músculo transverso superficial del perineo para llegar a la vena pudenda interna.

del pene. Por lo tanto, no volveremos a describirlo ahora. Añadiremos solamente que, al revés del abultamiento bulbar, se desarrolla principalmente a expensas de la porción suprauretral del cuerpo esponjoso. El tejido eréctil llega a faltar por completo en su parte inferior y media, como falta en la parte superior del fondo de saco del bulbo.

Veamos cómo está formado el glande. Si seguimos de atrás a delante el manguito eréctil que constituye el cuerpo esponjoso, vemos que, en su cara inferior y

a un centímetro aproximadamente por detrás del glande, se divide en dos mitades, una derecha y otra izquierda. Esta división inferior es constante. Está señalada por una hendidura estrecha, la *hendidura suburetral*, que corresponde a la inserción del frenillo y se extiende hasta el meato. Esta hendidura suburetral está ocupada por la mucosa uretral primero y luego por un sistema de tractos conjuntivos (figura 1143, 6), que unen íntimamente entre sí las dos mitades del cuerpo esponjoso, y al cual por esta razón podría darse el nombre, seguramente algo presuntuoso, de *ligamento inferior del glande*. En su parte superior, el cilindroesponjoso presenta igualmen-

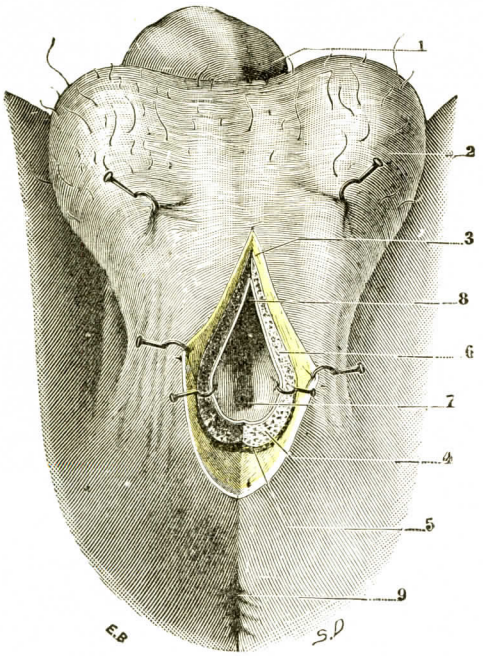


Fig. 1141

Fondo de saco del bulbo abierto en su cara inferior (T.-J.).

1, pene. — 2, bolsas fuertemente erinadas hacia arriba. — 3, tejido celular subcutáneo. — 4, sección del cuerpo esponjoso y del bulbo. — 5, músculo bulbocavernoso. — 6, pared uretral, erinada hacia fuera. — 7, orificio por el cual la uretra membranosa desemboca en el fondo de saco del bulbo (cuello del bulbo o meato posterior). — 8, uretra esponjosa. — 9, ano.

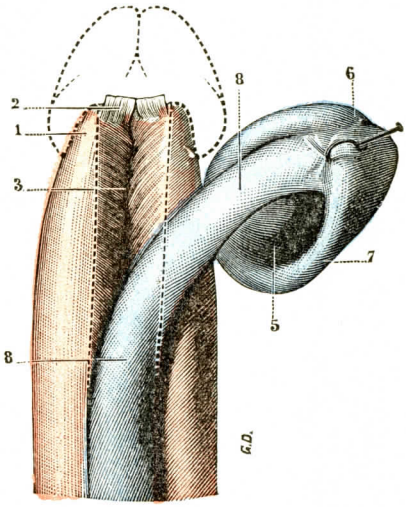


Fig. 1142

Modo de unirse el extremo anterior de los cuerpos cavernosos con el glande.

(El ligamento anterior de los cuerpos cavernosos ha sido incidido y el glande, que de este modo ha quedado libre, ha sido inclinado hacia la derecha).

1, extremo anterior del cuerpo cavernoso. — 2, restos del ligamento anterior. — 3, canal uretral de los cuerpos cavernosos. — 4, glande, con 5, su cúpula posterior; 6, su surco inferior; 7, su corona; 8, 8, cuerpo esponjoso de la uretra.

te una división media: ésta, sin embargo, ocupa menos extensión y no es tan acentuada como la precedente.

De semejante disposición resulta que el cuerpo esponjoso de la uretra se encuentra representado, en su parte anterior, no ya por un manguito completo, sino por dos cintas laterales. Estas dos fajas se prolongan hasta el meato. Al llegar a este punto, las dos se reflejan hacia fuera y atrás (fig. 1143, 4, 4) y, después de un trayecto de 25 a 35 milímetros, terminan por un borde redondeado y obtuso, que es la corona del glande.

Estas partes reflejadas del cuerpo esponjoso se conducen distintamente arriba y abajo: por arriba llegan a ponerse recíprocamente en contacto y se fusionan; por abajo no llegan a la línea media (fig. 1143) y, por consiguiente, siguen siendo independientes una de otra.

En conjunto, el glande considerado como abultamiento anterior del cuerpo esponjoso, está constituído esencialmente: 1.°, por dos hojas laterales de dirección pósteroanterior, constituyendo lo que podría llamarse su *porción directa;* 2.°, por dos hojas reflejas de dirección ánteroposterior *(porción refleja)*, fusionadas por arriba y separadas por abajo por un surco medio. La porción directa y la porción refleja limitan en la parte posterior del órgano una excavación en forma de cúpula, *cúpula posterior del glande* (fig. 1142, 5): ya hemos visto que en esta cúpula viene a alojarse, llenándola, el extremo anterior de los cuerpos cavernosos del pene.

*B.* Estructura. — El cuerpo esponjoso presenta una estructura análoga a la de los cuerpos cavernosos. Como ellos, se compone (fig. 1144) de una *cubierta propia* o *albugínea*, que contiene en su interior un *tejido eréctil.*

Sin embargo, difiere de los cuerpos cavernosos en que su albugínea es más delgada y más rica en fibras elásticas. En el glande mide apenas un cuarto de milímetro.

Además, sus trabéculas son más delicadas y sus aréolas mucho menores. Las grandes lagunas que caracterizan a los cuerpos cavernosos casi no se encuentran más que en las partes centrales del bulbo; en los demás sitios, y sobre todo a nivel del glande, el tejido presenta un sistema lagunar muy apretado.

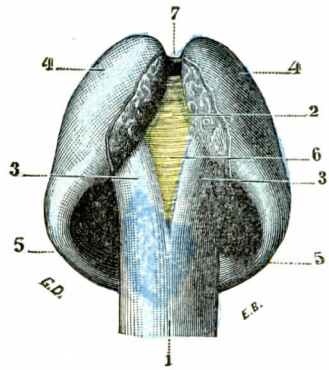


Fig. 1143

Parte inferior de la porción glandular del cuerpo esponjoso, vista de frente.

(La mucosa del glande ha sido resecada en la cara inferior del órgano.)

1, cuerpo esponjoso. — 2, surco medio. — 3, 3, láminas laterales del cuerpo esponjoso, formando la porción directa del glande. — 4, 4, porción refleja del glande. — 5, corona. — 6, tejido conjuntivo, constituyendo el ligamento inferior del glande. — 7, meato urinario.

En las descripciones que anteceden hemos considerado el glande como un simple abultamiento del cuerpo esponjoso. Esta opinión, emitida hace tiempo por Ruysch (año 1737), adoptada más tarde por Jarjavay en sus *Recherches anatomiques sur l'urèthre de l'homme* (1856), es la que se encuentra hoy en todos los tratados clásicos. Descansa sobre los hechos siguientes: si se inyectan los cuerpos cavernosos, la parte central del glande se hincha, mientras que la parte periférica no cambia de volumen ni de consistencia; si, por el contrario, se practica la inyección en el bulbo, la parte periférica del glande se pone turgente, mientras que su parte central permanece fláccida. Pero estos hechos no son en manera alguna suficientes para que puedan aceptarse sin discusión las conclusiones de Ruysch; solamente demuestran la existencia de íntimas relaciones vasculares entre la parte periférica del glande y el cuerpo esponjoso; no demuestran en ningún concepto que las dos formaciones tengan el mismo origen y, por lo tanto, la misma significación morfológica.

Retterer (1892), estudiando el desarrollo del pene en embriones y fetos de distintas edades, ha llegado, por lo que concierne a la constitución anatómica del glande, a una concepción muy distinta. Según él los cuerpos cavernosos del pene terminan, como hemos dicho arriba, en una especie de punta que se introduce más o menos en el espesor del glande. En cuanto al cuerpo esponjoso, acompaña a la uretra hasta cerca del meato, pero sin aumentar de volumen y sin presentar el menor abultamiento; por lo demás, se encuentra circunscrito, tanto en su porción balánica como en su porción peneal, por la capa conjuntiva que propiamente le pertenece y que lo aísla perfectamente de las formaciones próximas.

El extremo anterior de los cuerpos cavernosos y el extremo anterior del cuerpo esponjoso, unidos entre sí e incluídos en el espesor del glande, constituyen la porción axil de este órgano, pero solamente esta porción. Alrededor de la misma se dispone, a manera de manguito, una lámina periférica, bastante gruesa, sobre todo en su parte dorsal, que representa a este nivel las cubiertas fibrosa y cutánea del pene; difiere de éstas, sin em-

bargo, desde el punto de vista de su estructura, en que está formada por una capa continua fibroelástica. Esta capa fibroelástica, en la cual viene a perderse las ramas terminales de las arterias y de los nervios dorsales del pene, se diferencia más tarde en un verdadero tejido eréctil, y es la que forma, en el individuo llegado a la edad adulta, la porción periférica del glande.

Al mismo tiempo que se desarrolla esta porción del glande, se establecen conexiones entre sus arterias y las de las formaciones eréctiles situadas en su espesor; sin embargo, estas anastomosis arteriales, muy numerosas y amplias para el cuerpo esponjoso, son relativamente escasas y muy pequeñas para los cuerpos cavernosos. Este último hecho da cuenta de los resultados obtenidos por Ruysch en sus inyecciones practicadas alternativamente en los cuerpos cavernosos y en el cuerpo esponjoso; en el primer caso la inyección no penetra en la parte periférica del glande, por no estar las anastomosis que unen el glande a los cuerpos cavernosos lo suficientemente desarrolladas para darle paso; en el segundo caso, y gracias a las amplias anastomosis precitadas, la inyección pasa libremente de la pared del cuerpo esponjoso a la del glande.

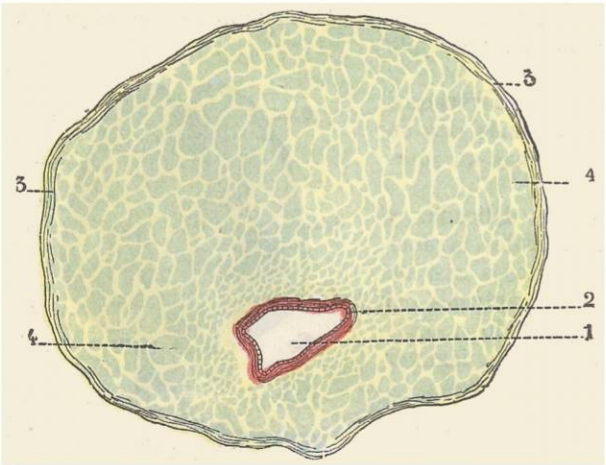


Fig. 1144

Corte transversal del cuerpo esponjoso de la uretra, previa inyección de sebo en las aréolas del tejido cavernoso.

La inyección de las aréolas se ha hecho por medio de una cánula muy fina introducida directamente en el cuerpo esponjoso.

1, conducto uretral. — 2, mucosa uretral. — 3, 3, albugínea. — 4, 4, tejido cavernoso, cuyas aréolas están distendidas por la materia inyectada (no se han dibujado las arterias).

En resumen, el glande, en estado de desarrollo perfecto, se compone, según Retterer, de dos porciones muy distintas: 1.ª, una *porción central* o *axil*, relativamente muy reducida, que comprende el extremo anterior del cuerpo cavernoso afilado en punta y el extremo anterior del cuerpo esponjoso; este último acompaña a la uretra hasta cerca del meato, pero sin presentar el menor abultamiento; 2.ª, una *porción periférica*, mucho más considerable que la porción central, a la cual envuelve a la manera de un manguito y forma cuerpo con ella, y se halla constituída por una parte de las dos cubiertas cutánea y fibrosa del pene, que en este punto están muy engrosadas, sobre todo en su parte dorsal, y se han convertido en eréctiles.

## B. — Cubiertas del pene

Los órganos eréctiles que acabamos de describir están envueltos por un número determinado de cubiertas concéntricas, que no son otra cosa que la continuación en el pene de los planos superficiales de las regiones próximas. Las examinaremos primeramente en el *cuerpo del pene*. Veremos luego cómo se conducen *a nivel del prepucio*.

**1.° En el cuerpo del pene.** — Las cubiertas del cuerpo del pene son en número de cuatro. Son éstas, contando desde las partes superficiales a las profundas: 1.°, una *cubierta cutánea;* 2.°, una *túnica muscular;* 3.°, una *túnica celulosa;* 4.°, una *cubierta elástica.*

*A.* Cubierta cutánea. — La cubierta tegumentaria del pene se continúa, por detrás, con la piel de la región púbica y de las bolsas. Por delante se dobla sobre

sí misma, como hemos visto más arriba, para formar el prepucio. En su cara inferior presenta, de atrás a delante, un *rafe medio*, que es continuación del de las bolsas: es el vestigio de la fusión, en la línea media, de los dos labios del conducto urogenital del embrión (fig. 1145).

La piel del pene es notable por su finura, por su movilidad y por su coloración obscura, que recuerda la del escroto. Contiene en toda su extensión pelos y glándulas sebáceas. Pero estos elementos disminuyen a la vez en número y dimensiones a medida que nos separamos de la sínfisis: en la parte media del cuerpo del pene los pelos ya no son visibles a simple vista, y en el prepucio las glándulas sebáceas se encuentran reducidas a proporciones del todo rudimentarias.

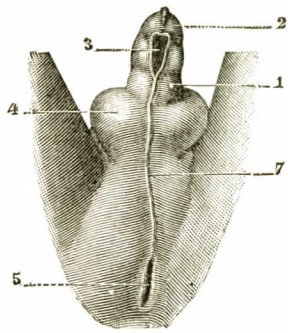


Fig. 1145

El rafe medio perineoescrotal en un feto humano de 8 centímetros (según Tourneux).

1, pene. — 2, glande. — 3, una parte del conducto urogenital, no cerrada aún. — 4, bolsas. — 5, ano. — 7, rafe perineoescrotal (rafe mediano de las bolsas y rafe mediano del pene).

Histológicamente, la cubierta cutánea del pene se distingue de la piel de las demás regiones del cuerpo en que la dermis está enteramente desprovista de fibras musculares lisas y, por otra parte, no presenta en su cara profunda elementos adiposos: está exclusivamente constituída por fibras de tejido conjuntivo y por una gran cantidad de fibras elásticas.

*B.* Túnica muscular. — La piel del pene está revestida en su cara profunda por un sistema de fibras musculares lisas (fig. 1146, 13), que se continúan por detrás con el dartos de las bolsas y cuyo conjunto constituye el *dartos peneal* (*músculo peripeneal* de Sappey). La mayor parte de estas fibras son longitudinales; las restantes se disponen según una dirección oblicua o aun transversal, cruzando a las precedentes en todas direcciones. En el tercio anterior del pene, el dartos, por efecto de estos diversos entrecruzamientos, reviste un aspecto más o menos plexiforme.

El dartos se extiende sin discontinuidad hasta el orificio del prepucio. Al llegar a este punto se conduce exactamente como la piel, es decir, que se repliega hacia dentro y llega, adelgazándose cada vez más, hasta el cuello del pene.

Las fibras musculares peripeneales se contraen bajo determinadas influencias, especialmente bajo la acción del frío. Comprimen entonces, en todo su contorno, los órganos eréctiles, reduciendo las dimensiones transversales del pene. Tomando parte activa en el orgasmo venéreo, comprimen los conductos venosos que se encuentran situados por debajo de ellas y, favore-

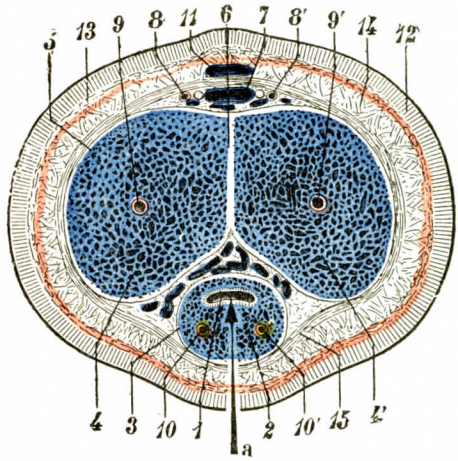


Fig. 1146

Corte vérticotransversal del pene, que demuestra la constitución anatómica de este órgano (T.-J.).

1, conducto de la uretra. — 2, cuerpo esponjoso de la uretra. — 3, su albugínea. — 4, 4', cuerpos cavernosos. — 5, albugínea de los cuerpos cavernosos. — 6, tabique. — 7, vena dorsal profunda. — 8, 8', arterias y nervios dorsales. — 9, 9', arterias cavernosas. — 10, 10', rama anterior de la arteria bulbouretral. — 11, vena dorsal superficial. — 12, piel. — 13, dartos. — 14, capa celulosa. — 15, fascia del pene.

*a*, la flecha indica los diferentes planos que, en la cara inferior, separan la piel del conducto de la uretra.

ciendo de este modo las estasis venosas en el órgano copulador, contribuyen al fenómeno de la erección.

*C.* Túnica celulosa. — Por debajo de la piel y del dartos se encuentra una capa de tejido celular laxo, muy rica en fibras elásticas, casi desprovistas de grasa. Esta capa (fig. 1146, 14), por cuyo espesor discurren los vasos y nervios superficiales, se prolonga hasta el prepucio. A ella se debe que la piel, junto con el dartos, goce de tanta movilidad. Sabido es que se desliza sobre las partes subyacentes en una gran extensión.

*D.* Cubierta elástica. — La cubierta elástica, llamada también *fascia penis* (fig. 1146, 15), descansa directamente sobre los órganos eréctiles, a los cuales

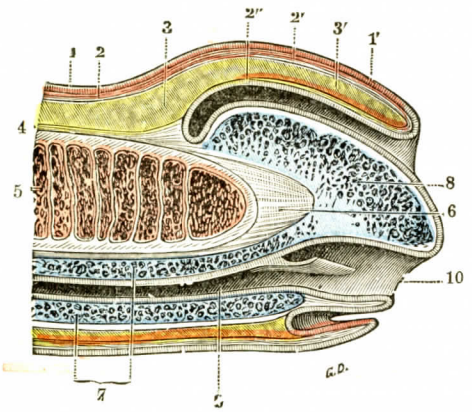


Fig. 1147

Corte sagital de la parte anterior del pene, para demostrar el modo de constitución del prepucio y del glande.

1, 1', piel del pene y del prepucio. — 2, dartos, con 2' y 2'', su continuación debajo de la piel (2') y debajo de la mucosa (2'') del prepucio. — 3, 3', tejido conjuntivo subcutáneo del pene y del prepucio. — 4, fascia penis. — 5, cuerpo cavernoso inyectado en rojo, con 6, su ligamento anterior. — 7, cuerpo esponjoso, inyectado en azul. — 8, glande (dependiente del cuerpo esponjoso). — 9, uretra con, un poco por detrás del meato, la válvula de Guérin. — 10, meato urinario.

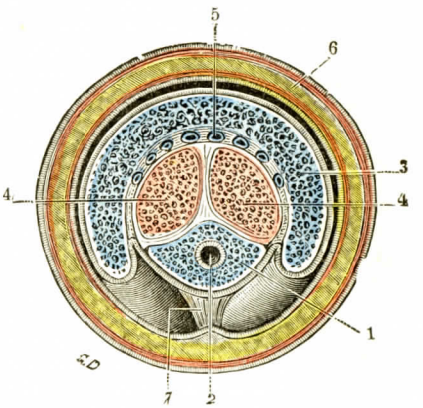


Fig. 1148

Corte frontal del pene que pasa por la corona, para demostrar las relaciones respectivas de sus formaciones eréctiles.

1, cuerpo esponjoso, inyectado en azul como en la figura precedente. — 2, conducto de la uretra. — 3, glande, igualmente inyectado en azul. — 4, 4, cuerpos cavernosos, inyectados en rojo. — 5, venas mayores, procedentes en gran parte de la base del glande y que constituyen los orígenes de la vena dorsal profunda. — 6, prepucio con sus diferentes capas. — 7, frenillo, cortado transversalmente.

forma una vaina común íntimamente adherida a ellos. Sobre esta cubierta se deslizan la piel y el dartos en las diferentes excursiones del prepucio. A lo largo del rafe medio inferior del pene está unida a la vez (véase fig. 1146) a la piel y al cuerpo esponjoso de la uretra.

La fascia penis se relaciona además, por su cara profunda, con los vasos que se dirigen a los cuerpos eréctiles o que proceden de los mismos. Está en relación principal: 1.°, por los lados, con las venas laterales que convergen hacia la vena dorsal profunda; 2.°, en la línea media, en el canal supracavernoso, con esta última vena dorsal profunda, con las dos arterias dorsales y con los dos nervios del mismo nombre.

Por detrás, la fascia penis se continúa, de una parte, con el ligamento suspensorio, y de otra parte, con la aponeurosis perineal superficial.

Por delante (fig. 1147, 4) se fija a la base del glande y al fondo de saco circular que forma la mucosa del prepucio al reflejarse sobre la corona. La cubierta elástica

del pene es, pues, mucho más corta que las tres cubiertas precedentes y, al revés de estas últimas, no toma parte alguna en la constitución del prepucio.

Considerada desde el punto de vista de su estructura, la fascia penis se compone casi exclusivamente de fibras elásticas; a estas fibras elásticas se unen, pero sólo a título de elementos puramente secundarios, un número determinado de fibras de tejido conjuntivo. La membrana en cuestión es, pues, esencialmente elástica. Gracias a esta elasticidad, puesta en juego en el momento de la erección por el hecho de la turgencia de los cuerpos cavernosos y del cuerpo esponjoso, comprime las venas profundas del pene, de igual manera que el dartos comprime las venas superficiales, y, como este último, favorece la estasis sanguínea en las aréolas de los órganos eréctiles. La fascia penis resulta así uno de los factores, factor importante, aunque puramente mecánico, del fenómeno de la erección.

**2.° En el prepucio.** — Estudiando las diferentes cubiertas del pene, hemos indicado la parte respectiva que toma cada una de ellas en la constitución anatómica del prepucio. Nos bastará, pues, para instruir al lector sobre la estructura de este órgano, reunir aquí, a manera de conclusiones, los elementos dispersos en las páginas que anteceden.

Concurren a la constitución del prepucio las tres cubiertas superficiales del pene. Pero como las dos primeras están replegadas sobre sí mismas, siendo dobles por lo tanto, encontramos en realidad, contando desde las capas superficiales a la cavidad prepucial, cinco capas distintas. Son éstas: 1.ª, una capa tegumentaria, la piel; 2.ª, una capa muscular, formada por el dartos; 3.ª, una capa celular, que no es más que la continuación de la capa homónima del pene; 4.ª, una segunda capa muscular, que es el dartos reflejado hacia dentro a nivel del anillo prepucial; 5.ª, una última capa, por fin, que no es más que la capa tegumentaria, replegada sobre sí misma como la capa muscular.

Sin embargo, esta capa tegumentaria, al pasar de la cara superficial del prepucio a su cara profunda, cambia de naturaleza: se convierte en membrana mucosa *(mucosa del prepucio)* y conserva todos sus caracteres al extenderse luego sobre el glande *(mucosa del glande)*. También posee papilas, que recubren numerosos estratos de células epiteliales, pero carece completamente de glándulas sudoríparas y de pelos. Por el contrario, presenta numerosas glándulas sebáceas rudimentarias, conocidas con el nombre de *glándulas de Tyson*. Estas glándulas residen con preferencia hacia el fondo de la cavidad prepucial: en el surco bálanoprepucial, sobre la corona del glande y en las fosillas laterales del frenillo. Su estructura recuerda exactamente la de las glándulas sebáceas. Su producto de secreción, de consistencia oleosa y de olor fuerte, constituye uno de los elementos del esmegma prepucial.

La significación de las formaciones epiteliales descritas con el nombre de glándulas de Tyson es una cuestión todavía en controversia.

La existencia de las glándulas llamadas de Tyson no admiten duda: ofrecen la mayor analogía con las glándulas sebáceas de los labios menores, según Saabeld.

Tandler y Domeny (1899) comparten la opinón de Saafeld y afirman la presencia, en la mucosa bálanoprepucial, de verdaderas glándulas sebáceas; hacen notar, sin embargo, que son eminentemente variables en su forma y dimensiones y, por otra parte, que deben ser consideradas morfológicamente como glándulas sebáceas irregulares y un poco especiales.

## § 4. — Vasos y nervios

**1.° Arterias.** — Las arterias del pene se distinguen en dos grupos: las *arterias de las cubiertas* y las *arterias de los órganos eréctiles*.

*A.* Arterias de las cubiertas. — Las arterias destinadas a las cubiertas del pene proceden: 1.°, de las *arterias pudendas externas*, ramas de la femoral; 2.°, de la *arteria perineal superficial* y de la *dorsal del pene*, ramas de la pudenda interna. Su modo de terminación no ofrece nada de especial.

*B.* Arterias de los órganos eréctiles. — Todas las arterias que van a los órganos eréctiles proceden de la pudenda interna. Conviene estudiar separadamente: 1.°, *las del cuerpo esponjoso;* 2.°, *las de los cuerpos cavernosos.*

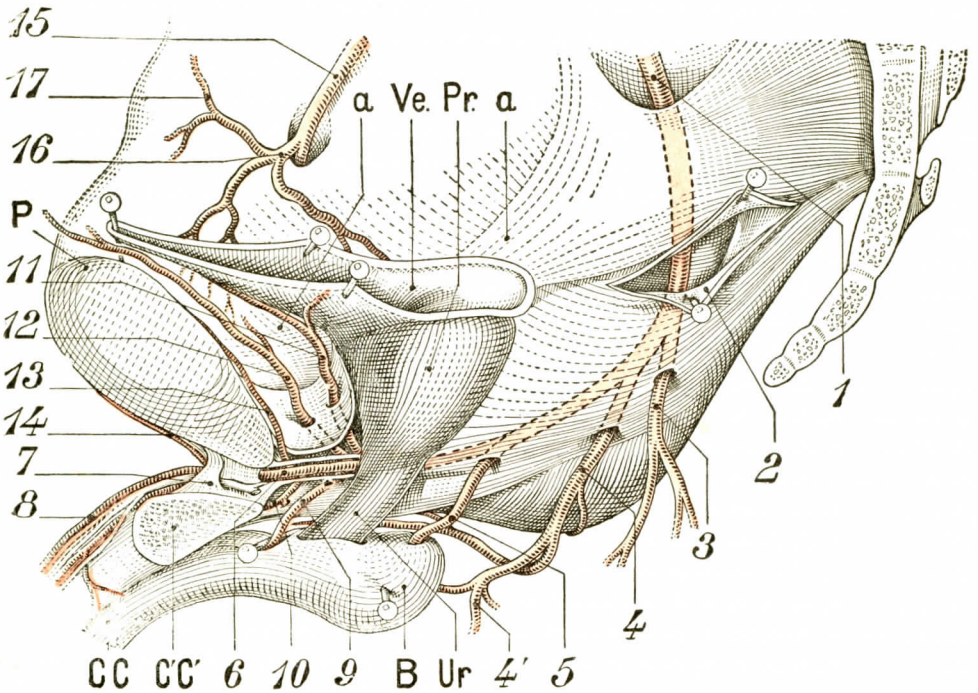


Fig. 1149

Arterias del perineo en el hombre (según Farabeuf).

P, sinfisis púbica. — B, bulbo de la uretra. — Pr., próstata. — Ur., uretra membranosa. — CC, cuerpo cavernoso derecho. — C'C', cuerpo cavernoso izquierdo seccionado. — Ve., vejiga abierta. — *a*, *a*, arcos tendinosos.

1, arteria pudenda interna. — 2, ventana practicada en la expansión del ligamento sacrociático mayor. — 3, arteria hemorroidal inferior. — 4, arteria perineal superficial. — 4', su ramo perineal transverso superficial. — 5, arteria bulbar o transversa profunda. — 6, pudenda interna en su travesía anterior del suelo perineal. — 7, ligamento pubiocavernoso. — 8, arteria dorsal del pene. — 9, arteria bulbouretral o arteria uretral. — 10, arteria cavernosa. — 11, arteria prevesical. — 12, arteria adiposa. — 13, arteria retrosinfisaria. — 14, arteria presinfisaria. — 15, arteria obturatriz. — 16, su ramo púbico. — 17, anastomosis para la epigastrica.

a) *Arterias del cuerpo esponjoso.* — Las arterias destinadas al cuerpo esponjoso son suministradas: 1.° Para el bulbo, por la *transversa profunda del perineo* o *bulbouretral* o *bulbar* (fig. 1149); 2.° Para su porción media o cuerpo esponjoso propiamente dicho, por esta misma *arteria bulbouretral* y por la *arteria esponjosa* o *arteria uretral.* Esta última nace debajo de la sínfisis y penetra en la cara superior del cuerpo esponjoso, después de haber atravesado la hoja de inserción del pene. Por último, la *dorsal del pene* envía numerosos ramas para la cara superior; 3.° Para el glande, por las ramas terminales de la *dorsal del pene.*

b) *Arterias de los cuerpos cavernosos.* — Las arterias destinadas a los cuerpos cavernosos son las dos *arterias cavernosas.*

Cada una de ellas, al llegar debajo de la aponeurosis perineal media, se dirige hacia el ángulo de unión de los dos cuerpos cavernosos y termina como sigue (fig. 1151, 8). Suministra primero una *rama recurrente* (8'), que se coloca en la raíz del cuerpo cavernoso y se ramifica en su espesor. Penetra después en el cuerpo cavernoso correspondiente y lo recorre de atrás a delante hasta su extremidad an-

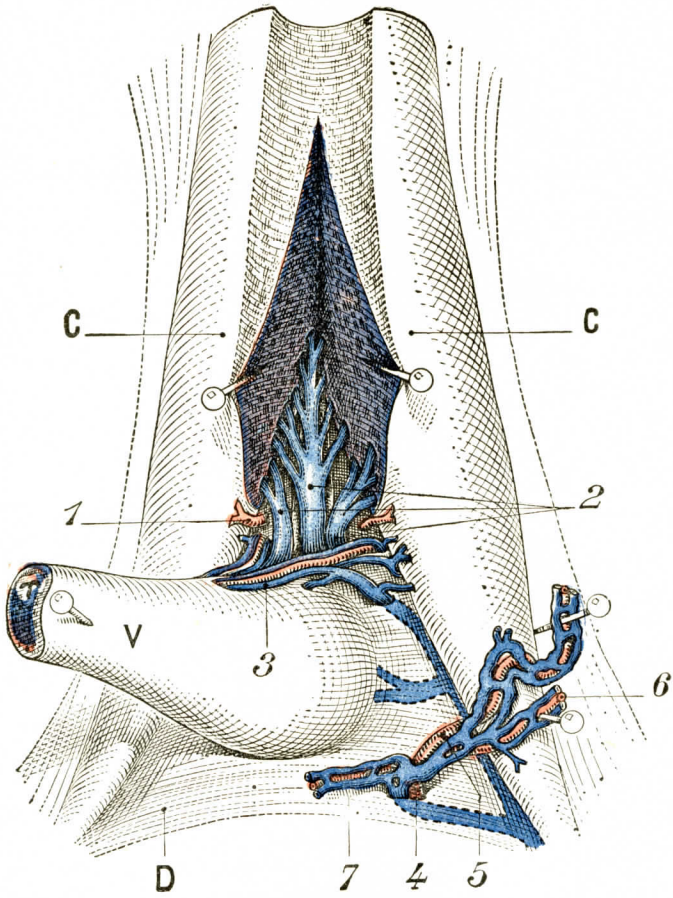


Fig. 1150

Vasos cavernosos y uretrales del hombre (según Farabeuf).

V, porción bulbar del pene descendida y separada de los dos cuerpos cavernosos. — C, C, cuerpo cavernoso. — D, diafragma urogenital, aponeurosis perineal media.

1, arteria cavernosa que penetra en el cuerpo a la altura de la horcajadura. — 2, venas cavernosas que penetran en el suelo para reunirse finalmente con la rama correspondiente de bifurcación de la dorsal media profunda del pene, origen principal de la pudenda interna. — 3, vasos uretrales (arteria esponjosa y sus venas). — 4, arteria perineal superficial con sus tres terminaciones: 5, ramo interno; 6, ramo externo; 7, ramo transverso.

terior. El orificio por el cual la arteria cavernosa se introduce en el cuerpo cavernoso está situado en un punto muy próximo al borde superior del tabique medio. Las dos arterias homónimas se hallan, pues, muy aproximadas en la parte posterior del pene; sepáranse luego gradualmente una de otra para llegar al centro del cuerpo cavernoso, y conservan esta posición axil hasta su terminación.

Durante su trayecto, las dos arterias, derecha e izquierda, están enlazadas entre sí por numerosas anastomosis dispuestas en sentido transversal, que, na-

turalmente pasan a través de las lagunas del tabique medio. Finalmente, en el extremo anterior de los cuerpos cavernosos se anastomizan de nuevo, formando una especie de arco.

Además de las arterias cavernosas, los cuerpos cavernosos reciben también cierto número de ramas de la dorsal del pene; pero estas últimas ramas son siem-

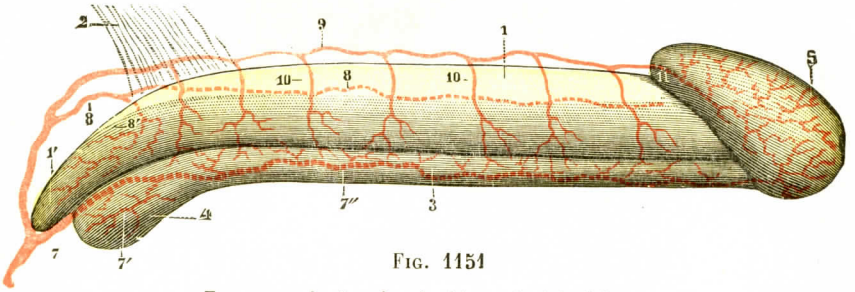


Fig. 1151

Esquema de la circulación arterial del pene.

1, cuerpo cavernoso, con 1', su raíz. — 2, ligamento suspensorio del pene. — 3, cuerpo esponjoso, con 4, bulbo; 5, glande. — 6, arteria pudenda interna. — 7, arteria bulbouretral, con 7', su rama bulbar; 7'', su rama anterior, que va hasta el frenillo. — 8, arteria cavernosa, con 8', su rama recurrente. — 9, arteria dorsal del pene. — 10, 10, sus ramas laterales. — 11, su terminación en el glande.

pre de pequeño calibre y sólo tienen una importancia secundaria en la circulación de los cuerpos cavernosos.

c) *Modo de ramificación y terminación de las arterias en los órganos eréctiles del pene.* — El modo de ramificarse y terminar las arterias en los tejidos eréctiles ha dado origen a numerosas controversias y, a pesar de las pacientes investigaciones de Müller, de Rouget, de Langer, de Legros, de Eckhard y de Frey, la cuestión no está todavía completamente dilucidada. Ya hace mucho tiempo (1835) Müller hizo notar que las arterias que circulan en el seno de los tejidos eréctiles son sinuosas, retorcidas sobre sí mismas en forma de tirabuzón: son *arterias helicinas*. Estas sinuosidades, negadas injustamente por Valentin, han sido nuevamente señaladas y bien descritas por Rouget (1858) y Langer (1863). Tienen su razón de ser, aquí como en otros puntos, por prestarse, sin romperse y hasta sin sufrir tracciones, a la ampliación considerable que sufre el órgano eréctil en el acto de la erección.

Fig. 1152

Arterias helicinas de los órganos eréctiles (según Rouget).

d) *Modo de terminación.*—Consideradas desde el punto de vista de su modo de terminación, las arterias de los órganos eréctiles se distinguen en dos grupos:

α) Unas, exclusivamente destinadas a la nutrición de los elementos histológicos, se dividen y subdividen en el espesor de los tabiques y, finalmente, forman una red capilar de mallas anchas y poligonales. Esta red, como las redes ordinarias, da origen a venas; es la *red nutricia* del órgano.

β) Otras, en relación con la erección, constituyen la *red funcional* o *eréctil:* éstas se abren en las aréolas.

Pero si bien los histólogos están actualmente de acuerdo sobre la cuestión de hecho, lo están mucho menos cuando se trata de explicar la manera como se efectúa esta comunicación de las arterias con las aréolas de los órganos eréctiles. Según Eckhard, que ha estudiado minuciosamente este punto, las ramas arteriales más pequeñas se resuelven en verdaderos ramilletes de ramúsculos extremadamente cortos, que se aplican contra las paredes

de las aréolas vecinas: son los *ramilletes eréctiles* de ECKHARD. Estos ramúsculos, notables por el desarrollo de la túnica muscular, no suministran ninguna colateral y son manifiestamente *terminales*. Presentan, en su extremidad, pequeñas dilataciones en forma de yema, y cada una de éstas tiene un orificio que se abre por otra parte en la aréola: daremos a este orificio el nombre de *orificio arterioareolar*. ECKHARD ha hecho notar que la *túnica* muscular del ramúsculo arterial cesaba bruscamente a nivel del citado orificio: esto es cierto respecto a aquellos tejidos vasculares cuyas aréolas están desprovistas de elementos contráctiles; pero no se trata de una disposición constante, y a propósito de esto recordaremos que en los órganos eréctiles de tipo perfecto, en los cuerpos cavernosos del hombre principalmente, las aréolas poseen una túnica muscular más o menos desarrollada. Ha hecho notar también, y éste es un hecho de importancia considerable, que el tejido que forma el contorno del orificio arterioareolar es muy elástico y que, gracias a esta elasticidad, está constantemente cerrado en las condiciones ordinarias, es decir, cuando el órgano eréctil está en estado de flaccidez.

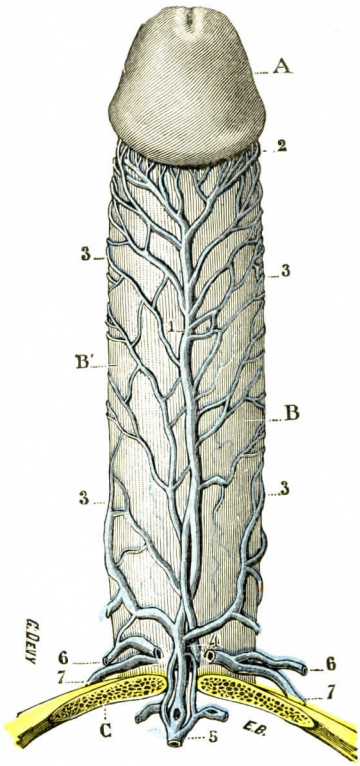


FIG. 1153

Vena dorsal profunda y sus afluentes.

A, glande. — B, B', cuerpos cavernosos. — C, corte del pubis, practicado algo por debajo de la sínfisis.

1, vena dorsal profunda. — 2, su origen por detrás del glande (plexo retrobalánico). — 3, 3, sus afluentes procedentes de los cuerpos cavernosos y del cuerpo esponjoso. — 4, la vena dorsal, bifurcada y dispuesta en una especie de plexo, el plexo subpúbico.—5, plexo de Santorini. — 6, 7, anastomosis de la vena dorsal superficial con las pudendas externas y la obturatriz.

e) *Mecanismo de la erección.* — Teniendo en cuenta estos hechos histológicos, podemos explicar la erección del modo siguiente. En las condiciones ordinarias, estando cerrado el orificio arterioareolar, la sangre de los ramilletes eréctiles no penetra en las aréolas y éstas están más o menos vacías. Sobreviene la excitación nerviosa que ha de dar por resultado la erección; el orificio se abre, por el hecho de la contracción de las fibras longitudinales del ramúsculo arterial que le precede, sea por el hecho de una acción inhibidora sobre sus fibras circulares que forman esfínter. La sangre arterial, con su elevada presión, se proyecta entonces libremente en las aréolas y las distiende; de ahí la turgencia progresiva de todo el órgano y, finalmente, la rigidez que caracteriza a la erección. Añadamos que la distensión de las aréolas es tanto mayor en cuanto el curso de la sangre por las venas resulta grandemente estorbado, por hallarse comprimidos dichos vasos, a la vez, por la fascia penis y por los fascículos terminales de los músculos isquiocavernoso y bulbocavernoso.

Vemos así que la erección es, ante todo, un fenómeno vascular y arterial en primer término. Para que se produzca es necesario que un aflujo importante de sangre arterial esté a la disposición de los órganos eréctiles. Por esto no es de extrañar que la erección se altere o quede abolida cuando la sangre arterial circula mal en las arterias ilíacas. No hay trastornos cuando únicamente se ha obliterado una arteria ilíaca. Pero la impotencia de la erección forma parte del síndrome, descrito por LERICHE, de la obliteración de la encrucijada aórtica. Por lo demás, no hay que confundir esta impotencia de origen mecánico con las impotencias causadas por una perturbación del sistema psicomotor que despierta los fenómenos vasculares de la erección.

**2.° Venas.** — Las venas del pene forman dos sistemas, uno *superficial* y otro *profundo*. Estos dos sistemas difieren por su origen, por su trayecto y por su terminación.

*A*. Sistema venoso superficial. — Las venas superficiales se originan de las cubiertas del pene, incluso el prepucio. Algunas de ellas, las que están en relación con la parte más posterior de la cara inferior del pene, se unen a las venas del escroto, con las que luego comparten su modo de terminación. Las otras, que son la mayoría, convergen hacia la cara dorsal y van a formar un conducto colector común, impar y medio, que corre de delante atrás, siguiendo con bastante exactitud la línea media: a este conducto común se le conoce con el nombre de *vena dorsal superficial*.

La vena dorsal superficial, como su nombre indica, está situada en el tejido celular subcutáneo, inmediatamente debajo del dartos. Se halla a veces reemplazada, en toda su extensión o tan sólo en una parte de su trayecto, por dos venas laterales, iguales o desiguales, que corren juntas y más o menos anastomizadas entre sí.

Al llegar a la raíz del pene, la vena dorsal superficial entra en relación con la red venosa de la pared abdominal y viene a juntarse a menudo con la vena obturatriz y con las venas del cordón. Inclinándose luego hacia fuera, va a terminar en la safena interna, sea del lado derecho, sea del lado izquierdo, y a menudo (después de haberse bifurcado o cuando es primitivamente doble) en la safena de uno y otro lado. La hemos visto varias veces dirigirse directamente a la femoral atravesando uno de los orificios de la fascia cribiforme.

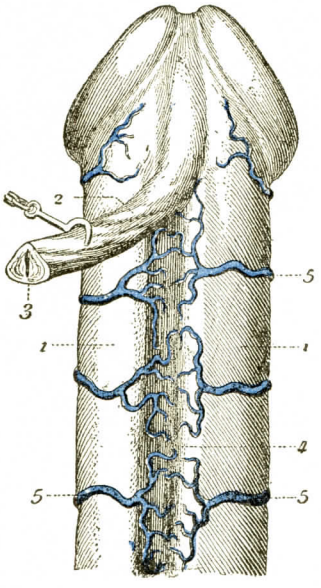


Fig. 1154

Las venas inferiores de los cuerpos cavernosos, vistas a nivel de su origen (según una figura de Gras).

1, 1', cuerpos cavernosos derecho e izquierdo.—2, cuerpo esponjoso, desinsertado y erinado hacia fuera.—3, conducto de la uretra.—4, surco inferior o uretral del pene.—5, 5, 5, venas superiores de los cuerpos cavernosos, con sus ramas de origen.

De treinta penes examinados por Gras (1903), en veintiuno la vena dorsal superficial desembocaba en la safena izquierda; en otros tres desembocaba en la vena safena derecha; en dos terminaba en la crural izquierda; en uno terminaba en la epigástrica. En los tres restantes la vena superficial era doble; cada una de sus ramas desembocaba en la safena interna.

*B*. Sistema venoso profundo. — Las venas profundas del pene proceden de los órganos eréctiles. Nacen a la vez de la red nutricia y de la red funcional. Consideraremos por separado las del cuerpo esponjoso y las de los cuerpos cavernosos.

a) *Venas del cuerpo esponjoso*. — Las venas del cuerpo esponjoso proceden de variados puntos en toda la longitud de este manguito eréctil, desde el bulbo hasta el glande.

*α*) Las *venas del glande* se dirigen hacia la excavación que presenta la base de este órgano y forman allí un plexo, el *plexo retrobalánico* (fig. 1153, 2). Los ramos eferentes de este plexo se dirigen hacia arriba y atrás, y, al llegar detrás de la corona, se reúnen en un tronco único, impar y medio que es la *vena dorsal profunda* (1). Conocemos ya esta vena por haberla estudiado en Angiología (véase tomo II): corre de delante atrás por el surco medio superior de los cuerpos caver-

nosos, inmediatamente por debajo de la fascia del pene, que la separa de la vena dorsal superficial; llega así a la raíz del pene, atraviesa la aponeurosis perineal media, un poco por debajo de la sínfisis, y desaparece en el plexo de Santorini (5), constituyendo uno de sus principales orígenes. Indicaremos dentro de unos instantes los numerosos afluentes que desembocan en este tronco venoso.

β) Las *venas del bulbo* se desprenden a la vez de la cara superior, de la cara inferior y de las caras laterales del bulbo uretral. Son a veces muy voluminosas, sobre todo las superiores. Se dirigen hacia atrás, se introducen en el intervalo que separa las raíces de los cuerpos cavernosos y, después de haber atravesado la aponeurosis perineal media, penetran en el plexo de Santorini o directamente en las venas pudendas internas.

γ) Las *venas salidas de la porción media del cuerpo esponjoso* (fig. 1155) se dividen en superiores e inferiores: las primeras (6) emanan de la parte superior del cuerpo esponjoso y, poco después de su origen, se unen a las venas inferiores de los cuerpos cavernosos (véase más adelante); las segundas (7) nacen de la parte inferior de este órgano y, del mismo modo que las venas del bulbo con las cuales se confunden más o menos, terminan en el plexo de Santorini.

b) *Venas de los cuerpos cavernosos.* — Las venas de los cuerpos cavernosos atraviesan la albugínea en cuatro puntos principales: arriba, abajo, delante y detrás. De ahí su división en *superiores*, *inferiores*, *anteriores* y *posteriores*.

α) Las *venas superiores* (fig. 1155, 3), al salir de la albugínea, se encuentran en el surco medio superior de los cuerpos cavernosos. Allí encuentra la vena dorsal profunda, y después de un trayecto muy corto, se abren en la pared inferior o pared adherente de este vaso.

β) Las *venas inferiores* (4), mucho más importantes que las precedentes, desembocan en el surco medio inferior, entre este surco y la uretra. Para poderlas observar bien, se debe antes levantar o desviar la uretra. Entonces puede observarse que cada una de ellas nace por seis u ocho ramas (fig. 1154), que convergen las unas hacia las otras y no tardan en reunirse para formar un tronco único. El número de estos troncos es bastante constante: en todos los penes que Gras ha examinado sólo ha encontrado cuatro o cinco a cada lado. En el mismo surco en que se originan, las venas inferiores de los cuerpos cavernosos reciben ante todo las venas procedentes de la parte superior del cuerpo esponjoso. Más tarde, dirigiéndose hacia fuera y arriba, rodean a derecha e izquierda los cuerpos cavernosos (*venas circunflejas* de Kolhrausch). recogen en su trayecto algunas venillas nacidas de sus partes laterales (5) y, finalmente, van a desaguar en la vena dorsal profunda.

γ) Las *venas anteriores*, como su nombre indica, proceden del vértice de los cuerpos cavernosos; únense en seguida con las venas del glande y, como ellas, desembocan en los orígenes de la vena dorsal.

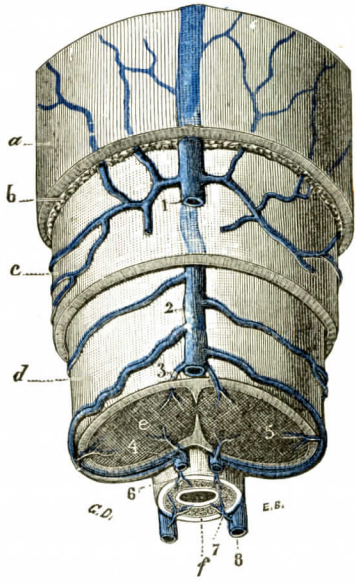


Fig. 1155

Esquema que representa la circulación venosa del pene.

1, vena dorsal superficial, con sus afluentes procedentes de las cubiertas del pene.—2, vena dorsal profunda, con sus afluentes procedentes de los cuerpos cavernosos: 3, venas superiores; 4, venas inferiores; 5, venas laterales. — 6, venas superiores del cuerpo esponjoso dirigiéndose a las venas inferiores de los cuerpos cavernosos (4). — 7, venas inferiores del cuerpo esponjoso dirigiéndose a las venas bulbouretrales (8).

*a*, piel y dartos. — *b*, tejido celular subcutáneo. — *c*, fascia penis. — *d*, albugínea de los cuerpos cavernosos. — *e*, cuerpos cavernosos. — *f*, cuerpo esponjoso de la uretra.

δ) Las *venas posteriores*, finalmente, emergen de la parte posterior de los cuerpos cavernosos, en el ángulo de reunión de sus dos raíces. Estas venas, siempre múltiples, ordinariamente muy voluminosas, constituyen los principales eferentes de los cuerpos cavernosos. Perforan en puntos diversos la porción subsinfisiaria de la aponeurosis perineal media y van a terminar en las venas pudendas internas (fig. 1150) (véase *Venas del perineo)*.

*C.* Resumen: anastomosis entre los dos sistemas. — En resumen, las venas del pene se disponen, como las de los miembros, en dos redes: una red superficial y una red profunda. Las *venas superficiales* nacen de las cubiertas del pene, corren por el tejido celular subcutáneo y terminan en la vena dorsal superficial, la cual, a su vez, desagua en la safena interna y por ésta en la femoral. Las *venas profundas* emanan de los órganos eréctiles, corren entre estos órganos y la fascia penis y se dirigen en su mayoría a la vena dorsal profunda, uno de los principales afluentes del plexo de Santorini. Las que no van a desembocar en la vena dorsal terminan directamente, lo mismo que esta última, en el plexo de Santorini o en las venas pudendas internas.

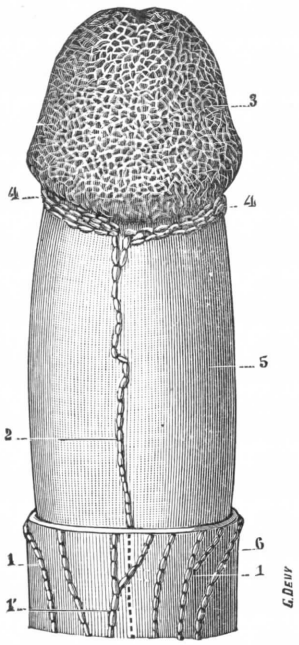


Fig. 1157

Linfáticos del pene (en parte según Marchand).

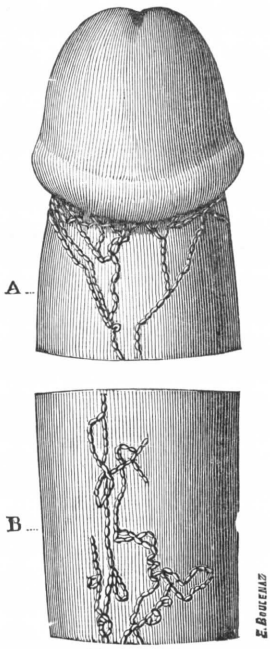


Fig. 1156

A y B, sinuosidades de los linfáticos del pene (según Marchand).

1, linfáticos superficiales, con 1', el tronco dorsal medio superficial. — 2, tronco dorsal medio profundo. — 3, red del glande. — 4, collarete linfático dispuesto alrededor de la corona. — 5, albugínea de los cuerpos cavernosos. — 6, fascia penis.

Aunque separados el uno del otro por la fascia penis, los dos citados sistemas venosos comunican extensamente entre sí, por detrás del glande, a nivel de los orígenes de las dos venas dorsales, y pueden así suplirse mutuamente. Hemos visto varias veces, y esta disposición es quizá constante (lo sería según las investigaciones de Gras), las dos venas dorsales anastomizarse igualmente por delante de la sínfisis.

Debemos añadir que las venas del pene presentan en su trayecto numerosas válvulas, completas o incompletas, y de ahí la dificultad que se experimenta para llenarlas por medio de una inyección practicada desde los troncos hacia las ramas de origen. La vena dorsal profunda, principalmente, posee una veintena de válvulas, dispuestas a intervalos muy regulares, y constantemente situadas en la cara superior o en las caras laterales del vaso. En la vena dorsal superficial estas válvulas son mucho menos numerosas: se encuentran solamente tres o cuatro (Gras).

**3.° Linfáticos.** — Los linfáticos del pene se dividen, como las venas, en *superficiales* y *profundos*.

*A.* Linfáticos superficiales. — Los linfáticos superficiales proceden de los tegumentos. Forman dos redes principales, una sobre el prepucio *(red prepucial)*, otra sobre el rafe medio *(red del rafe)*. De la *red prepucial* parten cierto número de tronquitos que se reúnen casi en seguida en un tronco colector común, el *linfático dorsal superficial* (fig. 1156, 1'). Este tronco sigue exactamente el mismo trayecto que la vena dorsal superficial. Llegado a la raíz del pene, se bifurca ordinariamente para ir a descansar, a derecha e izquierda, en los ganglios de la ingle, en el ganglio más elevado del grupo súperointerno. La *red del rafe* da igualmente origen a ocho o diez tronquitos, que contornean en semicírculo las caras laterales del pene, para llegar a su cara dorsal. Aquí, algunos de ellos desembocan en el linfático dorsal. Los otros, conservando su independencia, se dirigen separadamente a los ganglios inguinales internos más elevados.

Es de notar que el tronco linfático dorsal es a menudo doble. En este caso, no es raro observar que los dos conductos se entrecruzan en forma de X y van a parar, el del lado derecho a un ganglio de la ingle izquierda y, viceversa, el del lado izquierdo a un ganglio de la ingle derecha. Este entrecruzamiento puede observarse también en aquellos tronquillos del rafe que no son tributarios del tronco linfático medio.

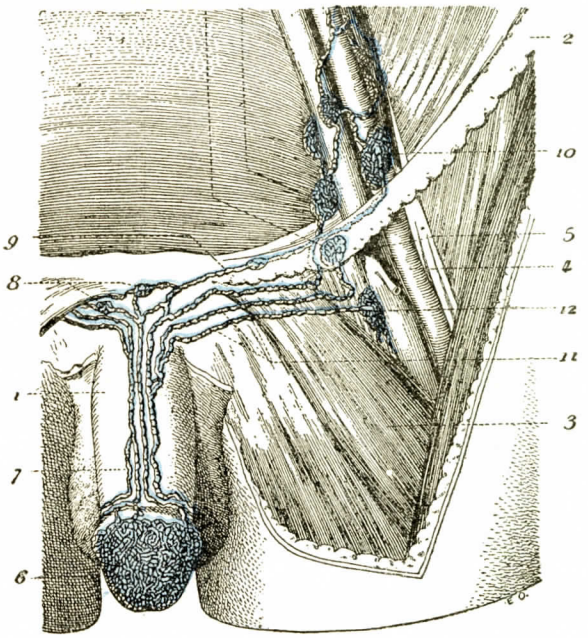


Fig. 1158

Linfáticos del glande en el recién nacido (según Cunéo y Marcille).

1, pene. — 2, arco crural. — 3, aductor medio. — 4, 4', arterias ilíaca externa y femoral. — 5, 5', venas ilíaca externa y femoral. — 6, red linfática del glande. — 7, vasos linfáticos dorsales. — 8, plexo presinfisario, con dos nódulos linfáticos intercalares. — 9, tronco inguinal desembocando en 10, ganglio retrocrural externo.—11, tres troncos crurales que se dirigen, uno a un ganglio inguinal profundo (12), otro al ganglio de Cloquet (13) y el tercero (después de haber atravesado el anillo crural) al ganglio retrocrural interno (14).

Gérard Marchant (1889) ha señalado, en el trayecto de los linfáticos dorsales, la existencia de numerosas sinuosidades, que se muestran, sobre todo, en los cambios de dirección y que revisten, según los casos, la forma de *simple asa*, de *ocho de guarismo*, de verdaderos *pelotones*. Estas sinuosidades (fig. 1157, A y B), que recuerdan hasta cierto punto la disposición helicínea de las arterias, se originan seguramente de los cambios de volumen que presenta el órgano sobre el cual se desarrollan: permiten a los conductos linfáticos adaptarse a las nuevas dimensiones que adquiere el pene al pasar del estado de flaccidez al estado de erección.

*B.* Linfáticos profundos. — Los linfáticos profundos, como indica su nombre, proceden de las partes subtegumentarias del pene.

a) *Redes de origen.* — Nacen en el glande, donde forman una doble red: 1.°, una red superficial, de mallas muy estrechas, situada en la mucosa, que es la *red mucosa;* 2.°, una red profunda, de mallas mucho más anchas, situada

por debajo de ella y que recibe los eferentes de la red antedicha: es la *red submucosa.*

Estas dos redes comunican ampliamente, a nivel del meato, con la red de la uretra. También entran en relación, por detrás de la corona, con la red de la hoja mucosa del prepucio, la cual comunica a su vez, en el contorno del orificio, con la red tegumentaria.

De la red submucosa parten numerosos ramos, que se dirigen hacia las fositas del frenillo y constituyen allí dos pequeños plexos, los *plexos laterales del frenillo* de PANIZZA.

b) *Linfáticos eferentes.* — Los tronquillos eferentes de estos dos plexos se dirigen oblicuamente hacia arriba y atrás, siguiendo a derecha e izquierda la parte correspondiente del surco bálanoprepucial. De este modo forman, alrededor de la corona, una especie de collarete, que es muy visible en la figura 1156.

FIG. 1159

Corpúsculos nerviosos genitales de la mucosa del glande (según RETZIUS).

Al llegar al dorso del pene, los tronquillos del lado derecho y los del lado izquierdo desembocan en un tronco común impar y medio (fig. 1156), o en varios colectores, cuyo número varía de 2 a 4 (KUTTNER y BRUHNS); éstos son los *linfáticos dorsales profundos.*

Estos linfáticos dorsales profundos, más o menos flexuosos, a veces apelotonados (fig. 1158), corren, al lado de la vena homónima, por debajo de la fascia penis y llegan de esta manera hasta delante de la sínfisis, donde se anastomizan entre sí, formando como una especie de plexo, el *plexo presinfisiario.* En este punto se disponen a veces en pequeños ganglios o, por mejor decir, en simples nódulos ganglionares, los que CUNÉO y MARCILLE (1901) designan con el nombre de *nódulos presinfisiarios.*

c) *Modo de terminación.* — Todos los autores clásicos, desde SAPPEY, admitían que los linfáticos del glande terminaban en los ganglios superficiales de la ingle. BRUHNS (1900), por su parte, señala la existencia de linfáticos que, partiendo del glande, van a terminar en los ganglios inguinales superficiales. Contrariamente a esta opinión, CUNÉO y MARCILLE deducen de sus investigaciones que tal terminación, aunque posible, es anormal: «es probable, dicen, por lo menos en cierto número de casos, que cuando los ganglios superficiales están inyectados, lo sean por mediación de los linfáticos prepuciales, los que a su vez son llenados por mediación de las anastomosis que tienen con la red balánica». Según dichos autores, los troncos eferentes de la red presinfisiaria van a parar todos a los ganglios profundos, dividiéndose, por lo demás, desde el punto de vista de su trayecto y de su manera de terminar, en dos grupos: los unos se dirigen hacia el conducto crural *(troncos crurales)* y los otros se introducen en el conducto inguinal *(troncos inguinales).*

α) Los *troncos crurales,* en número de tres o cuatro, se dirigen transversalmente hacia fuera, caminando constantemente por debajo de la aponeurosis; llegan al conducto crural y terminan del modo siguiente: uno de ellos *(tronco inferior),* en un ganglio inguinal profundo, situado al lado externo de la vena femoral; otro

(*tronco medio*), en el ganglio de CLOQUET, y el tercero (*tronco superior*), después de atravesar el anillo crural, en el más interno de los ganglios ilíacos externos o ganglio retrocrural interno.

β) Los *troncos inguinales* (casi siempre hay uno solo) penetran en el conducto inguinal, caminando por debajo del cordón; llegan al abdomen y terminan en el más externo de los ganglios ilíacos externos (ganglio retrocrural externo), es decir, en el ganglio situado sobre la arteria ilíaca externa, a nivel del origen de la circunfleja ilíaca.

d) *Resumen, ganglios regionales.* — En resumen, los ganglios terminales o regionales de los linfáticos profundos del pene son: 1.°, los *ganglios inguinales profundos;* 2.°, el *ganglio retrocrural externo.* Es muy probable que a esos troncos crurales e inguinales haya que añadir los *troncos subsinfisiarios*, que atraviesan el diafragma urogenital al mismo tiempo que la vena dorsal profunda y terminan en los *ganglios prevesicales* (véase *Vejiga*), los cuales constituirían así, para los linfáticos profundos del pene, un nuevo grupo de ganglios regionales. Con todo, CUNÉO y MARCILLE dicen no haberlos encontrado nunca.

La evolución de los cánceres del pene confirma los datos de la anatomía descriptiva. Pueden dar origen a adenopatías puramente crurales, pero también a invasiones ganglionares ilíacas desde el primer momento (DARGENT).

**4.° Nervios.** — Los nervios del pene son numerosos y de orígenes diversos. Conviene estudiar separadamente *los de las cubiertas* y *los de los órganos eréctiles:*

a) *Nervios de las cubiertas.* — Las cubiertas del pene, incluyendo en ellas la hoja mucosa que tapiza la cavidad bálanoprepucial, reciben sus nervios: 1.°, del ramo genital del génitocrural, rama del plexo lumbar; 2.°, del ramo genital de los dos nervios abdóminogenitales mayor y menor, otras ramas del plexo lumbar; 3.°, del nervio pudendo interno, rama del plexo sacro, a la vez por su rama perineal inferior y por su rama peneal o nervio dorsal del pene.

Estos nervios se distribuyen a la vez por la hoja tegumentaria y por el dartos. Sus ramificaciones presentan, en la mucosa del glande, una riqueza muy especial. Terminan en parte por medio de extremidades libres y en parte por medio de corpúsculos genitales de Krause (fig. 1159).

Se han señalado, además, corpúsculos de Pacini en la piel del pene, por detrás del glande, cerca de la arteria dorsal y hasta en los cuerpos cavernosos (SCHWEIGER-SEIDEL, HAUBER, KLEIN).

b) *Nervios de los órganos eréctiles.* — Los órganos eréctiles del pene son también muy ricos en nervios. Estos nervios, a la vez sensitivos y motores, proceden de dos orígenes: del sistema simpático y del sistema cerebrospinal. Los primeros proceden del plexo hipogástrico; llegan a los órganos eréctiles acompañando a las arterias (muy particularmente a la arteria cavernosa) y formando plexos en torno de ellas. Los segundos emanan del nervio dorsal del pene y del nervio perineal superficial, dos ramas del pudendo interno.

El modo de terminación de los nervios en la trama eréctil no está todavía bien dilucidado. KÖLLIKER ha señalado la presencia, en las trabéculas de los cuerpos cavernosos, de filetes nerviosos compuestos a la vez de tubos delgados y de fibras de Remak. La mayor parte de estos filetes se distribuyen probablemente por los elementos musculares que rodean a los vasos o que se hallan anexos a las trabéculas.

## ARTICULO V

## GLANDULAS ANEXAS AL APARATO GENITAL DEL HOMBRE

Al aparato genital del hombre se hallan anexos dos órganos glandulares, la *próstata* y las *glándulas de Cowper*. Estas glándulas secretan un líquido que, en el acto de la eyaculación, se mezcla con el contenido de las vesículas seminales conducido a la uretra por los conductos eyaculadores. Así suministran al líquido espermático cierto número de sus elementos, y por este motivo pertenecen de un modo manifiesto al aparato genital.

### § 1. — Próstata

*Definición.* — La próstata es una glándula desarrollada en la porción inicial de la uretra masculina. Si por su posición y su patología parece formar parte del aparato urinario, con el que se describe a veces, pertenece fisiológicamente al sistema genital del hombre, del que no es más que un elemento y cuya evolución sigue.

#### A. — Consideraciones generales

**1.° Situación.** — Organo músculoglandular, la próstata está profundamente situada en la excavación pélvica, debajo de la vejiga, encima de la aponeurosis perineal media, detrás de la sínfisis púbica, delante de la ampolla rectal. Se encuentra, pues, situada en una encrucijada, la encrucijada urogenital. Agrupa sus elementos glandulares alrededor del origen de la uretra, que individua en un segmento enteramente particular, la uretra prostática, en el mismo punto donde terminan los conductos eyaculadores; finalmente, está íntimamente relacionada con el aparato esfinteriano vésicouretral.

Está contenida con estos órganos en una especie de compartimiento fibroaponeurótico, el compartimiento prostático, por cuya mediación contrae relaciones con las paredes y las vísceras pélvicas.

**2.° Forma general.** — De forma difícil de definir, la próstata ha sido felizmente comparada por Winslow a una castaña. En realidad es cónica y aplastada de delante atrás. Su base es superior y su eje no es exactamente vertical: ligeramente oblicuo de arriba abajo y de atrás a delante, forma con la vertical un ángulo de 20 a 25°. Se pueden describir en ella: una cara superior, un vértice, una cara anterior, una cara posterior y dos bordes laterales.

*a)* La *cara anterior* es corta, casi vertical (algo oblicua hacia abajo y adelante) en relación con la sínfisis púbica, pero a distancia de la misma.

*b)* La *cara posterior* es más alargada; es ancha por arriba y se estrecha progresivamente hacia abajo; forma un plano oblicuo de arriba abajo de atrás a delante; es abombada. Una *ligera depresión mediana* la recorre verticalmente en toda su altura, dividiéndola en dos *lóbulos laterales;* escota el límite posterior de la base *(incisura prostática)*, dando a esta cara de la glándula la clásica forma de un corazón de naipes franceses que se percibe claramente por el tacto rectal. Está en relación con la ampolla rectal.

*c)* Los *dos bordes laterales* son anchos y redondeados; por esto ciertos autores los consideran como caras ligeramente oblicuas hacia abajo y adentro en el

sentido vertical, oblicuas hacia atrás y afuera en el sentido ánteroposterior. Estos bordes se apoyan en los músculos elevadores del ano.

*d)* La *cara superior* o *base* es la más compleja. Está en relación íntima con la vejiga que descansa sobre ella, con las vesículas seminales y los conductos deferentes. Desembarazada de estos órganos, aparece como un triángulo de ángulos muy redondeados y base posterior escotada. Se da a esta escotadura el nombre de *incisura prostática*. El ángulo anterior del triángulo está ocupado por la sección de la

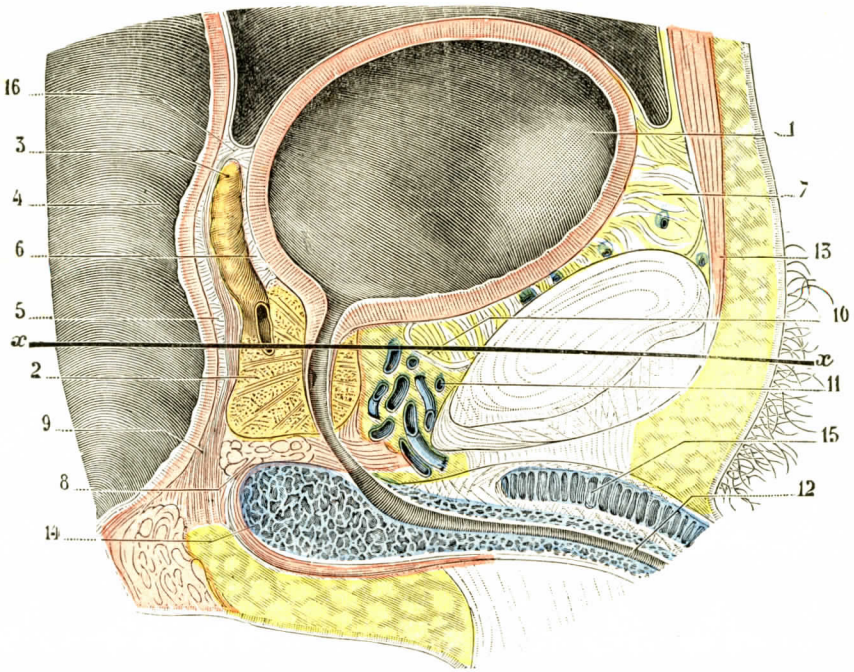


FIG. 1160

La vejiga y la próstata, vistas en un corte mediosagital (sujeto congelado, segmento izquierdo del corte) (T.-J.).

1, vejiga. — 2, próstata. — 3, conducto deferente izquierdo. — 4, recto. — 5, espacio prerrectal. — 6, espacio retrovesical. — 7, espacio prevesical. — 8, diafragma urogenital. — 9, adherencias de la túnica muscular del recto con el borde posterior del músculo transverso profundo del perineo. — 10, ligamentos pubiovesicales. — 11, plexo de Santorini. — 12, uretra. — 13, recto mayor anterior del abdomen. — 14, bulbo. — 15, cuerpos cavernosos. — 16, aponeurosis próstatoperitoneal.

*uretra*. Por detrás de este conducto se agrupa la masa glandular ligeramente bilobulada. La glándula es, en efecto, casi enteramente *retrouretral*. Una *cresta transversal* permite dividirla en tres zonas: una, la *vertiente anterior*, está en contacto con la vejiga; otra, la *vertiente posterior*, está ocupada en parte por una depresión transversal: ésta aloja, yendo de dentro afuera, los conductos deferentes, las vesículas seminales y, por último, vasos. Esta especie de *hilio* está limitado por detrás por una banda de tejido glandular estrecha en la línea media (incisura), pero que se ensancha ordinariamente en los lóbulos laterales para formar la *comisura posterior* o *retrogenital;* por delante, una *comisura pre espermática* o *pregenital* la separa de la cresta transversal. Forma el lóbulo medio. Existen a veces en esta comisura dos pequeños surcos ánteroposteriores que aíslan un territorio denominado *lóbulo medio* (fig. 1162, 2).

*e)* El *vértice*, o *pico prostático*, truncado, está centrado alrededor de la uretra, que emerge de la glándula en ese punto más rápidamente por detrás que por delante y se hace membranosa. Descansa en la aponeurosis perineal media.

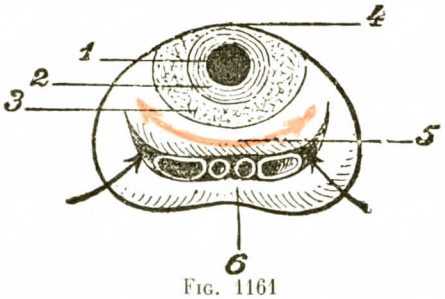


Fig. 1161

La base de la próstata y sus dos vertientes (en parte según Sappey).

1, uretra. — 2, zona muscular del esfínter liso. — 3, zona celulosa. — 4, comisura preuretral. — 5, comisura pregenital (denominada lóbulo medio): la flecha roja indica el punto culminante entre la vertiente anterior uretrovesical y la vertiente posterior genital — 6, comisura retrogenital; las flechas negras indican en el hilio la llegada del pedículo por fuera del deferente y de la vesícula seminal.

**3.° Color. Consistencia.**—La próstata tiene un color gris rojizo, algunas veces blanquecino. Es firme y elástica al tacto; al parénquima, muy denso, se deja difícilmente dilacerar.

**4.° Volumen. Peso.** — El volumen de la próstata, glándula genital, varía mucho según las edades.

Rudimentaria en el niño (herradura aplicada a la cara posterior de la uretra), crece bruscamente en la pubertad; como las demás funciones genitales, alcanza su completo desarrollo entre veinte y veinticinco años y parece en seguida quedar estacionaria hasta los cuarenta o cincuenta años. Ulteriormente puede adquirir un gran desarrollo a causa de la aparición en su parénquima, en ciertos grupos de ácinos, de producciones patológicas adenomatosas que constituyen la afección corrientemente denominada *hipertrofia prostática*.

Cuando alcanza en el adulto su completo desarrollo, mide por término medio de 28 a 30 milímetros de altura por 40 de anchura y 25 de espesor. Su peso es de 20 a 25 gramos.

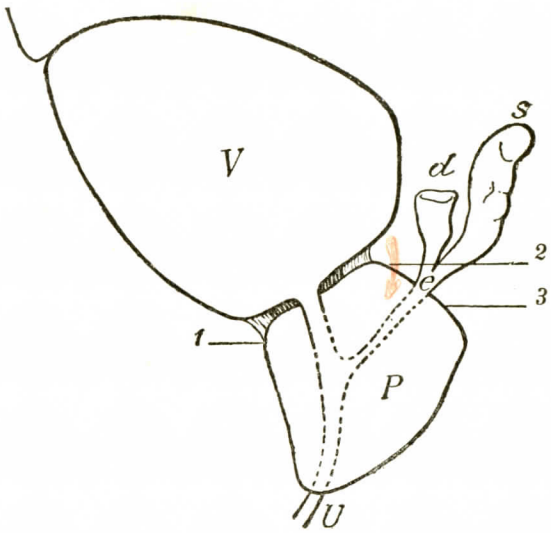


Fig. 1162

Perfil de la próstata *(esquema)*.

1, comisura preuretral. — 2, comisura pregenital (denominada lóbulo medio): la flecha roja indica el punto culminante entre la vertiente anterior uretrovesical y la vertiente posterior genital. — 3, comisura retrogenital.
V, vejiga. — P, próstata. — U, uretra. — *d*, conducto deferente. — *s*, vesícula seminal. — *e*, conducto eyaculador.

## B. — Relaciones

Situada en la encrucijada urogenital, la próstata se dispone alrededor de la uretra y los conductos eyaculadores que la atraviesan. Se halla, pues, en relación íntima con el aparato esfinteriano uretrovesical. Estudiaremos ante todo estas primeras relaciones que constituyen las *relaciones intrínsecas*.

Alrededor de ella, el tejido celular pélvico se aplasta en láminas más o menos densas (aponeurosis pélvicas) que la limitan y la aíslan de las paredes y de las vísceras de la pelvis menor en su verdadero *compartimiento*. Por mediación de las paredes de este compartimiento

entra en relación con las paredes y los órganos pélvicos; son las *relaciones extrínsecas* o *relaciones propiamente dichas.*

## I. — Relaciones intrínsecas

Es difícil no describir con la próstata algunas formaciones que con ella forman cuerpo y que no deben estar separadas de ella; son: la uretra prostática, el aparato esfinteriano uretrovesical, el utrículo prostático y los conductos eyaculadores.

**1.° Uretra prostática** (fig. 1164). — El origen de la uretra, desde el punto en que el conducto es continuación del cuello vesical hasta el punto en que va a comenzar la travesía de la aponeurosis media, está en relación con la próstata.

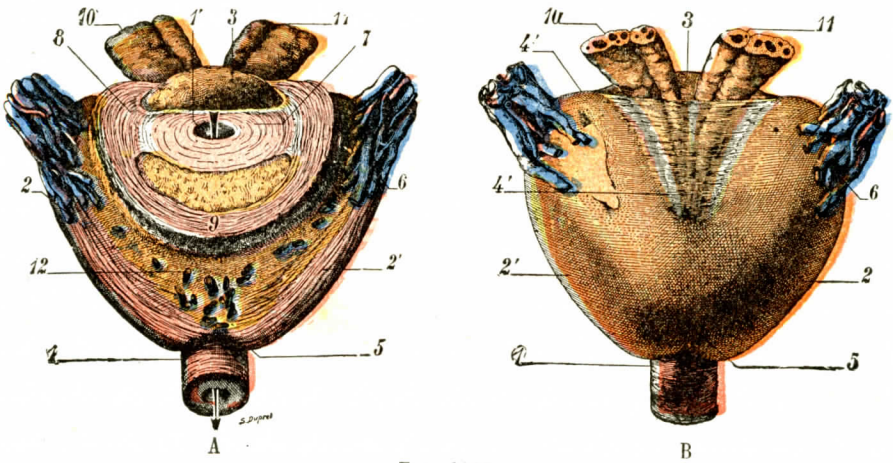


Fig. 1163

Próstata aislada: A, cara posterior; B, cara anterior.

1, conducto de la uretra (porción membranosa), con 1', su orificio vesical. — 2, 2', lóbulo derecho y lóbulo izquierdo de la próstata. — 3, lóbulo medio o mediano. — 4, base, con 4', su escotadura posterior. — 5, cresta, con su doble escotadura anterior y posterior. — 6, ángulo superoexterno del lóbulo lateral, con su paquete vascular. — 7, esfínter interno. — 8, esfínter externo. — 9, corte de la vejiga. — 10, vesículas seminales. — 11, conducto deferente. — 12, paquete venoso anterior que se dirige al plexo de Santorini.

Ya hemos visto antes que atraviesa la glándula de arriba abajo desde la parte más anterior de su base hasta el pico. Muy próxima por arriba a su cara anterior, está, por el contrario, en la proximidad del pico más cerca de la cara posterior; su eje cruza en X el de la próstata, formando con él un ángulo de 15 a 20 grados.

Desprovista de toda formación esponjosa importante, la uretra prostática, y ese es uno de sus caracteres esenciales, es vertical, de 2,5 a 3 centímetros de longitud (11, 12 y hasta 15 milímetros de diámetro). Describe al mismo tiempo una ligera curva de concavidad anterior. Sus dos paredes, anterior y posterior, no tienen el mismo radio de curvatura. El de la pared posterior es menor; de ello resulta la formación de una dilatación de la luz uretral en la unión del tercio superior con los dos tercios inferiores, el *seno prostático.* Esta curva pronunciada de la pared uretral posterior, casi una angulación, se conoce con el nombre de *curva de Merckel* o de *ángulo de Dixon.*

En la abertura de este ángulo se encuentra una eminencia músculoeréctil, el *veru montanum (colliculus seminalis, caput gallinaginis).* Hemos estudiado ya esta eminencia alargada en el eje de la uretra, fusiforme, «ovoide del que se hubiese

quitado algo menos de la mitad posterior» (P. Delbet). Repitamos también que se extiende en una longitud de 12 a 14 milímetros y forma en la cara posterior de la uretra una eminencia de 3 milímetros aproximadamente. Su anchura máxima, de 3 a 4 milímetros, se encuentra en la unión del tercio superior con los dos tercios inferiores; por arriba y por abajo va estrechándose y afilándose progresivamente; su polo inferior se alarga en una cresta, la *cresta uretral*. En su polo superior termina por dos crestas de disposición variable, los *frenillos del veru*, que se pierden

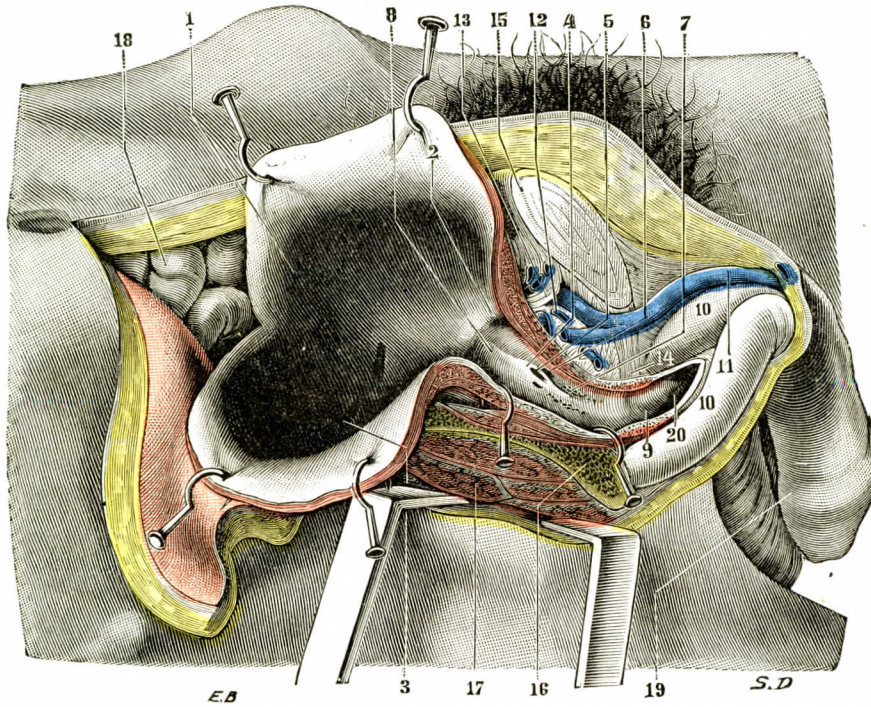


Fig. 1164

La base de la vejiga y la uretra prostática, vistas en su sitio (T.-J.).

(Una vez incidida la pared abdominal en la línea media y seccionada la sínfisis del pubis, se ha resecado la porción derecha de la sínfisis y ha sido inclinada hacia fuera la porción correspondiente de la pared abdominal. Luego han sido abiertas ampliamente la vejiga y la uretra.)

1, vejiga. — 2, cuello vesical. — 3, orificio ureteral. — 4, veru montánum. — 5, utrículo. — 6, conducto eyaculador. — 7, orificios prostáticos. — 8, uretra prostática con el esfínter liso visible en la superficie de sección de la pared de aquélla. — 9, uretra membranosa, con el esfínter estriado visible en la superficie de sección de la pared de aquélla. — 10, cuerpo cavernoso. — 11, vena dorsal profunda del pene. — 12, plexo de Santorini. — 13, ligamentos pubiovesicales. — 14, ligamento de Henle. — 15, pubis izquierdo (sínfisis). — 16, rama isquiopúbica derecha. — 17, músculos del muslo. — 18, asas del intestino delgado. — 19, pene. — 20, fondo de saco del bulbo de la uretra.

divergiendo en el labio posterior del cuello vesical, limitando entre sí una ligera depresión, la *fosita prostática*. En ésta se abren numerosos orificios glandulares puntiformes. Aquí, en efecto, vierten su contenido los ácinos de un grupo especial de glándulas prostáticas, el *grupo subcervical*, comprendido entre el esfínter liso y la mucosa uretral en su porción supramontanal.

El interés anatómico de este grupo glandular es principal. Albarran y Motz han demostrado que las glándulas que constituyen por su conjunto la próstata se reparten en un grupo periférico situado por fuera de este esfínter y que forma el mismo cuerpo de la glándula. Las glándulas *centrales o periuretrales* (fig. 1186), raras en las paredes ánterolaterales, son muy numerosas en la pared posterior,

donde se agrupan en una gran aglomeración *subcervical*. En cuanto a las glándulas *periféricas*, forman por detrás de la uretra dos grandes masas unidas por comisuras transversales separadas por el cordón genital, la próstata propiamente dicha. Se sabe, desde MOTZ, que la mayoría de los adenomas prostáticos se desarrollan en estas glándulas periféricas, por dentro del esfínter liso y por debajo del veru y de los conductos eyaculadores.

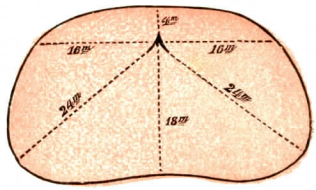


FIG. 1165

Los diferentes radios uretroprostáticos (T.-J.).

A cada lado del relieve del veru la pared posterior de la uretra se deprime: es el *canal láteromontanal*. En él se abren algunos orificios glandulares, orificios excretorios de los grupos glandulares prostáticos posteriores y laterales. Los orificios de las otras glándulas se abren, más finos, en las otras paredes anteriores y laterales. El número de los orificios del canal láteromontanal es variable: tres según RIOLANO, siete u ocho según JARJAVAY; bastante gruesos, son en realidad depresiones en cuyo fondo se abren tres o cuatro pequeños orificios glandulares.

(Para más detalles sobre el veru, véase pág. 1012).

Este aspecto de la uretra prostática es hoy familiar a todos los que practican la uretrocistoscopia. La anchura de la uretra permite introducir en ella no sólo un aparato óptico, sino también el instrumento más complicado que permite la *resección endouretral* de las proliferaciones prostáticas (adenomas o cánceres).

Hemos visto, al estudiar la uretra prostática, las numerosas y minuciosas mediciones que se han hecho en un tiempo en que se llegaba a esta porción del conducto por la vía perineal a través de la glándula, para saber la distancia comprendida entre el conducto y los diferentes puntos de la superficie prostática (fig. 1165). Por delante, 4 milímetros de parénquima lo separan de la superficie exterior de la próstata (corte transversal que pasa por la base); pero la realidad de este parénquima preuretral es negada; no habría aquí sino tejido muscular conjuntivo desprovisto de glándulas. Por detrás, en la línea media: 18 milímetros de tejido glandular. El mayor grosor se encuentra entre la uretra y la porción más lejana de los lóbulos laterales: 24 milímetros.

Esta topografía extremadamente precisa ha perdido todo interés práctico. Sin embargo, evidencia bien la situación de la uretra rechazada a la parte más anterior de la próstata en sus dos tercios superiores; en su tercio inferior, cuando la próstata se afila, es central, luego más próxima a la pared posterior que a la pared anterior del pico prostático.

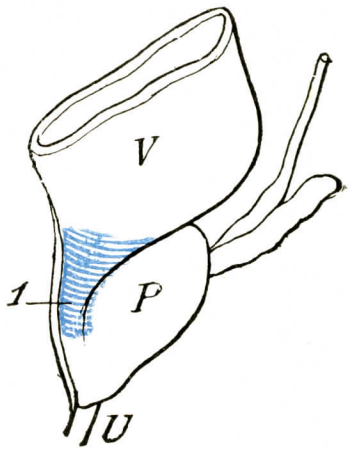


FIG. 1166

El esfínter liso (en parte según V. EBERTH).

V, vejiga. — P, próstata. — U, uretra. 1, esfínter liso.

A la uretra prostática hay que referir dos formaciones musculares: los esfínteres liso y estriado; luego una cavidad diverticular, el utrículo prostático; finalmente, dos conductos tributarios, los conductos eyaculadores.

**2.° Esfínter liso.** — Este anillo muscular rodea el origen de la uretra prostática, cuya musculatura circular deficiente reemplaza. Bastante grueso por arriba, se adelgaza progresivamente hacia abajo, cesando en el polo superior del veru. Su altura es de 6 a 7 milímetros, su grosor máximo es de 10 a 12 milímetros. Está en continuidad directa con la musculatura circular del tercio anterior del trígono vesical; sus fibras son cruzadas perpendicularmente por fibras longitudi-

nales vesicales que se prolongan en la túnica muscular de la uretra. Recordaremos que entre este anillo esfinteriano supramontanal y la mucosa uretral es donde se encuentra el grupo periférico subcervical de las glándulas prostáticas de ALBARRAN y MOTZ. Algunos autores estiman que el esfínter liso rodea solamente el cuello vesical y que su borde inferior corresponde a la zona de penetración de la uretra en la glándula. Sólo la parte posterior estaría en relación con la glándula; la parte anterior estaría libre (fig. 1172).

**3.° Esfínter estriado** *(esfínter externo de la uretra)*. — Para comprender bien la disposición de este músculo anexo a la uretra en relación con la próstata, hay que recordar que primitivamente, antes del desarrollo de la glándula, forma una vaina alrededor de la uretra prostática y membranosa, a la que rodea circu-

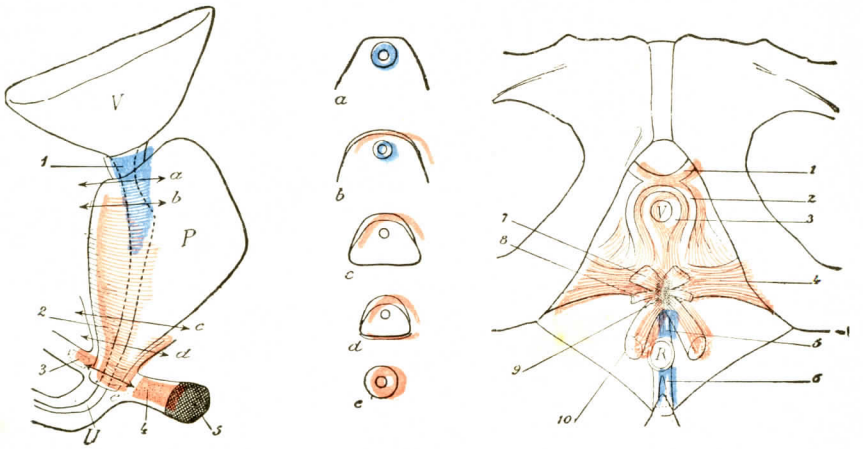


FIG. 1167 — *Perfil izquierdo.*

FIG. 1168 — *Cortes escalonados.*

FIG. 1169 — *Cara perineal.*

Los esfínteres urogenitales liso y estriado y los músculos del suelo urogenital (hombre) *(esquema)* (en parte según KALISCHER).

FIG. 1167. — 1, esfínter liso. — 2, esfínter estriado. — 3, transverso preuretral. — 4, transverso profundo. — 5, núcleo fibroso central del perineo. — V, vejiga. — P, próstata. — U, uretra. — *a*, *b*, *c*, *d*, *e*, niveles de los cortes de la figura 1168.

FIG. 1168. — *a*, *b*, *c*, *d*, *e*, cortes practicados en los niveles indicados en la figura 1167 y destinados a demostrar la disposición de los esfínteres en relación a la uretra y a la próstata.

FIG. 1169. — 1, transverso preuretral. — 2, capa externa del esfínter estriado. — 3, capa interna del esfínter estriado. — 4, transverso profundo. — 5, músculo liso rectoperineal. — 6, músculo liso rectococcígeo. — 7, músculo bulbocavernoso cortado. — 8, músculo transverso superficial cortado. — 9, núcleo fibroso central del perineo. — 10, esfínter anal cortado.

larmente en toda su altura. Cuando la glándula se desarrolla, a partir de la mucosa uretral, rechaza hacia atrás y a los lados del conducto las fibras esfinterianas, y la vaina que constituyen, demasiado estrecha, parece estallar por detrás. La disposición definitiva es la siguiente (figs. 1167 a 1169): alrededor de la uretra membranosa y del pico prostático persiste un anillo muscular, reliquia de la disposición primitiva; pero más arriba las fibras circulares están interrumpidas en la cara posterior de la glándula y, en forma de herradura, abrazan en su concavidad las caras anterior y laterales de la próstata para morir en la parte lateral de la cara posterior. Anular por abajo, el aparato esfinteral no es ya, por arriba y en la mayor parte de su altura, sino un semicono hueco. Su espesor por delante de la próstata disminuye progresivamente a medida que se aproxima a la vejiga (figuras 1168, 1169 y 1170).

Mientras el esfínter liso de la uretra se opone de un modo constante por su tonicidad a la salida de la orina y al reflujo de la esperma a la vejiga, el esfínter estriado es el órgano de oclusión vesical voluntaria; tiene, además, un papel genital: asegura la expresión de las glándulas prostáticas por su contracción en el momento en que la esperma se vierte en el seno prostático.

**4.° Conductos eyaculadores.** — Hemos estudiado ya estos órganos. Recordemos que estos conductos, de 25 milímetros aproximadamente de longitud, discurren oblicuos hacia abajo y adelante, aproximándose ligeramente uno al otro, y limitan por detrás la comisura preespermática de la glándula. Un poco de tejido conjuntivovascular y a veces una vaina eréctil los aíslan; el utrículo prostático, elevándose entre ellos, los separa. Termina en el veru, a una y otra parte de la hendidura utricular, en el seno prostático; su orificio de abocamiento es puntiforme, difícilmente reconocible al uretroscopio en la mayoría de los casos.

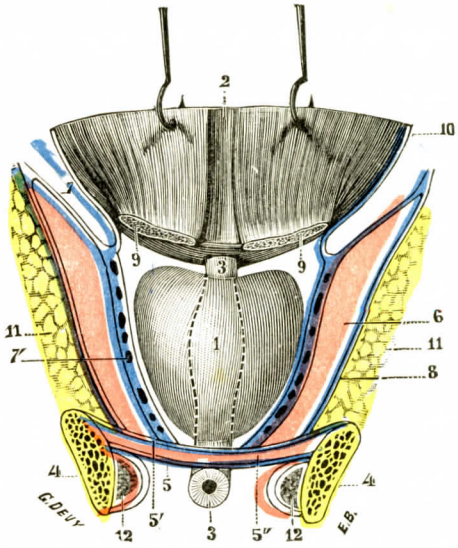


Fig. 1170

Compartimiento prostático, visto en un corte vérticotransversal de la pelvis que pasa inmediatamente por delante de la próstata *(esquemática)*.

1, próstata, vista por su cara anterior. — 2, vejiga erinada hacia arriba. — 3, uretra. — 4, ramas isquiopúbicas. — 5, hoja superficial de la aponeurosis perineal media. — 5', su hoja profunda. — 5'', músculo de Guthrie. — 6, elevador del ano.—7, su aponeurosis superior, que se engruesa en las caras laterales de la próstata para formar, 7', los ligamentos pubiorrectales o aponeurosis pubiorrectales.—8, aponeurosis inferior del elevador.—9, ligamentos pubiovesicales o ligamentos anteriores de la vejiga.—10, expansión fibrosa que sube de la aponeurosis del elevador a la vejiga (parte inferior de la aponeurosis umbilicoprevesical).—11, fosas isquiorrectales.—12, raíces de los cuerpos cavernosos.

## II. — Compartimiento prostático

La condensación del tejido celular pélvico alrededor de la próstata la aísla en un compartimiento; por mediación de las paredes de este compartimiento, denominado a veces erróneamente (pues se presta a confusiones) cápsula prostática, se efectúan las relaciones con las formaciones circundantes.

¿Qué debemos entender por *cápsula prostática*? Este término designa *en anatomía* la corteza de un órgano. El estroma conjuntivomuscular de la glándula forma alrededor de ella una cáscara de capas concéntricas (cáscara o zona de Retzius), en cuyo espesor se alojan multitud de venas más o menos anastomizadas en plexos, especie de sistema cavernoso al que van las venas prostáticas y la mayoría de las venas vesicales. En la cara profunda de esta cáscara toman su origen tabiques que se dirigen hacia el centro del órgano, circunscribiendo cierto número de compartimientos en los cuales se acumulan los ácinos glandulares.

*En patología* el uso corriente del término cápsula es otro. Cuando se desarrolla un adenoma en la próstata, rechaza hacia la periferia los elementos glandulares próximos: éstos se acumulan y aplastan en una cáscara delgada que limita el adenoma y de la que se puede desprender; a esta cáscara, formada por los elementos normales de la glándula, se le da igualmente el nombre de *cápsula prostática* (Freyer).

Volvamos al compartimiento cuyas paredes vamos a estudiar.

1.° *Fondo.* — El *fondo* del compartimiento está formado por el *plano perineal* en la separación que media entre los fascículos internos de los elevadores. Este plano, conocido con el nombre de *suelo* o de *diafragma urogenital*, se extiende entre las dos ramas isquiopúbicas, donde se inserta lateralmente, y ocupa de delante atrás el espacio comprendido entre la sínfisis púbica y el recto.

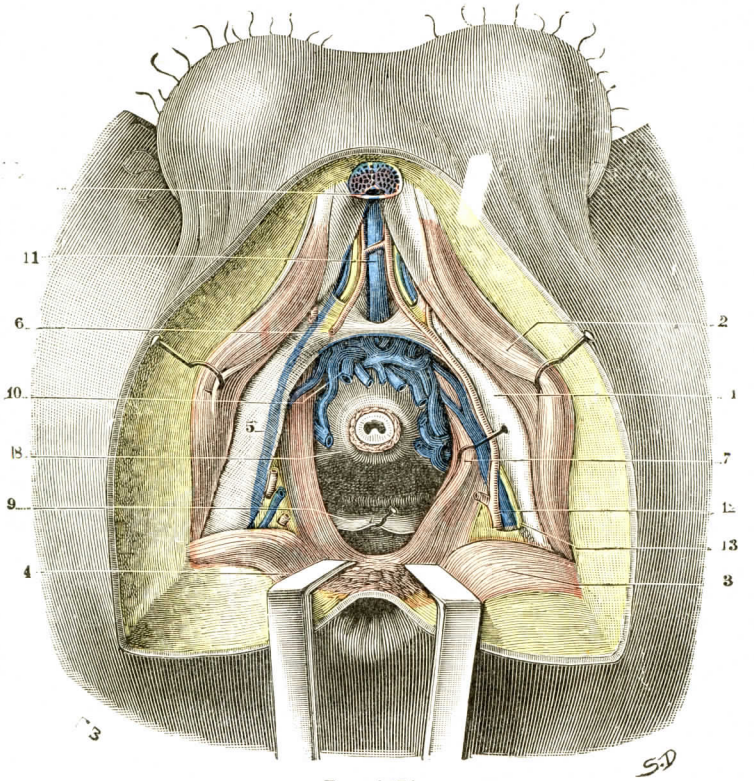


Fig. 1171

La celda prostática y la prolongación anterior de la fosa isquiorrectal, vistas después de la ablación de la aponeurosis perineal media (T.-J.).

1, ramas isquipubianas que limitan, junto con el borde inferior de los elevadores, la prolongación anterior de la fosa isquiorrectal; esta prolongación está ocupada por grasa y por los vasos pudendos internos. — 2, músculo isquiocavernoso y raíces del cuerpo cavernoso grandemente erinados hacia fuera. — 3, transverso superficial. — 4, esfínter anal. — 5, resto de la aponeurosis perineal media. — 6, ligamento transverso. — 7, borde inferior del elevador del ano erinado hacia fuera. — 8, próstata, con la uretra membranosa al nivel de su vértice. — 9, aponeurosis próstatoperitoneal. — 10, plexo venoso de Santorini. — 11, vena dorsal profunda del pene, y a sus lados, dos venas cavernosas. — 12, arteria y vena pudendas internas transcurriendo por la prolongación anterior de la fosa isquiorrectal. — 13, nervio pudendo interno. — 14, corte de la uretra en la parte anterior del bulbo.

Está formado, no por una hoja indivisa, sino por tres formaciones transversales que se suceden de delante atrás: el *ligamento arcuátum*, el *ligamento transverso de Henle* y la *aponeurosis media* del perineo propiamente dicha, formada a su vez por dos planos superpuestos (fig 1170). Entre estas láminas fibrosas existen intersticios; entre el arcuátum y el ligamento de Henle, una primera hendidura mínima deja paso, en la línea media, a la terminación de la vena dorsal del pene, origen de las dos venas pudendas internas; entre el ligamento de Henle y la aponeurosis media se abre un hiato más ancho para la uretra, la cual abandona en este punto la cavidad pélvica; aquí descansa el pico de la próstata.

Ligamento de Henle y aponeurosis media forman el suelo del compartimiento (véase *Perineo*).

2.° *Pared anterior* (fig. 1172). — El compartimiento está mal limitado por delante; del borde posterior del ligamento transverso se eleva verticalmente por delante de la glándula una delgada hoja, que se pierde en contacto con el cuello vesical. Es la *lámina preprostática*, la *hoja isquiopreuretroprostática de Farabeuf*, que ALBARRAN y MOTZ llaman también *lámina de Zuckerkandl*. Esta hoja parece continuarse más allá del cuello con la aponeurosis prevesical. Desde el punto de vista de su significación, la hoja delgada, mal diferenciada, parece pertenecer a la vaina vascular de los vasos vesicales anteriores (RIEFFEL y DESCOMPS). Otros anatomistas

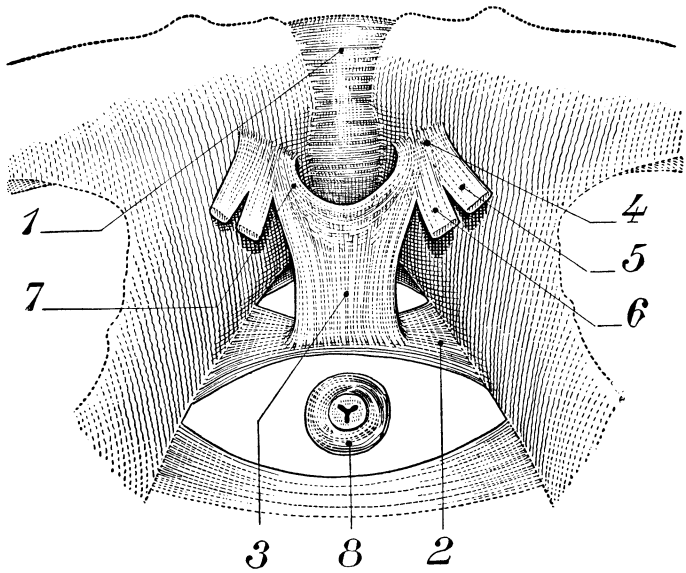


FIG. 1172

La lámina preprostática y los ligamentos retropúbicos. Vista esquemática endopélvica (según RIBET).

1, sínfisis púbica. — 2, ligamento de Henle. — 3, lámina preprostática. — 4, ligamentos retropúbicos, con 5, arco tendinoso. — 6, aponeurosis endopélvica. — 7, inserción de la lámina preprostática. — 8, uretra.

la consideran como una expansión del ligamento transverso. De todos modos su espesor es pequeño y su presencia en nada dificulta el acceso anterior de la próstata.

3.° *Pared posterior*. — Por detrás, el compartimiento está cerrado por la *aponeurosis próstatoperitoneal de Denonvilliers* (fig. 1173). Esta lámina cuadrilátera, formada de tejido músculoconjuntivo denso, de un espesor de 2 a 3 milímetros, se eleva por encima de la aponeurosis perineal media. Tendida entre las aponeurosis láteroprostáticas, de un elevador al otro, separa la próstata del recto. Más allá de la base de la glándula se desdobla para envainar las vesículas y la parte terminal de los conductos deferentes (hojas pregenital y retrogenital); termina arriba en el fondo de saco peritoneal vésicorrectal de Douglas.

La significación de esta hoja músculoaponeurótica se comprende de modos bastante variables.

Unos la creen una *simple dependencia de la aponeurosis pélvica*. CUNÉO y VEAU se apoyan en investigaciones embriológicas, asignándole un origen completamente distinto. La aponeu-

rosis de Denonvilliers no es, según ellos, sino una *fascia de coalescencia peritoneal*. En el embrión, la disposición del peritoneo vésicorrectal es bien diferente de lo que es en el adulto.

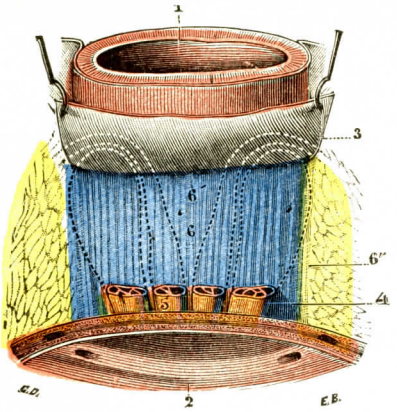


Fig. 1173

Aponeurosis próstatoperitoneal, vista en su sitio por su cara anterior.

(Las vesículas seminales y los conductos deferentes han sido resecados. La hoja exterior del fondo de saco vésicorrectal, que reviste la vejiga, está mantenida en su sitio por dos pequeñas erinas.)

1, recto. — 2, vejiga. — 3, fondo de saco vésicorrectal. — 4, vesícula seminal. — 5, conducto deferente. — 6, aponeurosis próstatoperitoneal, con 6', su borde superior, insertado en el fondo de saco peritoneal; 6'', sus bordes laterales, continuándose insensiblemente con el tejido celular contiguo.

Si seguimos la serosa de delante atrás, la vemos ante todo formar un primer fondo de saco, *pregenital*, entre la cara posterior de la vejiga y la cara anterior de los conductos de Wolff, a expensas de los cuales se desarrollarán más tarde los conductos deferentes y las vesículas seminales. Vémosla luego rodear de delante atrás estos mismos conductos de Wolff; descender hasta el suelo pelviano y elevarse entonces sobre el recto, constituyendo un segundo fondo de saco *retrogenital*, cuya pared posterior se halla en relación con el recto y cuya pared anterior está sucesivamente constituída: 1.°, por los conductos de Wolff; 2.°, por los conductos de Müller, que, al atrofiarse, darán origen al utrículo prostático; 3.°, por la cara posterior del seno urogenital, que formará más tarde las dos porciones prostática y membranosa de la uretra. El estudio de cortes sagitales practicados en embriones y fetos de diferentes edades nos enseña (Cunéo y Veau) que los fondos de saco pre y retrogenital desaparecen poco a poco por el proceso llamado de *coalescencia*, que ya hemos dado a conocer al tratar del peritoneo renal: las dos hojas peritoneales que circunscriben el fondo de saco se aplican una contra otra, pierden su endotelio y se fusionan íntimamente (fig. 1174). De los dos fondos de saco citados, el primero desaparece completamente: sabemos que el peritoneo, en el adulto, pasa directamente de la cara posterior de la vejiga a la cara posterior de las vesículas seminales; sólo una lámina celulosa, poco o muy pronunciada, recuerda la existencia de dos hojas embrionarias desaparecidas.

El segundo fondo de saco desaparece también gradualmente de *abajo arriba*, no en toda su extensión, sino en su mayor parte, hasta la cara posterior de la base de las vesículas seminales. Por debajo de este punto las dos hojas peritoneales se han unido por coalescencia y, en su lugar, no existe ahora sino una lámina fibrosa o célulofibrosa, que no es más que la aponeurosis próstatoperitoneal de Denonvilliers. Esta aponeurosis tiene, pues, la misma significación que la *aponeurosis umbílicoprevesical*, la *lámina prerrenal de Toldt*, etc., y aquí, como en todas partes, es el resto de dos hojas peritoneales que, distintas en un principio, se han soldado entre sí por coalescencia en el transcurso del desarrollo ontogénico.

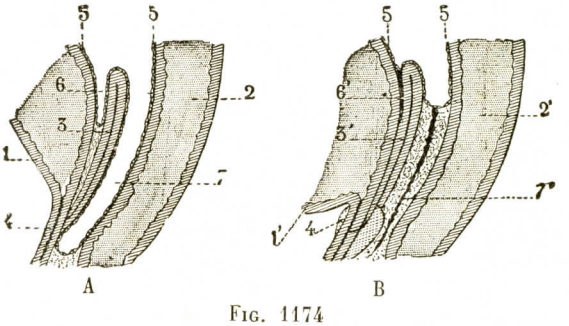


Fig. 1174

Esquema que muestra en un corte sagital las transformaciones que sufre el peritoneo vésicorrectal al pasar del embrión (A) al adulto (B).

1, 1', vejiga. — 2, 2', recto. — 3, conducto de Wolff (en la fig. A); 3', conducto deferente y vesículas seminales (en la fig. B). — 4, uretra prostática (sin próstata en la fig. A, con próstata en la fig. B). — 5, peritoneo. — 6, fondo de saco pregenital; 6', lámina conjuntivofibrosa en el adulto. — 7, fondo de saco retrogenital; 7', lámina fibrosa (aponeurosis próstatoperitoneal) en el adulto.

Ciertos autores, por último, fundándose en la riqueza de esta hoja en fibras musculares lisas, la consideran homóloga del *ligamento ancho* (Thyrel). Los conductos y reservorios es-

permáticos están contenidos en ella como el útero y las trompas en los ligamentos anchos (véase *Peritoneo urogenital).* Delante de este ligamento ancho masculino existe, como en la mujer, un fondo de saco génitovesical, obliterado en el hombre; por detrás de él existe igualmente un fondo de saco génitorrectal, asimismo obliterado (fascia intervésicoseminal e intergénitorrectal de Cunéo y Veau). La vaina vascular de la arteria génitovesical toma parte en su constitución, como la de la arteria en la formación del parametrio.

4.° *Caras laterales.* — Lateralmente la próstata está sostenida por dos hojas sagitales, que partiendo por detrás de la cara anterior del sacro, siguen las caras laterales del recto, luego de la próstata, para venir a terminar en la cara posterior de la sínfisis, las *láminas sacrorrectogénitopúbicas.* Dirigidas verticalmente y ligeramente inclinadas abajo y adentro, son bastante gruesas. Formadas por tejido fibromúsculoconjuntivo, contienen las venas gruesas periprostáticas y se adhieren a la glándula. Estas *láminas láteroprostáticas,* que forman parte del aparato de suspensión de las vísceras pélvicas (vaina hipogástrica), engloban en su separación el recto y la próstata en una larga ranura sagital, a la que formaciones transversales, la aponeurosis de Denonvilliers y la lámina preprostática, segmentan en compartimientos distintos, circunscribiendo por detrás y por delante la celda prostática.

5.° *Pared superior.* — *Por arriba,* el compartimiento no tiene pared propia. Comunica, pues, con el compartimiento vesical; la vejiga descansa en él y lo cierra Según Farabeuf, sin embargo, una delgada hoja vascular, nacida de la aponeurosis pélvica, se extiende entre los vasos vesicales y prostáticos y bosqueja una especie de tabicamiento

Así pues, la próstata se encuentra envainada por formaciones conjuntivas de valor y significación diversos.

Entre la glándula y las paredes de su compartimiento existe una vaina de *tejido celular periprostático.* Negada al principio, fué luego evidenciada por las disecciones, los experimentos y las observaciones clínicas de Dieulafé y Averseno. Esta vaina incompleta (existe sobre todo lateralmente y detrás) es para Ombredanne, Rieffel y Descomps una vaina vascular.

Los elementos venosos abundan entre las paredes del compartimiento y la glándula y en las paredes laterales de este compartimiento, constituyendo una zona hemorrágica peligrosa. Los tabiques que lo rodean le dan, como al cuello vesical, una gran fijeza; ésta, sin embargo, no es completa y la próstata puede ser rechazada bastante eficazmente adelante y arriba por un dedo o por un globo de Petersen introducidos en el recto; baja, por otra parte, cuando la vejiga está llena. Por medio de este compartimiento la próstata contrae sus relaciones propiamente dichas.

## III. — Relaciones extrínsecas

Las estudiaremos sucesivamente por delante, a los lados, por detrás, abajo y arriba. Son de interés desigual.

**1.° Relaciones anteriores.** — La cara anterior de la próstata, cubierta por el esfínter externo de la uretra, luego por la hojilla preprostática, corresponde, pero a distancia, a la sínfisis púbica; un intervalo de 2 a 3 centímetros las separa. Su situación precisa respecto al esqueleto es suministrada por la bien conocida del cuello vesical, a 25 ó 30 milímetros de la cara posterior saliente de la sínfisis y en una línea horizontal que encontraría a ésta en la unión de su tercio superior con sus dos tercios inferiores. El espacio comprendido entre la glándula y la sínfisis es una especie de compartimiento, el *compartimiento preprostático,* que está limitado: por delante por la sínfisis, por detrás por la hoja preprostática, por arriba por los ligamentos pubiovesicales y la cara ánteroinferior de la vejiga, por

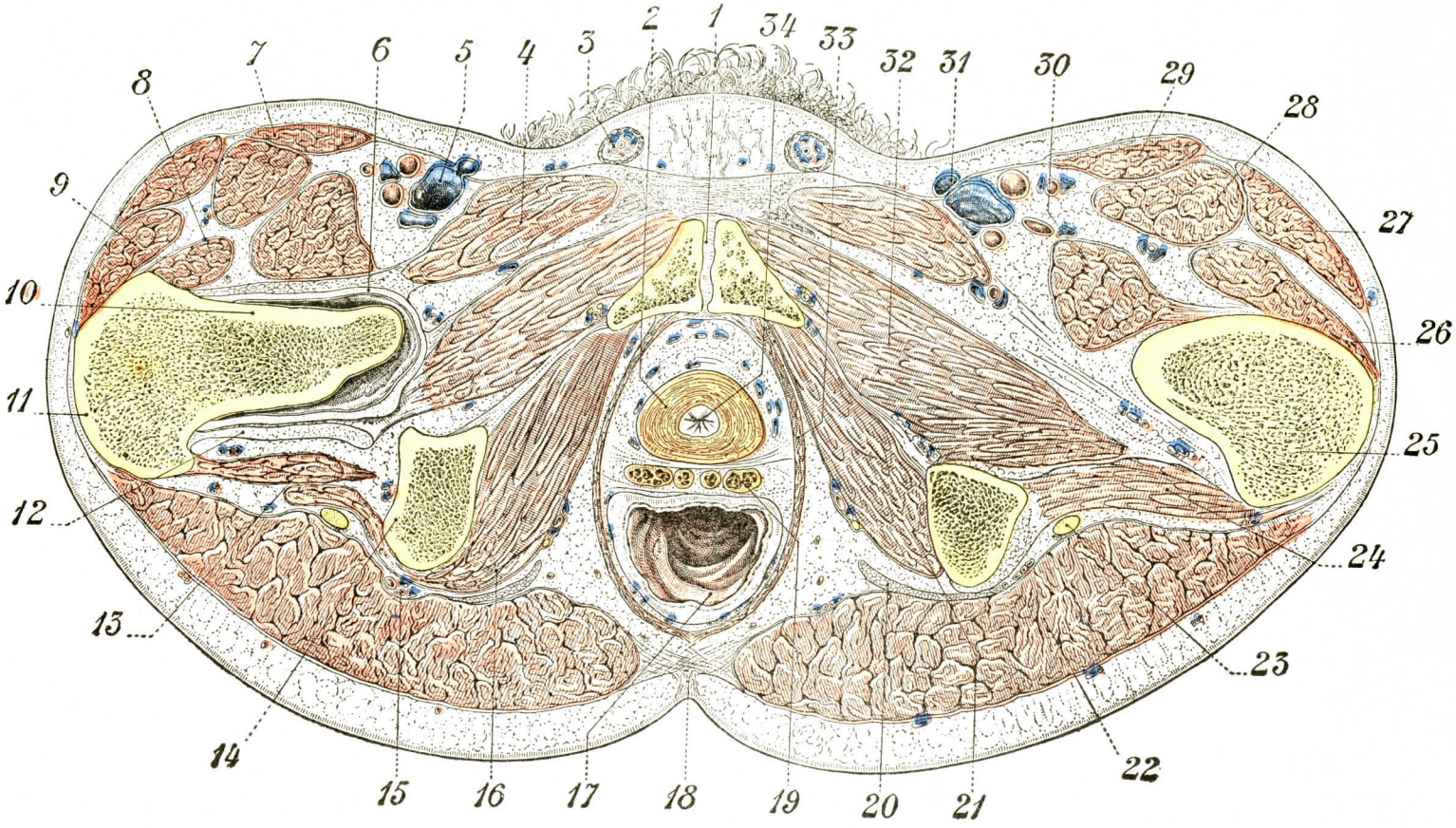


Fig. 1175

Corte horizontal que pasa por el cuello del fémur. Sujeto congelado. Cara superior del corte.

1, sínfisis púbica. — 2, próstata. — 3, cordón espermático. — 4, pectíneo. — 5, vasos femorales. — 6, cápsula articular. — 7, sartorio. — 8, vasto externo. — 9, glúteo menor.—10, cuello del fémur. — 11, trocánter mayor. — 12, tendón del obturador externo. — 13, cuadrado crural. — 14, isquion. — 15, vasos isquiáticos. — 16, vasos pudendos internos. — 17, recto. — 18, rafe anococcígeo. — 19, vesículas seminales. — 20, ligamento sacrociático mayor. — 21, obturador interno. — 22, glúteo mayor. — 23, nervio ciático mayor. — 24, cuadrado crural. — 25, fémur. — 26, vasto externo. — 27, tensor de la fascia lata. — 28, recto anterior. — 29, sartorio. — 30, psoasilíaco. — 31, vena safena interna. — 32, obturador externo. — 33, elevador del ano. — 34, orificio uretral.

abajo por el arcuátum que prolonga la sínfisis y llena la parte anterior de la ojiva subpúbica y por el ligamento transverso de la pelvis, separado del precedente por un estrecho hiato en el que se insinúa la vena dorsal del pene, y lateralmente por los fascículos internos de los elevadores.

Este compartimiento comprende vasos en un tejido céluloadiposo más o menos denso. Son ante todo *venas:* forman el rico *plexo de Santorini,* en conexión, por una parte, con las venas prevesicales y vesicales inferiores, y, por otra parte, con las

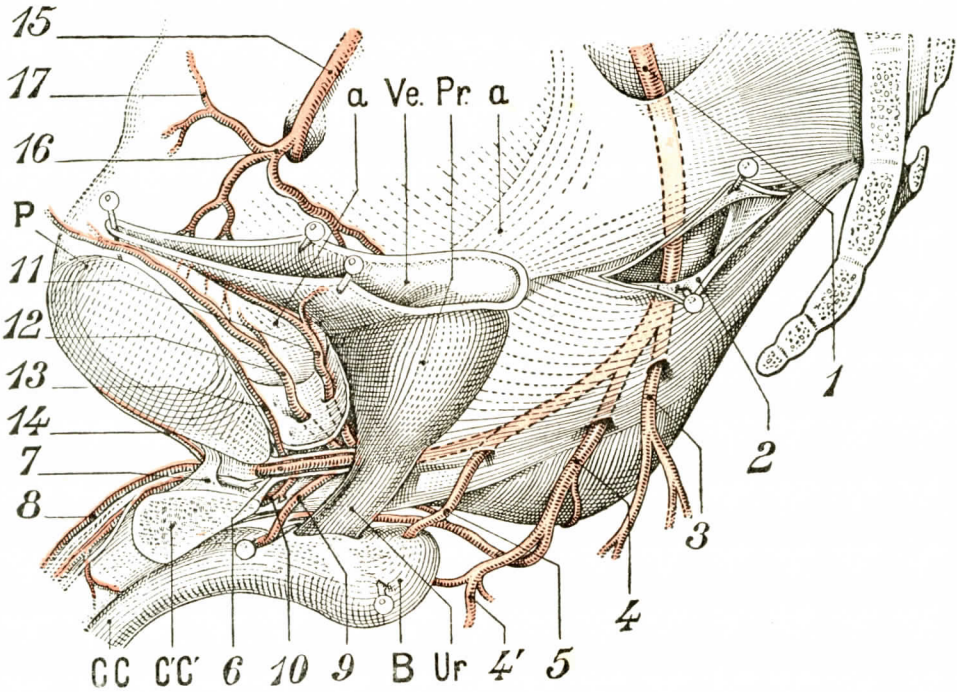


FIG. 1176

Arterias del perineo en el hombre (según FARABEUF).

P, sínfisis púbica. — B, bulbo de la uretra. — Pr., próstata. — Ur., uretra membranosa. — C, C, cuerpo cavernoso derecho. — C', C', cuerpo cavernoso izquierdo seccionado. — Ve., vejiga abierta. — *a*, *a*, arcus tendineus.

1, arteria pudenda interna. — 2, ventana practicada en la expansión del ligamento sacrociático mayor. — 3, arterias hemorroidales inferiores. — 4, arteria perineal superficial. — 4', su ramo perineal transverso superficial. — 5, arteria bulbar del transverso profundo. — 6, pudenda interna en su travesía anterior del suelo perineal. — 7, ligamento pubiocavernoso. — 8, arteria dorsal del pene. — 9, arteria bulbouretral o arteria uretral. — 10, arteria cavernosa. — 11, arteria prevesical. — 12, arteria adiposa. — 13, arteria retrosinfisaria. — 14, arteria presinfisaria. — 15, obturatriz. — 16, su ramo púbico. — 17, anastomosis para la epigástrica.

venas pudendas internas que, nacidas por bifurcación de la dorsal del pene, se insinúan en el suelo urogenital, que recorren de delante atrás. Son igualmente arterias, normalmente sin importancia: las ramas de la pudenda interna que se desprenden, muy delgadas de este vaso mientras avanza por el espesor de la parte anterior del diafragma urogenital, antes de convertirse en arteria dorsal del pene; arterias vesicales anteriores ascendentes, otras ramas de la pudenda; una arteria adiposa, del mismo origen; algunos ramos retrosinfisiarios nacidos de las obturatrices y pequeñas arterias transversales suprapúbicas salidas de la epigástrica.

Anormalmente se puede encontrar la obturatriz que substituye a la última porción de la pudenda, gracias a una anastomosis generalmente insignificante de la obturatriz.

El espacio, mal cerrado por arriba por los ligamentos pubiovesicales, comunica con el compartimiento de Retzius.

La descripción que acabamos de dar de las relaciones anteriores de la próstata hace suponer que la cara anterior de la glándula está protegida de un modo eficaz por una barrera gruesa que la sínfisis pubiana primero, luego los plexos venosos y la lámina preprostática, por último, concurren a hacer infranqueable.

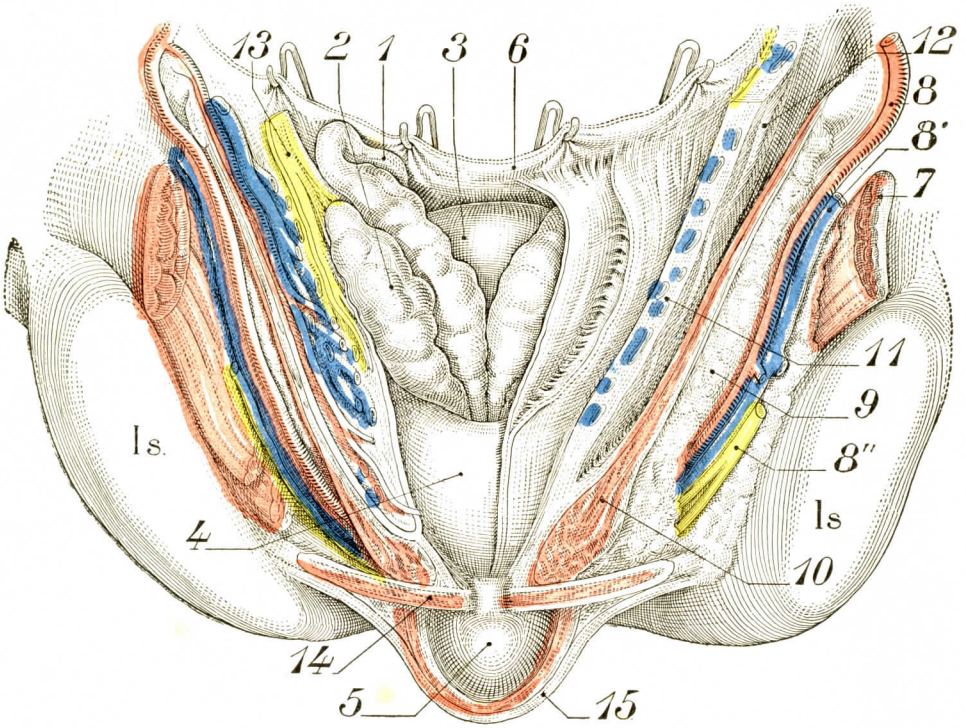


Fig. 1177

Vista posterior de la próstata y de las vesículas seminales. A la izquierda, el compartimiento se ha abierto y se han aislado los vasos y los nervios del suelo pélvico.

1, conducto deferente izquierdo. — 2, vesícula seminal izquierda. — 3, vejiga. — 4, próstata. — 5, bulbo de la uretra. — 6, peritoneo retrovesical seccionado. — 7, obturador interno. — 8, arteria pudenda interna derecha. — 8', la vena. — 8'', el nervio. — 9, grasa de la prolongación anterior de la fosa isquiorrectal. — 10, corte del elevador del ano. — 11, aponeurosis lateral de la próstata con los plexos venosos láteroprostáticos. — 12, cara externa de esta aponeurosis que, por abajo, se confunde con la aponeurosis profunda del elevador. — 13, parte anterior aislada del ganglio hipogástrico que abandona filetes nerviosos a la vejiga, a la vesícula y a la próstata: se ha conservado a la derecha la envoltura fibrosa de la próstata, cuyo espesor se ha disociado parcialmente. — 14, aponeurosis media del perineo y transverso profundo. — 15, aponeurosis superficial y músculo bulbocavernoso.

Esta noción, por mucho tiempo clásica, se ha abandonado por completo desde que Terencio Millin (de Londres) ha hecho practicable la cirugía de la próstata por *vía retropúbica*. Este autor ha demostrado que los elementos venosos y fibrosos preprostáticos sólo constituían un tabique apreciable entre el compartimiento preprostático y el compartimiento de Retzius propiamente dicho. Sin encontrar barrera alguna, se pasa del espacio prevesical al espacio preprostático. La posición declive abre el espacio retropúbico y las maniobras quirúrgicas pueden efectuarse al descubierto, sin ninguna dificultad. Estas nociones han revolucionado, desde 1946, la cirugía de la hipertrofia prostática, cirugía que de este modo ha ganado en simplicidad y seguridad.

**2.° Relaciones laterales.** — Por medio de las láminas láteroprostáticas, los bordes o caras laterales de la próstata se apoyan en los *músculos elevadores del ano* (fascículos internos), por fuera y debajo de los cuales se encuentra, a cada lado, la *prolongación anterior de la fosa isquiorrectal*. Entre la glándula y la aponeurosis láteroprostática se agrupan los importantes *plexos venosos láteroprostáticos* (fig. 1177).

La excavación pélvica es aquí muy estrecha, y la glándula aparece como empotrada entre las paredes y las partes blandas que las tapizan.

**3.° Relaciones posteriores.** —La cara posterior de la próstata está en relación íntima con la cara anterior de la *ampolla rectal*. El recto se introduce francamente bajo la vejiga y la próstata, formando, en la unión de estos dos segmentos,

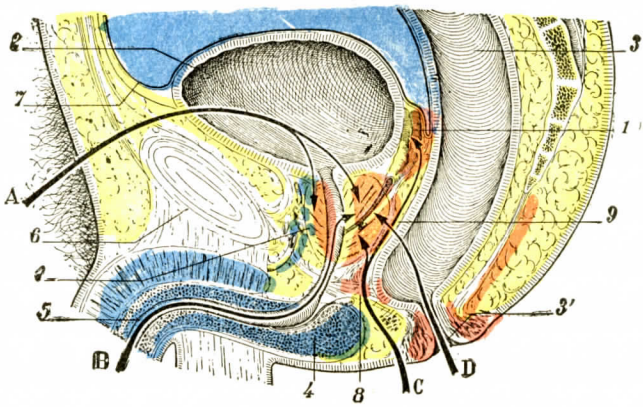


FIG. 1178

Vías de acceso a la próstata y a las vesículas seminales, vistas en un corte mediosagital de la pelvis *(esquemática)* (T.-J.).

1, próstata. — 2, vejiga. — 3, recto, con 3', orificio anal. — 4, bulbo. — 5, uretra. — 6, sínfisis del pubis. — 7, peritoneo. — 8, diafragma urogenital. — 9, espacio prerrectal. — 10, vesícula y conducto deferente.
A, vía intravesical. — B, vía transuretral. — C, vía rectal.

ampollar y perineal, de direcciones diferentes, una especie de casquete sub y retroprostático. Los dos órganos están separados por la *aponeurosis de Denonvilliers*. Entre la aponeurosis y la glándula se encuentra el *espacio despegable retroprostático de Proust y Gosset*, que corresponde al intersticio de las dos hojas adosadas que forman las aponeurosis (CUNÉO y VEAU), o más probablemente al tejido celular interpuesto entre la glándula y la pared posterior de su compartimiento (vaina celulosa periprostática). Este plano de exfoliación permite liberar fácilmente la cara posterior de la glándula en toda su altura. Es posible igualmente liberar la aponeurosis de la cara anterior del recto, gracias al tejido celular prerrectal interpuesto *(espacio despegable de Quénu y Hartmann)*. Esta relación con la ampolla rectal es fundamental: *por el recto, en efecto, se explora clínicamente la próstata* (tacto rectal). El dedo alcanza fácilmente la cara posterior de la glándula, por encima del esfínter anal, y explora su superficie triangular de ángulos redondeados, ligeramente bilobulada, y aprecia su volumen, su consistencia, sus límites, a través de la pared rectal delgada, flexible y móvil.

**4.° Relaciones inferiores.** — El pico de la próstata, vértice del cono prostático dirigido hacia abajo, está en relación con el *perineo*. En relación al esque-

leto, ocupa la situación siguiente: una horizontal trazada por el borde inferior de la sínfisis pasa a 3 ó 4 milímetros por encima de él; un intervalo de 15 a 20 milímetros lo separa de esta sínfisis.

El pico prostático está en contacto con el diafragma urogenital que perfora la uretra membranosa que lo continúa, insinuándose entre el ligamento transverso de la pelvis de Henle y la aponeurosis media propiamente dicha. Esta última, tendida horizontalmente entre la parte más posterior de las dos ramas isquiopúbicas, entre la uretra y el recto, comprende dos planos fibrosos que envainan una lámina muscular cuyas inserciones son las mismas que las aponeurosis de revestimiento. Esta lámina está formada por los dos músculos *transversos profundos* del perineo, el derecho y el izquierdo, separados en la línea media por un rafe fibroso rectouretral, el *nudo fibroso del perineo* (MERCIER), en el que vienen a perderse, por detrás, fibras del esfínter anal, por delante, fibras del bulbocavernoso, y, lateralmente, el músculo transverso superficial, suprayacente al transverso profundo. Este rafe fibroso ocupa la base de un espacio triangular formado por la separación de la uretra membranosa, ligeramente oblicuo hacia abajo y adelante; el vértice de este triángulo rectouretral está formado por el adosamiento de la ampolla rectal y la cara posterior de la próstata (véase *Perineo)*. Avanzando a través de los diferentes planos que lo llenan es como se puede llegar a la próstata en la prostatectomía perineal (PROUST). La sección del rafe anobulbar permite reclinar el bulbo de la uretra hacia delante y el recto perineal rodeado de su esfínter hacia atrás. Pasando por detrás del transverso superficial y del transverso profundo superpuestos, se llega a un delgado fascículo muscular cuyas fibras sagitales, agrupadas en dos fascículos, están tendidas entre el esfínter estriado de la uretra (del que son una dependencia) y el ángulo saliente hacia delante que forma el recto cuando, de ampollar, se vuelve perineal: el *músculo rectouretral de Roux* (véase *Recto)*. La sección de este manojo fibromuscular conduce al espacio retroprostático: es la clave del espacio despegable (PROUST y GOSSET).

**5.° Relaciones superiores.** — Tienen, más que las relaciones inferiores, un interés quirúrgico considerable.

La base de la próstata, como hemos dicho, está dividida por una cresta transversal en dos vertientes: la vertiente *posterior* tiene relaciones genitales, la vertiente *anterior* relaciones vesicales.

a) *Vertiente posterior.* — Esta, como sabemos, ofrece una depresión hiliar; esta depresión está ocupada por el vértice de las dos *vesículas seminales* y la terminación de los *conductos deferentes* (fig. 1177).

Hemos visto que las vesículas se elevan por encima de la base de la próstata divergiendo ligeramente, aplicadas contra la cara posterior de la vejiga y sumergidas con los deferentes en un tejido celular denso, parte superior de la aponeurosis de Denonvillers desdoblada a su contacto, muy abundante en fibras musculares que constituyen el músculo interseminal de Delbet y que contribuiría a su evacuación por expresión.

En el ángulo de separación de las dos vesículas del triángulo interseminal se inscriben también, junto a la cara posterior de la vejiga, los dos conductos deferentes. El fondo de saco peritoneal rectovesical alcanza el fondo de las vesículas y lo recubre. Insinuándose ligeramente por delante de él a veces, y siempre por detrás, puede descender en este punto hasta 15 ó 20 milímetros de la base prostática (vejiga vacía), a veces hasta rozar la glándula.

b) *Vertiente anterior.* — Sobre ella descansa la vejiga, entre la uretra y la cresta transversal de la base prostática, más allá de la cual pierde el contacto con la glándula. La vejiga corresponde, pues, a la parte preespermática de la próstata que a veces se denomina lóbulo medio; descansa en ella por la mitad anterior del

trígono de Lieutaud únicamente. Por esto, en el caso de hipertrofia prostática, el bajo fondo vesical, que aparece inmediatamente por detrás de la eminencia intravesical del adenoma, se desarrolla a expensas de la parte posterior del trígono (GUYON).

Por delante, en el cuello, las relaciones son íntimas por la continuidad de las musculaturas cervical y uretral. Más allá las relaciones no son sino un simple contacto y poco extensas.

El interés de estas relaciones es considerable, pues por la vejiga, previamente abierta por la talla hipogástrica, se enuclean los adenomas prostáticos des-

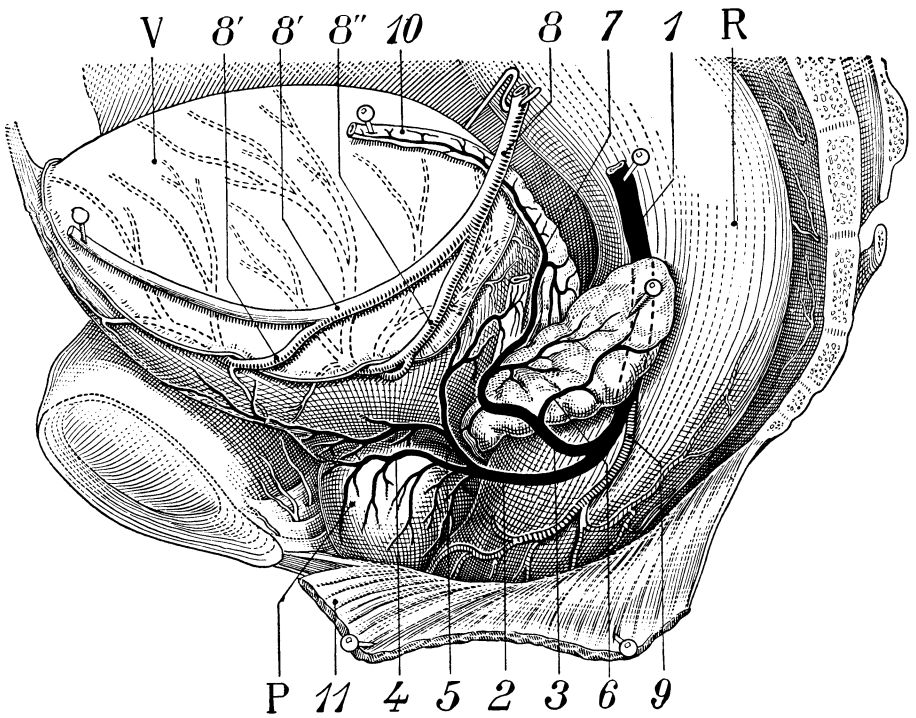


FIG. 1179

Arteria génitovesical en el hombre. Tipo normal (según FARABEUF).

(La arteria génitovesical está dibujada en negro.)

V, vejiga. — R, recto. — P, próstata.

1, arteria génitovesical bifurcada en 2, vésicoprostática, y 3, vésicodeferencial. — 4, prostática. — 5, vesical inferior. — 6, vesicular. — 7, deferencial. — En *blanco con rayas*, 8, umbilical; 8', umbílicovesical anterior; 8'', umbílicovesical posterior. — 9, hemorroidal media. — 10, conducto deferente. — 11, elevador del ano cortado y recitnado hacia abajo.

pués de desgarrar con la uña las túnicas vesicales que cubren su eminencia (*prostatectomía hipogástrica* de FÜLLER-FREYER).

## C. — VASOS

**1.° Arterias.** — Las arterias de la próstata son poco voluminosas; proceden de tres orígenes: *a)* de la *hemorroidal media; b)* de la *pudenda interna;* estos dos vasos sólo dan ramos accesorios que van a la parte pósterolateral de la glándula; *c)* de la *génitovesical*, otra rama de la hipogástrica (fig. 1179). La arteria

génitovesical, abandonando la pared pélvica en la que nace, se dirige abajo y adentro hacia la base de la vejiga. Antes de llegar a ella se divide en dos ramas: la *vesículodeferencial* y la *vésicoprostática*.

Unicamente esta última es interesante. Se desdobla en vesical inferior, que suministra algunas ramas a la base de la próstata, y prostática (fig. 1179, 1). La

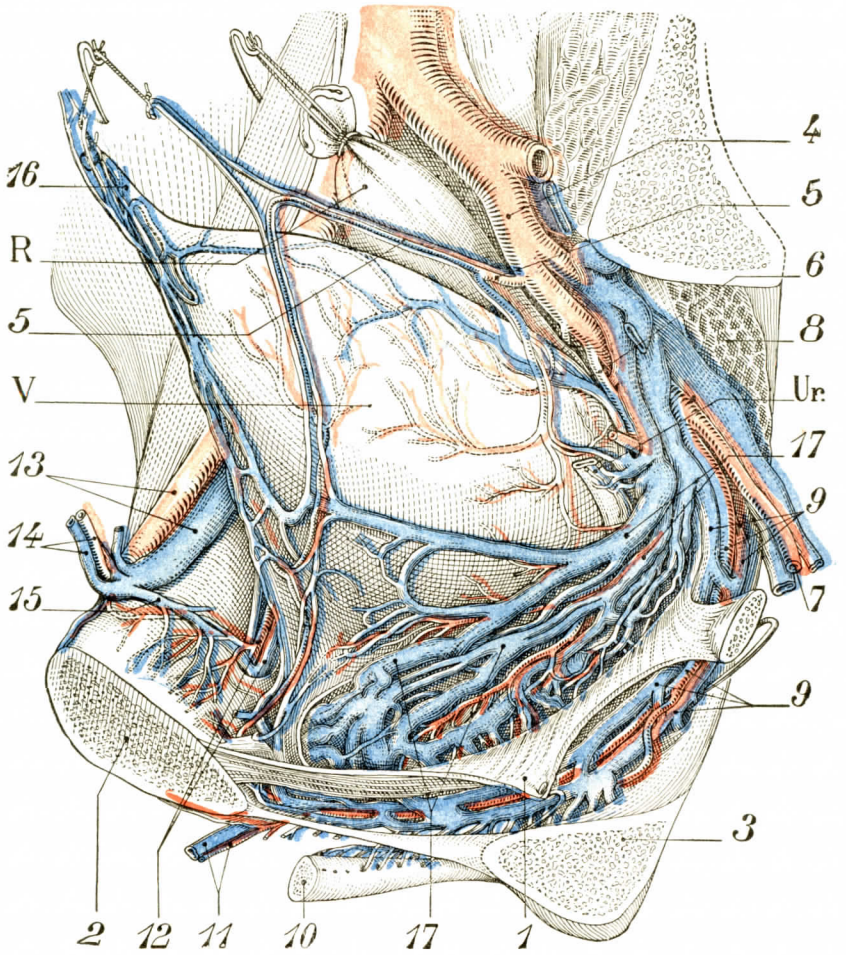


FIG. 1180

Venas génitovesicales del hombre, lado izquierdo (según FARABEUF).

(Se ha suprimido la pared pélvica lateral izquierda.)

V, vejiga. — R, recto. — Ur., uréter.

1, elevador del ano seccionado y reclinado. — 2, pubis. — 3, isquion. — 4, arteria ilíaca interna. — 5, arteria y vena umbilicales. — 6, arteria génitovesical. — 7, vasos isquiáticos que pasan por debajo de 8, piramidal. — 9, vasos pudendos internos que llegan al perineo. — 10, cuerpo cavernoso. — 11, vasos dorsales del pene. — 12, vasos obturadores. — 13, vasos ilíacos externos derechos. — 14, vasos epigástricos. — 15, anastomosis arterial y venosa entre la epigástrica y la obturatriz. — 16, uraco. — 17, venas génitovesicales que rodean la arteria homónima y sus ramas.

prostática suministra ramos al hilio y desciende por los lados de la glándula junto a las aponeurosis laterales, con grandes venas satélites. Termina delante del pico prostático. De esta arteria se desprenden ramos que bajan por las caras laterales de la glándula; algunos, ascendentes, se insinúan entre su base y la vejiga. De

estos ramos nacen ramitas numerosas que penetran en el parénquima glandular siguiendo los tabiques que lo fragmentan; terminan resolviéndose alrededor de los fondos de saco secretorios en una red capilar de mallas poligonales muy estrechas.

La cara posterior de la próstata, observación importante, es poco vascular, al contrario sobre todo de las caras laterales.

**2.° Venas** (fig. 1180). — Sus orígenes están diseminados en la glándula, en los tabiques que limitan los lóbulos, alrededor del utrículo y de los conductos eyaculadores. Las venas emergen de toda la superficie de la próstata, pero principalmente de las caras laterales, verdadero hilio vascular. Algunas venas preprostáticas desembocan en el plexo de Santorini; otras llegan a las venas vesicales inferiores; las más voluminosas son láteroprostáticas y llegan rápidamente a los grandes plexos láteroglandulares comprendidos en el espesor de la pared lateral del compartimiento que forman y, uniéndose con las venas vesículodeferenciales, constituyen con las vesicales la vena génitovesical de Farabeuf, grueso afluente de la hipogástrica.

El sistema venoso prostático está, pues, en íntimas conexiones con las otras venas pélvicas viscerales y parietales.

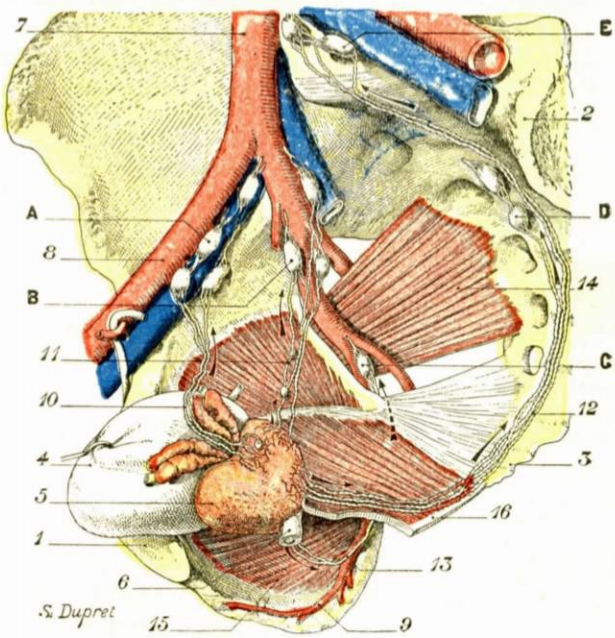


Fig. 1181

Linfáticos de la próstata.

(Los linfáticos sólo han sido representados en un solo lado, el derecho.)

1, sínfisis pubiana.—2, sacro.—3, cóccix.—4, vejiga, grandemente erinada hacia delante y a la derecha. — 5, próstata. — 6, uretra. — 7, arteria ilíaca primitiva. — 8, vasos ilíacos externos. — 9, arteria pudenda interna. — 10, linfáticos ascendentes de la próstata. — 11, linfáticos laterales. — 12, linfáticos posteriores. — 13, linfáticos descendentes, procedentes de la cara anterior del órgano. — 14, músculo piramidal de la pelvis. — 15, músculo obturador interno. — 16, elevador del ano.

A, ganglios ilíacos externos. — B, ganglios hipogástricos medios. — C, ganglios hipogástricos inferiores. — D, ganglios sacros laterales. — E, ganglios del promontorio.

**3.° Linfáticos** (figura 1181). — Los linfáticos de la próstata parecen haber sido descritos por vez *primera por* Sappey en el año 1845. Han sido inyectados de nuevo, mediante el método de Gerota, por Stahr y por Walker en 1899, y luego por Cunéo y Marcille (1902) y por Bruhns (1904), Caniniti y Pasteau.

a) *Redes de origen.* — Nacen alrededor de las paredes de los fondos de saco glandulares en forma de *plexos periacinosos*. Desde aquí se dirigen a la superficie exterior del órgano, donde forman la *red periprostática*, desarrollada sobre todo en la cara posterior del órgano. En esta red periglandular terminan igualmente colectores procedentes de la submucosa de la uretra prostática y de los conductos eyaculadores.

b) *Linfáticos eferentes.* — Se escapan de la red periprostática, casi todos de la parte posterior del órgano.

α) Unos, *ascendentes*, se elevan entre las dos vesículas; se curvan, cruzan la arteria umbilical y van a terminar en la pared pélvica en los *ganglios de la cadena ilíaca externa*. Están en conexión con los linfáticos de las vesículas y de la base de la vejiga (PASTEAU).

β) Otros, *laterales*, emanados, como los anteriores, de la cara posterior de la próstata, se dirigen oblicuamente hacia fuera y atrás, y van a desembocar en parte en los *ganglios vesicales laterales* y en parte en los *ganglios hipogástricos medios*. En el trayecto de estos últimos troncos se encuentran casi constantemente dos o tres pequeños nódulos ganglionares (CUNÉO y MARCILLE). Estos linfáticos laterales son satélites de la arteria prostática.

γ) Un tercer grupo, *posterior*, comprende conductos eferentes en relación con los linfáticos del recto, que, siguiendo las aponeurosis sacrorrectogénitopúbicas, terminan en los *ganglios sacros laterales*, por dentro de los segundo y tercer troncos sacros; algunos, más largos, suben hasta los *ganglios situados en el promontorio*, algo por debajo de la bifurcación de la aorta.

Además, WESTHUES ha decrito una corriente linfática de origen prostático que penetraría en la pared rectal y llegaría en seguida a la encrucijada hemorroidal media. Según este autor, los ganglios hemorroidales medios nunca tendrían afluentes rectales verdaderos.

δ) Además de estos vasos, nacidos todos de la cara posterior de la próstata, BRUHNS describe unos linfáticos anteriores, poco numerosos y delgados, que desde la cara anterior de la próstata van a los *ganglios prevesicales*. Por su parte, WALKER, CUNÉO y MARCILLE han encontrado *linfáticos descendentes* que se adosan a la arteria pudenda interna con linfáticos de la uretra membranosa y van a un ganglio de la cadena hipogástrica.

## D — NERVIOS

Emanan del *ganglio hipogástrico* (véase *Nervios de la vejiga)*. Avanzan al lado de las arterias, aisladamente, y ofrecen cierto número de ganglios minúsculos (MÜLLER y REINERT). Unos, sensitivos y secretorios, van a los elementos glandulares; los otros, motores, están destinados a las fibras musculares del estroma y de los vasos.

Según GENTÈS, la próstata recibiría, además, *ramos nacidos de los tercero y cuarto pares sacros*, que siguen para llegar hasta ella las aponeurosis sacrorrectogénitopúbicas; algunos se mezclan con las fibras nacidas de los plexos hipogástricos, otros quedan aislados.

Alrededor de la próstata estos nervios, de orígenes diferentes, forman un plexo periprostático. Terminan en la glándula, ora por extremos libres, ora por pequeños aparatos terminales que recuerdan los corpúsculos de Krause y los de Pacini.

## E. — CONSTITUCIÓN ANATÓMICA

No entraremos en la descripción histológica de la glándula prostática. Diremos simplemente algunas palabras sobre la estructura topográfica. Remitimos al lector a los tratados particulares que consideran la estructura histológica en el adulto, y la evolución estructural de esta glándula en el niño, durante la pubertad y en el anciano.

Las glándulas prostáticas están dispuestas en varios grupos, a los que se da, algo artificialmente por lo demás, el nombre de *lóbulos*. Se distinguen en la próstata cuatro grupos glandulares: un lóbulo anterior, dos lóbulos laterales y un lóbulo posterior.

El lóbulo *anterior*, situado delante de la uretra y denominado por esta razón lóbulo *preuretral*, está constituído por algunas glándulas muy poco importantes.

Los lóbulos *laterales* están situados detrás de la uretra y se desarrollan también detrás de los conductos eyaculadores, constituyendo la porción retroespermática de la próstata. Son los que forman los lóbulos voluminosos de la próstata, susceptibles

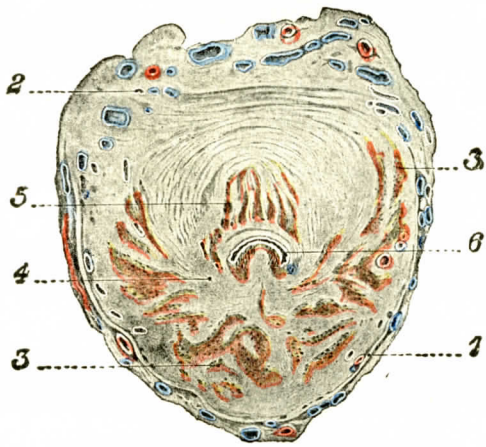


Fig. 1182

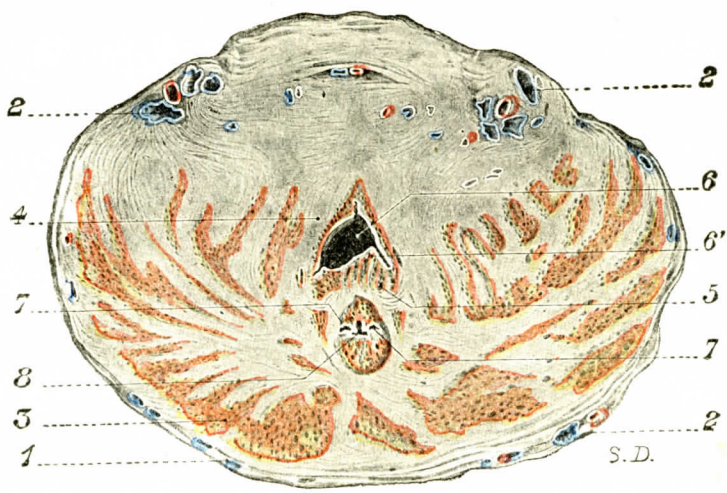


Fig. 1183

Dos cortes transversales de la próstata, aumentados unas cuatro veces (T.-J.).

Fig. 1182, corte que pasa un centímetro por encima del pico de la próstata. — Fig. 1183, corte que pasa un centímetro por debajo de la base de la próstata.

1, cápsula. — 2, venas y plexo periprostáticos. — 3, glándulas prostáticas. — 4, esfínter liso de la uretra. — 5, glándulas periuretrales. — 6, uretra, con 6', veru montanum. — 7, 7, conductos eyaculadores. — 8, utrículo prostático.

de hipertrofia. Los conductos excretorios de estos lóbulos describen una curva de concavidad ánterointerna, que abraza las partes laterales de la uretra (Aschoff). Se abren en los canales laterales del veru montánum.

El *grupo posterior* o *lóbulo medio* está situado delante de los conductos eyaculadores; de ahí el nombre de *lóbulo preespermático* que se le da a veces. Sus rela-

ciones con el cuello de la vejiga han motivado que ALBARRAN le diera el nombre de *grupo de las glándulas cervicales*. Las glándulas que lo constituyen tienen conductos cortos que se abren en la pared posterior de la uretra en la línea media. Como se ve en la figura 1183, el esfínter liso (4) se insinúa en su parte inferior en este lóbulo y lo divide en dos partes: una posterior, retrocervical (5); la otra posterior, periuretral (6). Los conductos eyaculadores no atraviesan realmente el tejido glandular; se fraguan un paso entre el lóbulo medio y los lóbulos laterales. Se comprende, pues, que sea posible enuclear lóbulos prostáticos hipertrofiados sin lesionar los conductos eyaculadores.

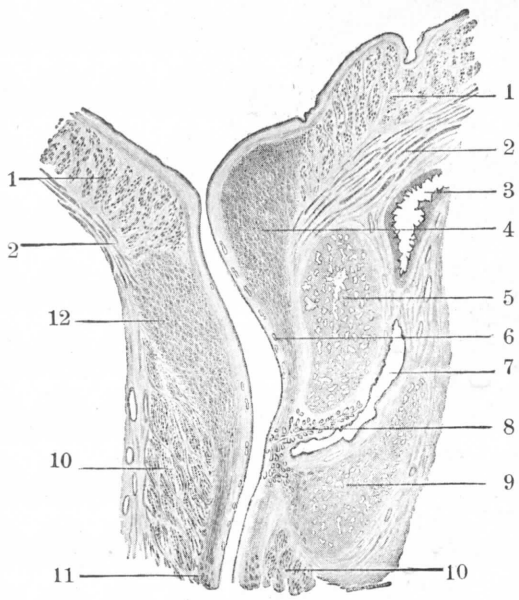


FIG. 1184

Corte sagital de la próstata adulta (según CUNÉO).

1, fibras lisas circulares de la vejiga. — 2, fibras lisas longitudinales de la vejiga. — 3, vesícula seminal. — 4, esfínter liso del cuello vesical (segmento posterior). — 5, glándulas periféricas de la próstata (porción preespermática de la próstata). 6, glándulas centrales periuretrales de la próstata. — 7, conducto eyaculador. — 8, utrículo prostático. — 9, glándulas periféricas de la próstata (porción retroespermática de la próstata). — 10, esfínter estriado de la uretra. — 11, esfínter liso de la uretra. — 12, esfínter nacido del cuello vesical (segmento anterior).

El tejido glandular está rodeado por un estroma conjuntivomuscular muy abundante. Los elementos músculoelásticos, particularmente bien agrupados en el recién nacido y antes de la pubertad, están disociados y separados unos de los otros cuando la próstata sufre su desarrollo genital..

En el viejo, cuando la función genital ha desaparecido o se ha debilitado, los elementos glandulares degeneran al mismo tiempo que el tejido fibroso invade la glándula.

La secreción prostática está constituída por un líquido viscoso, abundante en lecitina y que contiene cinc. Este líquido sólo sale en el momento de la eyaculación y se mezcla inmediatamente con la esperma.

## § 2. — GLÁNDULAS DE COWPER

Indicadas ya en 1764 por MÉRY (*Journ. des Savants*, núm. 17, 304), estas glándulas fueron minuciosamente descritas dieciocho años más tarde por COWPER (*Philosoph. Transact.*, tomo XXI, pág. 364), quien tuvo la suerte de darles su nombre. Fueron bien estudiadas nuevamente en 1894 por GUBLER (*Tesis de París*) con el nombre de *glándulas bulbouretrales*.

**1.° Conformación exterior y relaciones.** — Las glándulas de Cowper, glándulas de Méry, glándulas bulbouretrales (todos estos términos son sinónimos), ofrecen a nuestra consideración: 1.°, la *glándula propiamente dicha;* 2.°, su *conducto excretorio.*

*A*. GLÁNDULA PROPIAMENTE DICHA. — Esta glándula se presenta bajo la forma de una pequeña masa redondeada, de consistencia firme, de color blanquecino, situada detrás de la base del bulbo, en el espacio angular que forma esta base con la porción membranosa de la uretra (fig. 1185, 9).

a) *Dimensiones.* — Su volumen varía entre el de una lenteja y el de una avellana. HALLER la comparaba a un guisante y WINSLOW a un hueso de cereza.

b) *Situación.* — Las glándulas de Cowper son en número de dos, una derecha y otra izquierda, y están dispuestas simétricamente a cada lado de la línea media: un intervalo de cinco o seis milímetros las separa ordinariamente una de otra. Este intervalo es siempre muy variable, y es de notar que los cuerpos glandulares están tanto más aproximados cuanto mayor es su volumen. No es muy raro observar, cuando están muy desarrolladas, que llegan a ponerse en contacto por su lado interno, hasta el punto de representar una glándula única, impar y media.

c) *Relaciones.* — Las glándulas de Cowper están situadas en el espesor de la aponeurosis perineal media (figura 1186, 3). Están, pues, en relación: por abajo, con la hoja inferior de esta aponeurosis, que las separa del bulbo; por arriba, con su hoja superior, que las separa de la próstata y de la celda prostática. En todo su alrededor se disponen los fascículos del músculo transverso profundo del perineo (véase *Músculos del perineo)*: el cuerpo glandular está, por decirlo así, englobado en la parte posterior de este músculo.

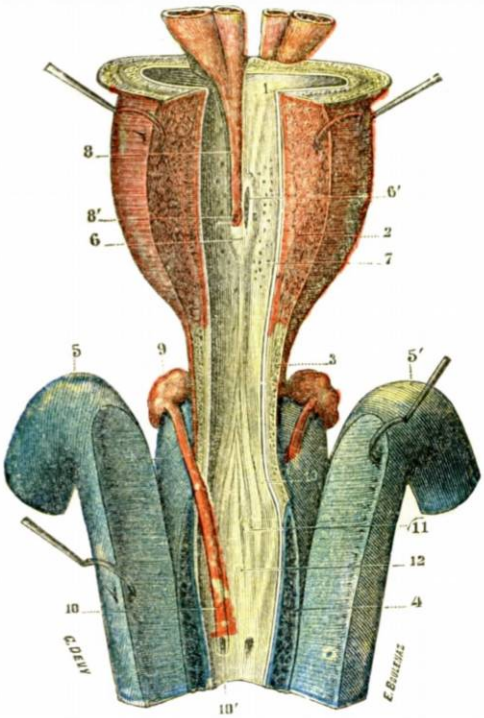


Fig. 1185

Porción posterior de la uretra en el hombre, vista después de una incisión media de la pared anterior de este conducto.

1, cuello vesical.—2, corte de la prostata y de los esfínteres uretrales. — 3, corte do la uretra membranosa. — 4, corte de la uretra esponjosa. — 4', bulbo. — 5, 5', los dos cuerpos cavernosos.—6, veru montánum, con 6', el orificio del utrículo prostático. — 7, pared posterior de la uretra prostatica con sus orificios glandulares. — 8, conducto eyaculador derecho puesto al descubierto, con 8', su orificio.— 9, glándula de Cowper.—10, su conducto excretorio puesto al descubierto. — 10', orificio de este conducto. — 11, pliegues longitudinales de la mucosa de la uretra. — 12, fondo de saco del bulbo. — 13, cuello del bulbo.

*B.* Conducto excretorio. — Cada glándula de Cowper da origen, en su parte anterior, a un conducto excretorio encargado de conducir a la uretra el producto de secreción glandular. Desde allí, el conducto excretorio se dirige oblicuamente hacia delante y algo hacia dentro, atraviesa la hoja inferior de la aponeurosis perineal media, se introduce poco después en el interior del bulbo, llega debajo de la mucosa uretral, se desliza algún tiempo por debajo de ella y acaba por perforarla, para abrirse en la pared posterior de la uretra a nivel de la parte anterior del fondo de saco del bulbo (fig. 1185, 10). Su longitud, relativamente considerable, es de 30 a 40 milímetros, de los cuales de 10 a 15 corresponden a la porción intrabulbar y de 20 a 25 a su porción submucosa.

En este largo trayecto, los dos conductos excretorios, el del lado izquierdo y el del lado derecho, separados en su origen por el intervalo que separa las glándulas mismas, se aproximan gradualmente entre sí, si se ponen pronto en contacto en la línea media y, a partir de este instante, corren paralelamente hasta sus orificios terminales.

Estos orificios terminales son muy pequeños y casi siempre poco o nada visibles. Además, se disponen diferentemente en la pared uretral, según que los conductos excretorios tengan una longitud igual o desigual: en el primer caso están

situados uno al lado de otro, a derecha e izquierda de la línea media; en el segundo están situados uno delante del otro y a una distancia que varía de 1 a 15 milímetros. En un cadáver estudiado por SAPPEY, los dos conductos excretorios se abrían en la mucosa por un orificio común. Los conductos excretorios, si normalmente permiten la evacuación del contenido de las glándulas en la uretra, pueden servir, en sentido inverso, de vía de penetración a los gérmenes infecciosos procedentes de la uretra, dando así origen a *cowperitis*, complicación posible de la blenorragia.

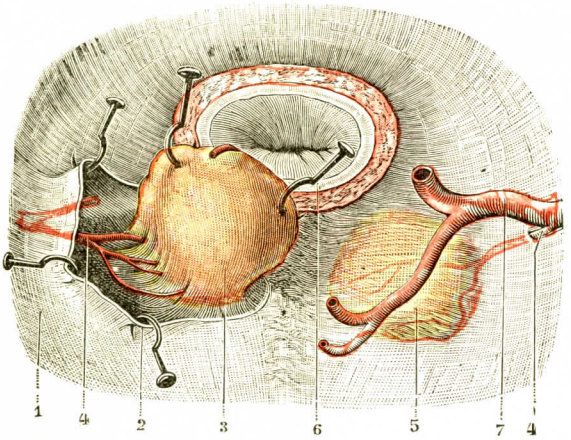


FIG. 1186

Lecho de la glándula de Cowper (muy aumentado) (T.-J.).

1, aponeurosis perineal media. — 2, su hoja inferior incidida y erinada. — 3, glándula de Cowper derecha, levantada para mostrar su lecho. — 4, arteria de la glándula de Cowper. — 5, glándula de Cowper izquierda cubierta por las aponeurosis. — 6, corte de la uretra membranosa. — 7, arteria bulbouretral.

**2.° Constitución anatómica.** — Las glándulas de Cowper son glándulas en racimo. Están constituídas por un estroma conjuntivomuscular, por ácinos secretorios tapizados por epitelio uniestratificado formado de células cilíndricas.

Los ácinos secretorios desembocan en los conductos excretorios, no ya directamente, sino por mediación de unos conductos especiales (fig. 1187), que son muy rectos a la vez que muy cortos. Es preciso notar, por otro lado, que el aparato excretorio comienza por una dilatación más o menos considerable, por una especie de reservorio o seno *(seno excretorio)*, donde desembocan los conductos de todos los ácinos tributarios; hay en esta disposición una gran analogía con lo que sucede en los cauces del riñón, como ellos desembocan, no ya directamente en la uretra, sino en un reservorio que constituye una verdadera *pelvis*. Las dilataciones, de trecho en trecho, de los conductos excretorios no son, verosímilmente, más que reservorios colectores para el líquido secretado.

FIG. 1187

Esquema de la constitución anatómica de dos lóbulos de la glándula de Cowper (según BRAUS)

Los conductos excretorios más voluminosos que nacen de los senos poseen un epitelio prismático y se unen entre sí para formar el *conducto principal*, cuyos trayectos y terminación ya hemos descrito más arriba. Este conducto principal posee una cubierta propia, relativamente gruesa, muy rica en fibras elásticas. Sobre su cara externa se extiende una doble capa de fibras musculares lisas, unas longitudinales y otras circulares. Su cara interna está revestida por epitelio finamente granuloso dispuesto en dos capas (STILLING).

*Significación morfológica.* — Las glándulas de Cowper existen en la mayor parte de los mamíferos y, en algunos de ellos, especialmente en los quirópteros, en algunos carnívoros, en algunos insectívoros y en los monos, tienen dimensiones que son relativamente mucho más considerables que en el hombre. En los monotremos y marsupiales parecen alcanzar su mayor grado de desarrollo; encuéntranse dos pares en el gerbo, tres pares en el falangero, tres pares igualmente en el canguro.

Por otra parte, cierto número de hechos establecen claramente que estas glándulas, como la próstata, pertenecen a las funciones genitales; así vemos que se desarrollan en la edad de la pubertad, que se reducen durante el invierno en los animales invernantes, que aumentan de volumen en la época del celo, que se atrofian por efecto de la castración, etc. SCHNEIDEMÜHL ha observado que el epitelio secretorio de las glándulas de Cowper presenta diferencias estructurales muy precisas, según que los sujetos en quienes se examina hayan sido o no castrados.

Por su parte, STILLING, al examinar comparativamente las glándulas de Cowper del conejo después de un aislamiento de cuatro a seis semanas e inmediatamente después del ayuntamiento, ha notado los hechos siguientes: en el primer caso, las células de las ácinos son voluminosas, perfectamente aisladas entre sí, y presentan un protoplasma muy claro; en el segundo caso, es decir, después del ayuntamiento, aquéllas son más pequeñas, mal limitadas, finamente granulosas, y en cuanto a los conductillos excretorios, de redondos que eran, son ahora más o menos aplanados y presentan en los cortes contornos más o menos sinuosos.

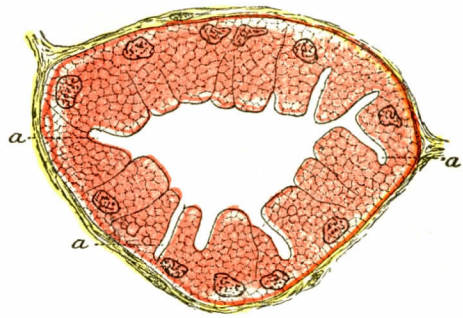


FIG. 1188

Epitelio secretorio de la glándula de Cowper en el adulto (según BRAUS).

En *a*, *a*, *a*, se ven *canalículos intercelulares*, prolongaciones de la cavidad alveolar entre las células epiteliales.

*Líquido de las glándulas de Cowper.* — Las glándulas de Cowper secretan un líquido transparente, viscoso, de naturaleza albuminoidea. Como la próstata y las vesículas seminales, se vacian en la uretra en el acto de la eyaculación y suministran así a la esperma uno de sus elementos. El líquido de las glándulas de Cowper parece debe estar destinado (CAMUS y GLEY), como el líquido prostático, a aglutinar los espermatozoides y favorecer así su adherencia a las paredes de la vagina.

**3.° Vasos y nervios.** — Las *arterias*, destinadas a la glándula de Cowper, proceden de la bulbouretral, rama de la pudenda interna. Las *venas* van al plexo de Santorini y, desde allí, a las venas hipogástricas. Los *linfáticos* se dirigen a los ganglios hipogástricos. Los *nervios* proceden del pudendo interno, rama del plexo sacro.

## ARTICULO VI

## PERINEO EN EL HOMBRE

### § 1. — CONSIDERACIONES GENERALES

**1.° Definición.** — El perineo comprende el conjunto de las partes blandas que cierran por abajo la cavidad pélvica y que son atravesadas por el recto por detrás y por la uretra y los órganos genitales por delante.

Por mucho tiempo este término no tuvo una definición precisa: CRUVEILHIER, VELPEAU, lo limitaban a una porción más o menos extensa de esta región; BLAN-

DIN, RICHET y MALGAIGNE supieron darle su individualidad. FARABEUF, León CERF y los cirujanos modernos han demostrado el interés de su disposición topográfica. Es una región muy compleja, cuyo estudio ha suscitado investigaciones que tendremos ocasión de citar ulteriormente.

**2.° Límites.** — El perineo está situado en una especie de cuadro ligamentoso y óseo formado por delante por el pubis, lateralmente por las ramas isquiopúbicas y los ísquiones, por detrás por el sacro y el cóccix. Los ligamentos sacro-

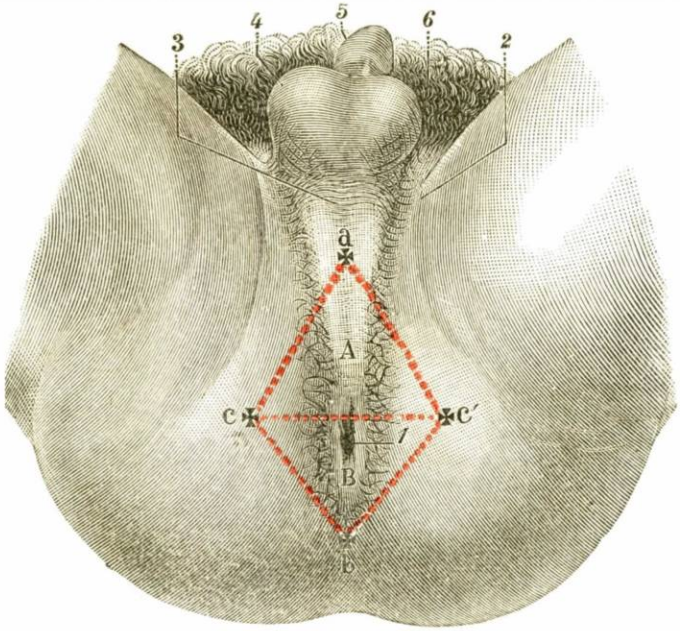


FIG. 1189

El perineo del hombre, visto de frente, estando los muslos muy separados y el escroto levantado (T.-J.).

*a*, extremidad inferior de la sínfisis pubiana. — *b*, punta del cóccix. — *c*, *c'*, tuberosidades isquiáticas derecha e izquierda. — A, perineo anterior. — B, perineo posterior.

1, orificio anal. — 2, pliegue génitocrural. — 3, eminencia o rodete medio determinado por la presencia del bulbo. — 4, escroto levantado. — 5, pene. — 6, pelos del pubis.

ciáticos mayor y menor completan esta circunferencia ósea. Los tegumentos constituyen su límite inferior. Su parte superior está formada por el elevador del ano y el músculo isquicoccígeo, ambos cubiertos por una capa fibrosa, la *aponeurosis pélvica superior*.

**3.° Forma** (fig. 1189). — El perineo tiene una forma exterior diferente según la posición del sujeto que se examina. En situación vertical, es una hendidura comprendida entre el extremo superior de los muslos. Este espacio estrecho y oculto se prolonga hacia atrás por el surco interglúteo y hacia delante por el aparato genital. En posición de la talla, es decir, estando el sujeto acostado sobre el dorso, con los muslos separados y flexionados sobre el tronco, ofrece un aspecto rombal de eje mayor ánteroposterior (fig. 1189). Se reconocen entonces por la palpación el pubis por delante, el cóccix por detrás y a los lados la eminencia de los ísquiones. Se continúa hacia delante con el escroto, luego el pene y hacia atrás con la región glútea; lateralmente, con las raíces de los muslos.

**4.° Constitución.** — Comprende una serie de planos superpuestos. Visto por su cara endopélvica, se comprueba que el plano superior está formado «por una hoja muscular descendida de la pared lateral de la excavación hasta la línea media, adonde se dirige una hoja homogénea del otro lado» (Cerf). Es el plano del elevador y del isquiococcígeo. En su parte posterior este plano, atravesado por el recto, no presenta, sin embargo, ninguna solución de continuidad; en su parte anterior, por el contrario, existe un vasto ojal en el que se alojan la uretra y el aparato genital. Debajo de éste existe un segundo plano, el *plano urogenital* fibroso o ligamento de Carcassonne, que oblitera el ojal. Existen, pues (figs. 1190 y 1191): 1.°, un *perineo común*, que forma el diafragma pélvico superior de Henle, constituído por el elevador del ano y el isquiococcígeo; 2.°, debajo del precedente, un *perineo anterior* o *genital*, situado delante, y un *perineo posterior* o *anal*, situado detrás. El territorio genital se encuentra delante de la línea biisquiática; la región anal está detrás. La embriología demuestra, por otra parte, que existen primitivamente en esa región dos elementos diferentes: los músculos y la cloaca. Los mismos músculos comprenden dos grupos de significación diferente. El primer grupo depende del sistema caudal; en los vertebrados mamíferos portadores de cola sirven para los movimientos de ésta; en la especie humana, estos músculos, que son el elevador del ano y el isquiococcígeo, no poseen esta función, pero conservan, sin embargo, su papel de músculos vertebrales. El segundo grupo está adaptado al funcionamiento de los órganos genitales, urinarios o intestinales, es decir, que deriva del esfínter cloacal: unos pertenecen al aparato de la erección: son los isquiocavernosos, los bulbocavernosos, el transverso profundo y el esfínter estriado. Por último, entre los elementos extraños, por decirlo así, a la región, descendidos con los elementos que encierran, se encuentran el esfínter interno del ano y de la uretra.

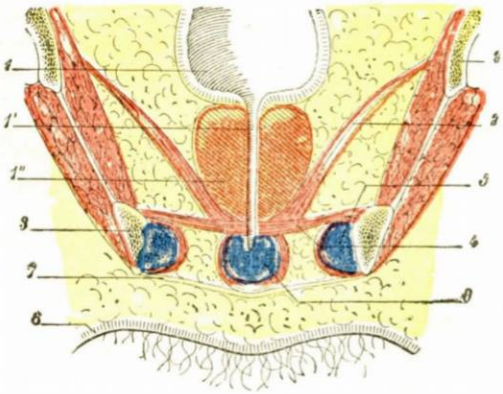


Fig. 1190

El perineo del hombre, visto en un corte frontal anterior *(esquemática)* (T.-J.).

1, vejiga, con: 1', la uretra, y 1'', la próstata.—2, elevador. —3, isquion.—4, diafragma urogenital.—5, cuerpos cavernosos y músculo isquiocavernoso. — 6, bulbo y músculo bulbocavernoso. — 7, aponeurosis superficial del perineo. — 8, piel. — 9, hueso ilíaco.

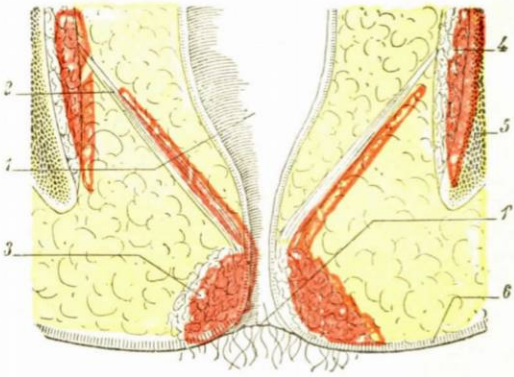


Fig. 1191

El perineo del hombre, visto en un corte frontal posterior *(esquemática)* (T.-J.).

1, recto, con: 1', orificio anal. — 2, elevador. — 3, esfínter externo. — 4, obturador interno. — 5, isquion. — 6, piel.

El segundo hecho embriológico es la separación del sistema urinario y el sistema intestinal. Primitivamente no existe, en lo que será el perineo, sino una

cloaca; no hay entonces más que un perineo. Al cabo de algún tiempo aparece un espolón que desciende, separa en dos esta región y le da el aspecto conocido en dos partes: un perineo anterior y un perineo posterior.

**5.° Plan de estudio.** — Como hemos dicho ya, el perineo es un conjunto de músculos y aponeurosis. Veremos sucesivamente cada uno de estos elementos. Estudiaremos luego los vasos y nervios de esta región y, por último, mostraremos cómo están dispuestos estos diferentes elementos unos en relación con otros y cómo limitan entre sí espacios y pisos.

Comenzaremos por el estudio de esta región en el hombre; luego veremos en la mujer las diferentes modificaciones que ha experimentado, después de estudiar en ella los órganos genitales.

El perineo del hombre ofrece una disposición más evolucionada que el de la mujer; señala un estadio ulterior. Algunas de las formaciones bilaterales y pares en su origen se fusionan y se hacen impares. Es más complejo a consecuencia del desarrollo del aparato copulador y de las formaciones eréctiles. Para su estudio seguiremos el plan enunciado antes.

## § 2. — Estudio de los elementos del perineo en el hombre

Para facilitar su descripción, adoptaremos el orden embriológico; consideraremos, pues:

1.° El aparato muscular del perineo común o diafragma pélvico superior de Henle, que comprende el elevador del ano y el isquicoccígeo, derivado del aparato caudal, o sea los músculos vertebrales; 2.°, los elementos del perineo anterior anexos al aparato de copulación y a la uretra profunda: transverso profundo, transverso superficial, isquiocavernoso, bulbocavernoso, esfínter estriado de la uretra; 3.°, el elemento muscular del perineo posterior, es decir, el esfínter externo del ano, perteneciendo estos dos últimos grupos musculares al aparato derivado del esfínter cloacal.

### I. — Músculos del perineo

#### Sección A. — Músculos derivados del aparato caudal

Este primer plano muscular está formado por cuatro músculos: el elevador del ano y el isquiococcígeo, músculos pares y dobles. Su situación inclinada constituye un «infundíbulo, una copa que recoge y sostiene todos los órganos pélvicos».

**1.° Elevador del ano.** — El músculo elevador del ano es un músculo par, delgado, aplanado, no simétrico. Se extiende de la pared ánterolateral de la pelvis a la región del ano.

Con W. Roux (1881), a quien debemos un excelente estudio de la musculatura del ano, y cuyas opiniones sobre este punto han sido adoptadas en gran parte por Holl (1881) y Lesshaft (1883), conviene distinguir en el músculo elevador dos planos de fibras: un plano superficial que forma la porción externa del músculo y un plan profundo que constituye su porción interna.

a) *Porción externa o superficial (Sphincter ani externus* de Lesshaft). — La porción externa es una lámina delgada (3 milímetros de grosor) que puede ofrecer intersticios; se origina en una larga línea que va del pubis a la espina ciática.

α) *Inserciones.* — Se establecen: 1.°, por delante, en la rama descendente, en la rama horizontal del pubis, así como en el ángulo púbico; esta inserción

púbica comienza en la línea media a 8 ó 10 milímetros de la sínfisis, a 4 ó 5 milímetros por encima del ligamento subpúbico, a menudo en el mismo ligamento (fig. 1192); 2.°, *por detrás*, en la cara interna de la espina ciática, inmediatamente por delante del músculo isquiococcígeo; algunas fibras suplementarias, desde el principio carnosas, se implantan en el borde anterior de la espina; 3.°, *a los lados*, dicho de otro modo, en el intervalo comprendido entre las inserciones pú-

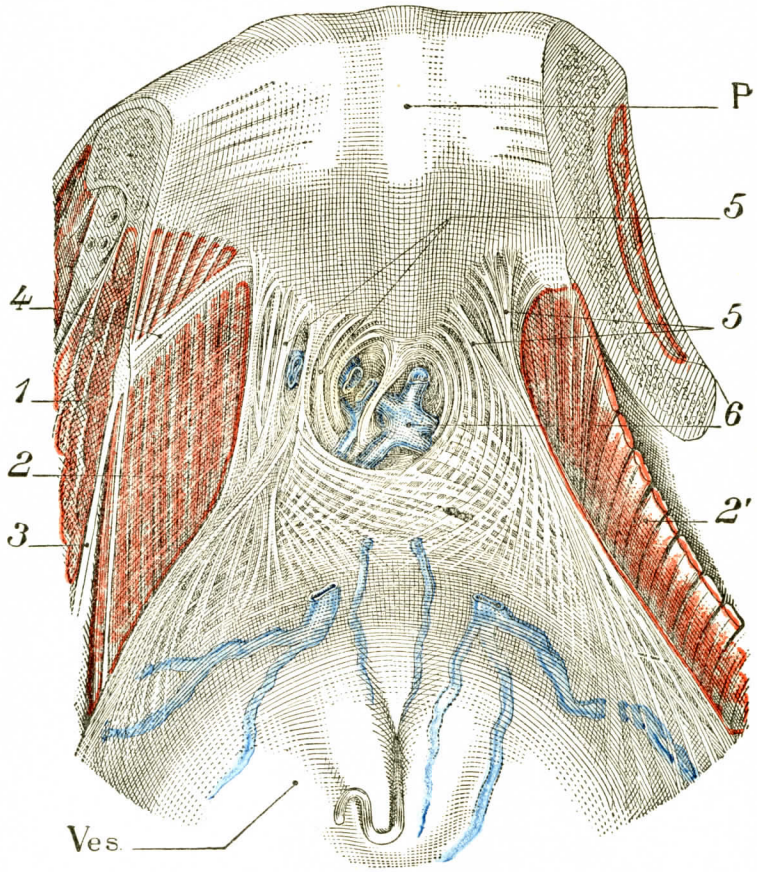


Fig. 1192

Los ligamentos pubiovesicales y las inserciones anteriores del elevador de ano.

P, pubis. — Ves., vejiga.

1, obturador interno. — 2, elevador del ano (lado izquierdo). — 2', elevador del ano (lado derecho). — 3, aponeurosis inferior del obturador interno. — 4, arco tendinoso. — 5, 5, ligamentos pubiovesicales. — 6, venas anteriores de la vejiga.

bicas y las inserciones isquiáticas, el músculo se fija en apariencia en la aponeurosis del obturador interno; ésta ofrece en este punto un engrosamiento, el *arcus tendineus musculi levatoris ani*, cuya presencia no es constante. Cruveilhier, Farabeuf, Cunningham han mostrado que las fibras de origen subían en realidad hasta la línea innominada. Algunas, sin embargo, llegan al pubis, insinuándose en el *arcus tendineus fasciæ pelvis*, tendido del pubis a la espina ciática.

Desde esta larga línea de inserción, los fascículos constitutivos de la porción externa del elevador se dirigen todos hacia atrás del recto, siguiendo un trayecto

que varía en cada uno de ellos: los *fascículos anteriores* o *púbicos* se dirigen directamente de delante atrás, cruzando perpendicularmente las paredes laterales del recto; los *fascículos posteriores* se dirigen oblicuamente de delante atrás y de fuera a dentro; los *fascículos medios* tienen un trayecto más o menos oblicuo, un trayecto que se acerca tanto más a la dirección transversal cuanto más posteriores

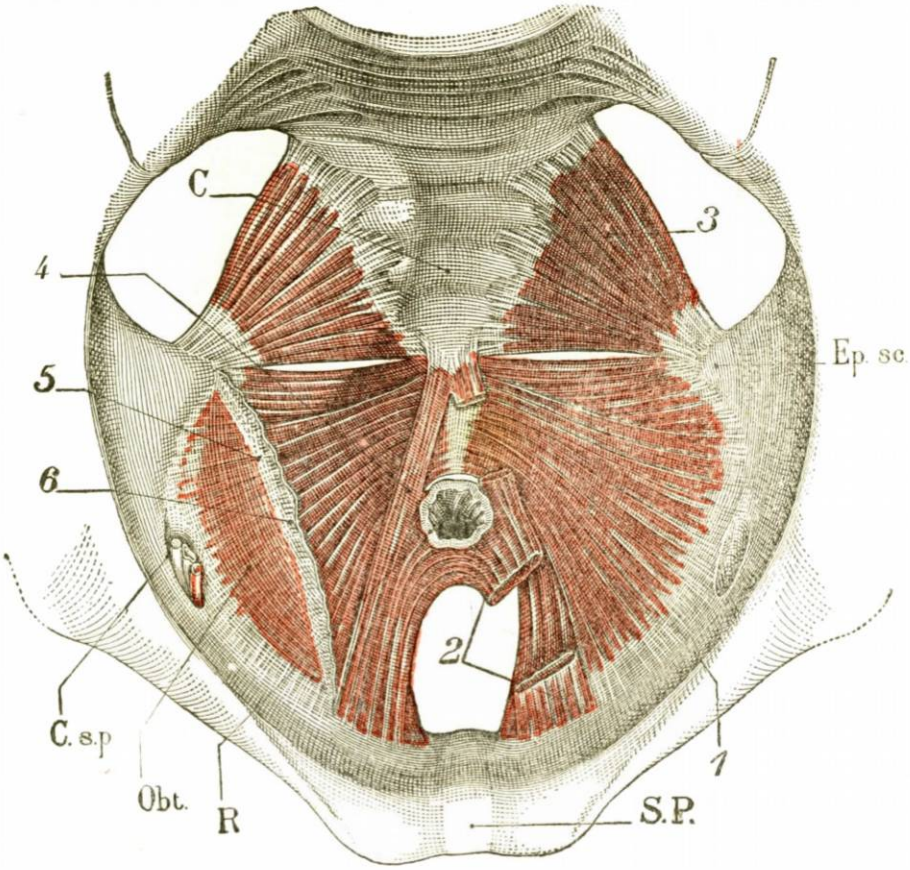


Fig. 1195

Músculos elevador del ano e isquiococcígeo en el hombre, vistos por su cara superior o pélvica.

C, cóccix. — S.P., sínfisis púbica. — Ep. sc., espina ciática. — Obt., obturador interno cubierto de su aponeurosis. — C.s.p., orificio interno del conducto subpúbico con el paquete vásculonervioso obturador. — R, recto.

1, elevador, porción superficial. — 2, elevador, porción profunda, escotadura a la derecha. — 3, isquiococcígeo. — 4, músculo rectococcígeo. — 5, arco tendinoso del elevador. — 6 ,aponeurosis superior del elevador seccionada por encima de su inserción en el arco.

son; y tanto más a la dirección ánteroposterior cuanto más anteriores. Independientemente de esta inclinación sobre el plano medio, todos los fascículos del elevador son descendentes; en otros términos, su extremo externo o pélvico está siempre situado en un plano más elevado que el que ocupa su extremo interno.

β) *Terminación.* — Detrás del ano, a nivel del rafe anococcígeo, los fascículos de la porción externa del elevador se entrecruzan en su mayoría sobre la línea media con sus similares del lado opuesto, formando ángulos que son tanto más agudos cuanto más nos acercamos al cóccix. Algunos de ellos, los que se encuentran inmediatamente detrás del recto, parecen continuarse directamente con los

del lado opuesto: así forman, en su conjunto, una especie de cincha cuya concavidad, dirigida hacia delante, abraza los tres cuartos posteriores del cilindro rectal. Los fascículos más posteriores, los que proceden de la espina ciática o de su proximidad, se insertan en los bordes del cóccix. Frecuentemente un pequeño fascículo, desprendido de la espina ciática entre el isquiococcígeo y el elevador, sigue primero el borde posterior de este último músculo y pasa luego por debajo

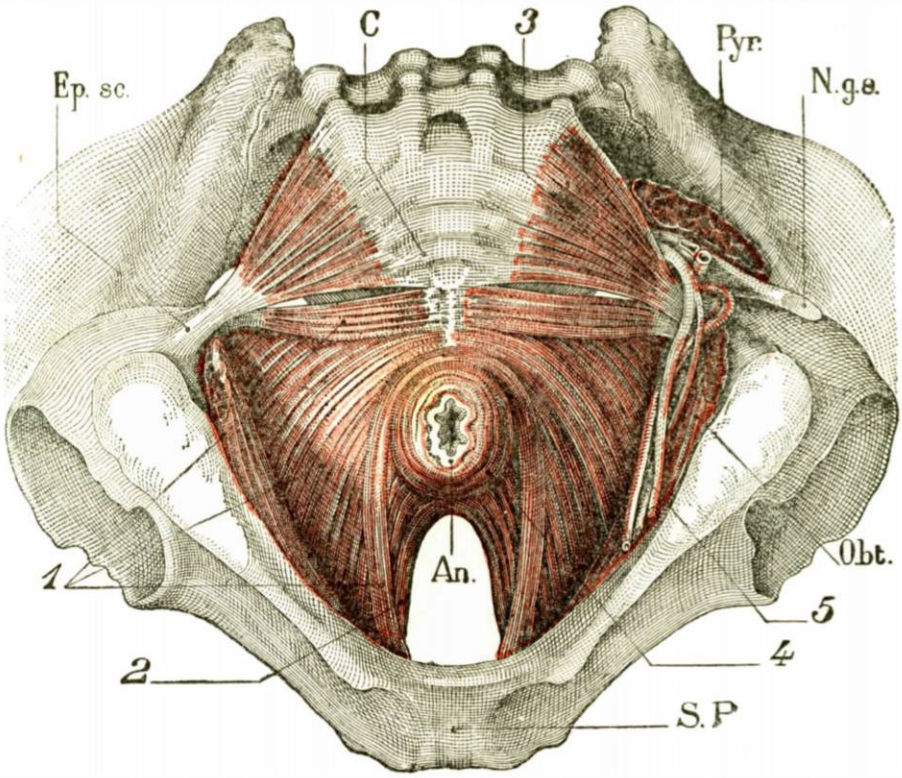


Fig. 1194

Músculos isquiococcígeo y elevador del ano en el hombre, vistos por su cara inferior o perineal.

C, cóccix. — S.P., sínfisis púbica. — Pyr., músculo piramidal. — Obt., obturador interno. — N.g.s., nervio ciático mayor. — Ep.sc., espina ciática.

1, elevador, porción superficial. — 2, elevador, porción profunda. — 3, isquiococcígeo. — 4, esfínter externo del ano. — 5, vasos y nervio pudendos internos.

de él para ir a terminar, ya en la punta del cóccix, ya en la parte más posterior del rafe anococcígeo.

Es de notar que los fascículos constitutivos de la porción externa del elevador pasan por los lados del recto sin presentar con este órgano otras relaciones que las de contigüidad; ninguna de sus fibras penetra en su espesor o se inserta en él. Estos fascículos corren inmediatamente por encima del esfínter externo del ano, del que están separados, no obstante, por una delgada capa de tejido conjuntivo.

b) *Porción interna o profunda (Levator ani proprius* de Lesshaft). — Esta porción sigue el borde interno de la porción precedente.

α) *Inserciones.* — Se fija por delante en las dos ramas descendente y horizontal del pubis, inmediatamente por encima y por dentro de la superficie de

inserción de la lámina externa; en realidad, esta inserción se fija mucho más a menudo a la misma altura que la externa y no hay intersticio alguno entre las dos.

Del pubis, el cuerpo muscular se dirige atrás; cruza las caras anterior y laterales del recto, pasando por la cara lateral de la próstata.

β) *Terminación.* — La terminación de las fibras del fascículo interno del elevador ha sido bien estudiada por Roux (1881) y Laimer (1884). Delante del recto,

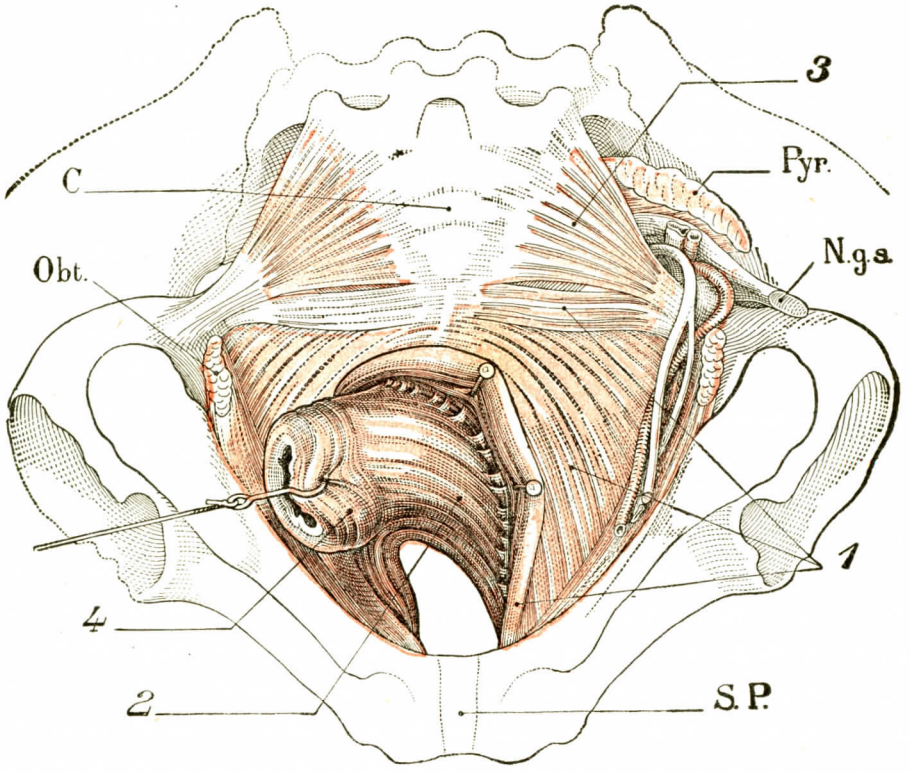


Fig. 1195

Músculos isquiococcígeo y elevador del ano en el hombre, vistos por su cara inferior o perineal.

(Se ha reclinado el recto para mostrar la disposición de las dos porciones del elevador.)

C, cóccix. — S.P., sínfisis púbica. — Pyr., músculo piramidal. — Obt., obturador interno. — N.g.s., nervio ciático mayor con el paquete pudendo interno por dentro del mismo.

1, elevador, porción superficial. — 2, elevador, porción profunda. — 3, isquiococcígeo. — 4, esfínter externo del ano.

estas fibras se dividen en dos grupos: 1.°, las *fibras internas* o *prerrectales* se entrecruzan en la línea media con las del lado opuesto, luego se flexionan hacia abajo y se fusionan con las fibras longitudinales del recto, descendiendo con ellas hasta la piel del ano; 2.°, las *fibras externas* no se entrecruzan; llegan a la cara lateral del recto y, como las precedentes, se curvan hacia abajo para hacerse descendentes y mezclarse con las fibras longitudinales de este último órgano. En total, todas las fibras de la porción interna del elevador vienen a terminar, con entrecruzamiento o sin él, en la cara profunda de la piel del ano, como las fibras longitudinales del recto. Situadas primero encima del esfínter externo, avanzan en seguida por el lado interno de este músculo.

c) *Relaciones.* — Así comprendido, el elevador del ano ofrece una cara súperointerna, una cara ínferoexterno, un borde parietal o circunferencia, un borde posterior y, finalmente, un borde interno o visceral (fig. 1196).

La *cara superior*, cóncava, mira hacia arriba y adentro; está cubierta en toda su extensión por una hoja aponeurótica, la *aponeurosis superior del elevador*, apo-

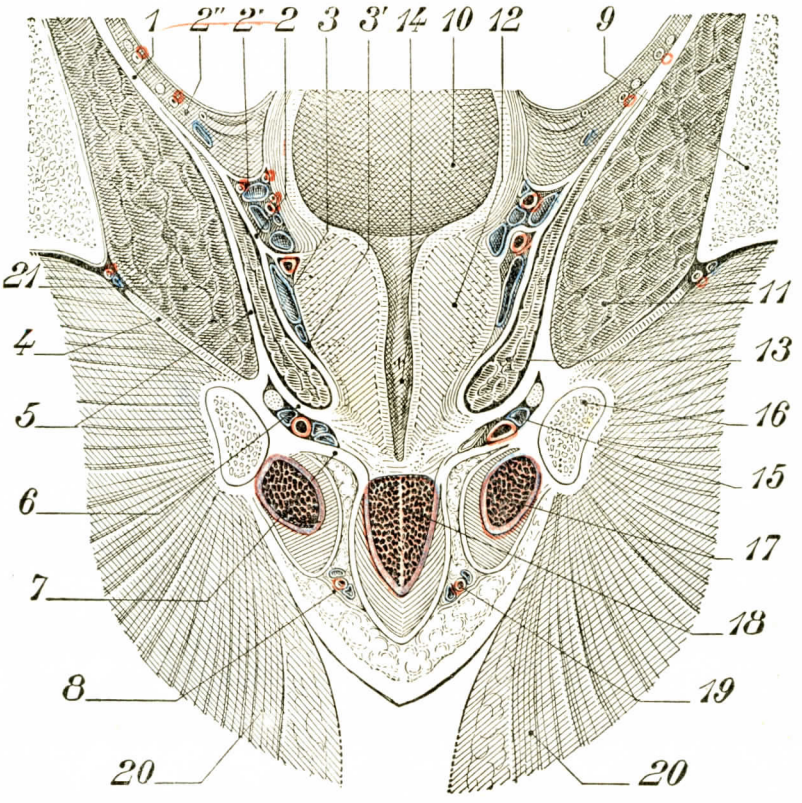


Fig. 1196

Aponeurosis de la pelvis y del perineo en el hombre.
Corte frontal que pasa por la uretra prostática (según Farabeuf).

1, aponeurosis pélvica.—2, espacio pélvico; 2', vasos génitovesicales en su vaina, y más arriba 2'', vasos umbilicovesicales en su vaina. — 3, aponeurosis superior del elevador (aponeurosis pélvica). — 3', cápsula prostática (aponeurosis sacropúbica de Delbet).—4, membrana obturatriz.—5, aponeurosis del obturador interno que forma más lejos la aponeurosis inferior del elevador del ano. — 6, hoja superior de la aponeurosis media (hoja isquioprostática). — 7, hoja inferior (hoja isquiobulbar). — 8, aponeurosis perineal superficial. — 9, pubis. — 10, vejiga — 11, obturador interno (lado derecho). — 12, próstata. — 13, elevador. — 14, uretra. — 15, pedículo pudendo interno. — 16, isquion. — 17, cuerpo cavernoso y músculo isquiocavernoso. — 18, bulbo de la uretra y músculo bulbocavernoso. — 19, pedículo perineal superficial. — 20, aductores. — 21, obturador interno (lado izquierdo).

neurosis reforzada por fibras arciformes tendidas desde la espina ciática a la cara posterior del pubis. Esta aponeurosis separa el músculo de los órganos pélvicos, vejiga por delante, recto por detrás, vesícula seminal y conducto deferente en el centro. Entre esta aponeurosis y el peritoneo existe un espacio lleno de tejido célulo-adiposo, el *espacio pelvirrectal superior;* por éste circulan las ramas de división de los vasos hipogástricos con sus vainas celulosas, el uréter, el conducto deferente y el nervio obturador, circulando estos diferentes órganos entre los órganos medios y la pared lateral de la pelvis. Entre todos estos elementos, las *venas*, por su nú-

mero y volumen, ocupan un lugar preponderante (corrientes venosas del fondo de la pelvis, de GRÉGOIRE).

La *cara inferior*, oblicuamente dirigida abajo y adentro, forma con la pared lateral de la pelvis (músculo obturador interno, tapizado por su aponeurosis) un espacio angular lleno de abundante grasa. Este espacio, separado del músculo por una hoja aponeurótica delgada, la *aponeurosis inferior del elevador*, es la *fosa isquiorrectal*, denominada también *espacio pelvirrectal inferior* (RICHET), *hueco isquiorrectal* (VELPEAU) o *isquioanal* (FARABEUF). Por su interior circulan los vasos hemorroidales inferiores y el nervio anal.

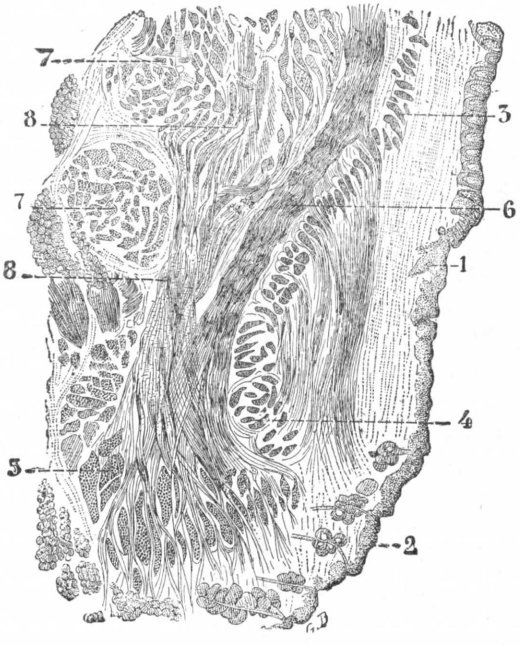


FIG. 1197

Corte frontal de la región anal, para demostrar las fibras descendentes del elevador (esquematizado según una figura de Roux).

1, mucosa rectal. — 2, piel del ano. — 3, fibras circulares del recto. — 4, esfínter interno. — 5, esfínter externo. — 6, fibras longitudinales del recto. — 7, capa externa del elevador del ano. — 8, capa interna de este mismo músculo, formada por dos fibras que, a este nivel, descienden hacia la piel del ano mezclándose con las fibras longitudinales del recto.

El *borde interno* corresponde sucesivamente de delante atrás a la próstata, de la que lo separa la aponeurosis pubiorrectal, a sus plexos laterales, al rafe anobulbar, al núcleo central del perineo y, finalmente, a las caras laterales del recto, al rafe anococcígeo que se fija en la punta del cóccix.

El *borde externo* o circunferencial está en relación con el pubis, pasa por debajo del canal subpúbico, cruza el obturador interno y llega a la espina ciática.

*El borde posterior* está separado del músculo isquiococcígeo por una simple línea celulosa.

d) *Vasos y nervios.* — Las arterias del elevador provienen de la pudenda interna y de la vesical inferior. Su inervación está constituída por un filete constante (MORESTIN) nacido del tercer nervio sacro y engrosado por fibras de la segunda o de la cuarta sacras; llega al extremo anterior del músculo (véase tomo III). El nervio pudendo interno da ramos que llegarían a la parte interna del fascículo pubiorrectal; finalmente, MORESTIN indica que el quinto nervio sacro, después de su división en dos ramas, puede ser seguido en el elevador.

e) *Constitución.* — La división del elevador del ano en dos haces corresponde a la concepción clásica actual. Antes SAPPEY lo consideraba formado de una lámina única que convergía hacia el recto y se insertaba ora delante, ora detrás, ora en las caras laterales. Otros autores han considerado que el elevador del ano y el esfínter estriado del ano constituían un mismo músculo. Se considera hoy que el elevador está formado por la reunión de varios músculos (HOLL, DIEULAFÉ): algunos pertenecen al sistema caudal, los otros van al recto. En la especie humana y en los grandes monos el sistema caudal pierde su función y queda simplemente vertebral.

f) *Acción.* — Fundándose en el aspecto anatómico tal como lo comprendía SAPPEY, se atribuía en otro tiempo al elevador del ano una función única sobre el recto: elevando la parte fibrosa del perineo, levantaba el recto y facilitaba de este

modo la defecación. Esta concepción no se admite en la actualidad. El elevador posee múltiples funciones: 1.°, disminuye el diámetro vertical de la cavidad abdóminopélvica; contribuye, del mismo modo que el diafragma superior y los músculos abdominales, a comprimir las vísceras; 2.°, sostiene los órganos pélvicos y particularmente el recto; 3.°, obra directamente sobre el segmento terminal de este último órgano. HENLE, LESSHAFT, BUDGE y MORESTIN en su tesis han establecido esta nueva acción, por la que conviene diferenciar las dos porciones de este músculo. La *capa externa* forma con la del lado opuesto un ojal que atraviesa el recto; al contraerse, no puede elevar el ano, puesto que pasa por encima de él, pero su contracción tiene por resultado: 1.°, aproximar la pared posterior del recto a su pared anterior; 2.°, aplicar una junto a la otra las dos paredes laterales. La porción externa del elevador se vuelve, pues, un *músculo constrictor*, el constrictor profundo, y con este motivo añade su acción a la del esfínter externo. Sin embargo, no obra en el intervalo de las necesidades; el esfínter externo basta entonces por su tonicidad propia; si, por el contrario, la induración resiste, el elevador se contrae y rechaza por su contracción el bolo fecal a la S ilíaca; 3.°, concurre a la defecación, pero en el tercer tiempo solamente, expulsando el bolo fecal a consecuencia de la compresión de la segunda porción.

La *capa interna* obra directamente sobre el ano; merece la apelación de *levator ani proprius* que le ha dado LESSHAFT. Tiene además por acción llevar arriba y adelante el ano, al que dilata; pero este papel es bastante secundario.

**2.° Isquiococcígeo.** — El isquiococcígeo es un músculo aplanado, triangular, situado detrás del precedente y de aspecto estriado especial: es tendinoso y parece corresponder a fascículos musculares en vía de degeneración (fig. 1193). Derivado del sistema caudal, representa los restos del músculo isquiocaudal abductor de la cola y no tiene su razón de ser sino como músculo vertebral o de sostén.

a) *Inserciones.* — Se inserta: 1.°, en la cara profunda y los dos bordes de la espina ciática; 2.°, en la cara profunda del ligamento sacrociático menor (este último es igualmente un resto del músculo isquiocaudal); 3.°, en la parte más posterior de la aponeurosis del obturador interno. De aquí, ensanchándose en abanico, se dirige hacia dentro y va a fijarse en el borde del cóccix y algo en su cara anterior; sus fibras posteriores suben hasta el cóccix.

b) *Relaciones.* — La cara superior está tapizada por la aponeurosis pélvica; entre el músculo y la aponeurosis se encuentra el plexo sacrococcígeo. Es de notar que la quinta sacra y el nervio coccígeo, como lo ha demostrado MORESTIN, perforan el músculo de atrás a delante para situarse en su cara anterior. Su borde anterior entra en contacto con el elevador; su borde posterior corresponde al borde inferior del piramidal. Encima de este último se encuentran los vasos y nervios que salen de la cavidad pélvica. La cara inferior o posterior está en relación con el ligamento sacrociático menor.

c) *Vasos y nervios.* — El músculo isquiococcígeo recibe sus arterias de la sacra lateral, y su inervación doble proviene de la rama superior de la cuarta sacra y de su rama inferior.

d) *Acción.* — El isquiococcígeo al contraerse atrae la punta del cóccix. En realidad sólo tiene un papel de sostén.

**3.° Músculo rectococcígeo.** — LESSHAFT ha descrito como porción posterior del elevador del ano dos pequeños fascículos, uno derecho y otro izquierdo, que de la columna sacrococcígea van a la parte posterior del recto perineal: es el músculo rectococcígeo o *retractor del ano de Treitz*, el *retractor ani de Luschka*, el tensor de la fascia pélvica de Kohlraush, el ligamento suspensorio de Béraud.

a) *Inserciones.* — Músculo par, nace de la segunda y tercera vértebras coccígeas, del rafe que las continúa y del ligamento sacrociático menor. Desde aquí se dirige hacia abajo

y adelante, hacia la parte posterior y lateral del recto. HOLL ha descrito así la terminación una parte de las fibras van a intrincarse con las fibras longitudinales de la pared posterior del recto o bien se continúan por pequeños tendoncitos que llegan a la piel del ano. La mayoría de las fibras rodean el recto y terminan en la cara superior del diafragma urogenital; se pueden seguir algunas fibras hasta el centro perineal. Las fibras laterales discurren por la proximidad de la pared lateral del recto y van a perderse en la cara superior de la aponeurosis pélvica y en la parte anterior del recto.

b) *Acción.* — Estos dos pequeños músculos atraen el ano hacia arriba y atrás.

c) *Significación.* — No hay unanimidad sobre la naturaleza de este músculo poco desarrollado. Unos lo refieren a la musculatura lisa; otros hacen de él un músculo estriado. Algunos lo han encontrado reducido a tejido conjuntivo

## SECCIÓN B. — MÚSCULOS DERIVADOS DEL ESFÍNTER CLOACAL

### I. — *Músculos del perineo anterior*

Estos músculos comprenden dos grupos. Unos dependen del perineo anterior: el transverso superficial, el isquiocavernoso y el bulbocavernoso, el transverso profundo y el esfínter estriado de la uretra; el otro depende del perineo posterior; el esfínter del ano.

**1.° Transverso superficial del perineo** (figs. 1198 y 1199). — El músculo transverso del perineo o *transverso superficial de Cruveilhier* se extiende, como su nombre indica, de la tuberosidad del isquion a la línea media. Su forma es irregular, muy variable, unas veces acintada y otras triangular. Es un músculo par, con una base, dos bordes, dos caras y un vértice.

a) *Inserciones.* — Este músculo ofrece dos fascículos: uno principal, otro accesorio.

1.° El *fascículo principal* nace de la cara interna de la tuberosidad isquiática, entre las inserciones del isquiocavernoso y las del obturador interno; 2.°, el *fascículo accesorio* se desprende de la aponeurosis del obturador interno o también de la aponeurosis media.

Desde aquí el cuerpo muscular, poco voluminoso, se dirige hacia dentro y adelante y va a terminar en un rafe fibroso, el *rafe prerrectal*, que se extiende desde la parte anterior del ano hasta la parte inferior del bulbo de la uretra. Este tabique mediano, muy variable en su desarrollo, es, sin embargo, constante; separa uno del otro los dos músculos homónimos y no es raro decir, como ciertos autores, que algunos fascículos del transverso cruzan la línea media para continuarse con los del lado opuesto. Algunos fascículos irían a veces a confundirse con el bulbocavernoso y el esfínter externo del ano.

b) *Relaciones.* — La *cara inferior* es superficial; corresponde a la piel y a la región perineal superficial. Se encuentran aquí sumergidos en una grasa densa, que tiene una constitución algo especial, el nervio perineal superficial y la arteria del mismo nombre, que han cruzado perpendicularmente o perforado el borde posterior del músculo; esta cara inferior se encuentra cubierta por una aponeurosis muy delgada, que constituye la *aponeurosis superficial* del perineo. Por último, existen también en el músculo y la piel los elementos procedentes del dartos. La *cara superior* corresponde a la aponeurosis media. Esta la separa del transverso profundo, de la arteria, de las venas y del nervio pudendos internos. El *borde posterior* sirve de límite respectivo a las dos regiones perineales posterior y anterior. Limita por delante el orificio superficial de la fosa isquiorrectal. Por último, su borde anterior contribuye a formar una parte del triángulo isquiobulbar.

c) *Vasos y nervios.* — Las arterias provienen de la perineal profunda y de la pudenda interna. Su nervio lo alcanza por la parte media de su borde posterior. Proviene del ramo perineal del nervio pudendo interno.

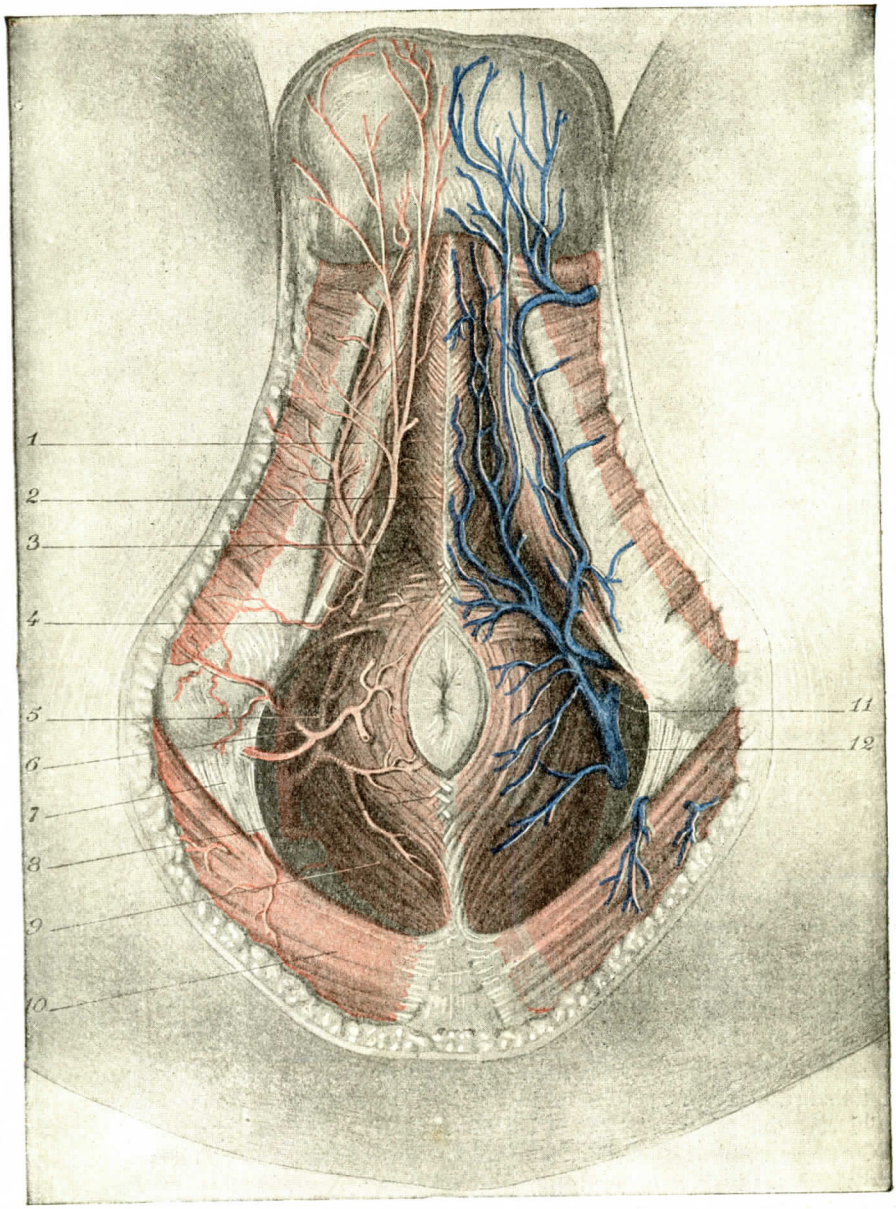


Fig. 1198

El perineo superficial (Ed. Papin).

1, cuerpo cavernoso y músculo isquiocavernoso. — 2, bulbo y músculo bulbocavernoso. — 3, triángulo perineal superficial. — 4, transverso superficial. — 5, arteria perineal superficial que nace de la pudenda interna y sus colaterales. — 6, arteria anal. — 7, ligamento sacrociático mayor. — 8, esfínter anal. — 9, elevador. — 10, glúteo mayor. — 11, vena pudenda interna. — 12, tronco de la vena pudenda interna después de recibir todas las venas perineales superficiales.

d) *Acción.* — El transverso tiene dos papeles: el primero parece poco importante, se refiere a la defecación. En efecto, al contraerse ambos músculos, enderezan sus curvas y comprimen así la parte anterior del recto, pero a consecuencia de su fijación íntima al sistema aponeurótico, no puede tener acción sobre el ano en la posición de descanso. Por el contrario, cuando es rechazado hacia delante por un voluminoso bolo fecal, puede obrar sobre este último al recobrar su lugar.

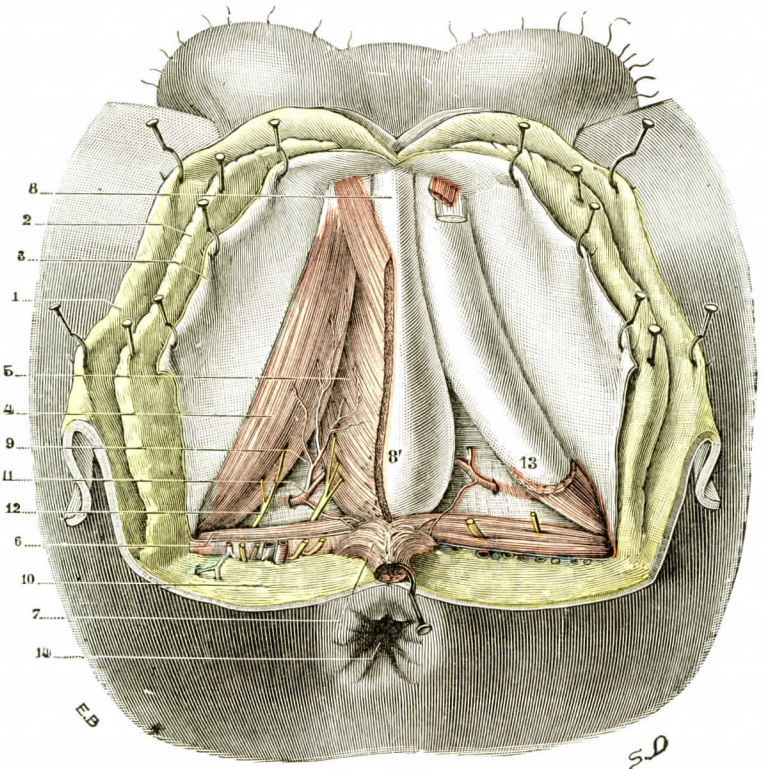


FIG. 1199

Perineo anterior en el hombre; plano muscular superficial (T.-J.).

(La aponeurosis perineal superficial ha sido incidida en la línea media y erinada hacia fuera, lo mismo que la piel y el tejido celular subcutáneo; los músculos isquiocavernoso y bulbocavernoso han sido dejados en su sitio en el lado derecho y suprimidos en el lado izquierdo.)

1, colgajo cutáneo. — 2, panículo adiposo. — 3, aponeurosis superficial. — 4, isquiocavernoso. — 5, bulbocavernoso. — 6, transverso superficial. — 7, esfínter anal. — 8, uretra, con 8', su bulbo. — 9, triángulo de la talla; su fondo está ocupado por la aponeurosis perineal media. — 10, vasos y nervios superficiales. — 11, arteria perineal profunda o bulbouretral. — 12, nervio perineal profundo o músculouretral. — 13, raíz del cuerpo cavernoso. — 14, ano.

En realidad, su segundo papel es el esencial: obra sobre la micción y eyaculación. En efecto, la contractura de este músculo atrae hacia atrás el extremo posterior del rafe del perineo y con él las aponeurosis superficial y media, así como el bulbo, que es solidario de ellas, poniéndolas en tensión. Estas láminas, que se han puesto rígidas, prestan un punto de apoyo sólido a los músculos que se insertan en ellas, el isquiocavernoso y el bulbocavernoso. Estos pueden entonces obrar sobre la uretra o los cuerpos cavernosos.

**2.° Isquiocavernoso.** — El isquiocavernoso es un pequeño músculo alargado, acostado sobre la rama isquiopúbica y que se extiende de la tuberosidad del isquion a la raíz del pene.

a) *Inserciones.* — Presenta tres órdenes de fibras: medias, externas e internas: 1.°, las *fibras medias* nacen de la cara interna del isquion, por detrás del extremo posterior del cuerpo cavernoso; 2.°, las *fibras internas* nacen por una hojilla tendinosa ancha del labio interno de la rama isquiopúbica; 3.°, las *fibras externas* provienen del borde inferior de la rama isquiopúbica; constituyen el fascículo externo. Estos tres fascículos, más o menos distintos en su origen, no tardan en fusionarse para formar un cuerpo muscular aplanado, extendiéndose por la raíz del cuerpo cavernoso y dirigiéndose como ella de atrás a delante y de fuera a dentro. Las fibras más internas, que son las más profundas, terminan en la raíz misma del cuerpo cavernoso; las fibras externas, más superficiales, más largas, terminan en una aponeurosis gruesa y resistente, verdadero tendón terminal que se fusiona poco a poco con la envoltura fibrosa del cuerpo cavernoso. Esta inserción se encuentra situada en el mismo origen del cuerpo cavernoso, por detrás de la inserción del bulbocavernoso.

Algunas fibras forman un fascículo más o menos distinto. Corresponden a la parte lateral del músculo y van a insertarse en el lado interno de la porción lateral del ligamento suspensorio, llegando así al dorso del pene y uniéndose incluso, en ciertos casos, con el músculo del lado opuesto. Es el *pubiocavernoso de Muller*, que existe normalmente en varios mamíferos.

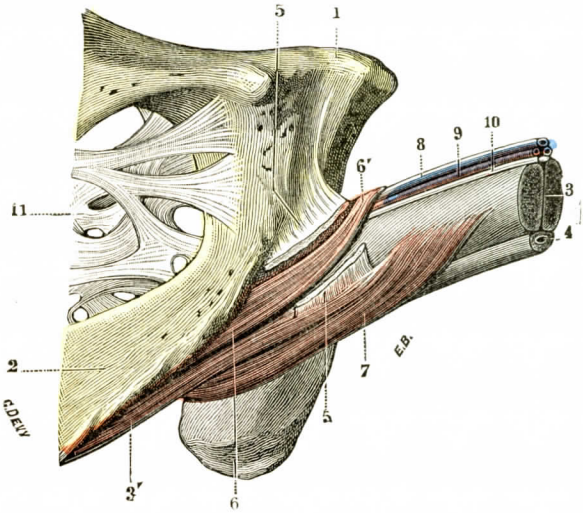


Fig. 1200

Los dos músculos isquiocavernoso y bulbocavernoso (parte lateral).

1, sínfisis del pubis. — 2, rama isquiopúbica. — 3, cuerpo cavernoso, con 3', su raíz cubierta por el músculo isquiocavernoso. — 4, cuerpo esponjoso de la uretra.—5, ligamento suspensorio del pene (porción larga). — 6, músculo isquiocavernoso, con 6', su fascículo suprapeneal. — 7, bulbocavernoso. — 8, vena dorsal profunda. — 9, arteria dorsal del pene. — 10, nervio dorsal. — 11, agujero obturador, con la membrana obturatriz.

b) *Relaciones.* — Este músculo es superficial. Su cara anterior, convexa, tiene las mismas relaciones que el músculo precedente. Su cara profunda forma con la rama isquiopúbica un canal en el que se encuentra la raíz del cuerpo cavernoso. Su borde externo corresponde al origen pélvico de los aductores del muslo. Su borde interno forma primero el lado externo del triángulo isquiobulbar, luego toma contacto con el bulbo cavernoso.

c) *Vasos y nervios.* — Las arterias del músculo isquiocavernoso provienen de la pudenda interna por la perineal profunda y la dorsal del pene. Su nervio se encuentra en el triángulo isquiobulbar; penetra en este músculo hacia su parte media. Proviene del ramo perineal del nervio pudendo interno.

d) *Acción.* — Los músculos isquiocavernosos son músculos de la erección y la eyaculación. Comprimiendo el origen de los cuerpos cavernosos, expulsan hacia la porción anterior del pene la sangre arterial que afluye a estos dos órganos.

**3.° Bulbocavernoso.** — El músculo bulbocavernoso es par, se halla situado delante del esfínter del ano, a cada lado de la línea media. Acostado sobre la parte esponjosa de la uretra, forma a esta última una especie de semivaina que se ex-

tiende desde la parte más posterior del bulbo hasta la proximidad de la sínfisis púbica.

Apenas distintos uno del otro, los dos músculos parecen formar un solo cuerpo carnoso, impar, medio y simétrico. Su desarrollo, su comparación con su estado en la mujer, en la que son distintos, permite considerarlos como dos cuerpos musculares primitivamente distintos, fusionados en apariencia.

a) *Inserciones.* — Las fibras que lo constituyen se originan en la lámina fibrosa media del rafe medio anobulbar; algunas provienen de la tuberosidad del isquion y de la aponeurosis media. Se dirigen todas oblicuamente hacia fuera, adelante y arriba, describiendo una especie de curva de concavidad interna. El conjunto de las fibras del plano superficial de los dos músculos, situado sobre las caras laterales del bulbo, tiene un aspecto penniforme. Constituyen la porción uretral del músculo. El plano subyacente está formado por fibras ánteroposteriores; pertenecen también a la porción uretral. Finalmente, las fibras más anteriores, o porción peneal del músculo, son mucho más largas: se disponen generalmente en un fascículo aplanado y acintado que rodea oblicuamente la porción esponjosa de la uretra primero y luego el cuerpo cavernoso correspondiente, y que viene a terminar, unas veces en la envoltura fibrosa del cuerpo cavernoso, inmediatamente por delante de la inserción peneal del isquiocavernoso, y otras sobre la línea media por medio de una expansión fibrosa que pasa por encima de la vena dorsal y que le es común con el fascículo muscular del lado opuesto. Estos fascículos musculares son designados a menudo con el nombre de *músculo de Houston*, que lo llamó *musculus compressor venæ dorsalis penis*. En efecto, los fascículos derecho e izquierdo forman así una especie de cincha que abraza los dos cuerpos cavernosos y el paquete vásculonervioso del canal supracavernoso (fig. 1201, 6).

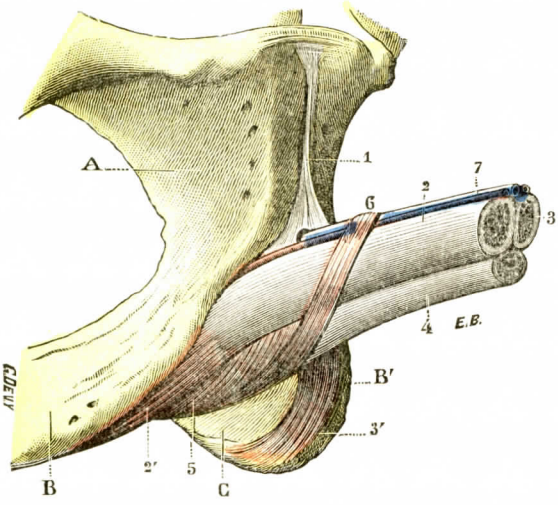


FIG. 1201

Músculo de la raíz del pene (parte lateral derecha).

A, cuerpo del pubis. — B, B', ramas isquiopúbicas. C, isquion izquierdo.
1, ligamento suspensorio del pene. — 2, cuerpo cavernoso derecho, con 2', su raíz, cubierta por el músculo isquiocavernoso del mismo lado. — 3, cuerpo cavernoso izquierdo, con 3', el músculo isquiocavernoso del mismo lado. — 4, cuerpo esponjoso. — 5, músculo bulbocavernoso, con 6, sus fascículos anteriores, constituyendo el músculo de Houston. — 7, arteria dorsal y vena dorsal profunda del pene.

b) *Relaciones.* — El bulbocavernoso tiene dos caras y dos bordes. La *cara inferior* o externa es superficial; convexa, corresponde al triángulo isquiobulbar, luego a la aponeurosis perineal superficial. La *cara interna o superior* comprende sucesivamente la mitad correspondiente del bulbo uretral, la porción esponjosa de la uretra y, en el fascículo peneal, la porción inicial del cuerpo cavernoso. El *extremo posterior*, redondeado, está situado en el esfínter anal, que lo cubre en parte. El *extremo anterior* se encuentra situado en el dorso del pene, delante del ligamento suspensorio. Descansa directamente sobre la vena dorsal profunda.

c) *Acción.* — Los dos músculos bulbocavernosos, en su origen, no están separados uno del otro en la línea media sino por un simple rafe fibroso, a menudo

hasta imperceptible. Por esto la mayoría de los autores consideran los dos músculos como confundidos y los describen constituyendo un músculo único, impar y medio. Esta concepción es admisible en fisiología, por inexacta que parezca en anatomía.

El bulbocavernoso, al actuar sobre el bulbo, aumenta por su contracción la expulsión de la sangre de las arteriolas del bulbo a la porción esponjosa de la uretra. Esta acción importante del músculo bulbocavernoso es debida al fascículo uretral. Es, pues, un músculo erector.

Esta acción es además reforzada por el fascículo peneal, que comprime a la manera de una cincha la vena dorsal y así facilita el fenómeno, deteniendo la circulación del retorno y ocasionando una estasis venosa en el cuerpo cavernoso.

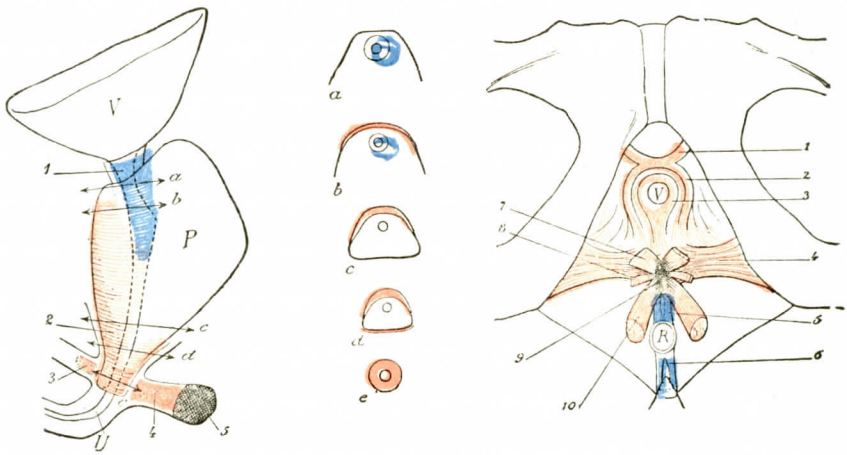


FIG. 1202 — *Perfil izquierdo.*

FIG. 1202 *bis* — *Cortes escalonados*

FIG. 1202 *ter* — *Cara perineal.*

Los esfínteres urogenitales liso y estriado y los músculos del suelo urogenital (hombre) *(esquema)* (en parte, según KALISCHER).

FIG. 1202. — 1, esfínter liso. — 2, esfínter estriado. — 3, transverso preuretral. — 4, transverso profundo. — 5, núcleo fibroso central del perineo. — V, vejiga. — P, próstata. — U, uretra. — *a, b, c, d, e,* niveles de los cortes de la figura 1202 *bis*.

FIG. 1202 *bis*. — *a, b, c, d, e,* cortes practicados en los niveles indicados en la figura 1202, destinados a demostrar la disposición de los esfínteres en relación a la uretra y a la próstata.

FIG. 1202 *ter*. — 1, transverso preuretral. — 2, capa externa del esfínter estriado. — 3, capa interna. — 4, transverso profundo. — 5, músculo liso rectoperitoneal. — 6, músculo liso rectococcígeo. — 7, músculo bulbocavernoso cortado.—8, músculo transverso superficial cortado.—9, núcleo fibroso central del perineo.—10, esfínter anal cortado.

Los autores antiguos le denominaban *accelerator urinæ et seminis*. Esta acción es discutible. En efecto, la uretra no está en contacto directo con este músculo. Puede tal vez contribuir a la expulsión de las últimas gotas de orina y obrar igualmente sobre la eyaculación de las últimas gotas de esperma. Desempeñaría así un papel en el golpe de émbolo terminal, pero no en el derrame ordinario.

d) *Vasos y nervios.* — Los vasos son los mismos que los del músculo precedente. El nervio proviene del ramo músculouretral del nervio pudendo interno.

**4.° Transverso profundo del perineo** (fig. 1202 *ter*, 4). — El transverso profundo del perineo es un músculo transversal, profundo, aplanado, tendido entre los ísquiones y las ramas isquiopúbicas en el núcleo central del perineo.

a) *Inserciones.* — Las fibras se insertan en la parte anterior del isquion y de la región próxima de su rama ascendente. Desde aquí sus fibras anteriores se dirigen oblicuamente atrás y adentro; las fibras posteriores, adelante y adentro.

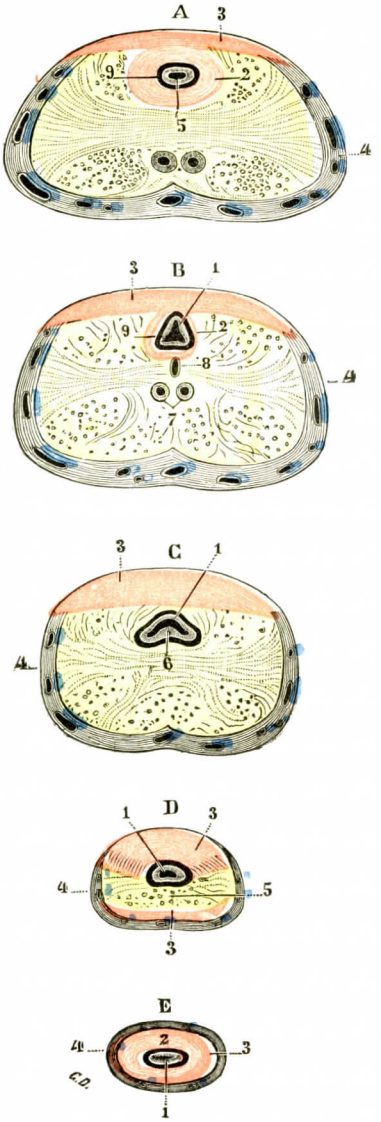


Fig. 1205

Cortes transversales de la próstata que pasan: A, a 6 milímetros por debajo del cuello; B, a 15 milímetros del cuello; C, a 25 milímetros del cuello; D, por el vértice de la próstata; E, por la parte posterior de la uretra membranosa (hombre de cuarenta años, tamaño natural).

1, conducto de la uretra. — 2, esfínter liso o esfínter interno (*rosa*). — 3, esfínter estriado o esfínter externo (*rojo*). — 4, cubierta de la próstata. — 5, núcleo central. — 6, veru montánum. — 7, conductos eyaculadores. — 8, utrículo prostático. — 9, túnica vascular de la uretra.

Su terminación se hace en el rafe medio; algunas pasan de un lado al otro.

b) *Vasos y nervios.* — Como el músculo precedente.

c) *Acción.* — Desempeña esencialmente el papel de sostén. Por otra parte, por su contracción eleva la parte fibrosa central del perineo; obra, por consiguiente, en los esfuerzos de defecación y endereza así, por otro lado, en parte la curvatura de la uretra. Tal vez actúe también en la eyaculación.

**5.° Esfínter estriado de la uretra.** — El esfínter externo de la uretra, o esfínter estriado, ocupa desde la aponeurosis perineal media hasta el cuello de la vejiga. Corresponde a las porciones membranosa y prostática de la uretra. Hay una porción bulbouretral.

a) *Porción superior o prostática.* — Aplicada sobre la cara anterior de la próstata, tiene la forma de un triángulo de vértice inferior o también de un cilindro que envuelve la cara anterior de esta glándula. En un corte se percibe este esfínter en forma de una línea poco gruesa y poco larga, que luego se ensancha y engruesa en la parte media. Hacia abajo sigue la anchura de la cara anterior de la próstata y disminuye como ella. En resumen, la mitad forma un semianillo, resto de un anillo total cuya cara posterior habría estallado por la influencia del desarrollo glandular.

b) *Porción membranosa.* — Esta porción tiene dos órdenes de fibras: fibras internas y fibras externas. Charpy ha demostrado su coexistencia: unas son circulares, otras se intrincan por delante de la lámina prostática, siguen lateralmente la uretra y van a insertarse hacia atrás, ora en el núcleo del perineo, ora en el isquion. En esta región el esfínter estriado mide de 4 a 5 milímetros de grosor; forma a la uretra un anillo completo, un verdadero manguito que envaina la capa de las fibras musculares lisas.

c) *Porción bulbouretral.* — Esta porción se prolonga hasta el origen de la vaina esponjosa y por las partes de la uretra que esta última deja al descubierto.

d) *Relaciones.* — El esfínter externo de la uretra tiene relaciones por su cara interna y por su cara externa.

Por su cara interna hemos visto que envuelve en semicanal, en su parte superior, y

en anillo completo en su parte inferior, la próstata y la uretra. Hay que añadir que rodea el esfínter liso y que éste se atenúa también gradualmente, pero en sentido inverso, es decir, de arriba abajo. Los dos esfínteres de la uretra tienen uno y otro, en cortes vésicomedianos, el aspecto de un triángulo cuyo vértice es superior para el esfínter estriado e inferior para el liso.

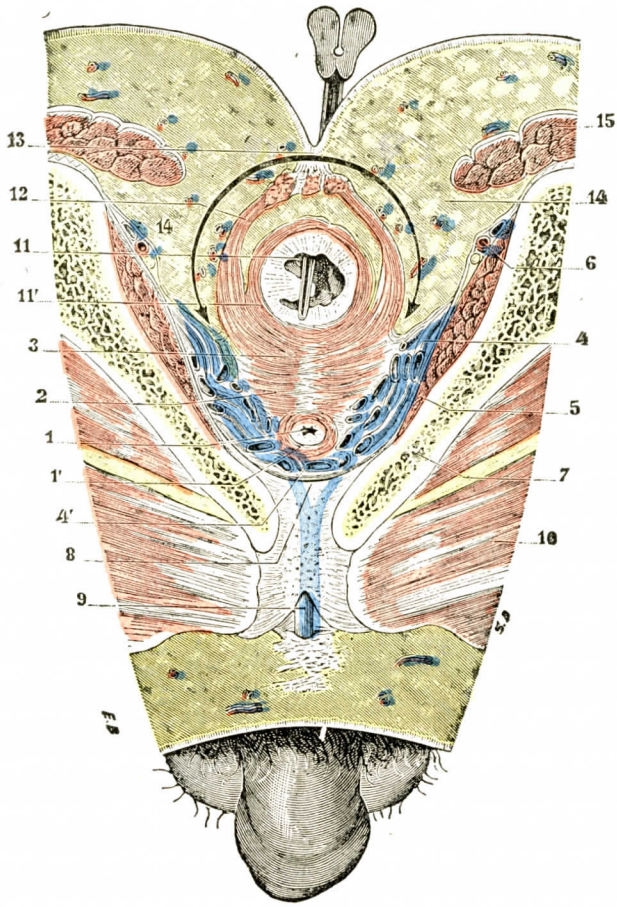


Fig. 1204

La uretra membranosa y el diafragma urogenital, vistos en un corte horizontal de la pelvis (cadáver congelado, segmento inferior del corte) (T.-J.).

(El corte pasa, por delante, inmediatamente por encima del pene, y por detrás, a dos centímetros aproximadamente por encima del orificio anal. Este corte ha interesado el diafragma urogenital en el sentido de su espesor.)

1, uretra membranosa, con 1', esfínter estriado. — 2, transverso profundo. — 3, núcleo fibromuscular interectouretral. — 4, plexo venoso contenido en el interior de las partes laterales del diafragma urogenital y continuándose por delante con 4', el plexo de Santorini. — 5, obturador interno. — 6, vasos y nervios pudendos internos. — 7, rama isquiopúbica. — 8, arcuátum, separado del plexo de Santorini por un espacio laxo en forma de hendidura. — 9, vena dorsal profunda del pene. — 10, músculos del muslo. — 11, recto perineal, y 11', su esfínter. — 12, elevador del ano. — 13, rafe anococcígeo. — 14, 14', fosas isquiorrectales: la flecha indica el trayecto que sigue el pus para pasar de una a otra fosa isquiorrectal en el caso de flemón en herradura. — 15, glúteo mayor.

Por su cara externa, el esfínter estriado corresponde a los diferentes órganos o elementos aponeuróticos que lo rodean.

En su porción prostática está separado del plexo de Santorini por la delgada laminilla aponeurótica que proviene del ligamento transverso de la pelvis.

En la porción membranosa este músculo se relaciona por delante con el ligamento transverso y su prolongación superior, por detrás con la aponeurosis próstatoperitoneal o el núcleo fibroso, elemento que lo separa del recto (fig. 1204).

e) *Vasos y nervios.* — El esfínter externo de la uretra recibe sus arterias de las ramas destinadas a la próstata. Está inervado por el pudendo interno, rama del plexo sacro.

f) *Acción.* — Gracias a su disposición anular o semianular, el esfínter externo de la uretra está destinado evidentemente a constreñir la uretra y, por consiguiente, a comprimir las materias líquidas y sólidas que puede contener este conducto. El es el que, muy a menudo, detiene la sonda en el acto del cateterismo. El es el que, cerrando la uretra posterior, cuando la vejiga está suficientemente distendida para hacer sentir la necesidad de orinar, permite a este reservorio distenderse aún más allá de los límites fijados por la resistencia del esfínter liso. Interviniendo por fin en la eyaculación, en el momento en que el semen desemboca por los conductos eyaculadores, expulsa bruscamente este líquido de la porción prostática a la porción membranosa, de la porción membranosa a la porción esponjosa y de ésta al exterior. Este es probablemente el principal papel del esfínter externo de la uretra, y este músculo adquiere así una significación especial, que está en relación con las funciones genitales. Según Griffiths, su desarrollo marcharía paralelamente con el de los testículos, y en los animales castrados experimentaría una degeneración fibrosa.

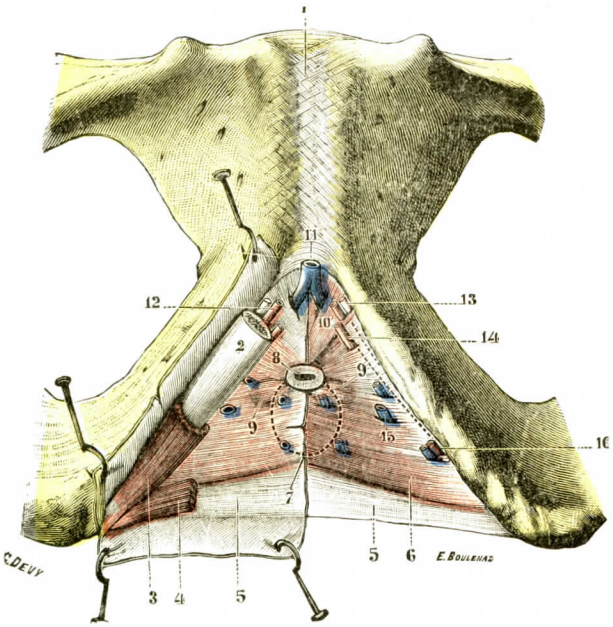


Fig. 1205

El músculo de Guthrie y el músculo de Wilson, vistos por su cara anterior *(semiesquemática).*

(La hoja inferior de la aponeurosis perineal media ha sido extirpada en la mitad derecha de la figura. La porción membranosa de la uretra ha sido resecada inmediatamente por detrás del bulbo; la parte de este último órgano que se halla en relación de contacto con la aponeurosis perineal media está indicada por una línea de puntos.)

1, sínfisis del pubis. — 2, raíces de los cuerpos cavernosos. — 3, isquiocavernoso. — 4, transverso superficial del perineo. — 5, hoja inferior de la aponeurosis perineal media, fusionándose por detrás del transverso con la aponeurosis perineal superficial. — 6, músculo de Guthrie o transverso profundo. — 7, rafe infrauretral. — 8, uretra. — 9, glándulas de Cowper. — 10, músculo de Wilson. — 11, vena dorsal profunda del pene. — 12, arteria dorsal. — 13, nervio dorsal. — 14, arteria cavernosa. — 15, venas posteriores de los cuerpos cavernosos. — 16, arterias y venas bulbosas.

*Músculo de Guthrie y músculo de Wilson.* — Sólo citaremos para recuerdo el nombre de estos músculos, a los que los autores actuales no conceden una entidad verdadera.

El *músculo de Guthrie*, o *transverso profundo* de los antiguos autores, está situado entre las dos hojas de la aponeurosis media, encima del transverso superficial; músculo periuretral procedente de la rama isquiopúbica, iba a fijarse en las caras laterales y anteriores de las porciones membranosas de la uretra. Los autores modernos han encontrado variaciones múltiples de este músculo poco importante, si es que existe. Otros autores, como Morel y Duval, Cadial, Quénu y Gros, han negado formalmente su existencia.

En suma, resulta que este músculo debe desaparecer como elemento muscular. No hay músculo periuretral, sólo hay un músculo retrouretral, como han visto CHARPY, LESSHAFT y HOLLE.

El *músculo de Wilson* tal vez ha sido más discutido todavía que el músculo de Guthrie; se le describía como un músculo impar, medio y simétrico, situado en el ángulo que forman las dos ramas isquiopúbicas.

Estaba constituído por dos tendones que descienden paralelamente y abrazan la parte superior de la uretra membranosa, uniéndose finalmente a uno y otro lado por detrás de este conducto.

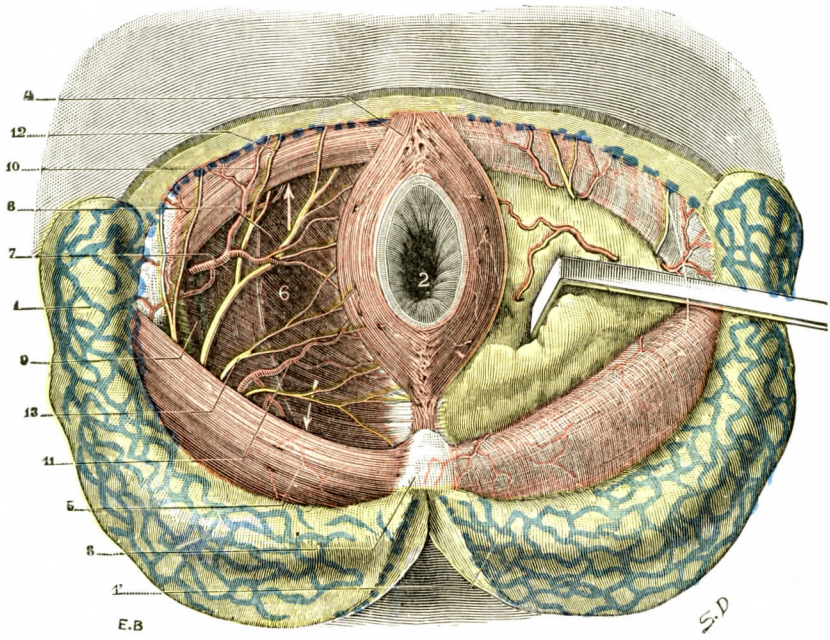


FIG. 1206

El perineo posterior en el hombre (T.-J.).

1, 1', colgajos cutáneos, con una parte del panículo adiposo y de la red venosa superficial en su cara profunda. — 2, ano. — 3, cóccix. — 4, esfínter externo. — 5, glúteo mayor (cubierto por su aponeurosis en el lado derecho y desprovisto de ella en el lado izquierdo). — 6, hueco isquiorrectal (lleno de tejido céluloadiposo en el lado derecho y desembarazado de todo este tejido en el lado izquierdo). — 7, músculo obturador interno. — 8, elevador del ano, con el arcus tendíneus a lo largo de su borde superior. — 9, vasos y nervios pudendos internos. — 10, arteria perineal superficial. — 11, arteria hemorroidal inferior. — 12, ramas del nervio perineal superficial. — 13, ramas del nervio anal.

En la actualidad, los mismos autores citados antes rechazan la existencia de este músculo. Se pueden simplemente reconocer algunas fibras delante de la uretra que dependerían de un fascículo excéntrico del esfínter estriado.

En suma, estos dos elementos musculares, diferenciados en otro tiempo, pertenecen en realidad al esfínter externo de la uretra.

## II. — *Músculos del perineo posterior*

El perineo posterior ofrece un solo elemento muscular, el *esfínter externo del ano*.

El *esfínter externo del ano* está formado por diez o doce fascículos concéntricos dispuestos alrededor de la parte inferior del recto; mide de 20 a 25 milímetros de altura por 8 a 10 milímetros de espesor.

Roux compara su forma a la de un anillo de eje mayor ánteroposterior. Cuando el ano está dilatado, ora por la introducción de un cuerpo extraño, ora por el paso del cilindro fecal, el esfínter adquiere la forma de un anillo aplanado lateralmente y, por ende, más extenso en el sentido ánteroposterior que en el transversal.

a) *Inserciones.* — Se efectúan según tres capas diferentes: unas, las más numerosas, nacen del rafe anococcígeo, en la cara dorsal y en el vértice del cóccix; otras provienen de la piel del perineo; finalmente, las últimas son anulares y rodean la parte terminal del ano. Presenta, pues, tres órdenes de fibras: circulares, elípticas y, por último, fibras en asa procedentes del rafe medio y que terminan ora en el bulbocavernoso, ora en la línea media.

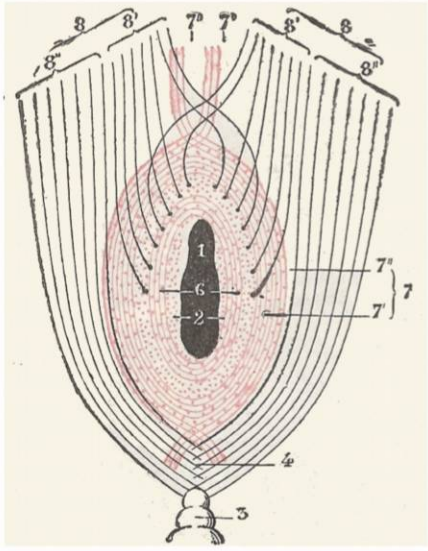


Fig. 1207

Esquema que representa el aparato muscular del ano.

1, ano. — 2, revestimiento cutáneo. — 3, cóccix. — 4, rafe anococcígeo. — 5, rafe anobulbar. — 6, esfínter interno. — 7, esfínter externo, con 7', sus fibras circulares; 7'', sus fibras entrecruzadas (casi todas de inserción cutánea).—8, elevador del ano, con 8', su fascículo interno (*levator ani proprius*); 8'', su fascículo externo.

Los puntos rojos situados entre los esfínteres o sobre los esfínteres representan las inserciones cutáneas de las fibras longitudinales del recto.

b) *Relaciones.* — El esfínter externo del ano es el más superficial de los músculos del perineo. Tiene dos caras y dos circunferencias. La *cara externa* o superficial está en relación con la capa céluloadiposa que llena la fosa isquiorrectal. Esta fosa contiene los vasos y los nervios hemorroidales inferiores. Por delante la cara externa del esfínter anal entra en relación con la región bulbar, relación inmediata, con la única interposición de los elementos fibrosos del núcleo central del perineo. La *cara interna o* profunda corresponde por arriba al esfínter interno que la rebasa; por abajo, a la mucosa del recto y al plexo venoso hemorroidal. Entre estos dos esfínteres desciende un paquete más o menos considerable de fibras longitudinales que provienen en parte de las capas musculares intestinales y, en parte, del elevador. La circunferencia superior está en relación con el elevador del ano. La circunferencia inferior corresponde a la piel que se fija en ella.

c) *Vasos y nervios.* — Los vasos proceden de la arteria hemorroidal inferior, rama de la pudenda interna, y de la hemorroidal media, rama de la hipogástrica.

La inervación es triple. El *nervio anal* proviene del tercero y cuarto pares sacros; atraviesa el hueco isquiorrectal para abocar en el esfínter. Es el nervio esfinteriano medio de Quénu y Hartmann. Morestin ha demostrado que se encuentra en una vaina aponeurótica, así como los vasos hemorroidales inferiores.

El nervio pudendo interno da a la parte anterior del esfínter algunos filetes, los *nervios esfinterianos anteriores de Quénu y Hartmann.* Por último, Morestin ha demostrado que la parte posterior de este músculo recibe filetes procedentes del cuarto par sacro. Estos nervios inervan cada uno la mitad correspondiente del esfínter. Sin embargo, la sección unilateral no modifica su contractibilidad. Es necesario, pues, admitir que los nervios del lado izquierdo envían ramas al lado derecho, y viceversa (Arloing y Chantre).

d) *Acción.* — El esfínter anal pertenece a la clase de los músculos orbiculares. Es el *constrictor ani* de los antiguos. Tiene por función cerrar el recto en su extremo inferior e impedir así que las materias fecales salgan al exterior. Su

tonicidad es la única que obra de ordinario. Su contracción se produce durante las ansias, pero no sería suficiente si el elevador del ano no le auxiliara.

c) *Músculo rectouretral.* — Hemos estudiado este músculo descrito por Roux (de Lausana) a propósito del recto.

Es un conjunto de pequeños elementos musculares y aponeuróticos que, viniendo de los núcleos fibrosos del perineo, van a terminar en la uretra. Este pequeño músculo tiene importancia, como veremos, en la anatomía topográfica.

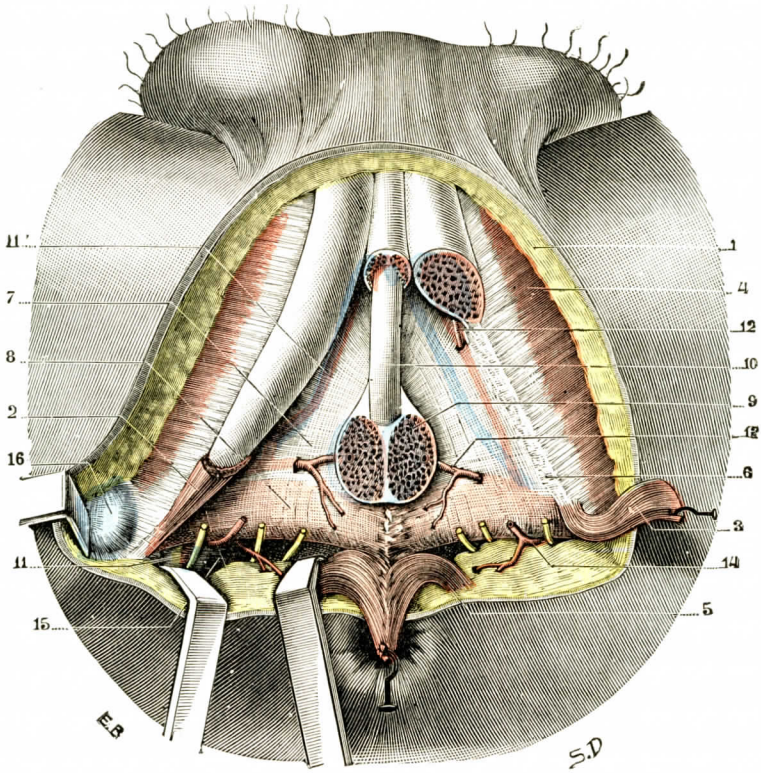


FIG. 1208

Perineo anterior en el hombre; plano de la aponeurosis perineal media (T.-J.).

(Los músculos superficiales han sido, en gran parte, escindidos; lo mismo se ha hecho con la raíz del cuerpo cavernoso izquierdo; el bulbo ha sido resecado en su parte media para que pudiese verse la uretra.)

1, corte de la piel. — 2, músculo isquiocavernoso. — 3, transverso superficial. — 4, músculos del muslo. — 5, esfínter del ano. — 6, ramas isquiopúbicas. — 7, aponeurosis perineal media. — 8, músculo transverso profundo visto por transparencia. — 9, bulbo. — 10, uretra. — 11, 11', vasos pudendos internos. — 12, arteria cavernosa. — 13, arteria bulbouretral o perineal profunda. — 14, arteria perineal superficial. — 15, hueco isquiorrectal. — 16, bolsa serosa isquiática.

Contribuye con las formaciones aponeuróticas centrales a formar lo que se denomina la clave del perineo. Este papel ha sido evidenciado por PROUST y GOSSET.

## II. — APONEUROSIS DEL PERINEO

El perineo tiene un sistema aponeurótico complejo: es posible reconocer la existencia de tres formaciones o planos como en los músculos. Comprobamos: 1.°, encima del elevador, la *aponeurosis pélvica;* 2.°, cubriendo los músculos super-

ficiales, la *aponeurosis perineal superficial;* 3.°, por último, una formación que sólo pertenece al perineo anterior, la *aponeurosis perineal media* o *diafragma urogenital.*

Contrariamente a lo acostumbrado, vamos a describir en primer término esta última.

**1.° Aponeurosis perineal media.** — La aponeurosis perineal media está situada encima de los músculos transverso superficial, isquiocavernoso y bulbocavernoso. Es el *ligamento perineal* de CARCASSONNE, el *ligamento triangular de la*

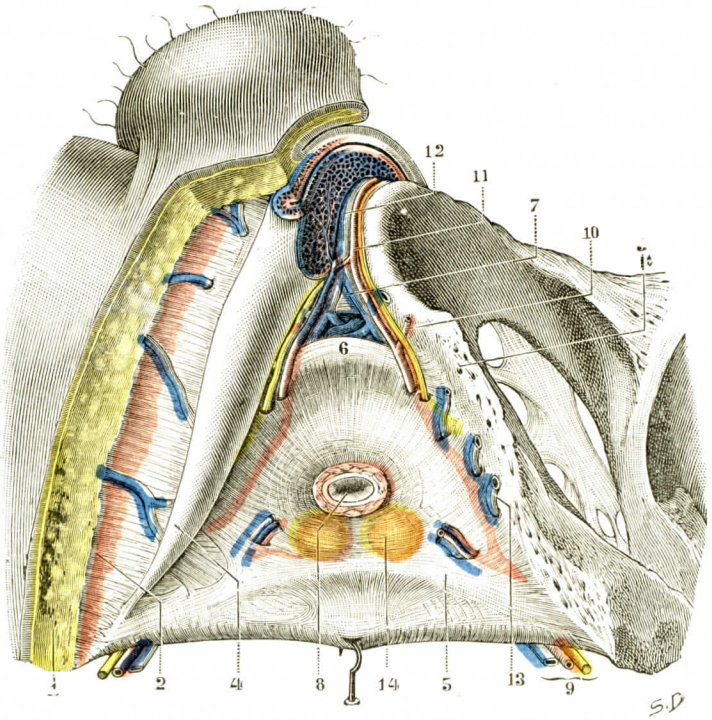


FIG. 1209

Perineo anterior en el hombre; la aponeurosis perineal media, vista inferior (T.-J.).

1, corte de la piel y el tejido celular subcutáneo. — 2, músculos del muslo. — 3, ramas isquiopúbicas. — 4, cuerpo cavernoso derecho. — 5, aponeurosis perineal media (hojilla inferior). — 6, ligamento transverso de la pelvis. — 7, ligamento subpúbico o arcuátum. — 8, uretra membranosa con su esfínter. — 9, arteria, vena y nervio pudendos internos. — 10, arteria cavernosa. — 11, arteria dorsal del pene. — 12, vena dorsal profunda del pene. — 13, venas cavernosas. — 14, las dos glándulas de Cowper vistas por transparencia.

*uretra de* COLLES, el *diafragma urogenital* de los anatomistas alemanes y el *suelo urogenital* de HENLE y FARABEUF.

a) *Conformación exterior y relaciones.* — Sea cual fuere el nombre con que se la designe, la aponeurosis perineal media tiene la forma de un triángulo y llena exactamente el espacio isquiopúbico. «El suelo urogenital, dice FARABEUF, constituye un fondo, o especie de artesa, formado por los fascículos anteriores de los dos elevadores; rebasa extensamente el intervalo de estos músculos; luego va a fijarse en las ramas isquiopúbicas, entre las que está tendido.»

Su vértice, dirigido hacia la sínfisis, se continúa con el ligamento subpúbico.

Su base está en relación con la línea biisquiática o, lo que es lo mismo, el borde posterior de los dos músculos transversos superficiales.

Sus bordes laterales se insertan en las ramas ascendentes del isquion y descendentes del pubis, no ya en el labio anterior, como la aponeurosis superficial, sino en el labio posterior.

De las dos caras, la superior está en relación con el esfínter externo de la uretra, con el plexo de Santorini y con la próstata, que descansa sobre ella. La cara inferior está en relación: 1.°, hacia atrás, con los músculos transversos superficiales; 2.°, a los lados, con las raíces de los cuerpos cavernosos y los músculos isquiocavernosos; 3.°, en la línea media, con el bulbo de la uretra, a cuyas caras laterales la aponeurosis media envía siempre expansiones más o menos resistentes.

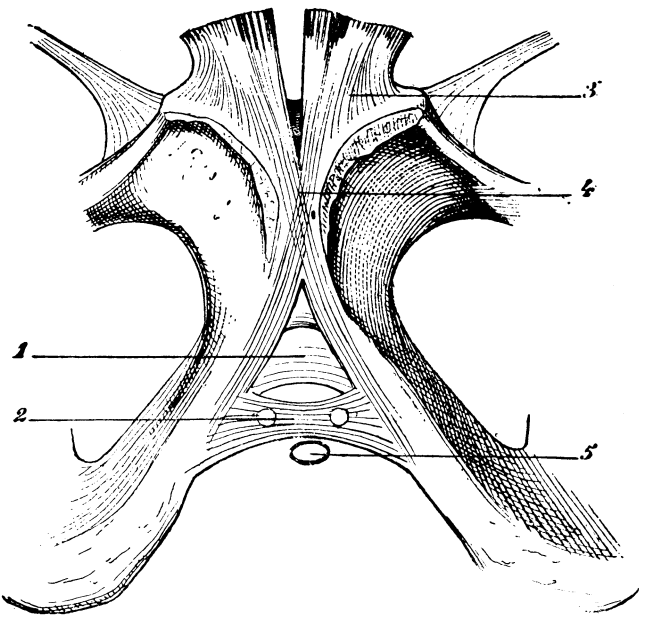


FIG. 1210

Ligamento arqueado y ligamento transverso, vistos desde el perineo (en parte, según TOLDT).

1, ligamento arqueado subpúbico. — 2, ligamento transverso. — 3, músculo recto mayor. — 4, entrecruzamiento de los rectos y ligamento anterior de la sínfisis del pubis. — 5, uretra.

b) *Constitución anatómica.* — Considerada desde el punto de vista de su estructura y de su significación, la aponeurosis perineal media ha motivado numerosas discusiones y el establecimiento de teorías e hipótesis que vamos a estudiar sucesivamente.

α) *Concepción clásica de Denonvilliers y Testut.* — La aponeurosis perineal media se compone de dos hojas superpuestas, una inferior y otra superior. Ambas, por lo demás, tienen la misma configuración, las mismas dimensiones y las mismas inserciones isquiopúbicas. Ambas también terminan a nivel de la línea biisquiática, pero de un modo diferente cada una de ellas. La *hoja inferior* rodea de arriba abajo el borde posterior de los dos músculos transversos y se continúa, como hemos visto más arriba, con la aponeurosis perineal superficial. La *hoja superior* cesa bruscamente a los lados, o más bien se pierde en el tejido céluloadiposo de la fosa isquiorrectal. Por su parte media se continúa con una nueva formación aponeurótica que, dirigiéndose hacia arriba entre la vejiga y el recto, va a terminar en el fondo de saco vésicorrectal: es la *aponeurosis próstatoperitoneal* de DENONVILLIERS.

Las dos hojas de esta aponeurosis difieren en sus relaciones recíprocas. Por delante no forman sino una sola membrana, constituída por fibras aponeuróticas muy apretadas: es el *ligamento transverso de la pelvis de* Henle (fig. 1210, 2). Más atrás, estas dos hojas se separan y en su intervalo se encuentran fibras musculares *(músculo de Guthrie)*; las arterias y venas pudendas internas, que siguen de abajo arriba las ramas isquiopúbicas; las ramas superiores o peneales de los nervios pudendos internos; las glándulas de Cowper, situadas a los lados y por detrás del bulbo. Esta aponeurosis, por último, es atravesada por cierto número de órganos: ante todo, en la línea media e inmediatamente por debajo de la sínfisis, por la vena dorsal del pene; en la línea media también, pero de 20 a 25 milímetros por debajo de la sínfisis, por la porción membranosa de la uretra. Finalmente, a los lados, y en puntos más o menos aproximados a las ramas isquiopúbicas, comprobamos la existencia de numerosos orificios que dan paso al nervio dorsal del pene, a las dos arterias dorsales de éste, a las arterias cavernosas y bulbosas y a las venas posteriores de los cuerpos cavernosos.

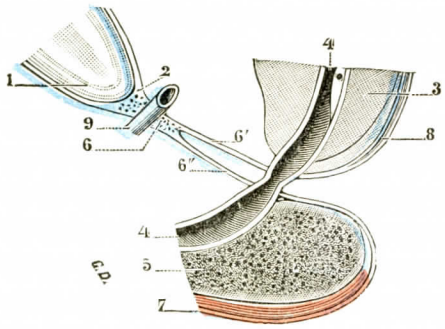


Fig. 1211

Aponeurosis perineal media, vista en un corte sagital.

1, pubis. — 2, ligamento subpúbico. — 3, próstata. — 4, 4, uretra. — 5, bulbo uretral. — 6, aponeurosis perineal media (porción no dividida, ligamento transverso de la pelvis), con 6', su hoja superior; 6'', su hoja inferior. — 7, aponeurosis perineal superficial. — 8, aponeurosis próstatoperitoneal. — 9, vena dorsal del pene.

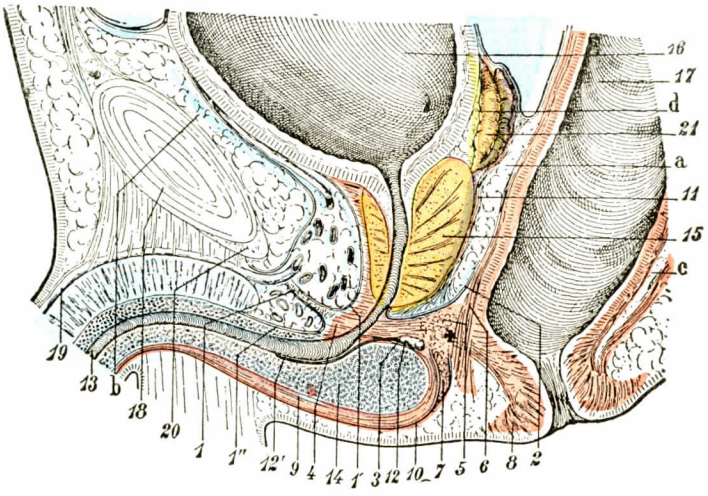


Fig. 1212

El diafragma urogenital y el núcleo fibromuscular central del perineo, vistos en un corte mediosagital esquematizado (T.-J.).

1, ligamento de Henle, con 1' y 1'', la vaina de la uretra. — 2, hojilla superior de la aponeurosis media. — 3, hojilla inferior. — 4, esfínter estriado de la uretra. — 5, transverso profundo. — 6, fibras longitudinales de la musculosa rectal. — 7, transverso superficial. — 8, esfínter externo del ano. — 9, bulbocavernoso. — 10, aponeurosis superficial. — 11, aponeurosis próstatoperitoneal. — 12, glándula de Cowper, con 12', su conducto excretorio. — 13, uretra. — 14, bulbo. — 15, próstata. — 16, vejiga. — 17, recto. — 18, pubis. — 19, vena dorsal profunda del pene yendo a abocar en el plexo de Santorini. — 20, arcuátum. — 21, vesícula seminal y conducto deferente.

*a*, espacio prerrectal (*espacio* o *zona despegable* de los cirujanos). — *b*, espacio prevesical. — *c*, espacio retrorrectal. — *d*, espacio retrovesical. — +, nucleo central fibromuscular del perineo.

β) *Concepción de Charpy y Farabeuf.* — A esta teoría se han opuesto las ideas siguientes: la aponeurosis media es un conjunto de láminas fibrosas exfoliadas por la uretra y los vasos pudendos. Esta exfoliación determina formaciones, unas suprauretrales, otras suburetrales. Según la expresión figurada y justa de GRÉGOIRE, «la uretra se insinúa entre estas dos láminas como un hombre acostado entre las sábanas de su cama».

Según DENONVILLIERS, las dos hojas existen también, pero sólo tienen entre sí relaciones lejanas.

La hoja inferior es triangular, de base arciforme, está perforada por la uretra y en *su cara inferior se aplican e insertan sólidamente el bulbo y las raíces*

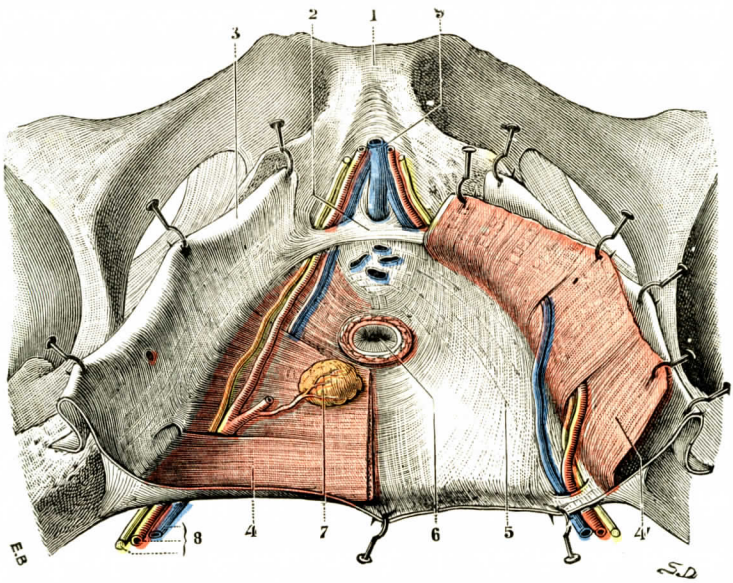


FIG. 1213

Perineo anterior en el hombre: el músculo de Guthrie y la hojilla superior de la aponeurosis perineal media (T.-J.).

(La hojilla inferior de la aponeurosis perineal media ha sido incidida en la línea media: su mitad derecha ha sido erinada, para dejar ver el músculo de Guthrie; su mitad izquierda ha sido también erinada, y con ella el músculo de Guthrie, para que se pudiese ver la hojilla superior de la aponeurosis.)

1, sínfisis pubiana. — 2, ligamento transverso de la pelvis. — 3, hojilla inferior de la aponeurosis perineal media, erinada hacia fuera. — 4, músculo transverso profundo o músculo de Guthrie en su sitio. — 4', el mismo, erinado hacia fuera. — 5, hojilla superior de la aponeurosis perineal media. — 6, uretra membranosa. — 7, glándula de Cowper, con su arteria. — 8, vasos y nervios pudendos internos metiéndose entre las dos hojillas de la aponeurosis perineal media. — 9, vena dorsal profunda del pene.

*de los cuerpos cavernosos.* Es la *hoja más importante.* Nace de la cara interna de los ísquiones, se encuentra reforzada por las expansiones de los isquiocavernosos y cubre la cara inferior del transverso profundo. Esta hoja es constantemente suburetral.

La hoja profunda o superior se encuentra formada por una serie de elementos diferentes. Primero el *ligamento subpúbico,* que oculta en parte la ojiva púbica; luego el *ligamento transverso de la pelvis,* cintilla fibrosa tendida entre las ramas isquiopúbicas, inmediatamente por detrás de la precedente; por último, por detrás, la aponeurosis del transverso profundo, simple aponeurosis de cubierta poco gruesa. El ligamento subpúbico y el ligamento de la pelvis constituyen la *lámina suprauretral.*

La uretra se desliza entre la lámina suburetral y la lámina suprauretral. La vena dorsal pasa por delante de ella, entre el ligamento suprapúbico y el ligamento trasverso de la pelvis. La lámina suprauretral se prolonga hacia abajo por la cara anterior de la uretra en forma de laminillas célulofibrosas; su borde posterior se endereza y se prolonga por otra parte, subiendo por delante de la próstata; forma la *lámina preprostática*.

γ) *Teoría de Delbet.* — Delbet rechaza también la continuidad de la aponeurosis media, pero aporta un hecho nuevo en la constitución del perineo, la

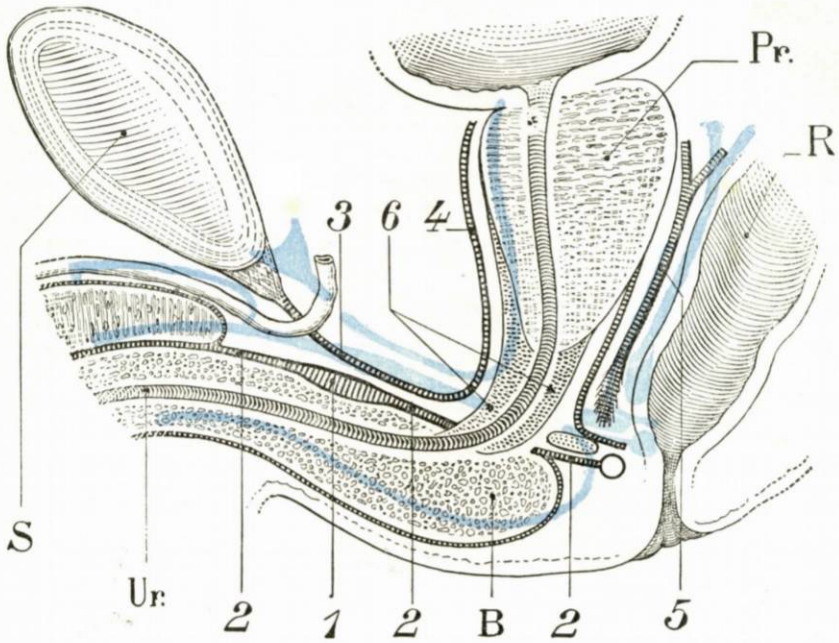


Fig. 1214

Corte ánteroposterior del perineo *(esquemática)* (según Grégoire y Mounier).

S, sínfisis. — Pr., próstata. — R, recto. — Ur., uretra.
1, ligamento de Henle. — 2, 2, 2, hoja inferior de la aponeurosis media. — 3, hoja superior de la aponeurosis media. — 4, lámina preprostática. — 5, aponeurosis próstatoperitoneal. — 6, esfínter estriado.

descripción del *núcleo fibroso del perineo*. Existe, dice Delbet, en el mismo centro del cuadro óseo perineal, entre el bulbo y el ano en el sentido ánteroposterior, entre los dos músculos transversos superficiales en el sentido transversal, un bloque fibroso resistente, sobre el que se insertan todas las aponeurosis y todos los músculos de la región. Constituye el esqueleto fibroso central del rombo perineal. Como dice Rieffel, este núcleo fibroso es el *punto de reunión músculo-aponeurótico del perineo*. Este núcleo fibroso no parece discutible.

δ) *Concepción de Grégoire* (fig. 1214). — Grégoire y su discípulo R. Mounier no admiten estas diferentes teorías. Se fundan en la homología que existe entre la mujer y el hombre. La hoja superior para ellos es una lámina ocultavasos y una aponeurosis muscular. La hoja inferior es un ligamento de inserción del bulbo a las ramas isquiáticas. «El bulbo, en efecto, situado en medio del perineo, no está libre y flotante; está fijado, *pero de lejos*, al esqueleto de la región, como lo está el bulbo de la mujer. Mientras que en ésta cada uno de los bulbos tiene su lámina

de inserción propia, en el hombre los bulbos se han fusionado en la línea media y las dos láminas de inserción se han soldado igualmente en la línea media. Forman entonces lo que se ha convenido en llamar la aponeurosis perineal media o, cuando menos, su hoja inferior.

»La inserción a la rama isquiopúbica se efectúa en la cara interna de esta rama. La inserción en los cuerpos cavernosos se hace en la cara interna de los mismos, desde el punto en que se desprenden de la lámina isquiopúbica hasta su adosamiento. De esta larga línea de inserción se desprende una lámina fibrosa re-

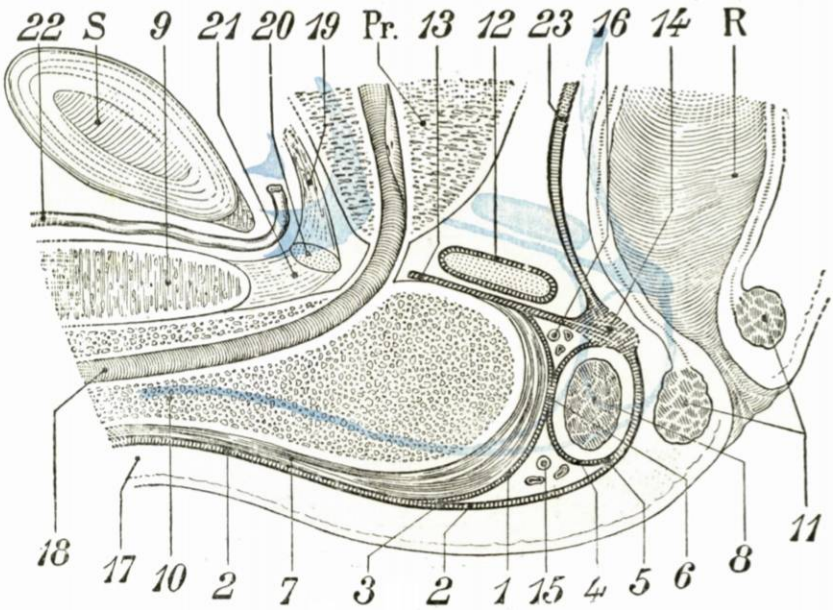


Fig. 1215.

Corte ánteroposterior del perineo anterior (según Ribet).

S, sínfisis púbica. — R, recto. — Pr., próstata.

1, vaina de los bulbocavernosos. — 2, aponeurosis superficial. — 3, vaina de los bulbocavernosos y aponeurosis superficial fusionadas. — 4, vaina de los transversos superficiales. — 5, vaina de los transversos fusionada con la aponeurosis superficial. — 6, tabique intermuscular que separa los bulbocavernosos de los transversos superficiales. — 7, bulbocavernosos. — 8, transverso superficial. — 9, cuerpo cavernoso. — 10, cuerpo esponjoso. — 11, esfínter del ano. — 12, músculo de Guthrie. — 13, lámina fibrosa terminal. — 14, nudo central del perineo. — 15, vasos transversales superficiales. — 16, venas transversales profundas. — 17, fascia superficialis. — 18, uretra. — 19, lámina preprostática. — 20, ligamento de Henle. — 21, encrucijada fibrosa del perineo anterior. — 22, vena dorsal. — 23, aponeurosis próstatoperitoneal.

sistente, blanquecina y nacarada; esta lámina se dirige hacia dentro casi horizontalmente y viene a fijarse por otra parte en toda la longitud de la cara dorsal del bulbo, desde su extremo posterior hasta el ángulo de unión de los tres cuerpos eréctiles.»

Es de notar que en esta teoría el bulbo está suspendido de esta lámina, lo que permite al músculo bulbocavernoso no estar separado de ella.

En la teoría de P. Delbet, por el contrario, existe una hoja entre el bulbo y el músculo que le está destinado.

«Esta lámina de inserción, dice también Grégoire, no tiene la misma estructura en toda su extensión: la parte anterior es bastante delgada, es el *ligamento de la horcajadura;* su parte posterior es mucho más gruesa y pasa directamente por delante de la uretra. Más atrás, la lámina es bastante delgada y deja transparentar las fibras del músculo transverso profundo que descansa sobre su cara posterior.

»Los vasos que aportan la sangre a los órganos eréctiles están situados encima del ligamento o lámina de inserción; llegan así a la cara dorsal del pene. Los músculos destinados a comprimir los órganos eréctiles están situados alrededor de estos cuerpos y por consiguiente debajo de su lámina de inserción. Por esto los vasos destinados a estos músculos llegan a ellos pasando por detrás de esta lámina.»

Existe además una hoja superior de esta aponeurosis que cubre la cara superior del transverso profundo; es una formación aponeurótica vulgar.

ε) *Teoría de Leblanc y Ribet* (fig. 1215). — LEBLANC, de Argel (véase Tesis de RIBET, Argel, 1923), fundándose en sus comprobaciones en la especie humana y en la anatomía comparada de algunos animales, perro, caballo, camello, admite lo si-

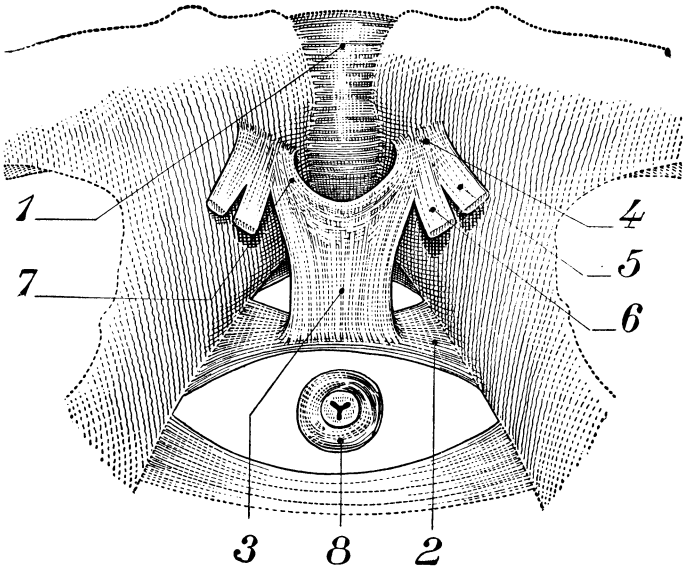


FIG. 1216

La lámina preprostática y los ligamentos retropúbicos. Vista esquemática endopélvica (según RIBET).

1, sínfisis púbica. — 2, ligamento de Henle. — 3, lámina preprostática. — 4, ligamentos retropúbicos, con: 5, arcus tendineus. — 6, aponeurosis endopélvica. — 7, inserción de la lámina preprostática. — 8, uretra.

guiente: «El diafragma fibroso urogenital es una formación autónoma tendida entre las dos ramas isquiopúbicas. Está constituída: 1.°, por el ligamento transverso de la pelvis de HENLE; 2.°, por un tabique fibroso menos grueso, cuadrilátero, separado del ligamento de HENLE por un hiato en el que penetran la uretra membranosa y el esfínter externo. Esta aponeurosis se inserta a los lados del bulbo; su borde posterior, cóncavo, tendido entre las dos tuberosidades isquiáticas, abraza la cara anterior del recto; se inserta en este punto en el nudo central del perineo y recibe la inserción de la aponeurosis próstatoperitoneal; lateralmente contrae adherencias con la aponeurosis del elevador. El transverso profundo descansa sobre su cara superior.»

Este diafragma representa la lámina inferior de la aponeurosis media clásica.

Además de esto, LEBLANC comprueba que al ligamento de HENLE van anexas dos formaciones fibrosas: una, encima del ligamento, en forma de Y, cuyas ramas superiores se insertan en la cara posterior del pubis, en la inserción de los ligamentos pubioprostáticos, mientras que la rama inferior se inserta en el ligamento mismo.

Entre estos ligamentos pasa la vena dorsal del pene, y a cada lado de esta lámina el plexo de Santorini se vierte en las venas vésicoprostáticas. Esta lámina es análoga a la lámina fibrosa anterior prostática de CHARPY, pero no se pierde como ésta en la base de la glándula.

Debajo del ligamento, un grueso manojo fibroso, formado por la aponeurosis de inserción inferior de los dos bulbocavernosos, corresponde a lo que DELBET había descrito con el nombre de lámina suprauretral. Este bloque debe ser referido al ligamento de HENLE, pues el diafragma urogenital, lámina posterior, no es atravesado por la uretra y se detiene a nivel de su cara posterior.

El ligamento de HENLE sería, pues, según LEBLANC, «la pieza maestra de la armazón» que suspende el cuerpo esponjoso. Sería análogo para el perineo anterior o nudo central de DELBET anexo al perineo posterior.

Por lo demás, para completar esta teoría, LEBLANC se niega a considerar el elevador del ano y la aponeurosis pélvica superior como formaciones perineales. Son órganos pélvicos.

ζ) *Concepción de Hovelacque.* — «La aponeurosis media del perineo, fundándose en su desarrollo embriológico, debe ser considerada como formada de una sola hoja. Todos los elementos se diferencian a expensas de la membrana interpúbica, que no solamente ocupa el lugar de la futura sínfisis, sino que se extiende también a lo largo de las ramas del arco. En esta membrana, en la que se observan muy pronto elementos conjuntivos y elementos musculares, los fascículos no están uniformemente repartidos, sino dispuestos por bandas más o menos fuertes; la más distinta se halla delante y lleva el nombre de ligamento transverso. Es la *fascia trigoni urogenitalis inferior*, la *hoja isquiobulbar* de JARJAVET.» La hoja superior suprayacente al transverso profundo es sólo una simple aponeurosis de cubierta.

En conclusión, sea cual fuere su estructura anatómica y por cualquier teoría que se explique, este plano aponeurótico forma un verdadero diafragma rígido, haciendo a la uretra solidaria de las ramas isquiopúbicas. Esta solidaridad se traduce por la frecuencia de roturas de la uretra en el curso de las fracturas de la pelvis. La rotura interesa siempre prácticamente la uretra membranosa, y los dos extremos del conducto roto se separan uno del otro creando el *desacuñe*, lo que dificulta mucho su tratamiento. ROCHET, de Lyón, ha propuesto para movilizar la uretra la desinserción con la legra de la aponeurosis media a ras de las ramas del esqueleto. De este modo, como lo han demostrado MATARANCAS y RICHER en su tesis, se puede bajar y hacer fácilmente explorable la porción profunda de la uretra, tan difícilmente visible sin esta maniobra.

**2.° Aponeurosis perineal superficial.** — Es la primera que encuentra el escalpelo yendo de la piel hacia los músculos.

a) *Conformación exterior y relaciones.* — Situada en el espacio angular que circunscriben las dos ramas isquiopúbicas, tiene la forma de un triángulo. Ofrece, por consiguiente, dos bordes, un vértice, una base y dos caras. Sus bordes laterales se insertan a derecha e izquierda en el labio anterior de las ramas isquiopúbicas. Su vértice, dirigido hacia delante, se continúa por delante de la sínfisis con la envoltura fibrosa del pene. Su base se extiende de un isquion al otro; se prolonga hacia atrás en el perineo posterior, cubriéndolo. Su cara inferior corresponde a la piel, de la que está separada por el tejido celular y por una capa de fibras musculares lisas que sólo es una prolongación del dartos. Su cara superior se extiende por los músculos transverso superficial, isquiocavernoso y bulbocavernoso. Suministra vainas a estos diferentes músculos que van a fijarse en la aponeurosis media.

En el intervalo de estos músculos las dos aponeurosis se encuentran separadas por tejido céluloadiposo.

b) *Estructura.* — La aponeurosis perineal superficial es, en realidad, muy delgada, hasta el extremo de que, si clásicamente se la puede representar tal como la hemos descrito, en realidad la aponeurosis superficial no existe como tal aponeurosis. Está formada por el conjunto de las delgadas vainas musculares y vasculares artificialmente reunidas por el escalpelo.

**3.° Aponeurosis perineal profunda; aponeurosis pélvica superior o fascia pelvis.** — Es la más elevada de las aponeurosis del perineo. Mucho más extensa que las precedentes, ocupa a la vez el perineo anterior y el perineo posterior. Rebasa los límites de la región para subir por las paredes de la pelvis y llegar al estrecho superior. Las relaciones de la aponeurosis pélvica con el contenido de la excavación tienen considerable importancia; pero conviene, antes de estudiarlas, fijar sus límites y estudiar su constitución anatómica.

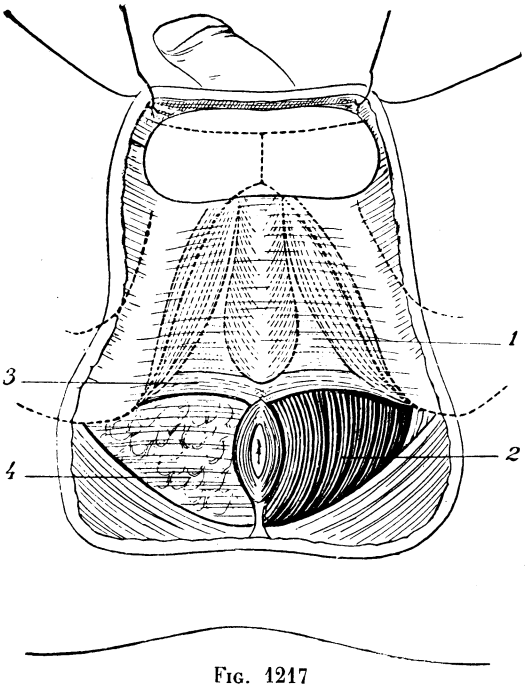


FIG. 1217

Aponeurosis perineal superficial *(semiesquemática)*

1, aponeurosis perineal superficial que cubre el perineo anterior periurogenital y bajo la cual aparecen el triángulo muscular y los órganos eréctiles. — 2, fosa isquiorrectal izquierda de la que se han quitado la aponeurosis y todo el contenido de grasa, vasos y nervios y de la que se ve el fondo muscular (elevador). — 3, parte posterior de la aponeurosis perineal superficial adherente al músculo transverso superficial. — 4, aponeurosis delgada que cubre el perineo posterior perianal y bajo la cual aparece la grasa de la fosa isquiorrectal derecha.

a) *Constitución anatómica.* — Los músculos elevadores e isquiococcígeos, que forman cuatro cuerpos musculares, están cubiertos cada uno de ellos por aponeurosis que se prolongan hacia fuera con la parte superior de la aponeurosis que cubre el obturador interno, hacia atrás con la aponeurosis del piramidal. Si con el pensamiento reunimos borde con borde estas láminas aponeuróticas, tendremos una lámina única, continua, la *aponeurosis pélvica.* Así comprendida, completa el cuadro óseo y cierra la pelvis por abajo y a los lados. En el centro, o mejor en la parte baja de la región media, se alojan la vejiga y la próstata y, por detrás, el recto. Tiene, en efecto, la forma de un embudo cilindrocónico como la cavidad a que se amolda.

Esta aponeurosis no tiene el mismo espesor en todas partes. En su porción anterior se encuentra el hiato pélvico lateral de SCHWALBE, orificio situado por detrás del canal subpúbico.

Lateralmente existen, en cambio, engrosamientos. Divergen en estrella, cuyo centro es la espina ciática: uno es superior, otro anterior y el último posterior.

El engrosamiento *anterior* se extiende de la espina ciática a la sínfisis; es el *arcu tendineus fasciæ pelvis.* Sabemos que contiene fibras del elevador que van a fijarse en el pubis. El *superior* es una cintilla que se inserta en toda la longitud del borde anterior de la escotadura mayor, hasta la espina ciática. Como se ha visto antes, se ha pretendido hacer de él el límite de la inserción de las fibras del elevador en la aponeurosis del obturador interno. Esto es sólo una apariencia. Finalmente, el reforzamiento *posterior* no es más que el ligamento sacrociático menor.

b) *Límites.* — La aponeurosis pélvica superior tiene dos bordes, uno externo o circular, el otro interno, y dos caras, superior e inferior.

α) *Borde externo.* — El borde externo corresponde a la línea de inserción pélvica de esta aponeurosis. Por delante, está situado en la cara posterior del cuerpo del pubis, a 8 milímetros de la línea media, a lo largo de los ligamentos pubiovesicales. Presenta, en este punto, una parte libre, de 12 a 15 milímetros de longitud, que forma el borde interno y posterior del conducto subpúbico. Por detrás de este conducto sube hasta el estrecho superior y se inserta en la línea innominada, fusionándose con la porción correspondiente de la fascia ilíaca; esta inserción se prolonga hasta la sínfisis sacroilíaca. Llegada a este punto, el borde externo de esta aponeurosis pélvica desciende hacia la escotadura ciática mayor, donde encuentra el piramidal de la pelvis. Reflejándose entonces hacia atrás y adentro, sigue el borde superior de este músculo y llega con él a la cara anterior de la primera vértebra sacra. En la parte más elevada de la escotadura ciática mayor circunscribe con ésta una depresión de 3 centímetros aproximadamente, formando un nuevo orificio, por el cual salen los vasos y los nervios glúteos superiores.

β) *Borde interno.* — El borde interno de la aponeurosis perineal superior mira hacia la línea media; es muy irregular, y el modo como se comporta a su nivel la aponeurosis es distinto según los puntos en que se examina.

En su parte anterior, en primer lugar, la aponeurosis pelviana, representada aquí por la aponeurosis superior del elevador del ano, no tarda en encontrar la próstata. En vez de insertarse en ella, desciende a lo largo de su cara lateral y va a fijarse, un poco por fuera de la línea media, en la hoja superior de la aponeurosis perineal media. De ello resulta que, desde la sínfisis hasta el músculo transverso, las dos aponeurosis del elevador (la del lado izquierdo y la del lado derecho) no llegan a ponerse en contacto la una con la otra; están separadas por un intervalo cuya anchura disminuye de delante atrás, y en este intervalo el suelo fibroso de la pelvis está formado, en realidad, por la aponeurosis media (fig 1218). De esta disposición resulta también que la aponeurosis del elevador puede ser dividida en dos zonas: una *zona superior*, que está situada por encima de la próstata, y una *zona inferior*, que se aplica a la cara lateral de esta glándula. Esta última zona ha recibido el nombre de *aponeurosis lateral de la próstata* o *aponeurosis pubiorrectal.* Se extiende, en efecto, desde el cuerpo del pubis hasta el recto y, separando la próstata del elevador, constituye la pared lateral de la celda prostática. Por otra parte, la aponeurosis pubiorrectal se distingue de la aponeurosis pélvica por su estructura especial, como la aponeurosis próstatoperitoneal; se compone de fibras conjuntivas y de fibras musculares lisas. En su parte más anterior se fija a lo largo de los ligamentos pubiovesicales y se prolonga por una delgada hoja entre estos dos ligamentos. Esta última sirve de techo al compartimiento del plexo de Santorini; es atravesada por los elementos vasculares que a ella van.

En este punto, este aspecto particular de la aponeurosis pélvica ha podido permitir a ciertos autores describir esta porción, prolongada hacia delante sobre el pubis, como láminas situadas de canto y extendidas del pubis al sacro, las láminas *sacrorrectogénitopúbicas* de DELBET, que siguen en su trayecto la vejiga, la próstata y el recto, y de las que sabemos que están extensamente escalonadas por la presencia, en su seno, de las formaciones nerviosas correspondientes al *ganglio hipogástrico* y a sus ramas.

Por detrás y delante del recto, es decir, en la porción comprendida entre el músculo transverso del perineo y este órgano, la aponeurosis del elevador desciende hasta el rafe anobulbar y se confunde con su homóloga del lado opuesto. Contribuye a formar aquí este centro aponeurótico que la mayoría de los anatomistas han encontrado, al que algunos han nombrado simplemente *centro anobulbar* y al que otros han dado el nombre de *nudo perineal* o también de *encrucijada aponeu-*

*rótica;* preferimos, con P. Debet, darle el nombre de *núcleo fibroso central* del perineo.

En el recto, la aponeurosis se adhiere a la lámina conjuntiva que rodea este órgano y además parece dar inserción a las fibras más superficiales de la cara longitudinal del recto.

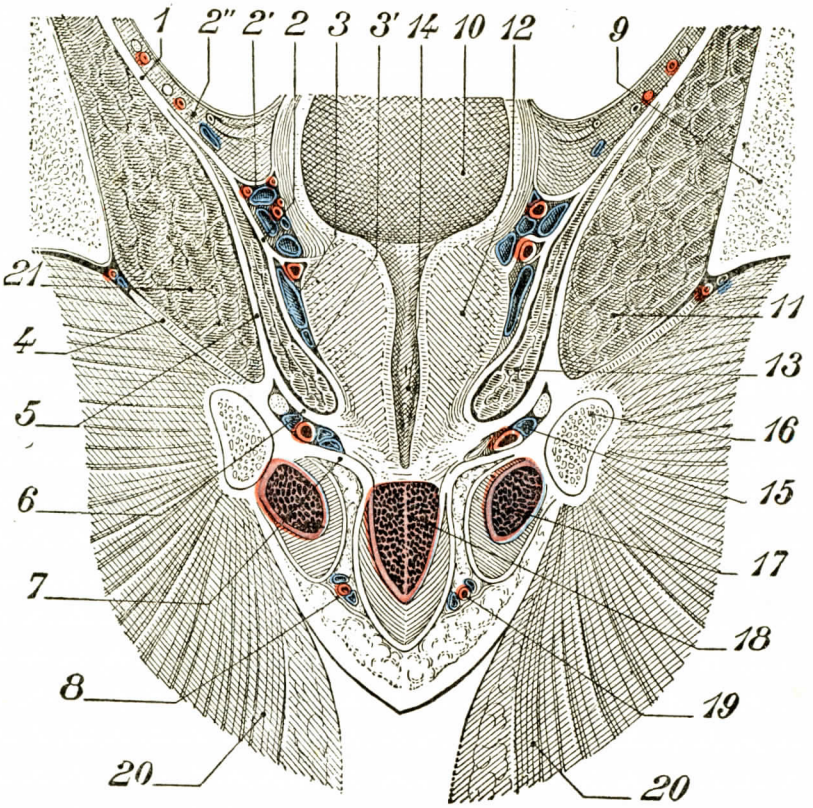


Fig. 1218

Aponeurosis del perineo (en parte, según Farabeuf).

(Corte frontal de la pelvis pasando por la próstata y la uretra posterior; segmento anterior del corte.)

1, 2, aponeurosis perineal profunda o aponeurosis pélvica. — 2', espacio pélvico con los vasos génitovesicales en su vaina. — 2'', espacio pélvico con los vasos umbilicales. — 3, aponeurosis sagital sacropúbica. — 3', plexos lateroprostáticos. — 4, membrana obturatriz. — 5, aponeurosis del obturador que forma más lejos la aponeurosis inferior del elevador del ano. — 6, hoja superior de la aponeurosis media del perineo (hoja isquioprostática). — 7, hoja inferior (hoja isquiobulbar). — 8, aponeurosis perineal superficial. — 9, pubis. — 10, vejiga. — 11, obturador interno (lado derecho). — 12, próstata. — 13, elevador del ano. — 14, uretra y veru. — 15, pedículo pudendo del muslo. — 21, obturador interno (lado izquierdo).

Finalmente, más lejos, entre el recto y el cóccix, la aponeurosis del elevador se extiende de nuevo hasta la línea media y en el borde superior del rafe anococcígeo se confunde con la del lado opuesto.

Por último, en el cóccix y el sacro, el borde interno se inserta en la cara anterior de la columna sacrococcígea, algo por dentro de las inserciones de estos dos últimos músculos. Aquí, como en la región retropúbica, las dos aponeurosis izquierda y derecha no llegan a la línea media. Entre sus líneas de inserción respectivas se encuentra un intervalo desprovisto de aponeurosis, intervalo que aumenta de an-

chura a medida que se aleja de la punta del cóccix. Este intervalo está ocupado por el recto y por los dos cordones del simpático sacro.

γ) *Cara inferior.* — La cara inferior de la aponeurosis pélvica descansa directamente en los músculos subyacentes, es decir, en la parte superior del obturador interno por delante, en el elevador del ano en medio, en la piramidal por detrás y por fuera, en el isquiococcígeo por detrás. Una delgada capa de tejido celular que existe entre ella y estos últimos músculos contiene algunos vasos sin importancia. Unicamente a nivel del músculo piramidal cubre los nervios del plexo sacro y los separa de los vasos hipogástricos que se encuentran en su cara superior.

δ) *Cara superior. Espacio pelvirrectal superior.* — La cara superior, cóncava, corresponde sucesivamente de delante atrás a la ampolla rectal, a la parte inferior de la vejiga, a la próstata, a la parte inicial de la uretra membranosa y al peritoneo pélvico.

El peritoneo, al pasar de la vejiga o del recto a las paredes de la pelvis, no se aplica directamente sobre esta lámina aponeurótica. Existe aquí un espacio más o menos extenso que contiene tejido céluloadiposo y que constituye el *espacio pelvirrectal superior.* En este espacio se deslizan con el uréter órganos vasculares importantes, constituídos por la arteria hipogástrica y sus ramas. El conjunto del tejido celular que envuelve estos órganos arteriales forma, según JARJAVAY, ABERNETHY y FARABEUF, la *vaina hipogástrica.*

## III. — VASOS Y NERVIOS DEL PERINEO

**1.° Arterias.** — Las arterias provienen todas de la pudenda interna (figura 1219).

a) *Trayecto.* — Salida de la pelvis por la escotadura ciática mayor, esta arteria antes de entrar en el suelo pélvico, cruza el obturador y penetra en seguida en el perineo por la escotadura ciática menor, acompañada por la vena y el nervio pudendos, terminando convertida en la dorsal del pene.

En el músculo obturador se dirige hacia abajo y adelante, en una especie de conducto, el *conducto de Alcocq,* que se encuentra comprendido en el espesor de la aponeurosis de cubierta de este músculo. El ligamento sacrociático mayor refuerza por fibras ascendentes la cara interna de este conducto.

Según los clásicos, la arteria sube a lo largo de la rama isquiopúbica, oblicua hacia arriba y adelante, hasta el ligamento transverso, en cuya cara superior se sitúa; en todo este trayecto se encuentra comprendida entre las dos hojas de la aponeurosis media. Va acompañada de la vena pudenda interna, a menudo desdoblada y que la enlaza además por sus anastomosis. El nervio pudendo interno la ha cruzado por su cara interna en el conducto de Alcocq; camina por encima y por fuera de ella en el suelo urogenital.

La arteria termina debajo de la sínfisis, atravesando los ligamentos suspensorios, y se convierte entonces en arteria dorsal del pene.

b) *Ramas.* — Emite en el perineo anterior la perineal superficial, la bulbar o transversa profunda, la cavernosa, la uretral y por último ramos ascendentes.

Esta arteria, por último, se anastomiza con las arterias próximas, es decir, con la obturatriz, la vesical anterior, la retrosinfisaria y la presinfisaria.

α) *Perineal superficial* (fig. 1220). — Esta arteria, a consecuencia de su volumen y dirección, ha podido considerarse como una rama de bifurcación de la arteria pudenda interna. Nacida cuando esta arteria penetra en el suelo urogenital, pasa generalmente a través del músculo transverso superficial. Se desliza entonces en el triángulo isquiobulbar; sus ramas se distribuyen por los músculos que la rodean, bulbocavernoso, isquiocavernoso, transverso superficial; da una rama transversal

que es la arteria transversa superficial, arteria de territorio músculocutáneo; termina en el escroto.

β) *Bulbar o transversa profunda.* — No hay que confundirla con la transversa superficial, que es mucho menos voluminosa. Perfora la hoja inferior del suelo dirigiéndose transversalmente hacia dentro; alcanza entonces la ranura isquiobulbar y va a terminar en el bulbo, regándolo, así como a la porción próxima de la uretra.

γ) *Cavernosa.* — La cavernosa es una arteria muy corta. Perfora la hoja aponeurótica inmediatamente por debajo de la pudenda. Termina en el ángulo de unión

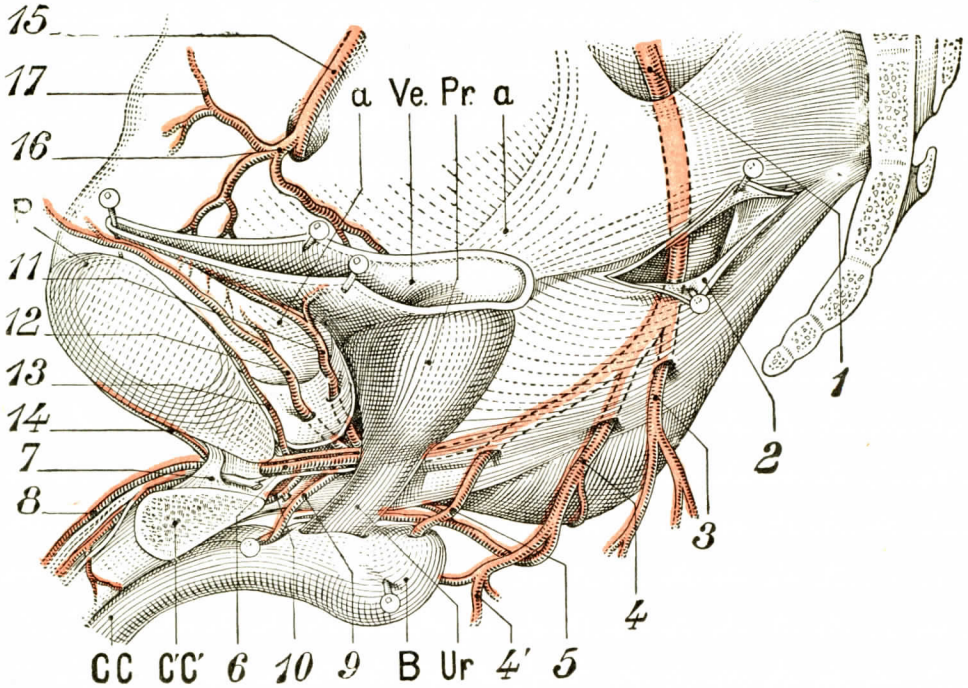


Fig. 1219

Arterias del perineo en el hombre (según Farabeuf).

P, sínfisis púbica. — B, bulbo de la uretra. — Pr., próstata. — Ur., uretra membranosa. — C, C, cuerpo cavernoso derecho. — C', C', cuerpo cavernoso izquierdo seccionado. — Ve., vejiga abierta. — *a*, *a*, arcos tendinosos.

1, arteria pudenda interna. — 2, ventana practicada en la expansión del ligamento sacrociático mayor. — 3, arteria hemorroidal inferior. — 4, arteria perineal superficial. — 4', su ramo perineal transverso superficial. — 5, arteria bulbar o transversa profunda. — 6, pudenda interna en su travesía anterior del suelo perineal. — 7, ligamento pubiocavernoso. — 8, arteria dorsal del pene. — 9, arteria bulbouretral o arteria uretral. — 10, arteria cavernosa. — 11, arteria prevesical. — 12, arteria adiposa. — 13, arteria retrosinfisaria. — 14, arteria presinfisaria. — 15, arteria obturatriz. — 16, su ramo púbico. — 17, anastomosis para la epigástrica.

de los dos cuerpos cavernosos, en pleno tejido eréctil, dirigiéndose hacia delante en el eje del cuerpo cavernoso hasta su extremo. En el punto de penetración emite una rama posterior destinada a la porción de origen del cuerpo cavernoso.

δ) *Uretral.* — Esta arteria, con la del lado opuesto, se desliza por el intervalo que separa las dos raíces cavernosas; luego penetra en la porción media del cuerpo esponjoso, al que riega.

ε) *Dorsal del pene.* — Terminación de la pudenda, se desliza por debajo del pubis a través de la parte lateral del ligamento suspensorio. Sigue el borde superior del cuerpo cavernoso correspondiente hasta la corona del glande. Dos venas la acompañan, así como un nervio, y entre estos dos grupos vasculares se desliza la vena dorsal profunda (fig. 1224, 10).

La *hemorroidal inferior* nace de la pudenda interna en la fosa isquiorrectal (fig. 1219, 3). Se dirige horizontalmente de fuera a dentro y se distribuye por el esfínter externo, la grasa isquiorrectal y el recto perineal; su calibre es muy pequeño y, por consiguiente, su lesión no tiene gravedad alguna.

**2.° Venas.** — Las venas son bastante numerosas y se agrupan alrededor de la vena dorsal profunda del pene, punto de origen de las dos venas pudendas internas.

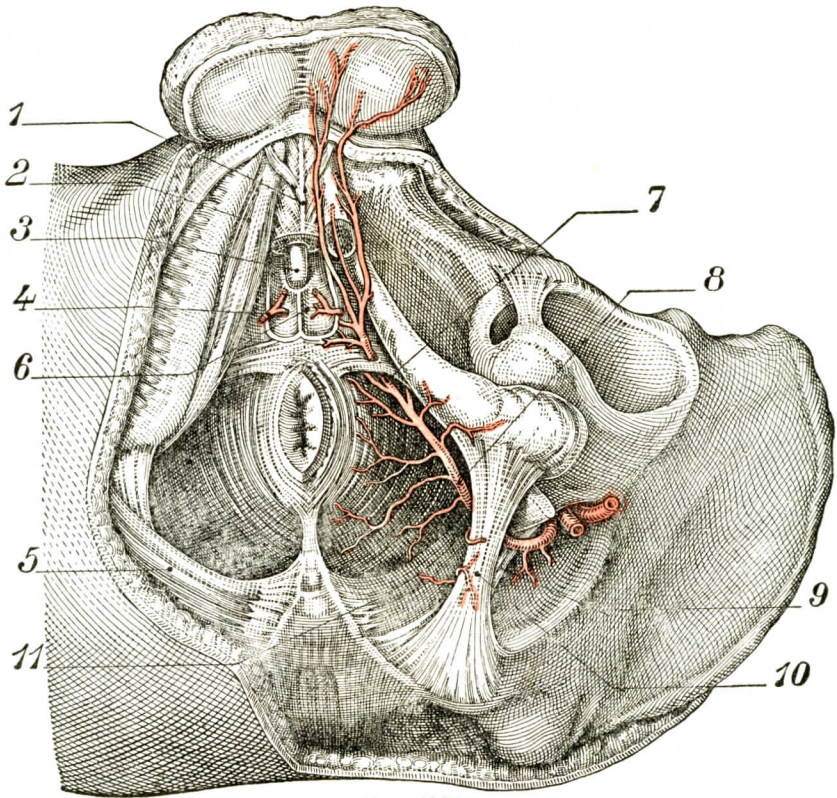


Fig. 1220

Suelo urogenital. Ligamento del bulbo. Arteria perineal superficial (Papin).

1, cuerpo esponjoso de la uretra y músculos bulbocavernosos. — 2, cuerpos cavernosos y músculos isquiocavernosos. — 3, uretra perineal. — 4, arteria del bulbo. — 5, glúteo mayor. — 6, lecho del bulbo (ha sido resecado para mostrar en su parte posterior la hoja inferior de la aponeurosis media que forma el ligamento suspensorio del bulbo). — 7, arteria perineal superficial. — 8, arteria pudenda interna. — 9, ligamento sacrociático menor. — 10, ligamento sacrociático mayor. — 11, isquiococcígeo.

La *vena dorsal profunda* nace de las venas del glande; se desliza a lo largo de la cara superior del pene; profundamente situada debajo de la fascia penis, penetra en la fisura que existe entre el arcuátum y el ligamento transverso. En este momento se divide en dos ramas, cada una de las cuales es el origen de la vena pudenda interna correspondiente (fig. 1224).

Las venas pudendas internas acompañan a la arteria pudenda interna y salen con ella del perineo para penetrar en seguida en la pelvis. Terminan en la vena hipogástrica.

La vena dorsal profunda recibe algunas colaterales: son primero dos pequeñas colaterales que acompañan a cada una de las arterias dorsales. Recibe también

en su trayecto, por detrás del glande y delante de la sínfisis, anastomosis de la vena dorsal superficial, que, como se sabe, se vierte en la red venosa de la pared abdominal.

La vena dorsal recibe después las ramas procedentes de las venillas de la uretra y de los cuerpos cavernosos.

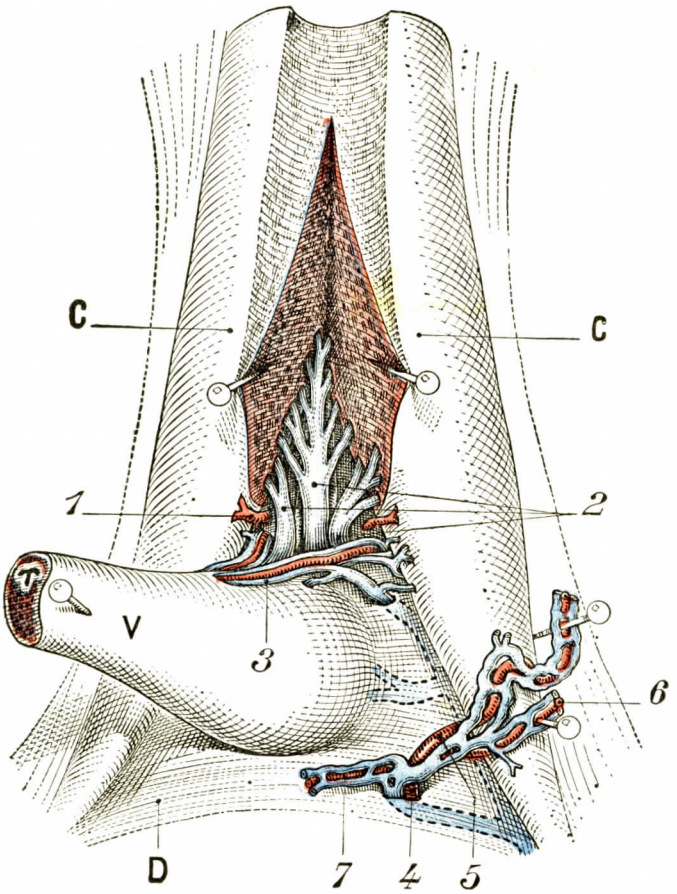


Fig. 1221

Vasos cavernosos y uretrales del hombre (según Farabeuf).

V, parte bulbar del pene descendida y separada de los dos cuerpos cavernosos. — C, C, cuerpos cavernosos. — D, diafragma urogenital, aponeurosis perineal media.

1, arteria cavernosa que penetra en el cuerpo cavernoso a la altura de la horcajadura. — 2, venas cavernosas que penetran en el suelo para reunirse finalmente con la rama correspondiente de bifurcación de la dorsal media profunda del pene, origen principal de la pudenda interna. — 3, vasos uretrales (arteria esponjosa y sus venas). — 4, arteria perineal superficial con sus tres terminaciones; 5, ramo interno; 6, ramo externo; 7, ramo transverso.

Las *venas cavernosas* son abundantes y voluminosas. Nacen a lo largo de la inserción de las raíces cavernosas y se disponen en una doble serie, una externa y otra interna; estas venas, cortas y gruesas, perforan verticalmente la aponeurosis media y desembocan en la vena pudenda interna, solidarizada así con los cuerpos cavernosos por estas amarras vasculares (fig. 1222, 4 y 5).

Las *venas bulbares* son aún más voluminosas que las precedentes. Emergen, tortuosas e hinchadas, sobre todo en el anciano, de la parte posterior del bulbo,

cerca de su inserción. Después de un trayecto muy corto, estas venas, en número de cuatro o cinco, se coleccionan en un tronco voluminoso, el *tronco bulbar*. Este, por un trayecto ascendente, perfora el tejido perineal y termina en la pudenda interna (fig. 1222, 6).

Además de estas venas profundas, o sistema perineal profundo, el perineo presenta una red venosa superficial (fig. 1223). Las venas perineales superficiales son

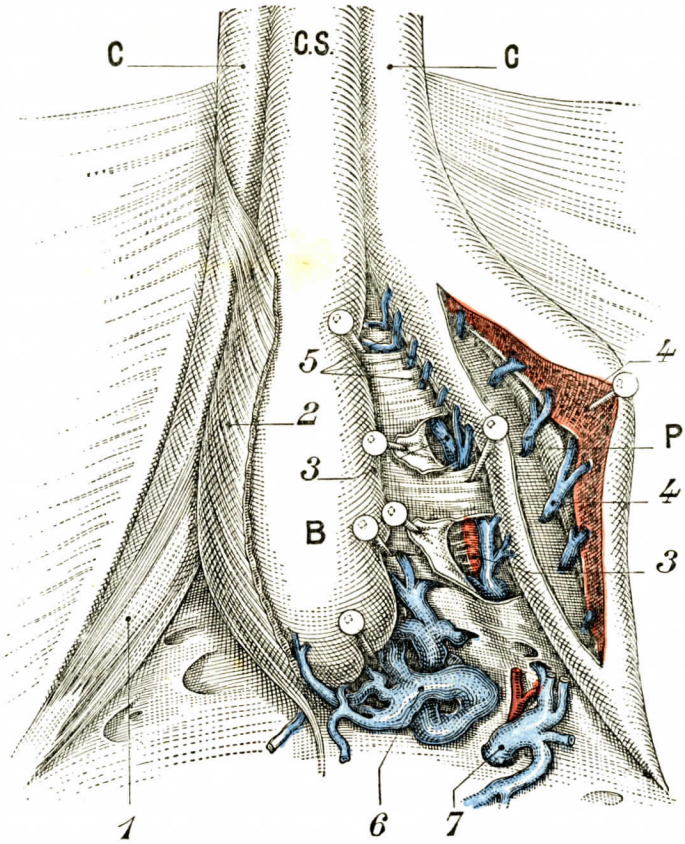


FIG. 1222

Venas perineales profundas en el hombre (según FARABEUF).

C.S., cuerpo esponjoso. — B, bulbo. — C, C, cuerpos cavernosos. — *A la derecha*, el cuerpo cavernoso está hendido para mostrar la emergencia de las venas cavernosas externas que siguen la rama púbica (P).

1, isquiocavernoso. — 2, bulbocavernoso. — 3, 3, venas pudendas internas. — 4, 4, venas cavernosas externas. — 5, venas cavernosas internas que llegan directamente a la pudenda interna. — 6, las gruesas venas bulbares y venas perineales transversas profundas. — 7, vena perineal superficial.

satélites de las arterias del mismo nombre; existen dos venas para un tronco arterial. La red que las constituye está formada por venillas alargadas, situadas superficialmente junto al músculo bulbocavernoso, en la ranura que separa el bulbo del relieve cavernoso. Otras venillas se deslizan debajo del músculo bulbocavernoso. Las dos redes superficiales confluyen por detrás del transverso superficial y alcanzan por un tronco bastante importante (fig. 1223, 6') la vena pudenda interna. Esta red superficial recoge la sangre de la piel del perineo, del escroto y de los músculos superficiales.

La vena pudenda recibe también *venas pre* y *retrosinfisarias*, las *venas vesicales anteriores*, las *anastomosis con la vena obturatriz*, las *venas vésicoprostáticas;* finalmente, la *vena hemorroidal inferior*. Esta recoge la sangre de la porción perineal superficial del plexo hemorroidal (véase *Recto*).

Como se ve, el sistema venoso del peritoneo es muy complejo. Tiene ramas de orígenes múltiples, posee anastomosis numerosas. Constituído por dos redes, una

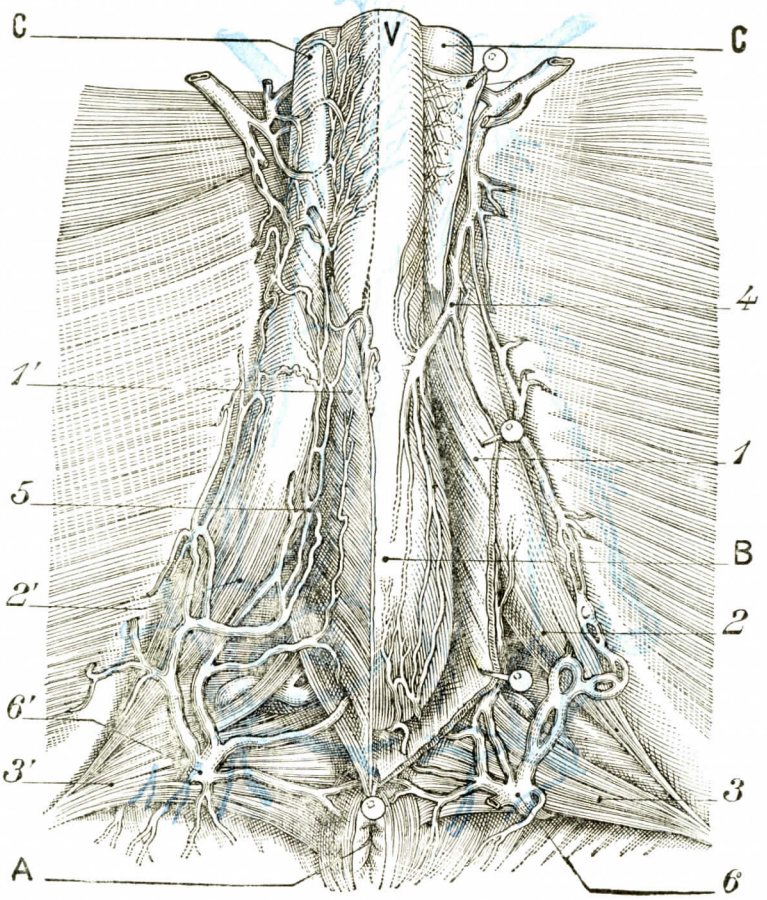


Fig. 1223

Venas perineales superficiales en el hombre (según Farabeuf).

A, ano. — B, bulbo. — C, C, cuerpos cavernosos. — V, pene seccionado.

1, 1', músculos bulbocavernosos. — 2, 2', isquiocavernosos. — 3, 3', transverso superficial del perineo. — 4, red venosa situada debajo del músculo bulbocavernoso que se vierte, por delante y detrás de este musculo, en la ranura de la rama bulbocavernosa. — 5, red superficial del bulbocavernoso. — 6, 6', confluencia superficial que atraviesa el músculo transverso superficial.

superficial, otra profunda, tiene como vía eferente un tronco voluminoso, la pudenda interna. Este sistema dista de hallarse aislado. En primer lugar, está enteramente unido con las venas prostáticas y las venas vesicales (fig. 1224). Por detrás, por la vena hemorroidal, está en relación directa con las venas rectales y por ellas con el sistema porta. Por último, por las venas superficiales, entra en conexión con la corriente venosa femoral y la corriente glútea.

**3.° Linfáticos.** — Los linfáticos siguen el trayecto de las venas pudendas internas y se dirigen hacia los ganglios hipogástricos; algunos terminan en los ganglios inguinales.

Los linfáticos de la porción membranosa de la uretra y de la región bulbar, después de haber atravesado la aponeurosis media, van a los ganglios ilíacos externos y a los que siguen la arteria pudenda interna (Cunéo y Marcille); los de la porción esponjosa rodean el pene y van a la cara dorsal, en la que se reúnen con los que proceden del glande. Los del pene se dividen en dos grupos: los superficiales,

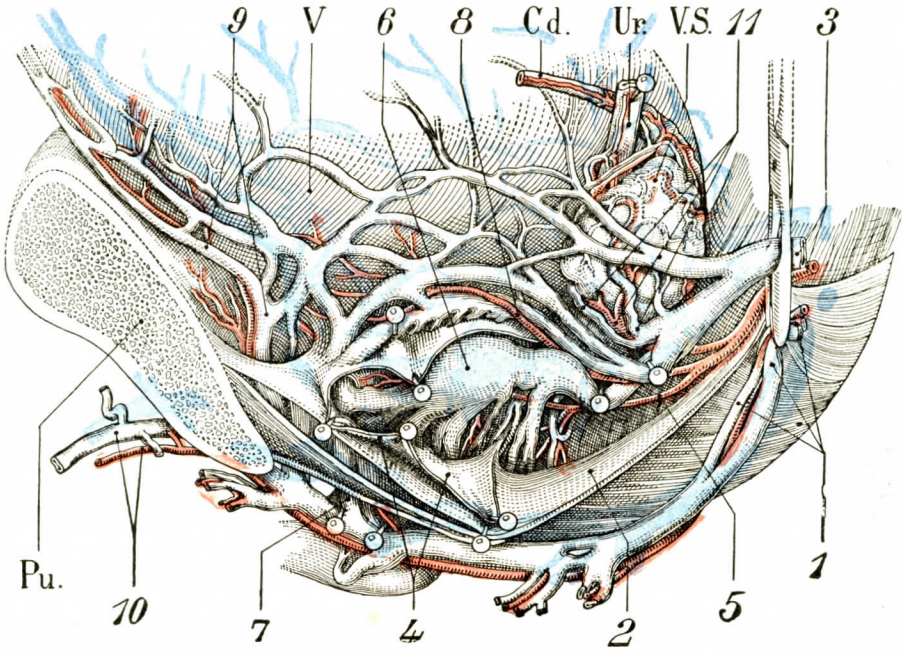


Fig. 1224

Venas y arterias génitovesicales del hombre (según Farabeuf).

Corte parasagital de la pelvis por fuera de los vasos pudendos. Una pinza sostiene en el aire, en las proximidades de la espina ciática, los pudendos, el elevador y el isquiococcígeo.

V, vejiga. — Ur., uréter. — C.d., conducto deferente. — V.S., vesícula seminal. — Pu., pubis.

1, vena pudenda interna que acompaña a la arteria. — 2, elevador del ano. — 3, arteria y vena génitovesicales. — 4, aponeurosis lateral de la próstata. — 5, arteria próstatovesical. — 6, venas laterales de la próstata. — 7, anastomosis de esta vena lateral con la pudenda interna. — 8, arteria vesículodeferencial. — 9, vena vesical ánteroinferior y vena retrosinfisaria (plexo de Santorini). — 10, vena dorsal profunda del pene. — 11, arteria y venas vesículodeferenciales.

nacidos del prepucio y de la piel, van a los ganglios inguinales súperointernos; los profundos acompañan a la vena dorsal profunda y van a los ganglios inguinales profundos e ilíacos externos.

Los linfáticos de la uretra prostática siguen el mismo trayecto que los de la próstata, y según los trabajos de Sappey, de Pasteau, entran en relación con los de la base de la vejiga y de la vesícula seminal. Van a los ganglios prevesicales, a los ganglios ilíacos y a un ganglio situado en el sacro.

Los linfáticos que proceden del recto perineal van en su mayoría a los ganglios internos del pliegue de la ingle; sin embargo, algunos terminan en los ganglios hipogástricos.

Finalmente, los linfáticos de los planos superficiales van a los ganglios del pliegue de la ingle.

**4.° Nervios.** — Los nervios del *perineo anterior* proceden del pudendo interno, nacido, como sabemos, de los tercero y cuarto pares sacros, anastomizados con los segundo y quinto. Este nervio penetra en la región perineal siguiendo el trayecto de los vasos pudendos. Da junto al obturador dos ramas terminales, el nervio dorsal del pene y el nervio perineal.

a) El *nervio perineal* describe una curva de convexidad inferior, se bifurca en el borde posterior de la aponeurosis media en dos ramas, un ramo superficial y un ramo profundo. En un trayecto abandona una rama, el *nervio perineal externo*, que, siguiendo la rama isquiopúbica, va a inervar la piel de la región externa del perineo y del escroto.

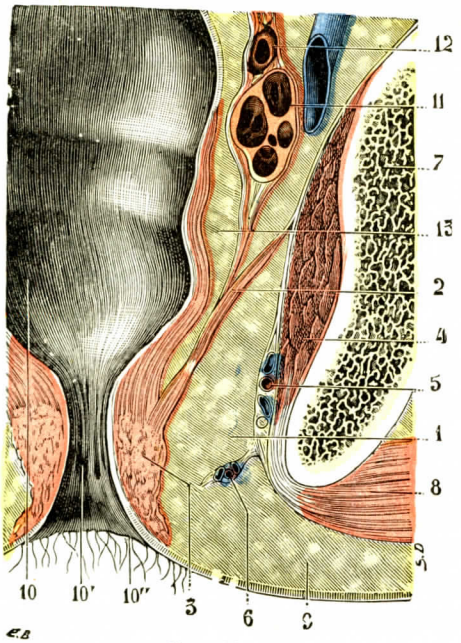


Fig. 1225

La fosa isquiorrectal, vista en un corte frontal de la pelvis (cadáver congelado, segmento anterior del corte) (T.-J.).

(El corte pasa en la parte baja por el centro del orificio anal; por arriba y atrás es casi tangente al borde posterior de la escotadura mayor.)

1, fosa isquiorrectal. — 2, elevador del ano. — 3, esfínter externo del ano. — 4, obturador interno. — 5, vasos y nervios pudendos internos aplicados contra el obturador por una hojilla fibrosa resultante de un desdoblamiento de la aponeurosis del músculo. — 6, vasos hemorroidales inferiores — 7, hueso ilíaco. — 8, músculos del muslo. — 9, tejido celular subcutáneo. — 10, recto, con 10', conducto anal, y 10'', orificio anal. — 11, vesícula seminal. — 12, conducto deferente. — 13, espacio perirrectal.

El *ramo superficial* del nervio perineal perfora la aponeurosis media que acompaña a la arteria del mismo nombre; atraviesa en seguida la aponeurosis superficial y, convertido en subcutáneo, inerva la parte posterior del escroto, después de haber seguido la ranura isquiobulbar.

El *ramo profundo* perfora igualmente la aponeurosis media; penetra en el triángulo isquiobulbar, al que atraviesa. En su trayecto acompaña a la arteria bulbar, luego inerva todos los músculos, isquiocavernoso, bulbocavernoso, transverso superficial y esfínter anal, terminando en el bulbo.

b) El *nervio dorsal del pene* acompaña a los vasos internos en su trayecto a lo largo de la rama isquiopúbica. Perfora la aponeurosis media, detrás del ligamento transverso, luego alcanza el dorso del pene y da entonces un ramo externo o peneal que inerva los cuerpos cavernosos y la piel del pene, y un ramo interno o ramo del glande que termina en la mucosa balánica.

c) En el *perineo posterior* encontramos ramos que proceden del nervio pudendo interno que acompaña a la arteria hemorroidal inferior distribuyéndose por el recto perineal, esfínter estriado, piel del ano y perianal (véase *Esfínter estriado externo del ano*).

En conclusión, en el perineo anterior, la aponeurosis media divide los vasos y nervios en dos categorías: por encima de ella circulan los vasos y nervios funcionales, destinados al aparato de copulación, y por debajo se deslizan los elementos simplemente de nutrición.

## IV. — Estudio topográfico del perineo en el hombre

Al reunir los diferentes elementos anatómicos musculares, aponeuróticos, vasculares o nerviosos, se puede estudiar de un modo diferente el perineo. Se ve en

primer lugar que existen dos perineos: uno anterior y otro posterior y, por otra parte, que existen entre estas dos regiones un conjunto de formaciones cuyos nombres varían según los anatomistas. Sirven de puntos de fijación y refuerzan la unión íntima de estas dos regiones, unión que ya hacía prever la prolongación de sus compartimientos y la similitud de sus órganos vasculares y nerviosos.

**1.° Perineo posterior.** — El perineo posterior, separado del anterior por la línea biisquiática, está oculto en estado normal en el fondo del surco interglúteo. Ofrece un plano superficial y un plano profundo constituído por la fosa isquiorrectal, atravesando los dos planos el recto y el conducto anal. El plano superficial está constituído por piel gruesa y dura. Comprobamos el orificio anal situado a igual distancia de las dos tuberosidades isquiáticas, a 2,5 centímetros de la punta del cóccix. Encima de la piel se encuentra el tejido celular, en continuidad con el tejido del compartimiento suprayacente y con los de las regiones próximas, muslo, región glútea. Por este tejido circulan los órganos vasculares o nerviosos que hemos estudiado antes.

Quitado este plano, se encuentra el esfínter estriado, dispuesto alrededor del ano, y entre éste y los bordes del perineo posterior, es decir, el transverso superficial por delante, el isquion por fuera y, por detrás, el glúteo mayor cubierto de su aponeurosis, se encuentra grasa; quitándola se pueden percibir dos cavidades que la contienen: las *fosas isquiorrectales*.

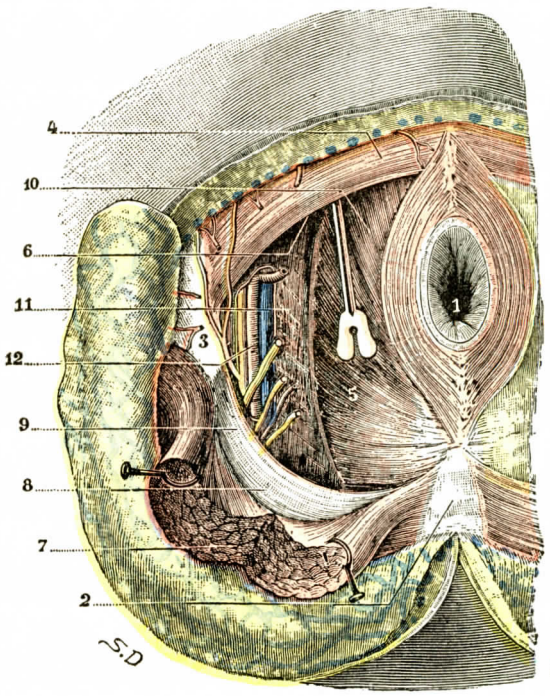


Fig. 1226

El hueco isquiorrectal y los vasos y nervios pudendos internos (T.-J.).

1, ano. — 2, cóccix. — 3, isquion. — 4, transverso superficial. — 5, hueco isquiorrectal. — 6, su prolongación anterior, en la cual se halla introducida una sonda acanalada. — 7, glúteo mayor, incidido y erinado para dejar a la vista la prolongación posterior, 8. — 9, ligamento sacrociático mayor. — 10, elevador del ano, con el arcus tendineus a lo largo del borde superior del hueco isquiorrectal. — 11, obturador interno. — 12, vasos y nervios pudendos internos.

En un corte frontal estas fosas tienen la forma de un triángulo de vértice superior (figura 1225). Su aspecto se ha comparado al de un casco de policía (Poirier), a un alero cuyo techo es el elevador (Faraibeuf), etc. En un corte horizontal tienen la misma forma, pero su vértice es anterior.

En su parte anterior se encuentran alejadas una de la otra, a consecuencia de la presencia del recto y de la próstata. Por detrás, por el contrario, únicamente las separa el rafe anococcígeo. Su longitud de delante a atrás es de 5 centímetros y su anchura de 2,5; su altura alcanza de 5 a 7 centímetros. Sus paredes ofrecen una pared externa, una pared interna, una base y un vértice. La pared externa está formada por el isquion, cubierto del obturador interno y de su aponeurosis (fig. 1225, 4); los vasos pudendos internos y el nervio pasan a esta aponeurosis a

3 centímetros por encima del isquion. La pared interna es móvil, está constituída por el elevador del ano y el esfínter estriado del recto.

La base está representada por la piel y el tejido celular que hemos visto precedentemente. Su vértice está formado por la adherencia de las fibras del elevador a la aponeurosis del obturador interno.

Esta fosa isquiorrectal se prolonga por delante y por detrás. Por detrás se abre en la región glútea, entre la cara profunda del músculo glúteo mayor y el elevador. La prolongación sube hasta la proximidad de la espina ciática. Por delante (fig. 1227), el divertículo anterior se insinúa entre la cara superior de la aponeurosis media por una parte, el elevador y el obturador por otra; sigue, en suma,

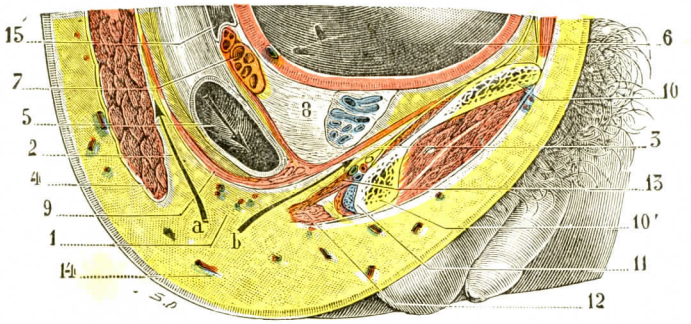


FIG. 1227

La fosa isquiorrectal y sus prolongaciones, vistas en un corte láterosagital de la pelvis (cadáver congelado, segmento izquierdo del corte) (T.-J.).

1, fosa isquiorrectal. — 2, su prolongación posterior. — 3, su prolongación anterior. — 4, glúteo mayor. — 5, recto. — 6, vejiga. — 7, vesícula seminal. — 8, próstata. — 9, elevador del ano. — 10, pubis, y 10', isquion. — 11, cuerpo cavernoso y músculo isquiocavernoso. — 12, transverso superficial. — 13, transverso profundo, con los vasos y el nervio pudendos internos en su espesor. — 14, grasa subcutánea. — 15, cavidad peritoneal.

*a* y *b* indican en qué sentido se efectúan las migraciones purulentas consecutivas a los flemones isquiorrectales y en qué punto es necesario drenarlas.

la cara externa de la próstata. Por esta prolongación la fosa isquiorrectal penetra en el perineo anterior.

En la grasa que contiene circulan vasos, arterias, venas, linfáticos, y nervios que pertenecen al sistema pudendo interno.

**2.° Perineo anterior.** — El perineo anterior ofrece un conjunto de formaciones que se suceden de abajo arriba. Encontramos planos superficiales, planos subaponeuróticos, el diafragma urogenital y, por último, la prolongación de la fosa isquiorrectal que acabamos de estudiar.

La piel ofrece simplemente un rafe medio. El tejido celular está compuesto de grasa, de espesor más o menos marcado. En ella se encuentra los vasos y nervios perineales superficiales e igualmente formaciones fibroelásticas, prolongación del dartos.

Aparece un primer plano, plano clásico, pero difícil de ver, la aponeurosis superficial. Hundida ésta, penetramos en el segundo plano, el *compartimiento peneal*. El compartimiento peneal es de escasa altura, está limitado por detrás por el borde posterior del músculo transverso superficial, es decir por la línea biisquiática. Lateralmente se extiende hasta las ramas isquiopúbicas, y por delante hasta la ojiva púbica; su techo está formado por la aponeurosis media. Se prolonga por puntos débiles que corresponden a los hiatos de la aponeurosis media y a los diferentes pasos de los vasos.

En su interior se encuentran los músculos isquiocavernoso, bulbocavernoso, transverso superficial, la parte inferior de los cuerpos cavernosos y los vasos que les están destinados. Este espacio corresponde por delante a la envoltura celulosa del pene. Es un plano de infiltración fácil.

El tercer plano del perineo anterior se encuentra constituído por la aponeurosis media, sobre la que hemos insistido largamente. Unicamente recordaremos

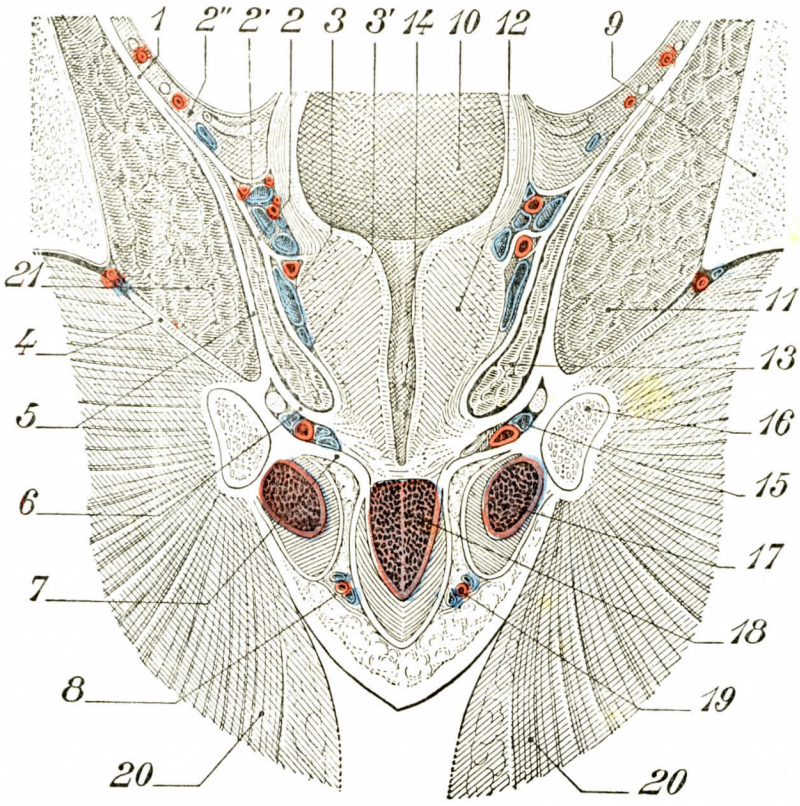


Fig. 1228

Aponeurosis de la pelvis y del perineo en el hombre. Corte frontal que pasa por la uretra prostática (según Farabeuf).

1, aponeurosis pélvica. — 2, espacio pélvico; 2', vasos génitovesicales en su vaina, y más arriba 2'', vasos umbilicovesicales en su vaina. — 3, aponeurosis superior del elevador (aponeurosis pélvica). — 3', cápsula prostática (aponeurosis sacropúbica de Delbet). — 4, membrana obturatriz. — 5, aponeurosis del obturador interno que forma más lejos la aponeurosis inferior del elevador del ano. — 6, hoja superior de la aponeurosis media (hoja isquioprostática). — 7, hoja inferior (hoja isquiobulbar). — 8, aponeurosis perineal superficial. — 9, pubis. — 10, vejiga — 11, obturador interno (lado derecho). — 12, próstata. — 13, elevador. — 14, uretra. — 15, pedículo pudendo interno. — 16, isquion. — 17, cuerpo cavernoso y músculo isquiocavernoso. — 18, bulbo de la uretra y músculo bulbocavernoso. — 19, pedículo perineal superficial. — 20, aductores. — 21, obturador interno (lado izquierdo).

su intimidad con la arteria pudenda interna y el hecho de que divide el perineo anterior en un piso inferior por debajo y un piso superior por encima de ella. Existe un piso medio, comprendido entre su hoja inferior y su hoja superior u hoja de cubierta del transverso profundo. Este piso está cubierto por el lado de la uretra.

Encima de la aponeurosis media existe el cuarto plano o piso superior, en el que penetra la prolongación anterior de la fosa isquiorrectal, sobre la que no hemos de insistir.

Finalmente, encima del perineo anterior y del perineo posterior, entre la aponeurosis pélvica superior y el peritoneo, existe un último espacio, el *espacio pelvirrectal superior*, que contiene la vaina hipogástrica con sus vasos, nervios y linfáticos.

El perineo anterior y el perineo posterior son las dos partes de una misma región. Están íntimamente unidas una con otra por diferentes formaciones. Superficialmente, por detrás del bulbo, se comprueban fibras musculares cambiadas entre el transverso superficial, el bulbocavernoso y el esfínter externo. Más profundamente hay un pequeño músculo, del que hemos hablado ya a menudo, el músculo rectouretral de Roux. Incidido, abre el perineo; es su llave. Su sección conduce a la aponeurosis próstatoperitoneal, por lo tanto, al espacio exofoliable, desprendible, que separa la uretra y la próstata del recto, es decir, el perineo anterior del perineo posterior.

## CAPITULO III

# ORGANOS GENITALES DE LA MUJER

El aparato genital de la mujer, profundamente situado dentro de la excavación pelviana, se distingue así del del hombre, que, casi por completo, se desarrolla debajo de los tegumentos. Se compone esencialmente de dos partes (fig. 1229): 1.ª, de un cuerpo glandular, el *ovario*, en el que se forman los óvulos; 2.ª, de un largo conducto, producto de diferenciación del conducto de Müller, que se extiende de la proximidad del ovario a la superficie exterior del cuerpo y toma sucesivamente los nombres de *trompa de Falopio, útero* y *vagina*.

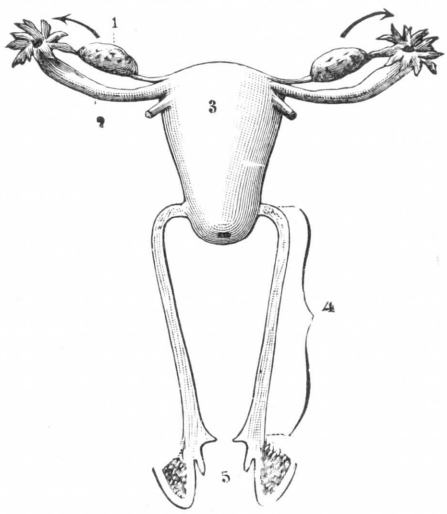


Fig. 1229

Aparato genital de la mujer *(esquemática)*.

1, ovario.—2, trompa.—3, útero.—4, vagina.—5, vulva.

Estos tres segmentos, por lo demás, son claramente distintos desde el doble punto de vista morfológico y funcional. Las trompas de Falopio u oviductos son para el óvulo simples *conductos vectores:* lo recogen, en el acto de la postura, en la superficie del ovario y lo conducen al útero. Este, que es una especie de bolsa de paredes gruesas y contráctiles, retiene el óvulo fecundado, le suministra los elementos necesarios para su evolución, y al llegar a su madurez lo expulsa al exterior: es el *órgano de la gestación*. En cuanto a la vagina, que es una continuación inmediata del útero, da paso, en el acto del parto, al feto y sus anexos. Sin embargo, para el conducto vaginal ésta no es más que una función del todo secundaria, pues este conducto es ante todo un *órgano de ayuntamiento*, destinado a recibir en el acto del coito el pene y el líquido fecundante que de él se escapa.

La vagina termina, del lado de los tegumentos, por formaciones de valores diversos, que se designan generalmente con el nombre de *órganos genitales externos:* su conjunto constituye la *vulva*.

A los órganos precitados, ovario, trompa u oviducto, útero, vagina y vulva, que constituyen los órganos sexuales propiamente dichos, se juntan, a título de anexos: 1.°, cierto número de *glándulas*, que se desarrollan, unas alrededor de la uretra, las otras en la extremidad inferior de la vagina; 2.°, formaciones musculares homólogas de las que ya hemos estudiado en el hombre y que volveremos a describir bajo el título de *músculos y aponeurosis del perineo*.

Hemos, pues, de describir en el presente capítulo y en seis artículos distintos:

1.° El *ovario;*
2.° La *trompa de Falopio* u *oviducto;*
3.° El *útero;*
4.° La *vagina;*
5.° Las *glándulas anexas* al aparato genital de la mujer
6.° Los *músculos y aponeurosis del perineo.*

## ARTICULO PRIMERO

## OVARIO

Los ovarios o glándulas genitales de la mujer (alemán *Eierstock*, inglés *Ovaries*) son cuerpos de apariencia glandular, destinados a producir los óvulos. Organos esenciales del aparato sexual de la mujer, son a este aparato lo que los testículos al aparato sexual del hombre; de ahí el nombre de *testes mulieres* con que los designaban, según GALENO, los antiguos anatomistas.

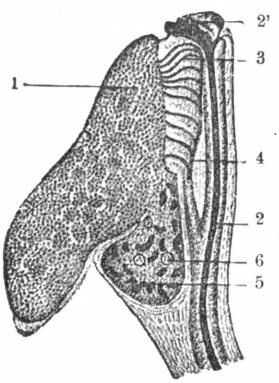


FIG. 1230

Organos genitales internos de un embrión humano del sexo femenino, que mide 10 centímetros de longitud (según WALDEYER).

1, ovario. — 2, conducto de Müller o oviducto, con 2', su orificio abdominal. — 3, epoóforon (homólogo del epidídimo del sexo masculino, es decir, de la porción genital del cuerpo de Wolff). — 4, conducto de Wolff (homólogo del conducto deferente del sexo masculino). — 5, paroóforon (homólogo del paradídimo del sexo masculino), resto del cuerpo de Wolff. — 6, corpúsculo de Malpighi.

### § 1. — CONSIDERACIONES GENERALES

**1.° Migración del ovario.** — Los ovarios, como los testículos, están situados primitivamente en la región lumbar, a cada lado de la columna vertebral, por dentro del cuerpo de Wolff; únicamente más tarde, hacia el tercer mes de la vida intrauterina, es cuando abandonan esta región para ir a ocupar, en el interior de la pelvis, la posición que seguirán ocupando de modo definitivo. Habitualmente llegan a la excavación durante el noveno mes.

Este movimiento de descenso, ejecutado por el ovario en el decurso del desarrollo, es un poco menos extenso que el del testículo; también es algo menos complicado. Las disposiciones embriológicas, por otra parte, son las mismas que en el hombre; el cuerpo de Wolff tiene, como en este último, un *meso*, un *ligamento diafragmático* y un *ligamento inguinal.* El ovario nace en el lado interno del cuerpo de Wolff y, después de atrofiarse éste (atrofia que en la mujer es mucho más marcada que en el hombre), recibe de él su meso. Contrariamente a lo que pasa en el hombre, este meso no se atrofia, sino que adquiere una gran importancia: forma el *ligamento ancho.* El ligamento inguinal se convierte en el *ligamento redondo.* El proceso vaginal nace también y constituye el *conducto de Nuck.*

El descenso del ovario es debido al crecimiento desigual de la región lumbar, combinado con la fijeza del ligamento ancho y del gubernáculo. El ligamento ancho sufre una serie de cambios de forma y de posición; contrae íntimas relaciones con la porción inferior de los conductos de Müller que forma el útero (véase *Peritoneo).*

En ciertos casos el ovario imita al testículo en su migración y va a alojarse debajo de la piel de los grandes labios. Esto se explica por la identidad de las disposiciones

anatómicas de los embriones de ambos sexos. El menor trastorno acarreado en la evolución de un sexo puede originar disposiciones que pertenecen habitualmente al otro sexo.

2.° **Situación.** — Una vez efectuado su movimiento de descenso, los ovarios se hallan situados en la cavidad retrouterina, sobre las partes laterales de la exca-

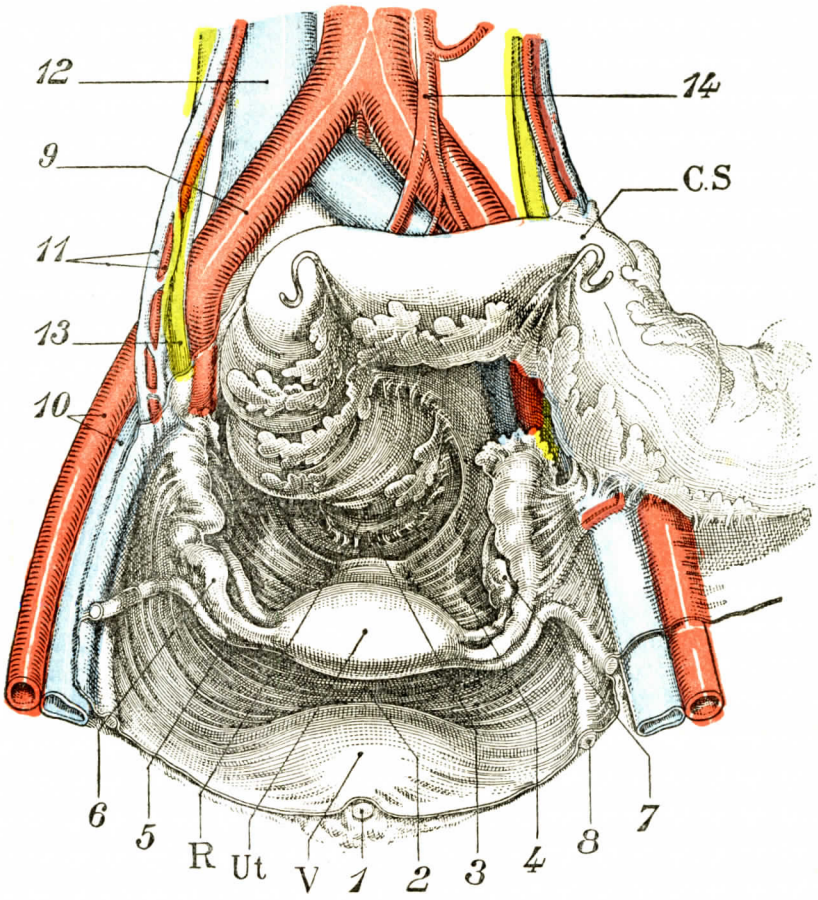


Fig. 1231

Excavación pélvica en la mujer, vista por arriba.

V, vejiga. — Ut., útero. — R, recto. — C.S., colon sigmoide.
1, uraco. — 2, fondo de saco vesículouterino. — 3, fondo de saco de Douglas. — 4, ligamento ancho. — 5, ligamento redondo. — 6, trompa. — 7 ovario. — 8, arteria umbilical. — 9, arteria ilíaca primitiva. — 10, vasos ilíacos externos. — 11, vasos úteroováricos. — 12, vena cava inferior. — 13, uréter. — 14, mesentérica inferior.

vación pelviana, delante del recto y detrás del ligamento ancho y de la trompa (fig. 1231, 7). Se encuentran habitualmente de 15 a 20 milímetros por delante de la sínfisis sacroilíaca, de 8 a 10 milímetros por debajo del estrecho superior y a 1 ó 2 centímetros por encima y por delante del borde superior del músculo piramidal. Es posible comprimirlos, a través de la pared abdominal, en el centro de una línea que, partiendo de la sínfisis del pubis, terminase en la espina ilíaca ánterosuperior. Se ha observado que el ovario izquierdo está situado en un plano algo anterior al que ocupa el ovario del lado opuesto.

**8.° Forma y aspecto exterior.** — El ovario tiene la forma de un ovoide algo aplanado. Esta forma de almendra es la más frecuente en la mujer joven. Tiene *dos caras*, una externa o parietal, otra interna o tubárica; *dos bordes*, uno anterior grueso o hiliar, otro posterior más delgado o borde libre; *dos polos*, uno posterior, que mira a la trompa, el polo tubárico; otro inferior, que mira al útero, más delgado, el polo uterino.

En el recién nacido el ovario tiene la forma de una lengüeta blanca, aplanada, gruesa, de 2 a 3 milímetros de anchura y de 20 milímetros de longitud (CHARPY). Después de la menopausia el ovario se aplasta y atrofia.

Durante el período genital de la vida de la mujer el aspecto del ovario es característico. Sobre el color rosado se destacan surcos más o menos profundos, que dan a la superficie del ovario un aspecto resquebrajado, aspecto debido a cicatrices de origen diverso. Los surcos simples o múltiples datarían de la vida fetal (PUECH). Otras cicatrices datan del período pretubárico y resultan de folículos de De Graaf, que no han llegado a la maduración. Son los *cuerpos amarillos atréticos* de Kölliker. Finalmente, después de la pubertad se producen la mayoría de los surcos cicatrizales determinados por la puesta ovular y la formación de los *verdaderos cuerpos amarillos*.

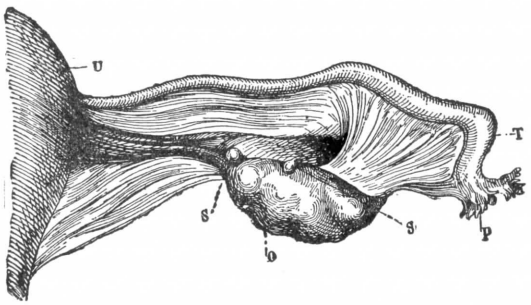


FIG. 1232

Ovarios supernumerarios (según BEIGEL).

U, porción del útero vista por su cara posterior. — T, trompa. — P, pabellón de la trompa, unido al ovario por el ligamento tubo-ovárico. — C, ovario derecho. — S, S, ovarios supernumerarios.

Cuando se examina un ovario cuyo folículo está maduro, se percibe en la superficie un pequeño nódulo, que primero es una manchita roja y luego aumenta y sobresale en la superficie. Después de la rotura se comprueba una cavidad de 2 centímetros aproximadamente de diámetro, llena de sangre, que forma el cuerpo amarillo. Este alcanza su completo desarrollo diez díaz después de la rotura del folículo. Sólo persiste algunos días y es reemplazado por una cicatriz que hasta puede borrarse. Si se ha efectuado la fecundación, el *cuerpo amarillo del embarazo persiste largo tiempo*. En el tercer mes de la gestación alcanza mayor desarrollo. Disminuye en seguida, pero persiste hasta fines de la gestación. Desde hace veinticinco años, numerosas investigaciones fisiológicas han dado a conocer el papel del cuerpo amarillo en la menstruación y la gestación. Su producto de secreción *(luteína)* funciona en armonía con el de los folículos *(foliculina)* para dar ritmo al ciclo menstrual, pero a decir verdad de acuerdo, si no bajo la dependencia de las hormonas hipofisarias.

Después de la menopausia, el ovario tiende a atrofiarse. Cuando la mujer ha envejecido, el ovario, escleroso y leñoso, adquiere el aspecto de un hueso de melocotón. En la vejez extrema el ovario vuelve a ser liso, pues hasta las *cicatrices* se han atrofiado (CHARPY).

**4.° Número.** — Los ovarios, como los testículos, son dos solamente, uno en el lado derecho y otro en el lado izquierdo.

a) *Ovarios supernumerarios.* — Los ovarios supernumerarios pueden desarrollarse en la proximidad del órgano principal, con preferencia a lo largo de su borde anterior (fig. 1232, S, S), y si nos atenemos a las observaciones de BEIGEL, quien los ha encontrado veintitrés veces entre 500 autopsias de personas adultas, los

hechos de esta naturaleza no serían extraordinariamente raros. Sin embargo, tanto para el ovario como para el testículo, no deben aceptarse sino con muchas salvedades las observaciones que no hayan ido seguidas de examen microscópico. En efecto, en la región del ovario pueden encontrarse pequeños cuerpos ovoides, que presentan todos los caracteres exteriores de los ovarios supernumerarios y que, en realidad, no son sino masas conjuntivas, quistes, fibromas minúsculos, etc.

b) *Ovarios rudimentarios o ausentes.* — En cambio, la literatura anatómica contiene cierto número de observaciones relativas a ovarios rudimentarios o no desarrollados. La ausencia del ovario es unilateral o bilateral; pero la ausencia de los dos ovarios es muy rara. Esta anomalía coincide por lo general con vicios de conformación de naturaleza atrófica, que interesan la trompa, el útero, el ligamento ancho y hasta la vagina. En cuanto a los órganos genitales externos, presentan ordinariamente su conformación normal. En los casos en que falta uno de los ovarios, persistiendo la ovulación en el otro, la mujer puede ser fecundada. Se comprende que la falta de los dos ovarios ocasiona fatalmente la esterilidad.

**5.° Volumen.** — El volumen de los ovarios varía mucho según las edades. PUECH, que ha examinado gran número de ellos en diferentes épocas de su evolución, ha encontrado, en lo que concierne a sus dimensiones, los términos medios siguientes:

| | | OVARIO DERECHO | OVARIO IZQUIERDO | MEDIA |
|---|---|---|---|---|
| 1.° *En el nacimiento* | Longitud | 18,8 mm. | 18,2 mm. | 19 mm. |
| | Anchura | 6 » | — » | 6 » |
| | Espesor | 2,5 » | — » | 2,5 » |
| 2.° *En la niña* | Longitud | 26,7 » | 24 » | 25,2 » |
| | Anchura | 9 » | 8,4 » | 8,7 » |
| | Espesor | 4,1 » | 4,4 » | 4,3 » |
| 3.° *En la pubertad* | Longitud | 29,6 » | 25 » | 27,5 » |
| | Anchura | 16 » | 14 » | 15 » |
| | Espesor | 10 » | 9,3 » | 9,6 » |
| 4.° *En la mujer* | Longitud | 36,5 » | 35 » | 36,2 » |
| | Anchura | 18 » | 16,7 » | 17,3 » |
| | Espesor | 13,7 » | 11,3 » | 12,5 » |

Vemos por estas cifras que el ovario, análogo en esto a todos los órganos genitales, aumenta gradualmente de volumen desde el nacimiento hasta la edad adulta. Este crecimiento se verifica a la vez en sus tres diámetros, pero de un modo muy desigual. En efecto, mientras que la longitud se duplica, la anchura adquiere dimensiones tres veces mayores; pero es sobre todo el espesor el que se modifica: de 2 a 3 milímetros que mide en la niña, asciende en la mujer adulta a 12 milímetros y medio, o sea una cifra cinco veces mayor. Después de la menopausia el ovario, convertido en órgano inútil, se atrofia poco a poco y sus tres diámetros disminuyen entonces en proporciones que son muy variables según los sujetos. La tabla citada nos enseña también que los dos ovarios presentan en sus dimensiones una ligera diferencia y que esta diferencia es casi siempre en favor del ovario del lado derecho.

Ciertas condiciones fisiológicas, la menstruación y la preñez, por ejemplo, ejercen en las dimensiones del ovario una influencia considerable. Así es que, durante la menstruación, aquel de los dos ovarios que ha de dar el óvulo adquiere un volumen doble y hasta triple del que tenía antes del período menstrual. Asimismo durante los tres primeros meses del embarazo el ovario en el cual se encuentra el cuerpo amarillo es mucho más voluminoso que el del lado opuesto: esta diferencia puede llegar a ser de 4 milímetros en el espesor, de 7 a 18 milímetros en la an-

chura y de 10 a 15 milímetros en la longitud (Rouget). Después del embarazo, lo mismo que después de la menstruación, el órgano productor de los óvulos se reduce poco a poco a sus dimensiones ordinarias.

**6.° Peso.** — El peso del ovario varía naturalmente con su volumen; es de 50 a 60 centigramos en el recién nacido, de 2 a 3 gramos en la niña, de 4 a 5 gramos en la edad de la pubertad y de 6 a 8 gramos en la mujer adulta.

Esta última cifra, que representa el peso del ovario en su período de estado, se mantiene sin cambio notable mientras dura en la mujer el período de fecundidad. Más tarde, después de la menopausia, se reduce gradualmente y puede, en ciertos casos, reducirse a 2 gramos, a un gramo y medio y hasta menos.

El *peso específico* del ovario es de 1,051.

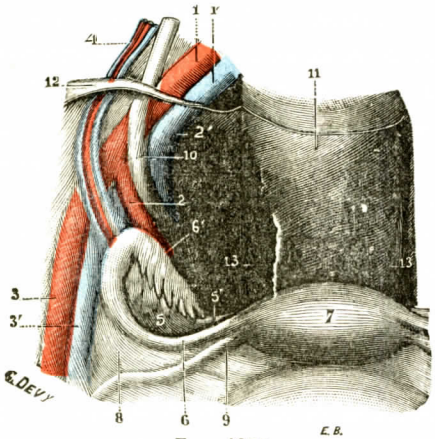


Fig. 1233

Ovario derecho, visto en su lugar.

1, 1', vasos ilíacos primitivos. — 2, 2', vasos ilíacos internos. — 3, 3', vasos ilíacos externos. — 4, vasos uteroovárico. — 5, ovario, con 5', su ligamento uteroovárico. — 6, trompa, con 6', su pabellón. — 7, útero visto por su fondo. — 8, aleta superior del ligamento ancho. — 9, origen del ligamento redondo. — 10, uréter. — 11, porción prerrectal del colon iliopelviano. — 12, peritoneo. — 13, repliegue de Douglas.

**7.° Color y consistencia.** — El ovario, que es de color blanco rosado en la niña, presenta en la mujer adulta una coloración roja, que se acentúa durante los períodos menstruales por efecto de la hiperemia más o menos considerable de que entonces es asiento la glándula genital. Sin embargo, su blancura destaca claramente, en la pelvis de una mujer viva, del tinte rosado o rojo de las formaciones anatómicas próximas.

Es duro, renitente, de una consistencia que recuerda hasta cierto punto la del testículo; pero, sin embargo, algo menor.

Después de la menopausia el ovario adquiere un tinte grisáceo o gris amarillento. Al propio tiempo su consistencia aumenta, y el órgano, en toda su extensión, adquiere poco a poco aquella dureza especial que caracteriza a los cuerpos fibrosos. Ordóñez, examinando ovarios de mujeres viejas, ha encontrado folículos infiltrados de concreciones calcáreas.

**8.° Modo de orientación.** — El modo de orientación de los ovarios ha sugerido en estos últimos tiempos numerosas controversias. Sappey, en su tratado de Anatomía, nos enseña que el ovario es horizontal, como el ligamento que lo une al útero. His, por el contrario, basando su opinión en el estudio de cortes congelados, le atribuye una dirección vertical. Según Hasse, el eje mayor del ovario es oblicuo de arriba abajo, de fuera a dentro y de delante atrás, mientras que, según Schultze y según Vallin, este eje mayor estaría dirigido de delante atrás, mirando hacia delante la extremidad uterina.

Según se ve, estas diferentes opiniones no pueden ser más contradictorias, y como cada una de ellas concuerda con cierto número de casos, debemos deducir que el ovario, en condiciones completamente fisiológicas, ocupa las posiciones más diversas, lo cual podían hacérnoslo prever, por lo demás, la laxitud de sus ligamentos y su extrema movilidad.

Por nuestra parte, hemos examinado el ovario en su sitio en gran número de mujeres de todas edades, y hemos observado en la situación del órgano tal variabilidad, que nos parece muy difícil entresacar de estas observaciones una fórmula

un tanto precisa. No obstante, nos ha parecido que, en la mayoría de los casos, el ovario se dispone en la parte súperoexterna de la excavación retrouterina de un modo tal, que *su eje mayor, con todo y aproximarse mucho a la vertical, está dirigido oblicuamente de arriba abajo, de fuera a dentro y un poco de atrás a delante.* Los ejes mayores de los ovarios, prolongados, se encontrarían, pues, no detrás del útero como dice HASSE, sino por delante de este órgano. Hemos representado esta disposición en la adjunta figura 1233; pero debemos añadir que no se trata sino de una *posición media*, que se modifica muy frecuentemente y dentro de límites muy extensos, no solamente según los sujetos, sino en un mismo sujeto de un lado al otro y de un momento a otro.

La dirección del ovario, tal como la acabamos de describir, no es admitida por todos los autores. Hemos visto que antes se atribuía al ovario una dirección transversa. Hoy la mayoría de los autores, siguiendo nuestra opinión, dan al ovario una dirección casi vertical con un ligero grado de oblicuidad hacia abajo, adelante y adentro.

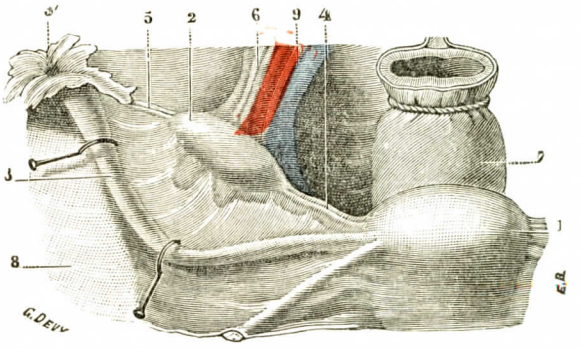


FIG. 1234

Ligamento del ovario (lado derecho, parte anterior).

1, útero. — 2, ovario. — 3, trompa fuertemente erinada, con 3', su pabellón. — 4, ligamento úteroovárico. — 5, ligamento tuboovárico. — 6, ligamento lumboovárico o suspensorio del ovario. — 7, recto. — 8, ligamento ancho. — 9, vasos ilíacos.

En ciertos casos, la posición del útero puede modificar la del ovario. Desviaciones laterales atraen el ovario hacia dentro gracias al ligamento uteroovárico. La repleción vesical endereza el eje del ovario. No parece que la posición del sujeto influya mucho sobre la situación ovárica.

En realidad, la discusión pierde su interés cuando se estudia la posición del ovario en el vivo y no en el cadáver. En éste, el decúbito dorsal impone a la glándula una dirección que no tiene en una actitud vertical del cuerpo, y todavía menos en la posición declive, operatoria, llamada de Trendelenburg. Según la mayor o menor laxitud de sus ligamentos, según la existencia o ausencia de adherencias peritoneales, el ovario aparece oblicuo, vertical y hasta horizontal. El estudio de la situación del ovario en el vivo confirma siempre la extrema variabilidad de su orientación.

## § 2. — MEDIOS DE FIJACIÓN

El ovario da inserción a cuatro ligamentos. Estos no tienen todos el mismo valor en su papel de medios de fijación. Tales ligamentos son: 1.°, el *ligamento tuboovárico;* 2.°, el *ligamento úteroovárico;* 3.°, el *mesovario*; 4.°, el *ligamento suspensorio del ovario.*

a) *Ligamento tuboovárico* (fig. 1234, 5). — El ligamento tuboovárico une el pabellón de la trompa. Lo describiremos por menudo con este órgano. Indiquemos simplemente que este ligamento no es un medio de sostén. No asegura ninguna fijación: es un ligamento de coaptación que asegura el contacto entre el ovario y el pabellón. Está adosado a la franja ovárica de la trompa y se extiende de la superficie exterior del vértice del pabellón a la parte superior del borde anterior del ovario. Prolonga el ligamento suspensorio.

b) *Ligamento úteroovárico* (fig. 1234, 4). — Este ligamento es un cordón redondeado, que mide de 30 a 35 milímetros de longitud por 3 ó 4 milímetros de grueso; se extiende transversalmente de la parte inferior del borde anterior del ovario al angúlo del útero, donde se inserta por detrás y algo por encima de la trompa. Ocupa el borde libre de la aleta posterior del ligamento ancho. El peritoneo, que se amolda a él, le adhiere fuertemente. Su eminencia es la que determina

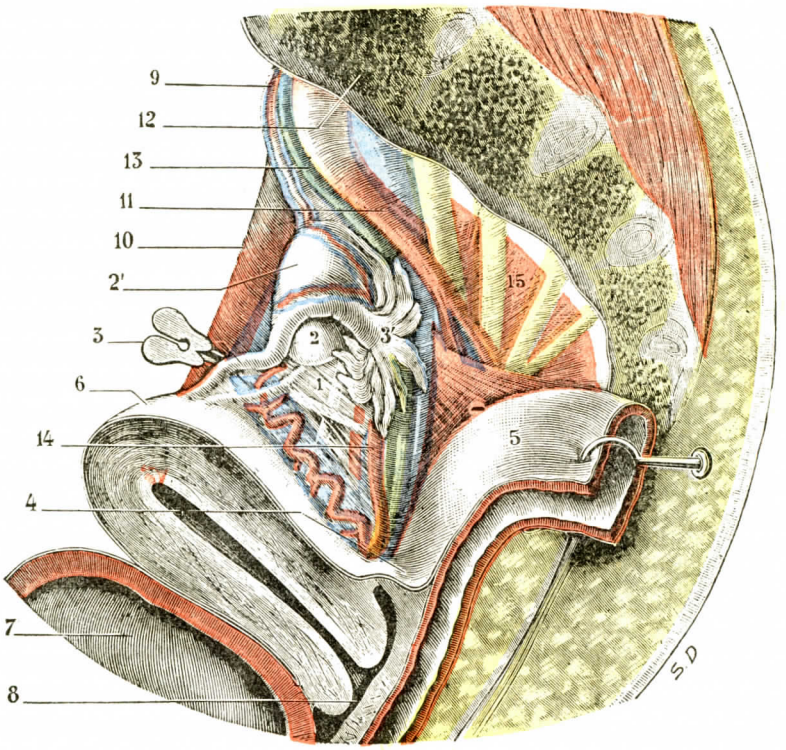


Fig. 1235

El ovario y la trompa, vista en su sitio por su cara posterior (T.-J.).

(Corte mediosagital de la pelvis, lado derecho del corte.)

1, cara posterior del ligamento ancho. — 2, parte inferior del ovario, y 2', su parte superior cubierta por el mesosalpinx. — 3, trompa, y 3', su pabellón. — 4, fondo de saco de Douglas. — 5, recto erinado hacia atrás para dejar libre la cara posterior del ligamento ancho y de los anexos. — 6, útero. — 7, vejiga. — 8, vagina. — 9, ligamento lumboovárico con los vasos ováricos. — 10, arteria ilíaca externa. — 11, arteria hipogástrica. — 12, sacro — 13, uréter. — 14, arteria uterina. — 15, pared lateral de la excavación (piramidal, plexo sacro).

el relieve de la aleta posterior. Está constituído por fibras conjuntivas y por fascículos de fibras musculares lisas que se continúan con las fibras musculares del útero. Es seguido por la rama ovárica de la uterina que va a anastomizarse con la arteria úteroovárica. Este ligamento tampoco es un medio de fijación para el ovario. Asegura más bien la orientación y le hace solidario del útero.

c) *Mesovario.* — El mesovario forma parte del ligamento ancho como el ligamente precedente. Une el ovario a la hoja posterior del ligamento ancho. Es en general muy corto, insertándose por su borde posterior en los dos labios del hilio ovárico: hecho esencial y único en la anatomía de las vísceras intraabdominales, el ovario no está revestido de peritoneo en la totalidad de su superficie. El mesovario se

detiene a algunos milímetros del hilio del órgano después de haberlo tapizado. Si a veces el ovario parece cubierto de peritoneo, es porque se oculta bajo las hojas próximas: mesosalpinge o peritoneo del ligamento lumboovárico; pero, lo repetimos, la superficie del ovario *no es* peritoneal. Los óvulos caen así directamente *en* la cavidad peritoneal en el punto donde se abre el orificio tubárico, dispuesto del todo a recibirlos o captarlos. El borde anterior del mesovario se confunde con la cara posterior del ligamento ancho. El borde superior y el borde inferior son libres. Entre las dos hojas de este ligamento circulan algunos vasos y nervios del ovario. Este ligamento no permite grandes desplazamientos al ovario. Permite simples movimientos de charnela «como un ventanillo alrededor de sus goznes» (VALLIN). Las dos hojas del mesovario, como hemos visto a propósito de las relaciones, se interrumpen bruscamente en contacto del ovario (FARRE).

Entre el ovario y este ligamento, pero por fuera, se acoda la trompa. Por dentro existe una bolsa que cierran, por delante, el ligamento ancho, y por arriba, el mesosalpinge, pero que está abierta por detrás. Se da a esta bolsa el nombre de *bolsa tuboovárica.*

d) *Ligamento suspensorio* (fig. 1235, 9). — El ligamento suspensorio *(ligamento lumboovárico* o *ligamento ilioovárico)*, ligamento redondo superior de Rouget *(ligamento infundíbulopélvico* de Henle), es realmente el medio de fijación más eficaz del ovario. Forma un repliegue o meso que, bien dibujado en la fosa ilíaca, aumenta aun de altura dirigiéndose hacia el ovario. Se dirige, pues, hacia abajo, adelante y adentro y cabalga sobre el borde del estrecho superior y el relieve de los vasos ilíacos externos para venir a fijarse en una especie de semicuerno de la abundancia en la parte superior del mesovario.

El revestimiento peritoneal del ligamento suspensorio del ovario forma un repliegue más o menos saliente según los sujetos, que desciende, como el ligamento mismo, de la región pelviana lateral hacia la parte externa del ligamento ancho. Su *borde adherente* descansa sobre la fosa ilíaca. Su *borde libre*, casi vertical, describe una ligera curva de concavidad dirigida hacia dentro y arriba. Su *extremidad superior* debe ser examinada separadamente a la derecha y a la izquierda: a la izquierda está situada debajo de la porción ilíaca del colon, que es preciso reclinar hacia arriba para ver bien el ligamento; a la derecha se encuentra, según los casos, ya sobre el meso del apéndice (lo que justifica la denominación de *ligamento apendículoovárico* de CLADO), ya sobre el peritoneo que rodea la terminación del íleon, y excepcionalmente debajo de la dilatación cecal (DURAND). Su *extremidad inferior* se continúa con la parte súperoexterna del ligamento ancho. A este nivel el repliegue peritoneal, para elevar el pabellón y el cuerpo de la trompa, se despliega en una especie de expansión membranosa, transparente y triangular. Los tres lados de este triángulo son: uno posterior, libre, que se extiende del estrecho superior al pabellón; otro inferior, que se continúa con el ligamento ancho, y otro inferior, que se adhiere a la trompa y a su pabellón. Esta expansión terminal del ligamento ilioovárico cubre más o menos el ovario, pero casi siempre es mínima la parte que queda descubierta (VALLIN). DURAND, a quien debemos una buena descripción del ligamento ilioovárico *(Progr. Méd.*, 1895), lo considera como representando el meso que acompaña en su descenso a los derivados del cuerpo de Wolff. El homólogo del ligamento ilioovárico se encontraría también en el hombre, pero considerablemente reducido e inconstante. Cuando existe, está representado por un pequeñísimo repliegue situado a nivel de los vasos espermáticos, repliegue que se extiende de la fosilla ilíaca al borde de la excavación.

La armazón del ligamento está constituída por fibras musculares lisas extendidas en membrana, que, rodeando los vasos úteroováricos, pasan por delante del ovario para penetrar en él. Estas fibras musculares forman parte del sistema de

fibras musculares lisas subperitoneales, cuya presencia hemos señalado en el intestino delgado y en el ciego.

Por este ligamento, el ovario se fija a un elemento fijo, es decir, a la pared pélvica. Constituye además el pedículo principal del ovario, como veremos más adelante al estudiar sus vasos.

e) *Movilidad del ovario.* — A pesar de estos numerosos medios de fijación, el ovario es un órgano muy movible, y no puede menos de ser así: en efecto, los

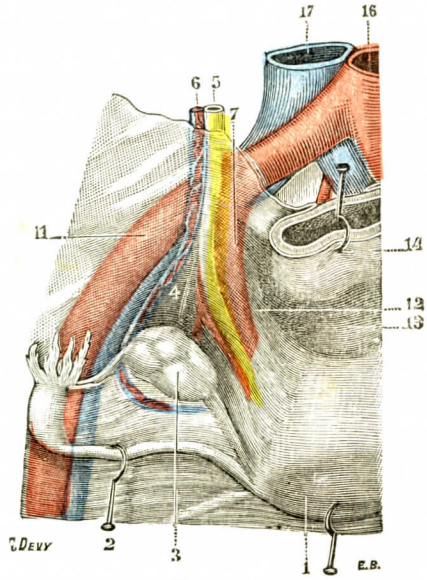


Fig. 1236

Fosilla ovárica derecha, parte ánterosuperior; están reclinados hacia delante la trompa y el ovario (en parte, según Hartmann y Fredet).

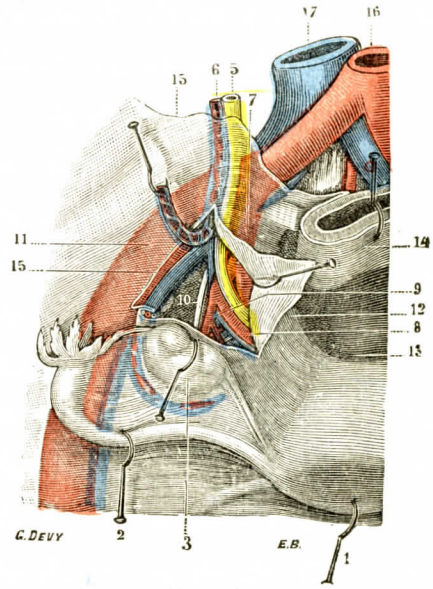


Fig. 1237

La misma, después de la ablación de la hoja peritoneal que cubre la fosilla e incisión de los vasos úteroováricos (en parte, según Hartmann y Fredet).

1, útero, fuertemente erinado hacia delante. — 2, trompa, erinada hacia delante. — 3, ovario, arrastrado hacia delante con la trompa. — 4, fosilla ovárica. — 5, uréter. — 6, vasos úteroováricos. — 7, arteria hipogástrica. — 8, arteria uterina. — 9, arteria obturatriz. — 10, nervio obturador. — 11, arteria ilíaca externa. — 12, repliegue de Douglas. — 13, fondo de saco de Douglas. — 14, recto. — 15, peritoneo parietal, incidido y erinado. — 16, aorta. — 17, vena cava inferior

citados ligamentos son muy extensibles, y nunca están completamente distendidos; por otra parte, dos de ellos, el úteroovárico y el tuboovárico, enlazan el ovario, no a partes fijas, sino a partes que gozan de gran movilidad.

En primer lugar, el ovario, adherido al ligamento ancho por su borde anterior solamente y libre en todo el resto, oscila de abajo arriba y de arriba abajo alrededor de este borde adherente con la misma facilidad con que se mueve un postigo en torno a su bisagra.

Por otra parte, se mueve con el útero cuando éste es desviado de su posición normal por las variaciones volumétricas de la vejiga o por la acción de las asas intestinales (véase *Utero*).

f) *Desplazamientos del ovario.* — Se trata tan sólo de simples oscilaciones, que deben producirse a cada instante y que en nada afectan al funcionalismo del órgano. Pero el ovario sufre a veces verdaderos desplazamientos.

Nadie ignora que acompaña al útero grávido y que se eleva con él hacia la cavidad abdominal, donde ocupa sucesivamente el hipogastrio y la región lum-

bar. Después del parto vuelve a descender con bastante rapidez a la fosa ilíaca y desde allí a la excavación. SCHULTZE ha observado en doce paridas que el ovario había vuelto ya a ocupar su sitio al vigésimo día después del parto. El cambio de sitio citado es, pues, a la vez, fisiológico y temporal. Sin embargo, en esta excursión fuera de la pelvis el ovario puede contraer adherencias en los diferentes puntos con los que está sucesivamente en contacto, y su cambio de sitio se hace así definitivo: es una *ectopia adquirida*, una ectopia patológica. Lo grave del caso es que el ovario ha perdido sus relaciones de contigüidad con el pabellón de la trompa y que los óvulos, al salir de las vesículas de De Graaf, se perderán en adelante en la cavidad abdominal. Si el desplazamiento es bilateral, la esterilidad será naturalmente su consecuencia.

En otro orden de hechos completamente independientes del embarazo y por el solo hecho de la relajación de su aparato ligamentoso, el ovario puede descender al fondo de la cavidad retrouterina y hasta escaparse de la cavidad abdóminopelviana. Así se ha observado su presencia en hernias inguinales, en hernias crurales y hasta en hernias isquiáticas.

## § 3. — RELACIONES

Consideraremos en el ovario dos caras, una externa y otra interna; dos bordes, anterior y posterior; dos extremos, superior e inferior.

**1.° Cara externa o parietal.** — La cara externa del ovario corresponde a la *fosita ovárica* (figs. 1236 y 1237). Esta fosita ovárica es una depresión del peritoneo que cubre la pared lateral de la pelvis. KRAUSE, en 1841, describió por primera vez esta depresión. Está limitada (figs. 1236 y 1237): 1.°, *por detrás*, por los vasos hipogástricos y el uréter; 2.°, *por delante*, por la inserción pélvica del ligamento ancho; 3.°, *por arriba*, por los vasos ilíacos externos que la separan del psoas; 4.°, *por abajo*, por el origen de las arterias umbilical y uterina, aisladas o reunidas en un tronco común. En el área de la fosita, bajo el peritoneo, caminan el nervio y los vasos obturadores. Se conocen los dolores irradiados a la cara interna del muslo en las mujeres afectas de salpingoovaritis.

Tal es la situación ordinaria del ovario en la nulípara. La fosita tiene la forma de un huso de eje mayor vertical.

Otros anatomistas han dado de los límites de esta fosita descripciones diferentes. Así, hace ya mucho tiempo (1865), CLAUDIUS asignaba al ovario otra situación (fig. 1238). La fosita ovárica, según CLAUDIUS, está situada más atrás. Está limitada: 1.°, *por delante*, por el uréter y la arteria uterina; 2.°, *por detrás*, por el borde del sacro. Por debajo del peritoneo de la fosita el tejido celular es recorrido por los vasos y los nervios glúteos. Corresponde, pues, al borde superior del piramidal.

Esta situación posterior y baja parece más frecuente en la multípara. Es determinada probablemente por el aumento de volumen del ovario y, sobre todo, por la laxitud ligamentosa que se observa después de partos numerosos (fig. 1238).

La posición elevada, que recuerda la disposición observada en la niña y el feto, se puede ver en la mujer adulta de tipo infantil, cuya pelvis es estrecha. Se encuentra entonces el ovario sobre el estrecho superior y algunas veces sobre el psoas.

**2.° Cara interna o uterina.** — La cara interna del ovario, convexa como la cara precedente, está cubierta por el mesosalpinx, la trompa y los demás órganos que contiene. Es necesario, pues, normalmente enderezar la trompa para poder descubrir el ovario. Veremos, al estudiar la trompa, que ésta se dirige de

dentro a fuera, desde el útero hasta el polo inferior del ovario. Llegada a este punto sube por delante del borde anterior del ovario; luego, cambiando de dirección, baja, dirigiéndose atrás y abajo, cruzando la parte superior de la cara interna, para alcanzar y rebasar el borde. El pabellón tubárico con su franja se

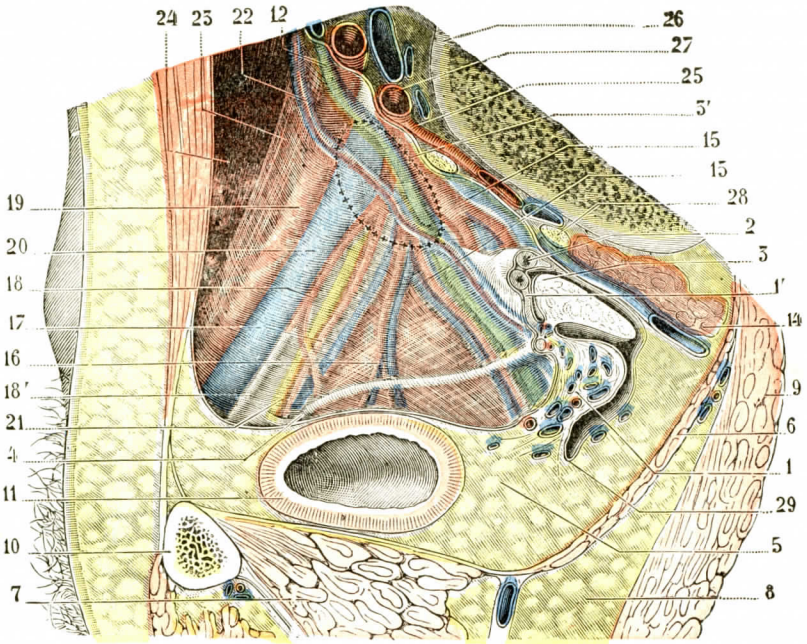


FIG. 1238

Corte láterosagital que pasa 5 centímetros a la derecha de la línea media (segmento derecho del corte, cadáver congelado) (T.-J.).

(El corte pasa por el ovario y por la parte externa del ligamento ancho. En este sujeto [mujer multípara, de cuarenta y cinco años de edad] el ovario está bajo y ocupa la fosita de Claudius; en línea de puntos está indicado el sitio que el órgano debería ocupar en la mujer virgen o nulípara.)

1, ligamento ancho, con 1', el mesosalpinx. — 2, trompa seccionada en el punto en que va a descender hacia detrás del ovario. — 3, ovario, con 3', la posición de este mismo ovario en la nulípara. — 4, ligamento redondo. — 5, espacio pelvisubperitoneal. — 6, elevador. — 7, obturador interno. — 8, fosa isquiorrectal. — 9, glúteo mayor. — 10, pubis. — 11, parte lateral derecha de la vejiga. — 12, uréter. — 13, arteria uterina. — 14, piramidal. — 15, tronco de la isquiática y de la pudenda interna. — 16, vaginal. — 17, obturatriz. — 18, umbilical, con 18', la porción obliterada de esta misma arteria. — 19, arteria ilíaca externa. — 20, vena ilíaca externa. — 21, nervio obturador. — 22, vasos ováricos en el ligamento lumboovárico. — 23, psoas. — 24, fosa ilíaca externa. — 25, glútea. — 26, ala del sacro. — 27, arteria hipogástrica. — 28, nervio del plexo sacro. — 29, fondo de saco de Douglas.

halla, pues, en relación con la cara interna de la glándula y alcanza el polo superior de la misma.

La mayoría de las veces las asas delgadas o en ciertos casos el colon pélvico vienen a ponerse en relación con esa cara interna.

**3.° Borde anterior.** — El borde anterior (fig. 1239, 3''') adhiere a la aleta posterior del ligamento ancho, repliegue muy corto al que se da el nombre de *mesovario*. Sabemos que el peritoneo no rodea el ovario, sino que se fija en su borde anterior, interrumpiéndose bruscamente según una línea, la *línea de Farre* (fig. 1240, 7). Esta particularidad se explica por la embriología. Se sabe que las células sexuales o epitelio germinativo interno se diferencian a expensas de las células del celoma, que producen también, por otra parte, las células del peritoneo. Células ováricas y células peritoneales provienen del mismo origen, son de la misma cepa. Por este borde le llegan los vasos y nervios ováricos. El borde anterior es el *hilio del ovario*.

4.° **Borde posterior.** — Convexo y libre en toda su extensión, está en contacto más o menos íntimo con los órganos que limitan por detrás la fosita ovárica, por lo tanto el uréter; muy a menudo se aplica al borde libre del colon pélvico.

5.° **Polo superior.** — El polo superior, situado algo por debajo de la vena ilíaca externa, da inserción al ligamento tuboovárico y al ligamento suspensorio del ovario que ya hemos estudiado. Este polo entra en relación con la parte ínferointerna de la fosa ilíaca interna y puede, a la derecha, estar muy próximo al apéndice. Las enfermedades de estos dos órganos, en principio netamente separados, pero a menudo muy próximos, pueden ser causa de confusiones.

6.° **Polo inferior.** — El extremo inferior del ovario queda casi siempre normalmente suspendido por encima del suelo pélvico en la mujer nulípara. Por el contrario, en las mujeres que sufren una retrodesviación uterina, el ovario viene a ponerse en contacto con el suelo y hasta puede descender al fondo de saco de Douglas. Se pone entonces en relación con el recto y la vagina. Se le puede explorar en este caso por los dos tactos, el rectal y el vaginal.

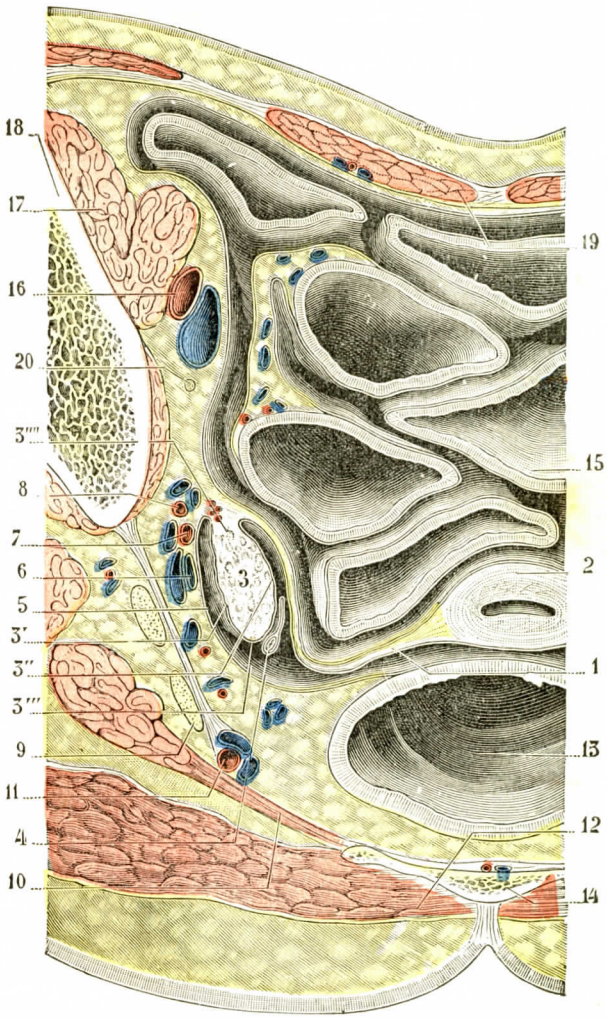


FIG. 1259

El ligamento ancho y el ovario, vistos en un corte horizontal de la pelvis (T.-J.).

(Mujer de cuarenta y cinco años, multípara, útero en retroversión fisiológica; segmento inferior del corte.)

1, ligamento ancho. — 2, útero. — 3, ovario, con 3', su cara externa; 3'', su cara interna; 3''', su borde posterior libre; 3'''', su borde anterior adherente costeando los vasos ováricos. — 4, trompa. — 5, peritoneo de la fosita ovárica. — 6, uréter. — 7, arteria uterina. — 8, arteria obturatriz. — 9, nervio del plexo sacro. — 10, piramidal. — 11, arteria glútea. — 12, glúteo mayor. — 13, recto. — 14, sacro. — 15, asas intestinales. — 16, vasos ilíacos externos. — 17, psoas. — 18, hueso ilíaco. — 19, pared abdominal anterior. — 20, nervio obturador.

## § 4. — CONSTITUCIÓN ANATÓMICA

Daremos el esquema de esta estructura, remitiendo al lector a los *Tratados de Histología* para mayores detalles.

Un corte sagital del ovario, si pasa por el hilio, distingue dos zonas: una superficial, la *substancia cortical;* la otra central,

la *substancia medular*. Esta última, de coloración roja y de aspecto esponjoso, contiene numerosos vasos sanguíneos (fig. 1247). La substancia cortical contiene las formaciones características del ovario, los *folículos de De Graaf*.

Los *folículos de De Graaf* (fig. 1242) o folículos ováricos están constituídos por un *óvulo* o célula genital femenina, gruesa célula rodeada de una barrera de pequeñas células, las *células foliculares*. El límite periférico del folículo está constituído por la *teca*.

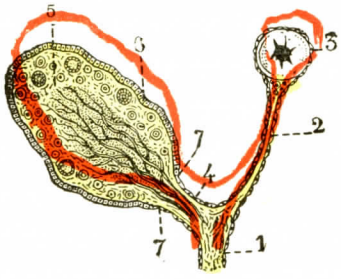


Fig. 1240

Corte sagital del ovario y de su pedículo.

1, ligamento ancho. — 2, aleta superior. — 3, trompa de Falopio. — 4, aleta posterior (pedículo del ovario). — 5, ovario, con 6, su epitelio cilíndrico. — 7, 7, línea de transición entre el endotelio peritoneal y el epitelio ovárico (línea de Farre).

No todos los folículos se hallan en el mismo estadio evolutivo cuando se les examina en la mujer adulta. Unos son jóvenes: los *folículos primordiales;* los otros están en *vía de crecimiento;* por último, los hay que han terminado su evolución, los *folículos maduros*. En la especie humana, el número de folículos primordiales puede evaluarse en el nacimiento entre 50.000 y 80.000. Antes de la pubertad, han desaparecido en sus tres cuartas partes; se han *atresiado*. Por último, después de la pubertad, sólo 300 ó 400 llegan a la madurez durante la vida genital de la mujer, es decir, un óvulo cada mes durante treinta a treinta y dos años aproximadamente.

Esta maduración va acompañada de un considerable aumento de volumen del folículo (figs. 1243 y 1244): forma una vesícula quística de 2 centímetros de diámetro. La pared se adelgaza y se rompe por el punto más débil, el *estigma*. El óvulo es evacuado. Experimenta entonces transformaciones análogas a las del espermatozoo *(divisiones de maduración)*, eliminando en dos divisiones sucesivas la mitad de la cromatina de su núcleo. Se halla entonces apto para la fecundación.

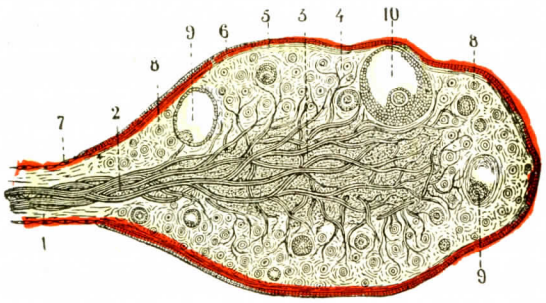


Fig. 1241

Corte sagital del ovario, que pasa por su parte media *(esquemática)*.

1, aleta posterior del ligamento ancho. — 2, hilio del ovario, con sus vasos.—3, substancia medular (bulbo del ovario).—4, substancia cortical. — 5, albuginea. — 6, epitelio ovárico. — 7, endotelio del peritoneo. — 8, folículos primordiales. — 9, 9, folículos en vías de crecimiento. — 10, folículo maduro, próximo a estallar.

Desprovisto del óvulo, el folículo experimenta una evolución curiosa: diez días aproximadamente después de la rotura se convierte en *cuerpo amarillo*. Este forma un nódulo redondeado de 2 centímetros de diámetro que contiene un líquido seroso rodeado de una substancia amarillenta constituída por células que tienen propiedades glandulares indudables. Doce días aproximadamente después de la ovulación aparece un período menstrual, se produce una hemorragia en el cuerpo amarillo y éste regresa. Por el contrario, cuando el óvulo ha sido fecundado, el cuerpo amarillo persiste durante la primera mitad de la gestación, regresando durante la segunda.

La periferia del ovario está limitada por una capa epitelial, el *epitelio ovárico*. Este se continúa bruscamente en el hilio con el endotelio peritoneal, siguiendo una línea sinuosa, la *línea de Farre-Waldeyer*.

La *estroma ovárica* contiene, como el testículo, células, las *células intersticiales*, que desempeñan el papel de glándulas de secreción interna. Pero sus funciones son aún obscuras, y, según ciertos autores, desempeñarían un papel nutritivo respecto a los folículos.

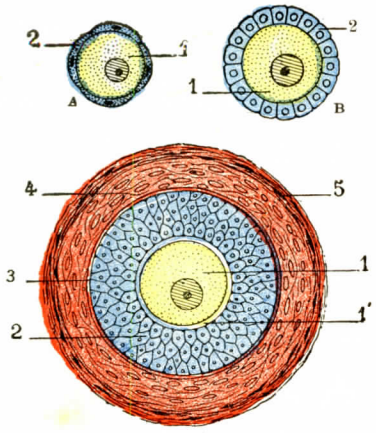


FIG. 1242

Folículos de De Graaf en diversos estadios de su desarrollo: A, folículo primordial; B, C, folículos en vías de crecimiento *(esquemática)*.

1, óvulo, con 1' (en la figura C), su membrana vitelina.—2, granulosa del folículo.—3, membrana basal. — 4, teca interna. — 5, teca externa.

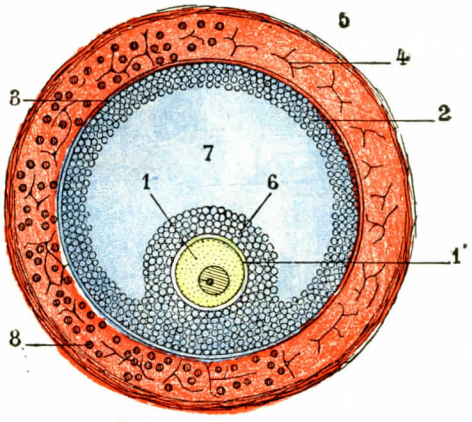


FIG. 1243

Folículo de De Graaf en estado de madurez.

1, óvulo, con 1', su membrana vitelina. — 2, membrana granulosa del folículo. — 3, membrana basal o membrana propia. — 4, teca interna. — 5, teca externa o túnica fibrosa. — 6, cúmulus proligero. — 7, liquor folliculi. — 8, elementos celulares de la teca interna (estos elementos sólo están representados en la mitad izquierda de la figura; en la mitad derecha han sido separados para dejar ver el retículo conjuntivo).

## § 5. — VASOS Y NERVIOS

**1.° Arterias.** — En nuestras ediciones precedentes hemos dado de estas arterias una descripción suscinta, remitiendo al lector al estudio de la vascularización de la trompa. En la actualidad, es necesario tener en cuenta, por una parte, los trabajos recientes que ha suscitado esta cuestión y, por otra parte, las necesidades de la cirugía ginecológica, hoy resueltamente conservadora (COTTE, MOCQUOT), y cuya base es un conocimiento exacto de las arterias que aseguran la nutrición de la glándula.

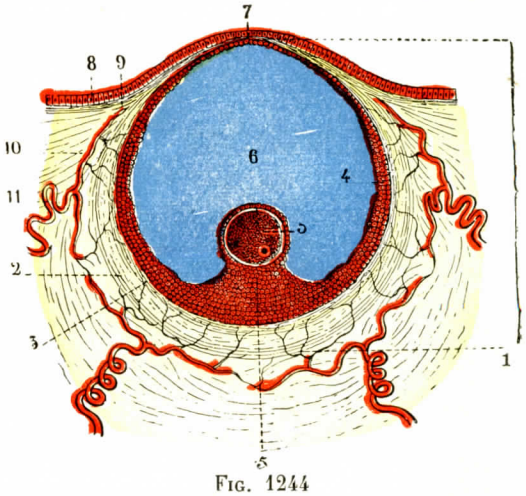


FIG. 1244

Folículo maduro próximo a romperse.

1, folículo de De Graaf.—2, teca externa.—3, teca interna.—4, granulosa, con su vítrea. — 5, cúmulus proligero, con su óvulo, 5'. — 6, líquido folicular. — 7, estigma. — 8, epitelio ovárico. — 9, albuginea. — 10, estroma ovárica. — 11, vasos.

El ovario deriva su vascularización arterial de dos orígenes: el aporte principal es suministrado por la *arteria ovárica*, rama de la aorta; el origen secundario proviene de la arteria uterina por su rama *úterovárica*. Parece que los anatomistas se hayan complacido en

multiplicar la confusión dando a cada una de estas ramas denominaciones variadas. En realidad, la discusión recae sobre el punto en que estas dos arterias se anastomizan. Nos reservamos su estudio para más adelante.

La *arteria ovárica* (lumboovárica de Henlé, tuboovárica de Mocquot y Rouvillois), nace de la aorta abdominal. Es la homóloga de la arteria espermática del hombre, y divide una parte de su trayecto. Este, en efecto, es primero oblicuo hacia abajo y afuera. Permite a la arteria cruzar la cara anterior del uréter y situarse en seguida en su lado externo. Con este conducto y en compañía de sus venas satélites, rodeada de un rico plexo nervioso, la arteria pasa por fuera de la fosita iliolumbar de Cunéo y Marcille y llega, oblicua hacia abajo, hacia delante y hacia dentro, al estrecho superior. Lo franquea pasando a la cara anterior de los vasos ilíacos externos cuando el ovario está en posición anterior y alta (fosita de Krause), de los vasos ilíacos primitivos cuando el ovario es posterior y bajo (fosita de Claudius). La arteria ovárica constituye así el elemento centro del ligamento lumboovárico y llega a la glándula por su polo superior.

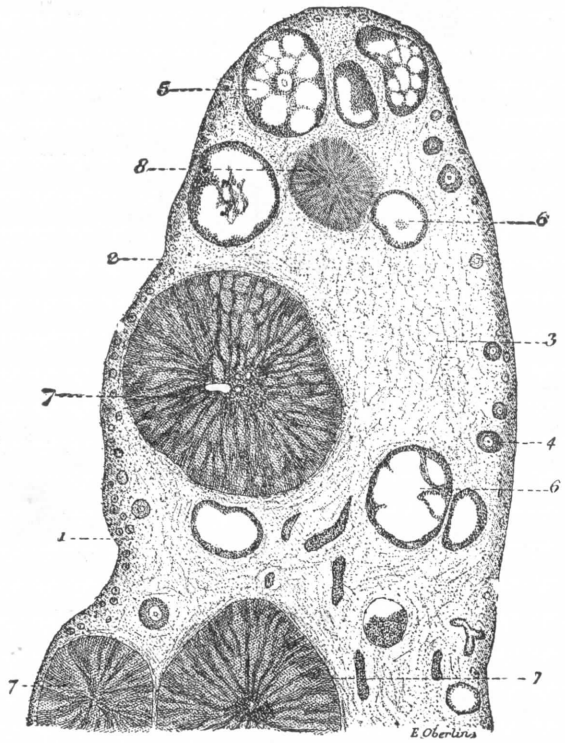


FIG. 1245

Corte longitudinal de ovario de coneja en época de celo (según VILLEMIN).

La sección pasa algo por fuera del hilio; sólo se ha reproducido en la figura una parte, aproximadamente los dos tercios.

1, capa ovígena o cortical, que contiene numerosos ovocitos o folículos jóvenes al principio de su período de crecimiento.—2, epitelio superficial o germinativo. — 3, parénquima ovárico, casi constituído únicamente por células intersticiales. — 4, folículo de De Graaf joven. — 5, folículo de De Graaf llegado casi al término de su período de crecimiento. — 6, folículo de De Graaf seccionado excéntricamente. — 7, 7, 7, tres cuerpos amarillos. — 8, cuerpo amarillo en degeneración.

En general, la arteria ovárica abandona aquí una *arteria tubárica externa* que sigue más o menos cerca del pabellón de la trompa (HOVELACQUE) y que no participa en la vascularización del ovario. Todas las demás ramas están destinadas al ovario, al que llegan por hilio, es decir, por su borde anterior. La *arteria úteroovárica* nace de la arteria uterina a la altura del cuerno uterino. Recorre el ligamento úteroovárico y alcanza el ovario por su parte ánterointerna.

El punto esencial estriba en el hecho de que esas dos arterias se *anastomizan* en un arco paralelo al hilio del ovario y tendido del ligamento lumboovárico al cuerno uterino. ¡Este arco es capaz de numerosas variaciones, y ciertas disposiciones han podido hacer decir a WEBER que la arteria uterina era la arteria principal del ovario! Después se han dedicado numerosos estudios a este arco y a la parte respectivamente dedicada a la ovárica o a la uterina en la vascularización del ovario.

DESTOT fué el primero que demostró que el punto exacto en donde se situaba la anastomosis no tenía importancia.

FREDET (*Tesis de París*, 1899) considera como clásico el nacimiento de ramas ováricas en dos grupos: un grupo externo, correspondiente a la ovárica, y un grupo

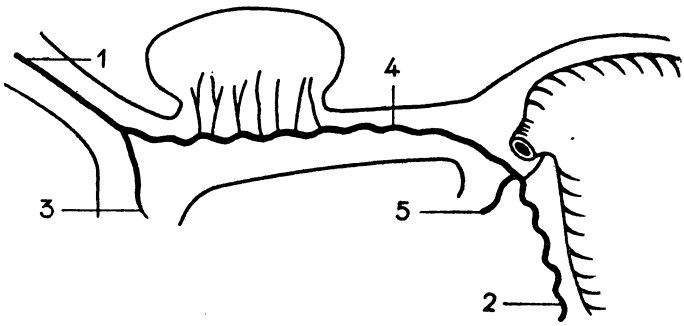


FIG. 1246

1, arteria ovárica. — 2, arteria uterina. — 3, arteria tubárica externa. — 4, rama ovárica de la uterina. — 5, arteria tubárica interna.

interno, correspondiente a la uterina, naciendo estos dos grupos del arco anastomótico.

GRÉGOIRE, y luego L. y R. DIEULAFÉ, ven que las ramas ováricas nacen del arco anastomótico sin que sea posible distinguir dos pedículos.

JOYEUX (*Tesis de Montpellier*, 1936) considera una y otra disposición como igualmente frecuentes.

En efecto, se puede afirmar, con MOCQUOT y Cl. ROUVILLOIS (*Journal de Chirurgie* pág. 161, 1938), que la disposición de las ramas arteriales destinadas al

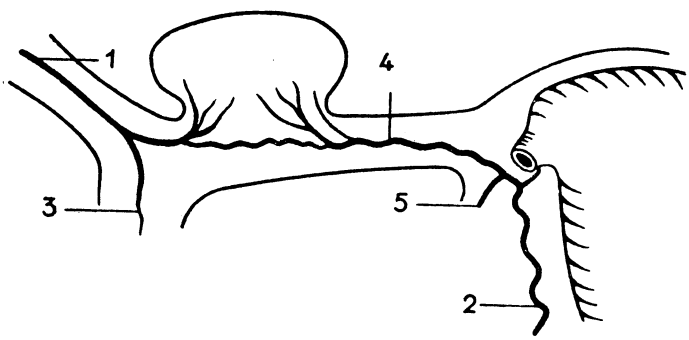


FIG. 1247

1, arteria ovárica. — 2, arteria uterina. — 3, arteria tubárica externa. — 4, rama ovárica de la uterina. — 5, arteria tubárica interna.

ovario varían mucho según los individuos. Es innegable que la arteria principal es la arteria ovárica; la evolución embriológica así lo demuestra. Pero, en el curso del desarrollo, la aparición de las anastomosis nunca destruye el dispositivo primitivo. Siendo la existencia del arco anastomótico un fenómeno *secundario*, es fácil comprender las múltiples variedades que puede adoptar.

Con MOCQUOT y ROUVILLOIS, podemos, pues, describir cuatro tipos distintos. Los dos primeros se encuentran, al parecer, con igual frecuencia. Los dos últimos son más raros.

*Primer tipo* (fig. 1246). La anastomosis se hace por inosculación. De una y otra parte del ovario sus dimensiones son iguales. Delante del hilio nacen en púa de peine las arterias ováricas.

*Segundo tipo* (fig. 1247). — La anastomosis se establece entre dos ramilletes

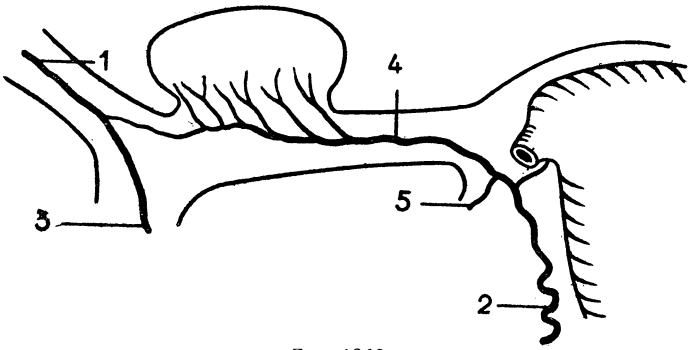


FIG. 1248

1, arteria ovárica. — 2, arteria uterina. — 3, arteria tubárica externa. — 4, rama ovárica de la uterina. — 5, arteria tubárica interna.

arteriales distintos: un ramillete externo nacido precozmente de la ovárica y un ramillete interno, nacido muy próximo al cuerno uterino.

*Tercer tipo* (fig. 1248). — El arco anastomótico se halla *encima* del polo superior del ovario. La arteria uterina es la única responsable de la vascularización del ovario, pues la arteria ovárica queda muy delgada y únicamente destinada a la trompa.

*Cuarto tipo* (fig. 1249). — La arteria ovárica es la única que irriga el ovario

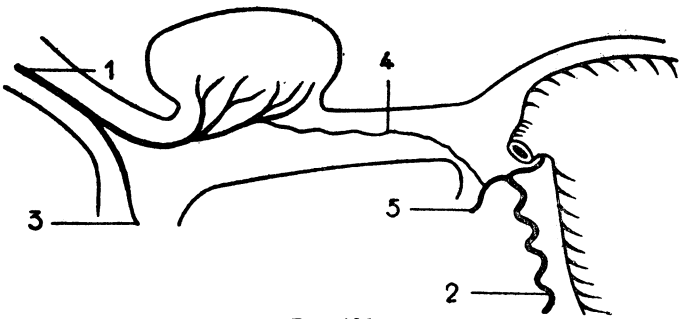


FIG. 1249

1, arteria ovárica. — 2, arteria uterina. — 3, arteria tubárica externa. — 4, arco anastomótico con la arteria tubárica interna. — 5, arteria tubárica interna.

Una de sus ramas se dirige hacia el cuerno uterino, muy delgada, para anastomizarse con una de las ramas de la uterina, la arteria tubárica interna en general.

Esta descripción muestra con evidencia el polimorfismo de este dispositivo arterial que reduce a la nada las discusiones del próximo pasado siglo. Los cirujanos que procuran conservar el ovario y sus vasos, deben, pues, conocer el papel a veces preponderante de uno u otro pedículo. La degeneración quística del ovario, conservado después de histerectomía sigue siendo posible, siempre que el ligamento úteroovárico haya sido seccionado demasiado lejos del útero, cuando la arteria uterina representaba la corriente esencial.

Del arco arterial que acabamos de describir es de donde se desprenden las arterias del ovario. En número de diez a doce, se dirigen hacia el borde anterior de la glándula y desaparecen en su espesor, donde se ramifican. Estas arterias, como sus ramas de división, son eminentemente tortuosas, contorneadas en espiral y más o menos apelotonadas sobre sí mismas: son verdaderas *arterias helicinas*. Después de anastomizarse en arcos, en el límite de las dos porciones medular y cortical, penetran en esta última y van a terminar, en parte en la falsa albugínea, y en parte, sobre todo, en las paredes de los folículos de De Graaf, donde

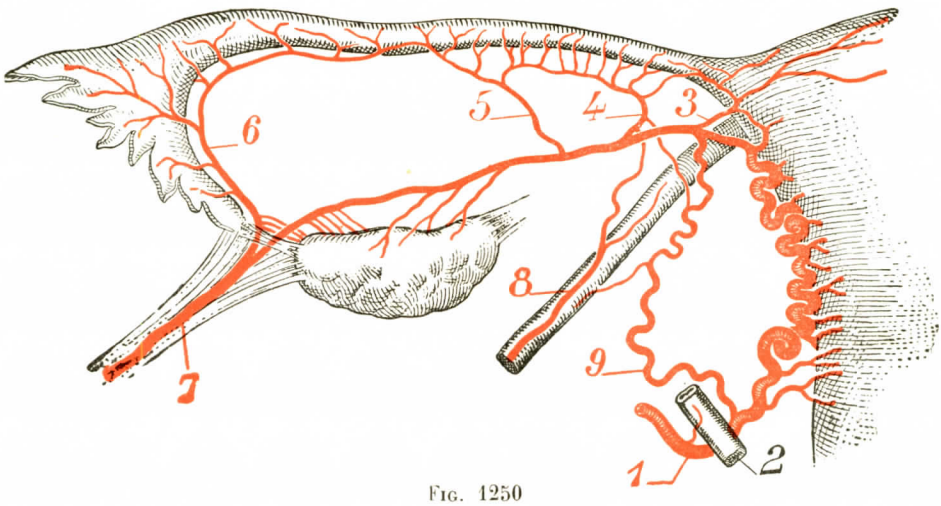


Fig. 1250

Arterias de la trompa y del ovario (según Ezes).

1, arteria uterina. — 2, uréter. — 3, arteria del fondo. — 4, arteria tubárica interna. — 5, arteria tubárica media. — 6, arteria tubárica externa. — 7, arteria tuboovárica. — 8, arteria del ligamento redondo. — 9, anastomosis entre la arteria uterina y su terminación.

forman dos redes: 1.ª, una *red externa* o *perifolicular*, de anchas mallas, situada alrededor del folículo; 2.ª, una *red interna intrafolicular*, de mallas mucho más apretadas, situada en la teca interna. Las mallas de esta última red llegan hasta la proximidad de la membrana basal. Recordemos de paso que en los folículos llegados al estado de madurez faltan por completo los vasos sanguíneos a nivel del polo externo o estigma, allí donde ha de producirse el estallido de la pared folicular.

**2.° Venas.** — Las venas del ovario, nacidas de las redes capilares precitadas, se dirigen hacia la porción medular del órgano, y, anastomizándose frecuentemente entre sí, forman en ella una espesa red.

Estas venas, siempre muy numerosas, son, por otra parte, de un calibre irregular, más o menos varicosas, diversamente enrolladas, apelotonadas (fig. 1251). Unidas a las arterias y a fascículos de fibras lisas que se continúan con los ligamentos del ovario, forman en el centro del órgano y aun en el hilio una masa considerable *(bulbo del ovario)*, que Rouget ha creído oportuno considerar como una formación eréctil.

Las venas que emanan de esta red salen del ovario a nivel del hilio y, mezclándose con algunas otras que proceden del útero, se remontan hacia el abdomen formando el *plexo pampiniforme*. Sabemos, por haberlo visto en Angiología

(véase tomo II), que este plexo termina en una vena única, la *vena úteroovárica*, y que esta vena va luego a abrirse en la vena renal, tratándose del lado izquierdo, o en la vena cava inferior, si se trata del derecho.

**3.° Linfáticos.** — Los linfáticos del ovario han sido inyectados por Hiss en la vaca (*Ueber den Bau des Säugethieren-Eierstocks*, «Arch. f. mikr. Anat.», 1865). Nacen numerosos de las paredes de los folículos, alrededor de los cuales forman una tupida red. Esta red envuelve al folículo en toda su extensión, excepto en su vértice, es decir, en el punto en que se producirá más tarde la rotura. Los linfáticos son también muy numerosos en las paredes de los cuerpos amarillos.

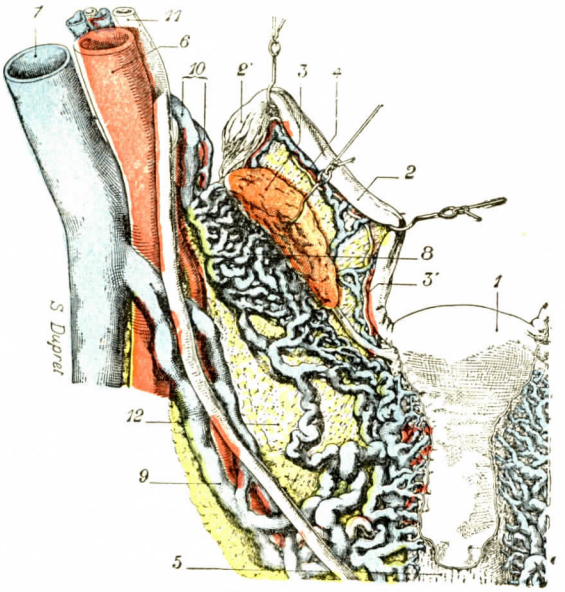


Fig. 1251

Las venas úteroováricas, cara posterior.

1, útero visto por su cara posterior. — 2, trompa, con 2', su pabellón. — 3, ovario, con 3', su ligamento úteroovárico. — 4, ligamento ancho (mesosalpinx). — 5, vagina. — 6, arteria ilíaca primitiva. — 7, vena ilíaca primitiva. — 8, venas del ovario. — 9, venas uterinas. — 10, venas úteroováricas. — 11, uréter. — 12, tejido céluloadiposo del ligamento ancho.

Los troncos y tronquitos que emanan de las redes de origen se dirigen hacia la porción medular y de allí hacia el hilio, donde se condensan de ordinario en cinco o seis troncos más o menos flexuosos y diversamente entremezclados: es el *plexo subovárico*. De este plexo parten cinco o seis colectores, los que, mezclándose con el cordón vascular úteroovárico, ascienden hacia el abdomen y, finalmente, van a parar a los ganglios en que terminan los linfáticos, escalonados por delante o a los lados de la aorta (*ganglios preaórticos* y *yuxtaaórticos*), desde la bifurcación de este vaso hasta el origen de las arterias renales (Bruhns).

Vemos que esta terminación de los linfáticos del ovario presenta la mayor analogía con la de los linfáticos del testículo, hasta tal punto que a veces se encuentra (Marcille) un vaso linfático ovárico que termina en un ganglio ilíaco externo, lo que recuerda el linfático testicular descrito por Zeissl y Horowitz, que termina también en un ganglio análogo.

Se ha creído encontrar en la disposición linfática la explicación de la propagación al ovario de ciertos cánceres gástricos (tumores de Krukenberg). No parece que esta patogenia sea aceptable. La propagación por vía peritoneal, a favor de las roturas foliculares mensuales, parece mucho más plausible.

**4.° Nervios.** — Los nervios del ovario llegan a él exclusivamente por su pedículo superior, el de la arteria ovárica (Hovelacque, Mitchell). Su origen se confunde con el de los nervios del riñón, es decir, que se sitúa a la altura de los ganglios semilunares, mesentéricos superiores y aórticos renales (Mathieu). Los nervios destinados al ovario constituyen un plexo periarterial denso, en el

que los filetes nerviosos se anastomizan en todos sentidos y presentan en su trayecto pequeñas masas ganglionares. Estos son nervios vasomotores, pero también nervios sensibles, que transmiten las sensaciones dolorosas nacidas en el ovario.

Se sabe finalmente, según KUNTZ, que ese plexo, homólogo del plexo espermático, tiene bajo su dependencia toda la gónada (se comprenden, en este término, todas las formaciones del aparato genital dotadas de propiedades endocrinas) y que asegura la vasomotricidad de sus arterias y de sus venas.

Los nervios penetran en el ovario por el hilio, en compañía de los vasos. Se dividen en filetes *vasculares*, en filetes *motores*, que se pierden en los elementos musculares lisos del bulbo; finalmente, en filetes *sensitivos*, que comprenden nervios foliculares y nervios epiteliales, que llegan a las capas superficiales del órgano.

Los filetes foliculares, ya señalados en 1864 por LUSCHKA, han sido nuevamente encontrados, en 1876, por ELISCHER en el ovario de la coneja, de la oveja y de la vaca. De 1892 a 1896 han sido nuevamente descritos en diversos mamíferos por RIESE, RETZIUS, HERFF, MANDL, WINTERHALTER y VALLART. Su modo de terminación no está todavía del todo dilucidado: RIESE y HERFF han podido seguir sus fibrillas terminales hasta el espesor de la membrana granulosa, pero ni RETZIUS ni MANDL han podido encontrar estas terminaciones interepiteliales. Su existencia no está todavía perfectamente establecida.

ELISABETH WINTERHALTER (1896), utilizando el método de Golgi, ha encontrado en el ovario de la mujer células nerviosas que, aquí como en otras partes, tienen la significación de pequeños ganglios periféricos. Estas células, que ocupan la capa medular, se disponen en su mayoría a lo largo de las arterias. Tienen la mayor analogía con las células simpáticas que han sido descritas por CAJAL en la túnica muscular del intestino (véase *Intestino)*. En su conjunto forman una especie de ganglio difuso, el *ganglio intraovárico* de WINTERHALTER, cuya función no es probablemente otra que regular el aflujo de sangre al ovario. Pero esta opinión es aún muy hipotética.

## ARTICULO II

## TROMPA UTERINA U OVIDUCTO

Las trompas uterinas o trompas de Falopio (alemán *Eileiter*, inglés *Fallopian tubes)* son dos conductos, uno derecho y otro izquierdo, que se extienden del extremo del ovario al ángulo superior del útero. Recogen, en el momento de la puesta, el óvulo de la superficie del ovario y lo transportan en seguida a la cavidad uterina, donde se fija y se desarrolla si ha sido fecundado, y de donde es expulsado al exterior en el caso contrario. La trompa se convierte así en un verdadero conducto excretorio de la glándula genital: de ahí el nombre de *oviducto* (de *ovum*, huevo, y *ducere*, conducir) que se le da siempre en anatomía comparada y cada vez más en anatomía humana.

### § 1. — CONSIDERACIONES GENERALES

**1.° Situación y medios de fijación.** — La trompa uterina está situada en la aleta superior del ligamento ancho, entre el ovario, que está por detrás, y el ligamento redondo, que está por delante. Según veremos más adelante, es la que constituye el borde superior del ligamento ancho.

Mientras que su extremo interno se continúa con el útero, su extremo externo da origen a un pequeñísimo cordón, mitad muscular, mitad conjuntivo, que la une

al ovario, y que hemos ya señalado a propósito de este último órgano: es el *ligamento tuboovárico* (fig. 1254, 9). La trompa se halla, pues, mantenida en su posición: 1.°, por su continuidad con el útero; 2.°, por su retención entre las dos hojas del ligamento ancho; 3.°, por su ligamento tuboovárico.

Así fijadas, las trompas uterinas no pueden, en condiciones fisiológicas ordinarias, abandonar la posición que ocupan. Pero son muy movibles en su sitio, sobre todo en su porción externa: así sucede que se dirigen hacia atrás cuando el reservorio uterino se dilata; que se deprimen cuando las asas intestinales repletas de materias fecales gravitan sobre ellas; que se trasladan hacia delante cuando esas mismas asas intestinales se acumulan en la excavación retrouterina, etcétera. Añadiremos que, en el embarazo, las trompas, lo mismo que el ovario, se elevan con el fondo del útero hacia la cavidad abdominal para volver a descender después del parto a la fosa ilíaca primero y a la excavación pelviana después.

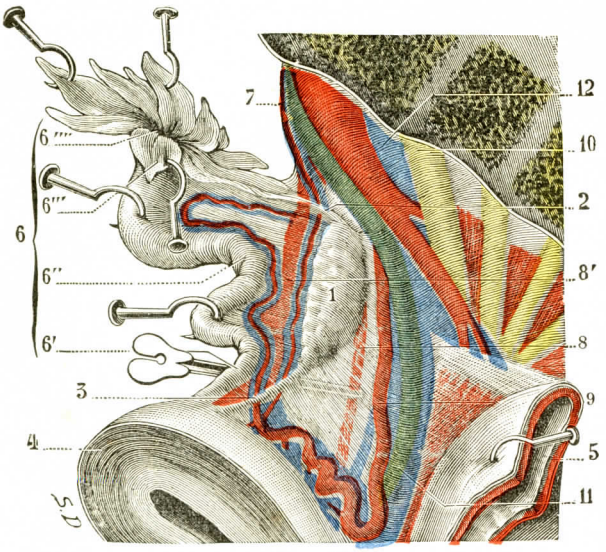


Fig. 1252

El ligamento ancho extendido, visto por su cara posterior (T.-J.).

1, ovario. — 2, ligamento tuboovárico. — 3, ligamento úteroovárico. — 4, útero. — 5, recto. — 6, trompa, con 6', el istmo; 6'', la ampolla; 6''', el pabellón; 6'''', el óstium peritoneal. — 7, ligamento lumboovárico, con los vasos ováricos en su espesor. — 8, ligamento ancho, y 8', mesosalpinx.—9, arteria uterina.—10, arteria hipogástrica.—11, uréter.—12, vena hipogástrica.

**2.° Dirección.** — Seguidas desde su extremo interno a su extremo externo, las trompas presentan ante todo una dirección transversal hasta el polo inferior del ovario. Aquí se enderezan, subiendo verticalmente junto al borde anterior del ovario. Llegadas algo por debajo del polo superior de éste, se curvan hacia abajo y atrás, cruzando la parte superior de la cara interna del ovario, para seguir a lo largo del borde posterior del mismo, que rebasan por detrás.

**3.° Dimensiones.** — Los oviductos, flexuosos en casi toda su extensión y dispuestos en forma de cayado en su extremo externo, presentan naturalmente dimensiones longitudinales muy superiores al intervalo que separa en línea recta el ángulo superior del útero de las paredes laterales de la pelvis.

Su longitud es, por término medio, de 10 a 12 centímetros. Beigel, en numerosas mediciones practicadas en el cadáver, ha encontrado como mínimo 4 centímetros y como máximo 17 centímetros. Por su parte, Barkow, en cuarenta oviductos, ha encontrado cinco que medían de 52 a 78 milímetros, siete de 78 a 105 milímetros, veinticinco de 105 a 150 milímetros, y finalmente tres de 150 a 180 milímetros.

Su diámetro, que es de 2 a 4 milímetros en la proximidad del útero, aumenta gradualmente de dentro a fuera: cerca del extremo externo u ovárico llega a tener de 6 a 8 milímetros.

## § 2. — Conformación exterior

Falopio comparaba el oviducto a una trompeta *(tuba)*, y de ahí el nombre de *trompa* que le dió y que lleva todavía en la actualidad. En efecto, del mismo modo que este instrumento, el conducto tubuloso que constituye el conducto excretorio de la glándula genital se ensancha progresivamente de uno de sus extremos al otro y termina, del lado del ovario, por una parte dilatada en forma de embudo, que se designa con el nombre de *pabellón* (fig. 1253, 4). Distínguense en la trompa de

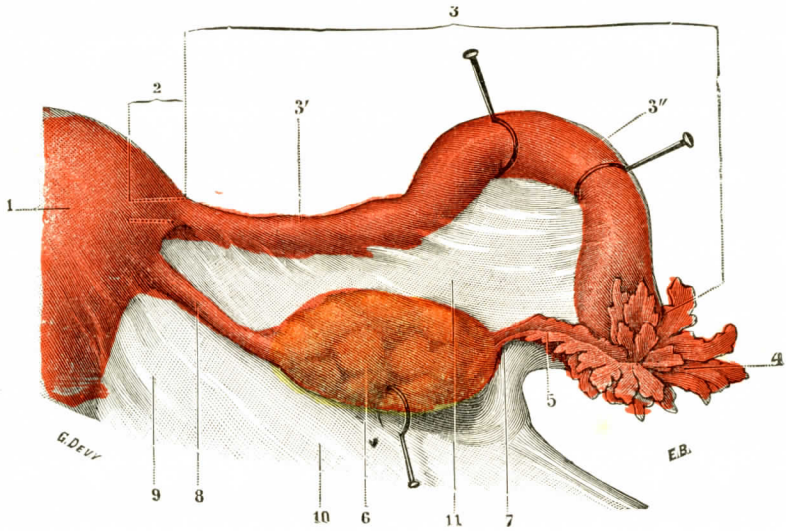


Fig. 1253

La trompa de Falopio, vista por su cara posterior (lado derecho).

1, útero. — 2, porción intersticial de la trompa. — 3, su segunda porción o cuerpo, con: 3', el istmo; 3'', la ampolla. — 4, su tercera porción o pabellón. — 5, franja ovárica. — 6, ovario, erinado hacia atrás. — 7, ligamento tuboovárico. — 8, ligamento úteroovárico. — 9, ligamento ancho. — 10, aleta posterior. — 11, aleta superior o mesosalpinx.

Falopio tres partes: 1.ª, una extremidad interna o *porción intersticial;* 2.ª, una porción media o *cuerpo;* 3.ª, una extremidad externa, o sea el *pabellón.*

**1.° Porción intersticial.** — La porción intersticial o intraparietal de la trompa está situada, como lo indica su nombre, en el espesor mismo de la pared del útero. En un corte frontal de este último órgano (fig. 1255) observamos que aquélla establece el límite respectivo del borde superior y del borde lateral correspondiente. Se observa al propio tiempo que es ligeramente ascendente y que forma con el cuerpo de la trompa que la continúa un ángulo muy obtuso con la abertura hacia abajo y afuera. La trompa desemboca en el útero por un agujerito redondeado *(ostium uterinum)*, de un milímetro de diámetro (fig. 1255, 3), que se abre en el vértice del infundíbulo que constituye el ángulo superior de la cavidad uterina.

**2.° Cuerpo.** — El cuerpo de la trompa, que continúa la porción intersticial, se desprende del útero entre el punto de emergencia del ligamento redondo y el del ligamento del ovario, pero en un plano más elevado. Veremos, por otra parte, en el siguiente artículo, que este punto de implantación de la trompa en el útero se halla situado en el mismo plano que el fondo de este órgano en la nulípara, y a 10 ó 12 milímetros por debajo en la multípara.

El cuerpo de la trompa se subdivide a su vez en dos partes distintas que difieren de aspecto y de volumen (figs. 1252 y 1253): una parte interna (3'), llamada *istmo de Barlow;* una parte externa (3''), a la cual HENLE ha dado el nombre de *ampolla*. El *istmo*, así denominado por su pequeño calibre, corresponde a la parte rectilínea del conducto. Mide 3 ó 4 centímetros de longitud por 3 ó 4 milímetros de diámetro. Es cilíndrico, duro al tacto, de una consistencia que recuerda hasta cierto punto la del conducto deferente. La *ampolla*, mucho más ancha, puesto que llega a tener 8 y 9 milímetros de diámetro, es igualmente más larga: mide, en efecto, 7 u 8 centímetros, o sea los dos tercios de la longitud total del oviducto. También se distingue del istmo por la constitución de su pared, que es muy delgada, y por su consistencia, que es mucho más blanda. En fin, se diferencia morfológicamente en que es un poco aplanada de delante atrás, irregularmente calibrada, fuertemente tortuosa y hasta a veces, sobre todo en la edad juvenil, más o menos enrollada sobre su eje como el tubo de un caracol.

Considerado desde el punto de vista de sus relaciones, el cuerpo de la trompa establece el límite (fig. 1231) entre la excavación retrouterina y la excavación preuterina. Corresponde a las asas intestinales. Puede también, en ciertas condiciones, entrar en relación por detrás con el recto, por delante con el reservorio urinario.

**3.° Pabellón.** — El pabellón *(morsus diaboli* de los antiguos anatomistas) reviste la forma de un ancho embudo, cuya abertura, por efecto de las diversas inflexiones que describe el segmento externo de la trompa, mira habitualmente hacia abajo, atrás y adentro. Por lo demás, representa la parte más movible de la trompa, y su posición varía mucho según los sujetos. El pabellón es el que, en el acto de la ruptura de una vesícula de De Graaf, se dirige hacia la región del ovario ocupada por esta vesícula, para recoger allí el óvulo y dirigirlo luego hacia la porción tubular del oviducto. El pabellón, por su forma (fig. 1254, 6), ofrece a nuestra consideración una *superficie exterior*, una *superficie interior*, un *vértice* y una *base*.

a) *Superficie exterior.* — La superficie exterior continúa la superficie exterior del cuerpo de la trompa. Como esta última, es lisa y uniforme, de color blanquecino, y está totalmente cubierta por el peritoneo visceral.

b) *Superficie interior.* — La superficie interior, que es continuación de la cavidad de la ampolla, es mucho más irregular que la precedente; veremos luego de qué depende esto. Distínguese de aquélla, además, en que su color es rosado y está tapizada, no ya por el peritoneo, sino por una mucosa que es continuación de la que reviste el interior de la trompa propiamente dicha.

c) *Vértice.* — El vértice del pabellón está representado por un orificio redondo, que nos conduce a la ampolla. Este orificio (fig. 1254, 7), de 2 ó 3 milímetros de anchura, es el orificio abdominal de la trompa *(ostium abdominale)*. Abrese, según se ve, en plena cavidad peritoneal y nos ofrece así el hecho singular (hecho único en la economía) de una cavidad serosa que comunica con una cavidad mucosa y, por ella, con el exterior. Esta comunicación entre la cavidad peritoneal y el conducto tuboúterovaginal nos explica el hecho de remontarse a veces los zoospermos, a través de la trompa y su pabellón, hasta la glándula genital. También nos explica la posibilidad de que una inyección medicamentosa practicada en la vagina o en el útero siga el mismo camino y llegue así a la superficie libre del peritoneo. Así es cómo una inyección de lipiodol en el útero *(histerografía)* penetra en las trompas y, cuando éstas están sanas, cae en la cavidad peritoneal. Esta caída de lipiodol es una excelente prueba de la permeabilidad de las trompas, que se hace principalmente en las mujeres estériles. Añadiremos que el óstium abdominal de la trompa tiene un diámetro muy inferior al del pabellón que le precede y al de la ampolla que le sigue; representa, pues, una especie de estrecho situado entre dos cavidades mucho más anchas.

d) *Base.* — La base o circunferencia de la trompa es muy irregular; unas veces es simplemente festoneada; otras veces, y éste es el caso habitual, está profundamente recortada en una serie de lengüetas, las cuales, a su vez, son más o menos dentelladas en sus bordes, razón por la cual han recibido el nombre de *franjas:* son las *franjas del pabellón* (fig. 1254, 6).

La longitud de las franjas varía ordinariamente de 10 a 15 milímetros. Su forma es casi siempre lanceolada, con una base que está en relación con la ampolla y un vértice que flota libremente en la cavidad abdominal. Su número, según opinión de la mayoría de los autores, varía entre diez y quince; pero este número es generalmente muy difícil de determinar, a causa de las franjas secundarias que van a juntarse a las franjas principales. Respecto a sus relaciones recíprocas, las franjas del pabellón se yuxtaponen todas por sus bordes, formando así una capa única; o bien se disponen en dos o tres círculos concéntricos. En uno y otro caso constituyen por su conjunto una especie de corola, siempre irregular y caprichosa, pero siempre muy elegante, en cuyo fondo se abre el óstium abdominal.

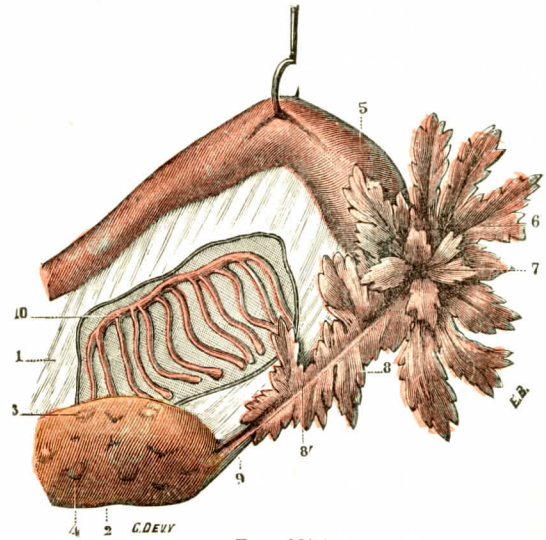


FIG. 1254

El pabellón de la trompa, visto por su cara interna o mucosa (lado derecho).

1, ligamento ancho visto por su cara posterior. — 2, ovario, con: 3, vesículas de De Graaf; 4, cicatrices.—5, ampolla de la trompa.— 6, pabellón, con dos círculos concéntricos de franjas. — 7, óstium abdominal — 8, franja ovárica, con 8', su canal longitudinal. — 9, ligamento tuboovárico, sobre el cual se continúa el canal longitudinal de la franja ovárica. — 10, órgano de Rosenmüller.

Entre las franjas que acabamos de describir existe una, más larga que las otras (20 a 30 milímetros de longitud), que, desde la parte inferior de la ampolla, se dirige al extremo externo del ovario (fig. 1254, 8): es la *franja ovárica (fimbria ovarica);* ésta sigue exactamente el mismo trayecto que el ligamento tuboovárico, contra el cual se aplica por su cara externa, estando a la vez íntimamente adherida al mismo. Su cara opuesta, enteramente libre, es cruzada en su centro por un surco longitudinal (8'), que ocupa toda su longitud y que termina por arriba en el óstium abdominal. Por lo demás la franja ovárica desciende hasta el ovario o se detiene a algunos milímetros por encima. En este último caso, el vértice de la franjas está unido a la glándula genital por la porción terminal del ligamento tuboovárico, y esta parte del ligamento, hecha así libre, nos presenta en su lado interno un revestimiento mucoso y un surco longitudinal, que continúa, del lado del ovario, el que acabamos de señalar en la franja ovárica (fig. 1254, 9). En otros términos, el óstium abdominal de la trompa está unido al extremo externo del ovario por un surco más o menos marcado, que ocupa sucesivamente (cuando la franja ovárica no se extiende hasta el ovario) primero el centro de esta franja ovárica y luego el extremo inferior del ligamento tuboovárico.

Se encuentran con bastante frecuencia en la mitad externa del cuerpo de la trompa, con preferencia en la proximidad del pabellón, *pabellones supernumerarios* o *accesorios.* J. RICHARD (*Anatomie des trompes de l'utérus chez la femme,* «Tesis de París», 1851), a quien

debemos un excelente estudio de esta anomalía, la ha observado cinco veces entre treinta sujetos. Por su parte, SAPPEY, entre 154 sujetos (77 mujeres y 87 fetos) que ha examinado con este objeto, no ha encontrado pabellones accesorios sino diez veces. Reuniendo ambas estadísticas, bien diferentes según se ve, obtenemos una cifra media de 1/13 como representante del grado de frecuencia de la anomalía en cuestión. Las más de las veces existe tan sólo un pabellón accesorio; con menos frecuencia se encuentran dos, y existían tres en un caso de RICHARD. Cuando existen, los pabellones accesorios presentan la misma configuración general y la misma estructura que el pabellón ordinario; como este último, revisten la forma de un embudo, cuyas paredes están más o menos recortadas en franjas y cuyo vértice se abre por medio de un orificio redondeado en la ampolla de la trompa.

## § 3. — RELACIONES

La trompa, después de haberse desprendido del útero, por encima y detrás de la inserción aparente del ligamento redondo, por encima y delante de la inserción del ligamento tuboovárico, penetra en la aleta superior del ligamento ancho que se denomina el *mesosalpinge*. Las dos hojas peritoneales que constituyen esta aleta, y que más tarde estudiaremos por menudo, están aplicadas íntimamente una contra la otra. Las inyecciones practicadas en la base del ligamento ancho (LATARJET y TRILLAT) no logran desprender las hojas del mesosalpinge. Por este meso circulan los vasos, arterias y venas destinadas a la trompa y al ovario. También se encuentran en él linfáticos y filetes nerviosos. Por último, ciertos restos embrionarios se alojan en él: el epoóforo en la parte externa, el paroóforo en la parte transversal.

Cabe distinguir en la trompa, desde el punto de vista de las relaciones, dos partes: el segmento horizontal, que corresponde al istmo de Barkow, y el segmento ampollar.

El *segmento horizontal* está en relación: *por delante*, con el ligamento redondo, del que se separa cada vez más. Esta disposición deben tenerla en cuenta los cirujanos que utilizan el ligamento redondo como tractor de un útero en retroversión. Cuando se coge el ligamento demasiado cerca del útero, se arrastra la trompa con él. Se crea así un codo, origen de dolores y hasta de embarazos ectópicos, que obliga a veces a una nueva intervención para liberar las trompas (COTTE y BERTRAND). Los dos órganos divergentes, la trompa por fuera, el ligamento redondo por delante, limitan una fosita, la *fosita preovárica* (WALDEYER). Esta depresión es bien visible cuando se atrae ligeramente la trompa hacia arriba y adelante. *Por detrás*, la trompa corresponde al ligamento úteroovárico; se sitúa encima de él y en su contacto. Venas bastante importantes acompañan al ligamento. Las asas delgadas y el colon pélvico cubren a menudo la trompa.

El *segmento ampollar* de la trompa forma una asa que ya hemos descrito. La cara externa de la trompa forma con el ovario la fosita tuboovárica. Por su pabellón llega a ponerse en contacto con la pared lateral de la pelvis y, en particular, con los vasos ilíacos externos (fig. 1235) y el uréter. Si los ligamentos están relajados, cae detrás de la cara posterior del útero, pudiendo, como el ovario, prolapsarse en el fondo de saco de Douglas.

*Exploración de las trompas.* — La trompa sana es raramente perceptible por palpación. Las inyecciones de lipiodol (COTTE) dadas por vía uterina permiten radiografiar el trayecto tubárico y comprobar la permeabilidad del conducto.

## § 4. — CONFORMACIÓN INTERIOR

Las trompas uterinas forman interiormente y en toda su longitud una cavidad tubular, cuyo diámetro aumenta, como el de la misma trompa, a partir del óstium uterino hacia el óstium abdominal En la porción intersticial y a nivel del

istmo, este diámetro es de un milímetro a un milímetro y medio; apenas permite

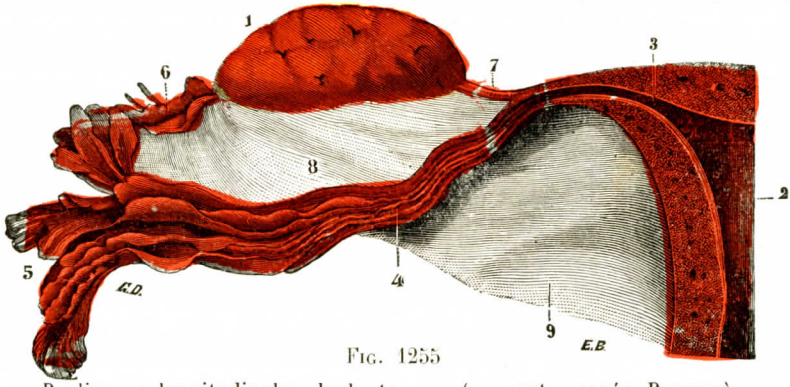


Fig. 1255

Repliegues longitudinales de la trompa (en parte, según Richard).

1, ovario derecho. — 2, útero. — 3, orificio interno de la trompa derecha. — 4, conducto tubárico — 5, pabellón de la trompa. — 6, franja ovárica. — 7, ligamento úteroovárico. — 8, aleta superior del ligamento ancho o mesosalpinx. — 9, ligamento ancho.

la introducción de una cerda de jabalí. La ampolla, por el contrario, más ancha, más extensible, se deja fácilmente penetrar por una sonda de mediano calibre.

La cavidad tubárica no posee ninguna válvula ni formación equivalente: los líquidos o los corpúsculos sólidos pueden, pues, circular por ella en ambos sentidos. Por el contrario, su pared presenta un sistema de *pliegues longitudinales*, dispuestos de un modo muy especial (figs. 1255 y 1256), que se extienden sin interrupción desde su extremidad interna a su extremidad externa. En la porción intersticial, estos pliegues, todavía poco manifiestos, se reducen a simples crestas apenas salientes y separadas entre sí por surcos poco acentuados. Su número y dimensiones aumentan gradualmente al pasar a la región *del istmo* y adquieren en la ampolla su máximo desarrollo. Llegados al óstium abdominal, lo atraviesan para ir a continuarse con las franjas del pabellón. Esta continuidad de los pliegues mucosos de la trompa con las franjas de su pabellón se ve muy claramente en la figura 1255.

Fig. 1256

Corte transversal de la trompa de Falopio (practicado a nivel del istmo, según Schafer).

En la parte inferior de la figura se ve el principio de la aleta superior del ligamento ancho o mesosalpinx; se ven claramente, en este corte, las prolongaciones irregulares que la mucosa envía a la luz del conducto, el cual, por esta causa, es muy reducido y sumamente anfractuoso.

Los pliegues longitudinales de las trompas son muy variables en sus dimensiones, y ciertos autores los dividen, bajo este concepto, en *pequeños*, *grandes* y *medianos*. Los más pequeños son simples relieves lineales apenas marcados. Los mayores llegan a tener 3 ó 4 milímetros de altura o más todavía; los medianos alcanzan de 2 a 3 milímetros de altura; obsérvanse siempre algunos que rebasan más o menos el eje del conducto tubárico y se

elevan a veces hasta la pared opuesta a la que les ha dado origen. Estos últimos pliegues presentan en ambas caras pliegues secundarios que, a su vez, se cubren de pliegues más pequeños todavía. De esto resulta que, en un corte transversal de la trompa (fig. 1256), los citados pliegues, por efecto de sus divisiones y subdivisiones sucesivas, revisten una forma más o menos arborescente.

En ciertos sujetos, los pliegues que acabamos de describir están poco desarrollados, pero el hecho es raro; generalmente están tan multiplicados, que llenan por sí solos toda la cavidad tubárica y ésta no se halla representada sino por las estrechas hendiduras que dejan entre sí los pliegues en cuestión.

La significación anatómica de estos pliegues es todavía desconocida. Pero, al obstruir parcialmente el conducto tubárico y al transformarlo en un sistema de hendiduras estrechas y tortuosas, dan por resultado hacer más lenta la marcha del óvulo y del zoospermo, que avanzan el uno hacia el otro, y aumentar así las probabilidades de contacto entre estos dos elementos, contacto del que resultará la fecundación.

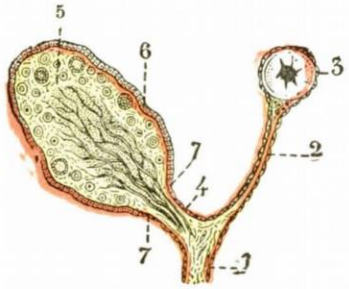


Fig. 1257

La trompa y su meso, vistos en un corte sagital.

1, ligamento ancho. — 2, aleta superior o mesosalpinx. — 3, trompa de Falopio. — 4, aleta posterior (pedículo del ovario). — 5, ovario, con 6, su epitelio cilíndrico. — 7, 7, zona de transición entre el endotelio peritoneal y el epitelio ovárico.

## § 5. — Constitución anatómica

La trompa, considerada desde el punto de vista de su estructura, se compone de tres túnicas superpuestas: una *túnica externa* o *serosa*, una *túnica media* o *muscular* y una *túnica interna* o *mucosa*. A pesar de la presencia de estas tres capas, la pared tubárica es delgada y puede distenderse hasta el extremo de parecer translúcida *(hidrosalpinge)*. Pero, prácticamente, nunca permite que se desarrolle normalmente un embarazo en la trompa. La rotura es la resultante normal de los embarazos tubáricos, y la hemorragia a menudo cataclísmica que motiva hace de ella uno de los dramas quirúrgicos más impresionantes de la patología abdominal.

**1.° Túnica serosa.** — La túnica serosa es una dependencia de los ligamentos anchos, y, por consiguiente, una dependencia del peritoneo. Tapiza el cuerpo de la trompa en toda su longitud y en todo su contorno, excepto el borde inferior. A lo largo de este borde, la hoja serosa que desciende por el lado posterior de la trompa y la que tapiza su lado anterior se yuxtaponen para formar al órgano una especie de meso (fig. 1257, 2), que generalmente se designa hoy en día con el nombre de *mesosalpinge*. También se le llama *aleta superior del ligamento ancho*.

Por dentro, el peritoneo tubárico se confunde con el que cubre al útero. Por fuera, del lado del pabellón, se extiende sobre la cara externa de las franjas y se continúa, en los bordes de ésta, con la mucosa que tapiza su cara interna.

El peritoneo está adherido a la trompa por medio de un tejido celular poco denso, que contiene algunas fibras elásticas y gran número de vasos. Unicamente la inflamación da a esta hoja serosa un espesor suficiente para permitir la *salpingectomía subserosa*.

**2.° Túnica muscular.** — La túnica muscular de la trompa se compone de fibras musculares lisas, dispuestas en dos planos: un plano profundo, que comprende *fibras circulares* y un plano superficial, formado de *fibras longitudinales*.

*Fibras circulares.* — Las fibras circulares, dispuestas en anillo, como su nombre indica, forman una capa de 0,2 milímetros de grueso, por término medio, que se extiende sin interrupción sobre toda la longitud de la trompa. Hacia dentro, en la porción intersticial del

conducto, estas fibras se fusionan con las del útero; hacia fuera, del lado del pabellón, se detienen a nivel del óstium abdominal, formando alrededor de este orificio una especie de anillito dispuesto a modo de esfínter.

*Fibras longitudinales.* — Las fibras longitudinales forman una capa a la vez poco regular y mal aislada; algunas de ellas, en efecto, se mezclan constantemente con los anillos de la capa precedente. Las fibras longitudinales de la trompa, que por dentro son continuación de las fibras transversales del útero (véase *Utero)*, se detienen hacia fuera, como las fibras circulares, en el origen del pabellón; sin embargo, un fascículo desciende al ligamento tubo-ovárico y contribuye así a formar este ligamento. Independientemente de las fibras longitudinales, que podrían llamarse *fibras longitudinales externas*, WILLIAMS ha descrito (1892) una nueva capa de fibras longitudinales, situada por dentro de la capa de fibras circulares. Esta capa de *fibras longitudinales internas* sería, sin embargo, muy delgada y además estaría circunscrita a la porción de la trompa que se halla próxima al útero.

**3.° Túnica mucosa.** — La túnica mucosa tapiza interiormente la túnica muscular y está íntimamente adherida a ella, sin interposición de capa conjuntiva especial. Ella es la que, elevándose, forma los pliegues longitudinales que antes hemos descrito en la cavidad de la trompa. En los intervalos de estos pliegues la mucosa tiene un espesor de 0,1 a 0,2 milímetros.

Está constituída por un corion muy desarrollado, con células conjuntivas voluminosas de tipo decidual como en el útero, sobre el que descansa un epitelio uniestratificado de tipo cilíndrico que puede presentar pestañas vibrátiles o un estadio de secreción mucosa según el estado funcional.

En el *pabellón* la túnica muscular se reduce cada vez más: la mucosa está replegada de una manera particular y el epitelio se aplasta.

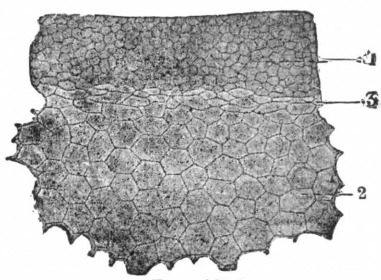


FIG. 1258

Transición epitelial de la trompa al peritoneo (según TOURNEUX y HERRMANN).

1, epitelio prismático de la trompa. — 2, endotelio del peritoneo. — 3, zona de transición.

Durante la *menstruación* la mucosa es asiento de fenómenos congestivos que no terminan probablemente en el estado hemorrágico. El flujo menstrual tubárico, si existe, es ciertamente insignificante.

*Modo de continuidad con las membranas vecinas.* — La mucosa tubárica se continúa, a través del óstium uterino, con la del útero. Pero al llegar al óstium abdominal atraviesa este orificio y se extiende entonces sobre la capa interna de las franjas del pabellón. A lo largo de los bordes de estas franjas, o mejor dicho, 0,12 a 0,15 milímetros más allá de estos bordes (TOURNEUX y HERRMANN), en la cara externa del pabellón por consiguiente, es donde se hace la transición entre el epitelio cilíndrico ciliado de la mucosa tubárica y el epitelio plano de la serosa peritoneal. Esta transición, aunque gradual, es, no obstante, bastante brusca (fig. 1258): se efectúa en un espacio relativamente muy limitado, 15 $\mu$ por término medio (TOURNEUX y HERRMANN).

## § 6. — VASOS Y NERVIOS

**1.° Arterias** (fig. 1259). — Las arterias de la trompa uterina proceden de dos orígenes: de la uterina y de la ovárica o espermática interna. Estas arterias se anastomizan en el ligamento ancho siguiendo la línea de soldadura del mesosalpinge y el mesovario o aleta posterior. La anastomosis es unas veces simple y otras doble.

*A.* ANASTOMOSIS NO DESDOBLADA. — Es posible describir tres arterias tubáricas (EZES, 1930): una arteria tubárica interna o ístmica; una arteria tubárica

externa o ampollar; una arteria tubárica media o intermedia (fig. 1258). Por último, el segmento de la trompa próximo al cuerno uterino posee una vascularización especial.

a) *Arteria tubárica interna o ístmica* (fig. 1259, 4). — La arteria uterina, a 15 milímetros aproximadamente por debajo de la embocadura de la trompa, abandona el útero. Después de haber dado la arteria del fondo, da una pequeña arteria, la tubárica interna, que se dirige verticalmente hacia arriba. Esta arteria, antes de

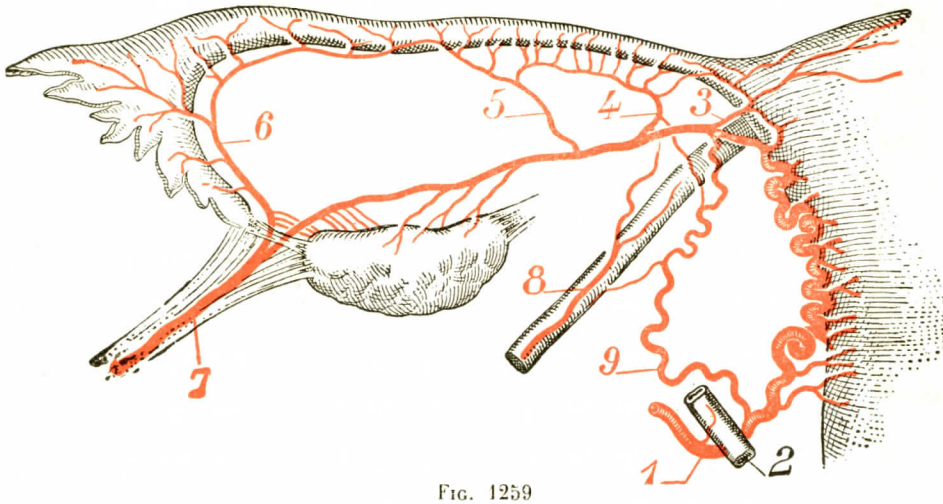


Fig. 1259

Arterias de la trompa y del ovario (según Ezes).

1, arteria uterina. — 2, uréter. — 3, arteria del fondo. — 4, arteria tubárica interna. — 5, arteria tubárica media. — 6, arteria tubárica externa. — 7, arteria tuboovárica. — 8, arteria del ligamento redondo. — 9, anastomosis entre la arteria uterina y su terminación

llegar a la trompa, se divide en dos ramas: una *proximal*, que se anastomiza con una rama de la arteria del fondo uterino, y una rama *distal*, que se anastomiza con una rama de la tubárica media.

b) La *rama tubárica media* (fig. 1259, 5) se desprende a un centímetro por fuera de la tubárica interna. Está situada, como la precedente, en el mesosalpinge y se bifurca en dos ramas al modo de una T: la rama interna, bastante voluminosa, se anastomiza, como hemos visto, con la rama externa de la tubárica interna. La rama externa se anastomiza con la rama interna de la tubárica externa.

c) *Arteria tubárica externa.* — Nace de la ovárica a un centímetro por detrás del punto en que ésta alcanza la franja del pabellón. Camina a lo largo del pabellón y va anastomizarse en la región media de la ampolla con la rama externa de la tubárica media. Abandona numerosos ramos al polo superior del ovario y al pabellón; estas ramas son delgadas y largas.

Como se ve, existe a lo largo del borde aberrante de la trompa un arco vascular que recuerda los arcos paracólicos. Está bien desarrollado en la parte interna *(región del istmo y comienzo de la ampolla)*. En su segmento externo es delgada, está en contacto con la trompa. Como en el intestino, vemos partir de este *vaso paralelo* de los *vasa recta* tanto más numerosos y voluminosos cuanto más nos aproximamos al istmo. Son más raros y más finos en la ampolla y en el pabellón. En este último, estos vasa recta forman dos vasos, uno anterior, otro posterior, cuyos colaterales tienen una disposición penniforme (Ezes).

Aquí nos contentaremos con recordar, por haber insistido a propósito de las arterias del ovario, cuán solidarias son las unas de las otras las circulaciones ováricas y tubáricas.

B. Anastomosis desdoblada. — Cuando la anastomosis de la ovárica o de la uterina es doble, cada uno de los dos arcos anastomóticos marcha aisladamente. El arco anterior está en el mesosalpinge, en el que suministra las tubáricas interna y media. La tubárica externa nace, como hemos visto en el caso precedente, de la espermática interna. El arco posterior anastomótico camina por el mesovario.

Como se ve, la vascularización arterial de la trompa es particularmente abundante en la región ístmica. La disposición recuerda la del intestino grueso, y el *mesosalpinge es un meso portavasos*. Los vasos rectos tienen carácter terminal como en el colon. La cirugía de la trompa debe inspirarse en estos datos anatómicos.

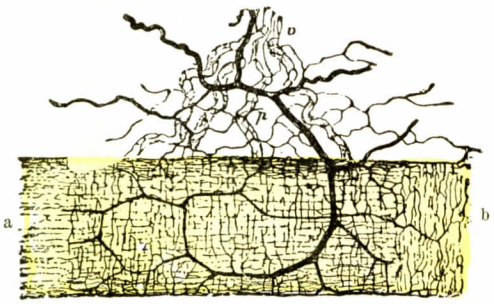


Fig. 1260

Vista de conjunto de los nervios de la trompa en una rata recién nacida (según Jacques).

*v*, ramillete de arteriolas penetrando en la trompa. — *f*, fascículos nerviosos procedentes de los plexos perivasculares. — *p*, plexo nervioso situado en el ligamento de la trompa. — *a*, red peritoneal. — *b*, plexo intramuscular.

Fig. 1261

Plexo intramuscular, visto en un corte tangencial paralelo al eje de la trompa (según Jacques).

*a*, fibrillas de la red peritoneal, alargadas según el eje. — *b*, fibrillas intramusculares.

**2.° Venas.** — Las venas nacidas de las redes capilares de las dos túnicas muscular y mucosa se dirigen hacia el mesosalpinge y forman, por sus anastomosis, una red de mallas muy anchas, alargadas paralelamente al eje de la trompa. Finalmente, van a desembocar en las venas úteroováricas.

**3.° Linfáticos.** — Las redes linfáticas de la trompa nacen probablemente, como en el útero, de las tres túnicas del conducto, pero sus redes de origen no han sido todavía descritas con exactitud. Los troncos que de ellas emanan (en número de dos o tres, según Bruhns) descienden, como las venas, al mesosalpinge. Al llegar al borde anterior del ovario, encuentran los linfáticos salidos de este último órgano *(plexo subovárico)* y los que proceden del cuerpo del útero. Mézclanse con ellos y suben hacia el abdomen, para terminar, a nivel de la región lumbar, en las cadenas ganglionares yuxta y preaórticas.

**4.° Nervios.** — Los nervios de la trompa proceden de dos orígenes: 1.°, de los nervios del ovario; 2.°, de los nervios del útero. Los filetes delgados se escalonan en el espesor del mesosalpinge siguiendo casi el mismo trayecto de los vasos (Latarjet y Rochet).

Jacques (1894) ha estudiado la disposición de los nervios en las paredes de la trompa.

En primer lugar, los filetes nerviosos destinados a la trompa forman fuera del órgano, en el tejido celular subperitoneal, un primer plexo, de tramos voluminosos y mallas irregulares, constituído en gran parte por fibras de Remak, con células ganglionares en el trayecto de estas fibras (GAWRONSNKY): es el *plexo fundamental*, y haremos notar que su situación es algo más superficial que la de los vasos.

De este plexo fundamental se desprenden, aparte los filetes exclusivamente vasomotores, tres órdenes de ramas, a saber: ramas destinadas al peritoneo, ramas que se dirigen a la túnica muscular y ramas destinadas a la mucosa. Las *ramas destinadas al peritoneo* se dirigen a la serosa y van a formar, debajo del endotelio, un plexo de mallas alargadas en el sentido del eje de la trompa. Las fibrillas que lo constituyen son a la vez muy finas y sumamente varicosas, siguiendo en su mayoría una dirección longitudinal. Las *ramas musculares* penetran en el espesor de la túnica muscular, formando allí un segundo plexo, el *plexo intramuscular*, de fibras sumamente numerosas, ramificadas, paralelas entre sí y perpendiculares a las de la red peritoneal. Sus ramificaciones más finas terminan, por extremidades varicosas, entre las fibras musculares lisas. Las *ramas mucosas*, después de haber atravesado la capa muscular, llegan al cordón mucoso, donde se dividen en cierto número de fibrillas muy finas y varicosas. Estas fibrillas llegan debajo del epitelio y terminan en su proximidad por medio de extremidades dilatadas en forma de porra.

JACQUES, al igual de GAWRONSKY y KŒSTLIN, no ha visto nunca penetrar fibras nerviosas en la capa epitelial y, por otra parte, nos dice que no ha encontrado nunca células nerviosas en el espesor mismo de la pared tubárica.

## ARTICULO III

## UTERO

El útero, vulgarmente llamado matriz (alemán *Gebärmutter*, inglés *Uterus)*, es un órgano hueco, de paredes gruesas y contráctiles, destinado a servir de receptáculo al óvulo después de la fecundación. Recibe este último al salir de la trompa, lo retiene en su cavidad durante toda su evolución y, cuando ha llegado a su madurez, contribuye con sus contracciones a expulsarlo al exterior. El útero se convierte así en el órgano de la gestación y del parto. Se encuentra en todos los animales cuyos huevos no llevan consigo los materiales nutritivos necesarios al desarrollo del embrión y del feto; falta, por consiguiente, en las aves, reptiles, batracios y peces; pero su existencia es constante en toda la serie de los mamíferos, desde los monotremos hasta los primates.

### § 1. — CONSIDERACIONES GENERALES

**1.° Situación.** — El útero (fig. 1262) ocupa la parte media de la excavación pelviana, o, en otros términos, el espacio comprendido entre el reservorio urinario y el segmento terminal del tubo digestivo. Está situado por dentro de las trompas de Falopio, de las que es continuación; por encima de la vagina, con la que se continúa; por debajo del paquete intestinal, que resbala, no solamente por su fondo, sino también por la mayor parte de su superficie exterior.

**2.° Forma general y configuración exterior.** — La forma del útero es la de un cono aplanado de delante atrás, cuya base mira hacia arriba y cuyo vértice, fuertemente truncado, se encaja más o menos en el orificio superior de la vagina (fig. 1263). Se ha comparado a una calabacita, una pera aplanada de delante atrás, un reloj de arena. Una estrechez circular, situada algo por debajo de su parte media, ha permitido a los anatomistas dividir el órgano en dos partes: una superior, voluminosa, el *cuerpo;* la otra inferior, más corta, menos ancha y casi cilíndrica, el *cuello*. La porción estrecha tiene el nombre de *istmo*.

Es esencial estudiar el aspecto uterino en la mujer virgen o nulípara y en la mujer que ha parido.

*A*. Aspecto del útero en la mujer nulípara. — El cuerpo, generalmente triangular, ofrece dos caras y tres bordes, uno superior y dos laterales (fig. 1263).

a) *Cuerpo uterino*. — La cara *anterior*, ligeramente convexa, regular, está cubierta en toda su extensión por el peritoneo, que le da este aspecto liso y unido.

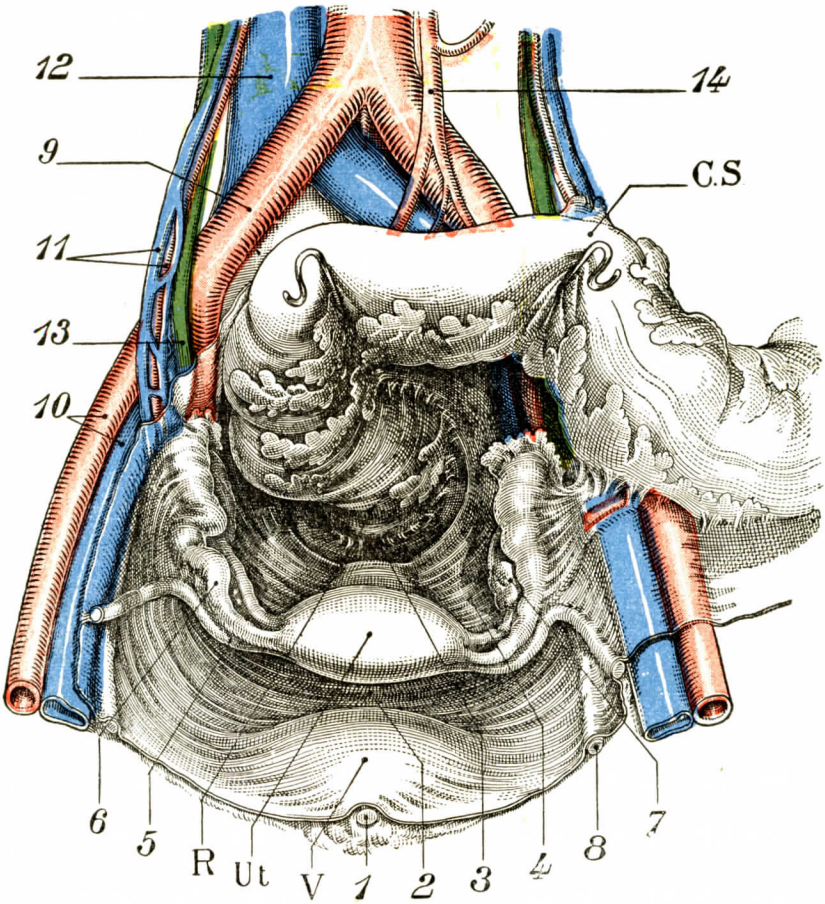


Fig. 1262

Excavación pélvica en la mujer. Vista por arriba.

V., vejiga. — Ut., útero. — R, recto. — C.S., colon sigmoide.

1, uraco. — 2, fondo de saco vésicouterino. — 3, fondo de saco de Douglas. — 4, ligamento ancho. — 5, ligamento redondo. — 6, trompa. — 7, ovario. — 8, arteria umbilical. — 9, arteria ilíaca primitiva. — 10, vasos *ilíacos externos*. — 11, vasos úteroováricos. — 12, vena cava inferior. — 13, uréter. — 14, mesentérica inferior.

La cara *posterior*, más abombada que la anterior, cubierta también por el peritoneo en toda su extensión, ofrece en la línea media una cresta roma. Esta cresta, más marcada en las personas jóvenes (Meckel), es perceptible al tacto; es sin duda el vestigio de la fusión de los conductos de Müller que dan origen al útero.

El borde *superior* o *fondo del útero* está tendido entre los dos ángulos laterales. Representa la parte más ancha del órgano. En la mujer nulípara es rectilíneo

en el sentido transversal o ligeramente arqueado. Es ligeramente cóncavo en el feto y en la niña. Se extiende entre la emergencia de las trompas.

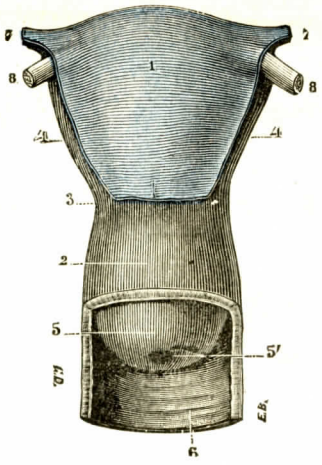


Fig. 1263

Utero de una mujer virgen, visto por su cara anterior.

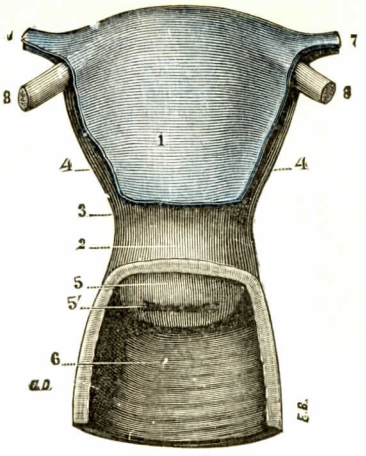


Fig. 1264

Utero de una mujer multípara, visto por su cara anterior.

1, cuerpo del útero, cubierto por el peritoneo. — 2, porción extravaginal del cuello. — 3, istmo. — 4, bordes del útero. — 5, porción intravaginal del cuello u hocico de tenca, con 5' su orificio externo. — 6, pared posterior de la vagina. — 7, 7, trompas uterinas. — 8, 8, ligamentos redondos.

Los *bordes laterales*, ligeramente cóncavos de arriba abajo, convexos de delante atrás, son gruesos. Por ellos penetran los vasos y los nervios.

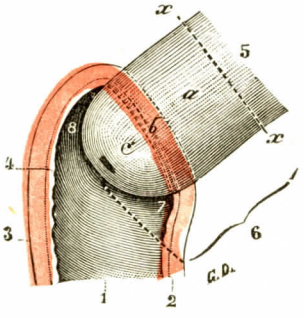


Fig. 1265

La inserción superior de la vagina y los tres segmentos del cuello *(esquemática)*.

(El corte de la vagina está pintado de *rojo*.)

1, vagina, con: 2, su pared anterior; 3, su pared posterior; 4, su mucosa. — 5, cuerpo del útero. — 6, cuello del útero, con: *a*, su porción extravaginal; *b*, su porción vaginal; *c*, su porción intravaginal u hocico de tenca. — 7, fondo de saco anterior. — 3, fondo de saco posterior.

*xx*, límites respectivos del cuerpo y el cuello del útero.

b) *Cuello uterino.* — El cuello uterino tiene la forma de un cilindro ligeramente hinchado en su parte media: Courty lo comparaba a un barrilito estrechado por arriba y afilado sobre todo por abajo. La vagina se inserta en el contorno del cuello y lo divide en varios segmentos. Esta inserción se efectúa siguiendo, no una línea, sino una superficie de 6 a 8 milímetros de altura. No se dispone según un plano horizontal, sino siguiendo un plano oblicuo de arriba abajo y de atrás a delante. La inserción de la vagina permite dividir el cuello en tres segmentos: un segmento superior o extravaginal, un segmento medio o vaginal, un segmento interior o intravaginal (fig. 1265).

α) *Segmento extra o supravaginal.* — Mide de 15 a 20 milímetros de altura. No ofrece eminencia alguna comparable a la cresta posterior; los bordes laterales se confunden con las caras.

β) *Segmento vaginal.* — El *segmento vaginal* o intermedio representa la unión del cuello con la vagina (fig. 1265). Es una zona circular muy oblicua, como hemos visto ya, pues la vagina sube por la cara posterior del cuello más arriba que por su cara anterior. Aquí la capa musculosa de la vagina se continúa con la del útero. Las conexiones entre los dos órganos son, pues, íntimas

γ) *Segmento intravaginal.* — El *segmento intravaginal* constituye lo que se denomina el *hocico de tenca (os toncae)*. Es el que se percibe en el fondo del espéculo (fig. 1266). A esta porción algunos anatomistas reservan el nombre de «cuello uterino», denominando «istmo» al segmento supravaginal del cuello. Este segmento tiene la forma de un cono cuyo vértice está truncado y redondeado. Su longitud es de 8 a 12 milímetros; su anchura y espesor, sensiblemente iguales, miden de 2 a 2,5 centímetros. El hocico de tenca está circunscrito en su base por un fondo de saco circular, más profundo por detrás que por delante, cuyas diferentes porciones constituyen los fondos de saco anterior, posterior y laterales de la vagina. Su *vértice* tiene un agujero, ordinariamente redondeado de 4 a 7 milímetros de diámetro; a veces tiene la forma de una hendidura transversal: es el *orificio inferior de cuello;* conduce a la cavidad uterina. Divide al cuello en dos mitades o labios, uno anterior, el otro posterior: el labio anterior es a la vez más grueso y más prominente que el posterior; en cambio, es mucho más corto, pues la vagina se eleva menos por delante que por detrás. Por último, el hocico de tenca presenta, en condiciones fisiológicas normales, una superficie irregular, una

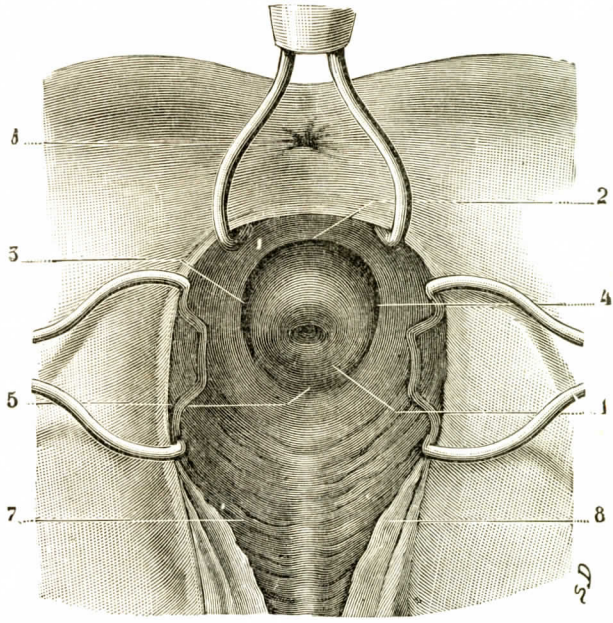


Fig. 1266

El hocico de tenca y los fondos de saco de la vagina (T.-J.).

(La mujer se halla en posición genupectoral, estando la vagina y la vulva enérgicamente dilatadas.)

1, hocico de tenca, con su orificio. — 2, fondo de saco posterior de la vagina. — 3, fondo de saco lateral izquierdo. — 4, fondo de saco lateral derecho. — 5, fondo de saco anterior. — 6, orificio anal. — 7, pared anterior de la vagina. — 8, labio menor.




Fig. 1267

El hocico de tenca y su orificio vistos de frente: A, en la mujer virgen; B, en la primípara; C, en la multípara.

coloración blancorrosada y una consistencia dura que da al dedo que explora una sensación análoga a la que produce el lóbulo de la nariz (A. Dubois).

c) *Istmo.* — El istmo es bastante difícil de limitar. En general está marcado por un surco visible por delante y por los lados, borrado por detrás. Sin embargo,

existe un istmo anatómico, estructural, que no corresponde exactamente al surco que acabamos de indicar. Este límite histológico asienta más abajo. La mucosa es más adherente a la musculatura; aparecen modificaciones glandulares.

*B.* Aspecto del útero en la mujer multípara.— En la mujer que ha tenido varias gestaciones se modifica el aspecto del útero. Las caras están más abombadas, el fondo describe un arco cuya flecha mide 10 milímetros por encima del plano transversal que une el orificio interno de ambas trompas. Esta curva parece acentuarse en cada embarazo. Los bordes laterales son convexos. Todos los diámetros están aumentados. El útero pierde su forma de pera plana para ser más globuloso (fig. 1264).

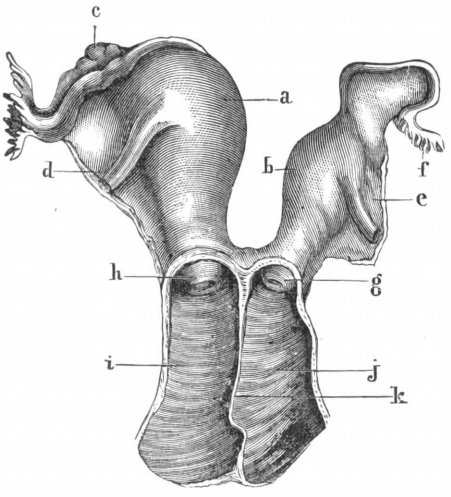


Fig. 1268

Utero y vagina dobles, mujer de cuarenta y dos años que ha sufrido cinco embarazos (según Ollivier).

*a*, cavidad derecha. — *b*, cavidad izquierda. — *c*, ovario derecho. — *d*, ligamento redondo del lado derecho. — *e*, ligamento redondo del lado izquierdo. — *f*, trompa izquierda. — *g*, cuello izquierdo. — *h*, cuello derecho. — *i*, vagina derecha. — *j*, vagina izquierda. — *k*, tabique medio que separa las dos vaginas.

El cuello está más modificado que el cuerpo. El hocico de tenca toma una forma de maza. Ha perdido aquella consistencia firme que le caracteriza en la mujer virgen; al mismo tiempo, su superficie es menos regular y su prominencia en la vagina menos considerable. Sus dos diámetros transverso y ánteroposterior están aumentados, y conviene observar que el primero predomina siempre sobre el segundo, lo que equivale a decir que el cuello está aplanado de delante atrás. Por su parte, el orificio que ocupa el vértice ha aumentado considerablemente. Además, en lugar de ser circular tiene la forma de una hendidura transversal de 10 a 15 milímetros de anchura, y ahora es cuando verdaderamente las partes que lo circunscriben merecen el nombre de *labios*. Finalmente, la circunferencia de ese orificio, desigual y más o menos dentado, tiene en sus dos extremos, pero sobre todo en el extremo izquierdo, algunos surcos cicatrizales, restos de desgarros que se produjeron en el momento del parto.

Todos esos caracteres se exageran a medida que los embarazos se multiplican, especialmente la disminución de la eminencia del cuello y el ensanchamiento de su orificio. No es raro ver, en las mujeres que han parido ocho o diez veces, el cuello enteramente borrado y el conducto vaginal que se continúa directamente con la cavidad del útero, sin otra línea de limitación que un simple reborde, que puede desaparecer a su vez de un modo completo: la vagina termina entonces en su parte superior por una depresión hemisférica, por una especie de cúpula que tiene en su centro el orificio inferior del útero.

En cambio, cuando esos embarazos han debilitado grandemente el suelo perineal y el útero tiende a caer en la vagina *(prolapso uterino)*, existe generalmente una hipertrofia y un alargamiento del cuello que aumentan la tendencia al prolapso.

*C.* Aspecto del útero después de la menopausia. — Después de la cesación de las reglas, la división en cuello y cuerpo desaparece. El hocico de tenca se atrofia y retrae. Su orificio es puntiforme y a veces incluso se oblitera.

Señalemos también que durante el período menstrual, es decir, en la semana que precede y en la que sigue a las reglas el útero aumenta de volumen.

**3.° Número.** — El útero, en la especie humana, como en los primates todos, es un órgano único, medio, simétrico. En ciertos casos se ha visto que, atacado de atrofia, se reducía a proporciones minúsculas e incluso que no existía; no obstante, los hechos de ausencia total del útero son extremadamente raros, y entre estos casos no existe uno quizá, según opinión de SAPPEY, que esté expuesto en términos bastante explícitos para solventar todas las dudas. Por el contrario, la literatura anatómica contiene cierto número de casos bien comprobados de útero doble.

Esta *duplicidad del útero* es más aparente que real, y la anomalía a que se ha dado este nombre resulta más bien de una detención de desarrollo que de la aparición de una formación supernumeraria. En efecto, el conducto úterovaginal está primitivamente constituído por dos conductos laterales, ambos de igual valor, y como estos conductos son en un principio completamente independientes, existen entonces dos vaginas y dos úteros. Pero pronto estos dos conductos se juntan y se confunden en la línea media: a los dos órganos pares ha sucedido un órgano único, impar y medio. Sin embargo, si bien los conductos se confunden exteriormente, sus dos cavidades persisten todavía, separadas una de otra por un tabique medio y ánteroposterior, que está en relación con el plano de fusión de los dos tubos primitivos; el órgano es único, pero tabicado. Más tarde este tabique desaparece poco a poco por resorción, y a su vez las dos cavidades tubulares que separaba se fusionan en una cavidad única, cavidad impar y media como el órgano en cuyo interior se ha labrado. Ahora bien, como esta resorción del tabique medio se efectúa de abajo arriba de la vulva hacia el fondo del útero, tenemos sucesivamente las tres disposiciones siguientes: 1.ª, vagina tabicada y útero tabicado; 2.ª, vagina simple y útero tabicado; 3.ª, vagina simple y útero simple, tipo del adulto.

Pero, en ciertas condiciones que no hemos de examinar aquí, este proceso formador puede detenerse en uno cualquiera de dichos estadios y crear así deformaciones que varían morfológicamente según el estadio en que sobrevenga la suspensión del desarrollo. Si sobreviene muy al principio, se encontrarán dos vaginas y dos úteros. Si la evolución se detiene más tarde, resultarán, según los casos, los tipos siguientes: 1.°, vagina tabicada con doble útero; 2.°, vagina tabicada con útero igualmente tabicado; 3.°, vagina única con útero tabicado. Por último, en ciertos casos, los dos úteros primitivos, aun estando confundidos inferiormente, quedan independientes en su extremidad superior: al útero así conformado se le denomina *útero bífido* o *útero bicorne*.

Todas estas anomalías, como se ve, no son sino formas embrionarias que han persistido. Añadiremos que cada una de ellas es la reproducción de un tipo que es constante en la serie de los mamíferos. Así, encontramos una doble vagina y un útero igualmente doble en los marsupiales y en los monotremos; una sola vagina y un útero doble en el conejo, la liebre, la ardilla, etc.; una sola vagina y un útero profundamente bicorne en el conejillo de Indias, en la rata, etc.; una sola vagina y un útero ligeramente bicorne en los solípedos, rumiantes y carniceros; una sola vagina y un útero apenas bicorne en los quirópteros y algunos monos inferiores. En los primates el útero es siempre simple, como la vagina, y presenta con poca diferencia la misma configuración que en la especie humana.

**4.° Dimensiones exteriores.** — Las dimensiones exteriores del útero (estudiaremos las dimensiones de su cavidad al hablar de la configuración interior del órgano) difieren sensiblemente según que la mujer haya estado o no embarazada.

Con este objeto se han practicado numerosísimas mediciones comparativas en úteros nulíparos y multíparos. Consignamos las principales en la tabla siguiente:

| | | HUSCHKE | ARAN | DUBOIS | HENLE | RICHET | SAPPEY | CIFRA MEDIA |
|---|---|---|---|---|---|---|---|---|
| *Nulíparas* | Longitud | 67 | 70 | 67 | 70 | 63 | 62 | 66 |
| | Anchura | 40 | 30 | 46 | 45 | 45 | 40 | 41 |
| *Multíparas* | Longitud | 91 | 70 | 75 | 95 | 68 | 68 | 78 |
| | Anchura | 60 | 44 | 49 | 60 | 47 | 43 | 50 |

Vemos, por esta tabla, que el útero mide por término medio: 1.°, en las nulíparas, 6 ó 7 centímetros de longitud por 4 centímetros de anchura; 2.°, en las multíparas, 7 u 8 centímetros de longitud por 5 centímetros de anchura.

Las dimensiones respectivas de los dos segmentos del útero, el *cuerpo* y el *cuello*, varían mucho según las edades. En el feto y en la niña el cuello está más desarrollado que el cuerpo, representando aproximadamente las tres quintas partes de la longitud total del útero. En la pubertad el cuerpo se ensancha y se alarga, de tal manera que en la edad adulta, en la nulípara, tiene una longitud igual y aun algo superior a la del cuello. En la multípara el cuerpo tiene dimensiones más considerables todavía: su longitud, siempre superior a la del cuello, representa aquí las tres quintas partes de la del útero. Según se ve, existe la misma proporción que en la niña, con la diferencia esencial de que el cuerpo ha ocupado el puesto del cuello, y viceversa.

El espesor del útero, en estado de vacuidad del órgano, mide de 25 a 30 milímetros.

**5.° Peso.** — El útero nulíparo pesa, por término medio, de 40 a 50 gramos. En la mujer que ha tenido hijos es mucho más pesado: su peso medio es de 60 a 70 gramos. El peso específico del tejido uterino es de 1,052.

**6.° Consistencia.** — Después de la muerte el útero adquiere una consistencia rígida, como todo cuerpo muscular que del estado de vida pasa al estado de rigidez cadavérica. Pero durante la vida esta consistencia es mucho más endeble: las paredes del órgano son entonces bastante blandas y bastante maleables para que los intestinos, repletos de materias fecales o simplemente dilatados por gases (DEPAUL), dejen en ella su impresión.

## § 2. — ESTÁTICA Y MEDIOS DE FIJACIÓN DEL ÚTERO

Estudiaremos primero la porción y la dirección normal del útero (estática normal del útero); luego, los diferentes medios de fijación que concurren al sostenimiento de esta estática normal; por último, discutiremos el papel fisiológico y el valor respectivo de esos medios de fijación.

### I. — ESTÁTICA NORMAL DEL ÚTERO

Pocas cuestiones han sido tan discutidas. El útero posee, en efecto, una gran movilidad; su posición está sometida a numerosas variaciones fisiólogicas y patológicas. Por otra parte, esta posición ha sido estudiada a menudo en cadáveres y es muy problable que en el vivo la presión abdominal, la tonicidad propia del útero y la de los tejidos que lo rodean y lo sostienen le den una orientación muy diferente de la que se puede observar en un cadáver congelado o endurecido por el formol. El examen de la mujer viva, gracias a la palpación bimanual y a las comprobaciones hechas en el curso de las laparatomías, ha permitido modificar los conceptos, a menudo erróneos, adquiridos por el único examen de las piezas de disección.

Hay que considerar dos puntos en la estática uterina: 1.°, la dirección del útero considerado en sí mismo como órgano aislado; 2.°, la situación de este órgano y su dirección con la pelvis ósea.

**1.° Dirección del útero considerado como órgano aislado** (fig. 1270). — El cuerpo y el cuello del útero no están exactamente en prolongación uno del otro; el eje del cuerpo y el eje del cuello forman un ángulo abierto hacia delante

en la dirección de la sínfisis púbica y cuya abertura normal es de 140 a 170°. Según ciertos autores, este ángulo es aún más cerrado y tal vez próximo a 100°.

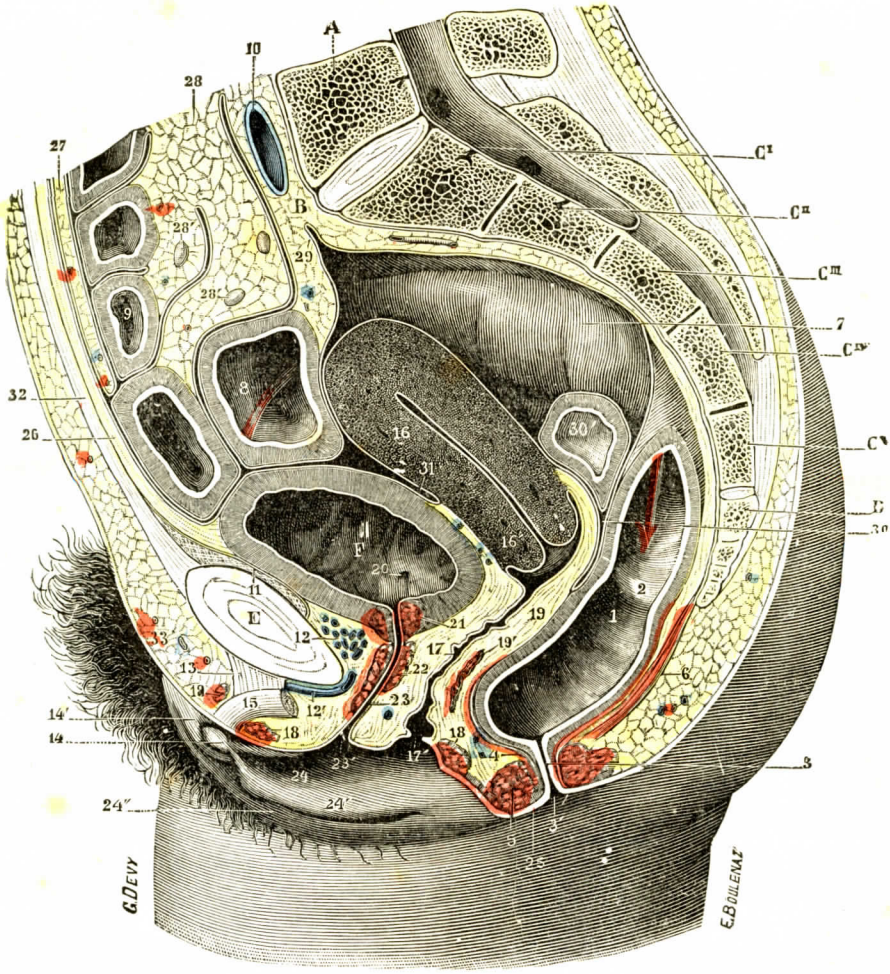


Fig. 1269

Corte sagital de la parte inferior de la pelvis en la mujer, para demostrar las relaciones del útero con la vagina, la vejiga y el recto.

A, quinta vértebra lumbar. — B, promontorio. — CI, CII, CIII, CIV, CV, las cinco vértebras sacras. D, cóccix. — E, sínfisis púbica. — F, vejiga.

1, ampolla rectal. — 2, válvula de Houston. — 3, porción anal del recto, con 3', ano. — 4, esfínter interno. — 5, esfinter externo. — 6, fascículos isquiococcígeos del elevador del ano. — 7, porción terminal del colon pelviano (primera porción del recto de los autores). — 8, corte del asa pelviana del colon. — 9, intestino delgado. — 10, vena ilíaca primitiva izquierda. — 11, espacio prevesical. — 12, plexo venoso de Santorini, con 12', vena dorsal del clítoris. — 13, ligamento suspensorio del clítoris. — 14, clítoris, con 14', su capuchón. — 15, su raíz izquierda. — 16, cuerpo del útero, con 16', su cuello. — 17, vagina, con 17', su orificio. — 18, constrictor de la vulva. — 19, tabique rectovaginal, con 19', fascículos retrovaginales del elevador del ano. — 20, orificio inferior del ureter. — 21, esfínter vesical. — 22, esfínter uretral. — 23, uretra, con 23', meato urinario. — 24, vulva, con : 24', labio menor; 24'', labio mayor. — 25, perineo. — 26, uraco. — 27, epiplón mayor. — 28, mesenterio, con 28', ganglios mesentéricos. — 29, mesocolon ilíopelviano. — 30, fondo de saco retrovaginal, con 30', una asa intestinal que ha descendido hasta este fondo de saco. — 31, fondo de saco vésicouterino. — 32, pared abdominal anterior. — 33, monte de Venus.

El vértice de este ángulo, punto de reunión del cuerpo y el cuello está situado en la parte inferior del istmo: *es el punto central del útero*. No es el centro geométrico del órgano, puesto que el cuerpo uterino está situado por completo encima de él,

sino el punto más fijo del útero y, como veremos más adelante, el centro aproximado de los ejes de movimiento de este órgano.

El útero normal está, pues, flexionado hacia delante, está en *antecurvatura*. Esta antecurvatura existe ya en el embrión: los conductos de Wolff y de Müller describen en esta época un arco de concavidad anterior (Boullard y Nagel). Existe igualmente en la serie animal, en los mamíferos cuyo útero es semejante al de la mujer. Esta dirección no siempre se encuentra en el útero del cadáver: resulta tal vez de la misma tonicidad de las fibras musculares constitutivas del útero.

Numerosas circunstancias patológicas pueden modificar el ángulo que forma el cuerpo con el cuello uterino. Se les da el nombre de *flexiones*. La exageración




Fig. 1270

Posición recíproca del cuello y el cuerpo del útero *(esquemática)* (T.-J.).

(El esqueleto pelviano, visto de frente en A y en corte sagital en B, está representado por líneas de puntos. El eje de la excavación *(xx)* está asimismo representado por líneas de puntos. El útero se indica por líneas continuas de color.)

A, *en rojo*, láteroflexión izquierda; *en azul*, láteroflexión derecha. — B, *en rojo*, retroflexión; *en azul* anteflexión.

de la antecurvatura constituye la *anteflexión*. Según que el ángulo formado por el cuerpo y el cuello se abra hacia atrás o hacia fuera, se habla de *retroflexión* o de *láteroflexión*.

**2.° Situación y dirección del útero en relación con la pelvis ósea.** — a) *Situación*. — La situación del útero se define por la posición de su punto central, descrito antes. Este punto, que, como se recordará, corresponde al encuentro del cuerpo y el cuello, está normalmente situado casi en el centro de la excavación pélvica. En efecto, está situado en el eje de la pelvis representado por la línea umbílicococcígea según la cual se efectúa el descenso del feto en el curso del parto.

Este punto está situado algo por delante de un plano frontal que pasa por las espinas ciáticas, en una línea vertical que cae algo por detrás del centro del perineo (Waldeyer).

Anormalmente el punto central del útero puede estar situado delante, detrás o lateralmente con relación a su situación ordinaria; es lo que se denomina *anteposición*, *retroposición* o *láteroposición* del útero. La *láteroposición* tiene también el nombre de posición paramedia derecha o izquierda. Para ciertos autores, el útero estaría a menudo, sobre todo en la niña, en posición ligeramente paramedia derecha (Leblanc).

b) *Dirección*. — Alrededor de este punto central, cuya situación en el útero y la posición en relación a la pelvis acabamos de definir, el útero puede oscilar en cierta medida. Ejecuta movimientos de campana, de modo que el cuello se pone en sentido inverso al cuerpo. Por ejemplo, cuando el cuerpo se dirige hacia

delante *(anteversión)*, el cuello se dirige ligeramente hacia atrás (fig. 1272); los movimientos de retroversión y de láteroversión se definen lo mismo (fig. 1272). Aquí comienzan las discusiones de los autores respecto a la disposición normal del útero y cuáles son los límites fisiológicos de su movilidad. Se han emitido toda las opiniones. En el cadáver el útero es frecuentemente vertical o está en retroversión, descansando sobre la cara anterior del recto. Pero en la mujer viva la tonicidad de los tejidos le confiere una posición completamente distinta (SAPPEY, WALDEYER,

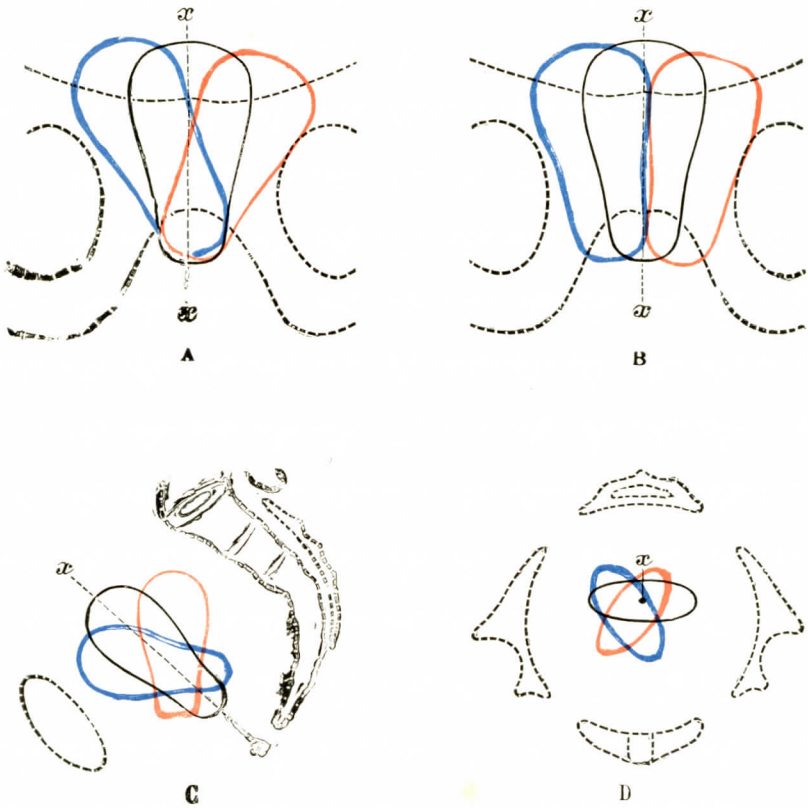


FIG. 1271

Posiciones diversas que puede ocupar el útero en la excavación *(esquemática)* (T.-J.).

(El esqueleto pelviano está señalado en líneas de puntos. En A y B la pelvis, de la que no se ha representado más que la parte anterior, se ve de frente; en C, se ve en corte sagital; en D, en corte horizontal que pasa, por delante, por el agujero obturador, y por detrás, por la escotadura ciática mayor. Colocado el útero teóricamente siguiendo el eje de la excavación *(xx)*, lo hemos representado en esta posición por medio de la línea negra llena; sus restantes posiciones están indicadas por raya llena de color rojo o azul.)

A, *en rojo*, útero en láteroversión izquierda; *en azul*, útero en láteroversión derecha. — B, *en rojo*, útero en posición paramedia izquierda; *en azul*, útero en posición paramedia derecha. — C, *en rojo*, útero en retroversión; *en azul*, útero en anteversión. — D, *en rojo*, útero en levotorsión; *en azul*, útero en dextrotorsión.

SCHULTZE). Según RIEFFEL, esta posición debe definirse en las siguientes condiciones: «mujer viva, virgen o nulípara, en pie, vejiga y recto en estado de vacuidad». En estas condiciones el útero está en anteversión, de modo que el fondo uterino mira hacia arriba y adelante y se echa sobre el dorso de la vejiga en la dirección de la sínfisis púbica. *El útero, en la mujer en pie, está pues, en antecurvatura y en anteflexión:* su dirección es mucho más próxima a la horizontal que a la vertical. Es la que se denomina también *posición primaria* del útero.

c) *Variaciones fisiológicas de la posición del útero.* — Importa en gran manera precisar entre qué límites pueden variar la posición y la situación del útero aparte todo factor patológico.

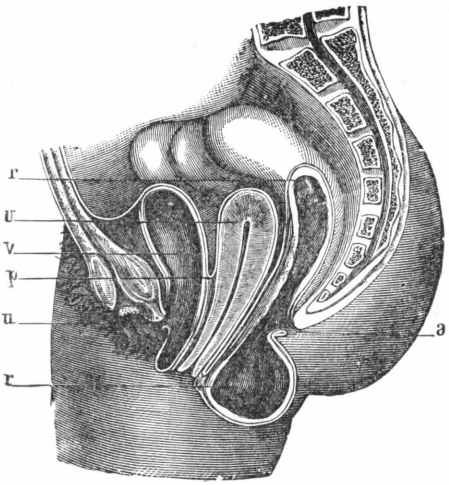


Fig. 1272

Utero en anteversión (de Sinédy).

U, útero. — V, vejiga. — *u*, uretra. — *r*, recto. *va*, vagina. — *p*, peritoneo.

α) *Variaciones de posición.* — El útero normal puede movilizarse en bloque en todas las direcciones, pero en una pequeña extensión. Según el estado de repleción o de vacuidad del recto y de la vejiga, se eleva o desciende, se pone en ante o retroposición de algunos milímetros. Por medio de una pinza de Museux se puede bajar el útero normal a la vagina hasta que el orificio externo del cuello esté a dos dedos aproximadamente del orificio vulvar. *Abandonado a sí mismo, el útero recobra su posición primitiva.*

β) *Variaciones de dirección.* — La repleción del recto exagera la anteversión, que disminuye, por el contrario, la repleción vesical. El peso de las asas intestinales recae normalmente sobre la cara posterior del cuerpo uterino y tiende a exagerar la anteversión. No siempre ocurre así, como lo prueba el hecho siguiente referido por uno de nosotros: «Durante el invierno de 1890-1891 practicamos, dice Testut, en el cadáver

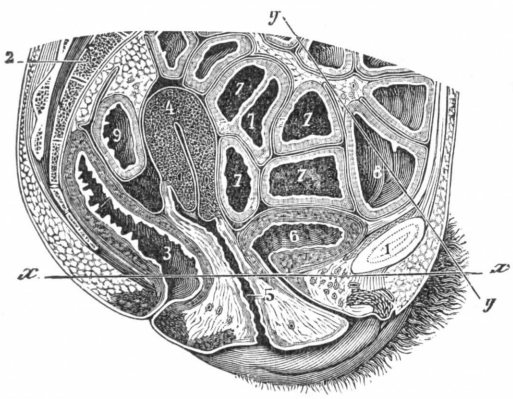


Fig. 1273

Corte vertical medio de un cadáver congelado (mujer de veinticuatro años): el útero, fuertemente repelido hacia atrás por asas intestinales llenas de materia fecal, se encuentra en retroversión.

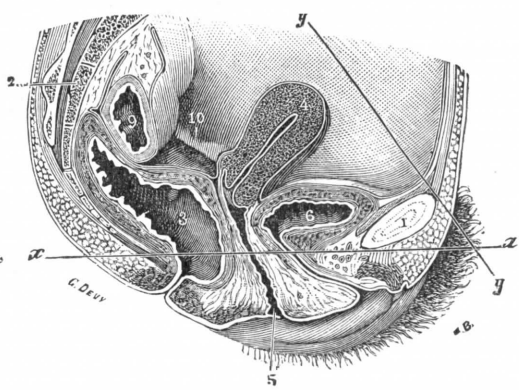


Fig. 1274

La misma, previa descongelación en un baño de alcohol; como los intestinos han subido a la superficie del líquido y, por consiguiente, no actúan sobre el útero, éste ha tomado por sí mismo su posición normal.

1, sínfisis púbica. — 2, sacro. — 3, recto. — 4, útero. — 5, vagina. — 6, vejiga. — 7, 7, 7, asas intestinales llenas de materias fecales. — 8, 8, asas intestinales llenas de gases. — 9, colon pelviano.
*xx*, horizontal que pasa por la sínfisis. — *yy*, plano del estrecho superior.

previamente congelado de una joven virgen de veinticinco años, un corte vertical medio que hemos hecho representar en la figura 1273. Como puede verse, el cuerpo del útero está inclinado hacia atrás y habría probablemente llegado a conectar con

el sacro si el colon pelviano, distendido por materias estercóreas, no se hubiera interpuesto entre su cara posterior y el recto. Se ve también que, por delante del útero y directamente aplicadas contra su pared anterior, se encuentran cuatro asas intestinales llenas de materias fecales. Estas asas delgadas llenan el fondo de saco vésicouterino, que, por esta razón, está representado por un ángulo diedro de 95°

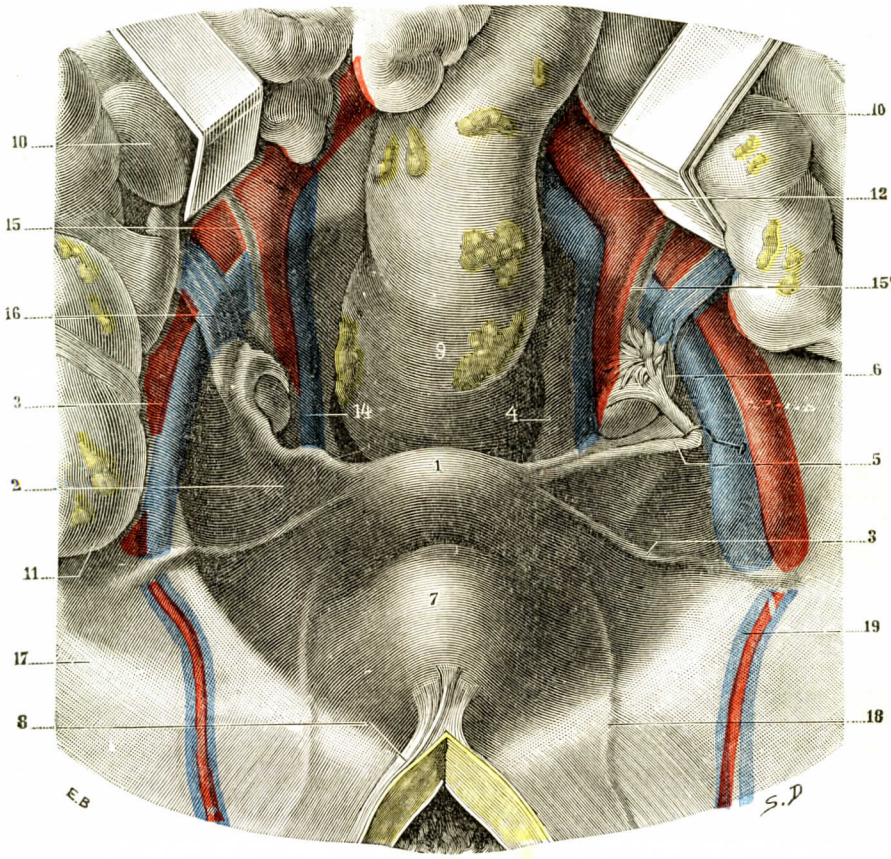


Fig. 1275

Los ligamentos redondos, vistos en su sitio (T.-J.).

1, útero, con 2, ligamentos anchos. — 3, ligamentos redondos. — 4, ligamentos úterosacros. — 5, trompa de Falopio (en su sitio en el lado derecho, erinada hacia delante en el lado izquierdo). — 6, ovario con su ligamento úteroovárico claramente aislado en el lado izquierdo. — 7, vejiga, llenando el cávum preuterino — 8, uraco. — 9, *recto*, llenando el cávum retrouterino. — 10, 10, masas intestinales levantadas por separadores. — 11, ciego. 12, vasos ilíacos primitivos. — 13, vasos ilíacos externos. — 14, vasos ilíacos internos. — 15, 15', uréteres derecho e izquierdo. — 16, vasos úteroováricos. — 17, pared abdominal anterior incidida en la línea media e invertida hacia delante. — 18, cordón fibroso de la arteria umbilical. — 19, vasos epigástricos.

de abertura. Debemos añadir que el cadáver se había colocado, para la congelación, en posición vertical, lo cual nos autoriza a pensar que la situación ocupada por las vísceras abdóminopelvianas en nuestro corte era exactamente igual a la que presentaban durante la vida. Después de haber dibujado el corte, lo colocamos, congelado todavía, en un aljibe rectangular de fondo plano lleno de alcohol. Al día siguiente, cuando quisimos coger la pieza para estudiarla en detalle, quedamos altamente sorprendidos al notar que el útero había cambiado de posición *espontáneamente*, puesto que nadie había tocado el corte después de sumergido en el

alcohol. Véase lo que había ocurrido: habiendo quedado libres con la descongelación las asas intestinales llenas de materias fecales que ocupaban el fondo de saco vésicouterino, habían ascendido a la superficie del líquido. El útero, a su vez, libre del contacto de este bloque anormal que lo había repelido hacia atrás, se había inclinado paulatinamente hacia la vejiga y, por sí solo, sin ninguna intervención extraña, había tomado la posición representada en la figura 1274: su eje mayor, oblicuo ahora de arriba abajo y de delante atrás, era sensiblemente paralelo al eje de la excavación.»

La posición genupectoral endereza el útero y le permite subir algo, a condición de que una valva de Sims despliegue la vagina y permita la penetración del aire. El decúbito ventral exagera la anteversión; el decúbito lateral permite una ligera desviación del cuerpo uterino hacia el lado correspondiente *(láterodesviación fisiológica)*; el decúbito dorsal no produce la retroversión sino cuando el cuerpo uterino es pesado o está mal fijado a consecuencia de circunstancias patológicas.

En la mujer que ha tenido hijos, la anteversión persiste (aparte los estados patológicos), pero la anteflexión tiende a disminuir (SCHULTZE).

## II. — MEDIOS DE FIJACIÓN DEL ÚTERO

Siempre que el útero se desplaza más allá de los límites que acabamos de indicar, se admite que es patológico.

Esta posición media del útero y el sostenimiento de su movilidad en los límites normales antes indicados, están asegurados por múltiples factores: son los *medios de fijación* del útero, dicho de otro modo, los elementos reguladores de la estática uterina. Daremos primero la descripción puramente anatómica y luego discutiremos su valor.

Cuando, estando abierto el abdomen, se mira el contenido de la pelvis, se ve que el fondo del útero levanta el peritoneo en la línea media, entre la cúpula vesical por delante y el relieve del recto por detrás. Del relieve del útero salen algunos pliegues peritoneales levantados por formaciones fibrosas y musculares lisas que se dirigen hacia las paredes pélvicas (fig. 1275). Si se tira del útero, estos pliegues se exageran y parecen oponerse por su tensión a los desplazamientos del órgano. Son los ligamentos del útero. Dispuestos simétricamente, son en número de seis: dos laterales, los *ligamentos anchos;* dos anteriores, los *ligamentos redondos;* dos posteriores, los *ligamentos úterosacros.*

Pero estos ligamentos no son más que una pequeña parte de los medios de fijación uterina; sólo son los testimonios, visibles a través del peritoneo, de otro sistema potente formado de tejido fibroso que amarra a las paredes pélvicas el útero, así como la cúpula vaginal en la que está implantado. Cuando se ha quitado el revestimiento peritoneal de la pelvis y se ejercen tracciones sobre el útero, se ve que se pone en tensión el tejido célulofibroso en el que está englobada la parte inferior de este órgano; aparecen en el seno del tejido celular pelvisubperitoneal verdaderas cuerdas que amarran el útero a distancia a las paredes de la pelvis. El conjunto de este sistema descansa en el embudo muscular del elevador del ano y en el suelo perineal, que constituye el tercer elemento, y no el menor, de la fijación uterina.

Los medios de fijación del útero pueden ser clasificados, pues, en tres grupos: 1.°, los ligamentos del útero y las conexiones del útero con el peritoneo; 2.°, el sistema de fijación del cuello y de la cúpula vaginal a las paredes pélvicas (condensación del tejido celular pelvisubperitoneal); 3.°, el sistema de sostén formado por el elevador y los músculos del perineo.

### A. — *Primer grupo: ligamentos del útero*

Se ha querido hacer desempeñar un papel fijador del útero a la zona de adherencia del peritoneo visceral a este órgano. La serosa peritoneal adhiere íntimamente al músculo uterino en el fondo, en los dos tercios superiores de la cara anterior y en toda la cara posterior del cuerpo uterino (WALDEYER, LA TORRE). En toda esta extensión, la disección no puede separar el peritoneo visceral del útero. Por el contrario, más abajo, a nivel de la cara anterior del istmo y la cara posterior del cuello, se interpone una capa de tejido celular bajo el peritoneo; la serosa puede desprenderse fácilmente. Aunque exista una zona de adherencia íntima del peritoneo al cuerpo uterino, el peritoneo no puede ser considerado como un agente eficaz de fijación para el útero. La serosa es delgada en exceso, se

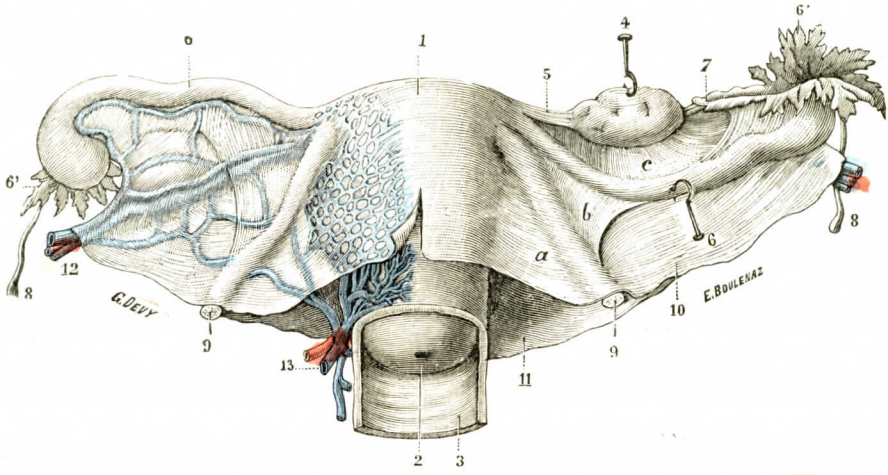


FIG. 1276

Utero y sus anexos, vistos por su cara anterior.

1, cuerpo del útero, cubierto por el peritoneo. — 2, su cuello, con el orificio externo. — 3, vagina, cuya pared anterior ha sido resecada. — 4, ovario izquierdo. — 5, ligamento úteroovárico. — 6, trompa con 6', su pabellón. — 7, franja ovárica y ligamento tuboovárico. — 8, hidátide de Morgagni. — 9, ligamento redondo. — 10, ligamento ancho, con *a*, *b*, *c*, sus tres aletas, anterior, media y posterior. — 11, hoja posterior del ligamento ancho. — 12, vasos úteroováricos. — 13. vasos uterinos. (Se perciben por transparencia, sobre el peritoneo, las ramificaciones de las venas uterinas y úteroováricas.)

estira con demasiada facilidad; no fija útilmente el útero ni a las paredes pélvicas, de las que desciende, ni a los órganos próximos, sobre los que se refleja. Describiremos, pues, únicamente los ligamentos que, visibles a través de la serosa que levantan, salen del contorno del útero.

#### I. — LIGAMENTOS ANCHOS

Las hojas peritoneales, que han tapizado la cara anterior y posterior del cuerpo uterino, se adhieren una a otra en el borde externo del órgano y forman un tabique dispuesto en sentido frontal que se dirige afuera hacia la pared pélvica lateral (fig. 1276). Llegadas a esta pared, estas hojas peritoneales se continúan con el peritoneo parietal. El conjunto forma con el cuerpo uterino un vasto tabique transversal que divide el peritoneo pélvico de la mujer en dos compartimientos:

uno *anterior, vesical;* el otro *posterior, rectal.* Estos ligamentos forman al útero una especie de meso que rodea igualmente las trompas y sirve de inserción a los ovarios. Este meso, desde el punto de vista de la Anatomía general, es comparable al mesenterio y contiene, en efecto, los vasos y los nervios que desde las paredes pélvicas se dirigen hacia el aparato genital femenino. Describiremos primero los ligamentos anchos, tal como se ven en el interior de la cavidad peritoneal en la que sobresalen. Luego quitaremos la hoja serosa que los cubre, para estudiar la armazón y percibir los órganos (vasos, nervios, uréter) que se hallan en su espesor.

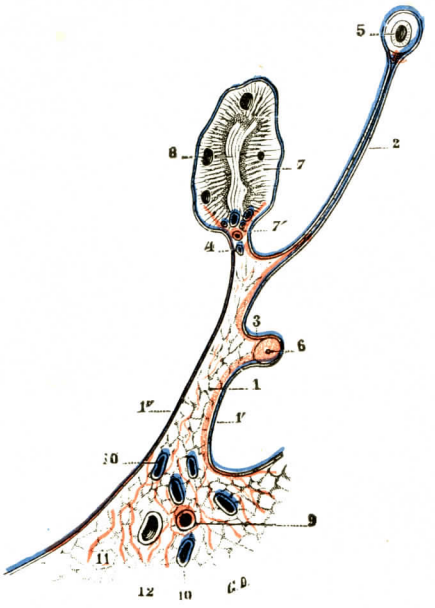


FIG. 1277

Corte sagital del ligamento ancho (lado derecho, segmento interno del corte).

1, ligamento ancho, con: 1', su hoja anterior; 1'', su hoja posterior.—2, aleta superior o mesosalpinge.—3, aleta anterior. — 4, aleta posterior. — 5, trompa. — 6, ligamento redondo. — 7, ovario, con 7', un hilio y sus vasos. — 8, vesículas de De Graaf. — 9, arteria uterina. — 10, venas uterinas. — 11, tejido celular de la pelvis. — 12, uréter.

**1.° Aspecto intraperitoneal de los ligamentos anchos.** — Cada ligamento forma un tabique irregularmente cuadrilátero, tendido del útero a la pared pélvica. Cuando el útero se halla en situación normal (antecurvatura y anteversión), la dirección no es exactamente transversal; es ligeramente oblicua hacia fuera y atrás, y la inserción parietal está algo por detrás de un plano transversal que pasa por la inserción uterina. Además, no están contenidos en un plano exactamente frontal, sino que presentan una ligera inclinación, mirando su cara anterior hacia delante y abajo, y su cara posterior hacia arriba y atrás.

Su espesor es muy diferente arriba, cerca de su cresta, y abajo, en la proximidad del suelo pélvico. Arriba, en el segmento que va de los cuernos uterinos hacia la proximidad del estrecho superior, son delgados, flexibles y casi transparentes. Tres cordones, que divergen ligeramente a partir del cuerno uterino, levantan la hoja serosa: son las tres *aletas del ligamento ancho.* Un corte sagital (fig. 1277) pone de manifiesto su situación escalonada.

La *aleta anterior* está formada por el ligamento redondo; la *aleta superior* o *media* está constituída por la rompa uterina; *la aleta posterior* está representada por el ligamento úteroovárico, luego por la inserción del hilio del ovario sobre el ligamento ancho. Unicamente la aleta media o tubárica, que forma la cresta del ligamento ancho, llega hasta la pared pélvica lateral, a la que encuentra algo por debajo de la eminencia de los vasos ilíacos externos, continuándose con el ligamento infundíbulopélvico.

Esta parte superior, delgada, del ligamento ancho, sólo está tensa en su parte interna, en la proximidad del cuerno uterino; su segmento externo es, por el contrario, fláccido, muy móvil, y permite al pabellón tubárico reclinarse hacia atrás, en la cara posterior del ovario, cuyo hilio toma una dirección vertical. La porción fláccida del ligamento ancho constituye, en suma, el meso de los anexos: *mesosalpinge* para la trompa, *mesovario* para el ovario.

Debajo de esta región ocupada por los anexos, el espesor del ligamento aumenta considerablemente en el sentido ánteroposterior. Las dos hojas peritoneales se separan fuertemente una de la otra; entre ellas y el suelo pélvico se desarrolla una capa abundante de tejido celular que levantan los vasos y los nervios del útero: es el meso propiamente dicho del útero, el *mesometrio* o *parametrio* de Wirchow (*parametrio* de los cirujanos).

Para completar la *descripción del ligamento ancho* falta describir su borde interno o uterino, su borde externo o parietal, su cresta o borde ánterosuperior, su base y sus dos vertientes ánteroinferior o vesical y pósterosuperior o rectal.

a) *Borde interno* (fig. 1279). — Este borde está inserto en el costado del útero. Las dos hojas peritoneales del ligamento ancho se separan una de la otra para continuarse directamente una con el peritoneo que tapiza la cara anterior del útero, la otra con el peritoneo que cubre la cara posterior del mismo órgano (figura 1278). Aquí el flanco del útero es bordeado por vasos de dirección ascendente: la arteria uterina, flexuosa, rodeada de venas plexiformes y de ramos linfáticos y nerviosos. Este paquete vascular no está en contacto inmediato con el útero; las flexuosidades de la arteria se separan a menudo de él muchos milímetros. Por esto el borde interno del ligamento ancho se hace mucho más grueso, no al ras de su inserción uterina, sino algo por fuera (Tillaux). El paquete vascular de la arteria uterina está situado en un plano frontal que pasa por la cara anterior del útero, de suerte que la hoja anterior del ligamento ancho se continúa transversalmente, sin cambiar de dirección, con el peritoneo preuterino; por el contrario, la hoja posterior se dirige notablemente hacia atrás para cubrir la cara posterior de la matriz, más abombada que su pared anterior (Charpy).

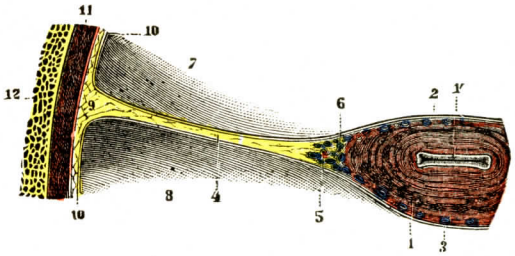


Fig. 1278

Corte horizontal del ligamento ancho (lado derecho, segmento inferior del corte).

1, cuerpo del útero, con 1', su cavidad. — 2, hoja peritoneal cubriendo la cara posterior del útero.—3, hoja peritoneal cubriendo su cara anterior. — 4, ligamento ancho. — 5, arteria uterina. — 6, plexo venoso uterino.—7, excavación retrouterina.—8, excavación preuterina. — 9, tejido celular subperitoneal. — 10, peritoneo parietal. — 11, músculo obturador interno. — 12, hueso coxal.

En el punto en que continúan con el peritoneo uterino, las hojas peritoneales del ligamento ancho presentan grados de adherencia que son en todas partes los mismos. Por arriba, cerca del cuerpo uterino, las hojillas se adhieren al útero, al que engloban de tal suerte que un tumor de origen uterino situado en este punto no tiende a desarrollarse entre las hojas del ligamento ancho. Hacia abajo, por el contrario, en la parte inferior del cuerpo uterino y en el istmo, las hojas peritoneales del ligamento ancho se continúan con las del lado opuesto pasando por delante y por detrás del útero sin adherirle: un tumor desarrollado en esta región en la parte lateral del útero podría, pues despegar las dos hojas peritoneales y aumentar de tamaño en el espesor del ligamento ancho.

b) *Borde externo* (figs. 1280 y 1281). — Este borde se inserta en la pared pélvica lateral: esta inserción es fácil de limitar cuando cogiendo la cresta del ligamento ancho entre el pulgar y el índice la mano se dirige hacia fuera hasta encontrar la pared pélvica, mientras que la otra mano inmoviliza el útero y atrae hacia dentro los anexos. En estas condiciones nos damos cuenta de que el borde externo del ligamento ancho, estrecho por arriba, se ensancha notablemente por abajo. Su línea de inserción es ligeramente oblicua hacia abajo y atrás y sobre

todo hacia abajo y adentro, a causa de la forma en embudo de la pared pélvica. Por abajo se continúa insensiblemente con la base del ligamento ancho; por arriba es levantada por el cordón azulado de los vasos úteroováricos que, habiendo cruzado el estrecho superior y los vasos ilíacos externos, penetran entre las dos hojas del ligamento ancho: es el *hilio externo del ligamento ancho* (WALDEYER).

El hilio cruza los vasos ilíacos externos a 2 centímetros aproximadamente de la bifurcación de la ilíaca primitiva y, por lo tanto, del uréter.

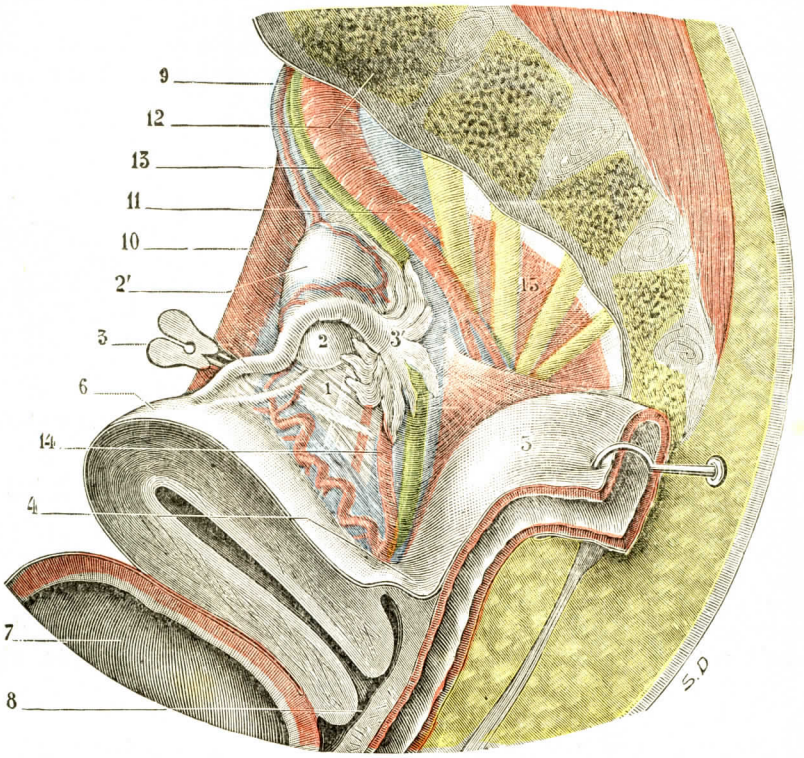


FIG. 1279

El ligamento ancho y los anexos, vistos en su sitio por su cara posterior (T.-J.).

1, cara posterior del ligamento ancho. — 2, parte inferior del ovario, y 2', su parte superior cubierta por el mesosalpinx. — 3, trompa, y 3', su pabellón. — 4, fondo de saco de Douglas. — 5, recto erinado hacia atrás para dejar libre la cara posterior del ligamento ancho y de los anexos. — 6, útero. — 7, vejiga. — 8, vagina. — 9, ligamento lumboovárico con los vasos ováricos. — 10, arteria ilíaca externa. — 11, arteria hipogástrica. — 12, sacro. — 13, uréter. — 14, arteria uterina. — 15, pared lateral de la excavación (piramidal, plexo sacro).

c) *Cresta o borde superior.* — El borde ánterosuperior o cresta del ligamento ancho y se extiende oblicuamente hacia atrás y afuera, del cuerpo uterino al estrecho superior. Está ocupado casi por entero por la trompa. El oviducto no llega sin embargo a la pared pélvica; a 2 centímetros aproximadamente de esta pared se curva hacia arriba, abandonando la cresta del ligamento ancho por dejar caer su pabellón sobre el ovario (fig. 1279). Del codo de la trompa a la pared pélvica, el borde superior del ligamento ancho está ocupado por la arteria úteroovárica y la terminación del ligamento infundíbulopélvico. Cuando se coge la trompa y se la despliega, se ve que el vértice del ligamento ancho la envuelve completamente, formándole un verdadero meso, el mesosalpinge, que, cuando está desplegado, constituye la *aleta superior* del ligamento ancho.

d) *Base.* — No hay que describir en el ligamento ancho un borde inferior que descansa en el suelo pélvico, sino una ancha base, limitada por la separación de las dos hojas peritoneales que se dirigen una casi horizontalmente hacia delante, la otra casi verticalmente hacia abajo y atrás. Esta base se detiene por dentro en la parte saliente de los ligamentos úterosacros; por fuera se continúa insensiblemente con el borde externo curvilíneo de la pelvis.

e) *Vertiente ánteroinferior.*— La hoja anterior del ligamento ancho se continúa en pendiente suave con el peritoneo que tapiza en la línea media el fondo de saco vésicouterino, y lateralmente la fosita láterovesical. Cuando el útero está en retroversión, esta vertiente anterior del ligamento ancho se hace horizontal y hasta oblicua hacia abajo y atrás. En su parte superior, la hoja anterior del ligamento ancho está levantada por un repliegue que determina el ligamento redondo: es la *aleta anterior* del ligamento ancho, repliegue triangular cuya base corresponde a la pared pélvica y cuyo borde posterior se inserta en el ligamento ancho, algo por debajo de la raíz del mesosalpinge (véase *Ligamento redondo*).

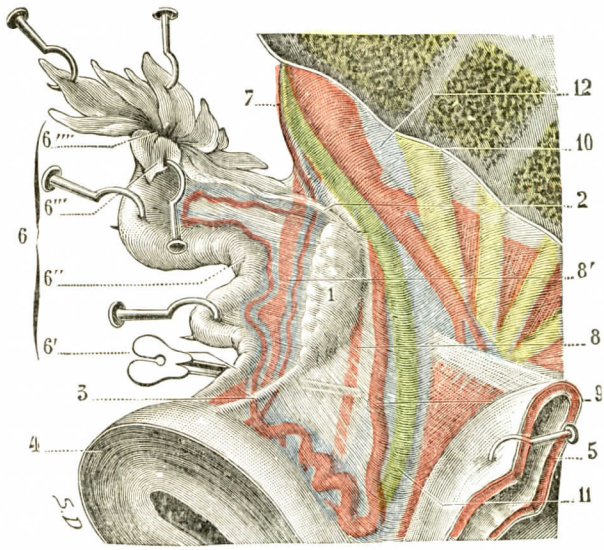


FIG. 1280

El ligamento ancho extendido, visto por su cara posterior (T.-J.).

1, ovario.—2, ligamento tuboovárico.—3, ligamento úteroovárico.—4, útero. — 5, recto. — 6, trompa, con: 6', el istmo; 6'', la ampolla; 6''', el pabellón; 6'''', el óstium peritoneal. — 7, ligamento lumboovárico, con los vasos ováricos en su espesor. — 8, ligamento ancho, y 8', mesosalpinx. — 9, arteria uterina. — 10, arteria hipogástrica.—11, uréter. — 12, vena hipogástrica.

f) *Vertiente posterior* (figs. 1279, 1280 y 1281). — Esta vertiente es mucho más accidentada. Es también mucho más elevada, y su altura es casi doble de la propia de la vertiente anterior. Además, desciende hacia el fondo de saco de Douglas, no en pendiente suave, sino verticalmente, casi a pico. La hoja peritoneal que la constituye tiene forma de cuadrilátero irregular y mira hacia atrás, adentro y arriba ligeramente. Forma una especie de semiembudo que penetra por abajo y arriba hacia el fondo de saco de Douglas. Está limitado por arriba por la cresta del ligamento ancho, por dentro por el borde externo del útero, por abajo por el relieve del ligamento úterosacro. Su borde posterior tiene límites mucho menos netos y se continúa con el peritoneo de la fosita ovárica y del canal láterorrectal Por debajo de este último borde se desliza el uréter y la arteria uterina, para penetrar en el seno del parametrio. Cerca de su extremo superior, la vertiente posterior del ligamento ancho está levantada por una serie de formaciones que, de dentro a fuera, constituyen la *aleta posterior*. Son: el ligamento úteroovárico, el ovario, suspendido del ligamento ancho por el mesovario y, en fin, completamente por fuera, el ligamento tuboovárico. Estas formaciones se han descrito a propósito del ovario y de la trompa. En su conjunto no forman un cordón trans-

versal continuo; en efecto, a su nivel el ligamento ancho es fláccido y se pliega sobre sí mismo.

Sobre el ligamento ancho en su lugar, el ligamento úteroovárico es oblicuo hacia abajo y afuera: el mesovario y el ligamento úteroovárico son, por el contrario, oblicuos hacia arriba y afuera, casi verticales, bajo el pabellón tubárico y el mesosalpinge que, reclinándose hacia atrás, vienen a cubrir. Para dar a la aleta posterior una dirección transversal, hay que ejecutar la maniobra denominada del *despliegue del ligamento ancho*, es decir, atraer el útero al lado opuesto, levantando hacia arriba y afuera el pabellón tubárico. En estas condiciones se ve, por debajo de la trompa que forma la aleta superior, correr casi transversal

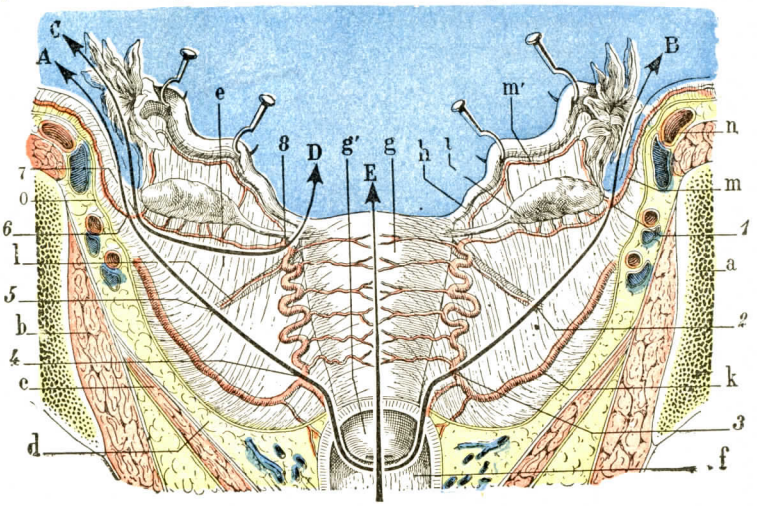


Fig. 1281

Principales pedículos vasculares del ligamento ancho (T.-J.).

(Corte frontal esquemático de la pelvis que pasa por detrás del útero; segmento anterior del corte. Se ven por entero los ligamentos anchos, por su cara posterior y extendidos.)

*a*, hueso ilíaco. — *b*, obturador interno. — *c*, elevador. — *d*, espacio pelvisubperitoneal. — *e*, ligamento ancho. — *f*, vagina. — *g*, útero, con *g'*, hocico de tenca. — *h*, trompa. — *i*, ovario. — *k*, arteria uterina. — *l*, arteria del ligamento redondo. — *m*, arteria ovárica, con *m'*, su rama tubárica. — *n*, arteria ilíaca externa. — *o*, corte del peritoneo.

1, 2, 3, 4, 5, 6, los seis pedículos vasculares que hay que cortar y ligar en el curso de la histerectomía total. — 7 y 8, los pedículos vasculares que hay que cortar y ligar en el curso de la extirpación de los anexos.

AB, trazado de la sección que se lleva a cabo en el caso de histerectomía total. — CD, trazado de la sección en el caso de extirpación de los anexos. — E, flecha que indica que la sección media del útero no interesa ningún ramo vascular importante y, por consiguiente, no da lugar a hemorragia.

y paralelamente a ella la aleta posterior, compuesta sucesivamente por el ligamento úteroovárico, el mesovario y el ligamento tuboovárico. En sus dos extremos, la aleta superior y la aleta posterior se reúnen, y el espacio oval que las separa representa la porción delgada del ligamento ancho, donde el mesosalpinge y el mesoovario vienen a reunirse formando un ángulo diedro abierto hacia atrás.

**2.° Estructura de los ligamentos anchos.** — La hoja peritoneal que acabamos de describir sólo constituye una cubierta serosa, un velo echado sobre las formaciones anatómicas subyacentes, como «ropa sobre cuerdas». Quitemos ahora este velo seroso, descubramos las formaciones que cubre y a las que debe sus contornos; por último, describamos la *armazón* del ligamento ancho.

En la *parte superior*, fláccida, esta armazón es mínima, hasta el extremo de que una inyección practicada entre las dos hojas peritoneales no siempre logra disociarlas (fig. 1277). Sin embargo, Rouget ha descrito pequeños fascículos muscula-

res lisos, que se irradian a partir del ligamento infundíbulopélvico y se fijan en la trompa, en el hilio del ovario y hasta en la proximidad del cuerno uterino, acompañando a los vasos úteroováricos.

En la *parte inferior*, gruesa, también llamada *mesometrio*, la cubierta peritoneal se recubre por el contrario de fascículos conjuntivos densos, que consituyen una verdadera membrana fibrosa, fenestrada, que da a las hojas del ligamento una gran tonicidad. También aquí ha descrito ROUGET formaciones musculares lisas entremezcladas con los elementos fibrosos. Por esto, mientras la porción superior delgada del ligamento ancho es transparente y deja ver todos los órganos contenidos en ella, el mesometrio, por el contrario, es grueso y es imposible ver a través del peritoneo los importantes órganos que lo atraviesan. Por este hecho la parte baja del ligamento ancho es la de más valor desde el punto de vista de la fijeza del útero.

**3.° Contenido de los ligamentos anchos.** — La *parte superior* contiene la trompa, los ligamentos útero y tuboováricos y las ramificaciones de la arteria tuboovárica. En el mesosalpinge existen también restos embrionarios (paroóforon, órgano de Rosenmüller), y a veces islotes de tejido ovárico y hasta cápsulas suprarrenales accesorias (PILLET y VEAU, LUCIEN y PARISOT). Importa recordar la existencia de estos restos histológicos contenidos en el ligamento ancho, pues pueden ser el punto de partida de neoplasias. Al contrario de la trompa, el *ovario*, como hemos visto, *no está contenido en los ligamentos anchos:* las dos hojas peritoneales del mesovario se detienen en el hilio del órgano (línea de Farre).

La *parte inferior* o *base* del ligamento ancho contiene, en medio de un tejido celular condensado que estudiaremos más adelante, la arteria uterina, el uréter y vasos venosos y linfáticos muy numerosos, así como las ramas anteriores del ganglio hipogástrico (fig. 1282). El tejido celular está levantado transversalmente por la llegada de la arteria uterina y se condensa alrededor de ella para formar la porción genital de la vaina hipogástrica. Esta vaina fibrosa hipogástrica, junto con los ramos nerviosos del plexo, constituye, en el seno del tejido celular del ligamento ancho, una verdadera barrera transversal. Esta barrera, algo oblicua de atrás a delante, alcanza la altura de una mano cuando el útero es atraído hacia arriba. Según se inyecte líquido en el ligamento ancho por delante o por detrás de este tabique, la inyección se difunde en distintas direcciones que indican las comunicaciones del tejido celular del ligamento ancho (LATARJET y TRILLAT). Las inyecciones practicadas bajo la hoja anterior se difunden bajo la cara posterior de la vejiga y suben hacia la fosa ilíaca interna, para apuntar por encima del arco crural. Las inyecciones practicadas bajo la hoja posterior quedan, por el contrario, acantonadas detrás del útero, abomban en el fondo de saco posterior de la vagina y se difunden hacia atrás por los lados del recto hacia las escotaduras ciáticas. Estas comunicaciones del tejido celular del ligamento ancho son de conocimiento importante desde el punto de vista patológico: explican de qué manera los tumores o las supuraciones del ligamento son capaces de evolucionar.

## II. — LIGAMENTOS REDONDOS

Los ligamentos redondos salen de la parte anterior del cuerpo uterino y se dirigen hacia delante y afuera y muy ligeramente hacia arriba. Cruzan la parte anteterior del estrecho superior, cuando los vasos ilíacos externo van a desaparecer debajo del arco crural, y llegan a la pared abdominal anterior por el orificio profundo del conducto inguinal. Aquí cambian de dirección, acodándose en el arco de los va-

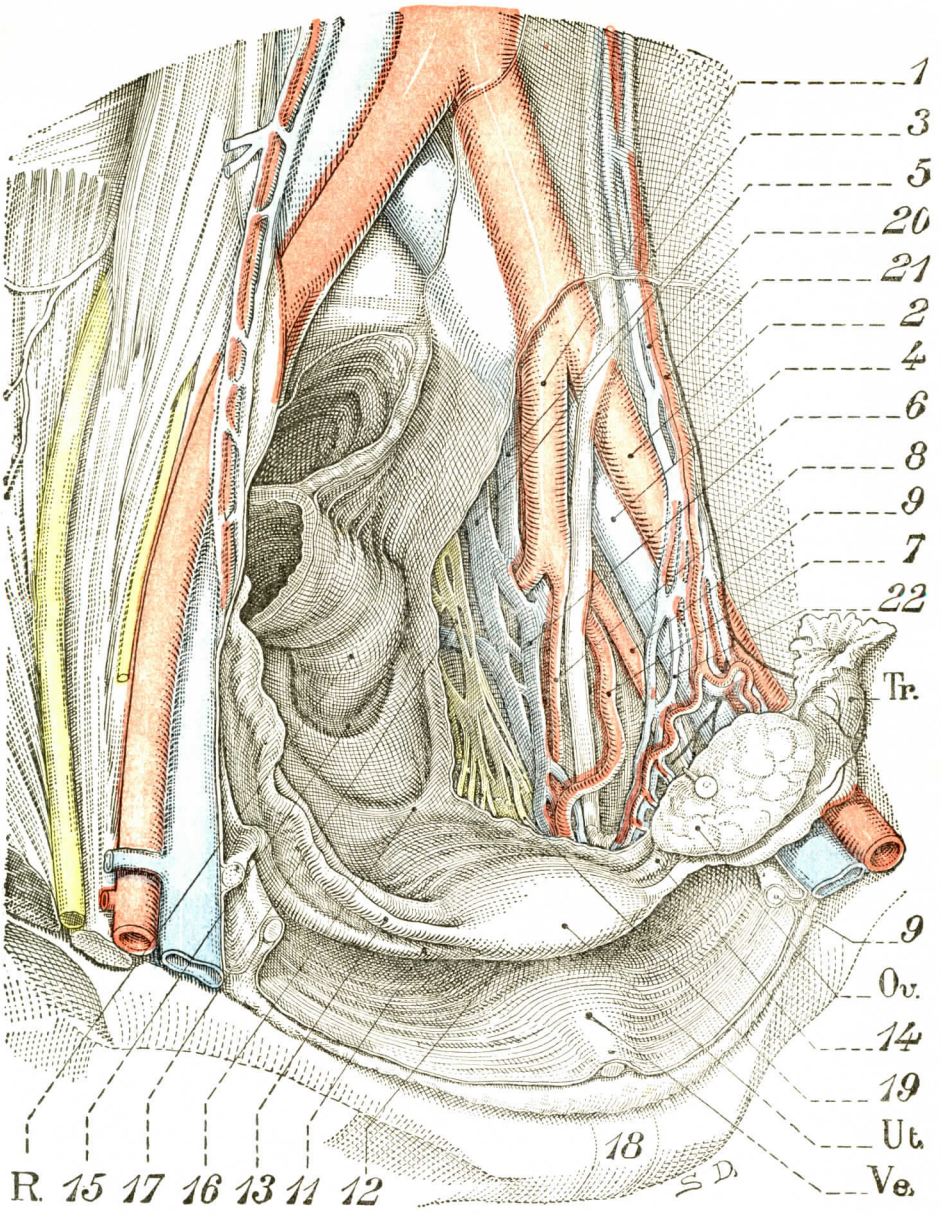


Fig. 1282

Vascularización de la pelvis menor en la mujer. Los vasos y los nervios del ligamento ancho y del parametrio, vistos por arriba.

Ve., vejiga. — Ut., útero. — Ov., ovario. — Tr., trompa.

1, arteria ilíaca interna. — 2, arteria ilíaca externa. — 3, uréter izquierdo. — 4, vena ilíaca externa. — 5, venas ilíacas internas. — 6, venas vésicovaginales. — 7, arteria uterina (se han quitado las venas). — 8, arteria vésicovaginal. — 9, arteria umbilical. — 9', ligamento redondo del lado izquierdo. — 11, ligamento redondo del lado derecho. — 12, fondo de saco vésicouterino. — 13, trompa uterina derecha. — 14, ligamento úteroovárico izquierdo. — 15, fondo de saco de Douglas. — 16, origen de los ligamentos úterosacros. — 17, nervio hipogástrico. — 18, pubis. — 19, nervio del útero. — 20, vena úteroovárica. — 21, arteria úteroovárica acompañada de los nervios úteroováricos en negro. — 22, venas ováricas (plexo panpiniforme).

sos epigástricos, y recorren el trayecto inguinal oblicuamente hacia abajo y adentro para emerger por el orificio externo de este trayecto y perderse en el tejido célulo-adiposo de los labios mayores y del monte de Venus.

**1.° Morfología.** — El ligamento redondo sólo merece este nombre en la parte media de su trayecto (figs. 1275 y 1283). Visto a través del peritoneo, tiende, en efecto, a aplastarse de delante atrás, luego de arriba abajo, a medida que se aproxima al conducto inguinal. En el conducto es también más o menos aplanado y difícil de reconocer a primera vista. Finalmente, en sus dos extremos, en el útero, donde nace, como en la región púbica, donde termina, se extiende y se disocia en fibras múltiples. Cuando se ejerce una tracción sobre el ligamento redondo, se ve que de aplanado se convierte en un cordón redondeado, siempre que los elementos fibrosos musculares que lo constituyen no estén atrofiados.

La *longitud* del ligamento es de 12 a 15 centímetros por término medio. Está dotado de ligera *extensibilidad*, y la tracción lo alarga uno o dos centímetros. Su *resistencia*, estudiada por Beurnier, es bastante considerable; resiste a menudo una tracción de cerca de un kilogramo. Su punto de menor resistencia corresponde a su codo, en el orificio inguinal profundo.

Su *calibre* es, según los autores, de 2 a 5 milímetros.

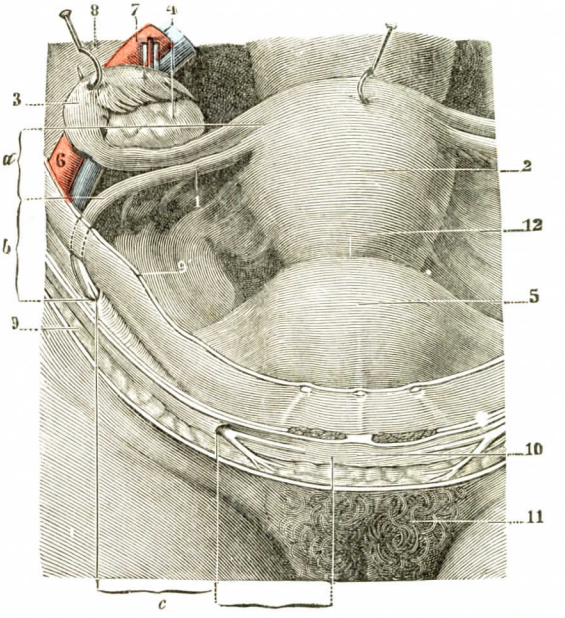


Fig. 1283

Ligamento redondo del lado derecho, visto desde la parte superior.

1, ligamento redondo, con: *a*, su porción pelviana; *b*, su porción ilíaca; *c*, su porción inguinal; *d*, su porción vulvar. — 2, útero. — 3, trompa, apartada hacia arriba y afuera. — 4, ovario. — 5, vejiga. — 6, vasos ilíacos externos. — 7, vasos ováricos. — 8, psoas ilíaco. — 9, pared abdominal anterior, con 9', peritoneo parietal — 10, sínfisis púbica. — 11, monte de Venus. — 12, fondo de saco vésicouterino.

**2.° Significación.** — El ligamento redondo es el representante, atrofiado en la mujer, del *gubernaculum testis*. Por esto ocupa en el conducto inguinal el lugar ocupado en el hombre por el deferente, que fué traído aquí cuando la migración del testículo, a continuación del gubernáculum (véanse las figs. 841 y 842). El conducto peritoneovaginal, envoltura serosa arrastrada en el hombre por la migración de la glándula genital, tiene su equivalente en la mujer en el curso del desarrollo: es el *conducto de Nück*. El conducto de Nück es muy poco marcado en el embrión hembra y se oblitera precozmente, pero su persistencia anormal puede ser, como en el hombre, el punto de partida de hernias congénitas. Los restos del conducto de Nück están situados en el seno del ligamento redondo, como los rectos del conducto peritoneovaginal están en el hombre en medio de los elementos del cordón. El conducto de Nück se oblitera en el nacimiento, pero su obliteración puede faltar, y en este caso la malformación es a menudo bilateral (véase *Peritoneo*). Una migración anormal del ovario puede atraer esta glándula a la entrada del conducto de Nück.

**3.° Relaciones.** — El trayecto del ligamento redondo es complejo y sus relaciones deben estudiarse en varios segmentos. Se distinguen: una porción pélvica, una porción ilíaca, una porción inguinal y una porción preinguinal o vulvar.

a) La *porción pélvica* se desprende del útero en la unión de la cara anterior con el extremo superior del borde lateral, algo por debajo y por delante del origen

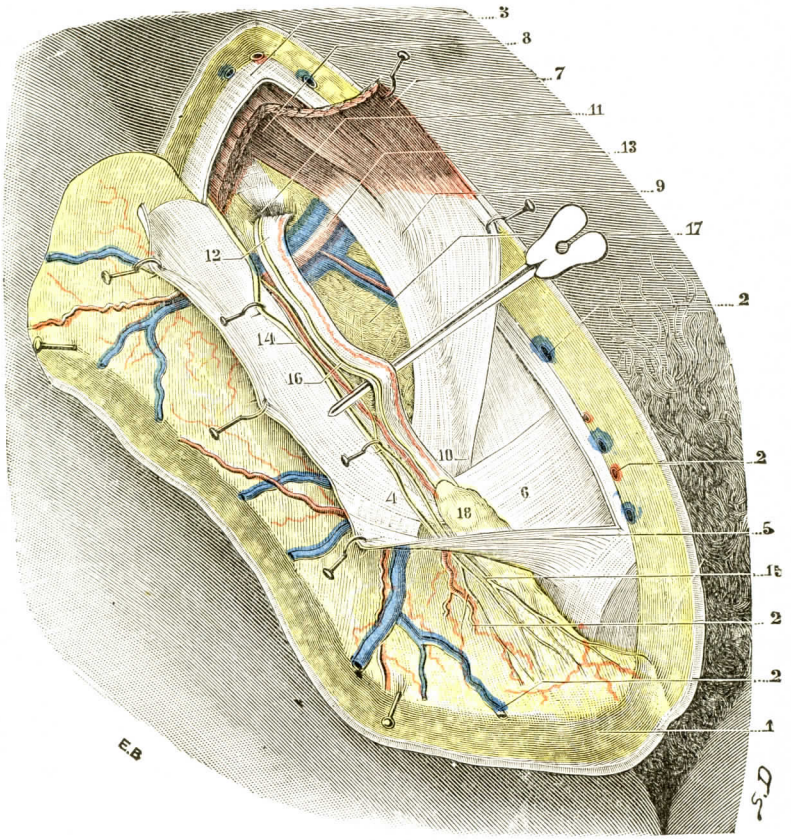


Fig. 1284

El conducto inguinal en la mujer (T.-J.).

1, colgajo cutáneo con el panículo adiposo en su cara profunda. — 2, vasos superficiales. — 3, aponeurosis del oblicuo mayor, con: 4, pilar externo del anillo inguinal; 5, pilar interno; 6, pilar posterior o ligamento de Colles (del lado opuesto). — 7, oblicuo menor, incidido y separado hacia arriba. — 8, transverso. — 9, tractos conjuntivos que unen los tendones del oblicuo menor y del transverso. — 10, tendón conjunto. — 11, orificio interno del conducto inguinal. — 12, ligamento redondo con su arteria. — 13, vasos epigástricos. — 14, abdóminogenital mayor. — 15, abdóminogenital menor. — 16, ramo genital del génitocrural. — 17, fascia transversalis (punto débil de la pared abdominal). — 18, pelotón grasoso de Imlach.

de la trompa. La parte superior de la arteria uterina y los plexos venosos que la acompañan pasan por detrás del origen del ligamento. El ligamento redondo se separa progresivamente de la trompa, levantando en la hoja anterior del ligamento ancho un pliegue cada vez más marcado. Este pliegue adhiere íntimamente a las fibras del ligamento y contiene en su interior fibras conjuntivas emanadas de la armazón del ligamento ancho (*mesenterio celular del ligamento redondo* de Gubarow). La adherencia del ligamento redondo al peritoneo y su proximidad al segmento interno de la trompa hacen que una tracción ejercida en este ligamento

no liberado del peritoneo atraiga con él la trompa hacia el conducto inguinal y pueda determinar una acodadura de aquélla. Encima y debajo del pliegue formado por el ligamento redondo se excavan, en la vertiente anterior del ligamento ancho, dos fositas peritoneales de importancia desigual. Por encima y detrás, entre la trompa y el ligamento, se encuentra la *fosita preovárica de Waldeyer;* por debajo y por delante está la *fosa paravesical*, mucho más profunda, desarrollada entre la pared pélvica y el cordón fibroso de la arteria umbilical. La incisión del peritoneo en este punto puede conducir al uréter yuxtavesical (Rochet).

b) La *porción ilíaca* es muy corta y cruza el estrecho superior y los vasos ilíacos externos. El ligamento cruza entonces los vasos epigástricos y desaparece en el orificio profundo del conducto inguinal. Los vasos epigástricos y el ligamento redondo describen dos curvas de sentido inverso que se abrazan recíprocamente; la curva de los vasos epigástricos, de concavidad superior y externa, recibe el codo de seno inferior e interno descrito por el ligamento redondo. La curva de los vasos epigástricos está recubierta por el ligamento de Hesselbach. En el momento en que el ligamento redondo penetra en el orificio inguinal profundo, el peritoneo, presto a abandonarlo, bosqueja un pequeño fondo de saco en el de la fosita inguinal externa. Ese fondo de saco, resto del conducto de Nück, adhiere íntimamente al ligamento redondo, y, cuando se tira de este ligamento se hunde con él en el conducto inguinal. Sin embargo, es fácil de separar aquí los ligamentos del peritoneo, pues sólo están unidos por adherencias bastante laxas.

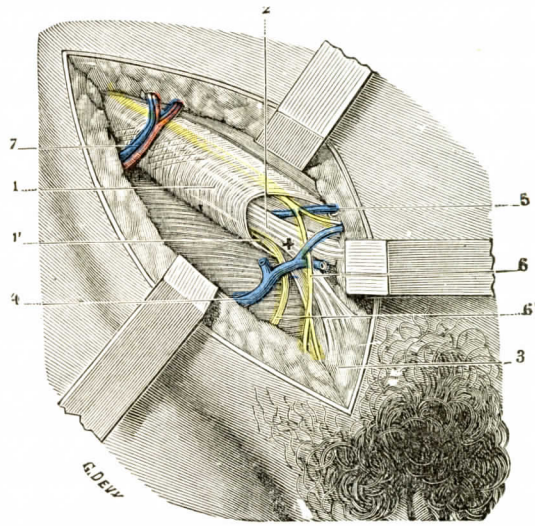


Fig. 1285

Ligamento redondo a la salida del conducto inguinal (imitado de Waldeyer).

Se ha practicado una incisión paralela al pliegue de la ingle a lo largo de la parte interna del conducto inguinal. Los dos labios de la piel están muy separados.

1, conducto inguinal, con 1', su orificio externo. — 2, ligamento redondo. — 3, tejido céluloadiposo del monte de Venus. — 4, vena pudenda externa.—5, otra vena que pasa por el conducto inguinal.— 6, 6', ramos nerviosos de los nervios abdóminogenitales y génitocrural.—7, arterias y venas subcutáneas abdominales. La cruz (+) colocada sobre el ligamento redondo indica el nivel a que se encuentra la espina del pubis.

c) *Porción inguinal* (fig. 1284). — El ligamento es oblicuo hacia abajo, adelante y adentro, como el conducto que atraviesa. Está oculto por la aponeurosis del oblicuo mayor, que forma la pared anterior del conducto. Es seguido, por arriba, por el borde inferior del oblicuo menor y del transverso, que se reúnen para formar el tendón conjunto y se deslizan pronto detrás de él. Por abajo el ligamento descansa sobre el arco crural que le separa de la vena femoral y del anillo crural. Por detrás está separado de la cavidad abdominal, de fuera a dentro sucesivamente, por el ligamento de Hesselbach, los vasos epigástricos, la fascia transversalis, el tendón conjunto y el ligamento de Henle.

En el seno del trayecto inguinal el ligamento redondo está rodeado de una capa celulosa que permite desprenderlo fácilmente de las paredes del conducto. En esta atmósfera celulosa la rama genital de los nervios abdóminogenital y génitocrural van paralelamente al ligamento. Un fascículo muscular, emanado de los

músculos oblicuos, y que va a fijarse cerca de la espina púbica puede cruzar la cara anterior del ligamento redondo (*músculo inguinopúbico* de Beurnier).

El acceso quirúrgico del segmento inguinal del ligamento redondo es particularmente fácil a causa de su proximidad con la pared abdominal. Pero el acto que consiste en atraerlo y acostarlo por esta vía, con objeto de enderezar un útero en retroversión (operación de Alquie-Alexander), está hoy abandonado, pues no permite comprobar el estado del útero y de sus anexos.

d) *Porción preinguinal* (fig. 1285). — Se describe con este nombre la porción del ligamento redondo que atraviesa el orificio externo del conducto inguinal y termina en el tejido adiposo del labio mayor y del monte de Venus. Algunos fascículos terminan igualmente en la espina del pubis y en la aponeurosis del pectíneo. Esta porción terminal del ligamento redondo es a menudo difícil de encontrar, pues se disocia en tractos muy delgados, inmediatamente perdidos en la grasa. Estos paquetes adiposos, que rodean el ligamento en la parte inferior del conducto y en el orificio externo, se describen con el nombre de *pelotones adiposos* o *de Imlach* o *tapones de Imlach*. Cuando el ligamento es delgado, es difícil descubrir su terminación sin desbridar el orificio externo del conducto. Igualmente ocurre en los casos en que se pierde en el interior del trayecto inguinal o en el arco crural.

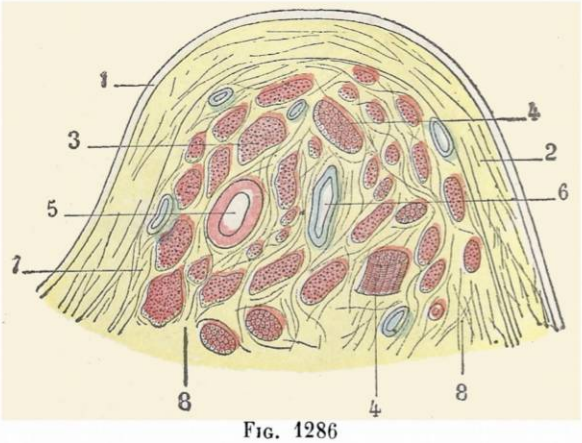


Fig. 1286

Corte transversal del ligamento redondo (lado derecho, segmento posterior del corte).

1, peritoneo.—2, tejido celular subperitoneal.—3, fascículos de fibras musculares lisas. — 4, fascículos de fibras musculares estriadas. — 5, arteria del ligamento redondo. — 6, venas del ligamento redondo. — 7, tejido celular intersticial. — 8, 8, tejido celular subyacente al ligamento redondo.

**4.° Estructura.** — El ligamento está formado: 1.°, por un eje conjuntivoelástico; 2.°, por fibras musculares, unas lisas y otras estriadas; 3.°, por una envoltura peritoneal que únicamente existe en su porción abdominal; 4.°, finalmente, contiene vasos y nervios.

a) El *eje conjuntivoelástico* está formado en el abdomen por la emanación de la vaina hipogástrica, descrita antes, que Gubarow llama el mesenterio celular del ligamento redondo. Este eje conjuntivoelástico atraviesa toda la longitud del ligamento y constituye por sí solo la expansión de la porción preinguinal o de terminación.

b) Las *fibras musculares* lisas provienen del útero; la disección puede seguirlas en la cara interior del órgano hasta la proximidad del istmo (Mme. Boivin, Ivanoff); solamente algunas fibras proceden de la cara posterior. El cuerpo uterino se encuentra así comprendido por las dos raíces musculares del ligamento redondo. Esta disposición es más neta en los úteros grávidos. Se pueden seguir las fibras lisas hasta la parte media del conducto inguinal.

En el conducto, el ligamento recibe fibras musculares estriadas que provienen del transverso o del oblicuo menor y hasta de la espina del pubis. Este fascículo es el equivalente del cremáster.

c) En el interior del abdomen, el conjunto de las formaciones que constituyen el ligamento se rodea de una *túnica peritoneal*, que termina en fondo de saco en el orificio profundo del conducto. Aquí una envoltura celulosa, emanada de la fascia transversal, substituye la túnica peritoneal y rodea el segmento inguinal del ligamento. Este contiene una arteriola constituída por la anastomosis de una rama de la epigástrica con un ramo de la arteria uterina. Esta *arteria del ligamento redondo*, rama de la funicular, nacida a su vez de la epigástrica, está situada en el interior del ligamento y no en su superficie (fig. 1286, 5). Algunas de las *venas* (6), nacidas del rico plexo periuterino, van por la superficie del ligamento redondo y las otras por su espesor. Se anastomizan frecuentemente entre sí en el curso de su trayecto, formando así un verdadero plexo. Las más voluminosas están provistas de válvulas y estas válvulas están dispuestas de tal modo que el borde cóncavo mira hacia delante, lo que indica claramente que la circulación se efectúa en ellas del útero hacia la pared abdominal. Las venas del ligamento redondo no terminan todas del mismo modo: unas *(venas cortas)* desembocan en la epigástrica o en la ilíaca externa; las otras *(venas largas)* penetran en el conducto inguinal, lo recorren en toda su extensión y, mezclándose con las venas de la pared abdominal y de los labios mayores, vienen a abrirse con ellas en la femoral. Bastante pequeñas en la niña y en la adulta en condiciones ordinarias, las venas del ligamento redondo se desarrollan gradualmente en el curso de la gestación y llegan a ser, por la desingurgitación de las redes uterinas, una vía supletoria que puede, en ciertos casos en que las vías ordinarias están más o menos obstruídas, adquirir una importancia considerable. Los *linfáticos* del ligamento redondo terminan en los ganglios ilíacos o en los ganglios de la ingle. Los elementos nerviosos proceden por una parte de los plexos uterinos *(inervación de las fibras lisas)* y por otra parte de los abdóminogenitales y del génitocrural *(inervación de las fibras estriadas)*.

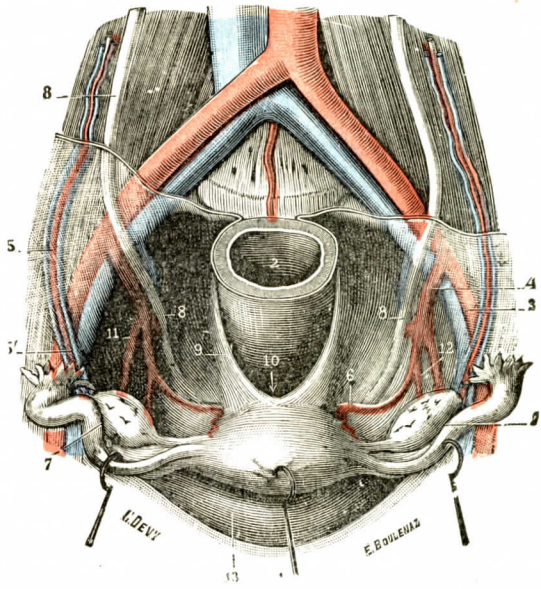


FIG. 1287

Repliegues de Douglas en la mujer.

1, útero atraído hacia delante.—2, intestino grueso en situación. —3, vasos ilíacos externos. — 4, vasos ilíacos internos. — 5, vasos úteroováricos. — 6, arteria uterina. — 7, ovario y trompa. — 8, uréter. — 9, repliegues úterosacros o repliegues de Douglas. —10, fondo de saco de Douglas. — 11, arteria obturatriz. — 12, arteria vésicovaginal. — 13, vejiga.

## III. — LIGAMENTOS ÚTEROSACROS

Cuando se tira del útero hacia arriba y adelante se ven tenderse dos pliegues peritoneales que salen de la cara posterior del cuello o del istmo del útero y se dirigen a la pared pélvica rodeando los lados del recto: son los *ligamentos úterosacros*, denominados también *ligamentos posteriores* o *repliegues de Douglas* (figura 1287, 9).

**1.° Morfología.** — Nacen en la cara posterior del cuello uterino, uno a la derecha y otro a la izquierda de la línea media, a 2 centímetros apenas uno del otro. A menudo una pequeña eminencia transversal reúne sus puntos de origen. es el *torus uterinus* o *ligamento de J.-L. Petit*. De aquí los ligamentos se dirigen hacia atrás y arriba, rodean las partes laterales del recto y se pierden insensiblemente en el peritoneo parietal posterior, frente a las primeras vértebras sacras. Cada uno de los ligamentos úterosacros ofrece, pues, el aspecto de un pliegue falciforme, al que se pueden describir dos caras, un borde libre y una base adherente.

**2.° Relaciones.** — La *cara superior*, oblicua hacia abajo y afuera, se continúa con la vertiente posterior del ligamento ancho. El *borde interno*, cóncavo, comprende por detrás el recto y limita por delante, con el del lado opuesto, el orificio oval de un fondo de saco peritoneal. Este fondo de saco, debajo de la *cara inferior* de los ligamentos úterosacros, se introduce entre el útero y el recto, detrás del fondo de saco posterior de la vagina: es el *fondo de saco de Douglas*, punto el más declive de la cavidad peritoneal. Los pliegues de Douglas dividen, pues, el cávum retrouterino en dos pisos: uno *superior*, espacioso, cubierto por el colon pélvico y a menudo ocupado por asas delgadas, el epiplón o los anexos; otro *inferior*, el fondo de saco de Douglas, normalmente vacío (fig. 1288). La *base* del ligamento úterosacro no es visible; se confunde por fuera y por delante con la base del ligamento ancho y contiene como ella tejido celular.

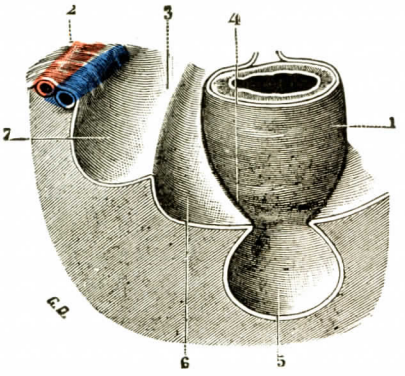


Fig. 1288

Esquema que representa, en un corte frontal, los tres pisos de la pared lateral de la cavidad retrouterina.

1, recto. — 2, vasos ilíacos externos. — 3, repliegues úterolumbares.—4, repliegues úterosacros. — 5, piso inferior o fondo de saco de Douglas. — 6, piso medio. — 7, piso superior.

**3.° Estructura.** — Un corte transversal de los ligamentos úterosacros tiene forma triangular, de base externa; se percibe en él, en la separación progresiva de las dos hojas peritoneales superior e inferior, toda una serie de formaciones: tejido celular conjuntivoelástico, fibras musculares lisas, filetes nerviosos del plexo hipogástrico, vasos venosos, linfáticos y algunos arteriales.

La armazón del ligamento está formada por la aponeurosis sacrorrectogenital, condensación del tejido celular del espacio pelvirrectal superior (véase más adelante). Esta armazón está cubierta en su parte superior por fibras musculares lisas, que se continúan más o menos netamente con las fibras uterinas. Estas fibras lisas están muy desarrolladas en ciertos casos y forman el *músculo retractor del útero de Luschka*. Debajo de este plano muscular, la parte interna del ligamento está constituída por el *ganglio hipogástrico* (Latarjet, Bonnet y Rochet), hoja nerviosa plexiforme extremadamente resistente, que forma el verdadero substrato de los ligamentos úterosacros. Los vasos venosos y linfáticos están situados, en la base del ligamento, muy por fuera del plano nervioso; a veces, sin embargo, algunas venas se insinúan en las mallas del ganglio. Una arteriola, emanada de la arteria hemorroidal media, las acompaña algunas veces. En conjunto, el *contenido del ligamento úterosacro está formado principalmente por nervios;* los vasos sólo forman una pequeña parte, y muy a menudo la sección quirúrgica del ligamento no motiva hemorragia alguna y no requiere ligadura. La abundancia de elementos nerviosos en los

ligamentos úterosacros se traduce por su gran sensibilidad. Su infiltración por soluciones anestésicas puede calmar ciertas neuralgias provocadas por defectos de la estática uterina.

Los ligamentos úterosacros son siempre extremadamente resistentes. Están al mismo tiempo dotados de notable elasticidad. Su resistencia es debida tanto a los elementos nerviosos que contiene como a la aponeurosis sacrorrectogenital que forma su armazón.

*Ligamentos úterolumbares.* — Se ven a veces, en el lugar de los ligamentos úterosacros, repliegues peritoneales de morfología análoga, pero que, cruzando la parte posterior del estrecho superior, se elevan hasta la parte inferior de la región lumbar (quinta vértebra lumbar). Son los *ligamentos úterolumbares de Huguier.* VALLIN y nosotros mismos hemos visto que este ligamento coexiste con los ligamentos úterosacros; el cávum retrouterino se encuentra así dividido en tres pisos en lugar de dos: piso *superior* que se extiende del repliegue úterolumbar al estrecho superior y contiene el ovario; piso *medio* comprendido entre el repliegue úterosacro y el repliegue úterolumbar; piso *inferior* o fondo de saco de Douglas (fig. 1288). Para la mayoría de los autores, los ligamentos úterolumbares no coexisten con los úterosacros, sino que lo reemplazan.

*Ligamentos vésicouterinos.* — Cuando se tira del útero hacia arriba y atrás, se ve a veces que se tienden, entre el istmo uterino y la cara pósterolateral de la vejiga, dos pequeños repliegues peritoneales ánteroposteriores: son los equivalentes, por delante del útero, de lo que por detrás son los ligamentos úterosacros. Estos ligamentos vésicouterinos o pubouterinos, cuando existen, dividen el fondo de saco anteuterino del peritoneo en fosa vésicouterina, mediana, y fosita paravesical, lateral. Su existencia está ligada a la profundidad del fondo de saco anteuterino. Contienen algunas fibras lisas situadas en la cara profunda del peritoneo y tejido celular condensado que depende de la hoja sacrorrectogénitopúbica. El uréter y las arterias vésicovaginales no tienen relación inmediata con ellos y están situados mucho más profundamente.

### B. — *Segundo grupo: sistema de amarre del cuello y de la cúpula vaginal a las paredes pélvicas*

La parte inferior del útero está envainada por la vagina que toma sobre él una inserción sólida. El útero se engasta, no en el vértice de la cúpula vaginal, sino en su pared anterior. De ello resulta que el eje uterino, oblicuo hacia abajo y atrás, se encuentra en ángulo casi recto con el eje del conducto vaginal, oblicuo hacia abajo y adelante. Este modo de inserción de la vagina en el útero tiene gran importancia para la fijación de la matriz; para que el útero pueda descender y constituir un prolapso, es necesario que las paredes vaginales hayan perdido su tonicidad. El conjunto, formado por el cuello uterino y la ampolla vaginal que lo envaina, se encuentra situado, por encima del elevador, en el tejido celular subperitoneal. Este tejido celular ofrece condensaciones, en forma de verdaderas cuerdas que amarran a distancia el útero y la cúpula vaginal a las paredes pélvicas.

Hay dos principales sistemas de cuerdas de este género:

1.° *Un sistema transversal,* situado en la base del ligamento ancho y que va del útero a las paredes pélvicas laterales: es el *parametrio de Virchow,* el *ligamento transverso de Mackenroth;* 2.°, *un sistema longitudinal,* ánteroposterior, que constituye las aponeurosis sacrorrectovaginales de P. Delbet, continuadas por las láminas pubovésicouterinas. Estas láminas nacen en el sacro, por dentro de los agujeros sacros segundo y tercero. De dirección sagital, forman en cierto modo el esqueleto de los ligamentos úterosacros; luego, amarrando al paso el útero y la cúpula vaginal, continúan su trayecto hacia delante hasta el pubis, formando los ligamentos vésicouterinos y los ligamentos pubiovesicales.

Farabeuf describe este tejido celular como condensado, sistematizado por las ramas de la arteria hipogástrica (fig. 1289). Estas arterias lo levantan de atrás a delante para escapar de la arteria ilíaca interna, luego de fuera a dentro para alcanzar las vísceras pélvicas. Es la *vaina hipogástrica*.

Sea cual fuere el modo de describir este tejido celular, no deja de ser cierto que este tejido, a la vez fibroso, muscular y elástico, es un factor fundamental de la fijación uterina. En el curso de la histerectomía abdominal, el útero no «sube»

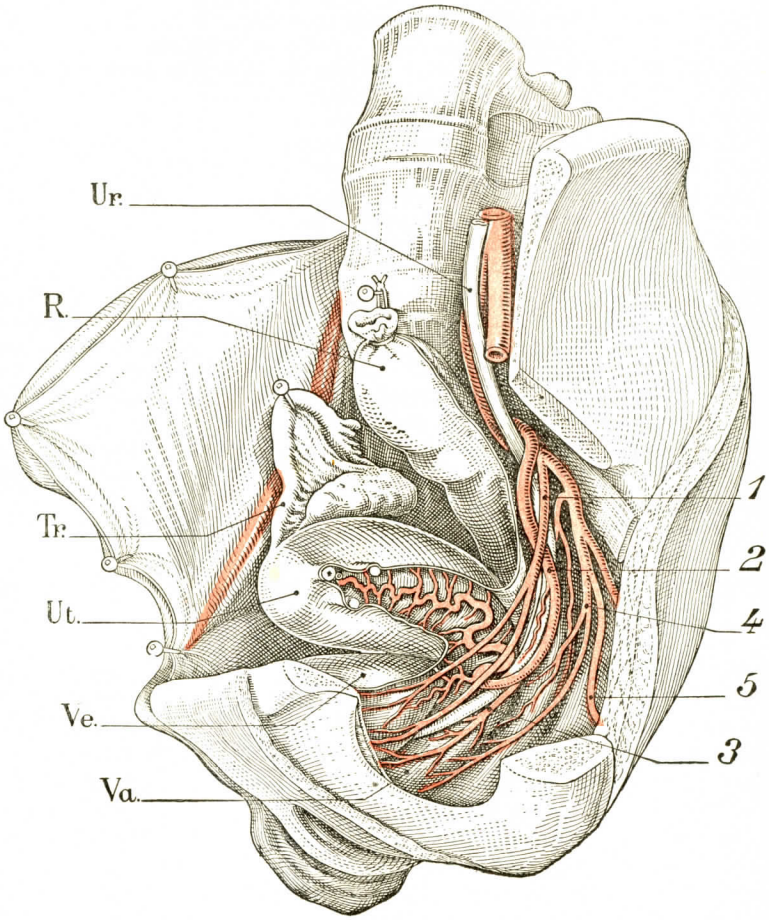


Fig. 1289

Ramas de la arteria hipogástrica en la mujer. Vista lateral derecha (según Descomps).

Ut., útero. — Tr., trompa. — R., recto. — Ur., uréter. — Ve., vejiga. — Va., vagina.
1, umbilicovesical. — 2, uterina. — 3, vaginal. — 4, hemorroidal media. — 5, pudenda interna.

aun después de la sección de los ligamentos redondos y del techo de los ligamentos anchos; no sube sino al precio de la sección de este tejido celular condensado de la pelvis que se aferra a él por todas partes.

Por mediación de la vagina y de tejido celular pélvisubperitoneal, el útero está en relación con el recto y la vejiga, que tienen así con él medios de fijación comunes. Por esto el cistocele y el rectocele acompañan a menudo a los prolapsos.

### C. — *Tercer grupo: sistema de sostenimiento*

El útero y la cúpula vaginal descansan sobre un doble suelo formado de arriba abajo por los elevadores del ano y luego por los músculos del perineo. Estas formaciones musculares estriadas no tienen inserción directa en el útero, sino que, insinuándose por debajo de él, aseguran a la parte inferior de la pelvis un cierre sólido.

No es aquí el lugar de describir anatómicamente estas diversas formaciones. Contentémonos con insistir sobre su papel verdaderamente capital en la fijación uterina.

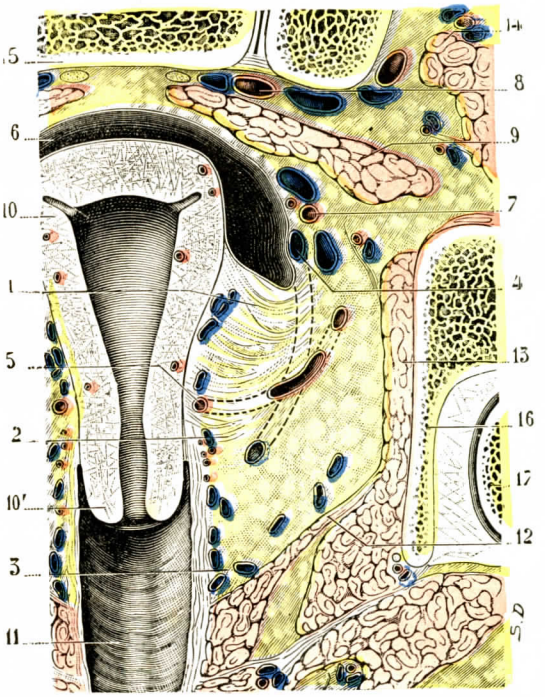


Fig. 1290

Corte frontal de la pelvis que ha sido trazado pasando por el centro de la vulva, por abajo, y por el centro de la articulación sacroilíaca, por arriba: pasa este corte por entre las dos hojillas del ligamento ancho. Segmento posterior del corte (T.-J.).

(Mujer de cuarenta y cinco años; el útero se halla en retroversión fisiológica; el colon pelviano, rechazado hacia el lado derecho, se encuentra en la parte derecha del corte, no representada.)

1, tejido celular del ligamento ancho. — 2, espacio pericervical y base del ligamento ancho. — 3, espacio perivaginal. — 4, uréter. — 5, arteria uterina. — 6, cavidad peritoneal. — 7, arteria pudenda interna. — 8, tronco común de la glútea y de la isquiática. — 9, piramidal. — 10, útero, con 10', el hocico de tenca. — 11, vagina. — 12, elevador del ano. — 13, obturador interno. — 14, glúteo mayor. — 15, sacro. — 16, hueso ilíaco. — 17, cabeza femoral.

## III. — Valor de estos diferentes medios de fijación

Estos diferentes medios de fijación no tienen todos el mismo valor. Los hay fundamentales y otros sin importancia. Por otra parte, no todos obran por el mismo mecanismo. Importa, pues, establecer entre ellos una clasificación y una jerarquía. Esta clasificación se funda, no solamente en la anatomía pura, sino también en argumentos derivados de la embriología y de la anatomía comparada (Paulet, Blaisdell, Tintrelin), de la fisiología (Budin, Bouge, Farabeuf) y de la patología (Boully: *Les prolapsus utérins*, «Cong. de chir.», 1896.— Begouin y Savariaud, «Cong. de chir.», 1923).

**1.° Argumentos derivados de la anatomía comparada.** — La disposición de los medios de fijación del útero, tal como existe en la mujer, parece estar en relación con la estación de pie. En los cuadrúpedos (perra, yegua) la matriz, más o menos flotante, descansa en la pared abdominal anterior; el ligamento ancho, simple repliegue peritoneal sin consistencia, sólo es un mesoútero; los ligamentos redondos apenas existen. A medida que se estudian los animales que se acercan más a la estación bípeda (macaco) se ve que el útero pierde todo contacto con la pared abdominal y tiende a descender a la pelvis. Los ligamentos redondos se desarrollan, y, bajo los pliegues peritoneales que rodean el útero, se ve cómo se condensa el tejido celular, en el que aparecen formaciones musculares lisas. Por otra

parte, los músculos del perineo se hacen más poderosos, el elevador se engruesa, se excava en embudo y exagera la oblicuidad ánteroposterior de sus fibras. En la mujer, el sistema que asegura la fijación del útero alcanza toda su perfección.

Estas consideraciones derivadas de la anatomía comparada parecen demostrar que los ligamentos redondos desempeñan un notable papel en la estática uterina, puesto que están más desarrollados en la estación de pie. Pero la importancia del tejido celular pelvisubperitoneal y de las formaciones musculares del suelo pélvico y del perineo parece mayor todavía, pues se perfeccionan aún más en estas condiciones.

**2.° Argumentos derivados de la fisiología.** — Diferentes autores se han esforzado en establecer de qué manera y en qué medida los diversos medios de fijación del útero le permitían resistir las tracciones que se imprimen al órgano o el empuje abdominal que se ejerce sobre él durante el esfuerzo.

a) *Resistencia a las tracciones.* — Cuando se intenta atraer el útero, ora hacia arriba a la cavidad abdominal, ora hacia abajo a la vagina, el desplazamiento se encuentra pronto limitado por una resistencia considerable. LEGENDRE, experimentando en el cadáver, ha visto que era necesaria una tracción de 30 a 50 kilogramos para llevar el cuello uterino a 2 ó 6 centímetros fuera de la vulva. No son los ligamentos redondos los que se oponen eficazmente por su tensión al desplazamiento uterino, sino los elementos fibromusculares y elásticos contenidos en la base de los ligamentos anchos y ligamentos úterosacros. Sobre todo estos últimos se tienden como cuerdas, y su sección hace que cese bruscamente la resistencia del útero, que se eleva o desciende varios centímetros según el sentido de la tracción. Esta resistencia no es debida a los vasos del parametrio, sino a las hojas fibrosas que acompañan a estos vasos. La hoja nerviosa del plexo hipogástrico es igualmente de gran resistencia; contribuye en gran parte al amarre del istmo uterino. El elevador y el perineo no intervienen en la resistencia pasiva del útero a la tracción, pues no tienen ninguna conexión directa con este órgano y están simplemente interpuestos debajo de él.

b) *Resistencia al empuje abdominal.* — Durante el esfuerzo, el empuje abdominal se efectúa evidentemente sobre las vísceras pélvicas, particularmente sobre el útero. El útero normal no desciende sensiblemente durante el esfuerzo, y esto en virtud de un doble mecanismo.

Desde luego, la *situación del útero en anteversión* disminuye la importancia del esfuerzo ejercido sobre él, dispersando las fuerzas por delante del istmo y del centro uterino. En un útero en posición vertical todas las fuerzas que representan el empuje abdominal convergen sobre el centro uterino y tienden a deprimirlo. Si, por el contrario, el útero está en anteversión, varias de estas fuerzas se desplazarán hacia delante y la resultante aplicada al centro uterino será de valor menor. Esta anteversión que dispersa los esfuerzos es debida, en una parte muy pequeña, al ligamento redondo, pues aparte toda circunstancia patológica, la sección de estos ligamentos no ocasiona la retroversión. Según SCHULTZE, los ligamentos redondos obrarían, sin embargo, por una acción acoplada, armónica, con los ligamentos úterosacros para asegurar la anteversión. Las conexiones del útero con la cúpula vaginal son por lo menos tan importantes desde este punto de vista. El útero se inserta, en efecto, no en el vértice de la cúpula vaginal, sino en su pared anterior, y la tonicidad de la pared anterior de la vagina tiende a sostener la matriz inclinada hacia delante.

Por otra parte, el descenso del útero durante el esfuerzo es limitado, *gracias al elevador y al perineo.* Todo esfuerzo se acompaña, en efecto, de una contracción del diafragma muscular pélvico, que cierra el paso al útero. Los experimentos

de Farabeuf, Varnier, Budin, Morestin, han evidenciado superabundantemente este hecho. Hay que distinguir la acción del perineo anterior y la del perineo posterior. *La del perineo posterior* es la más importante. El perineo posterior tiene la forma de una cuña muscular interpuesta entre el conducto vaginal, oblicuo hacia abajo y adelante, y el conducto anorrectal, oblicuo hacia abajo y atrás (fig. 1291). Las fibras de la parte interna o elevadora o pubiorrectal del elevador vienen a fijarse en el vértice de esta cuña, en el rafe o centro tendinoso perineal. Su contracción, apoyándose en este rafe, tiene por resultado, por una parte, inmovilizar el centro del útero, situado inmediatamente encima y, por otra parte, estrangular el conducto vaginal aplicando sólidamente su pared posterior junto a su pared anterior. El descenso del útero se hace así imposible. El *papel del perineo anterior* es mucho menos activo. El diafragma urogenital que lo cierra es mucho menos potente que la cuña muscular del perineo posterior; además, los dos elevadores no se ponen en contacto por su parte anterior y no se confunden en un rafe fibroso. Existe aquí un verdadero hiato anterior entre los ligamentos vésicouterinos; pero este hiato está cerrado suficientemente por la fusión de la aponeurosis media con la aponeurosis superior, y las presiones que se ejercen normalmente en este punto no son muy considerables. La existencia de este hiato favorece, sin embargo, el prolapso vesical a través de la pared anterior de la vagina *(cistocele vaginal)*, cistocele que puede ser aislado o constituir un primer paso hacia el prolapso uterino, que raramente es puro.

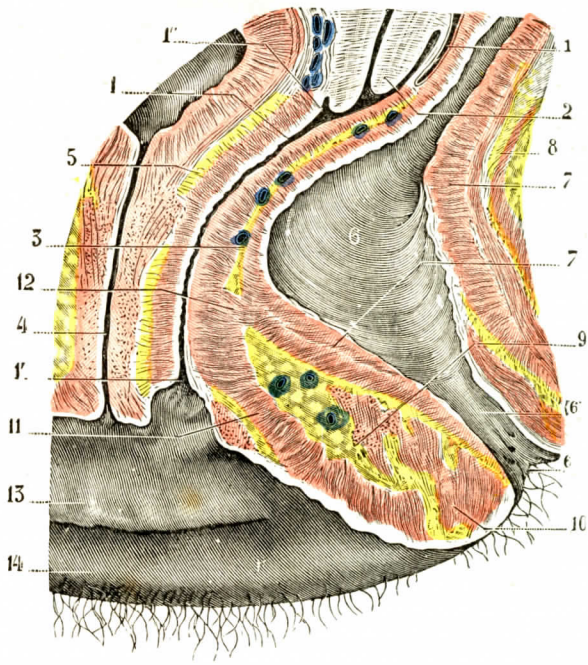


Fig. 1291

La vagina y el triángulo vaginorrectal, vistos en un corte mediosagital (nulípara de cuarenta años) (T.-J.).

1, vagina, con: 1', su orificio inferior, y 1'', su extremo superior. — 2, cuello del útero.—3, tabique vaginorrectal.—4, uretra.—5, tabique vaginouretral.—6, recto, con: 6', su porción perineal, y 6'', el orificio anal. — 7, capa muscular del recto. — 8, elevador del ano. — 9, triángulo vaginorrectal. — 10, esfínter externo del ano. — 11, constrictor de la vulva y transverso superficial. — 12, transverso profundo adherente a la túnica muscular rectal. — 13, labio menor. — 14, labio mayor. — 15, fondo de saco de Douglas.

c) *Tonicidad de los medios de fijación del útero.* — En la mujer viva, el aparato de suspensión y amarre de la matriz posee cierta tonicidad que interviene notablemente en la estática uterina. Los ligamentos redondos contienen fibras musculares lisas que están en continuidad con el músculo uterino y que Ivanoff ha podido seguir por la dirección hasta la proximidad del cuello. Ziegenspeck, faradizando el ligamento redondo en una mujer ajusticiada, pudo observar que la contracción de estas fibras lisas dirigía el útero hacia delante. La mayoría de los autores niegan esta acción activa de los ligamentos redondos. Rouget ha descrito largamente otras fibras lisas que forman una verdadera hoja muscular que

tapiza las hojas peritoneales de los ligamentos anchos y de los ligamentos úterosacros. Estas fibras están en continuidad con el músculo interno y hasta en ciertos puntos entran en conexión con las venas de la parte superior del ligamento ancho, bosquejando aquí una especie de sistema eréctil. La tonicidad de estas fibras lisas contribuye sin duda, aunque débilmente, a sostener la posición del útero, y STAPFER ha comprobado que la congestión de la pelvis menor ocasiona modificaciones de la estática uterina en el período premenstrual.

**3.° Argumentos derivados de la patología.** — El estudio de los prolapsos uterinos y los resultados de los diversos medios puestos en práctica para combatirlos, han contribuído mucho a precisar los factores de la fijación uterina (BOUILLY, PIQUAND y HUE, HARTMANN, BÉGOUIN, A. POLLOSSON y VIOLET). Las condiciones anatómicas del prolapso son las tres siguientes:

1.° La deficiencia del elevador y del núcleo muscular del perineo, que hacen perder al útero sus medios de sostenimiento y dan al conducto vaginal una dirección vertical en lugar de la oblicuidad que posee normalmente.

2.° El cambio del eje del útero, que se vuelve vertical o se pone en retroversión en el eje del conducto vaginal ampliamente abierto.

3.° La desaparición de la tonicidad y de la elasticidad de las amarras uterinas *(ligamentos anchos* y *ligamentos úterosacros)*.

De estas condiciones anatómicas, la más grave es la deficiencia del perineo. Por sí sola ocasiona progresivamente las otras dos; en tanto no existe, las otras dos son a menudo insuficientes para producir el prolapso.

La cura operatoria ideal del prolapso se dirige a estas tres categorías de lesiones. Pero el restablecimiento del perineo posterior es la operación más importante. Las otras no son más que operaciones complementarias. Para que la estática uterina esté asegurada de nuevo, no basta restablecer la anteversión uterina y restaurar los medios de amarre; es necesario rehacer por debajo un sólido suelo muscular.

## IV. — CLASIFICACIÓN DE LOS MEDIOS DE FIJACIÓN DEL ÚTERO

De las consideraciones que preceden, parece posible establecer entre los diferentes medios de fijación del útero una clasificación fundada a la vez sobre su asiento anatómico y sobre su papel fisiológico. Estos medios de fijación se refieren a diferentes elementos de la estática uterina: unos aseguran la dirección del útero; los otros su posición; otros, finalmente, sostienen el útero y la ampolla vaginal considerados en bloque.

**1.° Medios que aseguran la dirección del útero.** — Se trata menos de medios de suspensión, como se les ha denominado a menudo algo erróneamente, que de medios de orientación de la matriz. Desde el punto de vista anatómico se fijan en el cuerpo uterino; son los ligamentos subperitoneales. Es exagerado decir que suspenden el útero; limitan únicamente su movilidad. Los ligamentos redondos limitan el movimiento del útero hacia atrás; su acción combinada con la de los ligamentos úterosacros mantiene la anteversión normal. Los ligamentos anchos se oponen simplemente a la láterodesviación exagerada; evitan simplemente el exceso en esta movilidad, y especialmente la retroversión, y aun este papel es muy discreto: en las retroversiones acentuadas no se nota ninguna tensión del ligamento ancho, que parece seguir pasivamente el desplazamiento posterior.

**2.° Medios que aseguran la posición del útero.** — Anatómicamente, estos elementos convergen en la posición supravaginal del cuello y en la ampolla vaginal.

Están constituídos por las condensaciones del tejido celular subperitoneal y todo el aparato fibroso de la vaina hipogástrica. Sujetan la matriz, asegurando la fijeza de su situación en la pelvis, manteniendo el punto central del útero en su posición normal y volviéndolo a ella cuando se ha separado. Estos medios de sujeción sostienen al mismo tiempo la pared anterior del recto y la parte baja de la vejiga, que se convierten así en solidarias de los desplazamientos uterinos. Se sabe, en efecto, que el cistocele y el rectocele acompañan a los prolapsos uterinos.

**3.° Medios de sostenimiento.** — El útero considerado en bloque es sostenido por el elevador y los elementos musculares del perineo. *Por oposición a los medios de fijación precedentes, que son puramente pasivos, los medios de sostenimiento son activos*, y su contracción está dotada de gran potencia. De ello resulta que si los medios de sostenimiento faltan, los medios de orientación y de sujeción no pueden resistir largo tiempo el empuje abdominal y a su vez se vuelven muy pronto deficientes.

**4.° Jerarquía de los medios de fijación del útero.** — Los medios de fijación del útero son, pues, solidarios unos de los otros, pero no todos tienen la misma importancia y existe una verdadera jerarquía que subordina unos a otros. Los medios de sostenimiento *(conexiones con la vagina, los elevadores y el perineo)* son con mucho los más importantes; luego siguen los medios de sujeción y de orientación. La anatomía, la fisiología y la patología de la estática uterina están de acuerdo para legitimar estas conclusiones.

## § 3. — Relaciones del útero

El útero presenta, desde el punto de vista de las relaciones, dos regiones bien distintas: la porción supravaginal y la porción intravaginal.

La primera porción sólo es visible después de la abertura de la cavidad abdominal; la segunda, por la vía endovaginal.

**1.° Porción supravaginal.** — Examinaremos sucesivamente las relaciones que esta porción contrae con el peritoneo y con los órganos próximos.

a) *Relaciones peritoneales.* — La túnica serosa es una dependencia del peritoneo pélvico. Después de haber cubierto la cara posterior de la vejiga, el peritoneo se dirige al útero, al que encuentra ordinariamente por su istmo, algunas veces 2 ó 3 milímetros más arriba o más abajo. Se extiende entonces de abajo arriba por la cara anterior del útero y la cubre en toda su extensión. Al pasar de la vejiga al útero la serosa forma un primer fondo de saco (fig. 1292, 11), el *fondo de saco anterior o vésicouterino.*

Llegado al fondo del útero, el peritoneo lo rodea de delante atrás y desciende por su cara posterior hasta la inserción de la vagina. Incluso se prolonga sobre el recto, constituyendo un segundo fondo de saco mucho más profundo que el precedente, el *fondo de saco posterior* o *rectovaginal* (fig. 1292, 12); se le designa también con el nombre de *fondo de saco de Douglas.* Algo por encima de la parte más declive de este fondo de saco, el peritoneo encuentra los dos fascículos de fibras lisas que constituyen los ligamentos úterosacros; cubre sucesivamente su cara superior, su borde interno y su cara inferior, y forma así a la derecha y a la izquierda, entre el cuello uterino y las partes laterales del recto, los dos pequeños repliegues falciformes llamados *repliegues de Douglas,* que ya hemos estudiado.

En los bordes laterales del útero, la hoja peritoneal que cubre la cara anterior de este órgano y la que tapiza su cara posterior, se adosan una a otra, y las dos así fusionadas se dirigen transversalmente hacia fuera, constituyendo los dos

vastos repliegues que hemos descrito antes con el nombre de *ligamentos anchos*. En total, el peritoneo uterino tapiza sucesivamente: 1.°, la cara anterior del cuerpo; 2.°, el fondo o borde superior; 3.°, la cara posterior del cuerpo; 4.°, la cara

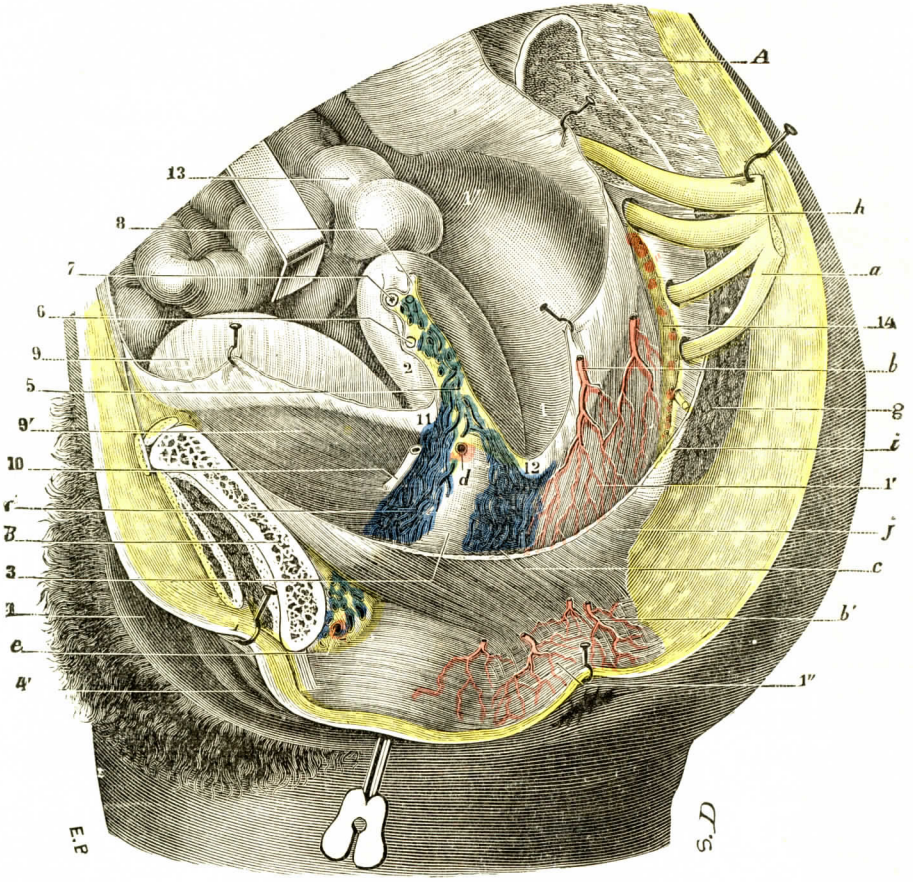


FIG. 1292

Pelvis de la mujer: órganos abdóminopelvianos, vistos por su cara lateral izquierda (T.-J.).

(Por delante ha sido aserrado el pubis izquierdo a 3 centímetros de la sínfisis; por detrás, el hueso ilíaco izquierdo ha sido desarticulado del sacro.)

A, superficie auricular del sacro. — B, cuerpo del pubis. — *a*, plexo sacro. — *b*, *b'*, arterias hemorroidales superior e inferior. — *c*, plexos venosos vaginorrectales. — *d*, arteria uterina. — *e*, arteria pudenda interna con sus venas. — *f*, plexos venosos vésicovaginales. — *g*, músculo glúteo mayor. — *h*, piramidal de la pelvis. — *i*, ligamento sacrociático. — *j*, elevador del ano.

1, recto, con: 1', su porción pelviana; 1'', su porción perineal; 1''', colon iliopelviano. — 2, útero. — 3, porción pelviana de la vagina. — 4, 4', labios mayor y menor. — 5, corte del ligamento ancho con el plexo uterino. — 6, ligamento redondo. — 7, trompa. — 8, ligamento úteroovárico. — 9, 9', vejiga (porción intraperitoneal y porción subperitoneal). — 10, segmento terminal del uréter. — 11, fondo de saco vésicouterino. — 12, fondo de saco rectovaginal. — 13, asas del intestino delgado sostenidas en posición elevada por un separador. — 14, espacio retrorrectal.

posterior de la porción supravaginal del cuello. Más simplemente, cubre toda la superficie exterior de la porción supravaginal del útero, salvo los bordes laterales del órgano y la cara anterior del cuello.

La adherencia del peritoneo a la túnica musculosa del útero varía según las regiones que se examinen. En el fondo y en los dos tercios superiores del cuerpo, principalmente en la zona que corresponde al plano medio, esta adherencia es

íntima. En los otros puntos, es decir, en la proximidad de los bordes laterales, en el tercio inferior del cuerpo, y en particular en la cara posterior del cuello, se interpone entre la serosa y la musculosa una capa de tejido celular laxo, el *tejido celular subperitoneal (tejido paramétrico* de Virchow), que permite el aislamiento de las dos túnicas. Esta capa celulosa, muy delgada por arriba, se engruesa gradualmente al descender y adquiere su máximo desarrollo en el cuello: forma alrededor del mismo una especie de manguito que se continúa por abajo con el tejido celular perivaginal y cuyo grosor alcanza a veces de 10 a 15 milímetros.

La presencia de una zona despegable anterior es útil al cirujano, que así puede conservar un colgajo peritoneal anterior que luego tendrá ocasión de utilizar después de la histerectomía, o con el cual podrá reforzar sus suturas después de la operación cesárea baja.

Entre las anomalías interesantes relativas al modo de extensión del peritoneo sobre el útero debemos señalar las variaciones de su punto de reflexión vésicouterino. Hemos dicho antes que este punto estaba situado ordinariamente en el istmo. En ciertos sujetos, sobre todo en las multíparas, se aproxima más o menos a la inserción de la vagina y algunas veces desciende hasta este órgano. En este caso se concibe que el reservorio urinario ha perdido toda relación inmediata con la cara anterior del útero.

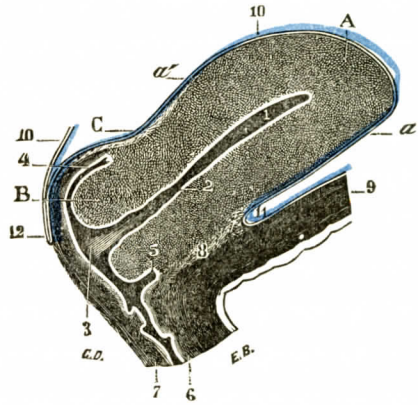


Fig. 1293

Corte sagital del útero (mujer multípara), para demostrar la disposición del peritoneo.

A, cuerpo del útero, con: *a*, su cara anterior; *a'*, su cara posterior. — B, cuello. — C, istmo.

1, cavidad del cuerpo.—2, orificio interno del cuello. — 3, orificio externo. — 4, fondo de saco posterior de la vagina. — 5, fondo de saco anterior. — 6, pared vaginal anterior.—7, pared vaginal posterior.—8, tabique vésicouterino. — 9, pared de la vejiga. — 10, peritoneo (*azul*). — 11, fondo de saco vésicouterino. — 12, fondo de saco rectovaginal o fondo de saco de Douglas.

b) *Relaciones con los órganos.* — Cuando se abre la cavidad abdominal y se examina la excavación pélvica después de haberla desembarazado de las asas delgadas que la ocupan, se percibe en el centro de la excavación el fondo uterino alargado transversalmente, rosado, firme y elástico al tacto. A cada lado, el fondo se afila en dos cuernos que se continúan con dos ligamentos en forma de alas, los ligamentos anchos que ya hemos estudiado (véase *Medios de fijación)*.

α) *Cara anterior.* — En la línea media, el fondo uterino, que se continúa directamente con la cara anterior, forma con el pubis por delante y cuando la vejiga está vacía, una cubeta cuyo fondo está ocupado por la vejiga y el peritoneo que la cubre. Cuando la vejiga está llena, forma una eminencia cuyo dorso globuloso se eleva, llena el espacio que separa el útero de la sínfisis y viene a rechazar el útero hacia atrás. Entre el útero y la cúpula vesical se excava entonces un fondo de saco peritoneal, el *fondo de saco vésicouterino*, cuya depresión aumenta con la repleción vesical. El fondo de saco está situado por término medio a 6 centímetros del centro del orificio vaginal (Waldeyer). Debajo del fondo de saco, la cara anterior del cuello está en íntima relación con el bajo fondo vesical, en una altura de 20 milímetros aproximadamente. Existe aquí una hoja celulosa que favorece la separación de los dos órganos. Se concibe que en los casos de anteversión o de anteflexión patológica, el útero tendido sobre la vejiga pueda determinar fenómenos de irritación vesical.

β) *Cara posterior.* — Si atraemos el fondo del órgano hacia delante, hacia la sínfisis púbica, con una pinza o una erina, se descubre la cara posterior del útero.

Se comprueba entonces, por detrás del útero, una cavidad profunda, el fondo de saco de Douglas, cuyo fondo rebasa la porción supravaginal del útero para tapizar la vagina en una altura de 12 a 20 milímetros. Por detrás del fondo de saco des-

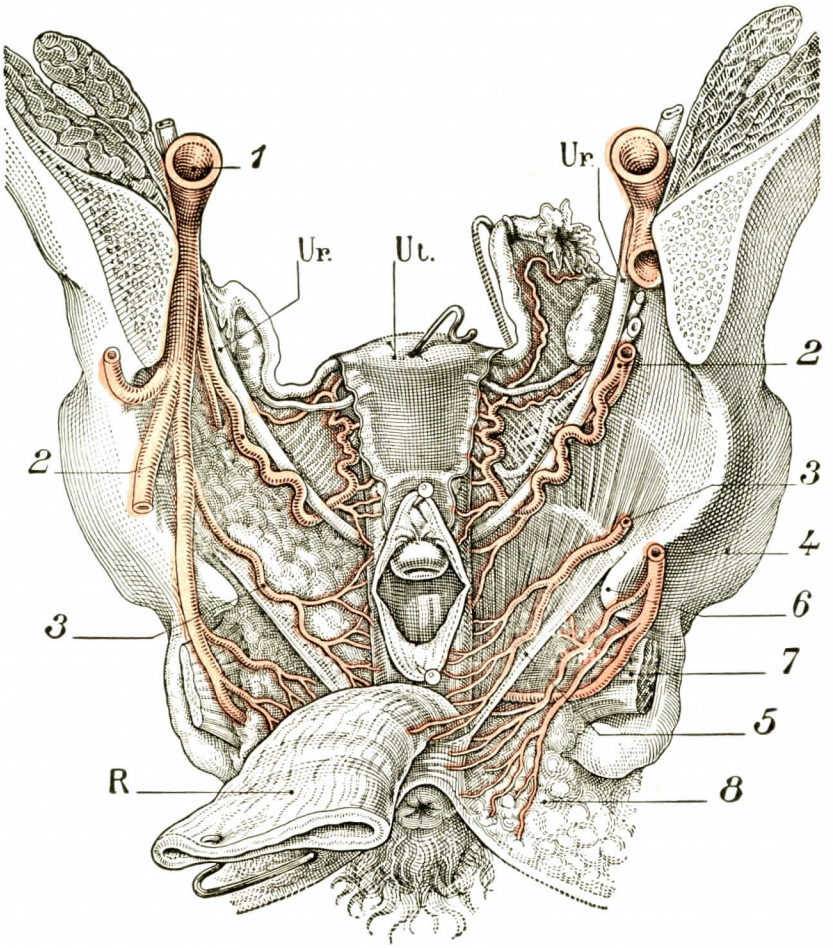


Fig. 1294

El cayado de la uterina. Relaciones con el uréter (según Faure y Siredey).

Corte frontal de la pelvis por las escotaduras ciáticas. Se ha reclinado el recto hacia atrás para dejar ver el útero y la vagina (abierta en el cuello uterino). El espacio pelvirrectal superior es visible a cada lado por encima del elevador. A la izquierda se ha conservado la grasa. A la derecha se ha quitado.

Ut., útero. — R, recto. — Ur., uréter.

1, hipogástrica. — 2, uterina. — 3, vaginal. — 4, pudenda interna. — 5, elevador del ano. — 6, espina ciática. — 7, obturador interno. — 8, fosa isquiorrectal.

ciende la cara anterior del recto, siempre sobresaliente, pero irregular en sus dimensiones.

Lateralmente, el fondo de saco está limitado por dos pliegues, los pliegues úterosacros (véase *Medios de fijación*).

γ) *Bordes laterales.* — En los bordes laterales se insertan las dos hojas peritoneales del ligamento ancho, cuyo borde interno constituyen. Hemos visto al estudiar éste, que algunos órganos siguen el borde uterino: primero la arteria uterina

con sus plexos venosos, los linfáticos y los nervios. La arteria uterina alcanza el borde cervical a la altura de su extremo superior. En cuanto al uréter, queda alejado del cuello por una distancia de 12 a 15 milímetros. Ya veremos, al estudiar la arteria uterina, que la relación quirúrgica importante del útero es el conducto excretorio de la orina. En efecto, el uréter, acostado en la base del ligamento ancho, cruza a 2 centímetros del cuello uterino la arteria uterina que pasa por delante de él (fig. 1294).

La relación del útero con el uréter es una relación fundamental. Se concibe la preocupación que el cirujano debe tener para evitar ese conducto en el curso de una histerectomía abdominal o vaginal. No obstante, la lesión del uréter es rara. En efecto, no participa de los movimientos del cuello uterino cuando se atrae a éste en uno u otro sentido (J. L. Faure). Cuando se baja el útero *(histerectomía vaginal)*, los uréteres suben a lo largo de sus bordes, pero no entran en contacto con ellos (fig. 1295). Se separan a causa de los vasos uterinos, que, «si se tiene cuidado de no seccionarlos desde el comienzo de la operación, descienden hacia el cuello y rechazan hacia los lados los uréteres que los abrazan por su concavidad superior, deslizándose de abajo arriba y de dentro a fuera en la concavidad inferior de los vasos uterinos. Cuanto más baja el útero, tanto más se tiende la cuerda formada a cada lado por los vasos uterinos y más separa los uréteres» (figura 1295). Si el uréter no está amenazado en el curso de la histerectomía clásica, su proximidad es peligrosa en la operación de Wertheim para el cáncer del cuello, en la que la ablación del útero es completada por un raspado total del parametrio y una ligadura de la arteria uterina a ras de la pared pélvica. Pero este peligro nace de las relaciones del uréter con los órganos contenidos en el parametrio más que de sus relaciones con el uréter.

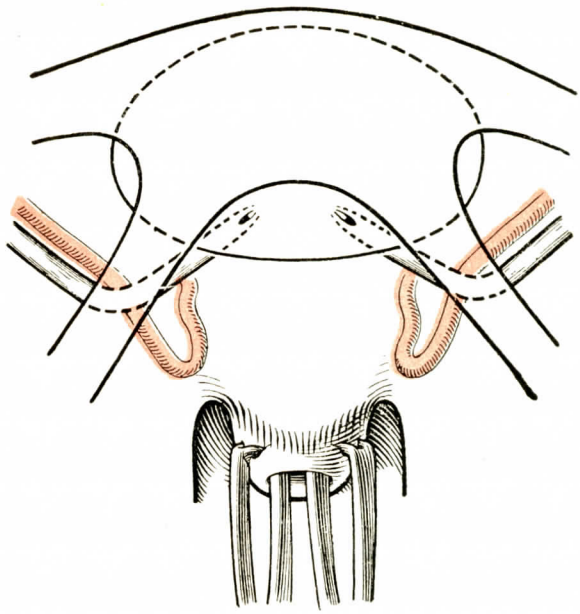

Fig. 1295

El útero, atraído hacia abajo, comienza a descender. La arteria uterina se desliza *por dentro* de los uréteres y comienza a rechazarlos hacia fuera (Faure y Siredey).

Más lejos, el uréter, continuando su descenso hacia el fondo de la vejiga, rebasa el nivel inferior del cuello. Llega entonces a ponerse en contacto con el fondo de saco vaginal anterior y no tarda en penetrar en el espesor de la vejiga.

Se encuentra también en el borde lateral del útero, y hasta incluído en la pared lateral de éste, un vestigio del conducto de Wolff, el denominado *conducto de Gärtner*.

δ) *Fondo del útero.* — El fondo del útero está en relación con las asas delgadas. Lo envuelven casi por completo, descendiendo por detrás, para llenar el fondo de saco de Douglas, y caen por delante sobre la vejiga.

**2.° Porción intravaginal.** — La porción intravaginal, cuya oblicuidad es diferente de la de la vagina, se dirige abajo y atrás y viene a tocar la pared posterior de la vagina por su extremo. La vagina separa por delante el cuello uterino de la base de la vejiga y de los dos uréteres. Por detrás, el recto se apoya en la cara posterior de la vagina. Lateralmente, el segmento intravaginal posee relaciones íntimas con el punto más declive del parametrio, casi a ras de la inserción del elevador en la vagina. Aquí circulan la arteria vaginal larga y arterias vésico-

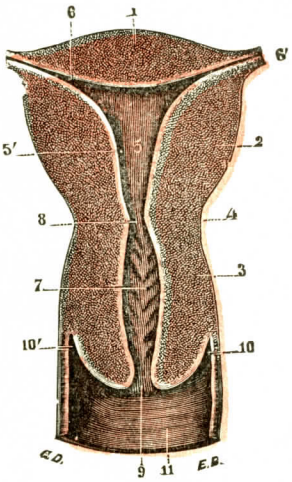


Fig. 1296

Corte frontal del útero de una mujer nulípara (segmento posterior del corte).

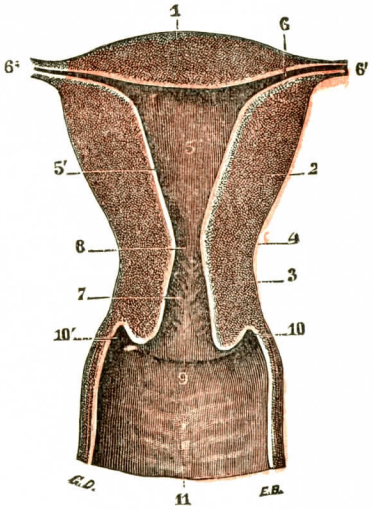


Fig. 1297

Corte frontal del útero de una mujer multípara (segmento posterior del corte).

1, fondo del útero. — 2, paredes laterales del cuerpo. — 3, cuello. — 4, istmo. — 5, cavidad del cuerpo, con: 5', sus bordes laterales; 6, sus ángulos superiores que se continúan, por el óstium uterino, con el extremo interno de las trompas de Falopio (6'). — 7, árbol de vida, cuyo eje está ligeramente inclinado hacia arriba y a la izquierda. — 8, orificio interno del cuello. — 9, su orificio externo. — 10, 10', fondos de saco laterales de la vagina. — 11, pared posterior de este conducto.

vaginales, ramas de la uterina. Su presencia, la de los voluminosos plexos venosos que la acompañan, la necesidad del tejido célulofibrosoelástico, hacen de esta región una encrucijada particularmente densa y difícil de disecar.

## § 4. — Conformación interior, cavidad del útero

El útero tiene una cavidad central, aplanada de delante atrás, extremadamente estrecha, virtual, por decirlo así, fuera del embarazo, que se continúa por arriba con las trompas y se abre por abajo en la vagina. La examinaremos sucesivamente *en el cuerpo* y *en el cuello.*

**1.° Cavidad del cuerpo.** — La cavidad del cuerpo (figs. 1296 y 1297), de forma triangular como el mismo cuerpo del útero, ofrece al estudio *dos caras, tres bordes* y *tres ángulos:*

a) *Caras.* — Las dos caras se distinguen en *anterior* y *posterior.* Son planas, enteramente lisas, aplicadas inmediatamente una contra otra. Presentan a veces en la línea media, una especie de rafe más o menos acentuado, que recuerda el desarrollo del útero a expensas de dos mitades laterales y simétricas.

b) *Bordes.* — De los tres bordes, uno es *superior* y los otros dos *laterales*. En la joven virgen, y aun en la mujer nulípara, estos bordes son curvilíneos, con su convexidad dirigida hacia la cavidad. En la mujer que ha tenido hijos, son más bien rectilíneos y aun algunas veces ligeramente cóncavos hacia dentro.

c) *Angulos.* — Los tres ángulos se distinguen en *superiores* e *inferior*. Cada uno está marcado por un orificio. Los *orificios superiores* (6, 6), que son uno derecho y otro izquierdo, corresponden al abocamiento de las trompas en la cavidad uterina. Estos orificios, siempre muy estrechos (véase *Trompas)*, están precedidos, por parte del útero, de una especie de embudo, menos anchos en la nulípara que en la multípara, que resulta de la convergencia recíproca de los dos bordes correspondientes. A nivel de estos orificios se ven pequeños repliegues mucosos que son prolongación de los de las trompas. Estos repliegues, estrechando la abertura del orificio o aplicándose contra el mismo, pueden ser un obstáculo al paso de los líquidos desde el útero a la trompa. Pero en ningún caso adquieren la significación de verdaderas válvulas, contrariamente a la opinión de De Graaf y de Wharton. El *orificio inferior* de la cavidad del cuerpo (9), más ancho que los precedentes, conduce a la cavidad del cuello. Luego volveremos a ocuparnos en él.

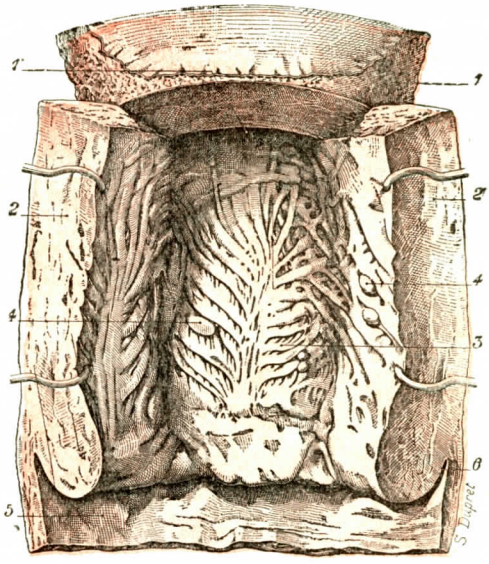


Fig. 1298

Los árboles de vida de la cavidad cervical, vistos después de incidir longitudinalmente la pared anterior del cuello.

1, cuerpo del útero, con 1', su cavidad.—2. 2', pared anterior del cuello, incidida longitudinalmente y erinada a derecha e izquierda, con el árbol de vida de la pared anterior. — 3, pared posterior del cuello, con el árbol de vida de la pared posterior. — 4, huevos de Naboth. — 5, vagina. — 6, fondo de saco úterovaginal.

**2.° Cavidad del cuello.** — La cavidad del cuello o *cavidad cervical* (figura 1297) es fusiforme, esto es, abultada en su parte media y delgada en sus dos extremos. Se le consideran *dos caras, dos bordes* y *dos orificios*.

a) *Caras.* — Las dos caras, como las de la cavidad del cuerpo, son planas y contactan entre sí. Ambas presentan en su parte media una eminencia longitudinal, en la cual se implantan lateralmente, a derecha e izquierda, eminencias secundarias *(pliegues en palma)* dirigidas oblicuamente de dentro a fuera y de abajo arriba.

Estas eminencias, digámoslo anticipadamente, están formadas por fascículos musculares de igual dirección, situados debajo de ellas y que, en este punto, levantan la mucosa. Su conjunto, que recuerda más o menos los nervios de una hoja de eje medio (7), constituye lo que los antiguos anatomistas designaban con el nombre de *árbol de vida*, denominación que se emplea todavía.

Existen dos árboles de vida, uno en la pared anterior y otro en la posterior (fig. 1298). Ambos están más desarrollados en la recién nacida que en la mujer adulta. Efectivamente, en la primera, las eminencias principales se prolongan hacia abajo hasta el orificio externo del cuello, mientras que en la mujer adulta se detienen de ordinario a 6 ó 7 milímetros por encima de este orificio.

Según la observación muy acertada de Guyon, las dos eminencias longitudinales de los árboles de vida no ocupan exactamente la línea media, sino que se desvían ligeramente hacia fuera y en sentido opuesto: la anterior se inclina a la derecha, mientras que la posterior se inclina a la izquierda. De semejante disposición resulta que las dos eminencias, en lugar de sobreponerse, se yuxtaponen, colocándose la de la pared anterior a la derecha de la que ocupa la pared posterior. Lo mismo ocurre a corta diferencia con las eminencias transversales: cada una está en relación, en la pared opuesta, no con una eminencia, sino más bien con un surco determinado por dos eminencias próximas. Como se ve, las dos paredes anterior y posterior de lo cavidad del cuello, al aplicarse una contra otra, se engranan recíprocamente.

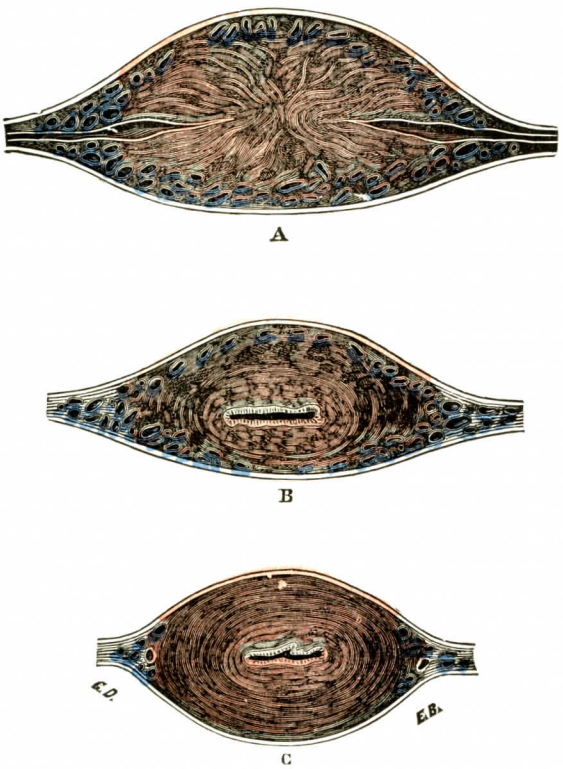


Fig. 1299

Cortes transversales del útero pasando: A, por la parte superior del cuerpo, a nivel de la abertura de la trompa; B, por la parte media del cuerpo. C, por la parte media del cuello (mujer de treinta y siete años, multípara; tamaño natural).

Los segmentos del útero representados en las figuras A, B, C, están vistos de arriba abajo, con la cara anterior del órgano dirigida hacia delante (parte inferior de la figura) y la cara posterior hacia atrás (parte superior de la figura).

b) *Bordes* — Los dos bordes de la cavidad del cuello, regularmente curvos, se miran por su concavidad. A lo largo de estos bordes, las eminencias secundarias de los árboles de vida se ponen en contacto con las del lado opuesto, y debemos hacer notar, respecto a este punto, que las de la pared anterior no se continúan con las de la pared posterior, sino que se entrecruzan con estas últimas, y viceversa.

c) *Orificio.* — Los dos orificios de la cavidad del cuello se distinguen en superior o *interno* e inferior o *externo*.

α) El *orificio interno* (8) está en relación con el istmo del útero; mide 5 ó 6 milímetros de altura por 4 ó 5 de diámetro. No es, por lo tanto, un simple agujero, sino más bien un conducto estrangulado, dicho de otro modo, una especie de estrecho interpuesto entre la cavidad del cuerpo y la del cuello. Las eminencias longitudinales del árbol de vida se prolongan hasta su extremo superior y contribuyen, como es natural, a disminuir aún más su calibre. Sin embargo, en un útero perfectamente sano se deja franquear fácilmente por una sonda de 3 ó 4 milímetros de diámetro (Bandl). Después de la menopausia, y probablemente porque entonces ya no es atravesado por el flujo menstrual, el orificio interno del cuello se estrecha gradualmente y aun a veces llega a obliterarse por completo. Esta obliteración, señalada ya por Mayer en 1826, ha sido estudiada más

recientemente por el profesor GUYON (*Etude sur les cavités de l'utérus à l'état de vacuité*, «Tesis de París», 1858) que la ha encontrado trece veces entre veinte mujeres de cincuenta y cinco a setenta años, o sea en una proporción de 65 por 100. Esta cifra es verosímilmente demasiado elevada. SAPPEY, entre doce mujeres de sesenta a setenta y cinco años, no ha encontrado más que dos en las que el orificio del cuello estaba completamente obliterado.

El hecho importante es la estrechez de este orificio, absolutamente virtual en estado normal y que cierra por abajo la cavidad uterina. Esta cavidad está así aislada de la vaginal hasta en el útero, al extremo que la flora microbiana de esta última cavidad no penetra salvo en circunstancias patológicas. Y mientras que TUFFIER creía que la abertura accidental del útero era peligrosa, se admite hoy, con COTTE y POLLOSSON, que no tiene ningún riesgo si se procura no franquear el istmo uterino y sobre todo no distenderlo con un dren empujado en la vagina.

β) El *orificio externo* (9) ha sido descrito antes, al estudiar la porción intravaginal del cuello.

**3.° Dimensiones de la cavidad uterina.** — Las dimensiones de la cavidad uterina resultan bastante bien indicadas por los tres datos siguientes: el *diámetro vertical*, el *diámetro transversal* y la *capacidad*.

a) *Diámetro vertical.* — El diámetro vertical de la cavidad uterina es, por término medio, de 50 a 55 milímetros en la nulípara. No alcanza más de 45 a 50 milímetros en la joven virgen y llega a ser de 55 a 65 milímetros en la multípara.

La longitud respectiva de la cavidad del cuello y de la del cuerpo varía en las mismas condiciones que la longitud respectiva del cuello y del cuerpo tomada en la superficie exterior del órgano. En la virgen, la longitud de la cavidad cervical es 3 ó 4 milímetros mayor que la de la cavidad del cuerpo. En la nulípara, las dos cavidades tienen aproximadamente la misma longitud, y si hay alguna diferencia, es siempre escasa y en favor de la cavidad del cuerpo. Por último, en la multípara, la cavidad del cuerpo, considerablemente aumentada en detrimento de la del cuello, es mayor que esta última en 4 ó 5 milímetros.

En cifras redondas, la cavidad del cuello mide 28 milímetros de altura en la virgen, 25 milímetros en la nulípara y 22 milímetros en la multípara, lo cual nos da para la cavidad del cuerpo: de 22 a 26 milímetros en la joven virgen, de 26 a 27 milímetros en la mujer nulípara y de 30 a 40 milímetros en la multípara.

b) *Diámetro transversal.* — El diámetro transversal de la cavidad del útero, medido a nivel de su base, es aproximadamente la mitad del diámetro vertical. GUYON, que ha medido este diámetro en diecisiete mujeres, de las cuales tres eran vírgenes, tres nulíparas y once multíparas, ha obtenido las cifras siguientes: para la virgen y la nulípara, de 20 a 24 milímetros; para la multípara, de 30 a 33.

c) *Capacidad.* — La capacidad del útero, fuera de la gestación, es aproximadamente de 3 ó 4 centímetros cúbicos en la virgen y en la nulípara, y de 5 ó 6 en la multípara.

Siendo, por término medio, el grosor de la pared uterina de 10 milímetros, es siempre posible, gracias a un procedimiento debido a RICHET, determinar en el vivo los diámetros exteriores del útero. Para esto deberá medirse primeramente con un catéter graduado la longitud de la cavidad uterina: sea $x$ esta longitud.

Para determinar el diámetro vertical exterior del útero ($Dv$), bastará añadir al valor $x$ el grosor de la pared, o sea 10 milímetros ($Dv = x + 10$ milímetros).

Por otra parte, siendo la anchura de la cavidad uterina la mitad de su longitud, se obtendrá esta anchura dividiendo la longitud por 2 $\left(=\frac{x}{2}\right)$. Una vez conocida esta anchura, se obtendrá el diámetro transverso anterior del útero ($Dt$), añadiéndole dos veces el grosor de la pared uterina: $Dt = \frac{x}{2} + 10 + 10$ milímetros.

Es de notar, sin embargo, que el espesor del útero es un factor que varía mucho según los individuos y, por otra parte, que la relación anteriormente indicada entre el diámetro vertical de la cavidad uterina y su diámetro transversal es también muy variable. Por ambas razones, las fórmulas precitadas, aun siendo *útiles* en la práctica, no darán nunca, en cuanto a las dimensiones reales del útero, más que cifras aproximadas.

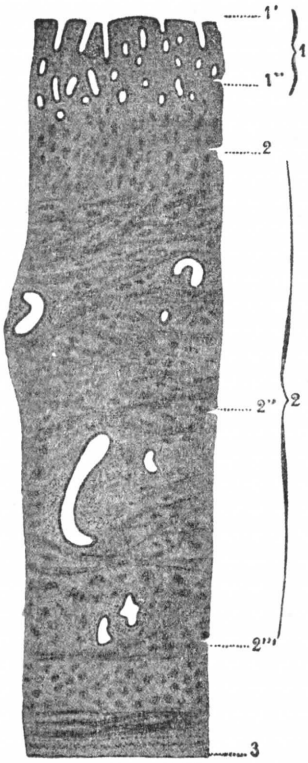


FIG. 1300

Corte vertical de la pared del útero, cerca del fondo, en una joven virgen de veinticuatro años (según TOURNEUX).

1, mucosa, con: 1', epitelio; 1'', corion y glándulas —2, túnica muscular, con: 2', su capa profunda; 2'', su capa media; 2''', su capa superficial. — 3, peritoneo con su endotelio, su capa conjuntivoelástica y la capa subserosa, muy poco desarrollada en este corte.

## § 5. — CONSTITUCIÓN ANATÓMICA

Considerado desde el punto de vista de su constitución anatómica, el útero se compone de tres túnicas superpuestas, que son, de fuera a dentro: una *túnica serosa*, una *túnica muscular* y una *túnica mucosa*.

Hemos descrito ya la túnica serosa.

### A. — TÚNICA MUSCULAR

La túnica muscular, notable por su desarrollo, forma por sí sola la casi totalidad del espesor del útero. Se compone especialmente de fibras musculares lisas, cuyo conjunto constituye el *músculo uterino*. Estudiaremos primeramente su disposición y luego su estructura histológica.

**Disposición de las fibras uterinas.** — Los cortes practicados en diversos sentidos en un útero en estado de vacuidad revelan la presencia, entre la serosa y la mucosa, de un tejido gris blanquecino, muy denso y resistente, que cruje bajo el escalpelo. En algunos sitios aparecen orificios vasculares; pero nunca pueden observarse en él variaciones de aspecto o textura lo bastante marcadas. Por esto, para ilustrarnos un poco en medio de ese caos, es indispensasable aprovechar las modificaciones que sufre la túnica muscular durante el embarazo. En este nuevo estado fisiológico, las fibras aumentan a la vez en número y en volumen. Además, adquieren una coloración roja, y los fascículos que forman, más gruesos y por lo tanto más aparentes, se prestan más fácilmente a la disección. Este procedimiento fué usado por los observadores más antiguos, SUE en 1753, CALZA en 1807, Mme. BOIVIN en 1821, DEVILLE en 1844, y por HÉLIE y CHENANTAIS (1864), cuya descripción es ahora la clásica. Primitivamente el útero posee dos capas de fibras: una interna, circular, que aparece la primera en el curso del desarrollo, es el *arquimiometrio;* la otra *externa*, longitudinal, el *perimiometrio*. Se sobreañade en ciertas especies, y en la mujer en particular, una capa muy gruesa recorrida por numerosos vasos.

*A.* CAPA EXTERNA. — La capa externa comprende dos capas de fibras, unas *longitudinales* y otras *transversales*.

a) *Fibras longitudinales.* — Las fibras longitudinales (fig. 1301, 5) forman un fascículo aplanado, de 10 a 25 milímetros de ancho, que está en relación con la zona media del útero

y ocupa sucesivamente su cara anterior, su fondo y su cara posterior. Reviste, pues, en su conjunto, el aspecto de una herradura, cuya parte media abraza el fondo del órgano a manera de una asa: es el *fascículo ansiforme* de Hélie.

Está constituído, tanto en la cara anterior como en la posterior, por fibras primitiva-

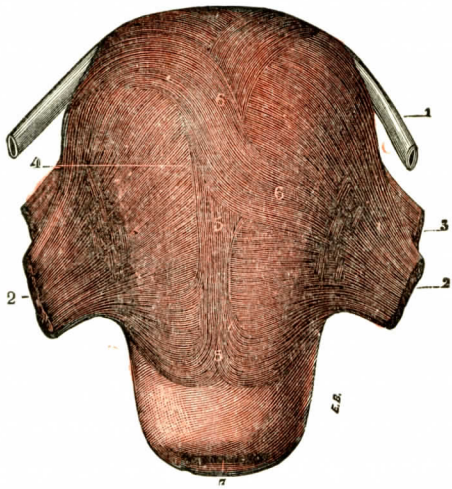

Fig. 1301

Capa muscular externa del útero, vista en la cara anterior del órgano (en parte según Bonamy).

1, trompa. — 2, origen del ligamento redondo. — 3, origen del ligamento del ovario. — 4, fibras transversales. — 5, fibras longitudinales, formando la rama anterior del fascículo ansiforme. — 6, un fascículo dispuesto en Z. — 7, orificio externo del cuello.

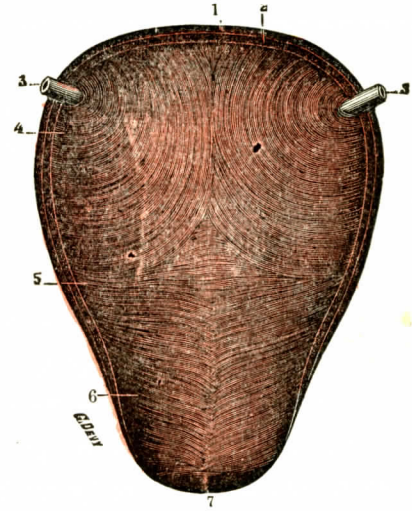

Fig. 1302

Capa muscular interna del útero, vista previa ablación de las dos capas superficiales.

1, capa muscular externa seccionada — 2, capa muscular media, seccionada también. — 3, trompa. — 4, fascículos circulares del ángulo externo. — 5, fascículos circulares del istmo. — 6, fascículos circulares del cuello. — 7, orificio externo del cuello.

mente transversales que proceden de las partes laterales del útero y que, en un momento dado, se enderezan con más o menos brusquedad para hacerse verticalmente ascendentes.

Al llegar al fondo del útero, las fibras constitutivas del fascículo ansiforme siguen una doble dirección: unas pasan directamente de la cara anterior del útero a la cara posterior, y viceversa; las otras, doblándose hacia fuera para hacerse de nuevo transversales, se dirigen hacia el orificio de las trompas. Entre estas últimas fibras hay casi siempre un número determinado que, doblándose, cruzan la línea media y, por consiguiente, pasan al lado opuesto a aquel de que habían partido (fig. 1301, 6): su dirección, considerada en conjunto, recuerda bastante la de una Z alargada (*fibras en Z*).

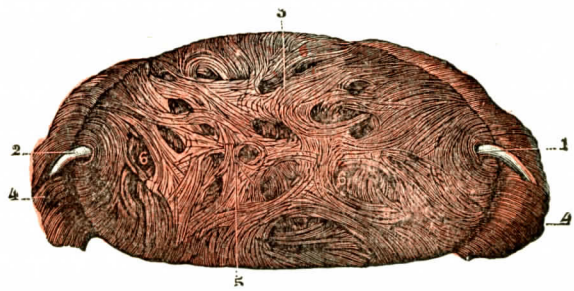

Fig. 1303

Capa muscular media del útero, vista en el fondo del órgano a nivel de la inserción de la placenta (según Hélie y Chenantais).

1, trompa izquierda. — 2, trompa derecha. — 3, fondo del útero. — 4, capa muscular superficial, cortada y erinada hacia fuera. — 5, fascículos plexiformes de la capa media. — 6, intervalos circulares o elípticos ocupados por los senos uterinos.

Añadiremos que el fascículo ansiforme desciende siempre un poco más por detrás que por delante: en efecto, por detrás se prolonga hasta el tercio superior del cuello y aun algunas veces hasta su tercio medio, mientras que por delante se detiene ordinariamente en la unión del cuerpo con el cuello.

b) *Fibras transversales.* — Las fibras transversales (fig. 1301, 4), situadas inmediatamente por debajo de las precedentes, forman un plano continuo y regular en toda la altura del cuerpo del útero.

Como su nombre indica, se dirigen de uno a otro lado del órgano, siguiendo una dirección horizontal o ligeramente oblicua. Algunas de estas fibras, una vez han llegado a los bordes laterales, se encorvan formando un arco y pasan de la cara anterior a la posterior, y viceversa: son atravesadas en este punto por numerosos vasos arteriales y venosos, alrededor de los cuales forman anillos redondeados o elípticos. Las restantes, rebasando los límites del órgano, desaparecen en el espesor del ligamento ancho, donde constituyen, como hemos visto anteriormente: 1.°, las láminas musculares que acompañan a las dos hojas peritoneales de este último ligamento; 2.°, el ligamento redondo; 3.°, el ligamento útero-ovárico; 4.°, la capa externa de la túnica muscular de la trompa.

Las fibras transversales de la capa muscular externa se prolongan sobre el cuello uterino, conservando sus mismos caracteres; su disposición es todavía más sencilla: no forman fascículos ansiformes y siguen casi todas la misma dirección, una dirección algo oblicua de fuera a dentro y de arriba abajo. Estas fibras presentan algunas conexiones, por delante, con las fibras vesicales correspondientes. Por detrás dan origen a fascículos distintos, que se dirigen hacia el sacro y que nos son bien conocidos: los *fascículos* o *ligamentos útero-sacros*. Por último, hacia abajo, del lado de la vagina, se continúan en parte con la túnica muscular de este conducto.

c) *Límite inferior de la capa externa.* — La capa muscular externa no se prolonga apenas por debajo de la inserción superior de la vagina; en efecto, el hocico de tenca, como veremos en seguida, toma sus elementos casi exclusivamente de la capa muscular interna.

*B.* Capa media. — La capa media (fig. 1303) es la más gruesa de las tres; por sí sola representa aproximadamente la mitad de la túnica muscular. Está constituída por un sistema de fascículos o fajas de amplitud variable, que siguen todas las direcciones y se entrecruzan en todos sentidos, de donde el nombre de *capa plexiforme* que le dan algunos autores.

Lo que caracteriza además a la capa media es la presencia, en las mallas que circunscriben los fascículos precitados, de numerosos conductos venosos que se designan de ordinario con el nombre de *senos uterinos*: de aquí el nombre de *stratum vasculosum* de que se sirven muchos autores para designar la capa muscular media. En estos senos el vaso sanguíneo ha perdido la mayor parte de los elementos de su pared; en efecto, se encuentra reducido a su capa endotelial, la cual se adhiere fuertemente a los fascículos musculares que rodea. Estos se disponen en arco alrededor de los senos, y como cada uno de estos arcos está cruzado en sus dos extremos por un arco orientado en sentido inverso, resulta que el vaso sanguíneo se encuentra en definitiva rodeado por un anillo *muscular* (fig. 1303, 6). Estos anillos musculares, para emplear una expresión de Pinard, son a manera de *ligaduras vivientes*, que no dificultan en nada, cuando están en reposo, la circulación de los senos, pero que contrayéndose pueden cerrar el paso a todo flujo sanguíneo: éste es, por lo demás, el papel que les está confiado después del parto, en el momento del alumbramiento.

La capa plexiforme pertenece exclusivamente al cuerpo del útero; no se encuentra ningún vestigio de la misma en el cuello.

*C.* Capa interna. — La capa interna (fig. 1302) ofrece una gran analogía con la capa externa ya descrita, con el carácter distintivo, sin embargo, de que no envía ninguna expansión fuera del útero.

Si examinamos esta capa por su superficie interna, observamos desde luego, inmediatamente por debajo de la mucosa, tanto en la pared anterior como en la posterior, dos fascículos de fibras musculares de dirección longitudinal, ambos de forma triangular, cuya base, dirigida hacia arriba, se extiende de una a otra trompa. Aquí, como en la capa externa, este fascículo longitudinal está constituído por fibras

primitivamente transversales, que, en las proximidades de la línea media, se incurvan bruscamente hacia arriba para hacerse verticales y, después de un corto recorrido, se doblan de nuevo hacia fuera para alcanzar, por su trayecto transversal, del lado del útero opuesto al de que proceden: según se ve, es exactamente la disposición en **Z**, ya señalada para el fascículo longitudinal superficial. La base del fascículo longitudinal interno, como hemos dicho más ariba, está en relación con el fondo del útero; sus dos ángulos forman dos lengüetas de dirección naturalmente transversal, que desaparecen a derecha e izquierda en la pared de las trompas. Son verosímilmente estas últimas fibras las que, al llegar a la trompa, constituyen las fibras longitudinales internas de Williams (véase *Trompas)*.

Exteriormente a este primer plano de fibras longitudinales se encuentra un segundo plano de fibras horizontales que pasan de un lado al otro y de una a otra cara y son, por consiguiente, circulares. Estas fibras forman, en la unión del cuerpo del útero con el cuello, un anillo regular y muy grueso (fig. 1302, 5), que algunos autores han designado impropiamente con el nombre de *esfínter del istmo*. A nivel de los ángulos del órgano se disponen en una serie de anillos concéntricos (figura 1302, 4), de los cuales los más pequeños rodean el orificio interno de la trompa, mientras que los mayores llegan hasta la línea media para adosarse a los del lado opuesto.

Las dos clases de fibras que constituyen la capa muscular interna del cuerpo se prolongan sobre el cuello. Las *fibras longitudinales*, más superficiales con relación a la cavidad uterina, forman dos fascículos medios con ramificaciones laterales oblicuas, y estos fascículos son precisamente los que, levantando la mucosa, determinan la formación de los árboles de vida en cuya descripción nos hemos ocupado anteriormente. En cuanto a las *fibras circulares*, forman una capa regular y muy gruesa que ocupa toda la altura del cuello y por sí sola constituye la casi totalidad del hocico de tenca.

La estructura del cuello uterino es todavía una cuestión muy controvertida. Hemos dicho hace un momento que el cuello, al igual que el cuerpo, estaba constituído esencialmente por fibras musculares lisas, procedentes en gran parte del cuerpo del útero, dependientes sólo algunas de la musculatura de la vagina: ésta es la opinión más generalmente aceptada, la que podría llamarse opinión clásica.

Contrariamente a esta opinión, Acconci (1890) admite que las fibras musculares son muy raras en el cuello: únicamente se encuentran algunas en la periferia, dirigidas la mayor parte oblicuamente, casi nunca circulares; el resto estaría constituído por tejido elástico, que resultaría ser así el elemento esencial del cuello. Dührssen, aun dando una descripción algo distinta de la de Acconci, admite también en el espesor del cuello una abundancia extraordinaria de fibras elásticas. Fieux (1897 y 1899) va todavía más lejos: niega completamente el elemento muscular y, según él, el cuello estaría exclusivamente constituído por tejido conjuntivo. He aquí textualmente sus conclusiones: «El cuerpo propiamente dicho es muscular en todo su espesor. En una corta extensión, correspondiente al istmo, 4 a 6 milímetros aproximadamente por encima del cuello, la pared uterina sólo es muscular en su mitad externa, con predominio acentuado de los fascículos longitudinales sobre los fascículos circulares. La porción supravaginal del cuello es muscular, de fibras longitudinales en su tercio externo solamente, conjuntiva en sus dos tercios internos. El hocico de tenca es exclusivamente conjuntivo.»

Como se ve, estas conclusiones destruyen por completo todo lo que sabíamos de la constitución anatómica del cuello. Pero los resultados obtenidos por Acconci y Fieux no han sido confirmados por todos los histólogos. Ya en 1896, Feiffer, apoyándose a la vez en la anatomía humana y en la anatomía comparada, ha atribuído al cuello una textura esencialmente muscular, con fibras circulares en las capas más internas y fibras longitudinales en las más externas. Por su parte, Werth y Grusdew, en un artículo publicado en los *Arch. für Gynækologie* de 1898, admiten igualmente dos capas de fibras musculares, una capa externa longitudinal y una capa interna circular; también describen, como lo

habían hecho los autores precedentes, fibras radiadas dirigidas de la capa externa a la capa interna. Por último, L. Frarier (1899), consecutivamente a numerosas investigaciones histológicas hechas en el laboratorio y bajo la inspección de Renaut, llega a la conclusión, absolutamente contraria a la de Fieux, de que el elemento que predomina en la textura del cuello es el elemento muscular. El elemento conjuntivo y elástico no ocupa más que un lugar muy secundario. Es un retorno a la descripción clásica. Sin embargo, según Frarier, los fascículos musculares ofrecerían la particularidad de tener en su mayor parte una dirección longitudinal; las fibras circulares serían muy escasas y estarían dispuestas sin orden.

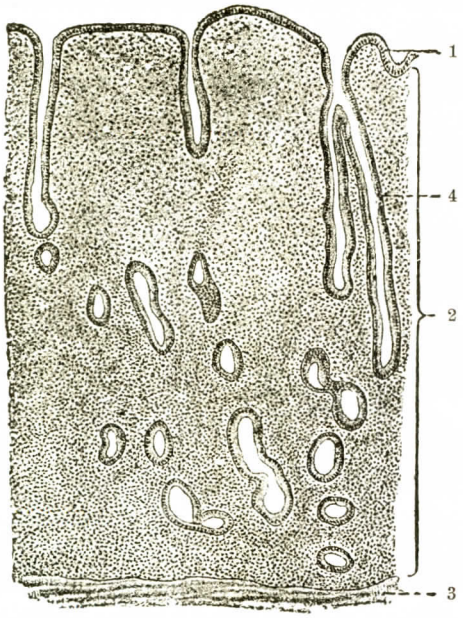


Fig. 1304

Corte vertical de la mucosa uterina de una mujer joven (según Pœhm y Davidoff).

1, capa epitelial. — 2, corion mucoso. — 3, túnica muscular.—4, glándulas cortadas en el sentido de su longitud.

**Estructura microscópica de las fibras uterinas; tejido conjuntivo intersticial.** — El músculo uterino tiene por elementos esenciales fibras musculares lisas, de 50 a 70 $\mu$ de longitud en un útero vacuo y distintamente orientadas según el punto en que se las considere. Estas fibras están sumergidas en una ganga conjuntiva y elástica, tanto más desarrollada cuanto más se acerca a la porción vaginal del cuello. La presencia del tejido elástico en la túnica musculosa del útero merece especial mención, ya que, según algunos autores (Acconci, Dührssen), este tejido desempeñaría un gran papel en la dilatación del cuello uterino en el acto del parto. Los elementos elásticos aparecen y son sobre todo abundantes debajo de la serosa; en este punto forman una red bastante apretada, que se prolonga luego en el espesor de la túnica muscular. Este retículo elástico intramuscular está especialmente bien desarrollado en la porción cervical.

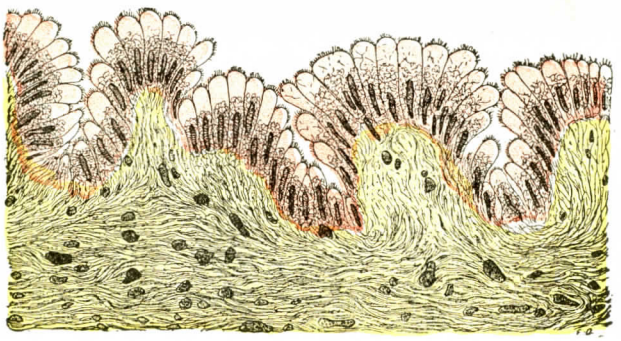

Fig. 1305

Epitelio de la mucosa del cuello, visto en un corte vertical (según Bender).

Como se ve en este corte, las células epiteliales del cuello difieren de las del cuerpo en que son más estrechas, más alargadas y abultadas a nivel de su extremidad basal, para modelarse sobre los pliegues de la mucosa. El núcleo, por su parte, es delgado, alargado en el sentido axil del citoplasma y rechazado hacia le extremidad basal.

Es preciso saber que los tumores descritos con el nombre de *fibromas uterinos* son, en realidad, desarrollados a expensas de las fibras musculares lisas, y no del tejido conjuntivo-

elástico que las rodea. Son, más exactamente, *miomas*, y de ahí el nombre de *miomectomía* dado a la operación que se propone extirpar estos tumores conservando el útero, por lo demás normal y sano.

### B. — Túnica mucosa

La túnica mucosa del útero cubre regularmente toda la superficie interior del órgano. Por arriba, a nivel del óstium uterínum de las trompas, se continúa con la mucosa de estos últimos conductos. Por abajo, a nivel del orificio externo del cuello, se extiende regularmente por el hocico de tenca, tomando todos los caracteres de la mucosa vaginal; además, se continúa con esta última en la parte más elevada de los fondos de saco vaginales. La mucosa uterina difiere de aspecto y estructura según que se la considere en la cavidad del cuerpo *(mucosa del cuerpo)* o en la del cuello *(mucosa del cuello)*.

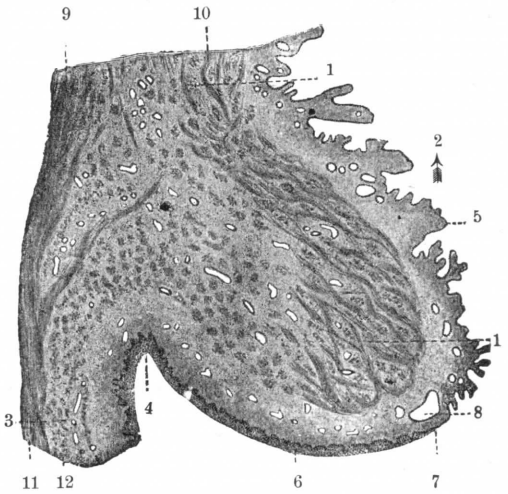


Fig. 1306

Corte longitudinal del hocico de tenca en una mujer virgen de veinticuatro años, demostrando la transición entre el epitelio uterino y el epitelio vaginal (según Tourneux).

1, cuello uterino, con: 1', hocico de tenca.—2, cavidad del cuello (conducto cervical). — 3, pared de la vagina. — 4, fondo de saco de la vagina. — 5, epitelio prismático del conducto cervical. — 6, epitelio pavimentoso estratificado, recubriendo la superficie vaginal del hocico de tenca. — 7, línea de transición entre los dos epitelios. — 8, huevo de Naboth. — 9 y 10, capa muscular del cuello. — 11 y 12, capas musculares externa e interna de la vagina.

Las arterias se distinguen de las venas por el grosor de sus túnicas.

**1.° Mucosa del cuerpo.** — La mucosa del cuerpo del útero tapiza regularmente toda la superficie interior del cuerpo. Por arriba se continúa con la mucosa de las trompas; hacia abajo se continúa con la mucosa del cuello.

La mucosa del cuerpo presenta una coloración blancorrosada. Se adhiere íntimamente a la capa muscular subyacente, pero es muy friable y, por consiguiente, se altera fácilmente.

Su grosor, medido en la parte media de la cavidad del cuerpo, donde alcanza su máximo, es de 1 a 2 milímetros. Desde este punto disminuye gradualmente, dirigiéndose ya hacia el cuello, ya hacia los ángulos superiores; a nivel de la desembocadura de las trompas alcanza apenas medio milímetro.

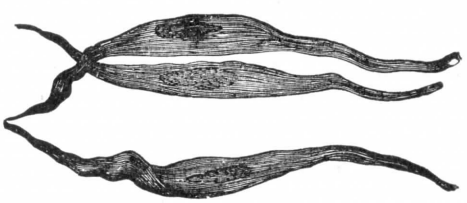

Fig. 1307

Fibras musculares hipertrofiadas del útero grávido (según Wagner).

Su superficie es lisa y unida. Se notan, sin embargo, numerosas depresiones, pequeñas infundibuliformes, que son los orificios de otras tantas glándulas. Esta superficie, aun en estado normal, está cubierta por un líquido semitransparente, de reacción alcalina, que contiene en suspensión leucocitos y células epiteliales desprendidas de la mucosa.

Histológicamente, la mucosa del cuerpo ofrece al estudio un *epitelio*, una *dermis* o *corion* y *glándulas* (fig. 1304).

El *epitelio* consiste en una capa única de células prismáticas, con cilios que aparecen en algunos momentos del funcionamiento del órgano.

Las *glándulas* son simples tubos epiteliales que penetran en el espesor del músculo. Los fondos de estas criptas son lo que aseguran la regeneración de la mucosa después del *raspado*.

El *corion* contiene, en medio de numerosos leucocitos de tipos diversos, células particulares, las *células deciduales*, grandes células mesenquimatosas, equivalentes de las células intersticiales del ovario. Estas células llegan a ser muy abundantes en la menstruación y el embarazo. Su conjunto constituye la *decidua* o *membrana decidual*, es decir, la membrana que cae durante el período de las reglas. Actualmente se atribuye un papel endocrino a estas células deciduales: el útero posee así una función de secreción interna, activa durante el período genital de la vida.

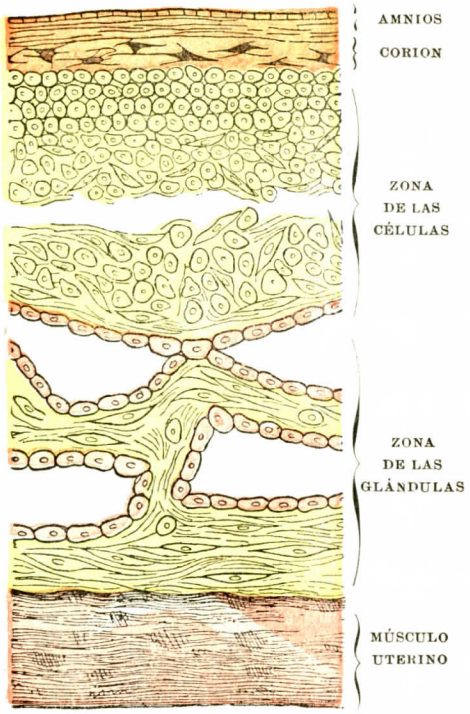


Fig. 1308

Corte esquemático del útero grávido (imitado de Friedlander).

**2.° Mucosa del cuello.** — La mucosa del cuello tapiza regularmente toda la superficie interior del cuello del útero. Se continúa hacia arriba con la del cuerpo, y hacia abajo con la del hocico de tenca y, por este último, con la mucosa vaginal.

La mucosa del cuello difiere de la del cuerpo en que es más pálida, menos gruesa y mucho más consistente. Difiere además en que su superficie libre, en lugar de ser lisa y uniforme, vuélvese muy desigual por razón de las eminencias arborescentes que constituyen los *árboles de vida*. Se distingue, por último, a causa de su estructura.

El epitelio, cilíndrico y ciliado como el del cuerpo, tiene numerosas células calciformes. Las glándulas son mucíparas; forman a veces quistes, los *huevos de Naboth*.

## § 6. — Modificaciones del útero en el acto de la menstruación, durante el embarazo y después del parto

**1.° El útero en la menstruación.** — En la menstruación, el útero se congestiona, se pone turgente y presenta, por decirlo así, usando la expresión de Rouget, una especie de erección. Consecutivamente aumenta de volumen y disminuye su consistencia; sobre todo los labios del cuello ofrecen cierto grado de reblandecimiento, que se nota fácilmente por medio del tacto; pero la mucosa del cuerpo es la que sufre, durante el período menstrual, los cambios más notables. La hiperemia activa que en ella se efectúa provoca una repleción exagerada de los capilares y, finalmente, su efracción. Entonces se produce la hemorragia, fluyendo por el orificio externo del cuello primero y por la vulva luego, sangre negra, viscosa, mezclada con células epiteliales.

**2.° El útero durante el embarazo.** — Durante el embarazo, el útero sufre una hipertrofia considerable, que modifica naturalmente su volumen, su forma, su dirección, su situación y sus relaciones. Basta, para dar una idea de este aumento volumétrico, decir que su capacidad, que en estado normal es de 2 ó 3 centímetros cúbicos, alcanza al final del embarazo 6.000 y 7.000. Esta hipertrofia, llamada *gravídica*, interesa las tres túnicas del órgano, pero en distintos grados.

a) *Túnica serosa.* — La túnica serosa, acompañando a la pared uterina en su movimiento de expansión, aumenta en superficie, pero no cambia notablemente de estructura.

b) *Túnica muscular.* — La túnica muscular presenta un aumento a la vez volumétrico y numérico en sus fibras musculares. La longitud de estas últimas, que normalmente es de 50 a 70 $\mu$, aumenta progresivamente en el curso del embarazo hasta 150 $\mu$, 300 $\mu$ y aun 500 $\mu$ (fig. 1307).

Además aparecen buen número de fibras nuevas en la capa muscular interna, presentando todas las formas transitorias entre las fibras jóvenes y las fibras completamente desarrolladas; sin embargo, esta génesis de las fibras musculares no se observaría, según Kölliker, más que en los seis primeros meses que siguen a la fecundación; en efecto, a partir de la vigésimosexta semana, este histólogo no ha encontrado en el músculo uterino más que fibras musculares adultas sin ningún rastro de fibras embrionarias.

Según Ranvier, las fibras uterinas presentan, al final del embarazo, en la mujer y en las hembras del perro y del conejo, una estriación evidente, pero menos clara, sin embargo, que en los músculos estriados de la vida de relación. A pesar de la hipertrofia considerable de su túnica contráctil, la pared uterina no aumenta de grosor: este grosor disminuye, por el contrario, por el hecho de la expansión del órgano, y es sabido que en el momento del parto la bolsa uterina es mucho más delgada que antes de la concepción.

c) *Túnica mucosa.* — En cuanto a la túnica mucosa, que tomará desde ahora el nombre de *caduca*, cambia completamente de aspecto. Desde luego, el epitelio cilíndrico que cubre su superficie desaparece así que el óvulo queda prendido en la pared uterina. Sus glándulas pierden también su epitelio, cuando menos en su parte superficial: su parte profunda, en efecto, conserva este revestimiento, pero se hace flexuosa y se ensancha hasta el punto de que los fondos de saco glandulares forman por sí solos la casi totalidad de la capa profunda de la caduca. A su vez, las células del corion mucoso, aumentando de número y de volumen, se disponen en múltiples estratos. Por lo demás, estas células no son uniformes, sino que difieren de aspecto según que se las considere en las capas superficiales o en las profundas (fig. 1308): en las capas superficiales (4) son redondeadas y globulosas (*células redondas* de Friedlander); en las capas profundas (3) son aplanadas, fusiformes, terminadas en punta por lo tanto (*células de agujas* de Friedlander).

En el momento del parto, la caduca, como es sabido, sigue la expulsión del huevo, y precisamente a este hecho (de *caduca*, que cae) debe esta membrana su nombre; sin embargo, la caduca no cae por entero, hasta el punto de dejar la túnica muscular completamente al descubierto. Sólo una porción, su *porción superficial*, es expulsada al exterior con los anexos del feto. La porción restante, *porción profunda*, queda adherida a la túnica muscular. El punto en que se opera la separación de la porción que cae y la porción que queda se denomina *zona exfoliationis*. Los autores no están de acuerdo respecto al punto exacto en que se halla esta zona de exfoliación.

Según Friedlander, la separación se produciría casi siempre en la capa de las células: la porción de la caduca que cae, la túnica que merece el verdadero nombre de *caduca*, arrastra consigo las células redondas y una parte de las células de agujas; la otra porción de la caduca, la que queda, comprendería las otras células de agujas y los fondos de saco glandulares. Esta es la representada exactamente en la figura 1308, tomada en sus principales elementos de Friedlander.

Otros histólogos, entre ellos Langhans, Rutsner, Léopold, creen, por el contrario, que la separación que constituye la *zona exfoliationis* se opera, en la mayoría de los casos, en plena capa glandulosa.

Sea como quiera, después del parto una parte importante de la caduca queda, conteniendo o no células en aguja, pero comprendiendo siempre la mayor parte de los fondos de saco glandulares. A expensas de esta porción profunda (*porción esponjosa de* Friedlander) se efectúa, después del alumbramiento, un trabajo de reconstitución que dará origen al des-

arrollo de nuevos tubos glandulares, de un corion mucoso y de un epitelio de revestimiento, como antes cilíndrico y ciliado. Este trabajo de reconstitución dura aproximadamente tres semanas, de suerte que hasta de los veintiuno a los veinticinco días después del parto la cavidad uterina no se encuentra de nuevo en posición de una verdadera mucosa, del todo semejante a la que tapizaba su pared en el acto de la concepción.

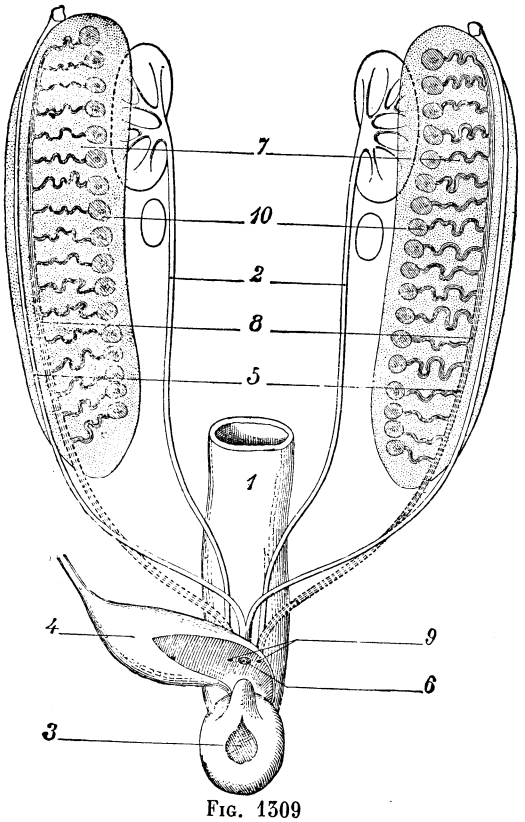


FIG. 1309

Desarrollo de los órganos genitales; estadio indiferente (FAURE y SIREDEY).

1, recto. — 2, uréter. — 3, cloaca. — 4, alantoides. — 5, conducto de Müller. — 6, orificio del conducto de Müller. — 7, cuerpo de Wolff. — 8, conducto de Wolff. — 9, origen del conducto de Wolff. — 10, corpúsculo de Malpighi.

Todo lo que antecede es aplicable a la mucosa del cuerpo. La mucosa del cuello, que queda, por decirlo así, insensible a la influencia de la menstruación, no sufre tampoco por el hecho del embarazo, sino modificaciones poco importantes. Por parte del corion, observamos, en los intervalos que separan los elementos histológicos, una infiltración de una substancia amorfa, homogénea, transparente, casi desprovista de granulaciones. Por parte del epitelio, LOTT ha señalado una verdadera hipertrofia, que ataca a la vez a las células pavimentosas situadas en la proximidad del orificio úterovaginal y a las células cilíndricas o caliciformes que revisten la parte restante de la cavidad cervical. El moco secretado por estos últimos elementos se condensa en el cuello y lo llena a manera de tapón, el *tapón gelatinoso* del embarazo.

**3.° Músculo uterino después del parto.** — ¿De qué modo, después del parto, la túnica muscular vuelve a adquirir su constitución ordinaria, esto es, el estado que la caracteriza en el útero no grávido?

Durante mucho tiempo se ha creído que, hacia el tercero o cuarto día del puerperio, la mayor parte de las fibras del músculo uterino sufrían una degeneración gránuloadiposa, que permitía la resorción lenta de sus elementos; las láminas musculares que así habían desaparecido se constituían luego a expensas de las que habían quedado intactas.

Se ha demostrado (SANGER) que las fibras musculares no sufren semejante destrucción, sino que sólo es atacada de degeneración gránuloadiposa una parte de su masa protoplasmática, quedando intactos el núcleo y la parte de protoplasma que lo rodea. Por lo tanto, el regreso de la túnica muscular a sus dimensiones normales es debido a una atrofia de los elementos musculares, no a su destrucción.

## § 7. — RESTOS EMBRIONARIOS ANEXOS AL APARATO ÚTEROOVÁRICO

En la proximidad del útero y de sus anexos se ven, como en el hombre alrededor del testículo, un número determinado de órganos rudimentarios, hasta

ahora enigmáticos, considerados hoy con razón como formaciones embrionarias no desarrolladas: son el *cuerpo de Rosenmüller* o *epovario*, el *paraovario*, la *hidátide pediculada de Morgagni* y el *conducto de Gartner*. Este último lo descri-

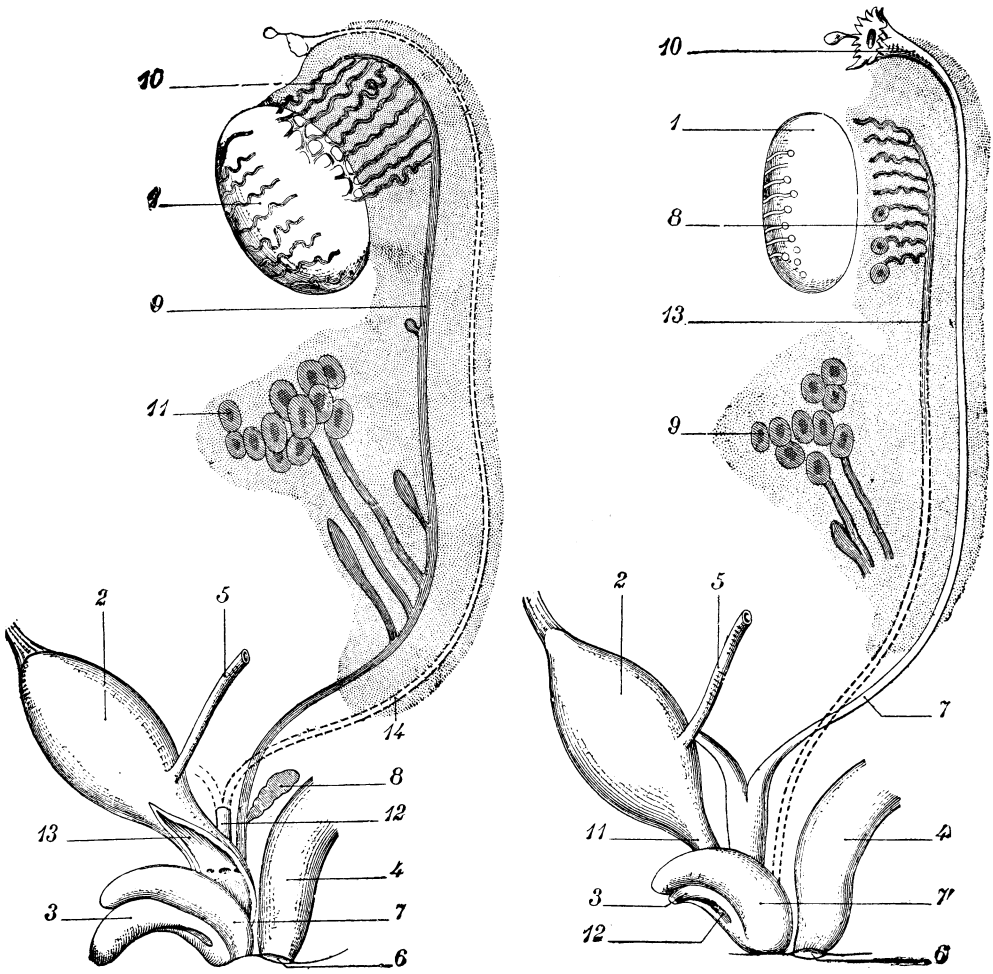


FIG. 1310 FIG. 1311

Desarrollo de los órganos genitales (FAURE y SIREDEY).

Tipo masculino.

1, testículo. — 2, vejiga. — 3, pene. — 4, recto. — 5, uréter. — 6, ano. — 7, escroto. — 8, vesícula seminal. — 9, conducto deferente (antiguo conducto de Wolff).—10, epidídimo.—11, paradídimo.—12, utrículo prostático. — 13, seno urogenital. — 14, antiguo conducto de Müller desaparecido.

Tipo femenino.

1, ovario. — 2, vejiga. — 3, clítoris. — 4, recto. — 5, uréter. — 6, ano. — 7, trompa (antiguo conducto de Müller). — 7', labio mayor. — 8, epoóforo. — 9, paroóforo. — 10, infundíbulo. — 11, seno urogenital. — 12, vestíbulo de la vagina.—13, conducto de Gartner (antiguo conducto de Wolff).

biremos al tratar de la vagina. Las figuras 1309, 1310 y 1311 muestran las transformaciones sufridas desde el estadio llamado indiferente hasta el período diferenciado de los órganos genitales. Permiten comprender fácilmente la significación de los restos embrionarios.

**1.° Cuerpo de Rosenmüller.** — El cuerpo de Rosenmüller (*epovario* de His, *epoóforon* o *epoóforo* de Waldeyer) está situado entre el ovario y la trompa, en el espesor de la aleta superior del ligamento ancho (fig. 1312). Se halla constituído por conductillos verticales, en número de doce a veinte, que se originan en la proximidad del hilio del ovario (fig. 1311, 8) y, desde dicho sitio, se dirigen hacia la trompa. Estos conductillos describen en su trayecto gran número de flexuosidades; además, son irregularmente calibrados, es decir, abultados en unos sitios y estrangulados en otros. Cerrados en ciego en su extremidad inferior, se abren, por su extremidad opuesta, en un conducto colector común, el *conducto del epoóforo*, que se halla situado algo por debajo de la trompa y cuya dirección es transversal, como la de este último conducto. Por lo demás, el conducto del epoóforo termina de ordinario en los límites interno y externo de sus canalículos aferentes y, por otra parte, termina hacia dentro, como hacia fuera, por un extremo cerrado en fondo de saco.

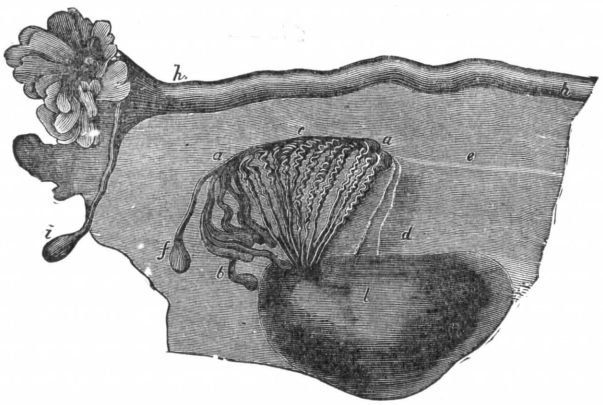


Fig. 1312

Organo de Rosenmüller (según Kobelt).

Los conductos que acabamos de describir forman en su conjunto un pequeño sistema triangular (figura 1312), cuyo *vértice* está en relación con el ovario y la *base* con la trompa o, lo que viene a ser lo mismo, con el conducto colector común. Se le ve por transparencia en el ala superior del ligamento ancho, o más bien todavía levantando cuidadosamente la hojilla peritoneal que lo cubre (fig. 1312). Su longitud, medida por la distancia que separa su extremo interno de su extremo externo, varía ordinariamente de 3 a 4 centímetros; su altura es de 1 a 2 centímetros. Sus dimensiones, relativamente poco considerables en el feto, aumentan con la edad, como lo demuestra el siguiente cuadro (Tourneux):

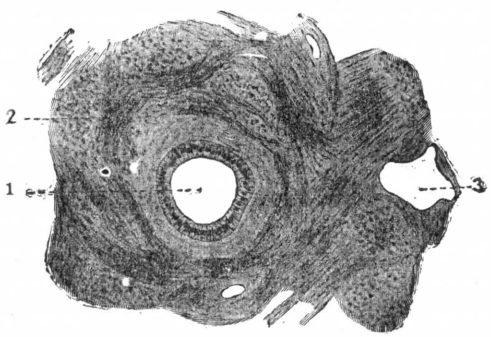


Fig. 1313

Corte transversal de un canalículo del órgano de Rosenmüller en una mujer de treinta y siete años, al cuarto mes de la gestación (aumentado 150/1, según Tourneux)

1, canículo tapizado por un epitelio prismático, cuyas pestañas no están representadas.—2, capa muscular lisa, cuyos fascículos siguen en su mayor parte una dirección transversal y se entrecruzan lateralmente con los fascículos musculares del ligamento ancho. — 3, vaso.

| | LONGITUD DEL CONDUCTO DEL EPOÓFORO | LONGITUD DE LOS CANALÍCULOS AFERENTES |
|---|---|---|
| Feto de 6 meses. . . . | 5 mm. | 2,5 mm. |
| Niña de 13 días. . . . . | 13 » | 7 » |
| Niña de 6 años . . . . . | 17 » | 12 » |
| Mujer de 20 a 30 años. . | 40 » | 18 » |

Después de la menopausia, el órgano de Rosenmüller se atrofia progresivamente. En una mujer de ochenta años, disecada por TOURNEUX, no medía más que 12 milímetros de ancho, en tanto que los conductos aferentes no llegaban a medir ni siquiera 10 milímetros.

Histológicamente, los conductos del cuerpo de Rosenmüller, conductillos aferentes y conducto colector, se componen esencialmente de una túnica fibrosa o conjuntiva, de 40 a 50 $\mu$ de espesor y tapizada interiormente por un epitelio cilíndrico de pestañas vibrátiles. Al elemento conjuntivo se añaden las fibras musculares lisas, tomando la mayor parte una dirección transversal y entrecruzándose hacia fuera con los fascículos musculares del ligamento ancho (TOURNEUX). Los conductos constitutivos del cuerpo de Rosenmüller contienen un líquido transparente, incoloro o ligeramente teñido de amarillo.

El cuerpo de Rosenmüller representa morfológicamente la porción sexual del cuerpo de Wolff y la parte superior del conducto del mismo. Tiene por homólogo, en el hombre, el conducto del epidídimo, los conos eferentes, la rete vasculósum del cuerpo de Highmoro y los conductos rectos.

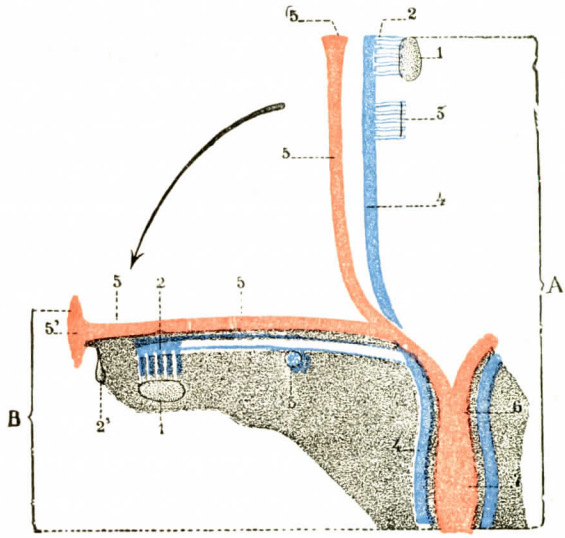


FIG. 1314

Figura esquemática, que demuestra a la vez la situación y el origen de los restos embrionarios anexos al aparato sexual femenino.

El cuerpo de Wolff y el conducto de Wolff están en azul; el conducto de Müller y sus derivados están en color rosa; la flecha en negro indica el sentido en el cual se desvía la glándula genital, arrastrando consigo el conducto de Müller, el cuerpo de Wolff y el conducto de Wolff.

*A*. APARATO SEXUAL ANTES DEL DESCENSO DEL OVARIO: 1, glándula genital. — 2, cuerpo de Wolff (porción superior). — 3, cuerpo de Wolff (porción inferior). — 4, conducto de Wolff. — 5, conducto de Müller, formando: en 6, el útero; en 7, la vagina.

*B*. EL MISMO DESPUÉS DEL DESCENSO DEL OVARIO: 1, ovario. — 2, órgano de Rosenmüller o epovario, con 2', hidátide pediculada de Morgagni. — 3, paraovario. — 4, conducto de Gartner. — 5, 5, trompa de Falopio, con 5', su pabellón. — 6, útero. — 7, vagina.

**2.° Parovario.** — Se da el nombre de parovario (*paraóforon* o *paroóforo de* WALDEYER) a una serie de granos, ordinariamente amarillos, situados asimismo en el ala superior del ligamento ancho, un poco por dentro del cuerpo de Rosenmüller (figura 1314, B, 3): el parovario, bastante frecuente (constante quizá) en el feto y en la niña, faltaría completamente en la adulta, según TOURNEUX. Tiene por homólogo, en el hombre, el paradídimo o cuerpo de Giraldès, y, como este último, representa una porción no utilizada del cuerpo de Wolff, la porción inferior o urinaria (fig 1311, 9).

**3.° Hidátide pediculada de Morgagni.** — La hidátide pediculada de Morgagni (fig. 1314, 2') es una pequeña vesícula, redondeada o piriforme, suspendida por un pedículo más o menos largo, unas veces en el borde externo del ala superior, otras en una de las franjas del pabellón. Su volumen varía desde el grosor de un grano de mijo al de una avellana pequeña.

El pedículo de la hidátide es macizo. La hidátide en sí, especie de vesícula llena de un líquido transparente, se compone de una cubierta conjuntiva, tapizada en su cara interna por un epitelio cilíndrico ciliado.

La hidátide pediculada de la mujer presenta, como se ve, la misma estructura que la formación homónima que hemos visto, en el hombre, separarse de la cabeza del epidídimo. Su significación es también la misma que entonces: un resto del cuerpo de Wolff o de su conducto.

## § 8. — Vasos y nervios

### A. — Arterias

El útero recibe como arterias ramas que proceden de tres orígenes: 1.°, la *arteria uterina;* 2.°, la *arteria úteroovárica;* 3.°, la *arteria del ligamento redondo.*

La arteria uterina constituye la arteria principal. La arteria ovárica toma una parte importante en la irrigación uterina, en particular durante la gestación, puesto que en este período dobla su diámetro. En cuanto a la arteria del ligamento redondo, es únicamente accesoria, pero no deja de constituir un pedículo.

**1.° Arteria uterina** (figuras 1115 y 1116). — a) *Consideraciones generales.* — La arteria uterina, denominada también arteria génitovesical (Farabeuf), es una arteria larga, voluminosa, serpentina y cuyas flexuosidades son el testimonio de los fenómenos de adaptación al aumento de volumen uterino en el curso de la gestación.

Nace del tronco anterior de la arteria hipogástrica, generalmente por un tronco común con la arteria umbilical. En ciertos casos existe un solo tronco que da origen a la umbilical, a la obturatriz, a la uterina y a la vaginal larga. Termina a la altura del fondo del útero, bifurcándose. Su calibre es aproximadamente de 2 a 3 milímetros de diámetro en estado normal, es decir, fuera del embarazo, y su longitud no excede de 20 centímetros. En cambio, durante el embarazo, su calibre llega a 5 ó 6 milímetros de diámetro y su longitud es triple y hasta cuádruple. Después de la gestación sufre una involución arterial paralela a la involución uterina y vuelve a sus dimensiones normales.

Uno de los caracteres de la arteria uterina son las flexuosidades. Estas, por sí solas, pueden hacerla distinguir de las otras arterias pélvicas. Sin embargo, las flexuosidades son bastante variables en la primera porción del trayecto de la arteria y sólo se acentúan en la proximidad del útero, donde se multiplican. Por lo demás, estas flexuosidades son tanto más acentuadas y más numerosas cuantos más embarazos ha tenido la mujer.

b) *Trayecto y terminación.* — La arteria uterina (figs. 1315 y 1316) se dirige primero oblicuamente hacia abajo y adelante en la pared pélvica lateral. Este segmento tiene aproximadamente 5 centímetros de longitud. Luego se acoda y se dirige transversalmente hacia dentro, en dirección al cuello uterino, al que no llega. A distancia de este cuello se acoda de nuevo *(cayado de la uterina);* luego, finalmente, se dirige verticalmente y adelante, siguiendo el borde lateral del útero. Termina esparciéndose a la altura del tronco uterino y del origen de la trompa uterina. Vamos a estudiar sus relaciones, sus ramas colaterales y sus ramas terminales.

c) *Relaciones.* — Estudiaremos sus relaciones en sus tres segmentos: *parietal, transversal* y *láterouterino.*

α) *Segmento parietal.* — En su origen, la uterina está aplicada a la pared lateral de la pelvis, junto al obturador interno; corresponde a la parte inferior de la fosita ovárica. *El uréter está por dentro de la arteria.* Cruza su cara interna, luego se sitúa *por detrás y debajo de ella.* Están en contacto en este primer tra-

yecto; el descubrimiento del uréter en este punto conduce al origen de la arteria uterina (FRÉDET). La arteria y las voluminosas venas uterinas están rodeadas por el tejido fibroso de la vaina hipogástrica. Con ellas se dirigen en la misma dirección, es decir, hacia delante y adentro, los vasos de la vagina. El conjunto de estos vasos uterinos y vaginales forma un pedículo que levanta el peritoneo parietal. La arteria uterina está situada en su origen a 3 centímetros aproximadamente

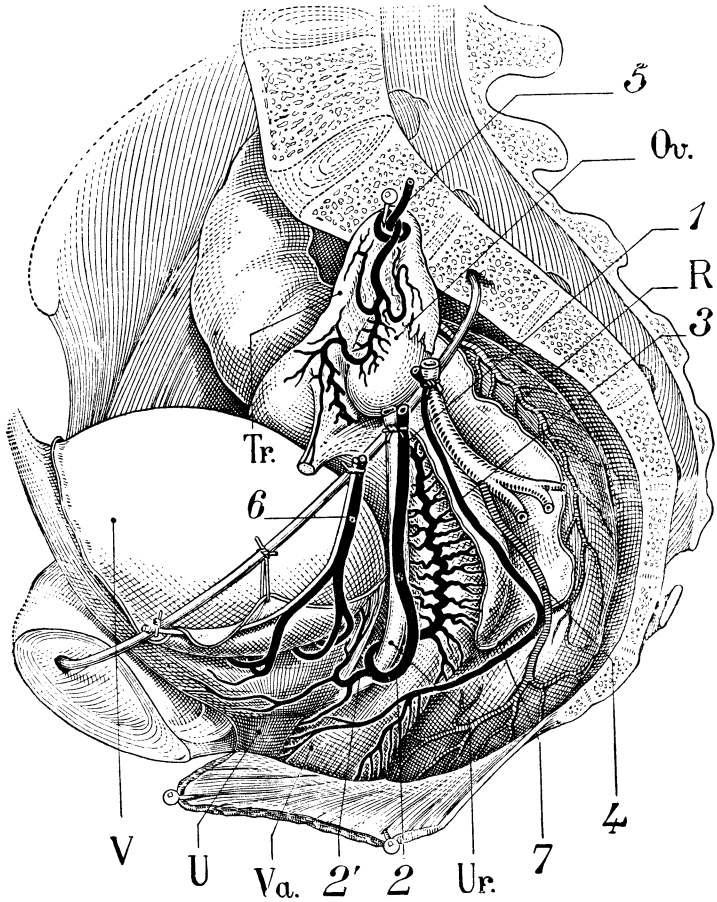


FIG. 1315

Arteria génitovesical de la mujer. Tipo normal. Vista lateral izquierda (según FARABEUF).

V, vejiga. — R, recto. — Ov., ovario. — Tr., trompa. — Va., vagina. — Ur., uréter. — U, uretra.

1, arteria uterina ligada al uréter.— 2, cayado de la uterina. — 2', arteria vesical inferior que procede de la uterina. — 3, vaginal larga o autónoma. — 4, hemorroidal media. — 5, arteria tuboovárica. — 6, arteria umbilical. — 7, fondo de saco de Douglas.

por debajo de los vasos ilíacos externos. Esta distancia, y sobre todo la presencia del uréter, fácil de reconocer a través del peritoneo bajo el cual se desliza, son puntos de referencia utilizados para la ligadura de la uterina en su origen.

β) *Segmento transversal.* — El segmento transversal, de 3 centímetros de longitud, está comprendido en la base del ligamento ancho. La arteria se vuelve flexuosa. Penetra bajo la hoja posterior del ligamento ancho. Su relación impor-

tante se efectúa con el uréter. Los dos órganos, separados en el final del segmento parietal, se reúnen de nuevo. Mientras que el uréter avanza directamente hacia delante y adentro, la arteria uterina se dirige transversalmente. De ello resulta que los dos órganos se entrecruzan. El cruzamiento se efectúa a menudo en X muy alargada, *pasando la arteria por delante del uréter* (fig. 1316). El conducto urinario se

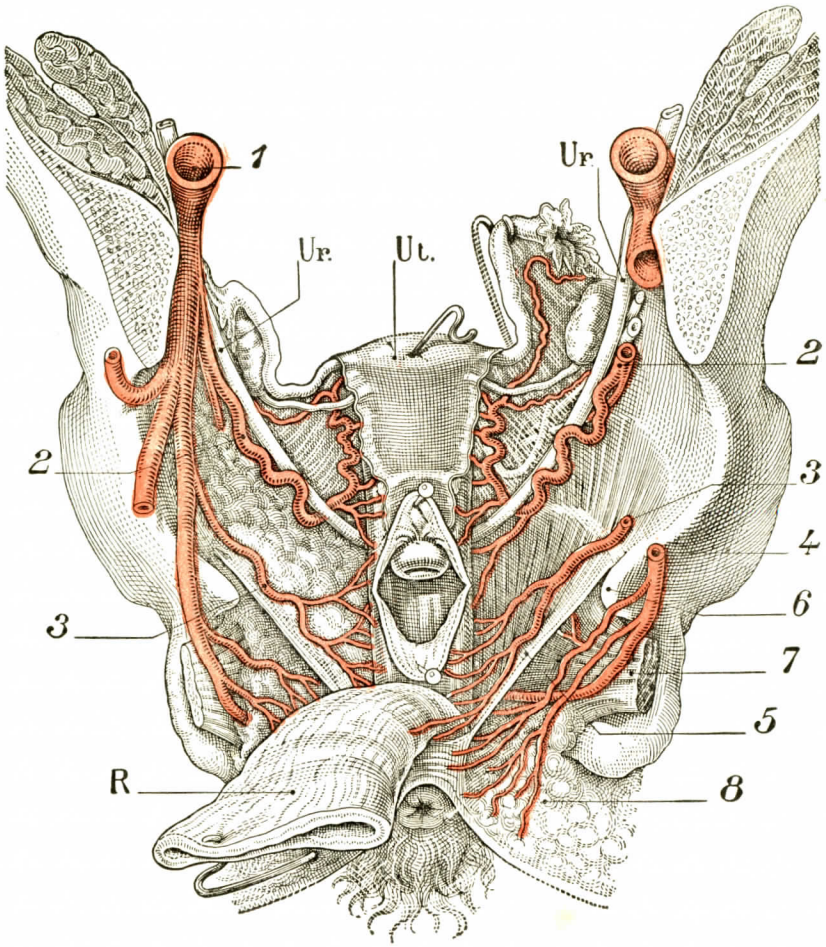


Fig. 1316

El cayado de la uterina. Relaciones con el uréter (según Faure y Siredey).

Corte frontal de la pelvis por las escotaduras ciáticas. Se ha reclinado el recto hacia atrás para dejar ver el útero y la vagina (abierta en el cuello uterino). El espacio pelvirrectal superior es visible a cada lado por encima del elevador. A la izquierda se ha conservado la grasa. A la derecha se ha quitado.

Ut., útero. — R, recto. — Ur., uréter.

1, hipogástrica. — 2, uterina. — 3, vaginal. — 4, pudenda interna. — 5, elevador del ano. — 6, espina ciática — 7, obturador interno. — 8, fosa isquiorrectal.

halla también en un plano inferior, al mismo tiempo que posterior. La arteria uterina no se adhiere al conducto urinario. Es, pues, fácil separar la una del otro. El cruzamiento se establece a una distancia aproximadamente de 20 milímetros del borde lateral del cuello uterino y a 10 ó 12 milímetros por encima del fondo de saco lateral de la vagina. Entre este fondo de saco y la arteria uterina circulan las

arterias vésicovaginales. Las relaciones que acabamos de señalar son relaciones fundamentales en anatomía quirúrgica (véase *Relaciones del útero*, pág. 1270).

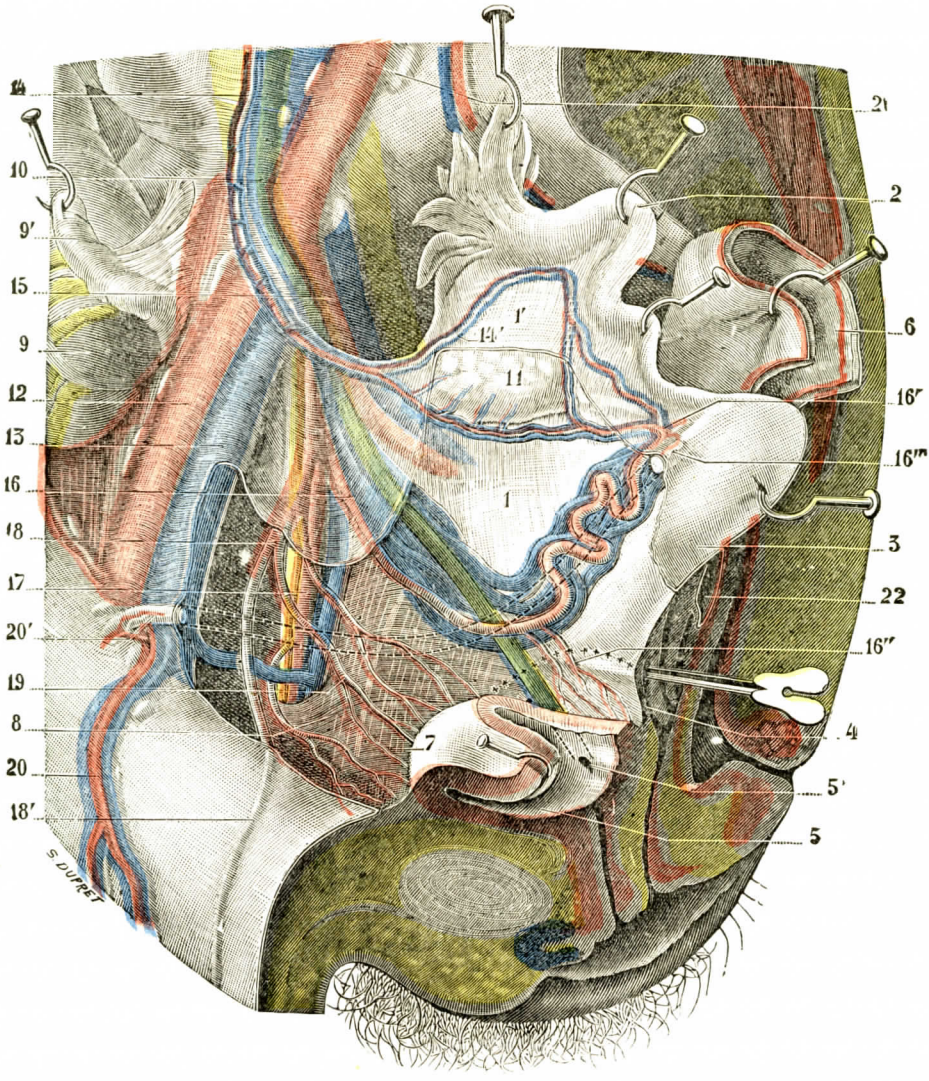


FIG. 1317

Los vasos del ligamento ancho y el uréter pélvico (T.-J.).

[Se ha practicado un corte mediosagital; luego, en la mitad derecha del corte (la que está representada en el dibujo), se ha extendido el ligamento ancho y se ha abierto una ventana en el peritoneo que constituye la hojilla anterior de dicho ligamento.]

1, ligamento ancho (hojilla posterior), y 1', mesosalpinx. — 2, trompa. — 3, útero. — 4, pared del fondo de saco anterior de la vagina; se ha introducido en la cavidad del fondo una sonda acanalada, y su extremidad levanta la pared en las cercanías del uréter. — 5, vejiga, con: 5', orificio ureteral derecho. — 6, recto. — 7, elevador del ano. — 8, obturador interno. — 9, ciego, con: 9', el apéndice erinado hacia fuera. — 10, uréter. — 11, ovario. — 12, arteria ilíaca externa. — 13, vena ilíaca externa. — 14, arteria ovárica, con: 14', arteria tubárica externa. — 15, arteria hipogástrica. — 16, uterina, con: 16', su anastomosis con la ovárica; 16'', sus ramas vésicovaginales; 16''', su rama para el ligamento redondo. — 17, obturatriz. — 18, umbilical, con 18', porción obliterada de esta arteria. — 19, arteria vesical superior. — 20, arteria epigástrica, con: 20', arteria del ligamento redondo. — 21, arteria ilíaca primitiva. — 22, fondo de saco de Douglas.

En su porción intraligamentosa la arteria uterina está en relación con los dos paquetes venosos de la base del ligamento ancho, corrientes enormes que se disponen una por delante y la otra por detrás del uréter. El uréter no está así más expuesto en la ligadura de las venas uterinas que en la de la arteria, pues las venas rodean al uréter por todas partes, mientras que la arteria uterina es francamente anterior. Por detrás, la trama de los ligamentos úterosacros, constituídos en gran parte por el segmento anterior de la hoja nerviosa hipogástrica, envía nervios que con la arteria uterina ocupan el parametrio y la región pericervical.

Inmediatamente después de su cruzamiento ureteral, la arteria cambia de dirección y se acoda: es el *cayado de la uterina*. Este cayado está situado a 15 milímetros por encima y por fuera del fondo de saco lateral de la vagina (COMMANDEUR). A partir de este punto, la arteria uterina enderezada sigue el borde del útero.

γ) *Segmento marginal o láterouterino.* — A lo largo del borde del útero la arteria describe numerosas flexuosidades. Se aproxima al órgano y casi llega a ponerse en contacto con el tejido, más cerca de la cara posterior que de la anterior. Detrás de ella corre el nervio lateral del útero (véase más adelante). Está rodeada por los plexos venosos láterouterinos tendidos desde la trompa hasta el cuello.

δ) *Terminación en la multípara.* — La arteria uterina termina a unos 2 centímetros del fondo.

d) *Ramos colaterales.* — La arteria uterina no da ramos importantes en su trayecto parietal. En la porción intraligamentosa suministra colaterales importantes:

1.° *Finos ramos peritoneales*, señalados ya desde largo tiempo por DESTOT, en Lyón, que los ha descubierto por medio del método radiográfico, se desprenden de la uterina y se deslizan entre las dos hojas del ligamento ancho para ir a anastomizarse con los arcos tuboováricos.

2.° *Arterias ureterales*, que nacen en el punto de cruzamiento (fig. 1318) y se dirigen al uréter, en el que penetran inmediatamente (véase *Arterias del uréter*).

3.° *Arterias vesicales inferiores*, numerosas (cinco o seis) y delgadas, se distribuyen por la base de la vejiga, siguiendo el trayecto del tabique vésicovaginal. Riegan también la vagina o nacen a veces en el tronco común de las vaginales (ramas de la uterina) (RICARD).

4.° La *arteria cérvicovaginal*, arteria importante, nace inmediatamente por dentro del cruzamiento del uréter. Se divide en dos ramas que abrazan las paredes anterior y posterior del cuello y de la vagina. Esta arteria puede ser doble.

5.° *Colaterales uterinas.* — Las colaterales uterinas se dividen en ramos destinados al cuello y ramos destinados al cuerpo:

*Ramos del cuello.* — Son largos. Nacen unas veces a varios centímetros del borde lateral del órgano, otras más cerca, pero «conservan necesariamente su libertad, describiendo flexuosidades antes de penetrar en las paredes» (FARABEUF). Se entretienen, pues, antes de llegar a su destino. El primer ramo cervical, voluminoso, vasculariza el segmento intravaginal del cuello y da por lo general la *arteria ácigos de la vagina*. Se comprende que esta disposición arterial cervical permita la dilatación del cuello y evite los desgarros vasculares en el curso del parto, pues se halla fuera del órgano que se dilata.

*Ramos del cuerpo.* — Los ramos del *cuerpo* tienen caracteres bien diferentes. Apenas nacidos de la arteria se dividen en seguida en una rama posterior y una rama anterior, siendo la primera la más voluminosa. «Se implantan inmediatamente en barrena en el útero, penetrando hasta el mango» (FARABEUF).

La mayoría de los autores, según HUGUIER, señalaban antes, en la unión del cuerpo y el cuello, un círculo arterial periuterino. Este círculo, llamado *círculo de*

*Huguier*, no existe. Hay, en cambio, algunas anastomosis verticales por fuera del útero, que establecen una comunicación por fuera del tronco uterino entre las útero-ováricas y las vaginales.

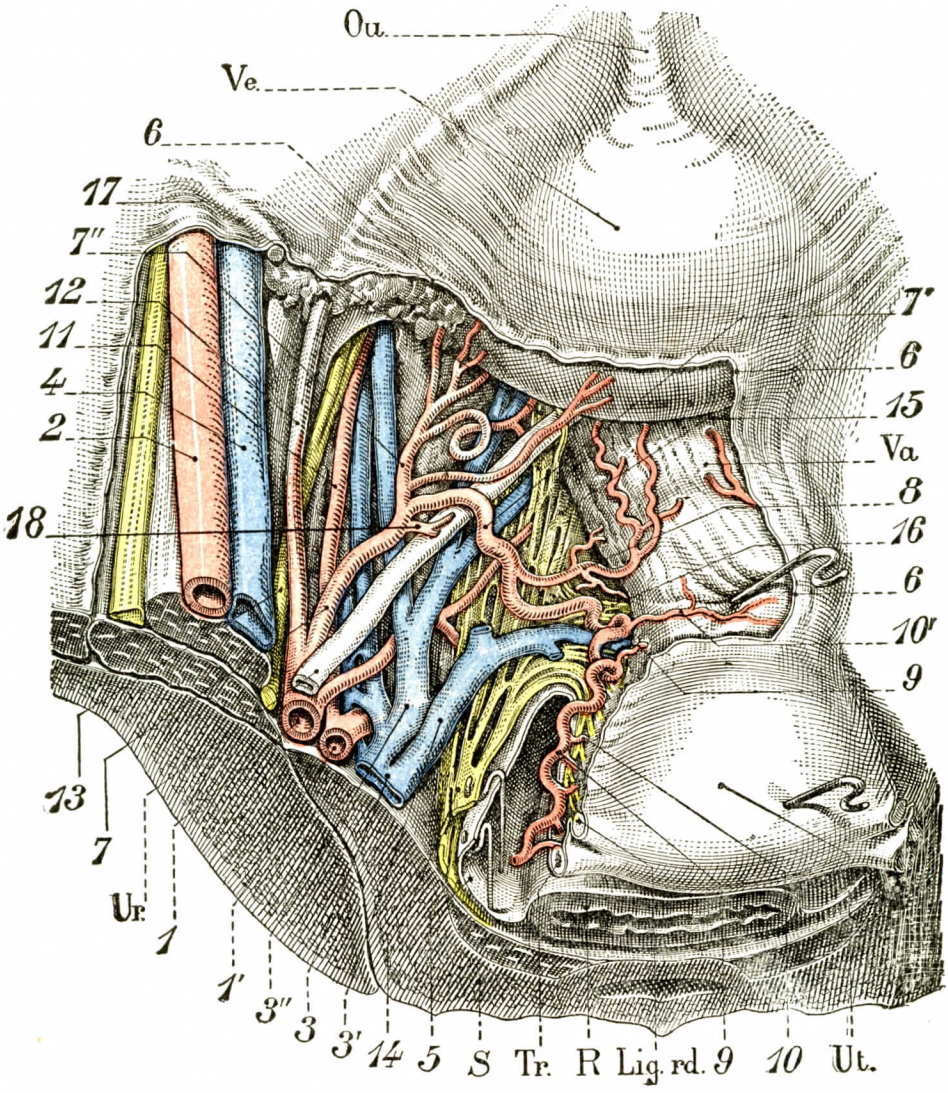


FIG. 1318

Vascularización e inervación del útero y la parte superior de la vagina. Se han resecado las venas vaginales y uterinas.

Ve., vejiga. — Va., vagina. — Ut., útero. — R, recto. — Lig. rd., ligamento redondo. — Tr., trompa. — Ou., uraco.

1, 1', rama de división de la arteria hipogástrica. — 2, arteria ilíaca externa. — 3, vena hipogástrica. — 3', 3'', sus dos troncos, de los que el más externo pasa por encima de la arteria vaginal. — 4, arteria ilíaca externa.— 5, peritoneo parietal. — 6, 6, 6, peritoneo del fondo de saco vésicouterino. — 7, arteria uterina, con 7', su cayado. — 7'', sus ramas vésicovaginales.—8, rama vaginal posterior.—9, porción ascendente de la uretra.—9', ramo para el istmo. — 10, ramo para el cuerpo uterino que acompaña al nervio lateral del útero. — 10', ramo para el cuello. — 11, arteria obturatriz. — 12, arteria umbilical. — 13, nervio obturador. — 14, nervio hipogástrico. — 15, porción anterior de la lámina nerviosa hipogástrica. — 16, nervios destinados al cuello del útero. — 17, nervios vesicales. — 18, arteria ureteral.

e) *Ramas terminales.* — La arteria uterina, llegada a 15 milímetros aproximadamente debajo de la embocadura de la trompa, se divide en dos ramas terminales: una rama uterina y una rama anexial. La *rama uterina* tiene el nombre de *rama del fondo* (FRÉDET). Es bastante voluminosa. Después de un trayecto retrógrado se esparce por el cuerno y el fondo uterino. Se une a la arteria colateral uterina subyacente y por otra parte riega la parte inicial de la trompa uterina.

La *rama anexial* o *tubárica interna*, o también *rama anastomótica de la uterina*, se dirige bajo el ligamento úteroovárico, caminando por el mesosalpinge. Hemos visto, al estudiar la trompa, que a menudo había una *rama tubárica media.* Sea lo que fuere, esta rama va a anastomizarse con la rama úteroovárica. Hemos estudiado detalladamente la disposición y el valor de esta anastomosis en el capítulo de las *Arterias del ovario*, al que remitimos al lector.

**2.° Arteria ovárica.** — La arteria ovárica o espermática interna, que hemos estudiado ya en el ovario, da una rama tubárica externa o anastomótica, que discurre a lo largo del pabellón y va a anastomizarse en la región media de la ampolla con las arterias que provienen de la uterina.

**3.° Arteria del ligamento redondo.** — La arteria principal del ligamento redondo, cuando existe, pues a menudo es reemplazada por vasos pequeños y numerosos, nace de la epigástrica y más a menudo tal vez de la arteria funicular. Puede nacer también de la circunfleja ilíaca (FRÉDET). Está en el centro del ligamento redondo, al que recorre en toda su longitud. En el origen del ligamento redondo, en el útero, se anastomiza con una de las ramas terminales de la uterina. Es una arteria de escaso calibre, una arteriola, y es difícil decir si riega el útero o si es la uterina la que riega el ligamento redondo.

**4.° Vascularización arterial en el interior del útero.** — Hay que distinguir el modo de distribución de las arterias en el cuerpo y en el cuello:

a) *En el cuerpo.* — Las barreras de penetración de las arterias del cuerpo «dan barreras secundarias» que van a ramificarse en la capa media del músculo uterino, formando una verdadera *capa miovascular.* Las arteriolas que han conservado sus paredes propias están rodeadas por las fibras musculares uterinas, que les forman así verdaderos conductos contráctiles que desempeñan un papel importante en la hemostasis consecutiva al parto. Forman, según la feliz expresión de PINARD, *verdaderas ligaduras vivientes.* Las arteriolas se dividen y se anastomizan, y de esta capa parten finos ramúsculos que van a constituir una red submucosa. Las arterias uterinas parecen poseer una túnica muscular propia particularmente desarrollada.

b) *En el cuello.* — En el interior del cuello las arterias se anastomizan de un lado a otro (se dan la mano), formando una contera, una capa especial casi superficial (FARABEUF). No es una capa muscular, es un *estrato vascular*, en el que las arterias se expansionan y ramifican antes de dar ramos terminales superficiales y profundos.

c) *Anastomosis interuterinas.* — Las anastomosis transversales o interuterinas, en el cuerpo y hasta en el cuello, unen el territorio de la uterina derecha con el de la uterina izquierda; son poco importantes. Esta disposición permite practicar una sección sagital y media del cuerpo, por decirlo así exangüe (operación cesárea). Igualmente la sección transversal de la parte superior del cuello y las escisiones de las partes laterales de éste son poco hemorrágicas. Los datos de orden vascular rigen igualmente las incisiones practicadas en la uterina con objeto de extirpar los fibromiomas *(miomectomía);* incisión vertical para los miomas medios; incisión transversal para los núcleos laterales o bajos (COTTE).

## B. — Venas

Las venas uterinas nacen del cuerpo del útero en número considerable. Forman una capa vascular marginal, en apariencia inextricable. Estos gruesos pelotones ampollares terminan en dos gruesos troncos venosos que siguen cada borde uterino, uno cerca de la cara anterior y otro cerca de la cara posterior. Están ricamente anastomizados entre sí por ramas cortas y anchas. Sus ramos de origen proceden de las tres túnicas del útero, que se reúnen en la capa muscular media formando conductos especiales, excavados en la túnica musculosa y que, por este hecho, quedan abiertos en los cortes. Estas venas endouterinas, reducidas a su túnica endotelial, tienen el nombre de *senos uterinos*. Durante el embarazo alcanzan un volumen considerable.

En el cuello, las venas se reúnen en dos planos, uno anterior y otro posterior, y van a anastomizarse lateral y transversalmente con las venas del cuerpo. Las vías de escape de la circulación venosa son tres:

1.° *Venas del ligamento redondo.* — Terminan en la vena epigástrica y en la vena femoral; son variables y de escasa importancia.

2.° *Venas úteroováricas.* — Forman la vía de evacuación superior. Se disponen primero en dos planos, uno anterior, contenido en el mesosalpinge, que recibe las venas tubáricas, y otro posterior, satélite del ligamento ancho, que recibe las venas ováricas. En el extremo externo y superior del ligamento ancho estas venas se anastomizan extensamente, constituyendo el *plexo úteroovárico* o *pampiniforme*. Este plexo se dirige hacia la región lumbar y, finalmente, desemboca a la derecha en la vena cava inferior, y a la izquierda, en la vena renal izquierda. Esta terminación en ángulo recto en la vena renal, la presencia del colon pélvico y la ausencia normal de válvulas explican la mayor frecuencia del varicocele tuboovárico a la izquierda. Esta vía es una vía de derivación importante; por desgracia, en los casos de infección uterina es también una vía rápida para propagarla al torrente circulatorio (septicemia de origen uterino del postparto o postaborto).

3.° *Venas uterinas o úterovaginales.* — Forman dos grupos: uno anterior, *preureteral*, y otro posterior, *retroureteral*. Estos dos grupos venosos se anastomizan: por delante, con las venas vesicales; por abajo, con los plexos vaginales, y terminan, siguiendo el trayecto de la arteria uterina, en la vena hipogástrica. El plano venoso anterior es igualmente superior; es el que resume la mayor parte de la circulación venosa del cuerpo y del cuello uterino. Es particularmente satélite de la arteria uterina. La corriente venosa situada debajo y detrás del uréter contiene la sangre procedente del plexo de Santorini, de la vagina y del fondo de la vejiga.

## C. — Linfáticos

El cuerpo y el cuello del útero poseen, como el ovario y la vagina, una rica *red linfática*. Estos linfáticos descubiertos por Nuck en los mamíferos y observados por vez primera en la mujer por Méry, han sido descritos después por la mayor parte de los anatomistas, especialmente por Morgagni, Winslow, Sappey. Su estudio ha sido practicado de nuevo, por Léopold (1874), Fioupe (1876), Poirier (1890), Peiser (1898), Brunhs, Kroemer (1904), Franqué (1905), Leveuf y Godard (1927).

**1.° Redes de origen.** — Los linfáticos del útero proceden, como las venas, de las tres túnicas, mucosa, muscular y serosa, que entran en la constitución de este órgano.

a) *En la mucosa: red mucosa.* — Los linfáticos de la mucosa uterina, sobre todo de la mucosa del cuerpo, son difíciles de inyectar. Bruhns manifiesta que siempre ha fracasado, y Bartels, en su obra sobre el sistema linfático publicada en 1909, escribe esta frase muy significativa: «Yo no afirmaría que alguien haya logrado hasta ahora inyectar los linfáticos

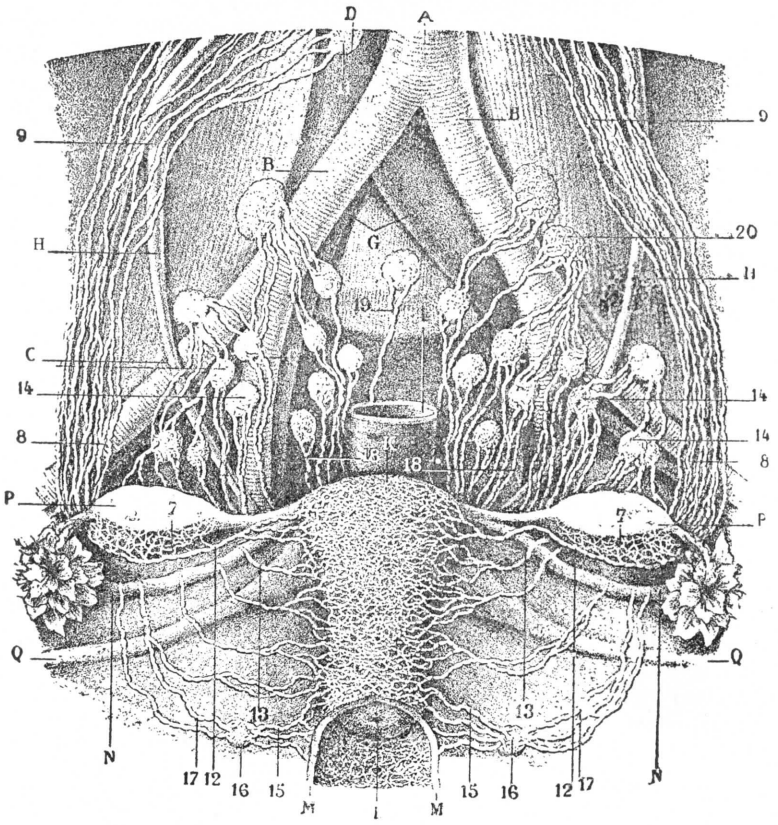


Fig. 1319

Vasos linfáticos del aparato genital intrapélvico (según Sappey).

A, aorta. — B, arteria ilíaca primitiva. — C, C, arterias ilíacas externa e interna. — D, vena cava inferior. — G, venas ilíacas primitivas. — H, uréter. — I, recto. — K, útero. — L, cuello del útero. — M, corte de la vagina. — N, oviducto. — P, ovario. — Q, ligamento redondo.

7, plexo subovárico. — 8, 9, troncos linfáticos, emanados del ovario en la proximidad de los vasos úteroovárticos. — 11, ganglios yuxtaaórticos. — 12, vasos linfáticos, que nacen en la base del útero y se dirigen a los troncos procedentes del ovario. — 13, troncos procedentes de los bordes y de las caras del cuerpo uterino, con: 14, sus ganglios. — 15, linfáticos del cuello y de la parte superior de la vagina, con: 16, 16, sus ganglios; 17, troncos que les siguen. — 18, linfáticos de la cara posterior del cuello. — 19 y 20, ganglios a *los que* se dirigen los troncos linfáticos procedentes del istmo y del cuello.

de la mucosa del útero.» Estos linfáticos existen, sin embargo, como lo confirman perfectamente las observaciones de Kromer y Franqué; pero su existencia, preciso es reconocerlo, está basada en el examen de casos anatomopatológicos más bien que en inyecciones experimentales practicadas en el interior de úteros normales.

Si conocemos poco la disposición de los linfáticos en la mucosa uterina, menos conocemos todavía su modo de origen. Según Léopold y de Sinéty, se originarían en un sistema de *hendiduras* y *lagunas* situadas en el corion mucoso. Ya hemos dicho en Angiología (véase tomo II) lo que debe pensarse de las hendiduras y lagunas consideradas como orígenes de los linfáticos; no insistiremos en ello. Los mismos autores citan asimismo la existencia, en la mucosa uterina, de vainas linfáticas que se distribuirán alrededor de

los vasos sanguíneos, pero estas vainas linfáticas no las admiten, a lo menos para el útero, la generalidad de los histólogos.

Es probable que aquí, como en las otras mucosas, los primeros ramúsculos linfáticos se distribuyan en plexos alrededor de las glándulas y en las capas superficiales del corion

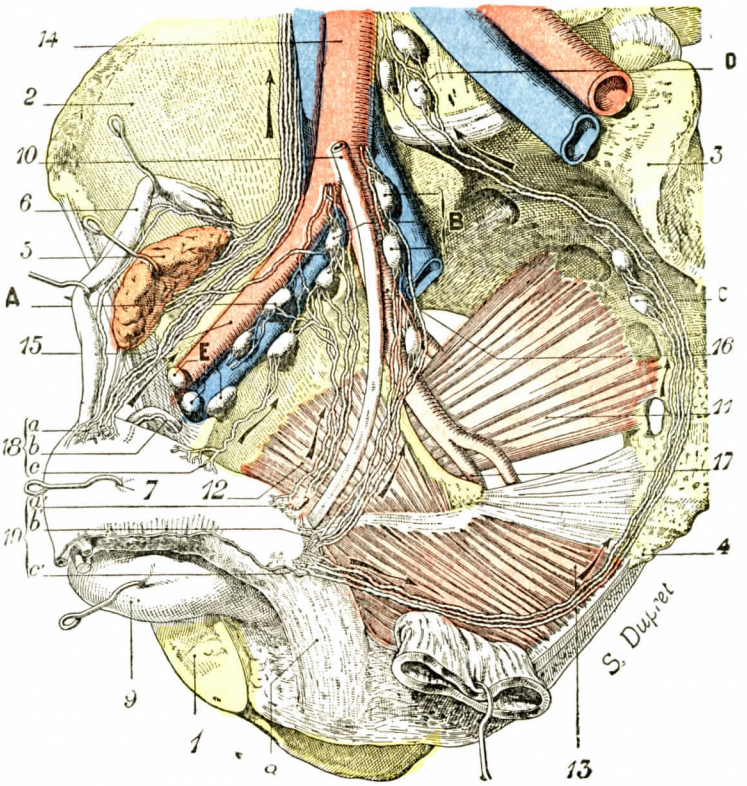


FIG. 1320

Linfáticos del útero *(esquemática)*.

1, sínfisis púbica. — 2, hueso ilíaco. — 3, sacro. — 4, cóccix. — 5, ovario, grandemente erinado hacia arriba. — 6, trompa. — 7, útero erinado hacia arriba y adelante para poder ver su cara posterior. — 8, vagina. — 9, vejiga. — 10, uréter. — 11, músculo piramidal. — 12, obturador interno. — 13, elevador del ano. — 14, arteria ilíaca primitiva. — 15, arteria ilíaca externa. — 16, arteria ilíaca interna. — 17, arteria pudenda interna. — 18, linfáticos del cuerpo, con: *a*, linfáticos superiores; *b*, linfáticos anteriores; *c*, linfáticos laterales. — 19, linfáticos del cuello, con: *a'*, *b'*, *c'*, linfáticos del primer grupo, del segundo grupo y del tercer grupo.

A, ganglios ilíacos externos. — B, ganglios hipogástricos. — C, ganglios presacros. — D, ganglios del promontorio. — E, ganglios retrocrurales.

mucoso. Pero ésta es sólo una conclusión sentada *a priori*, que no ha sido confirmada por los hechos de observación.

b) *En la muscular: red muscular.* — Los linfáticos de la túnica muscular, mucho más fáciles de inyectar, forman en los distintos planos de esta túnica una rica red, de mallas relativamente anchas, que cabalgan irregularmente con las de la red sanguínea. FIOUPE (año 1876) los divide en tres planos: un *plano interno*, que comprende los vasos de dirección transversal; un *plano externo*, cuyos vasos siguen, por el contrario, una dirección longitudinal; un *plano medio*, formado por anchos conductos, sucesivamente dilatados y estrechados, provistos de válvulas sumamente flexuosas y de dirección oblicua.

c) *En la serosa: red serosa.* — Los linfáticos de la túnica serosa fueron inyectados al parecer por vez primera por MIERZEJEWSKI en 1879. Forman, casi inmediatamente por debajo del endotelio, del que sólo están separados por la membrana basal o vítrea, una red capilar de suma riqueza, que no debe confundirse con los linfáticos subserosos. MIERZEJEWSKI

ha descrito y representado, en la superficie libre del peritoneo uterino, una especie de estomas que, como las lagunas linfáticas del centro frénico, pondrían en comunicación la cavidad peritoneal con los linfáticos subyacentes. No obstante, conviene añadir que estos estomas no han sido observados, que nosotros sepamos, por otros histólogos.

2.° **Red colectora periuterina o subserosa.** — Los tronquitos y los troncos que emanan de las tres redes mucosa, muscular y serosa que acabamos de describir, se dirigen hacia la superficie exterior del útero y forman alrededor del órgano una cuarta red, extremadamente rica (fig. 1319), que designaremos con el nombre de *red periuterina:* es, para las partes del útero cubiertas por el peritoneo, la *red subserosa.* Está situada, como indica su nombre, en el tejido celular que rodea al útero y que, en los puntos en que existe el peritoneo, separa este último del órgano subyacente. Casi es obvio hacer notar que ésta no es una *red de origen,* como las precedentes, sino una simple *red colectora.*

A pesar de que la red periuterina es continua, se divide de ordinario en dos partes: la una, que rodea el cuerpo, es la *red del cuerpo;* la otra, que corresponde al cuello, es la *red del cuello.*

Cunéo y Marcille han descrito y representado, entre las dos redes, una extensa anastomosis vertical que surca a derecha e izquierda el borde del útero. Esta anastomosis no ha sido hallada por Bruhns: no es, pues, constante.

3.° **Troncos eferentes.** — La red linfática periuterina, reunión común de las tres redes de origen anteriormente descritas, da origen, a su vez, a numerosísimos colectores que terminan, por caminos diversos, en sus ganglios. Los estudiaremos sucesivamente (fig. 1320) en la *red del cuerpo* y en la *red del cuello.*

a) *Eferentes de la red del cuerpo.* — Los linfáticos del cuerpo proceden de las redes del cuerpo del útero; a la vez, de sus dos caras, de sus dos bordes y de su base. Convergen casi todos hacia los ángulos laterales del órgano y allí se dividen en tres grupos: 1.°, *linfáticos superiores;* 2.°, *linfáticos anteriores;* 3.°, *linfáticos laterales.*

α) Los *linfáticos superiores* constituyen el grupo principal y los otros dos no son más que grupos accesorios. En número de tres o cuatro, se dirigen primero de dentro a fuera, como las trompas debajo de las cuales están situados. De esta manera avanzan, desde su origen, en el espesor del ligamento ancho, siguiendo el trayecto de las venas úteroováricas. Al llegar a la pared lateral de la pelvis se inclinan hacia arriba, como estas últimas, ascienden al abdomen y, finalmente, a la altura de la extremidad inferior de los riñones, desembocan en los ganglios yuxtaaórticos y preaórticos. Al pasar por delante del hilio del ovario, los linfáticos superiores del útero encuentran los linfáticos ováricos, que, a partir de este momento, siguen exactamente el mismo trayecto, transversal primero y ascendente después. En toda su porción pélvica, los linfáticos uterinos y los linfáticos ováricos, aunque yuxtapuestos y siguiendo unos al lado de otros, conservan recíprocamente su independencia. Más arriba, a nivel de la quinta lumbar, se anastomizarían entre sí, según Poirier, o bien se fusionarían a la manera de las venas para derramar su linfa en los conductos comunes. Pero ni Bruhns ni Bartels han podido encontrar estas anastomosis entre linfáticos uterinos y linfáticos ováricos.

β) Los *linfáticos anteriores,* denominados también *linfáticos del ligamento redondo,* de ordinario poco numerosos y muy delgados (a menudo se halla uno solo), siguen el mismo trayecto que las venas homónimas. Partiendo de los ángulos del útero, se dirigen, con el ligamento redondo, hacia el orificio interno del conducto inguinal, atraviesan este conducto en toda su extensión, llegan a la cara anterior del muslo y allí desembocan en los ganglios inguinales superficiales, principalmente en uno de los ganglios del grupo súperointerno.

γ) Los *linfáticos laterales* (fig. 1320, *c*), citados en otro tiempo por SAPPEY y descritos de nuevo por BRUHNS, se separan del útero a nivel de su borde lateral, por consiguiente un poco por debajo de los precedentes. A partir de su origen, siguen una dirección perfectamente transversal, avanzan por el tercio superior del ligamento ancho, llegan a la pared lateral de la pelvis y desembocan en uno de los dos ganglios medios de la cadena ilíaca externa.

b) *Eferentes del cuello.* — La frecuencia del cáncer del cuello uterino ha suscitado gran número de trabajos relativos a sus propagaciones linfáticas. Tanto si su tratamiento es quirúrgico, fisioterápico (radio o rayos X) como mixto, es esencial tener en cuenta, no solamente la lesión misma, sino los territorios linfáticos que pueden ser invadidos.

Los linfáticos del cuello proceden de la red que rodea el segmento inferior del útero o cuello. Convergen hacia las partes pósterolaterales del cuello y allí se reparten en tres grupos, que son perfectamente distintos en cuanto a su trayecto y a su terminación.

α) Los *eferentes del primer grupo*, en número de dos o tres, se dirigen transversalmente hacia fuera, pasando por delante de la uretra. Después se doblan hacia arriba, se elevan a lo largo de la pared lateral de la pelvis, cruzan la arteria umbilical y terminan en los ganglios medios y superiores de la cadena ilíaca externa.

β) Los *eferentes del segundo grupo*, igualmente en número de dos o tres, se unen a los vasos uterinos, cuya dirección siguen. Como estos últimos, surcan primero de dentro a fuera la base del ligamento ancho. Se doblan después hacia arriba y atrás, alcanzan la pared lateral de la pelvis (por detrás y debajo del grupo precedente) y van a desembocar en dos o tres ganglios situados en el ángulo de bifurcación de la arteria ilíaca primitiva: éstos son los ganglios medios y superiores de la cadena hipogástrica.

γ) Los *eferentes del tercer grupo* se desprenden de la cara posterior del cuello. Son, por regla general, en número de dos o tres, como en los dos primeros grupos. De la cara posterior del cuello se dirigen atrás y arriba siguiendo una dirección sagital, pasan por los lados del recto, llegan a la cara anterior del sacro y terminan: los unos, relativamente cortos, en los ganglios presacros; los otros, mucho más largos, en los ganglios situados en el ángulo de bifurcación de la aorta: los *ganglios del promontorio*.

Algunos linfáticos del cuello, según CRUVEILHIER y GUÉRIN, terminarían asimismo en un pequeño ganglio situado a la entrada del conducto subpúbico: el *ganglio subpúbico*. Este ganglio, representado en su atlas por BOURGERY y JACOB, en realidad existe, y MALARTIC y GUILLOT (1900) lo han encontrado en una mujer afecta de cáncer uterino, habiendo sufrido también él la degeneración cancerosa. Sin embargo, debe ser muy raro: POIRIER, en el transcurso de sus numerosas inyecciones de linfáticos, sólo lo ha encontrado una vez. Por otra parte, aun cuando exista, no está en modo alguno demostrado que reciba linfáticos uterinos. Su degeneración en los casos de cáncer uterino podría perfectamente explicarse, como lo reconocen los mismos MALARTIC y GUILLOT, por la «propagación cancerosa efectuada por una vía retrógrada a favor de las anastomosis de la región».

Respecto a los linfáticos del cuello, debemos recordar que LUCAS-CHAMPIONNIÈRE (*tesis de París*, 1870) ha descrito, «por haberlo visto muchas veces», un pequeño ganglio situado al lado y por detrás del cuello, un poco por encima del fondo de saco lateral de la vagina. Este *ganglio yuxtacervical* no han podido encontrarlo SAPPEY, FIOUPE ni POIRIER. Lo que se encuentra a menudo, en el punto indicado por LUCAS-CHAMPIONNIÈRE, es una especie de apelotonamiento de los linfáticos eferentes del cuello, y puede ser que dicho autor haya confundido con un ganglio de pequeña masa linfática formada por este apelotonamiento.

Sin embargo, no debemos desechar en absoluto la existencia del ganglio yuxtacervical SAPPEY, aunque no admite su existencia, lo representa en su atlas de linfáticos (fig. 1319, 16). Por otra parte, BRUTONS dice que lo ha encontrado dos veces en once cadáveres, y CUNÉO y

Marcille declaran haberlo observado cinco veces en treinta úteros tratados por el método de Gerota. Reuniendo ambas estadísticas, podemos deducir que el ganglio yuxtacervical existe siete veces en cuarenta y un casos, o sea, en cifras redondas, una vez por seis casos.

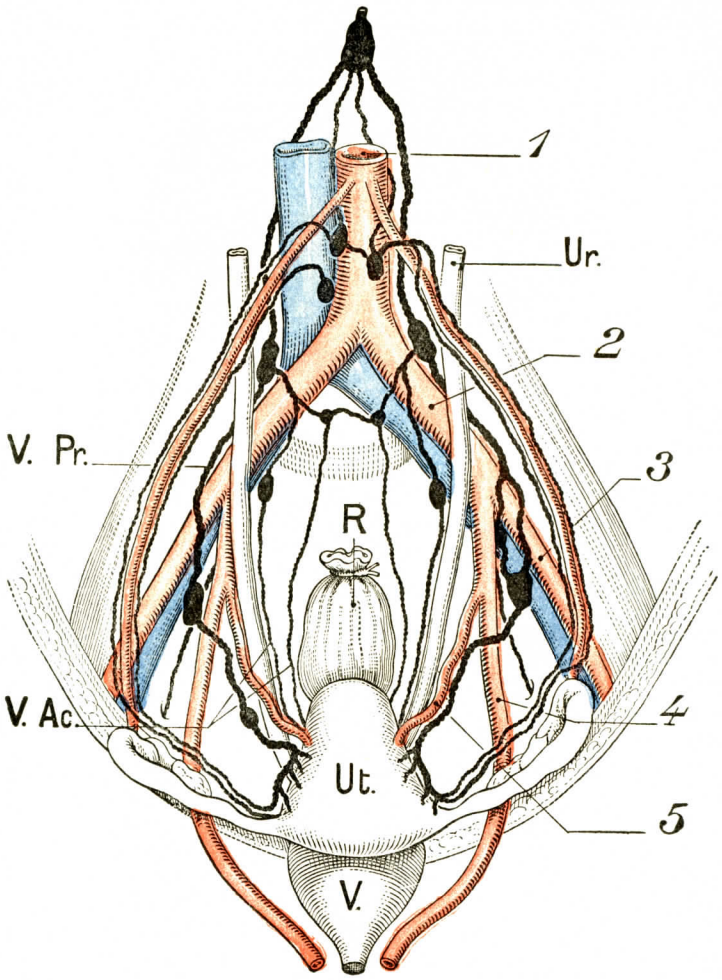


Fig. 1321

Linfáticos del útero (según Leveuf y Godard).

La vía principal está indicada en trazo negro grueso. La vía accesoria está indicada en trazo fino. La primera sigue la base del ligamento ancho y llega a los ganglios ilíacos externos. La segunda sigue, por una parte, el fondo de la pelvis y sube hacia el promontorio; por otra parte, el borde superior del ligamento ancho y sube hacia los ganglios lumbares.

V., vejiga. — R, recto. — Ut., útero. — Ur., uréter. — V. Pr., vía principal. — V. Ac., vía accesoria.

1, aorta. —2, arteria ilíaca primitiva.— 3, arteria ilíaca externa.— 4, arteria umbilical. — 5, arteria uterina.

**4.° Resumen.** — Según las recientes investigaciones de Leveuf y Godard, la corriente principal linfática del útero termina en el grupo ganglionar situado en la bifurcación de la ilíaca interna y la ilíaca externa (fig. 1319). En particular en un ganglio situado debajo de la vena ilíaca externa, a lo largo del nervio obturador, termina la corriente principal uterina. Es el primer relevo que conduce la linfa hacia los ganglios yuxtaaórticos. Este ganglio debe ser conocido. Hay que quitarlo

al mismo tiempo que el ganglio ilíaco externo en el curso de una histerectomía total por cáncer. La corriente accesoria sigue, por una parte, el fondo de la pelvis y sube hacia el promontorio para terminar en los ganglios pre y yuxtaaórticos, y,

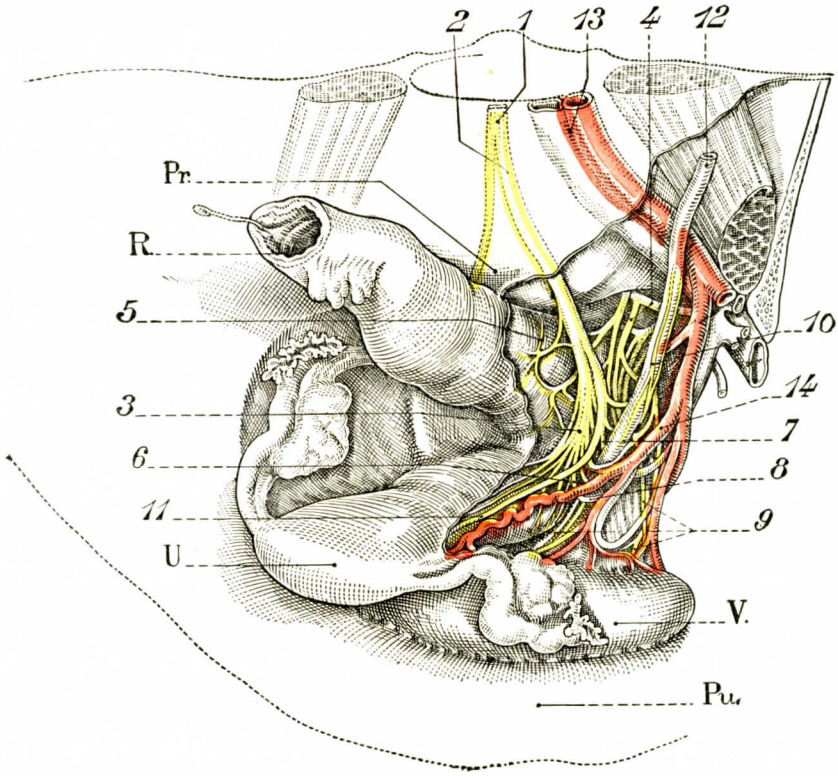


FIG. 1322

El ganglio hipogástrico y sus ramas en la mujer. Pelvis no dislocada vista desde arriba; mujer de sesenta años (LATARJET y ROCHET).

1, nervio presacro. — 2, nervio hipogástrico. — 3, ganglio hipogástrico, nervios principales del útero. — 4, anastomosis sacra. — 5, nervios rectales. — 6, nervio ureteral interno. — 7, nervio ureteral externo. — 8, asa nerviosa preureteral. — 9, nervios vesicales. — 10, nervios del uréter. — 11, nervio lateral del útero. — 12, uréter. — 13, vasos ilíacos primitivos. — 14, arteria uterina.

U, útero.— V, vejiga. — R, recto. — Pr., promontorio. — Pu., pubis.

por otra parte, una segunda corriente accesoria sigue el borde superior del ligamento ancho y sube hacia los ganglios lumbares.

### D. — NERVIOS DEL ÚTERO

El útero recibe sus nervios del ganglio hipogástrico. Hemos demostrado (LATARJET y ROCHET, *Gynécologie et Obstétrique*, 1922, núm. 4) que el ganglio hipogástrico está constituído en la mujer, como en el hombre, por una hoja de grandes dimensiones, de 2 a 3 centímetros en sentido vertical y 3 a 4 centímetros en sentido ánteroposterior. Está situado en el espacio pelvirrectal superior, detrás del útero y de la vagina, por dentro de los vasos. Está tendido debajo del uréter, que es un punto de referencia precioso para llegar a él por la vía intraperitoneal. Está situado detrás del parametrio. No ocuparía, pues, la situación que LÉO y FRANKENHAUSER

le habían asignado junto a los fondos de saco vaginales. El ganglio cervical del útero descrito por estos autores no existe, o más bien es la lámina nerviosa hipogástrica cuyas relaciones acabamos de resumir. La parte más anterior del ganglio corresponde a la cara externa del ligamento úterosacro respectivo. Hemos visto ya que constituye su armazón principal. De la parte anterior de esta lámina ner-

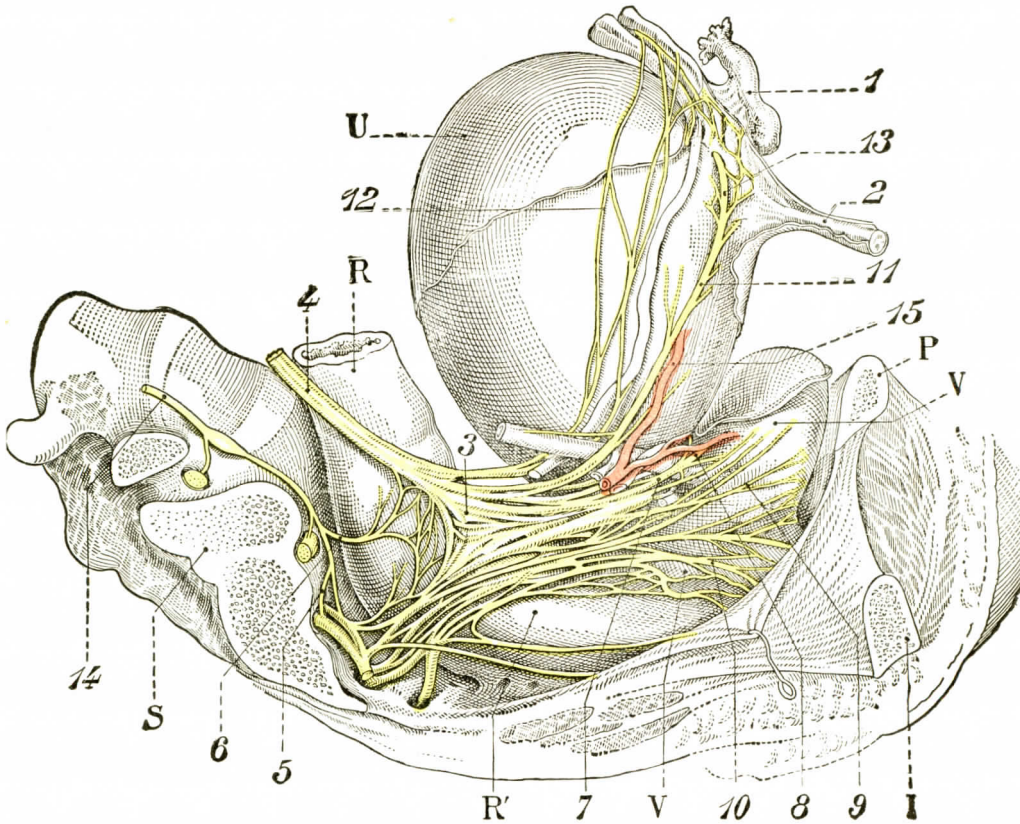


Fig. 1325

El ganglio hipogástrico y sus ramas en la mujer.
Mujer muerta ocho días después del parto (veinticuatro años) (Latarjet y Rochet).

1, trompa. — 2, ligamento redondo. — 3, ganglio hipogástrico. — 4, nervio hipogástrico. — 5, anastomosis sacra. — 6, nervios rectales. — 7, nervio ureteral externo. — 8, asa nerviosa preureteral. — 9, nervios vesicales. — 10, nervios vaginales. — 11, nervio lateral del útero. — 12, nervios del ligamento ancho y nervios tubáricos. — 13, plexo de la base del ligamento redondo. — 14, cadena simpática lumbar. — 15, arteria uterina.

U, útero. — V, vejiga. — RR', recto. — P, pubis. — I, rama isquiopúbica. — S, sacro.

viosa se desprenden la mayoría de los nervios del útero que van a la región ístmica del órgano.

Los nervios del útero pueden dividirse en dos grupos (Latarjet y Rochet): un grupo principal y un grupo secundario.

a) *Grupo principal.* — Está constituído por ramas nerviosas voluminosas que provienen del cuerno ánterosuperior y del borde anterior del ganglio hipogástrico. Estos nervios forman, cuando se tira del útero arriba y adelante, dos hojas que se insertan en los bordes laterales y en la cara posterior del istmo, oponiendo gran resistencia a los movimientos de tracción. Penetran en el istmo uterino por

su parte pósteroexterna sin entretenerse en la superficie del músculo. No hemos encontrado anastomosis visible extrauterina entre los nervios del lado derecho y los nervios del lado izquierdo.

b) *Grupo secundario.* — Este grupo está constituído accesoriamente por algunos finos ramos procedentes de los nervios vaginouterinos, ramas de la lámina hipogástrica, y que se distribuyen en la parte inferior y anterior del istmo uterino. No son bastante importantes ni bastantes numerosos para constituir lo que VALENTIN denominaba el plexo uterino anterior. Al lado de estos filetes hay una rama nerviosa independiente que hemos llamado el *nervio lateral del útero* (LATARJET y ROCHET). Este nervio (fig. 1323, 11) proviene unas veces del nervio hipogástrico y otras de la lámina ganglionar. Llega a la cara externa del istmo uterino por detrás de la arteria uterina. Puede nacer también del plexo nervioso vésicovaginal. En este caso pasa por el lado externo del uréter antes de llegar al útero. Sea lo que fuere, está siempre detrás de la arteria uterina y de sus ramas cervicales. Alcanzado el istmo, sigue el borde externo conservando su situación posterior en relación a las flexuosidades de la arteria uterina. Da numerosas ramas que penetran, después de un corto trayecto, en el músculo uterino. Termina en el nacimiento del ligamento redondo, formándole un tupida red nerviosa, de la que algunas ramas de pequeño calibre se dirigen al mesosalpinge, donde se anastomizan con ramas nerviosas procedentes del plexo ovárico. Así se encuentra constituído un sistema nervioso cuyos orígenes son dobles: unos proceden del ganglio mesentérico superior *(nervios tuboováricos)* y los otros del ganglio hipogástrico *(nervio principal del útero)*.

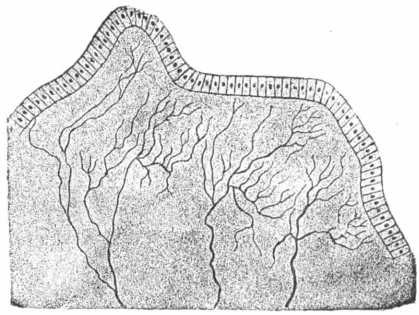

FIG. 1324

Mucosa uterina de una niña recién nacida: modo de ramificación de los filamentos nerviosos en la proximidad de la superficie libre (según CLIVIO).

Este estudio ha permitido desde hace algunos años aplicaciones quirúrgicas *(resección del nervio presacro, anestesia de los ganglios hipogástricos)*. Finalmente, nos explica el mecanismo de los trastornos vesicales cuando no se respeta el ganglio hipogástrico en el curso de una histerectomía.

Desde el punto de vista de su terminación, los filetes nerviosos del útero se distinguen en filetes musculares y filetes mucosos. Los *filetes musculares* forman una rica red en el espesor de una túnica muscular. Finalmente, aquí, como en todos los demás músculos lisos, terminan en parte por extremidades libres y en parte por pequeños abultamientos en forma de botón. Los *filetes mucosos* han sido estudiados, sirviéndose de muy distintos medios, por PATENKO en 1880, BORDE en 1888, HERFF, GAWRONSKI, CLIVIO en 1894, KŒSTLIN y SPANPANI en 1896. Estos filetes (fig. 1324) forman, debajo o en el espesor mismo del corion, una rica red de mallas estrechas, en cuyos puntos nodales se hallan células nerviosas. Las fibras de que ellos emanan terminan, unas en las glándulas y las otras en el epitelio. PATENKO ha seguido las primeras hasta en los fondos de saco glandulares, alrededor de los cuales se disponen en forma de plexo; de este plexo periacinoso parten en seguida fibrillas muy finas, las cuales penetran en el intervalo de las células glandulares o bien en el interior (?) de estas células. Respecto a las fibras destinadas al epitelio, terminan en ricas arborizaciones, cuyas fibrillas, sumamente finas, penetran en la capa epitelial y terminan libremente por extremidades afiladas o bien abultadas en forma de botón.

## ARTICULO IV

## VAGINA

La vagina (alemán *Scheide*, inglés *Vagina)* es un conducto músculomembranoso, muy largo, ancho y muy extensible a un tiempo, que va desde el útero a la vulva. Como continuación de la cavidad uterina, por ella pasan el flujo menstrual, los productos de secreción del útero, y el feto y sus anexos en el momento del parto. Sin embargo, el conducto vaginal desempeña esta función de un modo puramente accesorio. Su principal objeto es recibir el pene durante el coito, constituyendo en la mujer el *órgano de la cópula.*

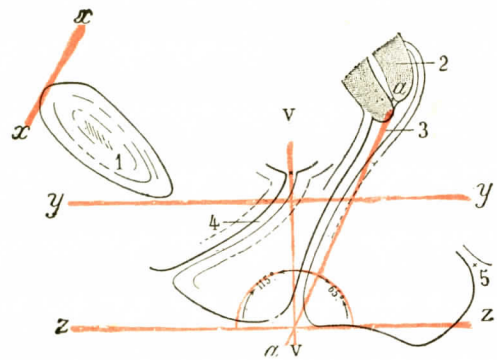


Fig. 1325

Dirección de la vagina en un corte sagital de un cadáver congelado (virgen de veinticuatro años; mitad del tamaño natural).

*xx*, plano del estrecho superior. — *yy*, horizontal subpúbica. — *zz*, horizontol que pasa por el orificio inferior de la vagina. — *vv*, vertical que pasa por este orificio. — *aa*, eje de la vagina, que forma un ángulo de 65° con la horizontal.
1, sínfisis púbica. — 2, cuello del útero. — 3, vagina. — 4, uretra. — 5, ano.

### § 1. — Consideraciones generales

**1.° Situación y medios de fijación.** — La vagina, órgano impar y medio, lo mismo en la especie humana que en la mayor parte de los mamíferos, se halla situada en parte en la excavación de la pelvis y en parte en el propio espesor del perineo, al que atraviesa de arriba abajo y de atrás a delante para abrirse al exterior.

Delante de ella se encuentran la vejiga y la uretra, que la separan de la sínfisis púbica; detrás está el recto, separándola de la columna sacrococcígea.

Se mantiene en posición: 1.°, en su extremo superior, por su continuidad con el cuello uterino; 2.°, en su extremo inferior, por sus conexiones con las partes vecinas del perineo y de la vulva; 3.°, por delante y por detrás, gracias a las relaciones más o menos íntimas que la unen al reservorio urinario, por una parte, y al segmento final del intestino grueso, por otra.

**2.° Dirección.** — La vagina, lo mismo que la uretra, se dirige oblicuamente de arriba abajo y de atrás a delante. Forma con la horizontal que pasa por su extremidad inferior un ángulo, abierto hacia atrás, que mide por término medio de 65 a 75 grados (fig. 1325). Lleva, pues, una dirección sensiblemente paralela a la del estrecho superior. Estas cifras resultan de las observaciones que hemos llevado a cabo por medio de cortes en personas jóvenes y bien conformadas y creo que representan la dirección normal del conducto vaginal. En ciertas mujeres, sin embargo, enderezándose sobre su eje, se aproxima mucho a la línea vertical, la alcanza y aun la traspasa, siguiendo en este caso una dirección oblicua de arriba abajo y de delante atrás; estos casos son excepcionales.

Sea cual fuere la situación del eje de la vagina con respecto a la vertical, no es exactamente rectilíneo, sino que forma una ligera curva de concavidad posterior. Sin embargo, no es constante esta concavidad, y cuando existe es poco pronunciada. Si se reúnen los dos extremos de la vagina por una línea recta, se

observa que esta recta está separada del eje del conducto en su parte media (distancia máxima) por un intervalo de 4 a 6 milímetros.

Por otra parte, la vagina no continúa exactamente la dirección del útero. Los ejes respectivos de ambos órganos se inclinan uno sobre otro, formando un ángulo cuya abertura mira a la sínfisis. Este ángulo varía, naturalmente, según la dirección del útero, la cual, conforme hemos visto, se modifica en condiciones muy diversas; mide, como término medio, estando semillena la vejiga, de 90 a 110 grados.

**3.° Forma.** — La vagina tiene la forma de un conducto cilíndrico que se hubiese aplanado de delante atrás. En condiciones fisiológicas, o mejor dicho, cuando el conducto no se encuentra dilatado por un cuerpo extraño, las paredes anterior y posterior se hallan directamente aplicadas una contra otra, siendo, por lo tanto, completamente virtual la cavidad de la vagina.

En un corte horizontal del órgano se presenta la cavidad vaginal bajo la forma de una hendidura transversal, unas veces rectilínea y otras curvilínea, dirigiéndose ordinariamente, en este último caso, su concavidad hacia atrás, mirando al recto. En ciertas mujeres toda la cavidad vaginal está representada por esta hendidura transversal; en otras comunica perpendicularmente por ambos extremos con otra hendidura mucho más pequeña, de dirección ánteroposterior (fig. 1326, V). Como se ve, la cavidad vaginal adopta en este caso la forma de una **H** mayúscula.

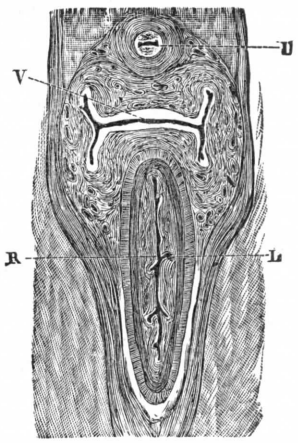


Fig. 1326

Corte transversal de la vagina (tomado de Henle).

L, músculo elevador del ano. — R, recto. — U, uretra cortada muy oblicuamente. — V, vagina.

La disposición en cilindro aplanado que acabamos de describir se observa en casi toda la altura de la vagina. Sin embargo, se modifica considerablemente por arriba y por abajo, para adaptarse a las partes vecinas: por abajo, a nivel de la vulva, se aplana la vagina transversalmente, resultando de ello que se abre por una hendidura elíptica, cuyo eje mayor es ánteroposterior; por arriba, cerca del útero, el conducto ocupado por el cuello se amolda exactamente sobre este órgano, revistiendo, por lo tanto, una forma regularmente cilíndrica.

En resumen, la vagina, en estado de vacuidad, se encuentra *aplanada de delante atrás* en su parte media y *transversalmente* en su extremo inferior y es *cilindroidea* en la parte correspondiente a su extremo superior.

**4.° Dimensiones.** — La longitud de la vagina, desde su orificio vulvar hasta la punta del cuello, es, por término medio, de 6,5 a 7 centímetros. Si se mide esta longitud en las paredes, resulta naturalmente algo mayor, por la prominencia del cuello y la formación de los fondos de saco vaginales, alcanzando 7,5 centímetros la pared anterior y 8,5 centímetros la posterior.

Obsérvese que estas dimensiones no guardan relación con las que alcanza el pene en estado de erección; pero no olvidemos que, en el acto del coito, no penetra nunca todo el miembro viril en la vagina por causa del obstáculo que a su introducción opone la sínfisis púbica; por otra parte, la vagina se alarga entonces con bastante facilidad unos 3 ó 4 centímetros.

Algunos autores conceden a la vagina una longitud de 12 a 14 centímetros *(vaginas largas)*; existen, sin duda, estas vaginas desmesuradamente largas, pero son muy excepcionales.

En cambio, se encuentran algunas veces conductos vaginales cuya longitud es muy inferior al promedio indicado, midiendo apenas 5 centímetros y hasta 4 centímetros *(vaginas cortas)*. Semejante acortamiento congénito, que no debe confundirse con una cortedad aparente debida a un descenso del cuello uterino, no deja de traer consigo consecuencias desagradables. Por de pronto, hace el coito más o menos doloroso, exponiendo a la mujer, sobre todo si se repite con frecuencia o se practica sin miramiento, a inflamaciones uterinas o periuterinas.

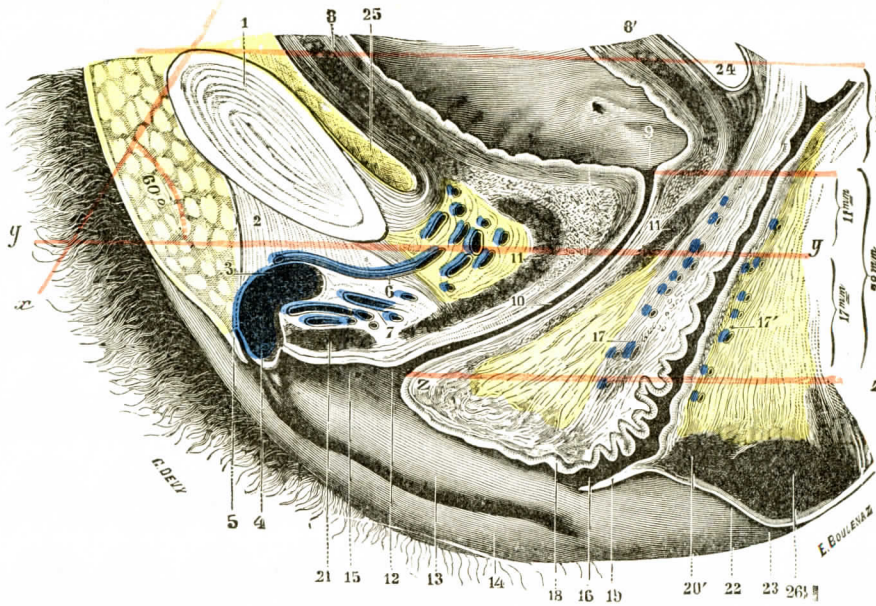


Fig. 1527

Corte vérticomedio de la pelvis en la mujer (cadáver congelado, veinticuatro años, tamaño natural).

1, sínfisis púbica. — 2, ligamento suspensorio del clítoris. — 3, cuerpos cavernosos del clítoris. — 4, 4, extremidad anterior del clítoris (glande). — 5, su capuchón o prepucio. — 6, vena dorsal del clítoris. — 7, plexo venoso intermedio entre el clítoris y el bulbo. — 8, 8', paredes anterior y posterior de la vejiga. — 9, cuello de la vejiga. — 10, uretra. — 11, esfínter externo de la uretra. — 12, meato urinario. — 13, labio menor. — 14, labio mayor. — 15, vestíbulo. — 16, orificio inferior de la vagina. — 17, 17', columna anterior y columna posterior de la vagina. — 18, tubérculo vaginal. — 19, himen. — 20, esfínter externo del ano. — 20', constrictor de la vulva. — 21, hacecillos de este último músculo intermedios entre el clítoris y la uretra. — 22, fosa navicular. — 23, horquilla. — 24, fondo de saco vésicouterino. — 25, espacio prevesical.

*xx*, plano del estrecho superior. — *yy*, horizontal que pasa por el borde inferior de la sínfisis. — *zz*, horizontal a nivel del meato urinario.

Todavía más, encontrándose el pene con el cuello del útero antes de que sea completa su introducción, resbala por detrás y se introduce en el fondo de saco posterior; poco a poco va dilatándolo y, finalmente, lo transforma en una especie de vagina artificial, que Pajot llamaba, en su lenguaje gráfico, *falsa ruta vaginal*. Y como quiera que allí va a parar la esperma, en lugar de proyectarse sobre el orificio del cuello, de ahí que semejante disposición pueda convertirse en la mujer en una causa de esterilidad.

El cilindro vaginal no está calibrado con regularidad. Muy angosto en su extremo vulvar, va ensanchándose luego gradualmente de abajo arriba, teniendo su mayor amplitud en las proximidades del útero. Varía, pues, su anchura según los puntos de su trayecto: en un corte horizontal por la parte media del conducto mide de 24 a 25 milímetros, como término medio. Por lo demás, las paredes de la

vagina son sumamente extensibles, pudiendo afirmarse que su capacidad se mide por las dimensiones del cuerpo extraño en ella introducido.

Estas dimensiones son a veces enormes: sabemos que la vagina permite la introducción de los más grandes espéculos, que deja pasar la mano y el antebrazo en ciertas maniobras obstétricas, y, por último, en el momento del parto, cuando la cabeza del feto ha descendido sobre el perineo y aparece en la vulva, puede considerarse que tiene casi las dimensiones mismas de la excavación.

Añadamos que, además de ser la vagina muy extensible, es también eminentemente elástica, y que sus paredes, después de retirado o expulsado el cuerpo extraño que las tenía momentáneamente separadas, recobran por sí mismas su posición habitual.

Esta elasticidad es la de las paredes propias de la vagina. Pero el tono de éstas depende en gran parte de los músculos del perineo. Cuando éstos han sido distendidos varias veces por partos sucesivos, la vagina pierde su tono y, si sus paredes pueden ser separadas extensamente, no vuelven a ponerse en contacto íntimo como en la nulípara.

**5.° Anomalías de la vagina.** — Derivada del conducto de Müller, la vagina, como el úttero, presenta anomalías debidas a vicios de evolución de este conducto. En realidad, la vagina deriva de la fusión de los conductos de Müller. Además, la vagina, pélvica y perineal, pertenecen por su extremo inferior a esta región, cuya evolución sigue la de la cloaca primitiva. Por esto son muy numerosos los tipos que se pueden encontrar, que provienen, ora de una anomalía mülleriana, ora de una anomalía del desarrollo de la cloaca.

a) *Vicios de evolución de los conductos de Müller.* — A este origen corresponden varios tipos, de los cuales los más frecuentes son:

— la ausencia de vagina asociada a la ausencia del útero: las mujeres afectas de ello tienen un aspecto normal a causa del desarrollo normal de los ovarios. Pero, en la pubertad, no aparecen las reglas y el ciclo menstrual no se manifiesta de ninguna manera;

— la ausencia de vagina con útero normal: en la pubertad, no aparecen las reglas, pero cada mes va marcado por episodios dolorosos pélvicos que produce la retención de la sangre en el útero cerrado por su extremo inferior (hematometría), al mismo tiempo que se percibe en el abdomen una tumoración importante:

— el tabicamiento longitudinal de la vagina: existen entonces dos conductos que coexisten en general con dos úteros, pues los dos conductos de Müller han persistido en toda su extensión. De ordinario, una de las dos vaginas está más desarrollada que la otra. Además, como la fusión de los conductos de Müller se efectúa de arriba abajo, pueden existir tabicamientos parciales: superiores con dos úteros, inferior con un solo útero;

— el tabicamiento transversal: es debido a bridas transversales que persisten en la parte inferior.

b) *Vicios de evolución de la cloaca.* — En lugar de abrirse aisladamente al exterior, la vagina termina unas veces por delante, en la vejiga o en la uretra (fístulas vésico o uretrovaginales congénitas), otras por detrás: fístulas vaginorrectales. Inversamente, es posible observar a veces una imperforación anal asociada a la abertura del recto en la vagina. En general, estas malformaciones no están aisladas. Acompañan a otras monstruosidades (megavejiga o megacolon), pero es inexacto decir que sólo se encuentran en sujetos de tal modo monstruosos que su vida es imposible. La cirugía trata con éxito algunas de estas anomalías (ausencias congénitas de la vagina, fístulas diversas).

## § 2. — Conformación exterior e interior, relaciones

La vagina, como todos los conductos tubulosos, ofrece a nuestra consideración una *superficie exterior*, otra *interior* y *dos extremos*, superior e inferior.

**1.° Superficie exterior.** — La superficie exterior a su vez presenta una *cara anterior*, una *cara posterior* y dos *bordes laterales*.

a) *Cara anterior.* — La cara anterior de la vagina mira adelante y algo hacia arriba; de ahí el nombre de cara *ánterosuperior* que le dan algunos autores.

α) *En su mitad superior* está en relación con la vejiga, que descansa sobre ella por su trígono y por una pequeña parte de su bajo fondo (fig. 1328). El cuello

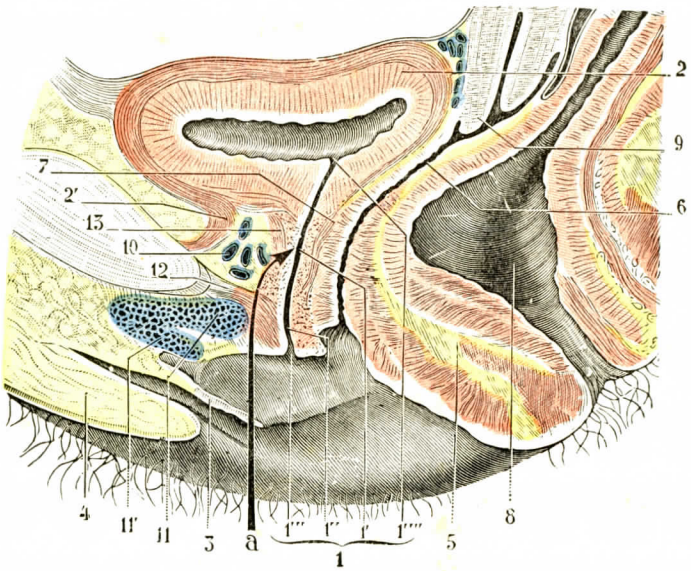


Fig. 1328

La uretra de la mujer, vista en un corte mediosagital de la pelvis (nulípara, cuarenta años) (T.-J.).

1, uretra, con: 1', la porción pélvica; 1'', la porción perineal; 1''', el meato; 1'''', el orificio vesical. — 2, vejiga, con: 2', los ligamentos publovesicales. — 3, labio menor. — 4, labio mayor. — 5, triángulo vaginorrectal. — 6, vagina. — 7, tabique uretrovaginal. — 8, recto. — 9, cuello uterino. — 10, plexo de Santorini. — 11, cuerpo cavernoso, y 11', clítoris. — 12, ligamento de Henle. — 13, esfínter estriado de la uretra.
a, vía de acceso subsinfisaria a la parte superior de la uretra.

vesical está a 3 centímetros por debajo del fondo de saco anterior (Commandeur). Los dos órganos están unidos por una capa de tejido celular bastante laxo, muy vascularizado, que permite aislarlos por la disección. La adherencia es más íntima en la parte inferior. De la coalescencia de las dos paredes vesical y vaginal resulta, pues, un tabique, el *tabique vésicovaginal*. Este tabique se extiende por toda la anchura de la cara anterior de la vagina. Como hemos señalado al estudiar las relaciones de la vejiga, existe en este tabique un plano fibroso netamente individuado, la *fascia subvesical* de Halban, que se apoya lateralmente en el borde interno de los elevadores y completa aquí el cierre del *hiatus genitalis* (véase más adelante: *El perineo en la mujer)*. Este plano fibroso resistente presta grandes servicios en la cura de los *cistoceles* vaginales, en los que el bajo fondo vesical cae a través de la pared anterior de la vagina. El tabique vésicovaginal, cuadrangular,

de 3 centímetros de altura y anchura, de 8 a 10 milímetros de espesor, es seguido por la parte terminal de los uréteres. Estos conductos, rodeados de su vaina, están a una distancia de 4 centímetros uno del otro (COMMANDEUR). No están, pues, comprendidos en el espesor del tabique: lo siguen. Sin embargo, cuando penetran en la vejiga, en la base del triángulo de Lieutaud, descansan directamente en la pared anterior de la vagina; este punto de penetración se halla a 2 centímetros aproximadamente por debajo del fondo de saco anterior. Cuando la vejiga se llena, los dos uréteres, levantados por el aumento de volumen del reservorio vesical, tienden a separarse de la pared anterior de la vagina.

β) *En su mitad inferior*, la pared anterior de la vagina corresponde al conducto de la uretra. Este conducto está unido a la pared vaginal de un modo absolutamente íntimo en sus tres cuartos inferiores. Las dos paredes, uretral y vaginal, así fusionadas, constituyen entre los dos conductos el *tabique uretrovaginal*, formado por tejido fibroso denso. Es difícil aislar aquí una formación comparable a la fascia de Halban, que se pierde en el tejido fibroso ambiente.

b) *Cara posterior*. — Considerada desde el punto de vista de sus relaciones, la cara posterior de la vagina ofrece tres segmentos: un segmento superior, situado encima de los elevadores; un segmento medio, por decirlo así virtual, comprendido entre los elevadores; un segmento inferior debajo de los elevadores.

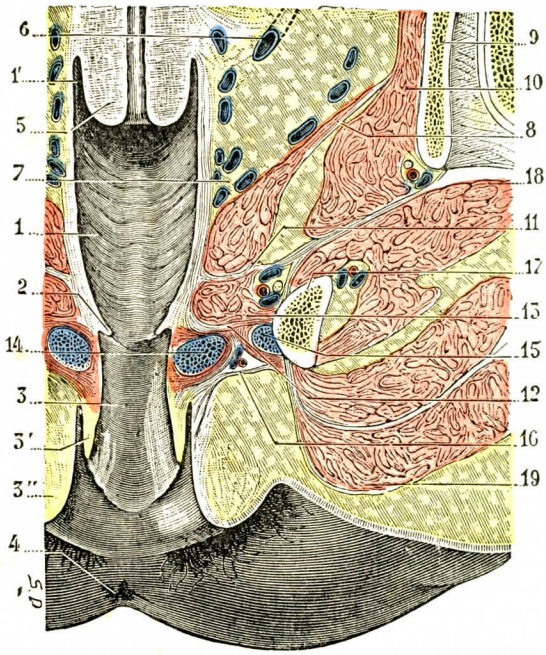


FIG. 1329

La vulva y la vagina, vistas en un corte frontal de la pelvis que pasa por el eje de la vagina y del útero (cadáver congelado, segmento posterior del corte) (T.-J.).

1, vagina, con: 1', fondos de saco laterales. — 2, orificio inferior de la vagina con restos del himen (carúnculas mirtiformes). — 3, vulva, con 3', labios menores, y 3'', labios mayores. — 4, ano. — 5, cuello uterino. — 6, uréter. — 7, espacio perivaginal. — 8, elevador del ano. — 9, hueso ilíaco. — 10, obturador interno. — 11, hojilla superior de la aponeurosis media. — 12, su hojilla inferior. — 13, transverso profundo, con los vasos y nervios pudendos internos en su espesor. — 14, bulbo y músculo bulbocavernoso. — 15, raíces del clitoris (cuerpos cavernosos) con el músculo isquiocavernoso. — 16, aponeurosis superficial. — 17, isquion. — 18, obturador externo. — 19, músculos del muslo.

*El segmento superior* es *pélvico*. Se halla en relación con el peritoneo, que desciende en una extensión de 15 a 22 milímetros para doblarse sobre la cara anterior del recto, formando el *fondo de saco rectovaginal*, más conocido con el nombre de *fondo de saco de Douglas*. Las colecciones peritoneales vienen a sobresalir en este fondo de saco. El tacto vaginal las percibe fácilmente. Atravesando el fondo de saco posterior de la vagina nos encontramos en la cavidad peritoneal. Así es fácil drenar, en la mujer, el punto declive del peritoneo, que constituye el fondo de saco de Douglas, por *colpotomía*.

Debajo de este fondo de saco la vagina se aplica directamente a la pared inferior del recto. No están separados una del otro sino por una delgada lámina celulosa dirigida en sentido frontal, análoga a la aponeurosis de Denonvilliers en

el hombre en su disposición como en su origen embrionario. A través de esta hoja circulan las venillas y los linfáticos comunes a los dos órganos. Este tabique rectovaginal permite la separación de ambos órganos hasta el perineo.

El *segmento medio* es corto. Se caracteriza por la presencia de los elevadores. La vagina se fragua un paso entre los fascículos internos del músculo (fig. 1329, 8). De éstos derivan fibras que se dirigen a la pared posterior de la vagina y se insertan en ella, constituyendo para el órgano una cincha muscular cuya contracción aplica la pared posterior junto a la pared anterior y cuyo tono forma un excelente medio de sostén para la vagina. Se conocen estas fibras como *músculo pubiovaginal.*

En su *segmento inferior* la vagina se separa del recto. Este, en efecto, se acoda y desplaza hacia atrás. De ello resulta un espacio triangular, el *triángulo rectovaginal* (fig. 1328, 5), cuya base es inferior y tiene 25 milímetros de extensión aproximadamente. Está comprendido entre la horquilla vulvar por delante y el ano por detrás. Hacia el vértice del triángulo, el recto y la vagina están unidos por un pequeño fascículo muscular, análogo al músculo *rectouretral* del hombre descrito por Roux: se le puede denominar músculo *rectovaginal.* Hay que incidir este fascículo para despegar la vagina del recto; es la «clave del despegamiento». Más abajo el triángulo está ocupado por los planos perineales medio y superficial, con el núcleo fibroso del perineo, los músculos transversos, el esfínter externo del ano, etc. Los elementos están disociados, distendidos o desgarrados por ciertos traumatismos obstétricos. Esta desaparición del centro perineal es la causa esencial de los prolapsos genitales: en estos casos, el espacio anovaginal es muy reducido y las dos superficies se encuentran prácticamente en contacto directo (véase *Perineo en la mujer).*

c) *Bordes laterales o caras laterales de la vagina.* — Los dos bordes de la vagina, como la cara posterior, comprenden tres segmentos. En el segmento *pélvico* los bordes vaginales corresponden a la base del ligamento ancho o parametrio. Recordemos que éste se halla ocupado por venas abundantes, el plexo *vaginal* o mejor *cérvicovésicovaginal,* puesto que está formado por venas que prolongan por abajo los plexos uterinos y comunican por delante con las grandes venas vesicales. Se encuentran también en este punto las arterias vésicovaginal y cérvicovaginal, que vienen a alcanzar el conducto genital. Esta parte superior de los bordes laterales de la vagina constituye, pues, la zona vascular. Es la región que sangra cuando se corta la vagina en el curso de una histerectomía total. La parte vaginal contiene en este punto el conducto de Gartner cuando éste persiste (véase más adelante).

En el segmento *medio* la vagina está en contacto íntimo con el borde interno de los elevadores. La aponeurosis superior de estos músculos se eleva y se pierde en la vagina, confundiéndose con el tejido celular que rodea los vasos y los aplica junto al conducto vaginal

En el segmento *inferior* o *perineal* los bordes laterales de la vagina entran en relación con el músculo transverso profundo y la parte superior del músculo constrictor de la vulva (fig. 1329, 13). En cuanto a los bulbos vaginales, están situados más abajo en contacto con el vestíbulo vulvar; no merecen, pues, el nombre que se les ha dado ordinariamente, sino más bien el de *bulbos vestibulares.*

**2.° Superficie interior.** — Presenta (fig. 1330) en ambas paredes (anterior y posterior) un sistema de pliegues transversales que se denominan *pliegues* o *arrugas de la vagina.* Estos pliegues se engruesan en su parte media, y estas partes así engrosadas, escalonándose de arriba abajo, forman en la línea media dos relieves longitudinales, redondeados y romos, que son las *columnas de la vagina.*

a) *Columnas de la vagina.* — Las columnas de la vagina, muy variables según los casos, miden de 5 a 15 milímetros de anchura.

La de la pared anterior (fig. 1330, 5) comienza en la entrada de la vagina por una especie de engrosamiento que recibe el nombre de *tubérculo vaginal* (5'); está situado algo por debajo del orificio exterior del conducto de la uretra y sirve de guía al cirujano para el cateterismo de este conducto. A partir del tubérculo vaginal la columna anterior se dirige hacia arriba, borrándose gradualmente hasta desaparecer hacia la parte media de la vagina. Es, de ordinario, simple. En cier-

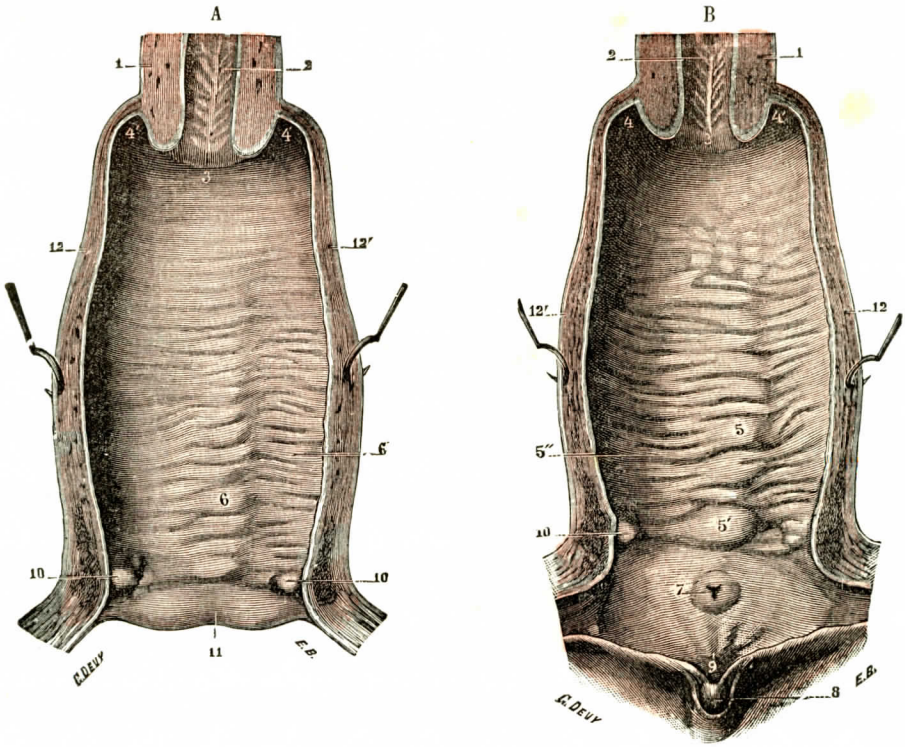


FIG. 1330

Corte de la vagina a lo largo de sus bordes: A, segmento posterior del corte que muestra la pared posterior del órgano; B, segmento anterior del corte que presenta su pared anterior.

1, cuello uterino. — 2, su cavidad con el relieve del árbol de vida. — 3, orificio del hocico de tenca. — 4, 4', fondos de saco laterales de la vagina. — 5, columna anterior, con: 5', el tubérculo vaginal, y 5'', los pliegues transversales de la pared anterior. — 6, columna posterior, con: 6', pliegues transversales de la pared posterior. — 7, meato urinario. — 8, clitoris. — 9, vestíbulo. — 10, 10, carúnculas mirtiformes. — 11, fosa navicular. — 12, 12', corte de las paredes derecha e izquierda de la vagina.

tas personas, sin embargo, se encuentra dividida en dos mitades laterales por una depresión más o menos profunda y más o menos larga en la línea media.

La columna de la pared posterior (fig. 1330, 6) está algo menos desarrollada que la precedente. Comienza, como ésta, en la entrada de la vagina y se pierde insensiblemente en el tercio medio del conducto. Puede de igual modo ser doble.

Debe observarse que las dos columnas de la vagina no ocupan exactamente la línea media, sino que están situadas algo por fuera de esta línea, una a la derecha y otra a la izquierda. De ello resulta que, estando cerrada la vagina, ambas eminencias se hallan, como los árboles de vida del cuello uterino, *yuxtapuestas* y no *superpuestas*.

b) *Arrugas transversales de la vagina.* — Las arrugas transversales de la vagina ofrecen, como las columnas, su mayor desarrollo en la parte inferior de

la vagina, disminuyendo en seguida de altura a medida que nos alejamos de la vulva, hasta que faltan por lo general en el tercio superior o hacia la mitad superior del conducto. Se atenúan igualmente yendo de dentro afuera, y a menudo son reemplazadas, cerca de los bordes, por una serie de eminencias mamelonadas o rugosas, dispuestas en series lineales o diseminadas irregularmente.

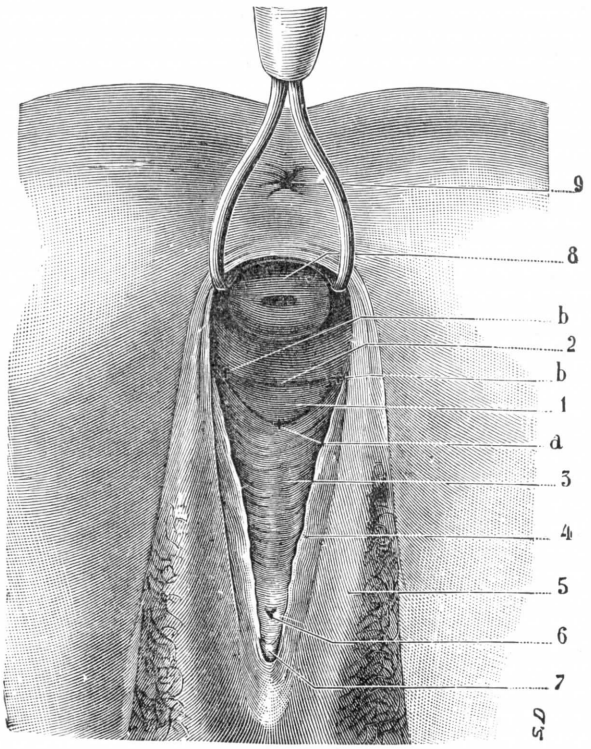


Fig. 1331

El triángulo de Pawlick (T.-J.).

(La mujer está en posición genupectoral; un separador levanta fuertemente la pared posterior de la vagina.)

1, triángulo de Pawlick (*a-b-c*).—2, repliegue transversal que forma la base del trígono.—3, columna anterior de la vagina: su extremidad posterior bifurcada para formar los dos lados del trígono.—4, labio menor.—5, labio mayor. — 6, meato. — 7, clítoris. — 8, hocico de tenca. — 9, orificio anal.

Las arrugas de la vagina varían extraordinariamente según las edades. Durante los dos últimos meses de la vida fetal y en la recién nacida ocupan toda la longitud del conducto, recordando hasta cierto punto, por sus grandes dimensiones, las válvulas conniventes de la superficie intestinal. Luego experimentan gradualmente una especie de atrofia regresiva: siguen disminuyendo en las jóvenes, disminuyen también en las adultas nulíparas y desaparecen en gran parte bajo la influencia del embarazo. Por eso se observa en muchas multíparas que tales arrugas se encuentran reducidas a algunas eminencias mamelonadas en la proximidad de la vulva; en cambio, *en las otras* partes, la vagina aparece perfectamente lisa.

El estudio comparativo de las arrugas vaginales en la serie de los mamíferos y en la mujer en sus diferentes edades no nos ha dado todavía sus significación precisa. Ciertos autores las consideran como simples repliegues de la mucosa, destinados a desaparecer en el momento del parto, favoreciendo de este modo la enorme ampliación que presenta en dicho acto la mucosa vaginal; pero la histología nos enseña que las arrugas de la vagina, en vez de estar constituídas, como las válvulas conniventes, por verdaderos repliegues de la mucosa, no son sino engrosamientos locales de esta membrana y, como tales, no se prestan a ningún despliegue. Según otros, las rugosidades que erizan la superficie interior de la vagina han sido hechas por la previsora naturaleza, a fin de favorecer la eyaculación multiplicando los rozamientos al pasar el pene y con objeto, una vez producida la eyaculación, de retener la esperma, que por su propio peso tiende a escaparse por la vulva. Semejante explicación, además de recordar demasiado la doctrina ya anticuada de las causas finales, hay que convenir en que no puede conciliarse

con el hecho siguiente: por una parte, las rugosidades en cuestión presentan su máximo desarrollo en el octavo mes de la vida fetal, precisamente cuando no hay que pensar todavía en la hipotética función que se les puede asignar; por otra parte, desaparecen por atrofia regresiva en el momento en que debieran ser llamadas a llenar esta función.

Trígono vaginal o triángulo de Pawlick. — Si se examina atentamente la pared anterior de la vagina, después de haberla estirado, ya en el vivo, ya en el cadáver, se observa (fig. 1331) la existencia en su parte más superior, a 25 ó 30 milímetros por debajo del orificio externo del cuello, de un repliegue mucoso transversal, ligeramente curvo, de concavidad anterior. Por otra parte, la columna anterior de la vagina, al llegar a la parte media del conducto, se divide en dos ramas divergentes que, separándose una de otra, forman un ángulo de unos 60° y van a reunirse en las extremidades del pliegue transversal citado. Estos tres repliegues limitan de este modo una pequeña región triangular, cuyos lados, sensiblemente iguales, miden como promedio de 25 a 50 milímetros: se llama *trígono vaginal* de Pawlick, o simplemente *trígono de Pawlick*. Está en relación bastante exacta, línea por línea, con el trígono vesical de Lieutaud: su ángulo anterior está en relación con la extremidad vesical de la uretra; sus dos ángulos posteriores indican el punto donde los dos uréteres desembocan en la vejiga. Hay que observar, no obstante, que, en la mayoría de los casos, el repliegue transversal que forma el borde superior del trígono de Pawlick se encuentra situado en un plano algo posterior al que ocupa el reborde interureteral.

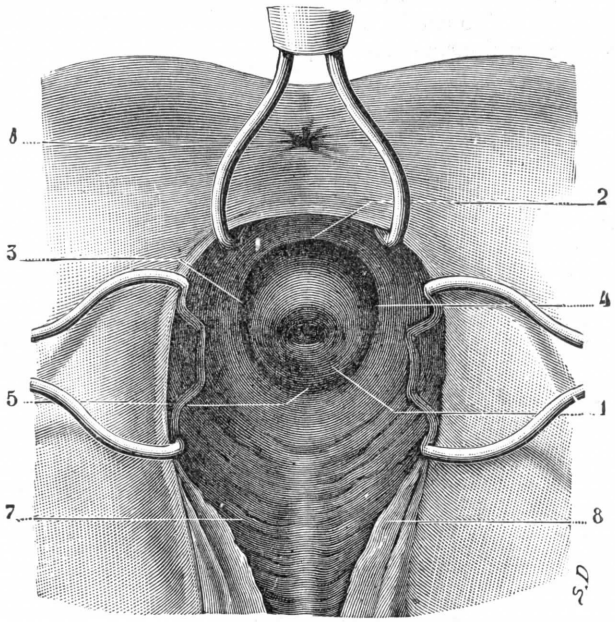


Fig. 1332

El hocico de tenca y los fondos de saco de la vagina (T.-J.).

(La mujer se halla en posición genupectoral, estando la vagina y la vulva enérgicamente dilatadas.)

1, hocico de tenca, con su orificio. — 2, fondo de saco posterior de la vagina. — 3, fondo de saco lateral izquierdo. — 4, fondo de saco lateral derecho. — 5, fondo de saco anterior. — 6, orificio anal. — 7, pared anterior de la vagina. — 8, labio menor.

**3.° Extremo superior.** — El extremo superior de la vagina es, conforme hemos visto al hablar del útero, un orificio circular, cortado oblicuamente de arriba abajo y de atrás a delante, que abraza el cuello por la unión de su tercio inferior con sus dos tercios superiores (fig. 1332).

A este nivel, al propio tiempo que la túnica muscular de la vagina se fusiona con la túnica homónima del útero, su túnica mucosa se refleja de arriba abajo sobre el hocico de tenca y lo envuelve regularmente hasta su vértice, donde se continúa, a través del orificio externo del cuello, con la mucosa intrauterina. Al reflejarse de este modo sobre el cuello, la mucosa vaginal determina la formación, alrededor de este órgano, de un surco circular, que se denomina indistintamente *bóveda de la vagina, fórnix, ampolla vaginal, fondo de saco de la vagina*.

Aunque sea continuo, este surco pericervical se divide topográficamente en cuatro partes, una anterior, otra posterior y dos laterales, que constituyen lo que

se llaman *fondos de saco anterior*, *posterior* y *laterales* de la vagina. El *fondo de saco anterior* (fig. 1333, 4) es poco profundo: en ciertos casos en que la inserción de la vagina en el cuello es muy baja, queda reducido a un simple conducto transverso. Sobre él descansa el bajo fondo de la vejiga, separado de la vagina por una capa de tejido celular por cuyo seno discurren las arterias vésicovaginales, ramas arteriales ordinariamente de pequeño calibre. El *fondo de saco posterior* (fig. 1333, 5), por razón de la oblicuidad de la inserción vaginal, es mucho más profundo que el precedente; mide, según los casos, de 10 a 25 milímetros. Por detrás de él se encuentra el fondo de saco rectovaginal o espacio de Douglas (fig. 1333, 11) y, más allá de este fondo de saco, la cara anterior del recto. Hemos dicho ya que el peritoneo vaginal se prolonga sobre la vagina en una extensión de 15 a 20 milímetros, raras veces más abajo. Entre la hojilla serosa y la pared vaginal se interpone una celulosa, a veces bastante gruesa, que se continúa por arriba con el tejido celular pericervical y en la que se encuentran venas más o menos anastomizadas en plexos, sirviendo de lazo de unión entre el sistema venoso úterovaginal y el sistema venoso del recto. Los *fondos de saco laterales*, situados, como su nombre indica, a los lados del cuello, unen entre sí, a derecha e izquierda, el fondo de saco anterior y el fondo de saco posterior. A lo largo de estos fondos de saco corren el uréter, la porción más elevada del plexo vaginal, tres o cuatro conductos linfáticos que emanan del cuello y, en ciertos casos (cuando esta arteria está baja), la arteria uterina; un intervalo de 10 a 15 milímetros separa ordinariamente la arteria uterina del fondo de saco lateral (véase *Arteria uterina*). Finalmente, algunas veces se encuentran (una vez cada tres, según Rieder) en la misma pared de la vagina, a nivel de los fondos de saco laterales, vestigios de un conducto longitudinal conocido con el nombre de *conducto de Gartner*, que describiremos más adelante (pág. 1319).

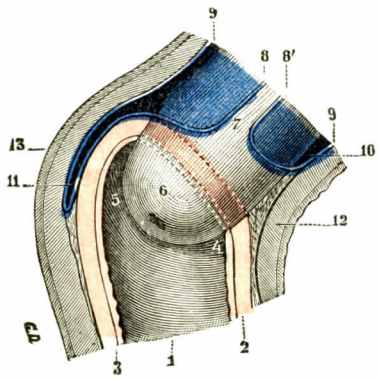


Fig. 1333

El cuello uterino y la extremidad superior de la vagina en sus relaciones con el peritoneo (el corte de la vagina es encarnado).

1, vagina. — 2, su pared anterior. — 3, su pared posterior. — 4, fondo de saco anterior de la vagina. — 5, su fondo de saco posterior.— 6, hocico de tenca. — 7, porción extravaginal del cuello. — 8, 8', las dos hojillas anterior y posterior del ligamento ancho. — 9, peritoneo rectal. — 9', peritoneo vesical. — 10, fondo de saco vésicouterino. — 11, fondo de saco rectovaginal. — 12, pared posterior de la vejiga.— 3, pared anterior del recto.

**4.° Extremo inferior.** — El extremo inferior de la vagina es un orificio por el cual este conducto se abre en la vulva: es el *orificio vulvovaginal*, más o menos estrechado en la mujer virgen por la *membrana himen* (fig. 1342, 14).

Lo describiremos en el artículo siguiente al tratar de la vulva.

Nos limitaremos a indicar en este lugar: 1.°, que el orificio vulvovaginal tiene la forma de una elipse con el eje mayor ánteroposterior; 2.°, que constituye la parte más estrecha y menos dilatable de la vagina; 3.°, que se halla rodeado por los dos músculos constrictores, que se distribuyen a su alrededor a manera de anillo, el *anillo vulvar*, y cuya contractura *(vaginismo inferior)* hace el coito doloroso y aun imposible.

## § 3. — Constitución anatómica

La pared vaginal mide 3 ó 4 milímetros de grueso. Prescindiendo del peritoneo, que no reviste sino la parte más superior de la pared posterior de la vagina,

esta pared vaginal se compone esencialmente de tres túnicas concéntricas (figura 1335): 1.°, una *túnica externa* o *conjuntiva;* 2.°, una *túnica media* o *muscular;* 3.°, una *túnica interna* o *mucosa.*

**1.° Túnica conjuntiva.** — La túnica externa o conjuntiva, muy delgada, de coloración blanquecina, se confunde exteriormente con el tejido celular de las

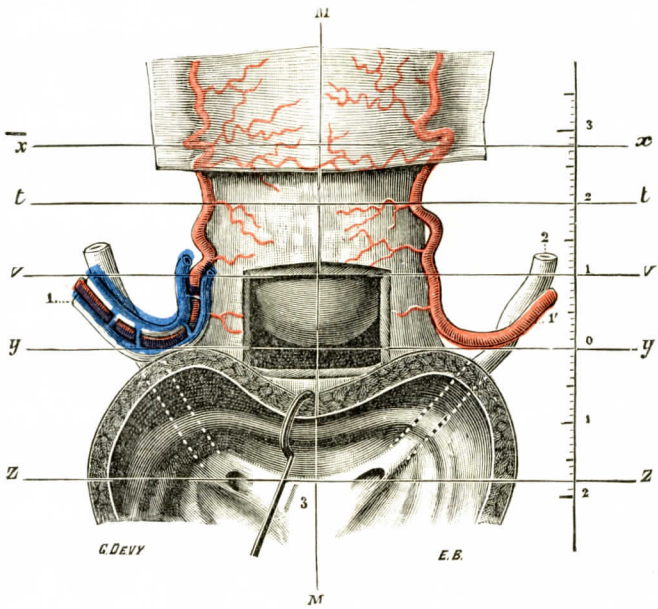


FIG. 1334

Relaciones de la arteria uterina con el uréter y el cuello del útero (primípara, treinta y dos años).

*tt*, línea horizontal por el fondo de saco posterior de la vagina. — *vv*, línea por el fondo de saco anterior. — *xx*, línea por el istmo. — *yy*, línea por el vértice del hocico de tenca. — *zz*, línea interuretérica. — MM, línea media.

1, arteria uterina y venas uterinas derechas. — 1', arteria uterina izquierda. — 2, uréter izquierdo. — 3, trígono vesical. (Se ha practicado una abertura cuadrangular en la pared anterior de la vagina para mostrar el hocico de tenca.)

regiones vecinas. Se compone esencialmente de fascículos de fibras conjuntivas, a los cuales se mezclan algunas fibras elásticas.

**2.° Túnica muscular.** — La túnica muscular, rojiza, se halla constituída por fibras musculares lisas, que miden, por término medio 90 μ de longitud por 6 μ de ancho y están dispuestas en dos planos: un plano superficial de *fibras longitudinales* y un plano profundo de *fibras circulares.*

a) *Fibras longitudinales.* — Las fibras longitudinales, como su nombre indica, se hallan dispuestas paralelamente al eje de la vagina. *Hacia arriba,* se continúan con las fibras superficiales del útero; sin embargo, algunas de ellas pasan a los ligamentos úterosacros (véase *Utero). Hacia abajo,* terminan, en parte, en las ramas isquiopúbicas, y en parte, en la aponeurosis del peritoneo y en el espesor de los labios menores.

b) *Fibras circulares.* — La mayor parte de las fibras circulares forman anillos cuya dirección es exactamente perpendicular a la de las fibras longitudinales; existen otras que son oblicuas y diversamente entrecruzadas. *Hacia arriba,* las fibras de la capa profunda se continúan, como las fibras superficiales, con la túnica

muscular del cuello uterino. *Hacia abajo*, terminan en el orificio vulvar y forman a su alrededor una especie de esfínter, el *esfínter liso de la vagina*. Independientemente de éste, han descrito Kobelt, en algunos animales, y Luschka, en la mujer, un segundo esfínter formado por fibras estriadas. Este esfínter estriado, que constituye el *constrictor profundo de la vagina*, está en relación con los músculos del perineo y lo describiremos más adelante (véase más adelante *Músculos del perineo)*.

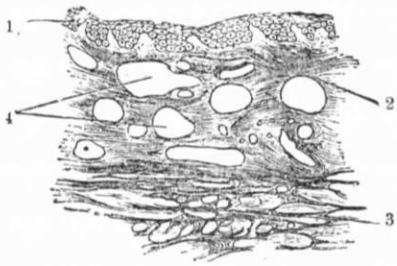


Fig. 1335

Corte transversal de la pared de la vagina (según Schenk).

1, epitelio pavimentoso estratificado. — 2, corion mucoso con sus papilas y sus vasos. — 3, capa muscular. — 4, vasos vistos en sección.

**3.° Túnica mucosa.** — La túnica mucosa cubre en toda su extensión la superficie interior de la vagina. Hacia arriba se continúa con la del hocico de tenca, y por su mediación con la del útero. Hacia abajo se continúa con la mucosa de la vulva.

La túnica mucosa mide aproximadamente un milímetro de grosor: representa, como se ve, un tercio o un cuarto del grosor total de la pared de la vagina. Grisácea o ligeramente rosada en las condiciones ordinarias, adquiere una coloración roja en el momento de la menstruación y una coloración rojoobscura y aun violácea durante el embarazo. Presenta, como la mucosa uterina, pero en menor grado, modificaciones en el curso del ciclo menstrual. Por otra parte, las modificaciones de la mucosa vaginal, a partir de la menopausia, evidencian su sensibilidad a las hormonas ováricas, en particular a la *foliculina*. Esta mucosa es muy resistente, muy extensible y muy elástica.

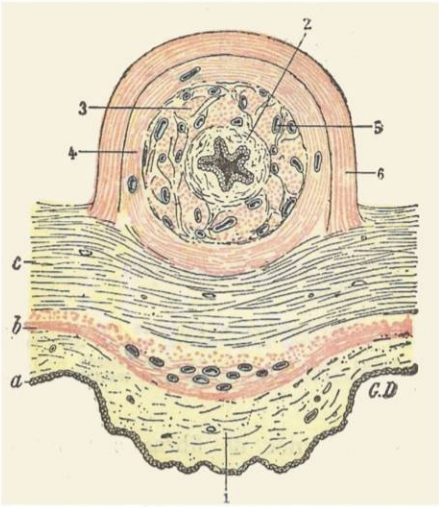


Fig. 1336

Corte transversal de la vagina y de la uretra para demostrar las relaciones y la constitución anatómica de estos dos conductos.

1, columna anterior de la vagina, con: *a*, mucosa; *b*, capa musculosa; *c*, capa fibrosa de la pared vaginal. — 2, mucosa de la uretra. — 3, capa de fibras lisas longitudinales. — 4, capa de fibras lisas circulares. — 5, conductos venosos diseminados en las dos capas de fibras lisas. — 6, esfínter de la uretra o esfínter estriado.

Histológicamente, la mucosa de la vagina se compone, como todas las mucosas, de dos capas: el *corion*, rico en fibras elásticas, y el *epitelio*, pavimentoso estratificado. A veces se encuentran en ella *glándulas*.

En algunos animales, especialmente los roedores, el epitelio vaginal sufre, después del celo y por todo el tiempo que dura la gestación, una modificación estructural notable, perfectamente estudiada por Lataste, Morau, Retterer, Tourneux: el epitelio *pavimentoso* estratificado se transforma en epitelio cilíndrico mucíparo. El epitelio vaginal en toda su extensión, vasta glándula mucosa extendida en superficie, elabora moco. Según algunos autores, esta secreción mucosa tendría por objeto lubricar el conducto vaginal en el momento del parto; esta interpretación parece poco fundada. Sea como fuere, después del parto, el epitelio vaginal recobra poco a poco sus caracteres de epitelio pavimentoso estratificado. Esta regeneración epitelial comienza a nivel de la vulva y asciende gradualmente hasta los fondos de saco úterovaginales.

*Glándulas.* — La mucosa vaginal, como acabamos de ver, presenta a veces, en su parte superior y en el cuello uterino, algunos folículos cerrados, pero está totalmente desprovista de glándulas: por consiguiente, el líquido que fluye de la vagina es el producto, no de una secreción, sino de la exudación y de la descamación epitelial de la mucosa. Sin embargo, en ciertos casos se han encontrado verdaderas glándulas en las dos extremidades de la mucosa que circunda el orificio bulbar. Estas formaciones glandulares son enteramente anormales. Deben ser consideradas, en la mucosa de los fondos de saco, como glándulas erráticas de la mucosa del cuello uterino. Asimismo, las glándulas retrovulvares probable-

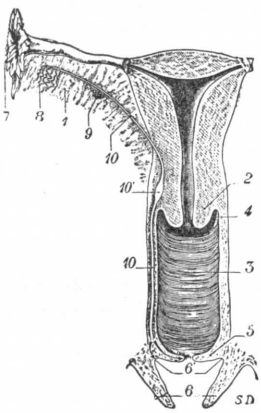


FIG. 1337

Trayecto del conducto de Gartner en el embrión y el feto.

1, ligamento ancho. — 2, cuello del útero. — 3, vagina. — 4, fondo de saco úterovaginal. — 5, himen. — 6, pequeños labios, con: 6', el surco ninfohimenal. — 7, pabellón de la trompa. — 8, epovario. — 9, paraovario. — 10, 10, conducto de Gartner, con: 10', su dilatación ampollar (las dos flechas que lo continúan hacia abajo indican los dos puntos en que puede terminar, según los casos, su extremidad inferior).

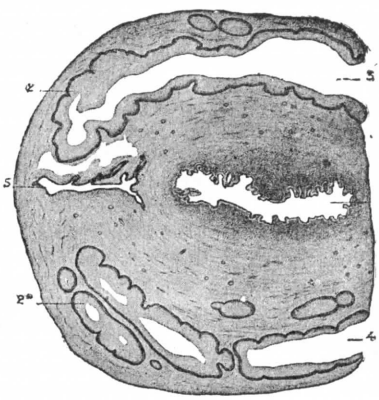


FIG. 1338

El conducto de Gartner, visto en un corte transverso del cuello del útero a nivel de los fondos de saco en un feto de seis meses.

1, cavidad cervical. — 2, pared anterior de la vagina, con: 2', su pared posterior. — 3, fondo de saco anterior. — 4, fondo de saco posterior. — 5, conducto de Gartner.

mente no son más que simples lóbulos de la glándula de Bartholin, que se han aislado de esta última glándula para abrirse, por distintos conductos excretorios, en la parte inferior de la vagina.

CONDUCTO DE GARTNER. — La parte inferior de los conductos de Wolff (véanse figuras 1309 y 1310) persiste en algunos mamíferos, especialmente en los solípedos, en forma de dos conductos, uno derecho y otro izquierdo, que siguen las paredes laterales del útero y de la vagina y se abren en la extremidad inferior de ésta, en la proximidad del meato urinario: éstos son los *conductos de Gartner.* Se encuentran perfectamente desarrollados en la vaca y en la cerda, habiéndolos descrito minuciosamente GARTNER primero, en 1822, y más tarde, en 1825, BLAINVILLE. Desde el punto de vista histológico se hallan formados por una túnica muscular (FOLLIN, RIEDER), tapizada en su cara interna por un epitelio cilíndrico.

En la mujer, el conducto de Gartner, representado, como en los animales, por la parte inferior del conducto de Wolff, existe manifiestamente durante la vida embrionaria y fetal y sigue el siguiente trayecto. Partiendo del paraovario, en pleno ligamento ancho, se dirige oblicuamente hacia abajo y adentro, llega al útero a nivel de la extremidad superior del cuello, penetra entonces en la pared misma del órgano, recorre el cuello en toda su extensión, pasa a la pared ánterolateral de la vagina y desciende en esta forma hasta la base del himen. Allí se curva dentro, penetra en el espesor de esta última membrana y va a terminar generalmente en la proximidad de su borde libre, algunas veces en su cara externa, otras, más raramente, en el surco que separa el himen de los pequeños labios el *surco ninfohimenal.*

A su paso a través del cuello uterino, inmediatamente por encima de los fondos de saco vaginales, o también a nivel de estos fondos de saco, el conducto de Gartner presenta una dilatación más o menos pronunciada, pero siempre irregular, que puede considerarse (Meyer) como el homólogo, en la mujer, de la dilatación ampollar que presenta el conducto deferente del hombre en su porción retrovesical.

Meyer (1909), a quien debemos un excelente estudio del conducto de Gartner en la mujer, lo ha encontrado en las siguientes proporciones: 1.°, en los embriones de 2 a 3 meses, doce veces en 12 individuos examinados; 2.°, en los fetos de 4 a 6 meses, seis veces en 21 sujetos examinados; 3.° en los fetos de 7 a 9 meses, once veces en 67 sujetos examinados. El conducto existe, pues, constantemente en los embriones jóvenes. Después se atrofia poco a poco a medida que el feto se aproxima al noveno mes. Después del nacimiento continúa regresando y aun llega a desaparecer en la mayoría de los casos. No obstante, se encuentran vestigios en la mujer adulta y aun en la anciana, en la proporción de una vez por tres, según Rieder. El trayecto que antes hemos asignado al conducto de Gartner nos indica perfectamente los diversos puntos en que encontraremos dichos vestigios: en la parte ínferointerna de los ligamentos anchos, en la pared lateral del cuello uterino, en la pared ánterolateral de la vagina, en el espesor del himen. Pero el punto donde son más frecuentes es la región de los fondos de saco vaginales, lo que se comprende si se tiene en cuenta que precisamente éste es el sitio en que el conducto presenta su porción más ancha, la *porción ampollar*.

Cuando existen, los vestigios del conducto de Gartner toman, según los casos, la forma de un tubo epitelial sin túnica muscular o la de un cordón muscular sin cubierta epitelial, el cual está más o menos englobado, como el conducto de Gartner en los solípedos, en la pared ánterolateral del útero y de la vagina.

Si examinamos las observaciones de Rieder, veremos que la anomalía puede ser bi o unilateral, y, en este último caso, que el conducto se presenta más frecuentemente a la derecha que a la izquierda. Dohrn había ya sentado, en sus investigaciones sobre la evolución del conducto de Wolff, que era el del lado izquierdo el primero en presentar fenómenos de atrofia regresiva. Además, Rieder ha visto siempre los vestigios del conducto de Gartner en el cuello del útero o en la parte superior de la vagina. No ha observado nunca la porción inferior del conducto, y explica este hecho por el considerable desarrollo que adquiere a su nivel el tabique uretrovaginal.

Algunos autores, especialmente Wassilieff, han creído ver el segmento terminal de los conductos de Gartner en dos pequeños canales, descritos por Skene en 1880, que van a abrirse en la vulva, a cada lado e inmediatamente por detrás del meato urinario. Sin embargo, más adelante veremos, a propósito de las glándulas anexas al aparato sexual de la mujer, que esta homología no es aceptable, no siendo los conductos de Skene simples conductos terminados en fondo de saco, sino verdaderas glándulas arracimadas.

## § 4. — Vasos y nervios

**1.° Arterias.** — Las arterias provienen de tres orígenes: de la uterina, de la vaginal y de la hemorroidal media (fig. 1339).

a) La *arteria uterina* da ramos vaginales bastante variables. Estos irrigan las dos paredes, anterior y posterior, de la parte superior de la vagina: el territorio desciende más por delante que por detrás (Farabeuf). Generalmente estos ramos son suministrados por dos arteriolas, la *vésicovaginal*, que se desprende de la uterina por fuera del uréter, y la *cérvicovaginal*, que nace por dentro del uréter.

b) La *vaginal*, también denominada *vaginal de refuerzo* (Farabeuf), *vaginal inferior*, *vaginal larga*, es una arteriola que proviene de la misma hipogástrica. Puede nacer de la uterina o de la hemorroidal media. Llega a la vagina por lo menos 3 centímetros por debajo de la cúpula vaginal. Su territorio se extiende a toda la mitad inferior de la vagina, irrigando por lo demás con mayor abundancia la pared posterior (fig. 1340). Los ramos que da por delante y por detrás se anastomizan entre sí y forman en la parte media de cada una de las caras una arteria longitudinal que se extiende del cuello uterino a la vulva, suministrando ramos al

bulbo vestibular. Se da a cada una de estas arterias longitudinales el nombre de *ácigos de la vagina.*

c) La *hemorroidal media* da algunos ramos a la parte inferior de la cara posterior de la vagina. Todas las ramas arteriales penetran en las paredes vaginales. Después de haber regado la túnica musculosa, forman un plexo abundante en el espesor del corion.

**2.° Venas.** — Las venas, notables por su número y su volumen, ocupan los bordes laterales del órgano. Se anastomizan en ambos lados, sobre todo en los

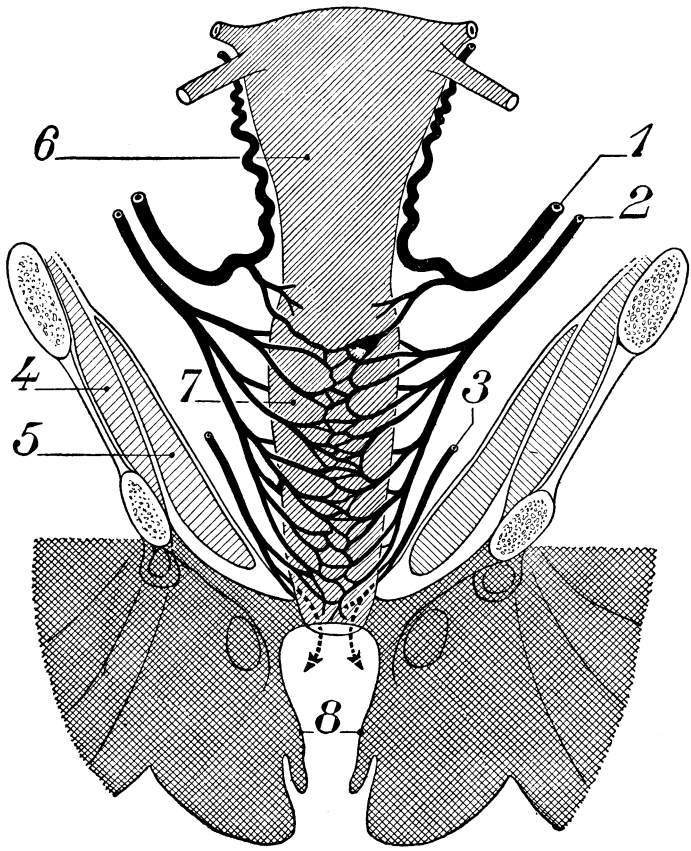


FIG. 1339

Irrigación de la vagina por su cara anterior (según DESCOMPS).

1, arteria uterina. — 2, arteria vaginal. — 3, arteria hemorroidal media. — 4, obturador interno. — 5, elevador del ano. — 6, útero. — 7, vagina. — 8, vulva.

extremos de la vagina. En la región media, las anastomosis son más raras y los ramos venosos tienden a formar troncos satélites de las arterias ácigos. Estas venas desembocan en las venas uterinas, a la altura del cuello. Se anastomizan con las venas hemorroidales medias. Estas comunican con las hemorroidales superiores; se establece así en la vagina un sistema anastomótico portocava. Se encuentra también bastante a menudo una *vena vaginal larga*, satélite de la arteria del mismo nombre. Los orígenes de esta vena comunican con el bulbo vestibular. Termina en la hipogástrica.

**3.° Linfáticos.** — Los linfáticos de la vagina se disponen en dos redes: una extremadamente rica, de mallas muy estrechas y apretadas, que ocupan el corion mucoso, la *red mucosa;* otra de mallas mucho más anchas, situada en la capa muscular, la *red muscular*. Estas dos redes comunican ampliamente entre sí.

Los linfáticos que salen de estas dos redes se dirigen a la superficie exterior de la vagina, donde forman una tercera red, la *red perivaginal*. Esta red entra en relación con la redes vecinas: la del cuello uterino, la vulvar y la rectal.

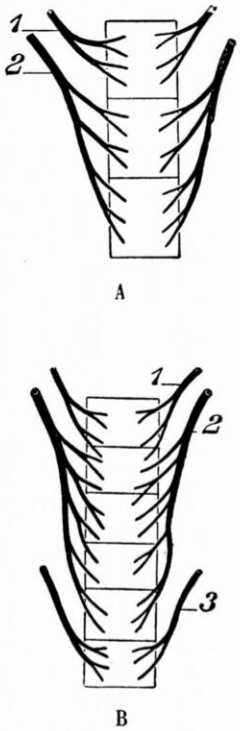


Fig. 1340

Vascularización de la vagina (Descomps).

A, cara anterior: 1, arteria uterina. — 2, arteria vaginal; se ve que el tercio superior es tributario de la uterina, mientras que los 2/3 inferiores son tributarios de la vaginal.

B, cara posterior: 1, arteria uterina. — 2, arteria vaginal. — 3, arteria hemorroidal media.

Se ve que la cara posterior de la vagina es más larga que la anterior. El sexto superior es tributario de la uterina, los 4/6 medios de la vaginal, el sexto inferior de la hemorroidal media.

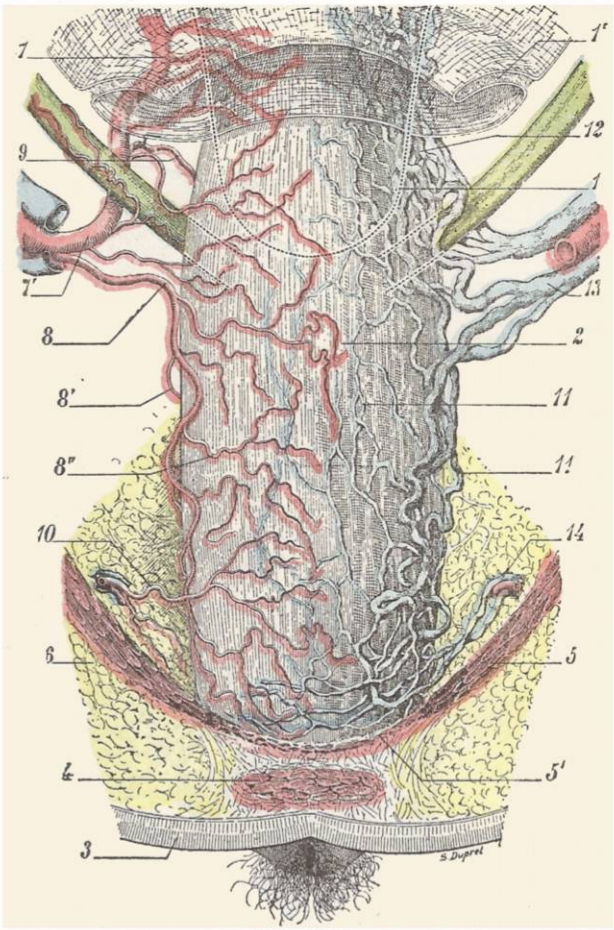


Fig. 1341

Las arterias y venas de la vagina, vistas en la cara posterior de este órgano.

1, útero, con: 1', ligamentos úterosacros. — 2, vagina, vista por su cara posterior. — 3, piel del perineo (el corte pasa un poco por delante del ano). —4, parte anterior del esfínter anal.—5, elevador del ano, con: 5', sus fascículos retrovaginales. — 6, fosa isquiorrectal. — 7, 7', arteria uterina. — 8, arteria vaginal, con: 8', sus ramas anteriores; 8'', sus ramas posteriores. — 9, rama vaginal que el cayado uterino abandona en la cara anterior de la vagina. — 10, otras ramas vaginales, que provienen de la arteria hemorroidal media. — 11, venas vaginales y plexo vaginal. — 12, venas uterinas. — 13, colectores principales de los dos plexos uterino y vaginal. — 14, otra vena vaginal que se dirige a la hemorroidal inferior atravesando el elevador.

La red perivaginal da origen a numerosos eferentes que se distinguen, según su origen, en *superiores*, *medios* e *inferiores*. Los *linfáticos superiores*, en número de dos o tres a cada lado, se separan de la vagina en la región de los fondos de saco

y mezclándose con los linfáticos del cuello uterino, desembocan, como estos últimos, en los ganglios superiores y medios de la cadena ilíaca externa. Los *linfáticos medios*, igualmente en número de dos o tres, proceden del tercio medio de la vagina. Se juntan a la arteria vaginal, se dirigen como ella oblicuamente hacia arriba y atrás, para terminarse en los ganglios medios de la cadena hipogástrica. Los *linfáticos inferiores* se originan en la parte más inferior de la vagina, en esta porción del conducto que precede al himen o, cuando el himen está destruído, a las carúnculas himenales. Se dirigen oblicuamente hacia arriba y atrás, alcanzan la cara anterior del sacro y terminan, a derecha e izquierda del recto, en los ganglios presacros. Algunos ascienden hasta los ganglios del promontorio.

En resumen, los linfáticos vaginales desembocan en los tres grupos ganglionares siguientes: 1.°, en los ganglios ilíacos externos; 2.°, en los ganglios hipogástricos; 3.°, en los ganglios presacros.

**4.° Nervios.** — Los nervios nacen de la parte anterior del ganglio hipogástrico. Los filetes llegan a la cúpula vaginal y a las dos paredes de la vagina. Se anastomizan entre sí y es posible ver en las mallas de esta red pequeños ganglios nerviosos. Se desprenden algunos filetes nerviosos destinados al uréter. La pared anterior de la vagina parece menos inervada que la posterior (LATARJET y BERGIER).

La parte inferior de la vagina recibe algunos filetes del nervio pudendo interno.

En el espesor de la vagina las fibras nerviosas terminan en las fibras musculares y en la mucosa. Se han señalado en el corion corpúsculos de Krause, corpúsculos del tacto y hasta corpúsculos genitales análogos a los que existen en el clítoris.

## ARTICULO V

## VULVA

La vulva, el *pudendum* de los anatomistas ingleses y alemanes, es un término general que sirve para designar el conjunto de los órganos genitales externos de la mujer. Es una eminencia ovoidea de eje mayor ánteroposterior, que se halla limitada hacia delante por la pared anterior del abdomen, hacia atrás por el perineo, lateralmente por la cara interna de los muslos. Comprende las partes siguientes:

1.ª Repliegues tegumentarios en forma de labios, que designaremos con el nombre de *formaciones labiales;*

2.ª Un espacio medio, limitado lateralmente por estos repliegues, el *espacio interlabial* o *hendidura vulvar;*

3.ª *Un aparato eréctil.*

### § 1. — FORMACIONES LABIALES

Los repliegues cutáneos o labios, que constituyen la mayor parte de la vulva, son en número de cuatro, dos a cada lado, dispuestos simétricamente. Se les distingue en externos, o *labios mayores*, e internos, o *labios menores*. Con las formaciones labiales estudiaremos el *pubis* o *monte de Venus*, que se halla por encima de los grandes labios; por él comenzaremos la descripción.

#### A. — PUBIS O MONTE DE VENUS

El pubis o monte de Venus es la eminencia redondeada y más o menos prominente según las distintas mujeres (fig. 1342, 1) que se ve en la parte anterior de la vulva.

**1.° Configuración exterior y relaciones.** — Situado por delante de la sínfisis del pubis, limitado a derecha e izquierda por el pliegue inguinal, se continúa arriba y abajo, sin línea de demarcación perfecta, de una parte con el hipogastrio y de otra con los labios mayores.

Su grosor, muy variable, se halla en relación con el grado de gordura: de 2 a 3 centímetros en las mujeres de gordura ordinaria, alcanza de 7 a 8 centímetros y aun más en las mujeres obesas.

Lampiño en el feto y en la niña, en la pubertad el monte de Venus se cubre de pelos largos y rígidos, que, como los pelos del pubis en el hombre, presentan de ordinario la misma coloración que los cabellos y son más o menos rizados y con tendencia al arrollamiento.

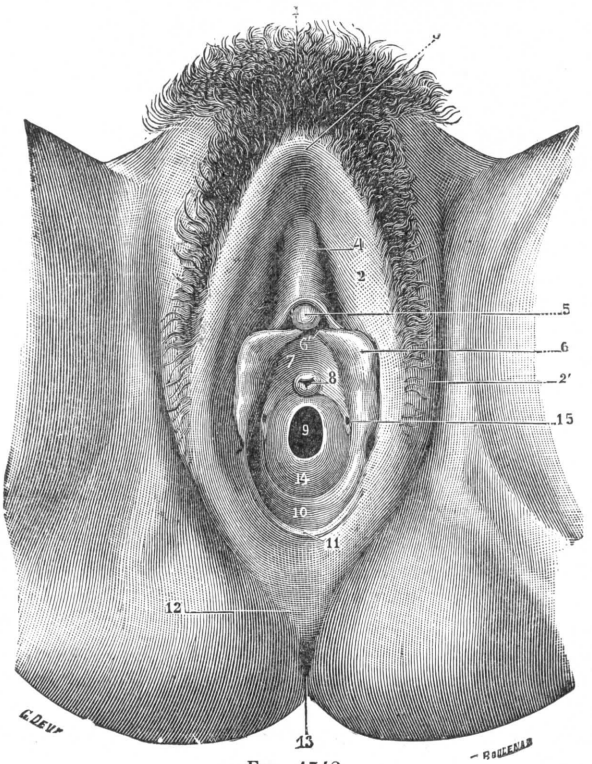


Fig. 1342

Vulva de una joven virgen.

1, pubis o monte de Venus. — 2 y 2', superficie interna y superficie externa de los labios mayores. — 3, comisura anterior de la vulva. — 4, capuchón del clítoris. — 5, clítoris. — 6, labios menores, con: 6', su raíz posterior que nace de la cara posterior del clítoris (frenillo del clítoris). — 7, vestíbulo. — 8, meato urinario. — 9, abertura de la vagina. — 10, fosa navicular. — 11, horquilla. — 12, perineo. — 13, ano. — 14, himen. — 15, orificio exterior del conducto excretorio de las glándulas de Bartholin.

**2.° Estructura.** — Considerado desde el punto de vista de su constitución anatómica, el monte de Venus se compone esencialmente de una capa cutánea, que cubre un paquete voluminoso de tejido celular y de grasa.

Este conjunto céluloadiposo encierra en masa un sistema de láminas elásticas, que nacen de la línea alba y de la aponeurosis abdominal y que, por otra parte, van a terminar en la cara profunda de la dermis.

Dentro de poco encontraremos este tejido elástico en el espesor de los labios mayores.

**3.° Vasos y nervios.** — Las *arterias* del monte de Venus proceden de las pudendas externas, ramas de la femoral. Las *venas* se dirigen hacia el triángulo de Scarpa y desembocan en la safena interna o directamente en la femoral. Los *linfáticos* se dirigen a los ganglios superficiales de la ingle. Los *nervios* emanan de las ramas genitales del plexo lumbar, que desembocan (fig. 1285, 6, 6') por el orificio externo del conducto inguinal.

## B. — Labios mayores

Los labios mayores (fig. 1342, 2) son dos pliegues cutáneos, situados por detrás del monte de Venus, que constituyen con esta eminencia el plano superficial

de la vulva. Miden, por término medio, 7 u 8 centímetros de largo por 2 ó 3 centímetros de ancho. Su espesor es, en su parte media, de 15 a 20 milímetros.

**1.° Configuración exterior y relaciones.** — Alargados de delante atrás y aplanados transversalmente, los labios mayores presentan cada uno *dos caras, dos bordes* y *dos extremos:*

a) *Caras.* — Las dos caras se distinguen en interna y externa.

α) La *cara externa*, convexa, corresponde a la cara interna del muslo, de la que se halla separada por un surco perfectamente manifiesto, el *surco génito-crural* (fig. 1343, 1). Presenta una coloración obscura que recuerda exactamente la del escroto y se halla cubierta de pelos análogos a los del monte de Venus, no obstante en menor número y más cortos.

β) La *cara interna*, plana o ligeramente cóncava, se halla en relación, cuando la vulva está cerrada, en parte con el labio mayor del lado opuesto, en parte con el labio menor correspondiente. Un surco profundo, el *surco labial* (4), separa uno de otro los labios mayor y menor. En su mitad inferior, la piel que reviste la cara interna de los labios mayores presenta casi los mismos caracteres que la de la cara externa: es obscura y está ligeramente cubierta de pelos; no obstante, estos pelos son a la vez mucho más escasos y mucho más cortos que en la cara opuesta. En su mitad superior, en cambio, es rosada, lisa, húmeda; además es ordinariamente lampiña o sólo posee algunos pelos aislados.

b) *Bordes.* — De los dos bordes de los labios mayores, uno es superior y otro inferior.

α) El *borde superior* o *borde adherente* corresponde a las ramas isquiopúbicas, a las cuales está unido por numerosos tractos conjuntivos. A su nivel el labio mayor se confunde con las partes blandas de las regiones vecinas.

β) El *borde inferior* o *borde libre*, más delgado que el precedente, es redondeado, ligeramente convexo de delante atrás, cubierto de pelos como la cara externa. Este borde es el que, adosándose en la línea media con el borde homónimo del labio mayor del lado opuesto, limita superficialmente la hendidura vulvar.

c) *Extremos.* — Los dos extremos se distinguen en *anterior* y *posterior (superior* e *inferior* cuando la mujer descansa en decúbito dorsal). Reuniéndose dos a dos en la línea media, estos extremos constituyen lo que se llaman *comisuras de la vulva.* Se distinguen, naturalmente, en anterior y posterior: la *comisura anterior*, relativamente gruesa, redondeada en forma de arco y poco marcada, se continúa con la parte posterior del monte de Venus; la *comisura posterior*, conocida más bien con el nombre de *horquilla*, es delgada, más destacada y, por lo tanto, más patente.

Por delante de la comisura posterior, entre ésta y la base del himen (la parte inferior de la vagina cuando ya no existe el himen), se observa una pequeña depresión que se denomina *fosilla navicular* (fig. 1342, 10).

**2.° Variaciones según la edad.** — Varía mucho el aspecto exterior de los labios mayores según la edad y el grado de gordura de la mujer. En las niñas y en las jóvenes vírgenes, lo mismo que en las adultas regularmente nutridas, son gruesos, duros y resistentes; se encuentran en este caso directamente aplicados el uno contra el otro, quedando por completo cerrada la hendidura vulvar. Por el contrario, en las mujeres de edad y en las flacas, sobre todo si han tenido numerosos embarazos, los labios mayores son delgados, fláccidos, como marchitos, y está entreabierto constantemente el espacio que los separa.

**3.° Estructura.** — Desde el punto de vista de su estructura, los labios mayores se componen de cinco capas distintas superpuestas.

De fuera a dentro encontramos, por de pronto, el *revestimiento cutáneo*, notable por sus largos pelos, por una epidermis delgada y pigmentada intensamente en su capa profunda y por su riqueza en glándulas sudoríparas y sebáceas.

La piel está tapizada, en su cara interna, por una capa de fibras musculares lisas, que son las homólogas de la fibras dartoideas del escroto, debido a cuya semejanza constituyen lo que se denomina *dartos de la mujer* o *dartos labial*. Sin embargo, este plano muscular es menos grueso que en el hombre, así como menos extenso. En efecto, tan sólo se encuentra sobre una parte de la superficie exterior de los labios mayores: sobre su cara externa, su borde inferior y una parte solamente de su cara interna.

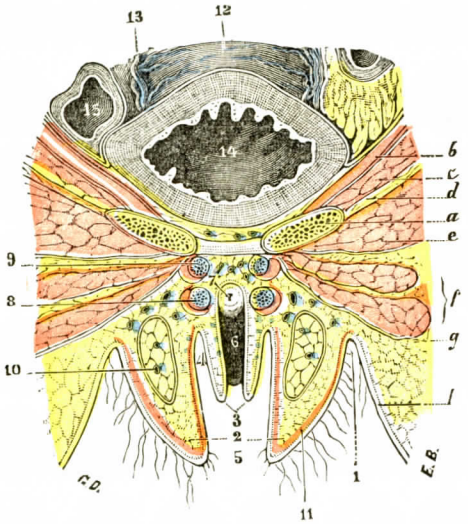


FIG. 1343

Corte transversal de la vulva, practicado perpendicularmente a la longitud de los labios mayores y pasando inmediatamente por encima del meato (segmento posterior del corte visto por su cara anterior).

*a*, ramas descendentes del pubis, reunidas por el ligamento subpúbico. — *b*, elevador del ano, con su aponeurosis. — *c*, obturador interno con su aponeurosis. — *d*, membrana fibrosa del orificio obturador. — *e*, obturador externo. — *f*, aductores del muslo. — *g*, aponeurosis femoral. — *h*, piel del muslo.

1, surco génitocrural. — 2, labios mayores. — 3, labios menores. — 4, surco labial. — 5, espacio interlabial. — 6, orificio inferior de la vagina. — 7, meato urinario. — 8, bulbo de la vagina, cubierto hacia fuera por el constrictor de la vulva. — 9, raíz de los cuerpos cavernosos, cubierta en parte por el isquiocavernoso. — 10, saco elástico de los labios mayores, llenado por un paquete adiposo. — 11, dartos vulvar. — 12, vagina. — 13, plexo venoso de la vagina. — 14, vejiga. — 15, una asa intestinal.

Por debajo del dartos se encuentra una capa de tejido celular más o menos rica en grasa, y debajo de esta capa céluloadiposa sigue otra de fascículos elásticos diversamente entrecruzados y formando membrana. Esta membrana elástica, que BROCA había equivocadamente tomado como equivalente del dartos, parece representar en la mujer aquella otra membrana, fibrosa y elástica a la vez, que describimos en el hombre con el calificativo de *túnica fibrosa de las bolsas*. En la mujer está dispuesta en el espesor de los labios mayores, bajo la forma de una bolsa prolongada de atrás a delante (fig. 1343, 10), cuyo fondo está situado cerca de la horquilla y cuya abertura está en relación con el orificio externo del conducto inguinal: con SAPPEY, la designaremos con el nombre de *saco elástico* del labio mayor.

Este saco elástico contiene en su interior una masa de tejido céluloadiposo, más o menos abundante según las personas, pero sin que nunca desaparezca por completo, ni aun en las mujeres más flacas. Casi no hay necesidad de hacer observar que a las variaciones cuantitativas de esta masa adiposa, distendiendo más o menos el saco elástico en que está encerrada, se deben las diferencias de consistencia, más arriba indicadas, que nos ofrecen los labios mayores, según la edad y gordura de la mujer. En el tejido céluloadiposo del saco elástico del labio mayor viene a terminar casi todo el abanico tendinoso del ligamento redondo. A veces se encuentra también, en su parte superior y solamente en el feto, la extremidad interna del conducto seroso, dependencia del peritoneo, que se conoce con el nombre de *conducto de Nuck*.

**4.° Vasos y nervios.** — Las *arterias* que irrigan los labios mayores provienen de dos orígenes: 1.°, de las pudendas externas, ramas de la femoral; 2.°, de la arteria perineal inferior, rama de la pudenda interna. Las *venas* se distinguen

en superficiales y profundas: las *venas superficiales* acompañan a las arterias ya citadas, abocando unas a la femoral y otras a la pudenda interna; las *venas profundas* siguen una trayectoria ascendente, reuniéndose con las venas del bulbo, junto con las cuales se precipitan en el plexo vaginal. Recordaremos de paso que en la parte anterior de los labios mayores terminan las venas del ligamento redondo, las cuales se anastomizan a este nivel con las venas de la pared abdominal y con las pudendas externas. Los *linfáticos* desembocan en los ganglios superficiales de la ingle, con preferencia en el grupo súperointerno. Algunos, que provienen de la parte posterior del labio mayor, pueden terminar en el grupo ínferointerno. Los *nervios* de los labios mayores provienen en parte de la rama perineal del pudendo interno (rama del plexo sacro) y en parte de las ramas genitales del plexo lumbar.

## C. — Labios menores

Los labios menores (fig. 1342, 6), llamados también *ninfas*, son dos pliegues cutáneos o cutáneomucosos (véase *Estructura de los labios menores)*, aplanados transversalmente, situados por dentro de los labios mayores. Su longitud media es de 30 a 35 milímetros; su anchura, de 10 a 15 milímetros, y su espesor, de 4 a 5 milímetros.

**1.° Configuración exterior y relaciones.** — Los labios menores están orientados de igual modo que los labios mayores, ofreciendo, como éstos, a nuestra consideración, *dos caras, dos bordes* y *dos extremidades:*

a) *Caras.* — Las dos caras se distinguen en externa e interna.

α) La *cara externa*, plana o ligeramente convexa, está en relación con la cara interna del labio mayor correspondiente. Está separada de ella por el surco labial.

β) La *cara interna*, igualmente plana, está en relación con la hendidura vulvar y se aplica directamente contra el labio menor del lado opuesto cuando está cerrada esta hendidura.

b) *Bordes.* — Hay dos bordes, uno superior y el otro inferior.

α) El *borde superior* o *borde adherente*, que algunos llaman también *base* de los labios menores, se encuentra adosado al bulbo de la vagina y se continúa con las partes blandas vecinas.

β) El *borde inferior* o *borde libre*, más delgado que el precedente, es convexo, irregularmente dentado y flota en libertad en la hendidura vulvar.

c) *Extremos.* — Los dos extremos de los labios menores se distinguen, como los de los labios mayores, en anterior y posterior.

α) El *extremo anterior*, un poco antes de llegar al clítoris, se divide en dos hojillas secundarias, una anterior y otra posterior (fig. 1342): la *posterior* (6'), relativamente corta, se dirige hacia la cara posterior del clítoris, en la cual se inserta, formando con la del lado opuesto el *frenillo del clítoris;* la *anterior*, mucho más larga, pasa por delante del clítoris y, reuniéndose en la línea media con el repliegue similar del lado opuesto, forma al órgano eréctil una especie de envoltura semicilíndrica que se conoce con el nombre de *capuchón del clítoris* o *prepucio* (4). Este repliegue prepucial está relativamente poco desarrollado en nuestras razas europeas. En las mujeres de ciertos pueblos de Asia y de Africa alcanza una longitud mucho mayor, y entre ellos hay algunos, especialmente los abisinios, que practican la circuncisión en la mujer lo mismo que en el hombre.

β) El *extremo posterior*, más delgado que el anterior y como afilado, se pierde insensiblemente en la cara interna del labio mayor correspondiente, de ordinario hacia su parte media o en la unión de su tercio medio con el tercio poste-

rior. Más raramente se prolonga hasta la comisura posterior y se reúne en la línea media con la del lado opuesto, formando entonces una pequeña depresión que hemos designado más arriba con el nombre de *fosilla navicular*.

**2.° Variaciones morfológicas.** — Los labios menores ofrecen numerosas diferencias por lo que respecta a sus dimensiones.

Por de pronto varían según la edad: en efecto, en la recién nacida sobrepasan por abajo los labios mayores, y, en cambio, más tarde son sobrepasados por éstos, conforme hemos visto.

Varían también según las mujeres: en la mayoría de ellas están en relación con la parte profunda de los labios mayores; en algunas, sin embargo, descienden hasta su borde libre; en otras llegan a rebasarlo. Respecto a este último caso haremos notar que la parte del labio menor que se exterioriza, y permítasenos la expresión, presenta todos los caracteres del tegumento externo, hallándose teñida, como la cara externa del labio mayor, de una coloración morena, que PABLO DUBOIS comparaba a la de la aréola del pecho durante el embarazo.

Los labios menores están sujetos también a variaciones étnicas: sabido es que en ciertas tribus del sur de Africa, como los bosquimanos, los repliegues en cuestión alcanzan 15 ó 20 centímetros de longitud y, con el nombre impropio de *velo del pudor* o *delantal de las hotentotes* (DRAPPER), descienden a veces hasta la mitad del muslo.

**3.° Estructura.** — Los labios menores están formados (fig. 1344) por una doble hoja tegumentaria, que aprisiona en medio del pliegue una delgada capa de tejido conjuntivo, rico en fibras elásticas, aunque desprovisto de grasa.

No están acordes los histólogos acerca de la naturaleza de la cubierta tegumentaria propiamente dicha. Unos, como KŒLLIKER y GERLACH, la consideran como mucosa; otros, como CARRARD (1884), la asimilan decididamente a la piel. Realmente, la cubierta que reviste las ninfas es una membrana de transición entre la mucosa del vestíbulo y la piel de los labios mayores, y reúne, como tal, caracteres de una y otra: por su coloración rosada, por su aspecto liso y húmedo, carencia de pelos y de glándulas sudoríparas y por falta de una capa adiposa por debajo de ella, pertenece a las formaciones mucosas; pero, por otra parte, se asemeja por completo al tegumento externo por la naturaleza de su epitelio, cuyas células superficiales o descamativas son laminares y están desprovistas de núcleo, por la presencia, en algunas de sus papilas, de verdaderos corpúsculos del tacto y, por último, por su riqueza en glándulas sebáceas.

Estas glándulas, que parecen más particularmente desarrolladas en las mujeres morenas, existen en ambas caras de los labios menores. No obstante, abundan más en su cara externa. En ella han encontrado MARTIN y LEGER (*Arch. gén. de Médecine*, 1862) 135 como término medio por centímetro cuadrado, en tanto que la cara interna sólo contenía 28 en igual espacio. Son muy voluminosas, ofreciendo un notabilísimo carácter, perfectamente evidenciado por las investigaciones de WERTHEIMER, que es el de su tardía aparición, permaneciendo estacionarias hasta la pubertad y aumentando entonces de volumen hasta alcanzar su mayor desarrollo durante el embarazo. Lo mismo que las de los labios mayores, secretan una materia espesa, blanquecina, untuosa, que recuerda el esmegma prepucial y desempeña verosímilmente en los animales el papel de excitante genésico.

**4.° Vasos y nervios.** — Las *arterias* de los labios menores provienen de los mismos orígenes que las de los labios mayores. No presentan, como estas últimas, la disposición que las caracteriza en los tejidos eréctiles. Las *venas* forman, entre las dos hojuelas tegumentarias, una red que ordinariamente está muy des-

arrollada, mezclándose en parte con las venas superficiales de los labios mayores y en parte con las del bulbo de la vagina. Los *linfáticos*, sumamente abundantes, abocan, como los del labio mayor, a los ganglios superficiales de la ingle, con preferencia al grupo súperointerno. Recordemos de paso que aquí, como en el hombre en los linfáticos de los órganos genitales externos, se ven a veces uno o dos vasos que, al llegar delante de la sínfisis, atraviesan la línea media para terminar en el grupo ganglionar del lado opuesto. Los *nervios* parten, como los de los labios mayores, unos de la rama perineal del pudendo interno y otros de los ramos genitales del plexo lumbar. Retzius y Kostlin han podido seguir sus fibras terminales hasta el espesor del mismo epitelio. En el corion mucoso de los labios menores, además de las terminaciones nerviosas libres, se encuentran corpúsculos de Meissner y corpúsculos de Krause. Carrard ha señalado, además, la presencia de corpúsculos nerviosos especiales, que presentan gran analogía con los que Ihlder ha descrito en la lengua de las aves.

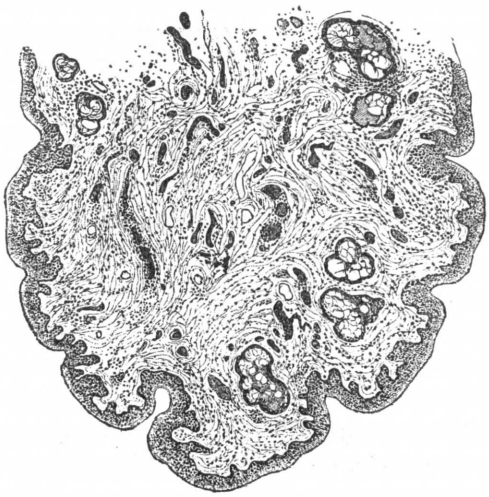

Fig. 1344

Corte transversal que pasa por el borde libre del labio menor (según Chrobach y Rosthorn).

Obsérvanse claramente en este corte el revestimiento epitelial, las papilas y las glándulas sebaceas.

## § 2. — Espacio interlabial

Entre las formaciones labiales que acabamos de describir se encuentra un espacio que designaremos con el nombre de *espacio interlabial* o *conducto vulvar* (fig. 1343, 5). Es el orificio de entrada de las vías genitales. Limitado este espacio lateralmente por la cara interna de los grandes y pequeños labios, está circunscrito por delante por el clítoris y por detrás por la comisura posterior de la vulva, coronada por la fosilla navicular. En las condiciones ordinarias, estando cerrada la vulva, el espacio interlabial, virtual puramente, se halla reducido a una simple hendidura prolongada de delante atrás. Cuando, por el contrario, están fuertemente separados los labios unos de otros, reviste la forma de un ancho embudo (fig. 1342) de 6 a 7 centímetros de longitud en su base por 20 a 25 milímetros de ancho. El fondo del embudo vulvar, de forma elíptica u ovalada, nos presenta sucesivamente, de delante atrás:

1.° El *vestíbulo;*

2.° El *meato urinario;*

3.° El *orificio inferior de la vagina*, estrechado en la mujer virgen por una especie de diafragma, denominado *himen*.

### A. — Vestíbulo

Se da el nombre de *vestíbulo* a una pequeña región triangular (fig. 1345, 1), limitada a derecha e izquierda por los labios menores, hacia delante por el clítoris y posteriormente por el meato urinario y el orificio inferior de la vagina.

Esta región, lisa y uniforme, de color rosado, rectilínea de delante atrás y cóncava transversalmente, está formada por una mucosa dermopapilar, que se continúa insensiblemente, de una parte, con la cubierta cutánea de los labios menores, y, de otra, con las mucosas de la uretra y de la vagina. Por encima se encuentran dos formaciones esencialmente vasculares, el *bulbo* y el *clítoris*.

La mucosa del vestíbulo está enteramente desprovista de glándulas que propiamente le pertenezcan. Por más que se encuentren en cierto número, cerca del

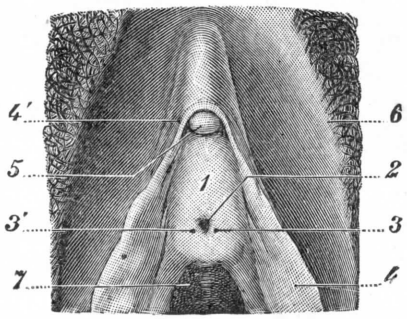


FIG. 1345

El vestíbulo y el meato (T.-J.).

1, vestíbulo. — 2, meato. — 3 y 3', orificios de las dos glándulas de Skene. — 4, labios menores, con 4', el prepucio que forman al clítoris.—5, clítoris.—6, labios mayores. — 7, vagina y su tubérculo.

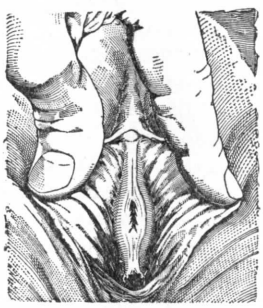

FIG. 1346

Himen coroliforme y brida masculina en una niña de tres años y medio (según un dibujo de JAYLE).

meato urinario, glándulas homólogas de las prostáticas del hombre, están en relación de hecho con la mucosa uretral. En ellas volveremos a ocuparnos en el próximo artículo.

Observando atentamente la región del vestíbulo (fig. 1346), se distingue con bastante frecuencia en la línea media, entre el clítoris y el meato urinario, una fajilla longitudinal, que POZZI describió en 1884 con el nombre de *brida masculina del vestíbulo*. Son los *habenulæ urethrales* de WALDEYER.

La brida masculina es tan delgada y tan empotrada en la dermis vestibular, que en la mayoría de los casos no forma relieve alguno. Se distingue bastante bien, no obstante, por su coloración algo más pálida que la de los tejidos contiguos y por el límite claramente rectilíneo de sus bordes, muy distintos de los surcos irregulares producidos por el plegamiento de la mucosa. Mide unos 4 ó 5 milímetros de ancho.

La brida masculina es casi constante en la recién nacida y en toda mujer joven cuya vulva no haya sufrido deformaciones a consecuencia de los partos. Se extiende por arriba hasta los cuerpos cavernosos del clítoris; por abajo se bifurca a manera de **Y** invertida (**X**) para rodear el meato urinario y continuarse, cuando el himen existe, con la parte superior de éste. A veces presenta una ranura central, cuya extensión y profundidad varían según los casos.

Por lo que atañe a su significación morfológica, la brida vestibular debe considerarse (POZZI) como la homóloga, en la mujer, de la parte anterior del cuerpo esponjoso de la uretra, que no se ha desarrollado en ella (pues la uretra de la mujer carece de porción esponjosa) y no se ha vuelto eréctil

## B. — MEATO URINARIO

El meato urinario ha sido ya descrito anteriormente (véase *Uretra*). Recordaremos tan sólo: 1.°, que es un orificio redondeado de 3 ó 4 milímetros de diámetro; 2.°, que ocupa la línea media; 3.°, que está situado inmediatamente por detrás

del vestíbulo; 4.°, que por debajo de él, y a una distancia de 2 ó 3 milímetros únicamente, se encuentra una eminencia redondeada, el *tubérculo vaginal*, punto de referencia importante para el cirujano cuando quiere practicar el cateterismo de la uretra sin descubrir a la mujer (fig. 1345).

### C. — Orificio inferior de la vagina

Este orificio, por el que se abre la vagina en la vulva, difiere mucho en su aspecto exterior según se examine en una virgen o en una mujer desflorada. En ésta, sobre todo después de un primer parto, es un orificio ovalado, con el eje

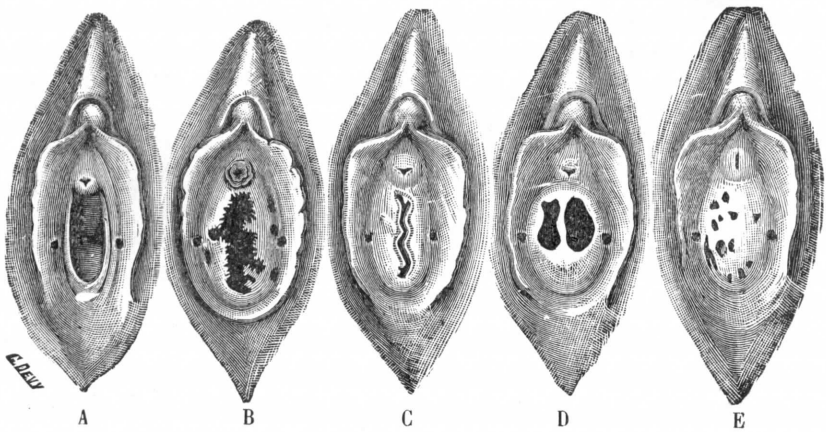


Fig. 1347

Variaciones morfológicas del himen: A, himen semilunar o falciforme; B, himen franjeado (según Luschka); C, himen bilabiado; D, himen hiperforado (según Roze); E, himen cribiforme (según Roze).

mayor ánteroposterior, en cuyo contorno se continúa directamente la mucosa vaginal con la mucosa del vestíbulo de una parte y con el revestimiento cutáneo de los labios de otra. En las vírgenes, en cambio, de la línea de unión vulvovaginal parte una especie de membrana que se extiende hacia el centro del orificio, estrechando su luz: es la membrana que se conoce con el nombre de *himen*.

### D. — Himen

El himen (de υμην, membrana) es, pues, un tabique incompleto que se inserta en el límite respectivo de los conductos vaginal y vulvar (fig. 1342, 14). Su situación es horizontal estando la mujer de pie y vertical cuando ésta descansa en decúbito supino.

**1.° Conformación exterior.** — La conformación del himen, como la de todos los órganos de función mal definida, es sumamente variable. Podemos, no obstante, referir casi todas sus variedades a uno de los tres tipos siguientes: el *tipo semilunar*, el *tipo anular* y el *tipo labiado*.

a) *Himen semilunar.* — El himen semilunar o falciforme (fig. 1347, A) tiene la forma de una media luna de concavidad anterior, cuyo borde convexo ocupa, según los casos, la mitad, los dos tercios o las tres cuartas partes del orificio vulvo-

vaginal. Sus dos extremos o astas se pierden insensiblemente a derecha e izquierda del tubérculo vaginal, separados de este tubérculo por un intervalo que varía según el grado de desarrollo de la membrana. No es raro observar que los dos extremos de la media luna se hallen en contacto en la línea media, casi siempre por debajo del meato urinario y algunas veces por encima de este orificio. Esta disposición representa el tránsito al tipo siguiente.

b) *Himen anular.* — El himen anular o circular (fig. 1342, 14) reviste, como su nombre indica, la forma de un diafragma con un agujero. Este orificio, *orificio himenal* (9), ocupa el centro de la membrana o está situado en un punto más o menos excéntrico: en este último caso está colocado generalmente entre el centro de la membrana y el tubérculo vaginal, de lo que resulta que, aun siendo circular, el himen es más ancho en su segmento posterior que en el anterior. Por lo que respecta a sus dimensiones, el orificio himenal es también muy variable: en ciertas personas apenas mide 2 ó 3 milímetros de diámetro; en otras tiene poco más o menos las mismas dimensiones que el propio orificio vulvovaginal y, en este caso, el himen está reducido a un sencillo rodete de la mucosa, dispuesto en forma de anillo sobre el contorno del citado orificio.

c) *Himen labiado.* — El himen labiado o bilabiado (fig. 1347, C) se compone de dos partes laterales o *labios*, separados uno de otro por una hendidura central ánteroposterior. Se comprende que estos labios sean tanto más movibles cuanto más larga sea la hendidurá que los separa. Cuando esta hendidura se extiende desde la horquilla hasta el tubérculo vaginal, los labios flotan libremente a la entrada de la vagina, doblándose hacia dentro o hacia fuera, a manera de postigos, y pudiendo permitir las relaciones sexuales sin experimentar desgarro alguno.

Jayle (1909) reduce todas las formas del himen a dos tipos principales: el *tipo en collarete* y el *tipo membraniforme.*

El *himen en collarete* es la forma más común. El contorno del orificio vaginal se prolonga en una especie de collarete mucoso de 2 a 5 milímetros de alto por término medio, que cierra por completo el orificio vaginal cuando los muslos están aproximados. El borde adherente del collarete corresponde al surco vestibular y se confunde con el anillo vaginal. El borde libre presenta las formas más diversas: regular, franjeada, dentada, etc. El *himen anular*, el *himen falciforme*, el *himen labiado*, el *himen dentado*, el *himen denticulado* son distintas variedades del himen en collarete.

El *himen membraniforme*, como indica su nombre, se dispone en el orificio inferior de la vagina a manera de una membrana, notable por su extensión. Ordinariamente presenta un orificio, a veces varios: el *himen en quilla*, el *himen de perforación central en Y*, el *himen bifenestrado*, son los tipos más comunes. La falta de orificio (hecho raro) constituye la *imperforación de la vagina.*

Jayle da el nombre de *himen en pinjante* a una variedad del himen anular que presenta debajo del meato una pequeña prolongación media formando como un pinjante. Designa asimismo con el nombre de *hímenes coroliformes* o *cupuliformes* ciertos hímenes que forman eminencia en el vestíbulo y se disponen a la manera de la corola de una flor.

**2.° Relaciones.** — Independientemente del tipo a que pertenezca, presenta siempre el himen *dos caras* y *dos bordes:*

a) *Caras.* — Una de las dos caras mira hacia abajo (cara inferior o *vestibular)* y la otra hacia arriba (cara superior o *vaginal).*

α) La *cara inferior* o *externa*, convexa, corresponde a los labios de la vulva, que se aplican directamente sobre ella cuando está cerrado.

β) La *cara superior* o *interna* mira hacia la cavidad vaginal. Sobre ella continúan, aunque siempre más o menos borradas, las eminencias rugosas, longitudinales o transversales, que ya hemos antes descrito sobre las paredes de la vagina.

b) *Bordes.* — Son dos: *borde libre* y *borde adherente.*

α) El *borde libre* circunscribe el orificio himenal. Es delgado, raras veces uniforme, a menudo festoneado irregularmente o dentellado, y algunas veces dividido en múltiples franjas, que, de no saberlo, pudieran creerse como resultado de desgarros del himen (fig. 1347, B). Esta disposición franjeada se observa con preferencia en hímenes labiados.

β) El *borde adherente (base* de ciertos autores) es la parte más gruesa del himen. Por arriba se continúa sin ninguna línea de separación con la superficie interior de la vagina. Por abajo, del lado de la vulva, está separado de las formaciones labiales, o más exactamente de los pequeños labios *(ninfas)*, por un surco circular, el *surco vulvohimenal* o *ninfohimenal*. Este surco, siempre profundo, se encuentra a menudo interrumpido a trechos por pequeñas bridas transversales, más o menos salientes, que van desde los labios menores al himen y que, en los casos en que están muy próximas, circunscriben entre sí unas pequeña depresiones ciegas, las *fosillas vulvohimenales*.

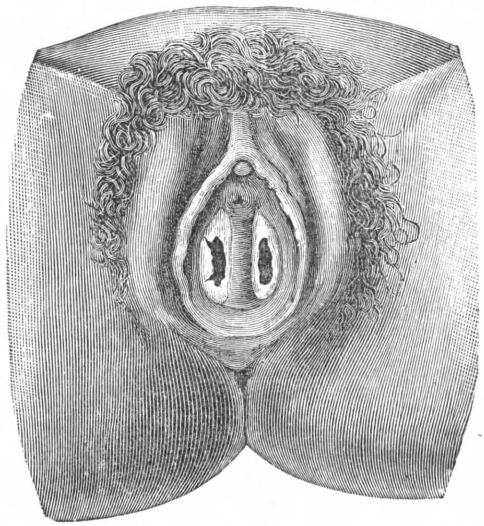

Fig. 1348

Un caso de himen doble con desfloración unilateral (observación de Rodrigues).

Las malformaciones y anomalías que puede presentar el himen son en gran manera numerosas; recordaremos las siguientes:

El himen puede tener dos orificios iguales o desiguales. Estos dos orificios están de ordinario yuxtapuestos transversalmente y separados entre sí por una cintilla central (fig. 1347, D). Semejante disposición coincide, en muchos casos, quizá en la mayoría, con una vagina doble o tabicada. Vaya o no acompañado de una vagina tabicada, se explica el *himen biperfordo* por el hecho de que el tabique mediano resultante de la soldadura de los extremos inferiores de los conductos de Müller, en lugar de resorberse o desaparecer, ha persistido en el adulto. Roze (1865), Delens (1877), Dohrn (1884), Demange (1887) y Rodrigues (1895), han referido casos de himen biperforado. En el caso de Demange los dos orificios estaban, contrariamente a la regla general, superpuestos en vez de yuxtapuestos, siendo, pues, transversal la cintilla de separación. En el caso de Rodrigues, cuyo dibujo exponemos (fig. 1348), la brida era central y los dos orificios yuxtapuestos; la joven había cohabitado, sin que se rompiera la brida media, por haberse verificado la penetración por el orificio derecho, lado en que había sufrido el himen dos desgarros: uno hacia arriba y afuera, y, otro hacia fuera y abajo; en cambio se observaba intacto el orificio izquierdo con su himen *(semivirgen)*.

En algunos casos el orificio himenal está reemplazado por una serie de pequeños orificios diseminados por la superficie del himen (fig. 1347, E), el cual ofrece el aspecto de una criba o de un pomo de regadera *(himen cribriformis)*. Por el contrario, existen hímenes imperforados. Entonces constituyen un vicio de conformación que, oponiéndose a la salida del flujo menstrual, puede acarrear graves consecuencias: el flujo menstrual, en vez de salir al exterior, se acumula en el interior de la vagina, que va distendiéndose progresivamente y adquiere poco a poco dimensiones considerables *(hematocolpos)*, comprime la vagina, oprime a la uretra detrás del pubis (retención de orina), deforma el recto y puede provocar trastornos del tracto intestinal. En uno de esos casos provocó Tillaux, por medio de una incisión crucial, la salida de 4,5 litros de sangre negruzca, análoga a la de los hematoceles. Por último, de algunos hechos perfectamente comprobados resulta que congénitamente puede faltar por completo el himen, hecho de grandísima importancia que deberá tener

siempre presente el médico forense cuando tenga que dictaminar acerca de si una mujer ha tenido o no relaciones sexuales. La anatomía del himen presenta así un interés particular desde el punto de vista *médicolegal.*

**3.° Estructura del himen.** — El himen está formado por un repliegue mucoso, entre cuyas dos hojillas se interpone una capa de tejido conjuntivo muy rica en fibras elásticas (fig. 1349).

Esta capa fibroelástica, que viene a constituir el esqueleto del himen, encierra en su trama numerosos vasos, ramificaciones nerviosas y, según varios autores (Ledru, Budin), fibras musculares lisas, que se continúan por arriba con la túnica muscular de la vagina; sin embargo, no todos los histólogos admiten la existencia de estos elementos contráctiles. Tourneux y Herrmann, especialmente, consideran el himen como un simple repliegue mucoso, enteramente desprovisto de fibras musculares.

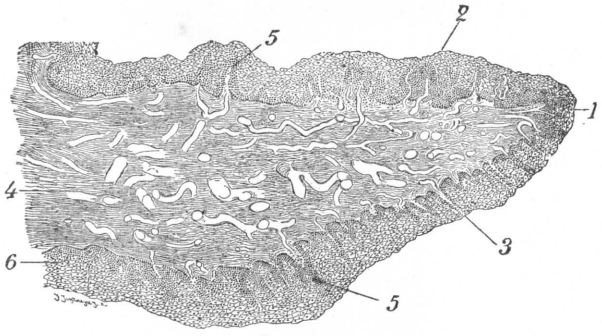


Fig. 1349

Corte longitudinal del himen de una joven (según Nagel).

1, borde libre del himen. — 2, cara superior o vaginal. — 3, cara inferior o vestibular. — 4, corion mucoso, con sus vasos. — 5, 5, dos papilas con sus vasos. — 6, capa epitelial.

Las dos hojillas mucosas que constituyen el himen pertenecen ambas al género de las dermopapilares. Presentan numerosas papilas, de forma cónica, simples o ramificadas, de 150 a 300 $\mu$ de longitud, y están cubiertas por su cara libre de un epitelio pavimentoso estratificado. Como la vagina, el himen carece de glándulas.

La capa fibroelástica del himen varía extraordinariamente, en cuanto a su desarrollo. Al lado de hímenes delgados, poco resistentes, que se desgarran con la mayor facilidad durante las primeras relaciones sexuales, se encuentran hímenes gruesos y carnosos, notables por su resistencia, que difícilmente ceden a la presión del miembro viril y requieren a veces una intervención quirúrgica.

**4.° Vasos y nervios.** — Los vasos y nervios del himen se confunden con los de la vagina (véase *Vagina*). Por lo que se refiere a los linfáticos, los de la cara superior se continúan con la red vaginal y se dirigen a los ganglios presacros; los de la cara inferior, mezclándose a los de la vulva, desembocan en los ganglios superficiales de la ingle.

Destino del himen, formación de las carúnculas mirtiformes. — Al verificarse las primeras aproximaciones sexuales, cuando el himen es blando y elástico, el orificio himenal puede dilatarse lo suficiente para que penetre el pene con facilidad y sin dolor. En este caso se comprende que no ha de haber hemorragia, persistiendo el himen, aunque de dimensiones más reducidas, hasta el primer parto. Debemos añadir que los casos de este género no son raros, como generalmente se cree, y no queremos, para demostrarlo, otra prueba que la estadística de Budin, quien, en el espacio de tres meses y en la clínica de partos de la Facultad de Medicina de París, ha observado trece veces la presencia del himen intacto entre 75 primíparas. ¿Qué resulta entonces de esa creencia tan profundamente arraigada en el espíritu de las gentes, según la cual la presencia del himen es para la mujer una señal cierta de su virginidad? ¿No es éste el caso de repetir que la virginidad no consiste en una formación anatómica, sino, como ha dicho Buffon, «en un ser moral, en una virtud que estriba sólo en la pureza del corazón»?

Sin embargo, no siempre ocurre así. Muchas veces el himen se desgarra al primer coito, que por esta causa es más o menos doloroso y se acompaña de una pérdida sanguí-

nea más o menos copiosa, y aun algunas veces de una verdadera hemorragia. Con todo, en contra de la opinión emitida por muchos autores, el himen no queda completamente destruído, y, como en los casos en que no ha sufrido ninguna rasgadura, persiste, parcialmente al menos, hasta el primer parto. En este momento la cabeza fetal, agrandando desmesuradamente el orificio vulvovaginal, desgarra a su vez la membrana himen. No obstante, los desgarros ocasionados por la cabeza del feto en el momento del parto son mucho más profundos que los producidos por el pene en la primera o primeras relaciones sexuales: se extienden hasta la vulva y muy a menudo interesan ésta también.

Además, el himen no ha sido solamente desgarrado; antes que el desgarro se produzca, ha sido distendido fuertemente y contusionado a consecuencia de la presión más o menos

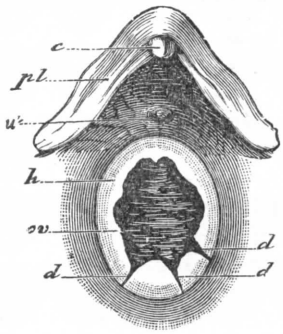


Fig. 1350

Desgarro del himen después de las primeras relaciones sexuales (según Budin).

*c*, clítoris. — *pl*, labios menores. — *u*, meato urinario. — *h*, himen. — *d*, *d*, *d*, tres desgarros. — *ov*, orificio vaginal.

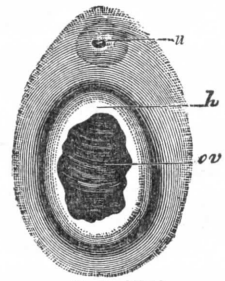


Fig. 1351

Fig. 1351. — Orificio himenal antes del parto (según Budin).

*u*, meato urinario. — *h*, himen cuyos bordes, a pesar de las relaciones sexuales, no presentan ningún desgarro. — *ov*, orificio himenal.

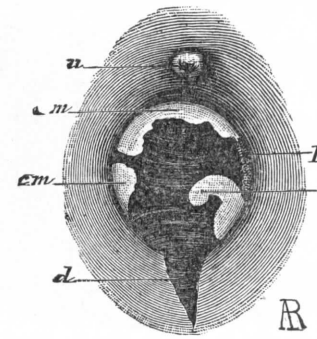


Fig. 1352

Fig. 1352. — Orificio himenal después del parto (según Budin).

*u*, meato urinario. — *d*, desgarro en la parte posterior de la vulva. — *z*, colgajo himenal, desprendido y flotante. — *cm*, carúnculas mirtiformes. — *p*, herida.

prolongada, ejercida contra él por las partes fetales en presentación. De aquí que la mayoría de los colgajos se gangrenan y caen, dejando en su sitio una herida que deja una cicatriz plana. Las partes del himen que escapan a esta destrucción gangrenosa se retraen y constituyen alrededor del orificio vulvohimenal algunas formaciones irregulares, unas mamelonadas, y por consiguiente poco salientes, y otras más alargadas, semiflotantes, más o menos pediculadas, etc. A estos restos cicatrizales del himen (fig. 1352, *cm*) se les da el nombre de *carúnculas mirtiformes* o *himenales*.

El número y la situación de las carúnculas varía tanto como su forma. Lo más a menudo existen una media y una o varias laterales, que ocupan, como su nombre indica, la primera la porción media anterior o media posterior del anillo vulvovaginal y las otras las partes laterales de este anillo.

## § 3. — Organos eréctiles

El aparato eréctil de la vulva comprende: 1.°, un órgano medio, el *clítoris;* 2.°, dos órganos laterales, los *bulbos de la vagina*. En el transcurso de nuestra descripción veremos, por una parte, que el clítoris corresponde bastante bien al pene, y por otra parte, que los bulbos de la vagina representan cada uno una mitad del bulbo de la uretra. Los órganos eréctiles del aparato genital se hallan, pues, dispuestos según el mismo tipo en los dos sexos. Además, la embriología demuestra que tienen igual origen, y si existe en el adulto tan notable diferencia, es como consecuencia de adaptaciones funcionales que se producen en el curso del desarrollo.

## A. — Clítoris

El clítoris es un órgano eréctil, impar y medio, situado en la parte superior y anterior de la vulva (fig. 1353). Es en la mujer el homólogo, considerablemente reducido, del pene del hombre.

**1.° Disposición general, forma y trayecto.** — Si seguimos al clítoris de atrás a delante, de su extremidad profunda hacia su extremidad superficial (figura 1354), notaremos que se origina por dos mitades laterales, que constituyen lo que se denomina sus *raíces*. Estas raíces, aguzadas en forma de cono como las de los cuerpos cavernosos del hombre, ocupan el compartimiento inferior del perineo, donde se insertan por su borde superior al labio anterior de las ramas isquiopubianas. Oblicuamente ascendentes, convergen entre sí llegando a ponerse en contacto en la línea media y adosándose entonces para formar un órgano único de forma cilíndrica: el *cuerpo del clítoris*.

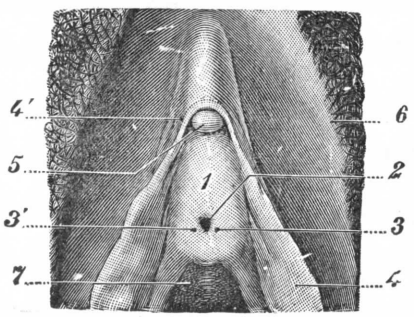


Fig. 1353

El clítoris visto por delante, habiendo separado los pequeños labios (T.-J.).

1, vestíbulo.—2, meato.—3 y 3', orificios de las dos glándulas de Skene. — 4, pequeños labios, con 4', el prepucio que forman al clítoris. — 5, clítoris. — 6, labios mayores. — 7, vagina.

El cuerpo del clítoris, constituído de esta manera, sigue durante algún tiempo todavía la dirección de sus raíces, es decir, que se dirige oblicuamente hacia arriba y adelante. Después, acodándose bruscamente un poco por delante de la sínfisis *(codo del clítoris)*, se dirige hacia abajo y atrás, disminuye gradualmente de volumen y termina por un extremo romo y ligeramente abultado, al que se da el nombre de *glande*. La porción presinfisiana del clítoris forma, pues, con la porción inicial, lo mismo que el pene, un ángulo de seno pósteroinferior, que designaremos con el nombre de *ángulo clitorídeo*. A este nivel el clítoris se halla sostenido en su posición por un ligamento suspensorio que, por su disposición y por su estructura, recuerda exactamente el del hombre: también en la mujer (fig. 1354, 4) se desprende este ligamento de la sínfisis púbica y de la línea blanda abdominal, desciende hasta el clítoris, se desdobla al llegar a este órgano, al cual rodea lateralmente se reconstituye por debajo de él, y, finalmente, se pierde en las paredes del saco elástico de los labios mayores.

Considerado desde el punto de vista de su configuración externa, el cuerpo del clítoris tiene una forma regularmente cilíndrica. Presenta a veces, en su superficie inferior, un surco medio, que puede extenderse hasta su extremo anterior y hace que éste sea bífido. Este surco es evidentemente el equivalente del conducto uretral del pene, y recordaremos que a su nivel se desarrolla la *brida masculina de* Pozzi, señalada anteriormente (pág. 1330) como homóloga de la uretra esponjosa del hombre.

**2.° Dimensiones.** — El clítoris, en estado de flaccidez, mide, por término medio, de 60 a 70 milímetros, que se distribuyen de la manera siguiente: 30 a 35 milímetros las raíces, 25 a 30 el cuerpo y 6 ó 7 el glande. Su diámetro es de 6 ó 7 milímetros.

El clítoris es, como los cuerpos cavernosos del pene, susceptible de entrar en erección. Pero esta erección es incomparablemente menos perfecta que la de

los cuerpos cavernosos del hombre: el órgano, si se presenta turgente, no adquiere nunca esa rigidez que caracteriza al pene en estado de erección; sus dimensiones varían poco y su curvatura persiste.

Como puede verse, el clítoris es una formación muy rudimentaria si se compara con los cuerpos cavernosos del hombre. En algunos casos, no obstante, adquiere dimensiones desusadas: la porción libre medía 5 centímetros de largo en un caso de CRUVEILHIER, 8 centímetros en una observación de OMBRÉDANNE, y podría llegar, según TARNIER y CHANTREUIL, hasta 13 centímetros. A las anomalías de este género se deben atribuir la mayoría de los casos de pretendido hermafroditismo; se trata, en realidad, de sujetos *ginandroides* (OMBRÉDANNE), cuyo sexo

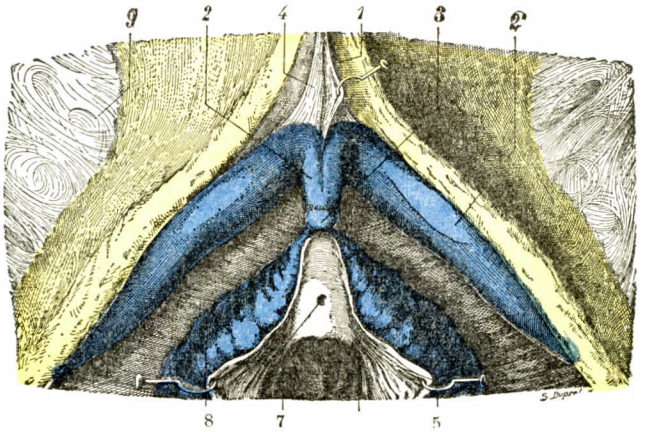


FIG. 1354

Formaciones eréctiles del clítoris.

1, sínfisis púbica. — 2, cuerpos cavernosos del clítoris, con 2', sus raíces que van a insertarse en las ramas isquiopúbicas. — 3, glande del clítoris. — 4, ligamento suspensorio del clítoris. — 5, cara interna de los pequeños labios. — 6, orificio inferior de la vagina. — 7, uretra. — 8 bulbos vestibulares. — 9, agujero obturador con su membrana fibrosa.

puede prestarse a discusión a causa del desarrollo anormal del clítoris, que parece un pene, pero cuyo aparato glandular está representado por *ovarios* más o menos normales. No existen hermafroditas verdaderos.

**3.° Relaciones.** — Considerado desde el punto de vista de sus relaciones, el clítoris se divide en dos porciones: una *porción oculta* y otra *libre*.

α) La *porción oculta* comprende las raíces y la parte posterior del cuerpo. Se halla profundamente situada por encima de los grandes labios, inmediatamente en relación con el esqueleto de la región.

β) La *porción libre*, formada por el glande y por una pequeña porción del cuerpo, se halla cubierta hacia delante y a los lados por un repliegue cutáneo, que depende de los pequeños labios y constituye el *capuchón* o *prepucio del clítoris* (fig. 1353, 4'). Las relaciones recíprocas del glande del clítoris y su prepucio recuerdan exactamente las que se observan en el hombre. En primer lugar, el prepucio cubre el glande, pero sin adherirse a él; lo mismo que en el hombre, existe entre las dos formaciones una especie de cavidad, la *cavidad prepucial*. Además, el glande se halla cubierto por una mucosa dermopapilar que, en la porción posterior del órgano, se dobla sobre el prepucio para tapizar su cara profunda. Por último, para completar la analogía, de la cara posterior del clítoris

sale un pequeño pliegue medio que, con el nombre de *frenillo* (fig. 1342, 6'), fija el cilindro eréctil a los pequeños labios.

**4.° Estructura.** — Desde el punto de vista de su estructura, debemos considerar separadamente: 1.°, el *clítoris propiamente dicho;* 2.°, el *glande;* 3.°, el *prepucio*.

a) *Clítoris propiamente dicho.* — El clítoris se compone de dos mitades simétricas, los *cuerpos cavernosos del clítoris*, los cuales tienen la misma estructura fundamental que los del pene. Como estos últimos, se encuentran esencialmente constituídos por una cubierta fibrosa o *albugínea*, que encierra en su interior un tejido eréctil (véase *Pene)*. También, como los del pene, se hallan separados uno de otro por un tabique medio incompleo *(tabique pectiniforme)*, a través de cuyas fisuras el sistema vascular de un lado comunica libremente con el del lado opuesto.

b) *Glande.* — El glande del clítoris se halla formado por un núcleo central de naturaleza conjuntiva, cubierto exteriormente por una mucosa dermopapilar. Así constituído, difiere de los cuerpos cavernosos, los cuales corresponden manifiestamente a las formaciones eréctiles. Difiere igualmente del glande del pene, el cual es también un órgano eréctil; no obstante, no es exacto decir, como afirman casi todos los autores, que no es en manera alguna el equivalente morfológico de este último. En efecto, la embriología nos demuestra, como lo han dejado establecido los recientes estudios de Retterer, que el glande se desarrolla, del lado de los cuerpos cavernosos, exactamente del mismo modo en la mujer que en el hombre. Sin duda, el glande femenino carece de uretra y de cuerpo esponjoso, dos formaciones que se encuentran en el glande masculino, pero posee todos los demás elementos: la extremidad anterior de los cuerpos cavernosos y la cubierta tegumentaria. Estos dos elementos anatómicos, no por ser mal diferenciados y rudimentarios dejan de existir con su significación neta y precisa. El glande del clítoris es, pues, el homólogo del glande del pene: si no representa la totalidad de este último, representa una buena parte, su parte superior o dorsal.

c) *Prepucio.* — Por lo que respecta al prepucio, está formado, como en el hombre, por una hojilla cutánea, cubierta en su cara profunda de una hojilla mucosa, que es continuación de la mucosa del glande. Algunos autores han descrito, en la mucosa bálanoprepucial de la mujer, formaciones glandulares análogas a las glándulas de Tyson; sin embargo, la existencia de estas glándulas es todavía dudosa: Tourneux y Herrmann las desechan por completo.

**5.° Vasos y nervios.** — Los vasos y nervios del clítoris presentan, en su origen, trayecto y terminación, la mayor analogía con la disposición que guardan en el hombre.

a) *Arterias.* — Las arterias del clítoris son en número de cuatro, dos a cada lado: son las arterias cavernosas y las arterias dorsales del clítoris.

La *arteria cavernosa*, mucho más pequeña en la mujer que en el hombre, llega al cuerpo cavernoso «cerca del ángulo perineal», del ángulo de reunión de las dos mitades del cuerpo cavernoso (Farabeuf). Penetra en él por la cara superior y llega al extremo anterior del órgano después de haber destacado un ramo recurrente que llega al extremo posterior. Las dos cavernosas están anastomizadas entre sí por ramos muy finos que atraviesan el tabique.

La *arteria dorsal del clítoris*, rama terminal de la pudenda interna, atraviesa las fibras profundas del ligamento suspensorio y llega al dorso del clítoris para seguir la cara superior del cuerpo cavernoso. Penetra en éste a la altura del glande. Va acompañada del nervio dorsal situado por fuera y de dos venillas satélites.

b) *Venas.* — Las venas del clítoris son muy numerosas. Las dividiremos, como en el hombre, en *superiores*, *inferiores*, *anteriores* y *posteriores*. Las *superiores* forman dos planos, un plano superficial y un plano profundo, desembocando cada uno de ellos en una vena llamada *dorsal:* la *vena dorsal superficial* des-

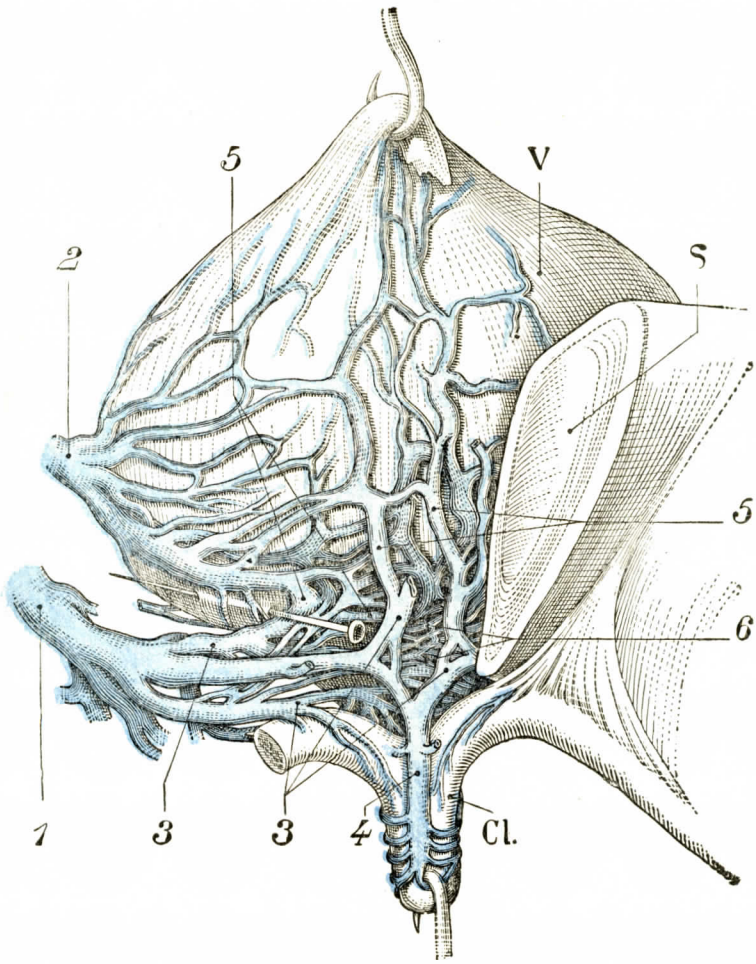


Fig. 1355

Venas de las caras anterior y lateral de una vejiga de mujer (según Farabeuf).

V, vejiga. — S, sínfisis púbica. — Cl., clítoris.

1, vena pudenda interna que llega al perineo. — 2, vesical inferior situada en la pelvis. — 3, 3, afluentes de la pudenda interna (el matiz es más claro que el de los afluentes de la vesical). — 4, vena dorsal del clítoris. — 5, anastomosis entre las dos corrientes. — 6, semicorbata venosa del cuello de la vejiga y del origen de la uretra.

emboca en la safena interna y de allí en la femoral; la *vena dorsal profunda* desemboca, a través de la aponeurosis perineal media, en la vena pudenda interna. Ella constituye su origen (fig. 1355). Las *inferiores*, ordinariamente de pequeño calibre, descienden a un plexo venoso que se halla entre el clítoris y el bulbo de la vagina (*plexo intermediario* de Kobelt). Las *anteriores*, salidas del extremo libre de los cuerpos cavernosos, desembocan en parte en las venas dorsales. Las

demás se mezclan con las venas inferiores y, como ellas, desembocan en los plexos intermedios. Las *posteriores* proceden de las raíces de los cuerpos cavernosos y de su ángulo de unión. Desembocan en parte en las venas bulbares, en parte en el plexo de Santorini.

c) *Linfáticos.* — Los linfáticos del clítoris se dividen, como los del glande, en *superficiales* y *profundos*. Los *linfáticos superficiales* provienen del capuchón o prepucio. Terminan en el grupo súperointerno de los ganglios de la ingle. Los *linfáticos profundos*, bien estudiados por CUNÉO y MARCILLE (1901), presentan la mayor analogía con los del glande: nacidos de una red glandular, avanzan de atrás a delante por la cara dorsal del clítoris, llegan a la sínfisis y forman una *red presinfisiana*, de donde parten dos clases de troncos: 1.°, los *troncos crurales*, que alcanzan el canal crural para terminarse en un ganglio inguinal profundo, en el ganglio de Cloquet y en el ganglio retrocrural interno; 2.°, un *tronco inguinal*, que se introduce en el conducto inguinal, llega al abdomen y termina, como en el hombre, en el ganglio retrocrural externo.

d) *Nervios.* — Los nervios proceden del pudendo interno. Con el nombre de *nervios dorsales del clítoris*, corren de atrás a delante en la cara dorsal del órgano, emiten durante su camino algunos finos ramos a los cuerpos cavernosos y van a terminar en el glande, en donde parece encontrarse la exquisita sensibilidad, por lo demás muy especial, de que disfruta el clítoris. RETZIUS y KOSTLIN han seguido sus fibras terminales hasta el epitelio.

Se han señalado en el glande, como aparatos nerviosos terminales, corpúsculos de Pacini, corpúsculos de Meissner, corpúsculos de Krause y, por último, corpúsculos especiales, descritos por primera vez por KRAUSE y a los cuales FINGER ha dado más tarde el nombre de *corpúsculos de la voluptuosidad (Wollustkœrperchen)*.

Estos últimos corpúsculos, de 150 a 200 μ de longitud, ocupan la base de las papilas. Se distinguen por tener una cubierta muy gruesa y presentan unas a manera de estrangulaciones que dan a su superficie un aspecto irregular y como mamelonado.

## B. — BULBOS VESTIBULARES

Los bulbos vestibulares, denominados también bulbos de la vagina, en número de dos, derecho el uno e izquierdo el otro, son formaciones eréctiles (figura 1356, 1), desarrolladas en las partes laterales de la uretra y del orificio vaginal, debajo de la aponeurosis media del perineo. Los dos juntos representan el bulbo uretral del hombre, el cual, en la mujer, ha sido separado en una mitad derecha y otra izquierda por la interposición del conducto vaginal. Por lo demás sabemos que, también en el hombre, el bulbo se halla dividido por un séptum medio en dos mitades laterales.

**1.° Dimensiones.** — El volumen de los bulbos vaginales varía mucho según los casos. Sus dimensiones medias son las siguientes: su longitud, de 30 a 35 milímetros; su anchura o altura, de 12 a 15 milímetros; su grosor, representado por su diámetro transversal, de 8 a 10 milímetros.

**2.° Conformación exterior y relaciones.** — KOBELT comparaba los bulbos a dos sanguijuelas repletas de sangre. Cada uno de ellos tiene una forma bastante parecida a un ovoide de base posterior, ligeramente aplanado de fuera a dentro. Ofrece, pues, a nuestra consideradación *dos caras* , *dos bordes* y *dos extremos*:

a) *Caras.* — De las dos caras, una mira hacia arriba y la otra hacia abajo.

α) La *cara superior* está en contacto con la cara inferior de la aponeurosis media. Se adhiere a ella por tractos conjuntivos. En la parte posterior entra en relación con la glándula de Bartholin, que se desliza entre la aponeurosis y el bulbo, excediendo a éste por detrás.

β) La *cara inferior* mira hacia fuera. Está oculta por el músculo bulbocavernoso.

b) *Bordes.* — α) El *borde externo* corresponde a la aponeurosis perineal

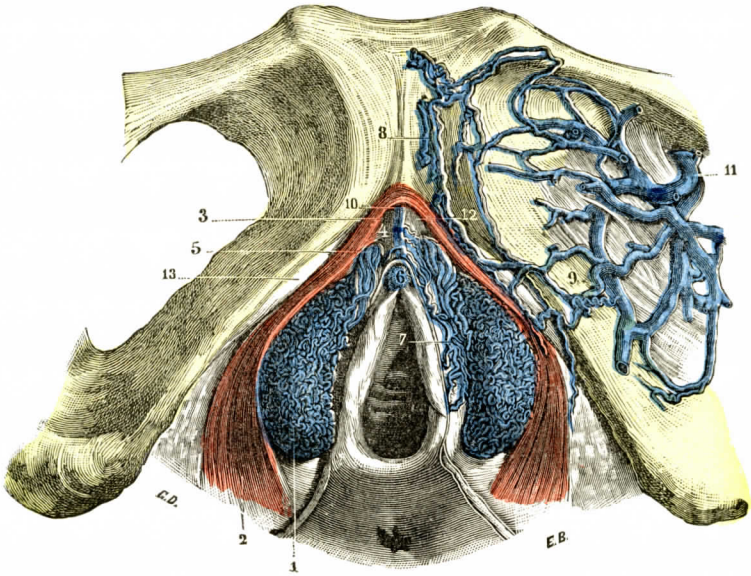


Fig. 1356

El bulbo vestibular y el sistema venoso del clítoris, vistos de frente (imitado de Kobelt).

1, bulbo de la vagina. — 2, músculo constrictor de la vulva. — 3, porción anterior de este músculo. — 4, su porción posterior, pasando por debajo del clitoris. — 5, red intermedia. — 6, glándula del clitoris. — 7, venas que vienen de los pequeños labios. — 8, venas que ascienden hacia la vena subtegumentaria del abdomen. — 9, venas que comunican con la vena obturatriz. — 10, vena dorsal del clitoris. — 11, vena obturatriz. — 12, raíz derecha del clitoris. — 13, cuerpos cavernosos.

media y al borde externo del músculo bulbocavernoso. Un intervalo de un centímetro lo separa de la rama isquiopúbica.

β) El *borde interno*, mucho más grueso, es cóncavo; limita el conducto de la uretra y el conducto vaginal. Es seguido por el conducto de la glándula de Bartholin.

c) *Extremos.* — Los dos extremos, a su vez, se distinguen en anterior y posterior.

α) El *extremo posterior* o *base*, bastante regularmente redondeado, se extiende de ordinario hasta la proximidad de la fosa navicular. Está en relación con la glándula de Bartholin. Bastante a menudo el bulbo se detiene en una línea transversal que pasa por el centro del orificio vaginal; como también, en ciertos casos, alcanza dimensiones insólitas que exceden el límite de la fosa navicular y se prolongan más o menos lejos en el espesor del perineo.

β) El *extremo anterior* o *vértice*, muy delgado y como afilado, se halla en la región vestibular, entre el meato urinario y el clítoris. A este nivel el bulbo se continúa directamente con el del lado opuesto o a lo menos está unido a él por conductos venosos que van del uno al otro. Entre los bulbos y el clítoris existe

una rica red que Kobelt ha designado con el nombre de *red intermedia* (figura 1356, 5), a cuya constitución concurren a la vez venas bulbosas y venas clitorídeas. Este plexo establece de esta manera amplias comunicaciones entre la circu-

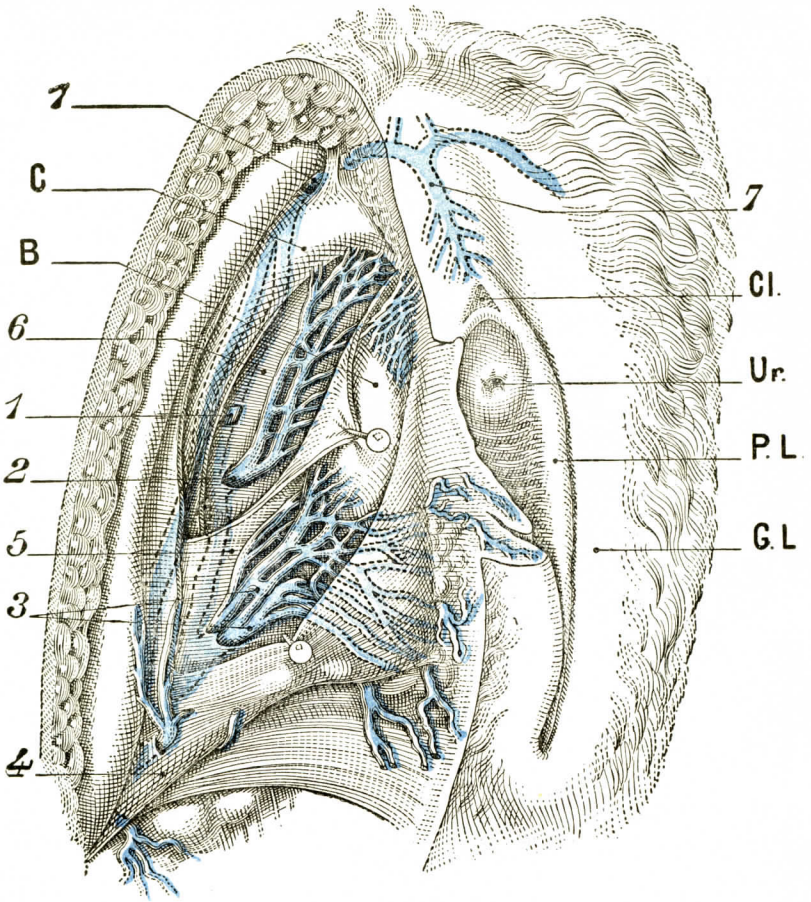


Fig. 1357

Planos aponeuróticos del perineo en la mujer y venas profundas del perineo (según Farabeuf).

G.L., labios mayores. — P.L., labios menores. — Cl., clítoris. — Ur., orificio de la uretra. — B, bulbo. — C, cuerpo cavernoso.

1, vena pudenda interna que recibe, 2, las venas cavernosas y uretrales. — 3, gruesa vena bulbar que llega á la vena pudenda interna. — 4, aponeurosis perineal superficial. — 5, hoja inferior del suelo perineal. — 6, hoja superior de este suelo en cuyo espesor discurre el paquete pudendo interno. — 7, vena dorsal del clítoris, rama de origen de la pudenda interna.

lación venosa del bulbo y la del clítoris, por cual razón estas dos circulaciones resultan más o menos solidarias una de otra.

**3.° Estructura.** — El bulbo de la vagina es un órgano eréctil, mucho menos perfecto que el clítoris y, sobre todo, que los cuerpos cavernosos del hombre.

Difiere de estos últimos en que su capa albugínea es muy delgada, reducida a veces, por decirlo así, a una sencilla cubierta conjuntiva. También se distingue en que sus elementos contráctiles son mucho menos abundantes y sus conductos venosos no tienen exactamente la disposición y estructura que los caracterizan entre los verdaderos tejidos eréctiles

El bulbo de la vagina es, pues, un aparato eréctil imperfecto, y si, en ciertas condiciones fisiológicas, se pone más o menos turgente bajo la influencia de la repleción sanguínea, no se observa nunca la erección en el preciso sentido de la palabra.

**4.° Vasos y nervios.** — El bulbo vaginal recibe una *arteria bulbosa*, rama de la pudenda interna. Las *venas* se disponen en dos redes (GUSSENBAUER): una *red superficial*, constituída por una red de venas muy voluminosas, una *red profunda*, formada por vasos mucho más finos (fig. 1357). Las venas bulbares comunican ampliamente con todas las redes próximas: red vaginal, red del clítoris, red de los labios mayores y menores, etc. Se reúnen ordinariamente en cinco o seis troncos, verdaderas venas eferentes del bulbo, que se separan del órgano a nivel de su borde posterior y sobre todo en la proximidad de su base, y desembocan, después de haber perforado la aponeurosis perineal media, en la vena pudenda interna (fig. 1357). Los *linfáticos* del bulbo vaginal no se conocen todavía. Los *nervios*, notables por lo tenues, llegan al bulbo por la arteria bulbar. Terminan en las fibras musculares lisas y en los vasos.

## ARTICULO VI

## GLANDULAS ANEXAS AL APARATO GENITAL DE LA MUJER

Al aparato genital de la mujer van anexas, como en el hombre, algunas formaciones glandulares. Son: 1.°, las *glándulas uretrales* y *periuretrales*, que, como su nombre indica, se desarrollan en la pared uretraf o en su proximidad; 2.°, las *glándulas vulvovaginales*, que ocupan las partes pósterolaterales del orificio inferior de la vagina.

### § 1. — GLÁNDULAS URETRALES Y PERIURETRALES

### (PRÓSTATA FEMENINA)

En la superficie interior de la uretra, preferentemente en su pared inferior y en sus paredes laterales, se abren numerosas formaciones glandulares, denominadas *glándulas uretrales*.

**1.° Disposición general, forma, relaciones, estructura.** — Estas glándulas (fig. 1358, 2) se disponen en filas lineales, dirigidas paralelamente al eje del conducto: cada fila comprende tres, cinco, ocho y hasta a veces diez orificios.

La forma de estas glándulas es muy variable: unas no son más que sencillas depresiones de la mucosa; las otras, glándulas arracimadas perfectamente desarrolladas. Entre estos dos tipos extremos se encuentran todas las variedades intermedias. Añadiremos además que en la proximidad del meato es donde son más numerosas y más desarrolladas: llegan, en esta región, a tener 2,5 y aun tres milímetros de largo. Su extremo profundo se halla situado, según las dimensiones de la glándula, en el corion mucoso, sobre la túnica muscular o bien en el espesor de esta túnica.

Las glándulas uretrales se encuentran en toda la extensión de la uretra. Por delante traspasan este conducto y se encuentran siempre algunas de ellas en la región del vestíbulo, alrededor del meato. Designaremos estas últimas, para distinguirlas de las precedentes, con el nombre de *glándulas periuretrales*.

Cualesquiera que sean su forma y situación topográfica, las glándulas precitadas tienen siempre la misma estructura: son masas epiteliales, redondeadas o tubulares, simples o lobulares, de superficie mamelonada, hendidas según su eje por una luz central muy estrecha.

Sus paredes, bastante gruesas en general, miden en ciertos casos 120 y aun 150 $\mu$. Se hallan formadas de pequeñas células esféricas o prolongadas perpendicularmente a la superficie, muy apretadas entre sí y limitadas, por la parte de la luz central, ya por células pavimentosas, ya por una capa de células prismáticas, que recuerdan exactamente las que revisten la mucosa uretral (Tourneux y Herrmann).

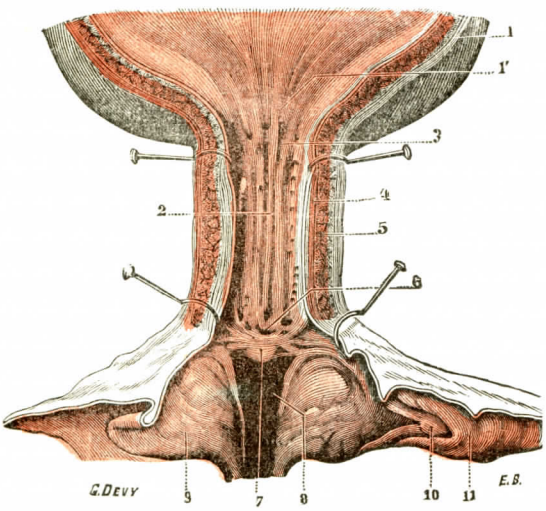


Fig. 1358

Las glándulas uretrales en la mujer.

La pared anterior de la uretra se ha incidido en la línea media y se ha dirigido con erinas hacia fuera (parcialmente según Toldt).

1, vejiga, con: 1', su cuello. — 2, uretra, con sus pliegues longitudinales y sus orificios glandulares. — 3, cresta uretral. — 4, túnica muscular de la uretra. — 5, esfínter externo. — 6, orificio externo de la uretra. — 7, tubérculo vaginal. — 8, vagina. — 9, labios menores. — 10, clítoris, con 11, su prepucio.

**2.° Significación morfológica.** — Morfológicamente estas glándulas tienen gran analogía con glándulas prostáticas que se hubiesen detenido en su desarrollo, y debemos considerarlas en la mujer como las homólogas de estas últimas. Forman, por su conjunto, la *próstata femenina:* una próstata, empero, extendida en superficie y muy rudimentaria. Además, la embriología establece esta homología de una manera indiscutible, como lo ha demostrado Tourneux. Por otra parte, las observaciones de Virchow (*Arch., für. path. Anat.*, año 1853) demuestran que las glándulas uretrales de la mujer pueden, como las glándulas prostáticas del hombre, ser asiento de esas concreciones nitrogenadas que hemos descrito al tratar de la próstata y que constituyen verdaderos cálculos intraglandulares.

Conductos yuxtauretrales o conductos de Skene. — Independientemente de las glándulas periuretrales antes descritas, se encuentran también en la mayoría de las mujeres, en la región del vestíbulo próxima a la uretra, dos conductos, uno derecho y otro izquierdo (figura 1360, *g*), que se abren en la proximidad de la semicircunferencia posterior del meato, ora en los mismos labios de este orificio, ora en el vértice de dos pequeñas eminencias situadas un poco más atrás. Estos son los *conductos yuxtauretrales.*

Estos conductos yuxtauretrales, citados por Skene en 1880, han sido perfectamente estudiados después por Schuller en 1883 y por Almasoff en 1890. Existen ya en la recién nacida y aun en el feto, crecen con la edad, llegando en la adulta a su período de estado y atrofiándose después de la menopausia, sin desaparecer, no obstante, por completo. En efecto, Schuller los ha encontrado en mujeres de sesenta a ochenta años. Según las observaciones de Almasoff, aumentan de volumen durante el embarazo, llegando al máximo en el momento del parto. Su existencia es casi constante: Kochs los ha encontrado en una proporción de 80 por 100. En 90 mujeres examinadas por Almasoff, los conductos de Skene existían a derecha e izquierda en 83 y sólo faltaron en 3. Las otras cuatro sólo presentaban un conducto. Según su grado de desarrollo, los conductos de Skene permiten la introducción de una sonda de los números 1, 2 ó 3 de la escala de Bowmann: en un caso

excepcional, ALMASOFF pudo introducir la del númreo 7. Su profundidad varía ordinariamente de 4 a 20 milímetros.

Algunos anatomistas consideran los conductos yuxtauretrales de Skene como representantes de las extremidades inferiores de los conductos de Wolff, como homólogos, por consiguiente, de los conductos de Gartner. Sin embargo, como hace notar SCHULLER con justa razón, semejante interpretación es poco conciliable con el doble hecho de que los conductos yuxtauretrales faltan por ejemplo en el embrión y en el adulto existen a veces tres, dos laterales y uno medio.

El estudio histológico de los conductos yuxtauretrales, minuciosamente hecho por ALMASOFF, nos demuestra en estas formaciones verdaderas glándulas arracimadas. En efecto, se ve que el conducto principal se divide, un poco más allá de su orificio exterior, en algu-

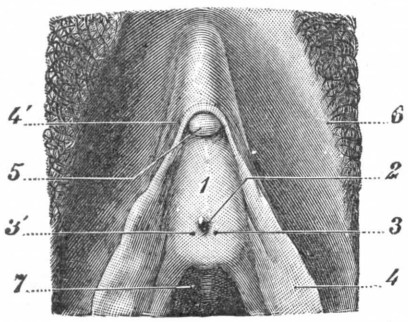


FIG. 1359

Los conductos de Skene, vistos por delante en el vestíbulo.

1, vestíbulo. — 2, meato. — 3 y 3', orificios de los conductos de Skene. — 4, pequeños labios, con 4', el prepucio que forman al clítoris.—5, clitoris.—6, grandes labios. — 7, vagina.

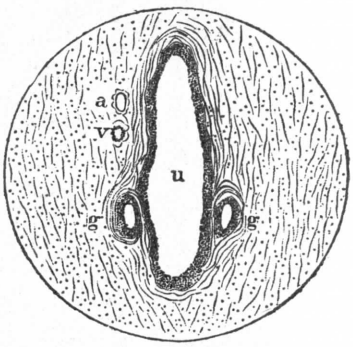


FIG. 1360

Corte transversal de la uretra femenina: a derecha e izquierda, los dos conductos de Skene (según SKENE).

*u*, conducto uretral. — *g*, *g*, conductos de Skene. *a*, arteria. — *v*, vena.

nas ramas secundarias, las cuales terminan en ácinos, con membrana basal y revestimiento epitelial característico. Estas glándulas se refieren, pues, por su estructura y por su situación, al grupo de las glándulas periuretrales. Difieren de ellas únicamente por su desarrollo, que es más considerable: su significación anatómica es exactamente la misma.

## § 2. — GLÁNDULAS VULVOVAGINALES O GLÁNDULAS DE BARTHOLIN

Las glándulas vulvovaginales (HUGUIER), también denominadas glándulas de *Bartholin*, nombre del anatomista que primero las ha citado en la especie humana, son glándulas mucíparas, que desembocan en el fondo del conducto vulvar (figura 1361, 6). Son las *glandulæ vestibulares majores* de los anatomistas alemanes, en oposición a las pequeñas glándulas mucosas que existen en el revestimiento del vestíbulo y que constituyen las *glandulæ vestibulares minores*. Las glándulas de Bartholin son, en la mujer, las homólogas de las glándulas de Cowper.

**1.° Generalidades.** — Las glándulas de Bartholin son en número de dos, una derecha y otra izquierda, dispuestas simétricamente a cada lado del plano medio.

a) *Situación.* — Se desarrollan en la parte pósterolateral del orificio vulvovaginal, entre este orificio y el isquion. Se hallan exactamente situadas a un centímetro aproximadamente por encima de la implantación del himen, a 2 ó 3 centímetros por encima del borde libre de los labios mayores. Topográficamente, están

comprendidas en la celda perineal inferior, entre la aponeurosis perineal inferior, que la separa de los tegumentos, y la aponeurosis perineal media, que la separa de la excavación pélvica.

b) *Significación morfológica.* — Las glándulas vulvovaginales, relativamente pequeñas en la niña, aumentan rápidamente de volumen en la edad de la pubertad, presentan su mayor desarrollo en la adulta y se atrofian luego gradualmente a medida que se extingue la actividad sexual. Estas formaciones glandulares tienen, pues, una significación puramente genital.

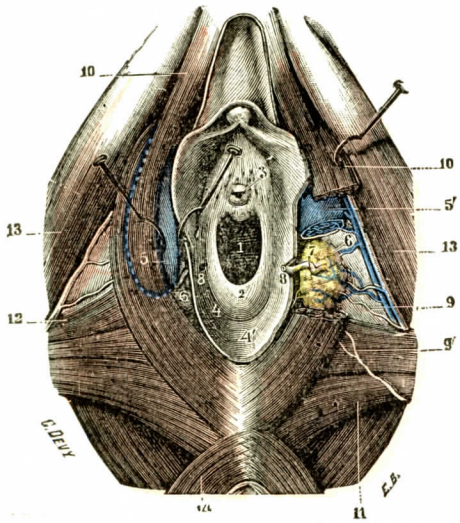


Fig. 1361

Glándula vulvovaginal o glándula de Bartholin.

(La línea de puntos azules indica los límites del bulbo de la vagina.)

**1**, orificio inferior de la vagina. — 2, himen. — 3, meato urinario. — 4, surco labiohimenal. — 4', fosa navicular. — 5, 5, bulbos de la vagina, cuya parte inferior ha sido resecada a la izquierda para descubrir: 6, la glándula vulvovaginal; 7, su conducto excretorio; 8, orificio de este conducto.—9, 9', arterias de la glándula.—10, constrictor de la vulva, resecado en parte en su mitad izquierda.—11, transverso superficial. — 12, isquiobulbar. — 13, isquiocavernoso. — 14, esfínter anal.

c) *Dimensiones y peso.* — Su volumen varía entre el de un guisante y el de una pequeña almendra, y a menudo es diferente en ambos lados. Su anchura es, por término medio, de 8 a 10 milímetros por 12 ó 15 milímetros de longitud. Su peso es de 4 ó 5 gramos.

d) *Color y consistencia.* — Las glándulas de Bartholin presentan por lo general una coloración grisácea amarillenta. Tienen a veces un tinte gris rosado o bien más o menos rojizo. Su consistencia varía naturalmente con su grado de repleción: duras, resistentes, elásticas cuando sus cavidades están distendidas por el líquido secretado, son, por el contrario, después de evacuado su contenido, blandas, fláccidas y más fácilmente depresibles.

**2.° Configuración exterior y relaciones.** — Las glándulas de Bartholin ofrecen a nuestra consideración la *glándula propiamente dicha* y su *conducto excretorio.*

*A.* Glándula propiamente dicha. — La glándula propiamente dicha tiene la forma de un ovoide aplanado transversalmente. Presenta, por consiguiente: 1.°, *dos caras*; 2.°, *dos bordes;* 3.°, *dos extremos.*

a) *Caras.* — Las dos caras se distinguen en interna y externa. La *cara interna*, ligeramente cóncava, corresponde a la vagina, a la cual está unida por un tejido celular denso. La *cara externa*, más o menos convexa, se halla en relación: 1.°, en su parte anterior, con el bulbo de la vagina, que cubre el constrictor de la vulva; el bulbo se excava a veces en forma de fosita para recibir la glándula; 2.°, en su parte más posterior, más allá del bulbo de la vagina, con los fascículos arqueados del constrictor, que descansan directamente sobre ella en este punto. La glándula de Bartholin se halla además en relación, por su lado externo, con venas voluminosas, con las ramas arteriales que le envía la arteria pudenda interna y con el ramo profundo de la rama perineal del nervio pudendo interno.

b) *Bordes.* — Los dos bordes se distinguen, a su vez, en superior e inferior.

El *borde superior* corresponde al diafragma urogenital, o, mejor dicho, a la aponeurosis perineal media. El *borde inferior* se halla en relación con el borde in-

terno del músculo bulbocavernoso o constrictor de la vulva, que la cubre más o menos.

c) *Extremos.* — De los dos extremos de la glándula de Bartholin, uno es anterior y el otro posterior. El *extremo anterior* se extiende casi hasta la parte media del orificio vaginal. Se halla cubierto por el bulbo. El *extremo posterior* corresponde al músculo transverso del perineo.

*B.* Conducto excretorio. — El conducto excretorio de la glándula de Bartholin se separa de la glándula en su cara interna, muy cerca de su borde inferior. Tiene 2 milímetros de ancho por 1,5 a 2 centímetros de largo, y se dirige oblicuamente de arriba abajo, de atrás a delante y de fuera a dentro.

Va a abrirse, por un orificio redondo (fig. 1361, 8), en el surco que separa los pequeños labios del himen o de sus restos carunculares: se le encuentra ordinariamente en la parte media del extremo inferior de la vagina o en la unión de su tercio posterior con sus dos tercios anteriores. Este orificio, generalmente muy pequeño y muchas veces poco visible, es, por el contrario, muy marcado y suficientemente ancho en ciertos casos para que pueda introducirse por él un pequeño estilete.

Resulta de algunas observaciones (Martin y Léger, Lang, Trost) que el conducto excretorio de la glándula de Bartholin puede ser doble.

Este conducto, por el que la glándula evacua su producto de secreción, puede ser recorrido en sentido inverso por gérmenes microbianos procedentes de la vulva: es el origen de las inflamaciones de la glándula, denominadas *bartholinitis*, cuya causa es generalmente gonocócica.

A. Delmas, en un estudio preciso de la embriología de la glándula de Bartholin (*Annales d'Anatomie normale et pathologique*, 1959, pág. 375), ha demostrado que el conducto excretorio se abre desde los primeros meses en el seno urogenital. La glándula alcanza un desarrollo casi completo desde el tercer mes. Se halla entonces en posición frontal y su conducto se abre entre el seno uretral por delante y el tubérculo de Müller por detrás. A continuación, por efecto del descenso del tubérculo y del desarrollo del botón genital, la glándula gira y se sitúa en sentido sagital, siempre en la pared del seno urogenital. Su conducto se acoda para seguir esta rotación, pero su orificio permanece en esta región, que más tarde será el surco ninfohimenal.

**3.° Constitución anatómica.** — Las glándulas de Bartholin tienen la misma estructura fundamental que sus homólogas en el hombre, las glándulas de Cowper. Como estas últimas, pertenecen a la clase de glándulas en racimo y, por este motivo, se descomponen en lobulillos y ácinos. Son glándulas mucíparas. El conducto excretorio común está tapizado por un epitelio prismático que se convierte en pavimentoso estratificado en la proximidad del orificio exterior.

Los elementos glandulares están diseminados en una ganga conjuntiva, relativamente desarrollada, que se continúa, en la periferia de la glándula, con el tejido celular de la proximidad, y en cuyo espesor se encuentran numerosas fibras musculares lisas. Se encuentran también, en algunos puntos, fascículos estriados que dependen del músculo constrictor de la vulva.

**4.° Líquido secretado.** — El producto de la secreción de las glándulas de Bartholin es un líquido fluente, untuoso, incoloro o ligeramente opalino. Este líquido, que se vierte principalmente en el acto del coito, está destinado a lubricar las partes genitales.

**5.° Vasos y nervios.** — Las *arterias* destinadas a la glándula de Bartholin proceden de la pudenda interna, sea directamente, sea por mediación de la bulbar. Las *venas*, más o menos plexiformes, se dirigen en parte a las venas pudendas

internas y en parte a los plexos venosos de la vagina y del bulbo. Los *linfáticos* son aún poco conocidos: según ciertos autores, van a parar a los ganglios situados a los lados del recto; según otros (BONNET, BRUHNS entre ellos), se dirigen a los ganglios de la ingle. Los *nervios* proceden de la rama perineal del nervio pudendo interno.

## ARTICULO VII

## MUSCULOS Y APONEUROSIS DEL PERINEO EN LA MUJER

El perineo de la mujer presenta la misma forma y los mismos límites que el del hombre. Presenta también la misma constitución fundamental, y si bien observamos en él algunas diferencias, éstas no son nunca suficientemente profundas para ocultar las homologías. Como se comprende, son inherentes a las modificaciones que experimenta, en esta región, el aparato génitourinario, siendo las principales la desaparición de la próstata, la aparición de la vagina y su abertura en la vulva, la falta de la uretra anterior, la división del bulbo en dos mitades laterales, etc.

Estudiaremos separadamente, como lo hemos hecho en el hombre, los *músculos del perineo*, las *aponeurosis*, los *vasos*, los *nervios* y la *constitución topográfica*

### § 1. — MÚSCULOS DEL PERINEO

Los músculos del perineo en la mujer comprenden dos grupos: se dividen, como los del hombre, en músculos que derivan del esfínter cloacal y músculos que pertenecen al aparato caudal.

#### A. — APARATO CAUDAL

En este grupo encontramos el elevador del ano y el isquiorrectococcígeo.

**1.° Elevador del ano** (figs. 1362 y 1363). — a) *Inserciones.* — El elevador del ano presenta las mayores analogías con el del hombre; tiene ante todo la misma situación, la misma forma y las mismas inserciones. Sus relaciones son igualmente las mismas, salvo para sus fascículos anteriores o púbicos, que, en lugar de seguir las partes laterales de la próstata, cruzan perpendicularmente las partes laterales de la vagina a 2 ó 3 centímetros por encima de la vulva.

Su borde interno, dirigido de delante atrás, cruza la vagina por sus caras laterales, algo por encima de su orificio. Por delante de la vagina, los bordes internos de uno y otro elevador están separados por un espacio de 20 a 25 milímetros. Este espacio, completado por delante por los pubis y la sínfisis que los une, constituye lo que se denomina *hiatus genitalis*. Es el punto débil de la parte anterior del perineo, puesto que, como hemos visto al tratar de las relaciones de la cara anterior de la vagina, el tabique vésicovaginal es el único que lo cierra. Por la sutura de los bordes internos del elevador la operación de Delanglade se propone cerrar la parte posterior de este hiato, sobre el que descansa el bajo fondo de la vejiga.

Por detrás de la vagina, los dos elevadores se reúnen y forman lo que se denomina el músculo pubiovaginal.

Entran en contacto con las paredes de la vagina de un modo tan íntimo que ALBINUS ha dicho desde hace mucho tiempo: «ei tam pertinaciter adnectite ut inse-

rere putares». Aquí, en efecto, existe un tejido conjuntivo denso y apretado entre la vagina y el elevador del ano, uniendo la una con el otro. CRUVEILHIER había visto incluso penetrar cierto número de fibras musculares en las paredes vaginales.

La vagina se encuentra, pues, comprendida en una especie de ojal cerrado por todas partes, salvo en su parte anterior.

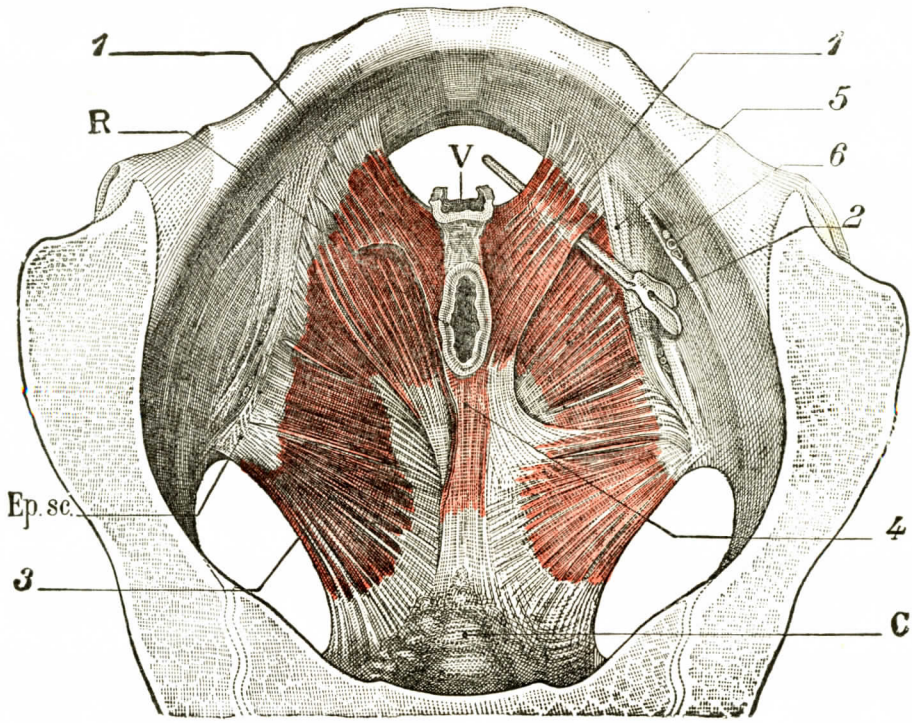


FIG. 1362

Elevador del ano en la mujer (cara superior o endopélvica).

V, vagina (se han suprimido su pared anterior y la uretra para la claridad del dibujo). — Ep. sc., espina ciática. — R, recto. — C, cóccix.

1, elevador del ano, porción profunda o elevadora. — 2, elevador del ano, porción superficial o esfinteriana. — 3, isquiococcígeo. — 4, retractor ani o músculo rectococcígeo. — 5, arco tendinoso del elevador. — 6, conducto subpúbico y paquete vásculonervioso obturador.

b) *Acción.* — Como en el hombre, el elevador del ano tiene una acción sobre el recto y obra en el sostenimiento de la estática pélvica, pero además tieen una acción sobre la vagina.

α) *Sobre la estática de las vísceras.* — Los trabajos de BOUILLY, las observaciones de LENORMAND, de CHAPUIS y DUPLAY y otros autores, así como los hechos de observación corriente en clínica, confirman esta acción. Así, en los casos de prolapso del recto se comprueba una atrofia marcada del elevador. Para el útero, la acción suspensiva de los ligamentos uterinos es muy débil y se sabe que la presión abdominal se ejerce sobre el útero en anteversión normal cuando las dos paredes de la vagina están aplicadas una sobre la otra para hacer su coalescencia más marcada.

El aplastamiento del peritoneo, su rotura o su simple hundimiento producen el prolapso genital. Finalmente, se sabe que, en una intervención cualquiera por la vía vaginal, el útero se deja bajar fácilmente cuando por valvas o un espéculo se ha desplegado la pared vaginal y por este hecho se ha suprimido la acción de los bordes del elevador sobre la vagina (véase *Medios de fijación del útero*).

*β*) *Sobre la vagina.* — Budin, introduciendo en la vagina cilindros de cera de modelar y retirándolos en seguida, después de haber recomendado al sujeto experimentado que contraiga sus elevadores, ha observado, en todo el contorno de los citados cilindros, una especie de estrangulación producida por la contracción del músculo. En un caso, el diámetro ánteroposterior del cilindro, de 37 milímetros que medía antes de su introducción, se había reducido a 26 milímetros, y en otros casos medía tan sólo 24 milímetros. En cuanto al diámetro transversal, había experimentado menores reducciones, lo cual nos indica claramente

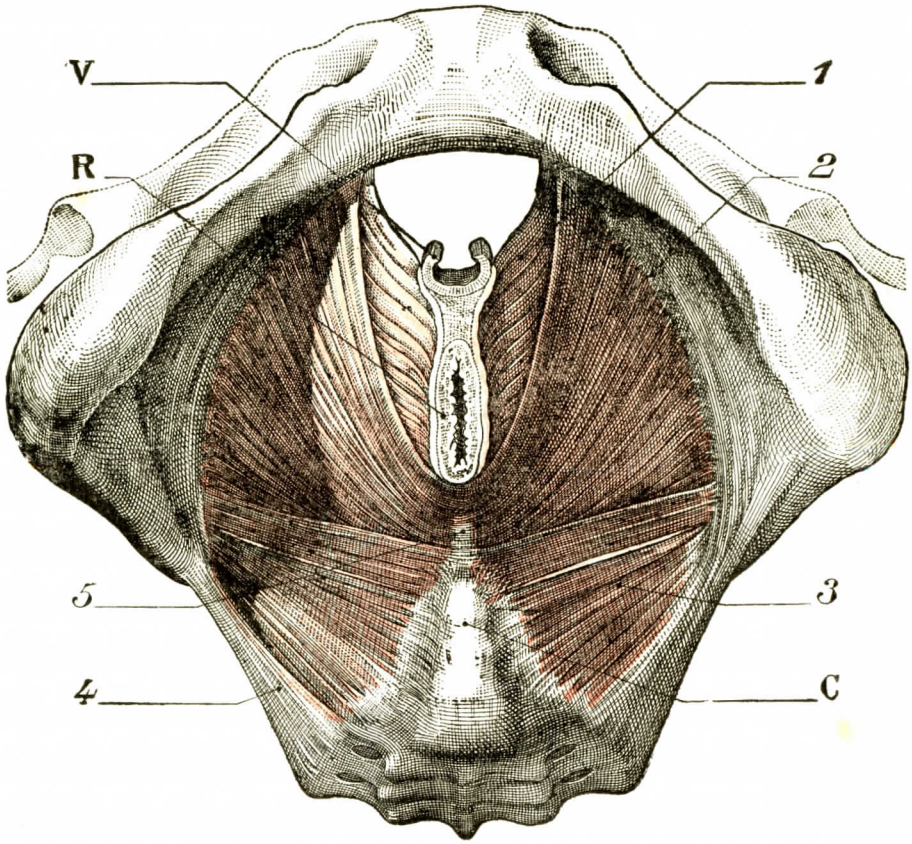


Fig. 1365

Elevador del ano en la mujer (cara perineal o exopélvica).

C, cóccix. — R, recto. — V, pared posterior de la vagina.

1, porción profunda del elevador del ano. — 2, porción superficial del elevador del ano. — 3, isquiococcígeo. — 4, ligamento sacrociático menor. — 5, rafe anococcígeo.

que la compresión producida en la vagina por los elevadores se ejerce principalmente en el sentido ánteroposterior.

A la contractura de los fascículos púbicos del elevador puede atribuirse *probablemente* el vaginismo superior, sea voluntario o verdadero. Budin refiere algunos hechos relativos a mujeres jóvenes, en las cuales la contracción momentánea o persistente del elevador impedía la introducción de un espéculo, del dedo o del pene. Una de ellas, a pesar de haber tenido ya dos partos a término, podía hasta llegar a impedir la salida del miembro viril *(penis captivus)*, por contraer fuertemente dicho músculo en el acto del coito. Hildebrandt, por su parte, refiere en los *Arch. für Gynækologie* de 1872, la historia de un marido que, «en el preciso momento en que creía terminar un coito hasta entonces regular, sintió de repente que su pene o, mejor dicho, su glande, era fuertemente retenido en el fondo de la vagina,

constreñido y como aprisionado en un anillo. Todas las tentativas que hacía para desprenderse eran infructuosas. Por fin, al cabo de cierto tiempo, el obstáculo desapareció por sí solo. HILDEBRANDT añade que «al examinar a la mujer al cabo de algunos días no observó nada anormal en la vagina». Se trataba seguramente de la contracción espasmódica de uno de los anillos musculares que rodean la vagina, probablemente de los fascículos púbicos del elevador.

En la mujer, en el momento del parto, «el elevador desempeña un papel considerable. El ojal, o mejor la hendidura pubiopreanal que rodea la vagina, forma el orificio superior del conducto perineovulvar de PINARD, cuyo estrecho inferior está formado por la vulva; esta

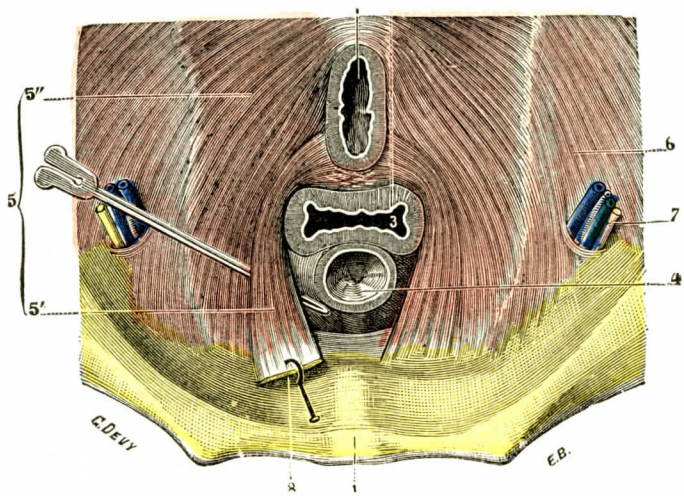


FIG. 1364

Vagina vista por arriba, para mostrar sus relaciones con el fascículo interno del elevador del ano.

1, sínfisis del pubis. — 2, recto erinado hacia atrás. — 3, vagina seccionada algo por encima del cuello. — 4, vejiga, resecada alrededor del orificio posterior de la uretra. — 5, elevador del ano, con: 5', su fascículo interno, levantado por una sonda acanalada; 5'', su fascículo externo. — 6, obturador interno, revestido por su aponeurosis. — 7, vasos y nervios obturadores. — 8, parte anterior de la aponeurosis del elevador, erinada hacia delante.

hendidura se deja distender al máximo en el parto. La concepción del elevador cocciperineal ha sido, desde el punto de vista obstétrico, rudamente combatida. DEMELIN ha sido el primero en dar un trabajo de conjunto sobre este asunto. Hay que insistir en el valor muy diferente del elevador del ano propiamente dicho, formación pasivamente extensible, y de la cincha isquiococcígea, poco extensible. Los tocólogos PINARD, BOISSARD, VARGON, DÉMELIN, BAR, han demostrado que la presentación, sea cual fuere su variedad, ejerce sus primeras presiones sobre este segmento posterior rígido antes de desprenderse y de dilatar la hendidura pubiopreanal. Se admite, en efecto, que la presentación, antes de desprenderse, desciende hasta el fondo de la excavación siguiendo el eje del estrecho superior (DEVRAIGNE, DESCOMTES). En el intervalo entre las contracciones uterinas, los elevadores rechazan la cabeza hacia arriba, dentro de la excavación pélvica, hasta el momento en que pierden su fuerza de contracción. En este momento la cincha isquococcígea rechaza la cabeza hacia delante» (HOVELACQUE, *Loc. cit.*).

La contractura del elevador hasta puede, en ciertos casos, según lo atestiguan algunos hechos referidos por REVILLOUT, por BÉNECKÉ y por BUDIN, ser una complicación del parto, oponiendo un obstáculo a la salida del feto (distocia de origen muscular).

**2.° Isquiococcígeo. Rectococcígeo.** — Estos dos músculos no ofrecen en la mujer ninguna particularidad digna de notarse.

### B. — Músculos desarrollados a expensas del esfínter cloacal

**1.° Transverso superficial del perineo.** — Como su homónimo en el hombre, este músculo es inconstante y raramente bien desarrollado; proviene de la cara interna de la tuberosidad isquiática por fibras aponeuróticas a las que continúan fibras carnosas. De aquí se dirige hacia dentro y llega a la línea media, donde termina en el rafe que se extiende del ano a la comisura de la vulva. Ciertas fibras

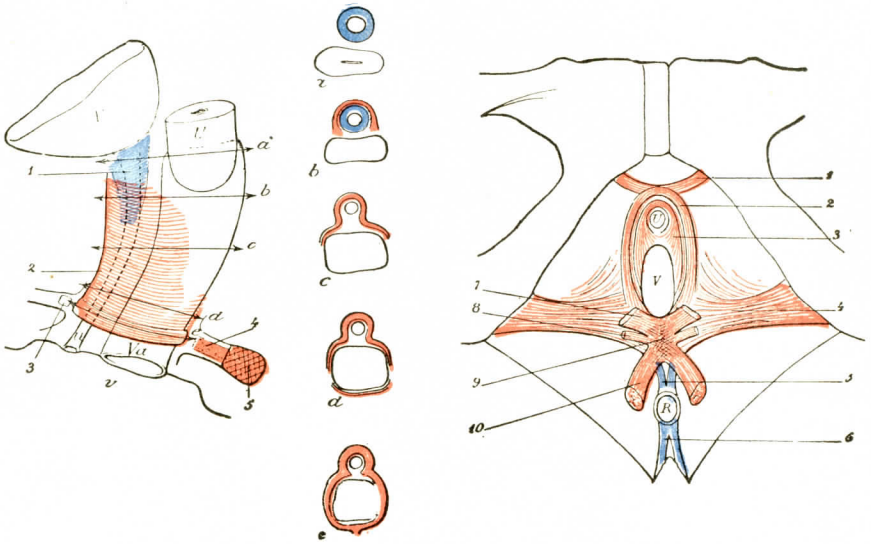


Fig. 1365 — *Perfil izquierdo.*

Fig. 1366 — *Cortes escalonados.*

Fig. 1367 — *Cara perineal.*

Los esfínteres urogenitales liso y estriado y los músculos del suelo urogenital (mujer) *(esquema)* (Ed. Papin, en parte según Kalischer).

Fig. 1365. — 1, esfínter liso. — 2, esfínter estriado. — 3, transverso preuretral. — 4, transverso profundo. — 5, núcleo muscular central del perineo. — V, vejiga. — U, útero. — *u*, uretra. — *Va*, vagina. — *v*, vulva. — *a*, *b*, *c*, *d*, *e*, niveles de los cortes de la figura 1366.

Fig. 1366. — *a*, *b*, *c*, *d*, *e*, cortes practicados en los niveles indicados (fig. 1365) y destinados a mostrar la disposición de los esfínteres en relación con la uretra, la vagina y el útero.

Fig. 1367. — 1, transverso preuretral. — 2, capa externa del esfínter estriado. — 3, capa interna del esfínter estriado. — 4, transverso profundo. — 5, músculo liso rectoperineal. — 6, músculo liso rectococcígeo. — 7, músculo bulbocavernoso cortado. — 8, músculo transverso superficial cortado. — 9, núcleo muscular central del perineo. — 10, esfínter anal cortado.

se prolongan hasta el otro lado; algunas se mezclan por delante con el bulbocavernoso o, por detrás, con el esfínter externo del ano.

**2.° Isquiocavernoso.** — El músculo isquiocavernoso (isquioclitorídeo de ciertos autores) se inserta por detrás en el isquion y se origina por tres fascículos como en el hombre. Sin embargo, está menos desarrollado en la mujer. De aquí se dirige oblicuamente hacia delante y adentro, comprendiendo en una especie de semivaina la raíz del cuerpo cavernoso correspondiente, y viene a terminar del modo siguiente: el fascículo medio y el fascículo externo se insertan en la cara inferior y en la cara externa de la raíz del clítoris, muy cerca del cuerpo, hacia el codo; el fascículo interno se inserta con el del lado opuesto en el ángulo del cuerpo cavernoso.

a) *Relaciones.* — Su cara superior cubre la raíz del clítoris. La aponeurosis perineal oculta su cara superficial; entre ambas se desliza el nervio perineal. El borde interno contribuye a limitar el triángulo isquiobulbar, y finalmente el borde externo sólo está separado del tercer aductor por un espacio mínimo.

b) *Inervación.* — Proviene del ramo profundo del perineo.

c) *Acción.* — Es doble. El músculo baja el clítoris y en el momento del coito, aplica el glande clitorídeo sobre la cara dorsal del pene; por otra parte, comprime el cuerpo cavernoso del clítoris.

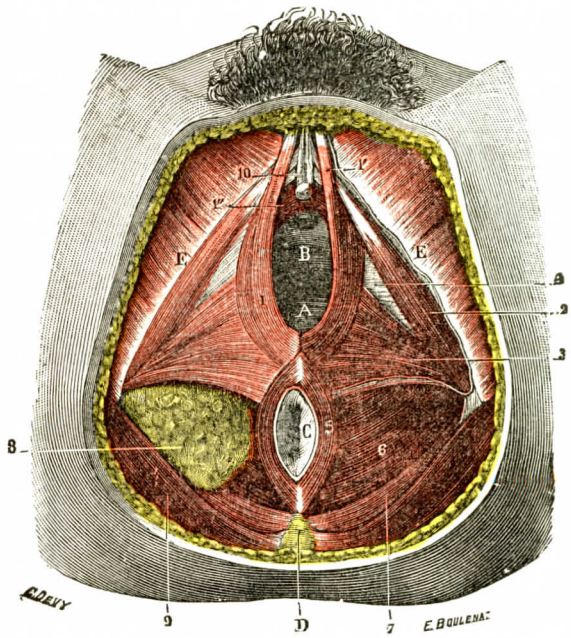


Fig. 1368

Músculos del perineo de la mujer.

(La aponeurosis superficial ha sido conservada en el lado izquierdo del sujeto.)

A, vagina.—B, uretra.—C, ano.—D, cóccix.—E, ramas isquiopúbicas.

1, constrictor vulvar, con: 1', sus fascículos internos, y 1'', sus fascículos externos. — 2, músculo isquiocavernoso cubriendo las raíces del clítoris. — 3, músculo transverso. — 4, aponeurosis perineal media. — 5, esfínter externo del ano. — 6, elevador del ano. — 7, isquiococcígeo. — 8, tejido celuloadiposo de la fosa isquiorrectal. — 9, glúteo mayor. — 10, clítoris.

**3.° Músculo bulbocavernoso.** — a) *Inserciones y relaciones.* — El bulbocavernoso (constrictor de la vagina de Cruveilhier, constrictor de la vulva de Sappey, *compressor cunni superficialis* de Luschka) es un músculo par que rodea el orificio inferior de la vagina y la terminación de la uretra. Proviene principalmente del rafe anobulbar; algunas fibras provienen del esfínter externo y del suelo urogenital, así como del transverso superficial. De aquí el músculo se dirige hacia delante, cubre sucesivamente la glándula de Bartholin y el bulbo de la uretra y llega al codo del clítoris, donde termina suministrando dos lengüetas tendinosas: una inferior, que se inserta en la cara dorsal del clítoris, y otra superior, que se fija en el lado correspondiente al ligamento suspensorio. Debajo del clítoris el bulbo cavernoso presenta algunas inserciones que se efectúan en las partes laterales del bulbo y en la mucosa bulbar, en el espacio comprendido entre el clítoris y el meato. El músculo bulbocavernoso tiene en su conjunto la forma de un fascículo arqueado cuya concavidad mira hacia la línea media. Abraza el extremo inferior de la vagina como el esfínter anal el recto.

b) *Inervación.* — Su inervación proviene de la rama profunda del nervio perineal. Los ramos que le están destinados penetran, ya por su cara profunda, ya por su cara superficial.

c) *Acción.* — La acción de los bulbocavernosos consiste: 1.°, en comprimir la vena dorsal del clítoris y favorecer así la erección de este órgano; 2.°, en hacer descender el clítoris y aplicar su extremidad libre sobre el pene en el acto de la cópula; 3.°, en comprimir lateralmente el bulbo y expulsar la sangre que contiene hacia el vestíbulo, donde se encuentra, como ya hemos visto, la red venosa intermediaria de Kobelt; 4.°, en comprimir la glándula de Bartholin y exprimir así su

producto de secreción en el conducto excretorio; 5.°, en estrechar el orificio inferior de la vagina y, por consiguiente, apretar como en un anillo el cuerpo extraño que allí pueda encontrarse en el momento de su contracción (el pene en el acto del coito). La contracción espasmódica del constrictor de la vagina constituye lo que se designa el *vaginismo inferior*. La constricción del orificio vaginal es a veces tan pronunciada, que existen las mayores dificultades hasta para la introducción del dedo. Las relaciones sexuales son, en este caso, sumamente dolorosas y aun del todo imposibles.

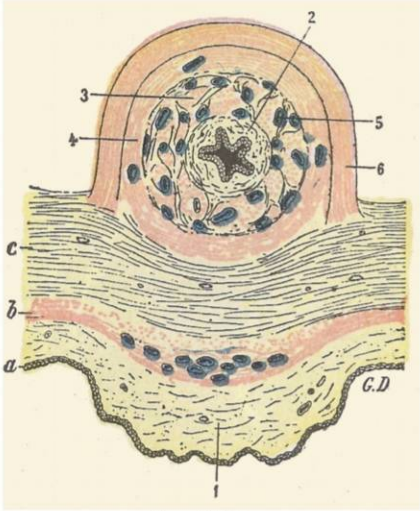


Fig. 1369

Esfínter externo de la uretra en la mujer, visto en un corte transversal por la parte media del conducto de la uretra.

1, columna anterior de la vagina, con: *a*, mucosa; *b*, capa muscular; *c*, capa fibrosa de la pared vaginal. — 2, mucosa de la uretra. — 3, capa de fibras lisas longitudinales. — 4, capa de fibras lisas circulares. — 5, conductos venosos diseminados en las dos capas de fibras lisas. — 6, esfínter externo de la uretra o esfínter estriado.

**4.° Músculo constrictor de la vulva. Constrictor profundo de la vagina, esfínter de la vagina.** — Por dentro del constrictor formado por los dos bulbocavernosos, Kobelt ha descrito en ciertos animales, yeguas, gatas, perras, un segundo constrictor que no siempre han encontrado los autores en la especie humana. Algunos lo sitúan encima de la aponeurosis media, debajo del transverso profundo. Lesshaft y Eggeling lo sitúan debajo: Tschaussow y Hovelacque, encima.

Nace en el rafe anobulbar, así como en la pared posterior de la vagina; luego se dirige a delante y pasa por dentro de la glándula de Bartholin y del bulbo, viniendo a terminar en parte en la pared anterior de la vagina y en parte en el tejido celular que une esta pared a la uretra. Según Lesshaft, algunos de estos fascículos se prolongan hasta el extremo superior del bulbo de la vagina.

Como el constrictor superficial, este músculo tiene por acción estrechar la vagina.

**5.° Músculo ísquiobulbar.** — Se da este nombre a un pequeño músculo inconstante que se inserta en la tuberosidad del isquion o en su rama ascendente y que de aquí se dirige a la cara lateral del bulbo. Lesshaft lo ha encontrado, en 80 sujetos 57 veces: 11 veces en ambos lados y 46 en un lado solamente.

**6.° Músculo transverso profundo** (figs. 1365 y 1366). — Este músculo, de volumen variable, habitualmente constante, se extiende de la rama isquiopúbica al rafe anovaginal. Se inserta en la cara profunda de la rama isquiopúbica y termina en el triángulo rectovaginal. Estas fibras se dirigen casi directamente a dentro; las anteriores, oblicuamente hacia atrás, y las posteriores, oblicuamente a delante.

a) *Relaciones.* — Por su cara inferior está cubierto por la aponeurosis media que lo separa del transverso superficial. Su cara superior, cubierta por una hoja aponeurótica (véase la disposición de la aponeurosis media), corresponde a la cara inferior del elevador del ano por medio de la prolongación de la fosa isquiorrectal.

b) *Inervación.* — Su nervio proviene del nervio pudendo. Como en el hombre, el transverso profundo, por el hecho de su constitución sobre todo tendinosa, tiene un papel puramente de sostén.

Se pueden referir al transverso profundo dos formaciones adherentes, el *músculo transverso de la vagina* y el *músculo transverso de la uretra*. El primero, nacido de la cara profunda de la rama isquiopúbica, se dirige a la pared anterior de la vagina; el segundo, de origen casi semejante, se dirige hacia la parte anterior de la uretra.

*Músculos de Guthrie y músculos de Wilson.* — Como en el hombre, sólo se puede hablar de ellos en sentido histórico.

**7.° Esfínter externo de la uretra.** — El esfínter externo de la uretra o *esfínter estriado* es un músculo poco desarrollado, difícil de disecar (figs. 1365, 1366 y 1367); empieza por arriba a nivel del cuello vesical y desde allí se extiende hasta el meato. Su longitud, pues, es la misma que la de la uretra, pero su disposición es muy diferente en su parte superior y en su parte inferior.

Hacia arriba, en toda la porción libre de la uretra, envuelve completamente este conducto a modo de manguito o de anillo, encajando exactamente sobre el manguito o anillo más pequeño que forma el esfínter liso. Más abajo, cuando la uretra se adhiere íntimamente a la vagina, el segmento posterior del anillo desaparece y el esfínter externo, reducido en lo sucesivo a su mitad anterior, tiene la forma de un semianillo, cuya concavidad abarca la parte anterior de la uretra y cuyos dos extremos se insertan, a derecha e izquierda, en la pared de la vagina.

Como se ve, el esfínter externo de la uretra presenta una configuración inversa en el hombre y en la mujer: en el hombre, por efecto del desarrollo de la próstata, es anular en su parte inferior y semianular en su parte superior; en la mujer por el contrario, a causa de la presencia de la vagina, es anular arriba y semianular abajo.

La constitución de la parte baja del esfínter estriado de la uretra explica las deficiencias de este músculo después de ciertas operaciones en el tabique vésicovaginal, llevadas demasiado adelante, y las incontinencias de orina que son su consecuencia. Entonces es imposible reconstituir anatómicamente el esfínter, que está privado por completo de apoyo pósteroinferior. Es necesario recurrir a artificios quirúrgicos (neouretra de Marion, plastia muscular de Goebbel-Stuckel) para devolver a la vejiga su contingencia.

**8.° Esfínter externo del ano.** — Este músculo representa, como en el hombre, una especie de anillo dispuesto alrededor de la parte inferior del recto. Según Cruveilhier, este músculo está algo más desarrollado en la mujer que en el hombre. Su configuración, sus relaciones, su modo de origen y terminación son exactamente los mismos en ambos sexos.

**9.° Músculo rectovaginal.** — Como en el hombre, Proust ha demostrado que existía una clave del espacio desprendible. El músculo rectovaginal tiene su origen en el ángulo recto y se dirige hacia la cara posterior de la vagina. Está poco desarrollado, formado de fibras musculares poco numerosas entremezcladas con elementos aponeuróticos.

## § 2. — Aponeurosis del perineo

Las aponeurosis del perineo de la mujer presentan, como los músculos, una homología perfecta con las del hombre.

Aquí, como en el hombre, encontramos tres hojas aponeuróticas que se distinguen, por su situación, en superficial, media y profunda.

**1.° Aponeurosis perineal superficial.** — La aponeurosis perineal superficial ocupa los mismos límites. Tiene la misma constitución, es decir, que es del-

gada, y se puede indicar igualmente que «no existe como aponeurosis independiente de los músculos superficiales». Su parte media ofrece un ancho orificio alargado de atrás a delante y destinado a dar paso al conducto bulbovaginal. Los bordes de

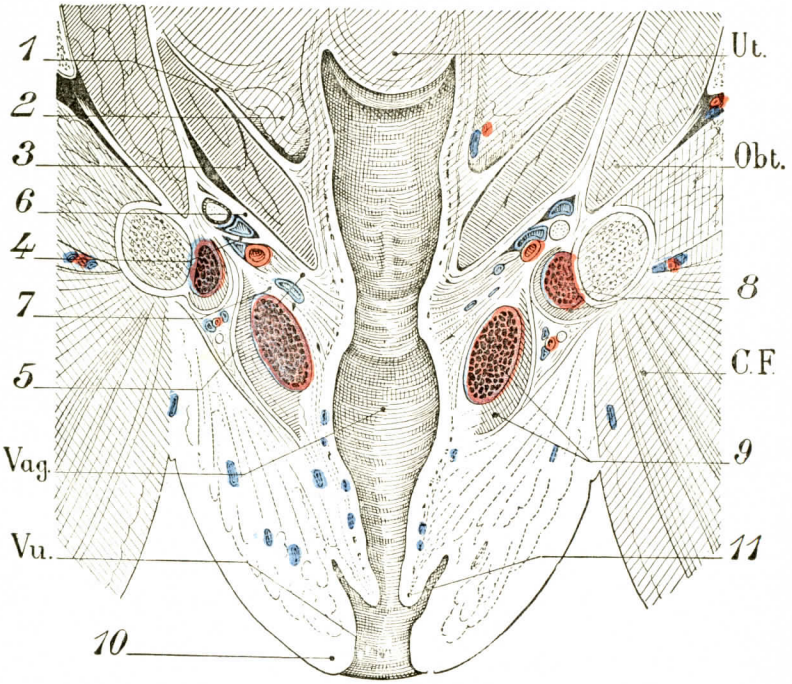


FIG. 1370

Corte frontal del perineo en la mujer (según FARABEUF).

Ut., cuello uterino. — Vag., vagina. — Vu., vulva. — Obt., obturador interno. — C.F., glúteo mayor.
1, aponeurosis pélvica. — 2, espacio subperitoneal (aquí parametrio). — 3, elevador del ano. — 4, vasos perineales profundos. — 5, suelo urogenital. — 6, su hoja superior. — 7, su hoja inferior que suspende el bulbo. — 8, cuerpo cavernoso rodeado por el músculo isquiocavernoso. — 9, bulbo de la vulva y su constrictor. — 10, labio mayor. — 11, labio menor.

este orificio situado por dentro de los dos músculos bulbocavernosos se pierden en las paredes de la vulva.

**2.° Aponeurosis perineal media.** — La aponeurosis perineal media ha motivado en la mujer las mismas discusiones que en el hombre. Se inserta en las ramas isquiopúbicas, en el borde posterior de estas ramas. Es atravesada por elementos vasculares y ofrece relaciones análogas con los vasos pudendos internos; en la línea media deja pasar la uretra y la vagina. En esta travesía las hojas nacidas a uno y otro lado se reúnen una con otra por delante de la uretra y entre la vagina y el recto, dejando un ancho ojal para el paso de la vagina y la uretra *(hiatus genitalis)*.

**3.° Aponeurosis perineal profunda.** — La aponeurosis perineal profunda ofrece exactamente la misma disposición que en el hombre, con la variante, sin embargo, de que la próstata es reemplazada por la vagina. En los puntos en que entra en contacto con la vagina, la aponeurosis perineal profunda se adhiere íntimamente a la túnica conjuntiva de este conducto.

## § 3. — Vasos y nervios

La arteria pudenda interna es en la mujer, como en el hombre, la arteria del perineo. Suministra igualmente la perineal superficial, la perineal profunda o bul-

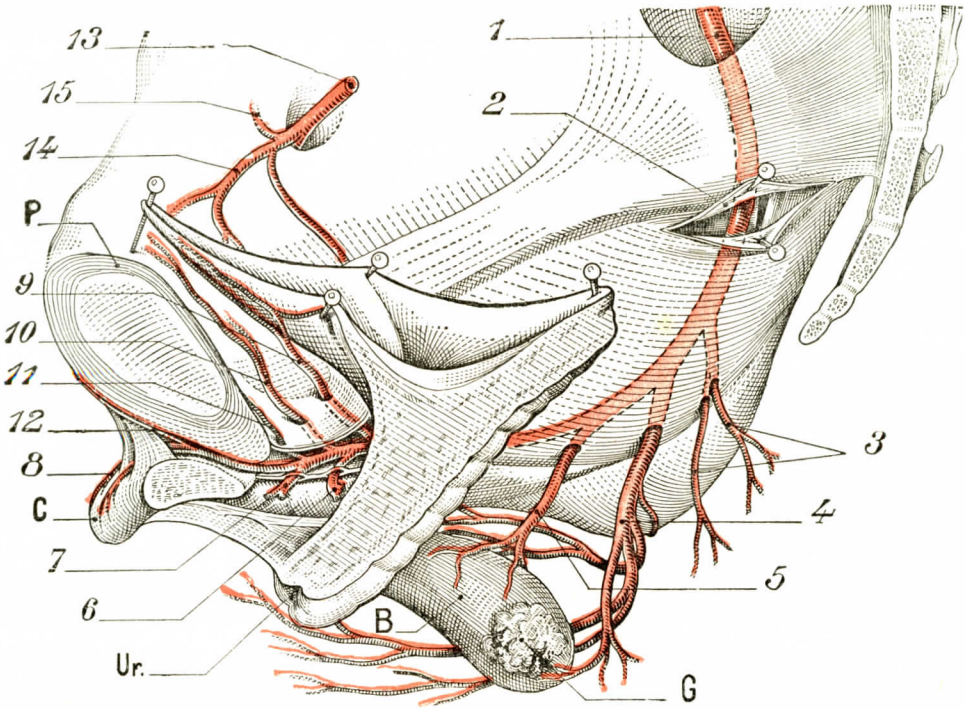


Fig. 1371

Arterias perineales (arteria pudenda interna y sus ramas en la mujer) (según Farabeuf).

P, pubis. — C, clítoris. — Ur., orificio de la uretra. — B, bulbo. — G, glándula vulvovaginal.
1, pudenda interna. — 2, ojal practicado a través de la expansión del ligamento sacrociático mayor. — 3, hemorroidal inferior. — 4, perineal superficial. — 5, bulbar. — 6, uretral. — 7, cavernosa. — 8, dorsal del clítoris. — 9, prevesical. — 10, adiposa. — 11, retrosinfisiana. — 12, presinfisiana. — 13, obturatriz. — 14, ramo púbico. — 15, anastomosis para la epigástrica.

bosa, la arteria cavernosa y la arteria dorsal del clítoris, análoga a la dorsal del pene (fig. 1371).

Las *venas* son homólogas de las del hombre. Se vierten en las pudendas internas. Ciertos afluentes terminan en las venas de la pared abdominal; otros se dirigen hacia el muslo, a la safena interna.

Los *linfáticos*, finalmente, siguen el trayecto de los vasos pudendos internos; terminan en los ganglios hipogástricos o bien, procediendo de los planos cutáneos, terminan en los ganglios inguinales.

Los *nervios* provienen igualmente del nervio pudendo interno y se dividen de un modo análogo a lo que ocurre en el hombre.

## § 4. — Estudio topográfico

El perineo de la mujer ofrece, como el del hombre, el aspecto de un rombo de eje mayor ánteroposterior que se extiende de la sínfisis del pubis al cóccix y de un

isquion al otro. La línea biisquiática lo divide en perineo anterior y perineo posterior.

**1.° Perineo posterior.** — Es idéntico al del hombre, salvo en lo que concierne, como se comprende, a las relaciones entre la porción terminal del recto y la

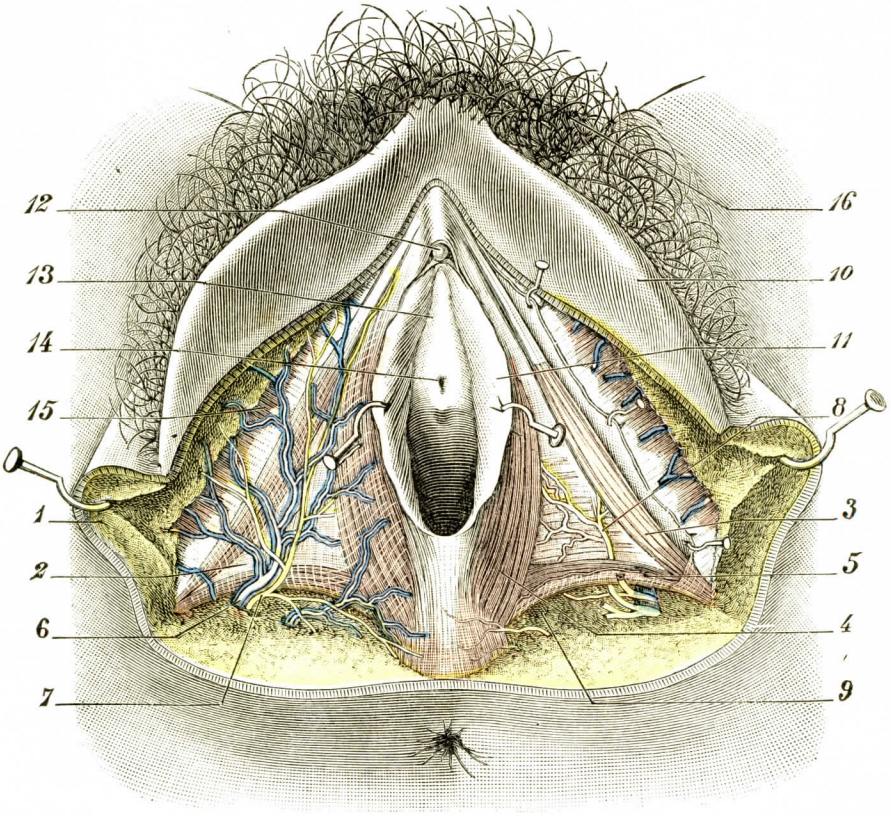


FIG. 1372

Perineo anterior de la mujer: planos superficiales (T.-J.).

(La piel ha sido incidida primero en la línea media y luego siguiendo la línea biisquiática [incisión en T invertida]. A la derecha la piel y el tejido celular subcutáneo han sido disecados y apartados. A la izquierda la aponeurosis superficial ha sido suprimida a su vez; vense algunos restos de la misma en el lado externo y en el lado posterior de la región.)

1, piel y tejido celular subcutáneo. — 2, aponeurosis superficial. — 3, músculos isquiocavernosos. — 4, bulbocavernoso. — 5, transverso superficial, cubierto todavía en su parte posterior por la aponeurosis superficial. — 6, arteria y venas perineales superficiales. — 7, nervio perineal superficial. — 8, nervio músculobulbar. — 9, fosa isquiorrectal. — 10, labios mayores, enérgicamente separados. — 11, labios menores. — 12, clítoris, con su capuchón. — 13, vestíbulo. — 14, uretra. — 15, músculos del muslo. — 16, monte de Venus.

vagina. El triángulo vaginorrectal tiene por pared anterior las caras posteriores de la vagina perineal y del conducto vulvar, que es su continuación; por pared posterior, la cara anterior del recto perineal. Su vértice corresponde al extremo inferior del tabique vaginorrectal. Su base cutánea está constituída por el espacio comprendido entre la horquilla y el ano. El área de este triángulo está ocupada por el entrecruzamiento de las fibras musculares procedentes del esfínter estriado del ano, los constrictores de la vagina, de los transversos superficial y profundo y, finalmente, de los elevadores. Unica porción no perforada de la cincha pélvica, este triángulo sostiene normalmente el peso de las vísceras, y en el parto,

la mayor parte del empuje úteroabdominal. Los cirujanos designan con el nombre de perineo el espacio comprendido entre la horquilla y el ano, es decir la base de este triángulo.

**2.° Perineo anterior.** — Como en el hombre, tiene la forma de un triángulo; sus bordes corresponden a las ramas isquiopúbicas, superficialmente al surco gé-

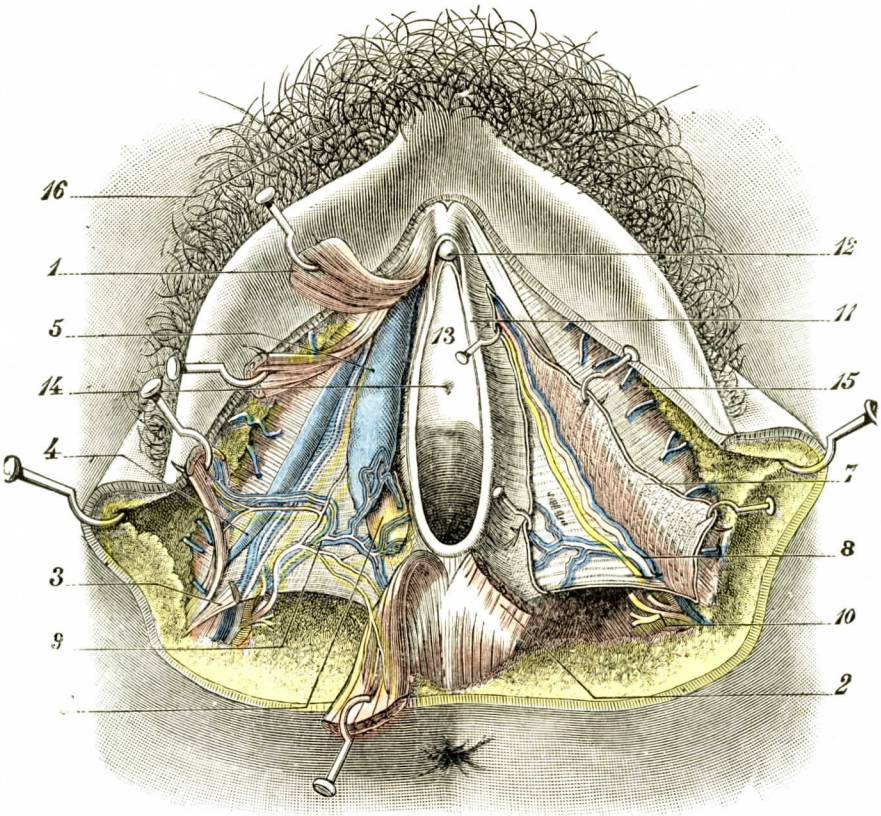


Fig. 1373

Perineo de la mujer: planos profundos (T.-J.).

(Es la misma preparación que en la figura 1372. Además: en el lado derecho, la aponeurosis superficial ha sido quitada y los tres músculos superficiales han sido incididos para que pudiese verse la raíz de los cuerpos cavernosos, el bulbo de la vagina y la glándula de Bartholin; en el lado izquierdo ha sido incidida y erinada la hojilla anterior de la aponeurosis perineal media para dejar a la vista el músculo de Guthrie y los vasos y nervios pudendos internos.)

1, bulbocavernoso, incidido y erinado. — 2, bulbocavernoso (constrictor de la vagina). — 3, transverso superficial. — 4, raíces de los cuerpos cavernosos. — 5, bulbo de la vagina. — 6, glándula de Bartholin. — 7, hojilla anterior de la aponeurosis perineal media, incidida y erinada. — 8, vasos y nervios pudendos internos denudados, transcurriendo sobre la hojilla posterior de la aponeurosis perineal media. — 9, arteria bulbar. — 10, rama perineal del nervio pudendo interno con sus dos ramas de bifurcación. — 11, 12, 13, 14, 15, 16, como en la figura 1372.

nitocrural; su vértice corresponde a la parte más posterior de la sínfisis púbica, y finalmente, su base, a la línea biisquiática.

Muy diferente a primera vista del perineo del hombre, le es, sin embargo, muy comparable. Como se puede ver en un corte frontal, no se encuentran, en efecto, como diferencias esenciales, sino dos particularidades: separación de los bulbos y de los músculos bulbocavernosos; perforación de la aponeurosis y de los tegumentos por el ancho orificio vaginouretral.

a) *Plano superficial.* — El plano superficial comprende la piel y el tejido celular subcutáneo.

En la piel se encuentran las formaciones superficiales de la vulva, sobre las que no insistiremos (fig. 1372).

En el tejido celular subcutáneo discurren los vasos y nervios que dependen de los vasos perineales superficiales. El tejido celular subcutáneo adquiere en los labios mayores un desarrollo notable y contiene en su espesor fibras musculares lisas adherentes a la cara profunda de la piel, así como numerosos elementos fibroelásticos que se continúan en parte con los de la capa subcutánea de la región púbica (aparato suspensorio del clítoris). Tienen una forma de bolsa (saco elástico del labio mayor de SAPPEY). El fondo de la bolsa está situado en la proximidad de la horquilla y su abertura corresponde al orificio externo del conducto inguinal. Adherente a los órganos próximos, contiene en su interior una masa adiposa y la terminación del abanico tendinoso del ligamento redondo. Limitando por encima el tejido celular subcutáneo se encuentra la aponeurosis perineal superficial.

b) *Compartimiento bulboclitorídeo, plano subaponeurótico.* — Este compartimiento es análogo al compartimiento peneal. La aponeurosis perineal superficial constituye su suelo, la aponeurosis media su bóveda, y sus paredes laterales están formadas por las ramas isquiopúbicas. Como el compartimiento peneal, ofrece dos puntos débiles: uno en el borde posterior del transverso superficial a cada lado de la línea media, estableciendo una comunicación con la fosa isquiorrectal; el otro por delante, que lo pone en relación con la capa subcutánea de la pared abdominal.

La uretra y el conducto vulvar lo atraviesan. A la derecha y a la izquierda se encuentran las raíces de los cuerpos cavernosos y los bulbos de la vagina, así como dos glándulas, las glándulas vulvovaginales. Los músculos superficiales se disponen en estos órganos como en el hombre.

Señalemos que las glándulas vulvovaginales o glándulas de Bartholin están situadas debajo de la aponeurosis media, a la que se adhieren.

Superficialmente corresponden al extremo posterior del labio mayor, entre la cara interna del extremo superior del bulbo y la base de los labios menores.

Los vasos y los nervios tienen la misma disposición que en el hombre.

c) *Diafragma urogenital.* — La constitución del suelo urogenital en la mujer es semejante a la del hombre. Aquí también la única diferencia es que la vagina atraviesa al mismo tiempo que la uretra este plano fibromuscular. El músculo transverso profundo es algo menos ancho.

En cuanto a las arterias, se disponen según el mismo tipo. Señalemos únicamente que la arteria pudenda interna termina por la arteria dorsal del clítoris. En cuanto al nervio pudendo interno, termina por la rama clitorídea que se agota en los cuerpos cavernosos del clítoris.

d) *Prolongación anterior de la fosa isquiorrectal.* — Esta prolongación, que tiene la misma forma que en el hombre, es, sin embargo, menos importante; es una hendidura y no un espacio. Disminuye de volumen a medida que nos aproximamos a la sínfisis púbica. Está llena en toda su extensión de una masa celuloadiposa. Finalmente, encima del elevador encontramos la aponeurosis pélvica o aponeurosis perineal profunda, que tiene aquí relaciones análogas a las del hombre: vaina hipogástrica, vasos hipogástricos, uréteres, órganos ordenados en relación al útero y sus ligamentos anchos.

Para terminar, señalemos que existen también formaciones aponeuróticas y musculares que PROUST y GOSSET han descrito con el nombre de *músculo recto-vaginal.* Esta formación, llave del perineo, solidariza el perineo anterior al perineo posterior. Hay que incidirla para descubrir el espacio despegable que separa el conducto anorrectal del conducto vulvovaginal.

## CAPITULO IV

# MAMAS

Las mamas (alemán *Milchdrüsen*, inglés *Mammary glands)*, designadas también con el nombre de *senos*, son órganos glandulares destinados a secretar la leche. Son las que, durante todo el período de la lactancia, aseguran la alimentación del recién nacido, y en este concepto podemos considerarlas como verdaderos anexos del aparato de la generación. Carecen de mamas los animales ovíparos, pero se encuentran invariablemente en todos los vivíparos, es decir, en todos los animales cuyos pequeñuelos, al nacer, no solamente son incapaces de procurarse por sí mismos su alimento, sino que además no podrían ser alimentados con las substancias que forman la base de la alimentación del adulto y necesitan realmente un líquido nutricio especial, elaborado y conducido a su tubo digestivo por los generadores.

La existencia de las mamas constituye, en zoología, un carácter de serie sumamente importante; su presencia, como es sabido, caracteriza todos los animales que forman la primera clase de los vertebrados, o sea los *mamíferos*.

Las mamas existen a la vez en el hombre y en la mujer, pero con dimensiones y con una significación morfológica muy diferentes. Las estudiaremos por separado en uno y otro sexo.

### ARTICULO PRIMERO

### LA MAMA EN LA MUJER

La mujer, según hemos visto, retiene en su útero el óvulo fecundado y le suministra, durante todo el período de gestación, los materiales necesarios para su desarrollo. A la mujer, y sólo a la mujer, incumbe también el cuidado de alimentar al recién nacido. Por esto el aparato mamario, por razón de la función bien definida y esencialmente activa que le está encomendada, adquiere en ella un estado de desarrollo perfecto, bien diferente del del hombre en quien, como veremos más adelante, existe tan sólo en estado rudimentario.

#### § 1. — Consideraciones generales

**1.° Situación.** — Las mamas están situadas, en la mujer, en la parte anterior y superior del pecho, a derecha e izquierda del esternón, delante de los músculos pectorales mayor y menor, en el intervalo comprendido entre la tercera y la séptima costillas. Situadas a la altura de los brazos, se hallan admirablemente dispuestas para que el niño, llevado por su madre, pueda fácilmente tomar el pezón.

**2.° Número.** — El número de mamas varía mucho según las especies, y es de observar que existe casi siempre una concordancia entre este número y el de

pequeñuelos de cada cría; se admite generalmente que existen tantos pares de mamas como pequeñuelos, pero esto no es una regla absoluta. En ciertos animales del orden de los marsupiales o de los roedores se encuentran hasta seis o siete pares de mamas. Encuéntranse cinco pares en el gato, tres pares en el tejón y en el oso, dos pares solamente en el león y en la nutria. En los monos, principalmente en los antropoides, existe un solo par. El hombre presenta también dos mamas simétricamente situadas, una a la derecha y otra a la izquierda.

Variaciones numéricas de las mamas. — Las variaciones numéricas de las mamas pueden referirse a dos clases de hechos: *reducción* del número de mamas que existe normalmente; *aumento* de este mismo número.

a) *Reducción del número de mamas: amastia y atelia.* — La reducción del número de mamas que existen normalmente constituye la *amastia* (de α privativa, y μαστος, mama), Puede ser unilateral o bilateral. La ausencia de las dos mamas es un hecho del todo excepcional en la especie humana: coincide ordinariamente con monstruosidades incompatibles con la vida. La falta unilateral es relativamente poco frecuente. Puech, en su tesis *(Les anomalies de la mamelle*, París, 1876), cita diez casos observados en mujeres por lo demás bien conformadas. Por otra parte, la amastia es total o parcial: *total*, cuando la glándula y el pezón faltan simultáneamente; *parcial*, cuando de estas dos partes de la mama falta una tan sólo. La sola falta del pezón, con persistencia de la glándula, constituye la *atelia* (de α privativa, y θηλη, pezón). En los casos de atelia, los conductos galactóforos se abren en el centro de la aréola, casi siempre en el fondo de una cavidad más o menos pronunciada.

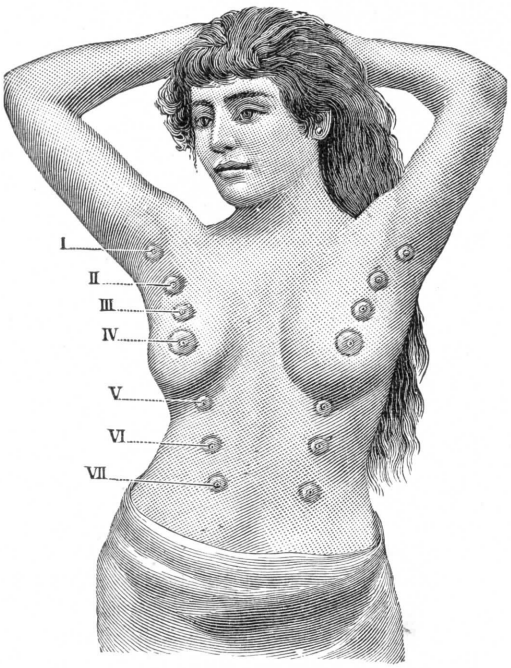


Fig. 1374

Esquema de Williams demostrando cuál es la situación de las mamas supernumerarias con relación a la mama normal.

I, II, III, IV, V, VI, VII, primero, segundo, tercero, cuarto, quinto, sexto y séptimo pares de mamas. El cuarto par (IV) representa las mamas normales. Los tres primeros pares (I, II, III) corresponden a las mamas supernumerarias superiores; los tres últimos pares (V, VI, VII), a las mamas supernumerarias inferiores.

b) *Aumento del número de las mamas: hipermastia e hipertelia.* — El aumento numérico de las mamas constituye la *hipermastia* (de υπερ, por encima, y μαστος, mama) o *polimastia* (de πολυς, mucho, y μαστος, mama). Este aumento es relativamente frecuente, tanto en el hombre como en la mujer. Aquí puede también referirse al pezón solo o a toda la glándula: en el primer caso, la anomalía se denomina *hipertelia* o *politelia* (de υπερ, por encima, πολυς, mucho, y θηλη, pezón). Los términos *hipermastia* y *polimastia* se reservan para los casos en que la formación supernumeraria posee a la vez una glándula y un pezón.

En la *politelia* los pezones supernumerarios dan leche como el pezón principal. Pueden hallarse sobre la aréola, al lado del pezón principal *(politelia supraareolar)* o por fuera de la aréola, entre ésta y la circunferencia de la glándula *(politelia exoareolar* o *supramamaria)*.

La *hipermastia*, llamada también *multimamia*, está caracterizada por la aparición de una o varias mamas supernumerarias. Estas mamas son siempre muy variables en su desarrollo: rudimentarias en ciertos casos, adquieren en otras dimensiones relativamente consi-

derables. Las más de las veces, durante el período de lactancia aumentan de volumen y secretan leche como las mamas principales.

c) *Situación de las mamas supernumerarias: esquema de Williams.* — Uno de los rasgos característicos de las mamas supernumerarias es que se desarrollan no en cualquier región, sino en puntos que, en los animales, presentan mamas normales. La polimastia, en la mujer, viene a ser así la reproducción de un tipo que es constante en la serie zoológica, y por esto adquiere toda la significación de las anomalías llamadas *reversivas*. A este efecto, y para indicar las diferentes situaciones de las mamas supernumerarias, Williams ha ideado un sujeto hipotético (fig. 1374) que posee siete pares de mamas. Estas mamas, del todo teóricas, excepto dos, se hallan en los puntos siguientes, yendo de arriba abajo:

1.° *El primer par* . En la cavidad de la axila.
2.° *El segundo par.* En el borde anterior de la axila.
3.° *El tercer par.* . Inmediatamente por encima y algo por fuera de las mamas normales.
4.° *El cuarto par.* . Sobre el pectoral mayor (son las mamas normales).
5.° *El quinto par.* . Por debajo y un poco por dentro de las mamas normales.
6.° *El sexto par.* . Sobre el tórax, entre las precedentes y el ombligo.
7.° *El séptimo par.* Sobre la pared abdominal.

Existen, pues, por lo que se refiere al sitio, seis pares de mamas supernumerarias, tres de las cuales se desarrollan por encima de las mamas normales y tres por debajo. La literatura anatómica comprende hoy un número considerable de hechos que se refieren a uno u otro de los seis pares indicados. Las mamas axilares o preaxilares han sido observadas por Leichtenstern, Quinquaud, Hausemann, d'Outrepont, Perreymond y nosotros mismos. Las mamas supernumerarias que están en relación por su situación con el quinto par de Williams son con mucho las más frecuentes. Testut ha publicado un caso (fig. 1375) en el *Bull. de la Soc. d'Anthropologie de Paris*, de 1883; Hamy y Sinéty han observado cada uno un caso de mamas supernumerarias que se refieren al sexto par de Williams. En cuanto a las mamas abdominales, son relativamente muy raras. Tarnier ha señalado un caso de los más notables: se trata de una mujer que llevaba en la parte superior del abdomen, casi sobre el trayecto de una vertical que pasa por los senos normales, dos mamas perfectamente desarrolladas. Bruge y de Mortillet han observado hechos análogos en el hombre.

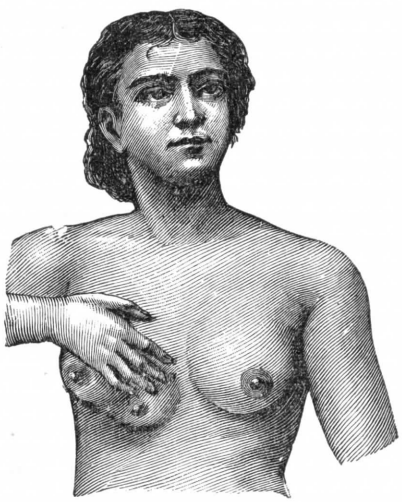

Fig. 1375

Mama supernumeraria, situada debajo de la mama derecha (joven de veinticuatro años).

Los límites asignados por el esquema de Williams a las mamas supernumerarias son demasiado restringidos. En efecto, es posible encontrar estas formaciones anormales por encima del primer par y por debajo del séptimo. Entre los hechos pertenecientes al *primer grupo*, citaremos las dos observaciones de Klob y de Puech, relativas a mamas supernumerarias situadas en la espalda. Citaremos también, aunque algo antiguos quizá, los dos casos de mamas dorsales observados por Paulinus y por Salewsky. Al *segundo grupo* (mamas situadas por debajo del séptimo par hipotético de Williams) pertenece el caso de Robert, relativo a una mujer que presentaba una mama en la cara externa del muslo, algo más abajo del trocánter mayor. Uno de nosotros ha observado, en 1885, en una mujer de unos cuarenta años, una pequeña mama supernumeraria (fig. 1376, 3) situada en la cara ánterointerna del muslo derecho, 65 milímetros por debajo del pliegue de la ingle, en el trayecto de una vertical trazada por la espina del pubis: poseía un grueso pezón y aumentaba de volumen en cada período menstrual. Más recientemente Stheinhorn ha observado un hecho análogo en un hombre de cuarenta y siete años. Romiti ha encontrado en un hombre una mama supernumeraria situada en el triángulo de Scarpa, y en una memoria Cutore (1903) des-

cribe otra mama crural que ocupaba el tercio inferior del muslo derecho. A estos cinco casos de mamas crurales conviene añadir otro, hasta ahora único, señalado por HARTUNG, relativo a una masa glandular del tamaño de un huevo de ganso situada en el espesor del labio mayor izquierdo: poseía un pezón rudimentario y, por otra parte, el examen microscópico reveló en la citada glándula la misma estructura que la mama normal.

Todas las variedades de mamas supernumerarias ya citadas son relativas a formaciones situadas a la derecha o a la izquierda de la línea media. GORRÉ y PERCY han observado, en la mujer, mamas supernumerarias en la misma línea media. BARTELS ha señalado un caso en el hombre.

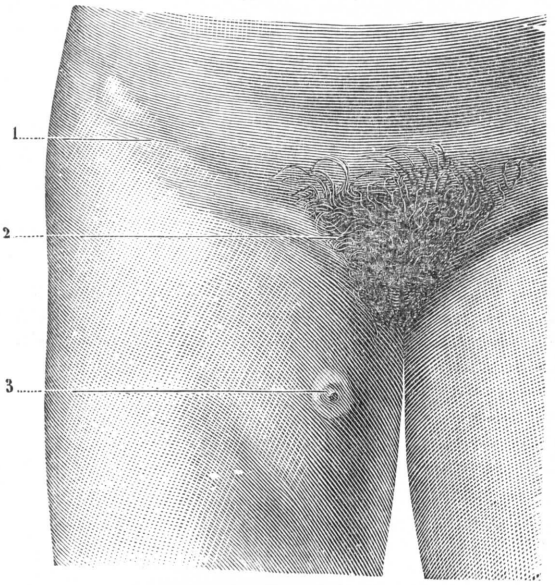


FIG. 1376

Un caso de mama supernumeraria situada en la cara ánterointerna del muslo derecho, en una mujer de cuarenta y cinco años.

1, pliegue de la ingle. — 2, espina del pubis. 3, mama supernumeraria.

d) *La hipermastia en sus relaciones con la anatomía comparada.* — Hemos dicho antes que las mamas supernumerarias, en la mujer, se presentan en puntos donde en los animales se desarrollan las mamas normales. Esto es evidente respecto a las mamas supernumerarias que corresponden a los seis pares hipotéticos de WILLIAMS. Basta, para convencerse, echar una ojeada sobre ciertas especies del orden de los insectívoros, que presentan dos hileras de mamas yendo de la región de la axila a la región inguinal. Pero la fórmula precitada es también aplicable a las formaciones más raras que se desarrollan por encima y por debajo de los pares de WILLIAMS. Así encontramos mamas dorsales en algunos roedores, especialmente en el *Compromys Fournieri*, en el *Myspotamus coypus* y en el *Lagostomus trichodactylus*. Las mamas escapulares existen normalmente en el *Hapalemur griseus* (BEDDARD).

Encontramos mamas crurales en el *Compromys Fournieri*. La mama vulvar de HARTUNG puede ser considerada acaso como la homóloga de las mamas que se encuentran en muchos cetáceos.

Por último, no dejan de observarse mamas situadas en la línea media dentro de la serie animal; así se observan en algunos didelfos, principalmente en el *Didelphys virginiana* (opósum de Virginia).

e) *Número y frecuencia.* — Consideradas desde el punto de vista de su número, las mamas supernumerarias se reducen las más de las veces a una sola glándula, a veces dos y rara vez tres. Pero pueden observarse en mayor número, y a este objeto recordaremos el caso notable de NEUGEBAUER, quien encontró en el mismo sujeto hasta ocho mamas supernumerarias, de las cuales seis estaban situadas por encima de las mamas normales y dos por debajo. Todas ellas, incluso las normales, suministraban leche.

Según LEICHTENSTERN, hay un caso de polimastia entre cada 500 sujetos y, por otra parte, esta anomalía es tan frecuente en el hombre como en la mujer. IWAI nos da cifras diferentes: según su estadística, la proporción de casos de polimastia es de 1,47 por 100 en el hombre y de 4,71 por 100 en la mujer.

La frecuencia de las diferentes variedades topográficas de la polimastia se halla indicada en la siguiente estadística, que entresacamos en gran parte de las memorias de LEICHTENSTERN y de LALOY. De 113 mamas supernumerarias, 100 estaban situadas en el tórax, 5 en la axila, 2 en el dorso, 2 en la espalda, 2 en el muslo y una en los labios mayores. De los 100 casos de mamas torácicas, 93 (casi la totalidad) estaban situadas por

debajo de las mamas normales; 2 se encontraban a la altura de las normales y 4 por encima; finalmente, en un caso, el de NEUGEBAUER, las mamas supernumerarias estaban situadas, como ya hemos visto, en parte encima y en parte debajo.

Probablemente existe una relación entre la polimastia y los embarazos múltiples. De 21 casos de embarazo doble, triple, cuádruple y quíntuple, observados por IWAI, había mamas supernumerarias en 14, es decir, en una proporción del 66,66 por 100.

f) *Influencia étnica.* — La polimastia no ha sido observada únicamente en las razas europeas. Las mamas supernumerarias se han encontrado en numerosas razas asiáticas, especialmente en las japonesas (KUROIWA, SATO, IWAI, KATAMAYA, OTANI), en una negra, una malaya, una mogola, una india, etc. Es probable que esta anomalía exista en todas las razas, y hasta nos parece racional admitir que, como las anomalías reversivas, es más frecuente en las razas inferiores que en nuestras razas civilizadas. Pero sobre este último punto carecemos aún de observaciones suficientes para sentar una conclusión algo precisa.

g) *Herencia.* — Ciertos hechos relativamente numerosos tienden a demostrar que la polimastia, análoga en esto a gran número de anomalías, es hereditaria. Esta influencia de la herencia se manifiesta casi en la tercera parte de los casos, según las observaciones analizadas por LEICHTENSTERN. Para no citar más que un solo hecho, recordaremos la familia observada por PÉTREQUIN, en la cual el padre, sus tres hijos y sus dos hijas poseían cada uno una mama torácica supernumeraria. IWAI, en 285 casos que ha publicado, ha encontrado 21 (7,36 por 100) en los que se manifiesta la transmisión hereditaria. OTAMI relata un caso observado en Nagasaki, en el que la polimastia se ha transmitido durante cuatro generaciones, de la bisabuela a la abuela y de la madre a seis hijos (tres niños y tres niñas).

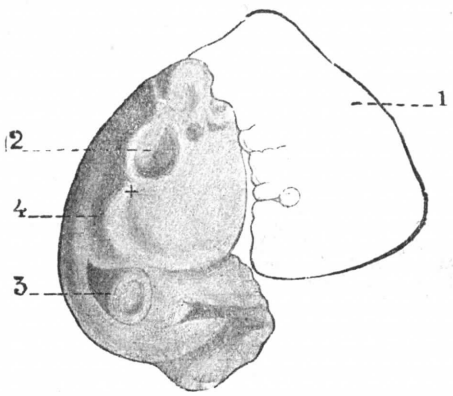


FIG. 1377

Embrión humano de treinta a treinta y cinco días, visto por la cara lateral derecha (según KALLIUS).

La cabeza del embrión, que faltaba en el sujeto examinado por KALLIUS, ha sido representada en la figura según los cuadros de HIS.

1, cabeza.—2, bosquejo del miembro superior.—3, bosquejo del miembro inferior.—4, línea mamaria: la + que está situada en la parte superior de esta línea indica el punto en que se desarrollará la mama normal.

h) *Hipermastia normal en el embrión humano.* — SCHULTZE, en 1892, describió en los embriones de ciertos mamíferos, principalmente en el cerdo, perro, gato, zorra, etc., una elevación epitelial lineal, dirigida oblicuamente de arriba abajo y de atrás a delante, desde la raíz del miembro superior hasta la raíz del miembro inferior. Dióle el nombre de *línea mamaria (Milchlinie, Milchleiste).*

A lo largo de esta línea aparecen luego los engrosamientos locales, ovales o fusiformes, unidos entre sí por partes intermedias a la vez menos anchas y menos salientes. Estas especies de puentes intermedios no solamente no se desarrollan, sino que se atenúan poco a poco y acaban por desaparecer. Las partes hinchadas, por el contrario, continúan creciendo a la vez por fuera y por dentro, y resultan más tarde, por efecto de una serie de transformaciones que no tenemos que exponer aquí, las mamas del adulto; de ahí los nombres diversos de *bosquejos en forma de huso* (REIN), de *puntos mamarios* (SCHULTZE), de *montículos mamarios* (BONNET), con que los designan los autores. Por lo demás, todos los citados engrosamientos no terminan necesariamente por una mama adulta, pues algunos pueden desaparecer en el curso del desarrollo (BURCKHARD), hecho importante que tiene por consecuencia una reducción en el número de mamas.

*A priori* podría creerse que el embrión humano, como el embrión de los animales, posee también su *línea mamaria primitiva* (fig. 1377). Las investigaciones de SCHMIDT y de KALLIUS (1896) lo demuestran claramente. Este último, observando un embrión humano de unos treinta y cuatro días, ha podido comprobar en el plano láterodorsal del tronco, tanto del derecho como del izquierdo, una cresta lineal, de 15 a 20 milímetros de longitud y de 0,2 milímetros de altura, extendiéndose sin interrupción (fig. 1377, 4) desde el esbozo del miembro torácico (futuro hueco axilar) hasta el esbozo del miembro abdominal (futuro pliegue inguinal).

Esta línea, por lo demás poco elevada al principio, alcanzaba su máximo de desarrollo un poco por debajo de su origen superior (punto marcado por una + en la figura 1377), que iba luego atenuándose hasta su extremidad inferior. Apenas es necesario observar que el punto en que la cresta es más elevada (+ de la figura 1377) es precisamente el punto donde ha de desarrollarse ulteriormente la glándula mamaria del adulto. Los cortes transversales seriados de la cresta en cuestión demuestran bien que esta cresta es el resultado de una proliferación local del ectodermo. Poco marcada en la parte superior (fig. 1378, A) y en la parte inferior (figura 1378, C) de la cresta, esta proliferación ectodérmica es, por el contrario, muy activa a nivel del punto en que se formará la glándula mamaria local. Vese muy claramente a este nivel (fig. 1378, B) el epitelio ectodérmico proyectándose a la vez hacia fuera para formar el pezón y hacia dentro para formar los lóbulos glandulares.

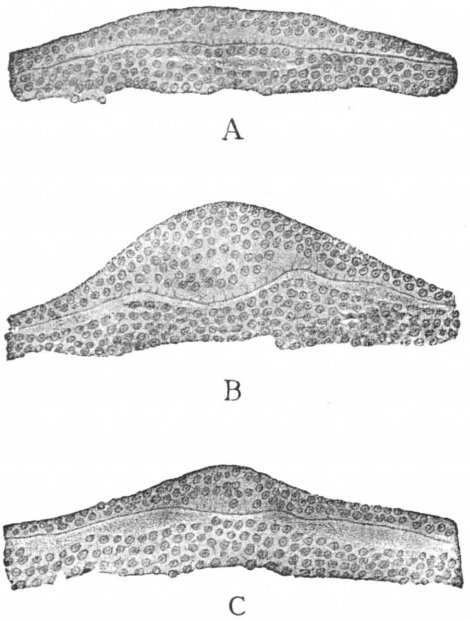


Fig. 1378

Tres cortes transversales de la línea mamaria representada en la figura anterior (según Kallius).

A, corte por la parte superior de la línea mamaria: la elevación ectodérmica está apenas indicada. — B, corte por el esbozo de la mama normal; el engrosamiento ectodérmico (futura mama) está bien pronunciado y se le ve proyectarse a la vez hacia fuera y adentro. — C, corte por la proximidad del extremo inferior de la línea mamaria; el engrosamiento ectodérmico es aún muy visible, pero es mucho menos pronunciado que en los cortes situados por encima.

A lo largo de la línea mamaria del embrión humano, Schmidt ha visto en gran número de casos, por encima y por debajo del esbozo mamario principal, una serie de crecimientos epiteliales, hasta doce y catorce en el mismo lado, unos cónicos y otros lenticulares, que tienen exactamente la misma significación que los *puntos mamarios* descritos en los animales por Schultze: son esbozos de glándulas mamarias, con igual título que el esbozo principal. Todos estos esbozos, por otra parte, estaban localizados en la región torácica. Solamente en un caso, en un embrión de 35 milímetros, Schmidt encontró, en la región inguinal, dos engrosamientos ectodérmicos parecidos a los esbozos mamarios torácicos. Pero es frecuente encontrar en esta línea, en el adulto, formaciones ectodérmicas (mechones de pelo, pequeños tumores más o menos pediculados) que son testimonios de la actividad del tejido ectodérmico a lo largo de la línea mamaria.

Estos hechos, como se comprende, tienen una gran importancia, pues nos precisan claramente el valor de las variaciones numéricas de la mama en el hombre, tanto si estas variaciones se refieren a una reducción como a un aumento de la cifra normal. En la inmensa mayoría de casos, todos los esbozos mamarios, salvo el esbozo principal, desaparecen sin dejar rastro, y el adulto no nos presenta entonces sino dos mamas, una derecha y otra izquierda: tal es el *tipo humano*. Si con los esbozos supernumerarios desaparece también el esbozo principal (caso excesivamente raro, como ya hemos visto), tendremos la *amastia*, amastia unilateral o bilateral. Si, por el contrario, uno o varios de estos esbozos, ordinariamente efímeros, persisten y se desarrollan al mismo tiempo que el esbozo principal, tendremos la *hipermastia*, la cual, a su vez, podrá, según los casos, ser unilateral o bilateral, constituída por un número más o menos considerable de mamas supernumerarias.

Sea cual fuere de estas variedades, la hipermastia es una disposición normal en el embrión, y la reducción numérica de las mamas en el hombre no se ha efectuado solamente en el curso de la filogenia: se efectúa también, según acabamos de ver, durante el desarrollo ontogénico. Podemos, pues, a modo de conclusión, considerar la hipermastia en el hombre como una *anomalía doblemente reversiva*, reproduciendo a la vez, en el adulto, una disposición que es típica en los animales y constante en el embrión.

**3. Forma.** — La mama tiene el aspecto de una semiesfera, que descansa sobre el tórax por su cara plana y presenta en el centro de su cara convexa una eminencia en forma de papila, denominada *pezón.*

Esta forma fundamental nos ofrece numerosas variedades. En primer lugar, el diámetro ánteroposterior puede alargarse o reducirse; en el primer caso tenemos la *mama cónica* y la *mama piriforme;* en el segundo caso, la *mama aplanada* o *discoidea.*

En ciertos sujetos, principalmente en las mujeres gordas y en las multíparas, la mama, en vez de terminar en punta, conserva hasta su extremidad libre un diámetro casi invariable: reviste entonces una forma más o menos *cilíndrica.* Y aun a veces, la mama presenta su menor diámetro a nivel de la base, y en este caso se halla unida al pecho por una especie de pedículo: llámase entonces *pediculada.*

La forma de la mama es influída por diferentes estados fisiológicos: embarazo, lactancias anteriores, estado de salud, etc. La forma varía también según las razas. Dos elementos principales contribuyen a estas variaciones de forma, el desarrollo del tejido glandular por una parte y el de la grasa por otra. Cuando la capa adiposa retroglandular está muy desarrollada, la mama es rechazada hacia delante (TRIPIER).

**4.° Volumen.** — Al nacer, las mamas miden tan sólo 8 a 10 milímetros de diámetro. Según se ve, son aún del todo rudimentarias y conservan este carácter hasta la pubertad. En esta época experimentan un crecimiento súbito, como los órganos genitales, y llegan en poquísimo tiempo a su estado de desarrollo perfecto. Miden entonces, por término medio, 10 a 11 centímetros de altura por 12 a 13 centímetros de anchura y 5 a 6 centímetros de espesor.

Bajo la influencia del embarazo, los senos aumentan de volumen. Este aumento, que se manifiesta ordinariamente poco después de la fecundación, desaparece a menudo hacia el cuarto o quinto mes, para reaparecer al final de la gestación (TARNIER). Al segundo o tercer día después del parto se establece la secreción láctea y la glándula mamaria entra entonces en su verdadero *período de actividad;* acumulándose la leche en los alvéolos y en los conductos excretorios, se hace más dura, más pesada y más voluminosa. Así puede adquirir un volumen doble y aun triple del que tenía antes del embarazo. Por fin, una vez terminada la lactancia, la mama se reduce a sus dimensiones ordinarias. Este es para ella el *período de reposo* y permanecerá como adormecida hasta el día en que sobrevenga un segundo embarazo, provocando en ella un nuevo período de abultamiento y de secreción.

Después de la menopausia, la glándula mamaria, que se ha hecho inútil, sufre la atrofia que experimentan entonces la mayor parte de los órganos genitales. Esta atrofia se manifiesta con los progresos de la edad, y ya conocemos las minúsculas dimensiones que presenta a veces la *mama senil.*

Sólo citaremos ahora las variaciones volumétricas que presenta la mama durante el curso de su evolución funcional. Insistiremos más adelante y veremos entonces cuáles son las variaciones que les corresponden en la estructura íntima de la glándula.

Comparadas entre sí, las dos mamas tienen muy rara vez idénticas dimensiones: la desigualdad es, por decirlo así, la regla. La diferencia volumétrica que se observa entre los dos órganos, diferencia que tan pronto es a favor del derecho como del izquierdo, es a veces considerable: nadie ignora que existen mujeres que crían con un solo pecho, no produciendo el otro leche o produciendo muy poca.

Las mamas presentan en sus dimensiones variaciones étnicas, ciertamente muy extendidas, pero aun mal estudiadas. En general son más voluminosas en los climas cálidos que

en los fríos, y más voluminosas también en las regiones pantanosas y en los valles que en los países secos y montañosos (Huschke). Entre las razas caracterizadas por un desarrollo notable de los senos, citaremos algunas hordas del Africa Meridional. Las bosquimanas, principalmente cuando crían, poseen mamas péndulas, más o menos pediculadas, suficientemente largas para poderlas echar por encima de los hombros y darlas así a su hijo, que llevan a la espalda.

El volumen de las mamas presenta además numerosas variaciones individuales, pero éstas no son mejor conocidas que las variaciones étnicas. No obstante, de algunas observaciones recogidas a este efecto se deduce que el desarrollo de las mamas no está relacionado ni con la talla ni con la constitución del sujeto: se ven mujeres de elevada talla y de constitución robusta con pechos medianamente desarrollados, y, por el contrario, se observan con bastante frecuencia mujeres pequeñas, delgadas, de aspecto enclenque, que poseen senos que exceden de lo normal. Por lo demás, debemos decir que andaríamos muy equivocados en juzgar una nodriza exclusivamente por el volumen de sus mamas. En efecto, éstas se componen, como luego veremos, de dos elementos de muy distinto valor: un elemento esencial, que es la glándula mamaria propiamente dicha, y un elemento del todo accesorio, que es el tejido adiposo. Ahora bien, ambos elementos no se mezclan siempre en proporciones iguales y bien definidas, pues en ciertos sujetos la grasa es excesivamente rara y la mama está entonces casi enteramente constituída por la glándula *(mama glandular)*; en otros, por el contrario, la glándula está poco desarrollada y domina la grasa *(mama adiposa)*. Se comprende, pues, que, en igualdad de volumen, una mama de tipo glandular tendrá siempre aptitudes funcionales superiores a las de una mama de tipo adiposo. Se comprende también que una mama relativamente pequeña, pero que contenga poca grasa, pueda suministrar más leche que una mama mucho más voluminosa, pero en la cual domine el elemento adiposo.

Un hecho interesante que se encuentra enunciado en casi todas partes y que es resultado del examen comparativo de las mujeres de las ciudades y las del campo, es que estas últimas poseen mamas más desarrolladas e incomparablemente mucho más aptas para la lactancia. Este hecho proviene de dos causas: la *primera* es que las mujeres de las ciudades (hablamos de la mujer que ocupa cierta posición social y no de la mujer de la clase obrera), consagrando la mayor parte del tiempo, hasta la edad de dieciséis a dieciocho años, a su educación intelectual, desvían así, en provecho de su aparato cerebral, cierto número de elementos que hubieran debido servir para el desarrollo de los otros aparatos, y muy particularmente del aparato genital. Seguramente llegará un día en que se reconocerá que existe como una especie de compensación entre el desarrollo de las funciones cerebrales y el de las funciones sexuales, y que todo lo que se hace en favor de uno de estos dos factores es en detrimento del otro (Testut). La *segunda causa* es que, así como todas las mujeres del campo crían ellas mismas a sus hijos, las de las ciudades los crían con biberón o los confían a nodrizas mercenarias. En ambos casos sus mamas no funcionan, y por esto sufren naturalmente la suerte que espera a todos los órganos que se han hecho inútiles: se *atrofian*. Sin duda esta atrofia, si se la considera en un solo sujeto, es muy ligera, y quizá hasta poco visible. Pero, con ayuda de la herencia, se transmite de generadores a descendientes y, al cabo de cierto número de generaciones, se hace muy apreciable. «Hemos tenido ocasión, escribe de Sinéty, de observar familias cuyos hijos eran criados con el biberón desde varias generaciones y cuyas mujeres, aunque bellas y vigorosas en apariencia, tenían senos muy poco desarrollados.» ¡Cuántos médicos y comadrones podrían confirmar las observaciones de de Sinéty! Las mamas se atrofian, pues, poco a poco cuando no cumplen las funciones que les están encomendadas, y no es ilógico pensar que si las mujeres de las ciudades continúan no lactando a sus hijos, llegará un día en que sus senos, o cuando menos sus glándulas mamarias, se hallarán reducidos a las proporciones minúsculas que nos presentan actualmente las del hombre. Esta será la consecuencia fatal de aquella gran ley morfológica que rige la evolución de los seres, a saber: que un órgano que pierde su función, y que se vuelve inútil por consiguiente, se atenúa poco a poco filogenéticamente, cae en el estado de órgano rudimentario y hasta a veces acaba por desaparecer.

Algunas mamas pueden llegar a adquirir desde la pubertad dimensiones monstruosas. Una u otra, a veces las dos, cuelgan delante del pecho y de la pared abdominal, como dos enormes globos, molestos y pesados. La cirugía se ha ocupado

con éxito en el tratamiento de esta *hipertrofia mamaria:* no se trata sólo de «cirugía estética», sino de actos realmente «ortopédicos», pues si la estética de la mujer pierde con ello, mamas tan voluminosas provocan un verdadero achaque, origen de cifosis dorsales y deformaciones torácicas.

**5.° Peso.** — El peso de la mama varía naturalmente como su volumen. Al nacer pesa solamente de 30 a 60 centigramos (PUECH). En la joven, fuera de lactancia, su peso medio es de 150 a 200 gramos. En la nodriza este peso oscila comúnmente entre 400 y 500 gramos, pero puede llegar hasta 800 y 900 gramos.

**6.° Consistencia.** — Las mamas son duras y elásticas en las jóvenes vírgenes y en las jóvenes nulíparas. Pierden su consistencia bajo la acción de los partos repetidos y principalmente bajo la influencia de los embarazos, sobre todo cuando cada uno de éstos ha ido seguido de un período de lactancia. En las mujeres que han tenido muchos hijos son, como es sabido, blandas, fláccidas y más o menos colgantes por delante del pecho.

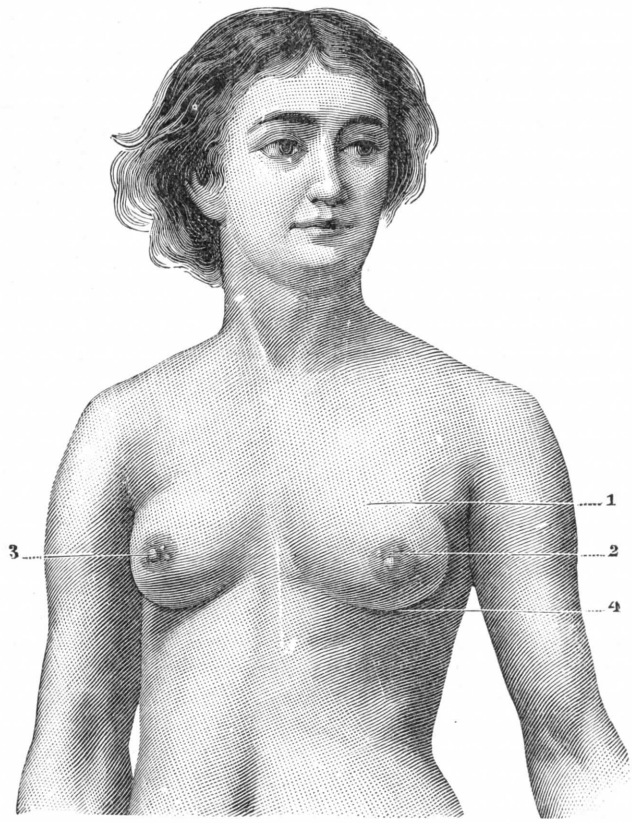


FIG. 1379

La mama en la mujer, vista anterior (mujer joven nulípara).

1, mama. — 2, aréola. — 3, pezón. — 4, surco submamario.

## § 2. — RELACIONES Y PLANOS CONSTITUTIVOS

**1.° Límites de la región mamaria.**—La mama ocupa la región anterior o superior de la pared torácica. Se da a la región que ocupa el nombre de *región mamaria.* Como hemos visto, estas variaciones de dimensión y de volumen no permiten dar a la región mamaria límites valederos para todos los sujetos. En el hombre es reducida; en la mujer es más extensa, pero sometida a variaciones numerosas. En general la mama ocupa el intervalo comprendido entre la tercera y la séptima costillas. Se extiende en anchura desde el borde del esternón, al que invade generalmente, hasta el hueco de la axila. Profundamente, la región mamaria se detiene en la aponeurosis superficial, es decir, en la aponeurosis que cubre el pectoral mayor. No se extiende, pues, hasta la reja costal. No olvidemos, en efecto, que la glándula mamaria, embriológicamente, no es más que una glándula cutánea altamente diferenciada que ha alcanzado un desarrollo considerable.

*Superficialmente*, los límites de la mama son poco visibles. *Por arriba*, no existe ningún límite exterior: *por abajo*, existe un surco curvilíneo, el *surco submamario*, que es constante. No hay que confundirlo con el relieve del borde inferior del pectoral mayor.

*Profundamente* la glándula mamaria corresponde a la cara anterior del pectoral mayor, al que excede por fuera. Viene a contactar con la pared interna del hueco de la axila, es decir, con las digitaciones del serrato mayor, cubierto por su aponeurosis. La glándula está, pues, separada del plano muscular por aponeurosis y también por la capa profunda de la fascia superficial, fascia que pasa por detrás

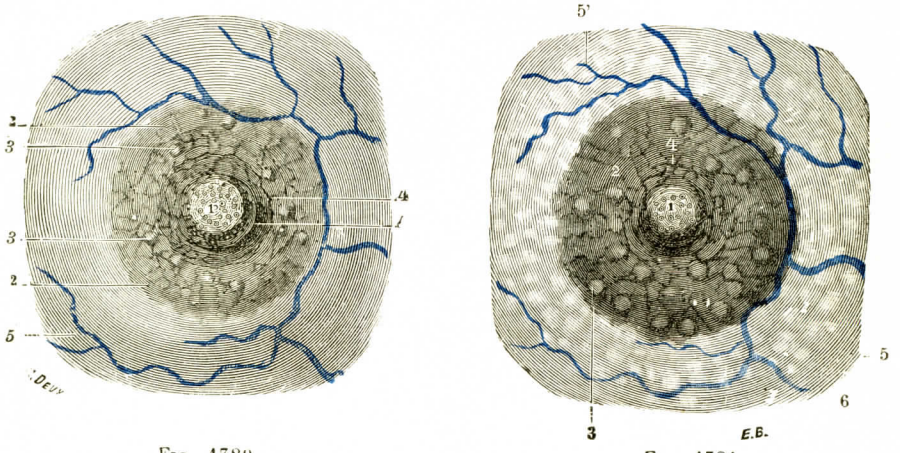


Fig. 1380 — El pezón y su auréola en una mujer virgen.

Fig. 1381 — El pezón y su auréola en una mujer embarazada.

1, pezón. — 2, aréola. — 3, tubérculos de Morgagni (fig. 1380) y tubérculos de Montgomery (fig. 1381). — 4, surcos en la base del pezón. — 5, piel de la mama. — 5', aréola secundaria. — 6, círculo venoso de Haller.

de la glándula mamaria, se hace laxa y se infiltra de grasa. Esta capa de tejido celular, areolar, de grandes mallas, es la que Chassagnac describe como bolsa serosa, la bolsa retromamaria. La encontraremos en seguida al estudiar los planos constitutivos.

Para darse cuenta de las relaciones y de la constitución macroscópica de la glándula mamaria, es necesario practicar un corte horizontal y un corte vertical. En semejantes cortes la glándula mamaria aparece en forma de un disco cuyas caras anterior y posterior están envueltas por capas céluloadiposas, de las cuales la más superficial está cubierta por la piel (figs. 1383 y 1385).

**2.° Cara anterior de la región mamaria. Envoltura cutánea.** — La cara anterior o cutánea, fuertemente convexa, está en relación con la piel. En casi toda su extensión esta cara es lisa y uniforme, de color blanquecino, cubierta de fino vello. En su parte media (2 y 3) se ve una región especial, formada por la *aréola* y el *pezón*.

*A*. Aréola. — La aréola o aureola (fig. 1379, 2) es una región regularmente circular, de 15 a 25 milímetros de diámetro, situada en la parte más prominente de la mama.

Se distingue claramente de las regiones vecinas por su coloración, que es más obscura.

Se distingue además por la presencia, en su superficie exterior, de cierto número de pequeñas eminencias o elevaciones, de doce a veinte por término me-

dio, que se designan con el nombre de *tubérculos de Morgagni*. Estas elevaciones, que dan a la aréola un aspecto rugoso, se hallan ordinariamente diseminadas de un modo irregular. No obstante, en ciertos sujetos están dispuestas en línea circular, cuyo centro está ocupado por el pezón. Pero, cualquiera que sea su disposición, los tubérculos de Morgagni tienen siempre la misma significación: son glándulas sebáceas que aquí presentan un desarrollo muy particular y que a su nivel levantan el tegumento. En el centro de cada una de ellas se encuentra un pelo, casi siempre de pequeñas dimensiones.

La aréola experimenta, bajo la acción del embarazo, modificaciones importantes, que recaen a la vez sobre sus dimensiones y sobre su aspecto exterior (figs. 1380 y 1381).

Ante todo cambian de color: es rosada en la joven y en la mujer nulípara, pero poco después de la fecundación adquiere un color más obscuro, que varía, según los sujetos, del amarillo pardo al pardo negruzco. En la negra tiene un bonito color de ébano.

Luego, en todo el contorno de ella aparece otra, que se extiende más o menos lejos de la circunferencia de la mama. Esta segunda aréola (*aréola secundaria* de los comadrones) se

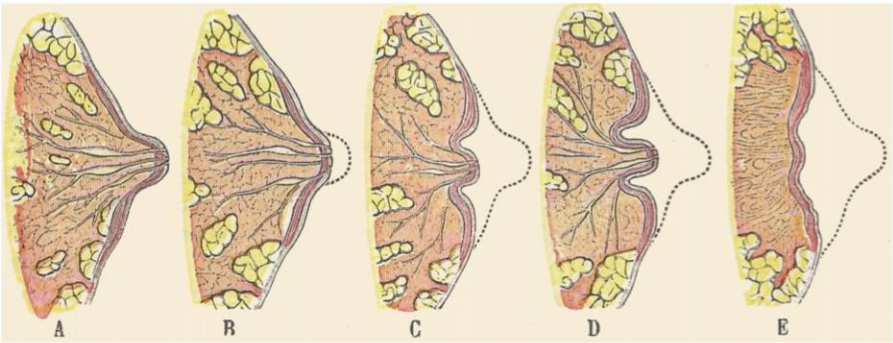


Fig. 1382

Deformaciones del pezón, vistas en cortes sagitales de la mama (T.-J.).

A, pezón normal. — B, exigüidad del pezón. — C, invaginación del pezón. — D, umbilicación del pezón. E, retracción del pezón (en el cáncer).

distingue de la aréola antes descrita (*aréola primitiva* o *aréola verdadera* de los comadrones) en que su color es un poco menos obscuro y sobre todo menos uniforme. En efecto, si se la mira de cerca, se ve que está sembrada de pequeños islotes de piel no pigmentada, formando otras tantas manchas más o menos circulares: de ahí los nombres diversos de *aréola manchada*, *mosqueada*, *atigrada* y *torda* que se dan indistintamente a la aréola secundaria.

Por último, bajo la influencia del embarazo, los tubérculos de Morgagni se hacen más voluminosos y forman en la superficie de la aréola eminencias emihemisféricas, que miden de 2 a 5 milímetros de diámetro; los tocólogos los designan entonces con el nombre de *tubérculos de Montgomery*. Hacia el final del embarazo, estos tubérculos dejan rezumar, cuando se les comprime lateralmente, un líquido que presenta todos los caracteres del calostro, lo que ha hecho que muchos autores los consideren como glándulas mamarias rudimentarias o bien como formaciones intermedias entre la glándula mamaria y las glándulas sebáceas ordinarias. Los tubérculos de Montgomery persisten durante todo el tiempo de la lactancia.

*B.* Pezón. — El pezón (figs. 1379, 3, y 1380, 1) se levanta, como una gruesa papila, en el centro de la aréola. Se dirige oblicuamente de atrás a delante y un poco de dentro a fuera.

a) *Forma.* — Considerado desde el punto de vista de su forma, reviste ordinariamente el aspecto de un cilindro o de un cono, redondeado en su extremo libre. Pero esta disposición no es constante: vense pezones semihemisféricos, pezones aplanados o discoideos, pezones más voluminosos en su extremo libre que

en su base, más o menos pediculados por consiguiente. Otras veces su punta, en vez de ser convexa, presenta una depresión más o menos pronunciada, que es el resultado de una especie de invaginación del tegumento. Esta disposición puede exagerarse, y en este caso todo el pezón está retraído hacia la glándula mamaria subyacente: en su lugar no se ve sino una excavación más o menos profunda *(pezón retraído)*, parecida a la depresión umbilical. Esta disposición, por lo demás, no es necesariamente permanente: las más de las veces, por influencias diversas, como los toques, la acción del frío, el embarazo y sobre todo la lactancia, el *pezón retraído* sale de la excavación en que suele estar encerrado y se levanta como una eminencia en la superficie de la aréola. Por otra parte, el pezón está dotado de ciertas propiedades eréctiles, que pueden manifestarse en el momento del orgasmo sexual. Veremos más adelante (pág. 1385), qué es lo que se debe pensar de este fenómeno. Por último, por la permanencia de su disposición «retraída» o umbilicada, ciertos pezones no pueden ser tomados por el niño.

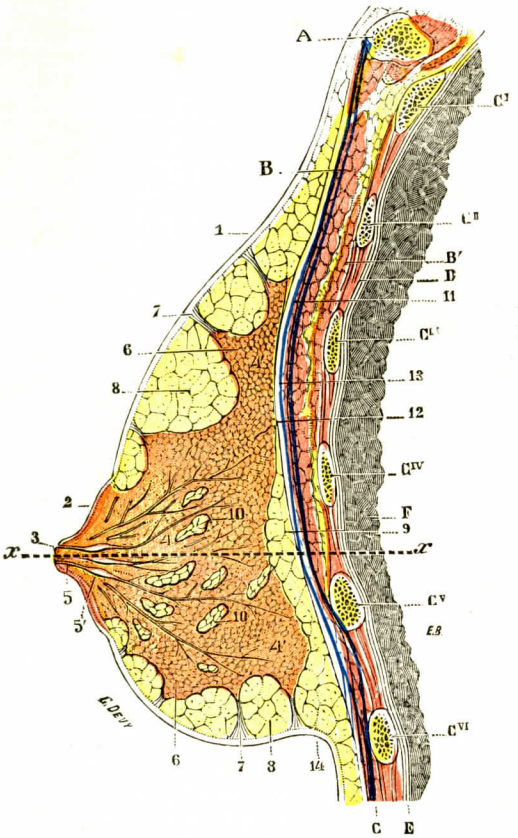


FIG. 1383

Cubierta céluloadiposa de la mama, vista en un corte vertical del tórax (cadáver congelado, lado derecho, segmento externo del corte).

CI, CII, CIII, CIV, CV, CVI, primera, segunda, tercera, cuarta, quinta y sexta costillas. — A, clavícula. — B, pectoral mayor. — B', pectoral menor. — C, oblicuo mayor. — D, intercostales. — E, pleura. — F, pulmones. — *xx*, plano horizontal que pasa por el pezón.

1, piel de la mama. — 2, aréola. — 3, pezón. — 4, glándula mamaria (porción central), con 4', su porción periférica. — 5, conductos galactóforos, con 4, sus senos. — 6, crestas de la glándula mamaria. — 7, los tabiques fibrosos que las constituyen hasta la dermis cutánea. — 8, celdas adiposas, llenas de grasa. — 9, capa adiposa retromamaria. — 10, rastros adiposos intramamarios. — 11, aponeurosis del pectoral mayor. — 12, fascia superficialis (ligamento suspensorio de la mama). — 13, capa de tejido celular laxo situada entre la fascia superficialis y la aponeurosis subyacente (serosa de la mama). — 14, surco submamario.

b) *Dimensiones.* — Las dimensiones del pezón no son menos variables. De ordinario su desarrollo es proporcional al de la misma glándula, pero esto no es una regla absoluta: con bastante frecuencia se ven pezones muy pequeños en mamas bien desarrolladas y, viceversa, pezones voluminosos coincidir con mamas de pequeñas dimensiones o hasta rudimentarias. El pezón tiene, por término medio, una longitud de 10 a 12 milímetros; su anchura, a nivel de la base, es de 9 a 10 milímetros.

c) *Aspecto exterior.* — Exteriormente el pezón es irregular, rugoso y a veces como agrietado. Debe este aspecto a una multitud de surcos y de papilas que se levantan en su superficie. En su vértice se ven de doce a veinte orificios, que son otras tantas desembocaduras de los conductos galactóforos.

**3.° Tejido céluloadiposo subcutáneo** (figs. 1383 y 1385). — El tejido céluloadiposo subcutáneo se divide en la periferia de la glándula en dos hojas: una ante-

rior y otra posterior. La hoja *anterior*, muy gruesa en la periferia, es apenas aparente en los confines de la aréola: ha desaparecido completamente en el pezón, cuya piel adhiere a la misma glándula. Esta capa no es uniforme; está tabicada por tractos conjuntivos que penetran en la glándula o bien se insertan en las eminencias glandulares de bordes cortantes designados por Duret con el nombre de

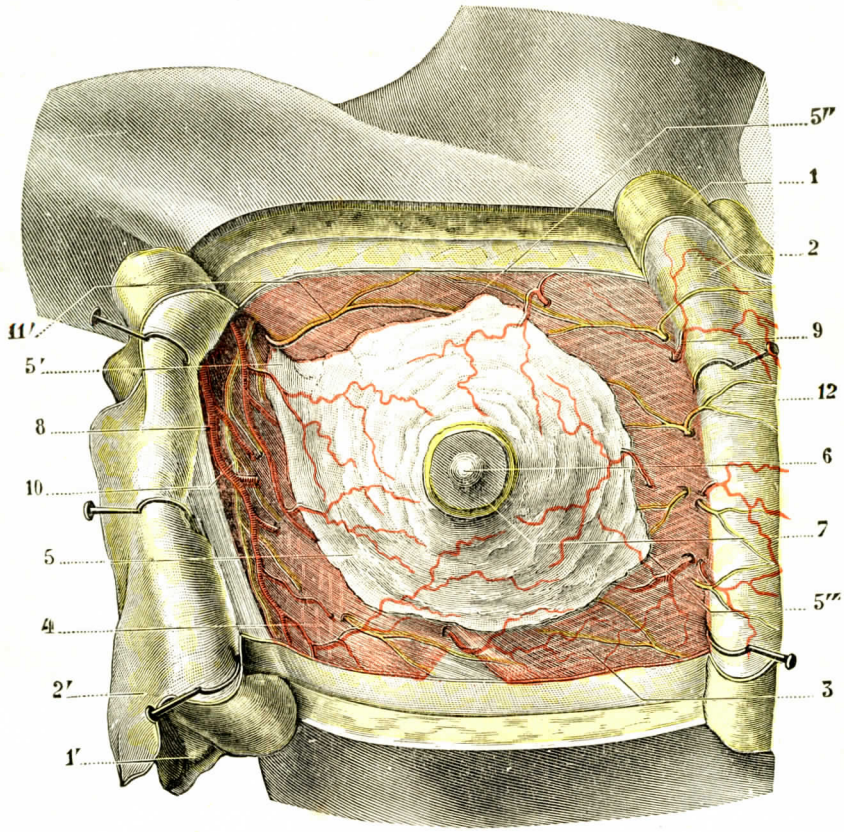


Fig. 1384

La mama, vista en su sitio (T.-J.).

1, 1', colgajos cutáneos interno y externo (incisiones en H), grandemente erinados. — 2, 2', fascia superficial, dispuesta igualmente en dos colgajos. — 3, pectoral mayor, recubierto de su aponeurosis. — 4, serrato mayor, igualmente recubierto de su aponeurosis. — 5, mama, con: 5', su prolongación axilar; 5'', su prolongación superior (poco marcada); 5''', su prolongación inferointerna (poco marcada). — 6, pezón. — 7, aréola. — 8, arteria mamaria externa. — 9, ramas arteriales procedentes de las intercostales. — 10, nervio del serrato mayor. — 11, ramo perforante lateral del segundo intercostal. — 12, ramos perforantes anteriores.

*crestas fibroglandulares*. Estas hojillas conjuntivas, que se desprenden de la cara profunda de la dermis y se fijan en el borde cortante de las crestas, se denominan a veces *ligamentos de Cooper* (véase más adelante). Entre los lóbulos de la glándula se insinúan a menudo pelotones adiposos, que constituyen el panículo adiposo subcutáneo y se extienden a veces hasta la capa celular retromamaria. Así pues, el panículo adiposo subcutáneo no aparece como una hoja céluloadiposa uniforme, sino que toma el aspecto de una capa tabicada cuyos compartimientos llenan los surcos superficiales del tejido glandular. Por esta capa anterior es por la que circulan los vasos y nervios principales de la glándula. Esta capa es asiento de los

abscesos subcutáneos o de las linfangitis consecutivas a las excoriaciones de la aréola y del pezón.

**4.° Capa céluloadiposa retromamaria** (figs. 1383 y 1385). — Esta capa, más o menos infiltrada de grasa, pero a menudo muy delgada, se continúa por su parte superior con la fascia superficial, que a su vez está unida por un tejido celular bastante denso a la aponeurosis del pectoral mayor y al borde anterior de la clavícula. De ello resulta, para la glándula mamaria, una especie de *ligamento suspensorio*, cuya textura varía mucho según los sujetos. En algunas mujeres el tejido es denso, sin grasa, y la mama está bien aplicada junto a la jaula torácica; en otras, por el contrario, el tejido es laxo y no suspende en modo alguno la glándula.

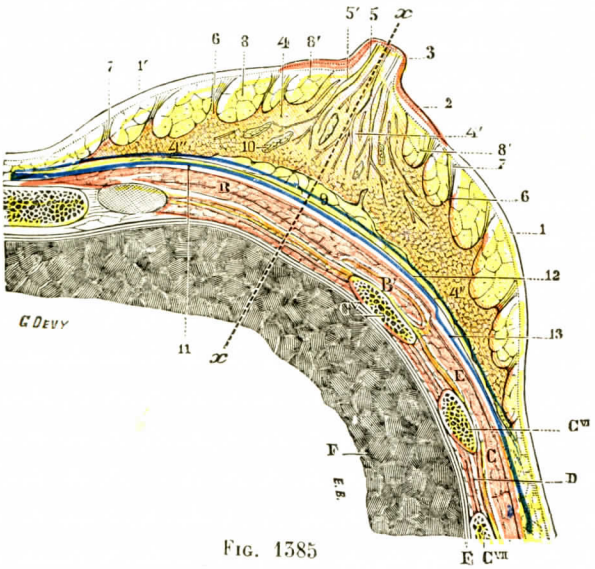


Fig. 1385

Envoltura céluloadiposa de la mama, vista en un corte horizontal del tórax (sujeto congelado, de veintidós años; segmento inferior del corte).

Cv, Cvi, Cvii, quinta, sexta y séptima costillas.—*xx*, plano vertical que pasa por el eje del pezón.
A, esternón. — B, pectoral mayor. — B', pectoral menor. — C, serrato mayor. — D, intercostales. — E, pleura. — F, pulmón.
1, piel de la mama (borde axilar). — 1', piel de la mama (borde esternal). — 8, 8', compartimientos adiposos subalveolares. (Las demás cifras como en la figura 1383.)

La capa celular retromamaria descansa en la cara anterior del pectoral mayor. Facilita los deslizamientos de la glándula sobre este músculo; esta movilidad de la glándula desaparece, como se sabe, cuando un tumor maligno de la misma invade el pectoral mayor. A veces es el asiento de los flemones retromamarios, a menudo consecutivos a un absceso superficial (absceso en botón de camisa).

Pero la existencia de este plano de deslizamiento favorece la separación de la glándula de los planos profundos en el curso de la disección: existe un plano de rompimiento posterior, si no del todo perfecto, lo bastante claro para que pueda utilizarse en la práctica.

**5.° Glándula mamaria.** — La glándula mamaria, una vez desembarazada por la disección de las partes blandas que la cubren, aparece como una masa blanco-azulada en la mujer joven, gris amarillenta en la mujer obesa, aplastada de delante atrás, de contorno irregularmente circular. El eje mayor es transversal y la mama se extiende en dirección al hueco de la axila. Podemos considerarle una cara posterior, una cara anterior y una circunferencia. La cara *posterior* es plana o ligeramente excavada y corresponde a la capa céluloadiposa retromamaria, que hemos descrito antes.

La cara *anterior* es convexa. Es muy accidentada. En efecto, ofrece en algunos puntos excavaciones más o menos profundas, separadas unas de las otras por eminencias irregulares en forma de crestas. Estas eminencias cortantes, de las cuales las más desarrolladas seguirían la dirección de los conductos galactóforos, se conocen con el nombre de *crestas fibroglandulares de Duret* (fig. 1383, 6). He-

mos visto antes que estas crestas daban inserción a laminillas conjuntivas procedentes de la cara profunda de la dermis y que constituían los ligamentos de Cooper (fig. 1383, 7). Hemos visto también que las excavaciones abiertas entre las crestas se llenaban por los pelotones adiposos de la capa celulosa premamaria: son las *fosas adiposas de Duret*. El espesor de la glándula no es en todas partes el mismo. La mayoría de las veces la parte media es la que tiene el espesor máximo. En otros casos, más raros en nuestra opinión, la parte interna es la más gruesa; el borde inferior es también más desarrollado que el borde superior.

La *circunferencia* es muy irregular. El contorno de la glándula, en lugar de estar circunscrito por una línea curva continua, como la mama, presenta incisiones más o menos numerosas, más o menos profundas, que forman en su masa una serie de prolongaciones, más o menos bien limitadas, que se designan con el nombre de *prolongaciones mamarias*. Estas se distinguen (fig. 1384), por su dirección, en: 1.°, prolongación superior o *clavicular*, que se dirige a la clavícula; 2.°, prolongación ínferoexterna o *hipocondríaca*, así llamada por dirigirse hacia el hipocondrio; 3.°, prolongación ínferointerna o *epigástrica*, llamada así porque se dirige hacia el epigastrio; 4.°, prolongación interna o *esternal*, que se dirige hacia el esternón; 5.°, prolongación súperoexterna o *axilar* que se dirige hacia fuera rodeando el borde inferior del pectoral mayor y avanzando más o menos hacia el fondo de la axila.

De estas prolongaciones, las cuatro primeras son relativamente raras y poco importantes. La prolongación axilar (fig. 1384, 5'), con mucho la más desarrollada, es también la más frecuente: Tarnier y Maschat la consideran en extremo frecuente; Godefrain admite que casi es constante; Rieffel, entre veinte mamas examinadas, la ha encontrado siempre y declara su existencia absolutamente normal.

**6.° Relaciones posteriores.** — Más allá del plano celular retromamario, la glándula se apoya en la cara anterior de los espacios intercostales segundo, tercero, cuarto y quinto. Como veremos al tratar de la vascularización, la glándula está fijada a estos espacios por pedículos vasculares, de los que hay que hacer la hemostasis cuando se extirpa la mama. Más allá de estos espacios, separada de ellos por la fascia endotorácica, la pleura parietal cubre el pulmón revestido de la pleura visceral (fig. 1383). A la derecha, la mama corresponde a la cara anterior del lóbulo superior, luego a la del lóbulo medio. A la izquierda, únicamente el lóbulo superior está en relación con la glándula mamaria. La proximidad de la pleura y del pulmón, y más aún las conexiones linfáticas y celulares del espacio subpleural, explican la frecuencia de las propagaciones neoplásicas pleuropulmonares. Inversamente, abscesos fríos (tuberculosos) de origen pleural o costal pueden desarrollarse bajo la masa y confundirse con una lesión de la glándula. Por último, la glándula mamaria, en la mujer, dificulta el acceso anterior del tórax.

Aspecto en los cortes. — Si dividimos ahora la glándula mamaria propiamente dicha en dos mitades por medio de un corte, sea horizontal, sea vertical, pasando por el pezón, se nota en primer lugar (figs. 1383 y 1385) que la glándula es más gruesa en su parte media que en su periferia y también más gruesa en su parte inferior que en su parte superior.

Nótase después que la masa glandular comprende dos partes bien diferentes: una *parte periférica*, de color amarillento o rojizo, blanda, friable, formada manifiestamente por gránulos glandulares, y una *parte central*, de color blanquecino, que contiene, junto con gránulos glandulares mucho más raros, tejido conjuntivo y los conductos excretorios de la glándula.

El estudio de la estructura de la glándula mamaria nos indicará perfectamente la significación morfológica de cada una de estas partes.

## § 3. — Constitución anatómica

### A. — Glándula mamaria propiamente dicha

**1.° La glándula mamaria en el adulto en estado de reposo.** — La glándula mamaria está constituída por tubos más o menos ramificados que terminan por extremos más o menos gruesos en forma de alvéolos o de ácinos: es una glándula túbuloacinosa. Está constituída por doce a veinte lóbulos en contacto inmediato por su superficie exterior. Se penetran también más o menos en su periferia. Sea cual fuere la extensión de esta penetración recíproca y las dificultades que se experimentan para aislarlos por la disección, los diferentes lóbulos de la glándula mamaria no dejan de conservar su independencia funcional: cada uno de ellos por los demás, como veremos más adelante, posee un conducto excretorio que le corresponde en propiedad.

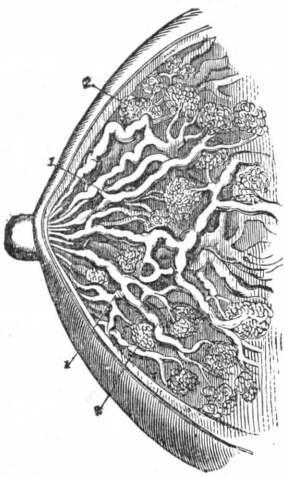


Fig. 1386

Los lóbulos de la glándula mamaria y los conductos galactóforos (según Playfair).

1, 1, conductos galactóforos.
2, 2, lóbulos de la glándula mamaria.

Remitimos a los Tratados de Histología para el estudio de los ácinos y de los conductos excretorios. Recordemos simplemente que cada ácino está tapizado de un doble estrato epitelial, uno externo y otro interno, y que los conductos intralobulillares tienen los caracteres de los conductos glandulares: epitelio prismático, membrana propia, capa de células de Boll. Igual ocurre con los conductos interlobulillares.

Los conductos colectores toman el nombre de *conductos galactóforos* (de γαλα, leche y φερειν, llevar). Son en número de doce a veinte, como los lóbulos glandulares de que emanan. Son (fig. 1386, 1) irregulares, flexuosos, a veces acodados sobre sí mismos; pero ofrecen el carácter común de dirigirse todos hacia la base del pezón. Un poco antes de llegar a él cada uno de ellos ofrece una dilatación fusiforme, de 12 a 15 milímetros de longitud por 6 a 8 de anchura: es la *ampolla* o el *seno galactóforo*. La leche se acumula en ellos en el intervalo de las tetadas y el conjunto de estos senos representa hasta cierto punto el reservorio colector que se encuentra en el trayecto de ciertos conductos excretorios, el uréter y los conductos biliares por ejemplo. Al salir de su seno los conductos galactóforos penetran en el pezón, lo recorren en toda su extensión siguiendo un trayecto rectilíneo y finalmente vienen a abrirse en su vértice por orificios redondeados cuyo diámetro es siempre inferior al de los mismos conductos. El conjunto de estos orificios constituye en el vértice del pezón una especie de criba o de pomo de regadera, que tiene la mayor analogía con lo que se observa en el vértice de la papilas o mamelones del riñón: se podría denominar el *área cribosa del pezón*.

Los conductos galactóforos, aun siendo cilíndricos, están plegados longitudinalmente como los conductos interlobulillares a los cuales continúa: estos pliegues longitudinales son aún más acentuados que en los precedentes conductos. Son claramente visibles en los cortes transversales.

Los conductos galactóforos están enteramente desprovistos de válvulas.

Contrariamente a las aserciones antiguas de Nuch y de Verheyen, emitidas de nuevo en época más reciente por Dubois y por J. Duval, los conductos galactóforos

no parecen anastomizarse entre sí en el curso de su trayecto. SAPPEY, fundándose en los resultados de numerosas inyecciones, rechaza formalmente la existencia de estas anastomosis, y nos adherimos completamente a su opinión sobre este punto: los conductos galactóforos son tan independientes como los lóbulos mamarios de los que nacen.

En la mayoría de los mamíferos existe un pezón que tiene, como en el hombre, orificios múltiples. En la vaca, que no tiene pezones en el sentido anatómico de la palabra, todos los conductos galactóforos desembocan en el fondo de un reservorio central, que se abre al exterior por un orificio único.

Los conductos galactóforos tienen la misma estructura que los conductos intralobulillares.

El *tejido conjuntivo intersticial* es denso, y sirve de substrato a los vasos y a los nervios. Contiene siempre células adiposas y numerosos leucocitos, particularmente abundantes en el momento del embarazo y en el de la lactancia.

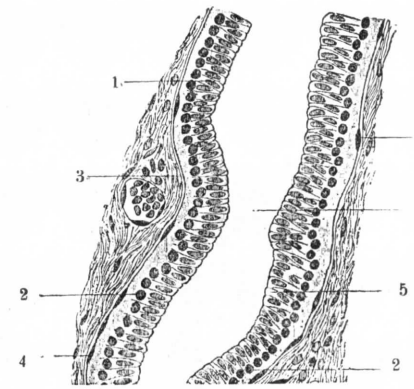


FIG. 1387

Corte longitudinal de un grueso conducto galactóforo contiguo al pezón (gata, según RENAUT).

1, 1, epitelio cilíndrico del conducto excretorio.—2, 2, hilera de núcleos de las células en cesta de BOLL. — 3, membrana propia. — 4, 4, células planas de tejido conjuntivo reforzando la membrana propia. — 5, luz del conducto galactóforo.

**2. La glándula mamaria en los diferentes períodos de su evolución.**— Hemos visto que la glándula mamaria, en el adulto y en el período de reposo, está constituída por multitud de cavidades túbuloacinosas, que presentan una *membrana propia* en cuya cara interna se hallan dispuestos dos estratos celulares: un estrato interno formado por células glandulares, el *estrato secretorio*, y un estrato externo formado por células mioepiteliales, el *estrato contráctil*. Estudiemos ahora las particularidades estructurales que presenta la glándula en los diferentes períodos de su evolución, a saber: 1.°, *en su período de desarrollo;* 2.°, *en la pubertad;* 3.°, *durante el embarazo;* 4.°, *durante la lactancia;* 5.°, *durante la menopausia.*

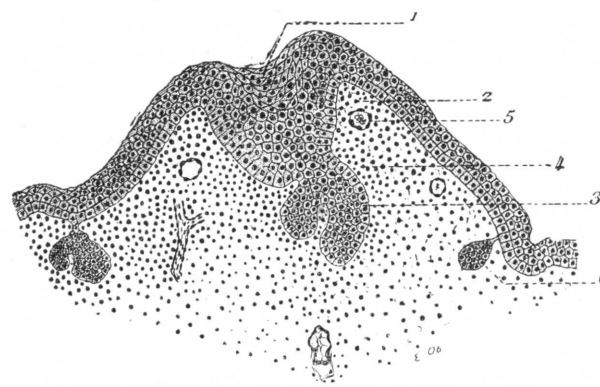


FIG. 1388

Corte vertical de la mama embrionaria, embrión de cerdo de 16 centímetros de longitud (según PROFE).

1, mamelón mamario primitivo. — 2, repliegue de la piel. — 3, mamelón epitelial, esbozo de un conducto galactóforo. — 4, futura zona areolar. — 5, vaso sanguíneo cortado de través. — 6, folículo piloso.

a) *En su período de desarrollo* — Como hemos dicho anteriormente, constituye el primer esbozo de la mama un engrosamiento del ectodermo de forma redondeada, que penetra más o menos en el espesor de la dermis. Alrededor de este brote epitelial, que constituye el *brote mamario*

*primitivo* o también el *cuerpo mamario primitivo*, el tegumento se deprime en una especie de surco circular que lo limita y circunscribe de esta manera en la superficie ectodérmica, un pequeño campo igualmente circular: éste es el *campo glandular primitivo* de Huss. En los estadios siguientes, su porción central se levantará formando una pequeña eminencia cilindroide, que será el pezón; su parte periférica, que no se eleva y conserva su nivel inicial, constituirá la *aréola*.

De la cara profunda del cuerpo mamario primitivo parten prolongaciones cilíndricas, que descienden primero a la dermis y después al tejido celular subcutáneo. Estas prolongaciones epiteliales, llenas en su origen, excavadas después por una luz central, son los rudimentos de los futuros conductos galactóforos. Mientras su extremidad externa se abre en la superficie del campo glandular primitivo, su extremidad interna se divide cierto número de veces para dar origen a un sistema de tubos secundarios, íntimamente unidos o más o menos divergentes, terminando todos, en su extremidad interna, por un ciego más o menos acentuado.

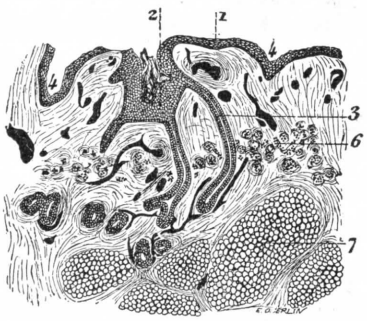


Fig. 1389

Corte transversal de la mama en el hombre (feto de 35 centímetros, según Tourneux).

1, epidermis. — 2, botón primitivo de la mama. — 3, conductos galactóforos. — 4, 4, surco que limita el campo areolar.—6, músculo liso subareolar. — 7, panículo adiposo subcutáneo.

Al mismo tiempo que se produce esta multiplicación de los tubos glandulares, el epitelio que los limita se diferencia perfectamente en dos capas superpuestas: 1.ª, una capa superficial, que forma la *capa secretoria;* 2.ª, una capa profunda, que constituye la *capa contráctil*.

Tal es la glándula del recién nacido.

Desde este momento es un órgano completo, capaz de entrar en funciones. En efecto, inmediatamente después del nacimiento y aun antes, en los últimos días de la vida fetal, las células secretorias elaboran en su protoplasma y a sus expensas finas granulaciones adiposas que vierten en seguida en la luz glandular: es la *secreción láctea del recién nacido (Hexenmilch, leche de bruja*, de los alemanes); secreción incompleta, pero verdadera, que sólo difiere de la del adulto por ser menos abundante y simplemente momentánea. En efecto, sólo dura días. Después de este ensayo de su función secretoria, el epitelio se detiene. La leche que había producido y que se había coleccionado en la luz del ácino se resorbe lentamente, y la glándula entra en un período de reposo hasta la pubertad.

b) *En la pubertad.* — En la pubertad, cuando se establece la función menstrual, la glándula mamaria, despertando bruscamente de su largo sueño, es de nuevo asiento de un trabajo esencialmente activo, que tiene por objeto perfeccionarla desde el punto de vista estructural y prepararla mejor todavía para el fin que está destinada a desempeñar a no tardar. Las ramificaciones tubulosas aumentan a la vez en número y dimensiones, al propio tiempo que, en su extremidad terminal, se multiplican y manifiestan los ácinos. El estroma conjuntivo crece a su vez, bastante laxo en la proximidad de los ácinos, mucho más denso y muy rico en fibras elásticas en la periferia de la glándula.

Como consecuencia de estas modificaciones histológicas, la mama aumenta mucho de volumen. Se vuelve dura, compacta, percibiéndose a veces al tacto una superficie irregularmente abollonada, indicio de su constitución lobular.

Este desarrollo brusco que experimenta la mama en la época de la pubertad coincide con un desarrollo del mismo orden que se manifiesta en el ovario y en los diversos segmentos del conducto genital. Ancel y Bouin han sustentado la

opinión de que se produciría la influencia de los primeros cuerpos amarillos de la menstruación. En efecto, si se provoca en las conejas vírgenes y en celo la rotura de los folículos por un coito no fecundante, se ocasiona la producción de cuerpos amarillos y, como consecuencia, un crecimiento rápido de las glándulas mamarias, las cuales alcanzan el mayor desarrollo en unos doce días y vuelven después lentamente a sus dimensiones iniciales.

Sea cual fuere el resultado de esta explicación, la glándula mamaria, después de las modificaciones estructurales que sufre en la pubertad, es la *glándula adulta*. Es un complejo de doce a veinte conductos galactóforos, cada uno de ellos con las ramificaciones que le pertenecen, constituyendo un lóbulo glandular. El aparato mamario ha adquirido, desde el punto de vista anatómico, su mayor grado de desarrollo. Sólo espera, para entrar en funciones, el estímulo fisiológico que hará necesario su funcionamiento, el *embarazo*.

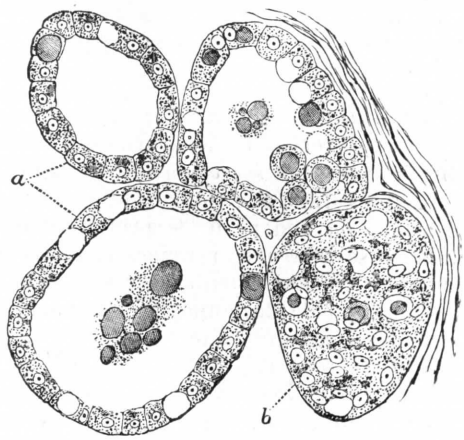


Fig. 1390

Corte transversal de una glándula mamaria de la gata en un grado avanzado de embarazo (según Klein).

*a*, células epiteliales revistiendo los alvéolos, vistas de perfil. — *b*, las mismas vistas de frente (varias células epiteliales contienen un glóbulo graso). En la cavidad de algunos de los alvéolos se ven glóbulos de leche y finas granulaciones adiposas.

c) *Durante el embarazo.* — A su vez, el embarazo ocasiona en la glándula mamaria, por un mecanismo que desconocemos (quizá también por la acción del cuerpo amarillo o de la hipófisis), nuevas modificaciones que recaen a la vez sobre la constitución anatómica y sobre su funcionamiento. Las estudiaremos sucesivamente: 1.°, en la *primera parte* del embarazo, es decir, en los tres o cuatro primeros meses; 2.°, en la *segunda parte*, o sea en los cinco o seis últimos meses.

α) *En la primera parte: período presecretorio.* — Desde el principio del embarazo, la mama es asiento de una congestión activa que determina en ella, al mismo tiempo que un aumento de volumen, un nuevo desarrollo de sus elementos secretorios. Los tubos glandulares se alargan y multiplican. Al mismo tiempo emiten lateralmente o en su extremidad mamelones epiteliales, primero llenos y huecos después, que constituyen nuevos ácinos.

En cambio, el estroma conjuntivo, como lo demuestran las investigaciones de Steinhaus y de Duclert, disminuye en importancia: se reduce, entre los ácinos, a raras fibrillas y a algunas células, y aun sucede que dos ácinos próximos se hallan directamente en contacto uno con otro.

En suma, las modificaciones estructurales aportadas por el embarazo a la glándula mamaria se reducen: 1.°, a un crecimiento volumétrico de los tubos y ácinos ya existentes: 2.°, a la aparición de ácinos nuevos, que presentan también dimensiones considerables.

β) *En la segunda parte: período calostrógeno.* — En los últimos tiempos del embarazo brota del pezón una cantidad mayor o menor de líquido claro, amarillento y ligeramente viscoso: este líquido ha recibido el nombre de *calostro*. Su producción continúa aún dos o tres días después del parto, hasta que se establece francamente la secreción láctea.

El calostro es un líquido que contiene agua, sales, lactosa, caseína y además *corpúsculos del calostro*, elementos celulares especiales constituídos por un protoplasma repleto de gotitas adiposas con un núcleo periférico. Estos corpúsculos, de aspecto muriforme, están constituídos por leucocitos que han fagocitado glóbulos adiposos producidos por la glándula.

c) *Derrame del calostro.* — Sea cual fuere su origen y significación morfológica, el calostro se forma en plena cavidad de los ácinos. Del ácino se introduce en los conductos excretorios y llega al área cribosa para derramarse al exterior. El derrame del calostro se efectúa bajo la influencia de una especie de *vis a tergo*, a la que se añade probablemente la acción de las células de Boll, y también, durante la lactancia, la succión ejercida por el recién nacido. El ácino, libre ya de los corpúsculos del calostro que ocupaban su cavidad, no contiene sino una capa de células aplicadas a su pared. Estas células son las que secretarán la leche.

d) *Durante la lactancia: período lactógeno.* — Dos o tres días después del parto, la secreción del calostro, *secreción provisional*, es substituída por la *secreción definitiva, la secreción láctea.* Esta se caracteriza por modificaciones celulares interesantes. El vértice de la célula se rompe y las incisiones celulares caen en la luz del ácino con una parte de protoplasma celular y algunos núcleos. La base de la célula no se destruye; regenera la célula y así se establece el ciclo secretorio. Como se ve, la secreción láctea es una secreción holocrina por el vértice de la célula únicamente. Se puede decir que la secreción de la glándula mamaria es holomerocrina.

e) *Después de la lactancia.* — Después de la lactancia la glándula mamaria entra en regresión: cesa de producir leche. Durante algunos días todavía secreta cierta cantidad de calostro y después entra en el período de reposo. Disminuye de volumen, al mismo tiempo que se vuelve más compacta y más dura al tacto. Sus ácinos y sus conductos excretorios, vacíos ahora y vueltos sobre sí mismos, puede decirse que quedan reducidos a cavidades virtuales. Las células glandulares son células bajas, de protoplasma claro, que no representan ningún fenómeno secretorio. La glándula está funcionalmente muerta y queda así hasta el día en que un nuevo embarazo provoca en ella un nuevo período funcional.

f) *Después de la menopausia.* — En la menopausia la glándula mamaria se atrofia progresivamente, esta vez de modo definitivo: es la *involución senil*, que afecta poco a poco a todos los órganos sexuales y sus anexos.

Los ácinos desaparecen gradualmente y la glándula, reducida entonces a simples conductos excretorios, asimismo muy atrofiados porque son inútiles, se aproxima más o menos al tipo infantil.

Mientras los elementos glandulares desaparecen, los elementos conjuntivos proliferan activamente e invaden poco a poco su sitio. Están generalmente más o menos cargados de grasa. Sin embargo, a veces en los sujetos muy flacos la grasa falta por completo, y en este caso la glándula mamaria se halla representada por una simple placa de consistencia fibrosa, situada inmediatamente por debajo de la piel y con un pezón. El pezón es generalmente estrecho y corto, y no es raro, en los casos extremos de involución senil, ver que la mama de la mujer recuerda hasta cierto punto la mama del hombre.

## B. — Cubierta cutánea

La piel cubre la cara anterior de la glándula mamaria en toda su extensión. Al llegar a la circunferencia no pasa por debajo de su cara posterior, sino que, doblándose sobre sí misma, se continúa sin línea de demarcación alguna con la piel del tórax: constituye, pues, para la glándula, una cubierta incompleta. Considerada desde el punto de vista estructural, la piel de la mama es muy diferente

según la región que se examine, por lo que conviene dividirla en tres zonas concéntricas: 1.°, una *zona mamilar*, que comprende la piel que cubre el pezón; 2.°, una *zona areolar*, que está en relación con la aréola; 3.°, una *zona periférica*, que comprende toda la parte de la piel que se halla situada por fuera de la aréola.

**1.° Zona periférica.** — En su zona periférica la piel de la mama no ofrece ninguna particularidad importante: es delgada, flexible, muy adherente a la capa subyacente y está reforzada por una fuerte capa de grasa que describiremos

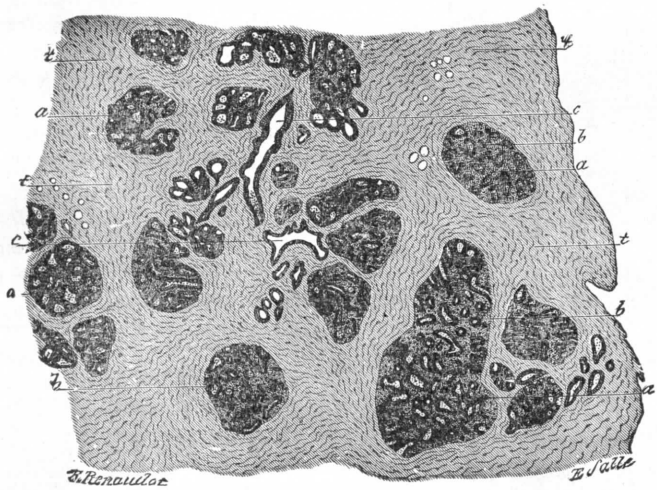

Fig. 1391

Corte de la mama de una mujer adulta lactante (según de Sinéty).

*a*, lóbulo de la glándula. — *b*, ácinos más o menos distendidos por su producto de secreción. — *c*, conducto excretorio. *t*, estroma formado de tejido conjuntivo.

más adelante. Presenta: 1.°, glándulas sudoríparas que no difieren de las ordinarias; 2.°, folículos pilosos de pequeñas dimensiones, a los cuales están anexos músculos erectores bien desarrollados y glándulas sebáceas rudimentarias.

**2.° Zona areolar.** — La piel de la aréola difiere de la precedente en que es más delgada, mucho más pigmentada y las más de las veces desprovista de grasa en su cara profunda. Pero lo que caracteriza esencialmente a la piel de la aréola es que en su cara interna, o sea del lado de la glándula, está reforzada por una capa de fibras musculares lisas, cuyo conjunto constituye el *músculo subareolar* o *músculo de la aréola*. Primero estudiaremos este músculo y después las *glándulas de la aréola*.

*A*. Músculo de la aréola. — El músculo, de color blanco grisáceo o rojo amarillento, tiene la mismo forma y la misma extensión que la aréola. Está muy desarrollado a nivel de la base del pezón, donde su espesor es de un milímetro y medio a 2 milímetros, y se atenúa gradualmente a medida que se aleja de él, terminando en el contorno de la aréola por un borde muy delgado.

Los fascículos que lo constituyen, circulares en su mayoría, forman anillos concéntricos en la base del pezón. A estos fascículos circulares se juntan algunos otros dispuestos en sentido radiado que cruzan los precedentes bajo ángulos diversos. Todas estas fibras, circulares y radiadas, se insertan en la cara profunda de la

dermis: el músculo de la aréola se convierte así en un músculo cutáneo de fibras lisas, análogo al dartos.

Considerado desde el punto de vista de su acción, este músculo, que se contrae bajo las influencias más diversas (frío, emoción, simple contacto), frunce la piel de la aréola, que se aproxima entonces al pezón, formando pliegues irregularmente circulares. Al propio tiempo, y principalmente por medio de sus fascículos centrales, comprime el pezón a nivel de su base y lo proyecta hacia delante, fenómeno al que Duval (*Tesis de París*, 1861) ha dado el nombre de *telotismo* (de θηλη, pezón, y ωθαω, empujar y de ahí ωθισμυς, acción de empujar hacia delante). Probablemente el músculo subareolar obra también, en el período de la lactancia, sobre los conductos galactóforos; si estos conductos se hallan distendidos, el músculo por medio de sus contracciones rítmicas, tiende a expulsar la leche que contienen hacia el área cribosa; si el músculo se contrae espasmódicamente, comprime los conductos galactóforos como lo haría un verdadero esfínter, y así se tiene el flujo de la leche durante todo el tiempo de su contracción.

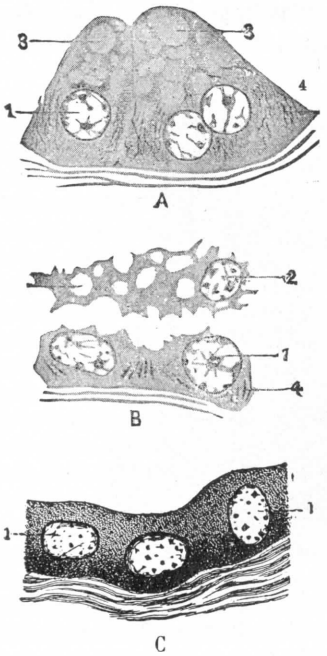


Fig. 1392

Células de la glándula mamaria en los diferentes estadios de su evolución: A, estadio de secreción; B, estadio de excreción; C, después del estadio de excreción (según Limon).

1, núcleo en su sitio. — 2, núcleo expulsado con el producto de secreción. — 3, glóbulos de la leche. — 4, filamentos ergastoplásmicos.

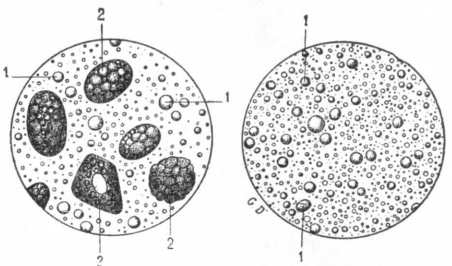


Fig. 1393

Productos de la glándula mamaria: A, una gota de calostro; B, una gota de leche.

1, 1, glóbulos de la leche. — 2, 2, corpúsculos del calostro.—2', corpúsculo del calostro, en cuyo centro se ve el núcleo de la célula primitiva.

*B.* Glándulas de la aréola. — La aréola presenta glándulas muy numerosas; éstas son de tres órdenes: *glándulas sudoríparas*, *glándulas sebáceas* y *glándulas mamarias accesorias*.

a) *Glándulas sudoríparas.* — Las glándulas sudoríparas están situadas debajo de la piel, entre ésta y el músculo de la aréola. Son notables por su volumen, por el grado de arrollamiento de su porción glomerular y por el aspecto varicoso de su conducto excretorio. No son glándulas tubulares simples, como las sudoríparas periareolares, sino *glándulas tubulares compuestas*, de ramificaciones, tanto más ricas y espesas cuanto más próximas se hallan a la glándulas lácteas (Brouha). Las glándulas areolares tubulares sirven así de intermediarias entre estas últimas y las glándulas sudoríparas de la piel que rodean la aréola.

b) *Glándulas sebáceas.* — Las glándulas sebáceas, también muy voluminosas, ocupan las capas más superficiales de la dermis cutánea. Son las que, hipertrofiándose durante el embarazo, constituyen las elevaciones que hemos descrito antes con el nombre de *tubérculos de Montgomery*. Constan, en su mayoría, de lóbulos múltiples y cada una de ellas posee, a título de anexo, un folículo piloso rudimentario.

c) *Glándulas mamarias accesorias.* — Estas glándulas, indicadas ya desde largo tiempo por MECKEL y HUSCHKE, descritas en una época más reciente por DUVAL, HENLE, LUSCHKA, SAPPEY y SINÉTY, están profundamente situadas por debajo del músculo areolar, entre este músculo y los lóbulos de la glándula mamaria principal. Su número varía mucho según los sujetos: de sesenta mujeres examinadas con este objeto por PINARD, cincuenta y cuatro poseían glándulas mamarias accesorias y su número era, por término medio, de cuatro para cada seno. Sus dimensiones son también muy variables: DELMAS (*Mém. sur l'anat. et la pathol. du mamelon*, Burdeos, 1860) las ha visto alcanzar el volumen de una grosella. Su estructura es exactamente la misma que la de la glándula principal.

Las glándulas mamarias accesorias se convierten así en órganos de transición entre las glándulas sudoríparas de la aréola y los lóbulos de la glándula mamaria principal. Morfológicamente, éstas son glándulas sudoríparas ordinarias, aproximándose de esta manera a las glándulas lácteas y pudiendo, como estas últimas, y bajo la acción del mismo estímulo, el embarazo, producir el calostro y leche.

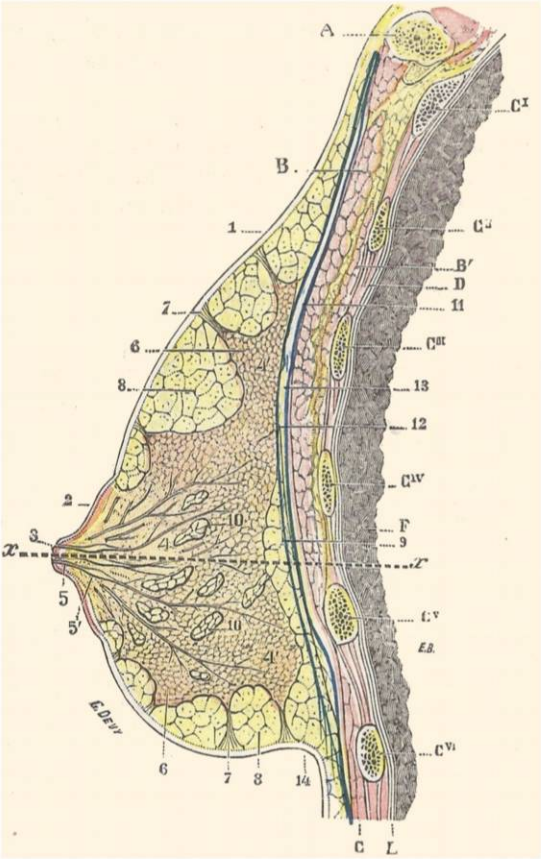


FIG. 1394

Corte vertical ánteroposterior de la mama derecha (cadáver congelado, veintidós años; segmento externo del corte).

CI, CII, CIII, CIV, CV, CVI, primera, segunda, tercera, cuarta, quinta y sexta costillas. — A, clavícula. — B, pectoral mayor. — B', pectoral menor. — C, oblicuo mayor. — D, intercostales. — E, pleura. — F, pulmones. — *xx*, plano horizontal que pasa por el pezón.

1, piel de la mama. — 2, aréola. — 3, pezón. — 4, glándula mamaria (porción central), con 4', su porción periférica. — 5, conductos galactóforos, con 5', su seno. — 6, crestas de la glándula mamaria. — 7, tabiques fibrosos que las continúan hasta la dermis cutánea. — 8, celdas adiposas llenas de grasa. — 9, capa adiposa retromamaria. — 10, hileras adiposas intramamarias. — 11, aponeurosis del pectoral mayor. — 12, fascia superficialis (ligamento suspensorio de la mama). — 13, capa de tejido celular laxo situada entre la fascia superficialis y la aponeurosis subyacente (serosa de la mama). — 14, surco submamario.

**3.° Zona mamilar, músculo mamilar.** — La zona mamilar ocupa la parte central de la cubierta cutánea de la mama, la parte donde se halla el pezón. Ofrece a nuestra consideración, como la zona precedente: 1.°, la *piel misma;* 2.°, los elementos musculares que la cubren y cuyo conjunto constituye el *músculo mamilar*.

*A*. Piel propiamente dicha. — La piel que cubre el pezón, muy delgada, como la de la aréola, es notable por la multiplicidad y el volumen de sus papilas. No contiene ni folículos pilosos ni glándulas sudoríparas. Por el contrario, encuéntranse en ella gran número de glándulas sebáceas, compuesta cada una de ellas de varios lóbulos.

*B*. Músculo mamilar. — Por debajo de los tegumentos se ve, como en la aréola, un sistema de fibras musculares lisas, cuyo conjunto constituye el *músculo mamilar*.

a) *Constitución anatómica*. — Las fibras que constituyen este músculo son de dos clases: unas horizontales y otras verticales.

α) Las *fibras horizontales* (fig 1396, *m*) se disponen perpendicularmente a la dirección de los conductos galactóforos. Forman, en primer lugar, por debajo de la piel, una capa continua que se encuentra en toda la altura del pezón. Esta capa, que se compone casi exclusivamente de fibras circulares, se continúa por abajo con las fibras circulares de la aréola, de tal suerte que el músculo areolar y el músculo mamilar representan en realidad, no dos formaciones diferentes, sino dos porciones diferentes de una sola y misma formación. Por su cara exterior la citada capa muscular está en relación con la piel y con las glándulas sebáceas, que se labran en su espesor una celda más o menos profunda (Marcacci). De su superficie interior parten numerosos fascículos, que, dirigiéndose de la periferia al centro, se entrecruzan en todos sentidos, formando en su conjunto una especie de enrejado, por cuyas mallas pasan los conductos galactóforos.

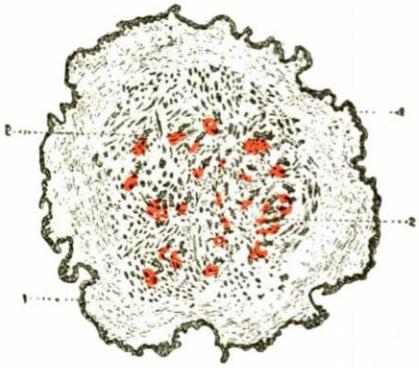


Fig. 1395

Corte transversal del pezón de una mujer de treinta años a la sexta semana de lactancia (según Tourneux).

1, revestimiento cutáneo. — 2, conductos galactóforos englobados en una ganga muscular lisa.

β) Las *fibras verticales* o *longitudinales* (fig. 1396, *m'*) nacen del tejido celular de la base del pezón y, desde allí, se extienden hasta su vértice, donde terminan en la cara profunda de la dermis. Se perciben muy bien, en los cortes horizontales del pezón, bajo la forma de fascículos cortados de través. Estos fascículos, como lo demuestra la figura 1397, son muy diferentes de forma y de volumen, pero todos corren dentro del tejido celular que une los conductos galactóforos entre sí. Debemos añadir que la existencia de estos fascículos longitudinales, extendiéndose sin discontinuidad alguna desde la base hasta el vértice del pezón, ha sido puesta en duda por Marcacci. Este fisiólogo, no habiendo encontrado estas fibras en todos los puntos, se inclina a creer que no son sino fibras horizontales que, en un momento dado, se hubiesen encorvado para seguir durante algún tiempo una dirección vertical.

b) *Acción*. — De los dos órdenes de fibras que constituyen el músculo mamilar, las fibras horizontales comprimen los conductos galactóforos y, por este hecho, tienen las mismas atribuciones que las fibras del músculo areolar: según su modo de contraerse, expulsan la leche o desempeñan, con relación a los citados conductos, el papel de un verdadero esfínter. Por otra parte, llevando las partes periféricas del pezón hacia el centro, disminuyen su diámetro y aumentan su consistencia o, en otros términos, lo hacen a la vez más pequeño y duro: de este modo contribuyen en mucho al fenómeno que hemos designado con el nombre de *telotismo*.

No es necesario indicar que el telotismo no es un fenómeno de erección, pues nada encontramos en la estructura del pezón que recuerde las disposiciones características de las formaciones eréctiles. No hay duda que, en el telotismo, el pezón se proyecta hacia delante y hasta adquiere esa rigidez especial que se observa en un órgano en estado de erección; pero al mismo tiempo se encoge, mientras que los verdaderos órganos eréctiles, los cuerpos cavernosos, por ejemplo, aumentan

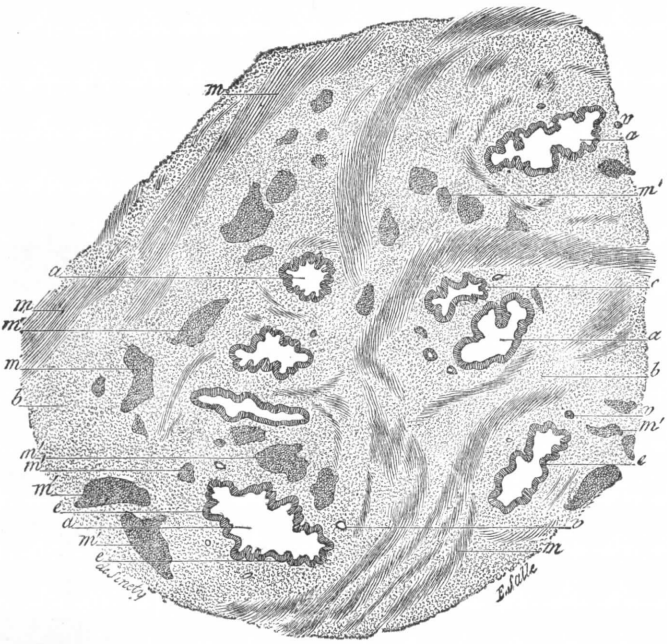

Fig. 1396

Parte de un corte transversal del pezón, vista con un aumento mucho mayor que en la figura 1395 (según de Sinéty).

*a*, corte de los conductos galactóforos. — *e*, epitelio cilíndrico que los reviste. — *b*, tejido conjuntivo. — *m*, fascículos musculares cortados en el sentido de su longitud (*fascículos horizontales*). — *m'*, fascículos musculares cortados transversalmente (*fascículos verticales* o *longitudinales*). — *v*, corte de los vasos.

siempre de volumen al pasar del estado de reposo al estado de erección. Este hecho por sí solo destruye la hipótesis de una verdadera erección para explicar los cambios de posición y de consistencia que sufre el pezón en el telotismo. Estos cambios, como ya hemos dicho, son consecuencia de la contracción del músculo areolar y de las fibras horizontales del músculo mamilar.

Respecto a las fibras longitudinales del pezón, su contracción da por resultado atraer el vértice del pezón hacia su base, determinar en este vértice la formación de una cúpula y, en un grado más avanzado, hacer entrar todo el pezón debajo de los tegumentos. Estos fascículos longitudinales son, pues, los antagonistas de los que producen el telotismo, y recordaremos que de Sinéty ha observado su predominio anatómico en las mujeres afectas de retracción del pezón.

## § 4. — Vasos y nervios

**1.° Arterias.** — Las arterias de la glándula mamaria, bien estudiadas por Piet (*Tesis* del año 1903), han sido precisadas por M. Salmon (*Annales d'Ana-*

*tomie Normale et Pathologique*, pág. 477, 1939), quien ha reanudado su disección, pero ha utilizado también radiografías después de inyecciones opacas que han suministrado nuevos detalles. Tres orígenes dan nacimiento a las arterias de la mama: *arteria axilar, arteria mamaria interna, arterias intercostales.*

a) *Arteria axilar.* — Su papel es importante y su rama, llamada «mamaria externa», es la única que irriga la glándula mamaria. En efecto, la arteria esencial procedente de la axilar, la que SALMON denomina *arteria principal externa*, nace ya de la mamaria externa, ya de la escapular inferior, ya del mismo tronco del axilar o bien finalmente, de uno de sus ramos musculares. Este ramo constante, voluminoso, desciende oblicuamente hacia dentro y llega a la glándula por su polo súperoexterno. Transcurre entonces por la superficie dando numerosas ramas al tejido glandular.

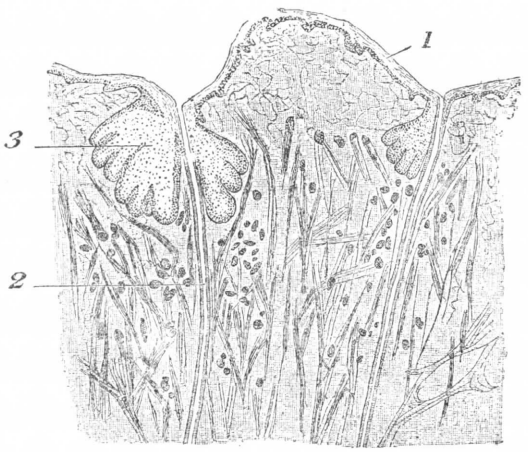


FIG. 1397

Corte longitudinal de la mama, mostrando claramente las fibras musculares longitudinales (según VON BRUNN).

1, epidermis. — 2, conducto galactóforo. — 3, glándula sebácea. En el tejido que constituye el pezón se ven numerosos fascículos musculares.

De la arteria axilar nacen igualmente ramas accesorias, de las que la disposición, número y dimensiones son extremadamente variables.

b) *Arteria mamaria interna.* — Las ramas destinadas a la mama nacen a diferentes alturas (fig. 1398), pero, esencialmente, delante de los espacios intercostales segundo, tercero y cuarto. Las más internas perforan directamente el espacio, luego el pectoral mayor, antes de rodear el borde interno de la glándula por cuya superficie caminan desde entonces. Entre estas ramas, SALMON ha podido describir una *arteria principal interna* particularmente notable por su volumen (fig. 1399). Las ramas más externas, procedentes de la mamaria externa, parecen, a primera vista, nacer de las intercostales, pues emergen del espacio a algunos centímetros por fuera del esternón. En realidad, son ramas autónomas destinadas a la mama, y que circulan durante cierto tiempo en el espesor del espacio intercostal antes de desprenderse de él en la cara profunda de la glándula a la que llegan.

c) *Arterias intercostales.* — Su función es poco importante. Dan algunos ramos nacidos de las perforantes externa, ramos delgados situados siempre en el borde externo de la glándula.

Llegadas a la superficie de la glándula, como hacen casi todas, estas arterias se anastomizan extensamente entre sí para formar una red superficial. De esta red parten numerosas ramas destinadas a los tegumentos, que representan la persistencia de una disposición embrionaria: la mama es una glándula de origen ectodérmico y toma su vascularización de los tegumentos próximos, desviándola parcialmente en provecho suyo.

La red supramamaria da origen en seguida a dos clases de ramas, las unas cutáneas y las otras glandulares. Las *ramas cutáneas*, extraordinariamente delgadas, se distribuyen por la piel y sus dependencias. Las *ramas glandulares* penetran

en el espesor de la misma glándula y se subdividen en los tabiques conjuntivos interlobulares e interlobulillares. Finalmente penetran en los lobulillos y terminan formando una red capilar muy estrecha, cuyas mallas se disponen alrededor de los ácinos *(red periacinosa)*. Esta red presenta la mayor analogía con la red de las glándulas arracimadas ordinarias, tales como la glándula submaxilar y la sublingual.

Cada uno de los conductos galactóforos va acompañado de cierto número de arteriolas que avanzan paralelamente a él: en el pezón se pueden contar a veces

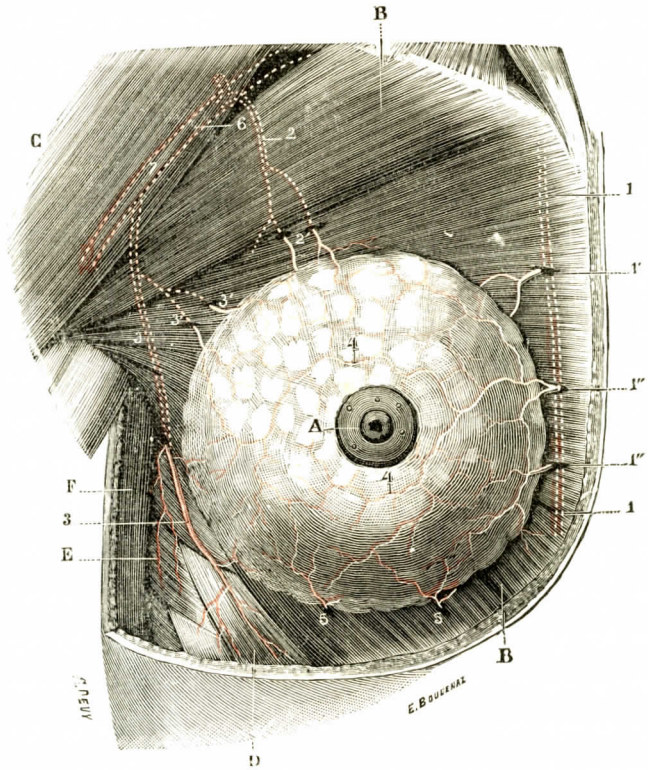


FIG. 1398

Arterias de la mama.

A, pezón. — B, B, pectoral mayor. — C, deltoides. — D, oblicuo mayor. — E, serrato mayor. F, dorsal mayor.

1, 1, arteria mamaria interna, siguiendo en el interior de la caja torácica el borde externo del esternón. — 1', rama perforante de esta arteria, que pasa luego entre el pectoral mayor y la cara profunda de la glándula. — 1'', 1''', dos ramas perforantes que llegan a la mama por su borde interno. — 2, arteria torácica superior. — 2', ramas de la torácica superior. — 3, arteria torácica inferior o mamaria externa, con 3', 3', dos ramas destinadas a la mama. — 4, 4, círculo vascular que rodea la aréola. — 5, 5, dos ramas procedentes de las intercostales. — 6, arteria axilar.

hasta ocho ramos arteriales paralelos al eje por un solo conducto (PIET); durante su camino, estas arteriolas longitudinales dan al conducto galactóforo numerosas ramas colaterales de trayecto transversal o más o menos oblicuo.

Las arterias del pezón presentan una disposición un poco especial. Según PIET, de quien tomamos la figura 1400, se destacan de la red supramamaria en número de cuatro o cinco y se dirigen hacia los senos galactóforos, en la base del pezón propiamente dicho. Allí cada una de ellas se divide en dos ramas: una *rama externa*, que se dirige hacia fuera por debajo de la piel de la aréola, y una

*rama interna* o *anterior*, que se dirige a la base del pezón. En estas ramas internas se anastomizan primeramente entre sí *(red de la base del pezón)*; después se desvían hacia delante y alcanzan el vértice del pezón, en el que terminan.

Señalemos, finalmente, que las inyecciones y radiografías hechas por SALMON han demostrado que la glándula era vascular de modo muy homogéneo; no existe ninguna zona hiper o hipovascularizada.

2.° **Venas.** — Las venas, nacidas de la red capilar precitada, se dirigen hacia la cara anterior de la glándula, donde forman, por debajo de la piel, una red de

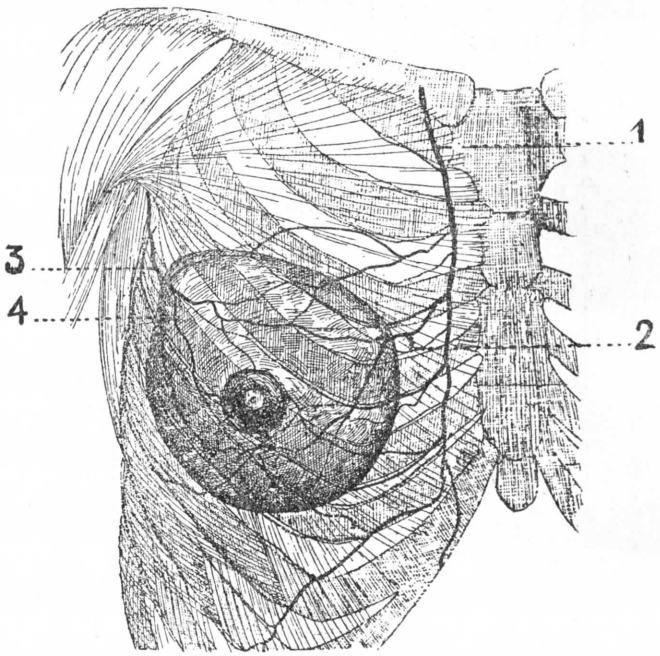


FIG. 1399

Los pedículos arteriales de la glándula mamaria (según SALMON).

1. arteria mamaria interna. — 2, arteria principal interna. — 3, arteria principal externa procedente de la arteria axilar. — 4, rama intercostal.
Los segmentos punteados están contenidos en la pared torácica.

anchas mallas, muy visible durante el período de la lactancia: es la *red superficial* o *subcutánea*. A esta red van a parar también las numerosas venillas procedentes de la piel. Debajo de la aréola, las venas superficiales se disponen ordinariamente en una especie de círculo, completo o incompleto (fig. 1401, 6), conocido con el nombre de *círculo venoso de Haller*. Este círculo venoso, cuando existe, no tiene importancia alguna. Es una simple malla de la red venosa superficial.

La red subcutánea de la mama comunica ampliamente por arriba con la red superficial del cuello y por abajo con la de la pared abdominal. Las venas que de ella emanan siguen casi el mismo trayecto que las arterias: las unas se dirigen hacia fuera, contornean el borde inferior del pectoral mayor, penetran en la axila y terminan en la vena axilar; las otras, oblicuándose hacia arriba y adentro, se dirigen a la vena mamaria interna, pasando por los primeros espacios intercos-

tales, más frecuentemente por el primero y segundo; en fin, otras, ordinariamente menos voluminosas que las precedentes, terminan en la yugular externa, en la cefálica, en las venas superficiales del abdomen.

A estas *venas superficiales*, venas principales, conviene añadir cierto número de venas menos importantes *(venas profundas)*, que se desprenden de la cara posterior de la glándula y desembocan, después de haber atravesado los planos musculares subyacentes, en las venas intercostales correspondientes.

Las venas profundas se anastomizan constantemente con las venas de la red superficial, ya en el espesor de la glándula, ya a nivel de su circunferencia.

**3.° Linfáticos.** — Los linfáticos de la mama adquieren un interés especial por el hecho de que son generalmente invadidos por los cánceres de la mama, y, desde luego, deben siempre ser extirpados por el cirujano al mismo tiempo que la glándula. Importa, pues, determinar atentamente, de una parte, el trayecto de esos linfáticos y, de otra parte, la topografía de sus ganglios.

FIG. 1400

Las arterias de la aréola, vistas por la cara profunda de la piel (según PIET).

1, base del pezón. — 2, arterias de la aréola, vasos de la red superficial. — 3, ramas internas o anteriores. — 4, ramas externas. — 5, piel de la aréola, vista por su cara profunda.

*A.* REDES DE ORIGEN. — Considerados desde el punto de vista de su origen, los linfáticos de la mama se dividen en tres grupos: *linfáticos cutáneos, linfáticos glandulares* y *linfáticos de los conductos galactóforos.*

a) *Linfáticos cutáneos.* — Los linfáticos cutáneos nacen de la piel del pezón y de la aréola, donde forman, en las capas profundas de la dermis, una abundante red, *red dérmica*, tanto más desarrollada cuanto más próxima al pezón. Está constituída por conductos voluminosos, pero de formas y dimensiones muy irregulares; recibe capilares linfáticos que proceden unos de la capa papilar de la dermis y otros de los folículos pilosos y de las formaciones glandulares de la aréola. Los troncos y tronquitos que de ellas salen se dirigen hacia el tejido celular subcutáneo, donde forman un segundo plexo, que por hallarse situado debajo de la aréola se denomina *plexo subareolar.*

b) *Linfáticos glandulares.* — Existen dos opiniones respecto a los linfáticos de la glándula mamaria: según unos (WALDEYER, KOLESSNIKOFF, CREIGHTON y SORGIUS), el origen de los linfáticos reside en los espacios periacinosos, muy junto a los elementos secretorios; según otros (LANGHANS, LABBÉ y COYNE), al contrario, los linfáticos no penetran en el lobulillo y, por lo tanto, sus relaciones con los ácinos son tan sólo mediatas. Las investigaciones de REGAUD (1894) confirman plenamente esta última opinión, o sea que el sistema de los linfáticos glandulares es completamente *extralobulillar.*

Por lo demás, está constituído por dos órdenes de cavidades (REGAUD): espacios o sacos y conductos propiamente dichos. Los *sacos linfáticos*, ordinariamente de grandes dimensiones, se aplican contra los lobulillos; pero sin penetrar en su profundidad. Su pared está formada únicamente por el endotelio característico,

recortado en forma de hoja de encina o de pieza de rompecabezas. Se encuentran a veces lobulillos que están contenidos enteros dentro de un saco linfático, pero éstos son hechos completamente excepcionales. Las más de las veces los lobulillos glandulares están cubiertos de un modo incompleto por los sacos. Se ve incluso que en ningún punto están en relación con los sacos linfáticos. Los *conductos linfáticos propiamente dichos*, que comunican ampliamente con los sacos, ocupan, como estos últimos, los espacios interlobulillares. Sus dimensiones son muy variables y su forma muy irregular, siendo alternativamente retraída y dilatada. Representan *conductos colectores* para la linfa procedente de los lobulillos glandulares. Su estructura es también sumamente sencilla, pues se limitan, como los sacos, a una pared endotelial y están enteramente desprovistos de válvulas.

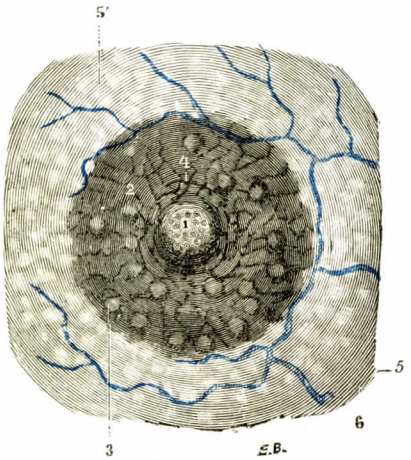


Fig. 1401

Las venas de la aréola en la mujer embarazada.

1, pezón. — 2, aréola. — 3, tubérculos de Montgomery. — 4, surcos en la base del pezón. — 5, piel de la mama. — 5', aréola secundaria. — 6, círculo venoso de Haller.

Considerados desde el punto de vista de su terminación, los linfáticos glandulares se dirigen hacia la aréola, siguiendo el mismo trayecto que los conductos excretorios, y van a desembocar en la red subareolar. Algunos de ellos se dirigen hacia la cara posterior de la glándula. Los volveremos a encontrar más adelante.

c) *Linfáticos de los galactóforos.* — Los linfáticos de los conductos galactóforos son vasos voluminosos y desprovistos de válvulas, que corren de atrás a delante paralelamente a los conductos galactóforos, por la adventicia de estos conductos, siempre a distancia de la membrana propia. Se dirigen, como los linfáticos glandulares, a la red colectora subareolar. Durante su trayecto se unen con los otros por medio de anastomosis transversales. Comunicándose ampliamente en su origen con los linfáticos glandulares, los linfáticos de los galactóforos comunican también, en su extremo externo, con las redes cutáneas del pezón y de la aréola. En efecto, una inyección practicada desde el pezón llena redes linfáticas lobulillares muy lejanas, hecho importante que nos explica bien el desarrollo de los abscesos de la mama por efecto de infecciones partidas de la piel en los casos de grietas del pezón (Regaud).

*B.* Troncos eferentes; su modo de terminación. — Las diferentes redes linfáticas de la mama dan origen a numerosos eferentes, que dividiremos, según su situación y su dirección, en tres grupos: *externos*, *internos* y *posteriores*.

a) *Linfáticos externos.* — Los linfáticos externos, los más importantes de los tres grupos, están representados por dos troncos, a veces tres, o también cuatro, que parten del plexo areolar y se dirigen hacia fuera, hacia la axila.

Llegados al borde externo del pectoral mayor, lo contornean, entran en el hueco axilar y terminan en un grupo de ganglios situados en la pared torácica, en la parte inferior del ángulo diedro formado por la unión de los músculos pectorales y el serrato mayor (fig. 1402). No es inútil recordar que estos ganglios, sitio de reunión de los linfáticos mamarios, se anastomizan siempre con los otros grupos ganglionares de la axila.

A veces, en el borde externo del pectoral mayor se encuentra un ganglio, a veces dos, que también reciben linfáticos procedentes de la mama. Estos ganglios, relativamente superficiales, cuando existen, constituyen el *grupo de Sorgius*. Entran siempre en relación con el grupo axilar. Este grupo inferior alcanza en general los ganglios situados en contacto con la vena axilar y siguen la arteria escapular inferior. LATARJET y CHALIER han insistido en la necesidad de liberar al

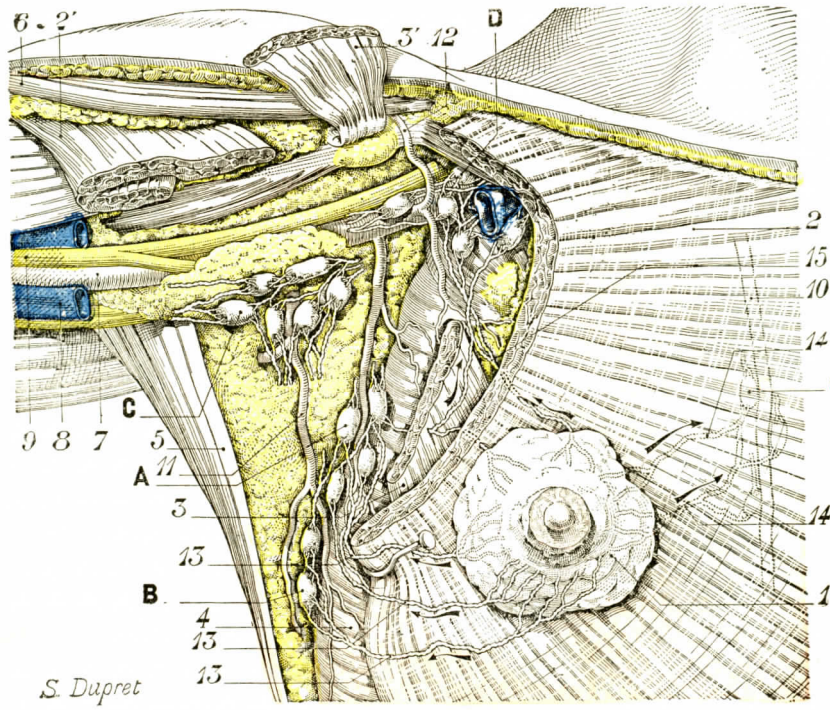


FIG. 1402

Linfáticos de la mama y sus ganglios *(semiesquemática)*.

1, glándula mamaria. — 2, 2', pectoral mayor. — 3, 3', pectoral menor. — 4, serrato mayor. — 5, dorsal mayor. — 6, deltoides. — 7, arteria axilar. — 8, vena axilar. — 9, nervio mediano. — 10, arteria mamaria interna representada en línea de puntos. — 11, rama torácica de la subescapular — 12, rama acromial de la acromiotorácica. — 13, 13, 13, linfáticos mamarios externos. — 14, 14, linfáticos mamarios internos. — 15, linfáticos mamarios posteriores.

A, ganglios mamarios externos. — B, ganglios de Sorgius. — C, ganglios axilares del grupo braquial. — D, ganglios infraclaviculares. — E, ganglios mamarios internos (en línea de puntos).

canal dorsoscapular (entre el dorsal mayor y el subescapular) en el curso del raspado axilar para el cáncer de la mama. Esta operación, en efecto, no debe limitarse a la exéresis de los grupos ganglionares inferiores. Deben extirparse *todos* los ganglios de la axila, incluso los que están en el vértice del hueco, debajo de la clavícula (operación de Halsted).

b) *Linfáticos internos.* — Los eferentes internos parten de la parte interna de la mama. De allí se dirigen hacia dentro, hasta el extremo interno de los espacios intercostales, atraviesan estos espacios, penetran en el tórax y desembocan en los ganglios mamarios internos. Estos linfáticos, indicados ya desde largo tiempo por CRUISKHANK, HYRTL, HUSCHKE, ARNOLD y HENLE, han sido inyectados, en 1890, por RIEFFEL. Se les puede designar con el nombre de *linfáticos mamarios internos*, por oposición a los precedentes, que, dirigiéndose hacia la axila, cons-

tituyen los *linfáticos mamarios externos*. Su origen no está todavía bien dilucidado; sin embargo, las inyecciones antes indicadas de RIEFFEL parecen establecer que nacen de la parte interna de la glándula mamaria y quizá también de los tegumentos que la revisten.

c) *Linfáticos posteriores*. — Los linfáticos posteriores o *submamarios* nacen en la cara profunda de la glándula y siguen diversos trayectos. Unos caminan por el pectoral mayor y llegan a los ganglios axilares rodeando el borde externo de este músculo, igual como los linfáticos externos; otros perforan el pectoral mayor, siguen entre este músculo y el pectoral menor y terminan en los ganglios infraclaviculares; otros, en fin, perforan sucesivamente el pectoral mayor primero, el pectoral menor después, y desembocan entonces en los ganglios de la axila.

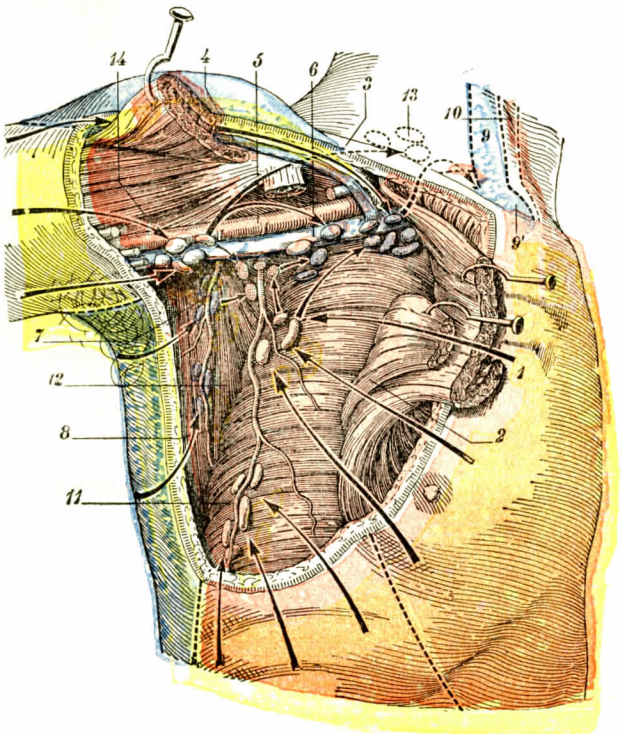


FIG. 1403

Los diversos grupos ganglionares de la axila con sus aferentes y eferentes *(esquemática)* (T.-J.).

1, pectoral mayor. — 2, pectoral menor. — 3, clavícula. — 4, vena cefálica.—5, arteria axilar.—6, vena axilar.—7, arteria escapular inferior.—8, arteria mamaria externa. — 9, vena yugular interna, y 9', tronco venoso braquiocefálico derecho. — 10, carótida primitiva. — 11, serrato mayor. — 12, subescapular. — 13, ganglios supraclaviculares. — 14, córacobíceps.

*En amarillo*, grupo ganglionar braquial. — *En verde*, grupo subescapular. —*En anaranjado claro*, grupo torácico inferior. — *En anaranjado obscuro*, grupo torácico superior. — *En negro*, grupo intermedio. — *En violado*, grupo subclavicular.

(Los territorios cuyos linfáticos abocan a un grupo ganglionar determinado tienen el mismo color que este grupo. Las flechas que parten de dichos territorios esquematizan los colectores aferentes que proceden de tales territorios e indican a qué grupos van a parar estos colectores. Otras flechas, más cortas que las precedentes, esquematizan igualmente los troncos eferentes salidos de los diversos grupos ganglionares, y también indican ahora el punto donde terminan estos eferentes.)

*C*. RESUMEN. — En resumen, los linfáticos de la mama desembocan en los grupos ganglionares siguientes, que vienen a constituir sus *ganglios regionales:* 1.°, en el grupo ántero-interno o torácico de los ganglios axilares; 2.°, en el grupo de los ganglios infraclaviculares; 3.°, en los ganglios mamarios internos.

Respecto de los linfáticos cutáneos de la mama, haremos observar que algunos de ellos pueden traspasar la línea media y desembocar en los ganglios axilares del lado opuesto (RIEFFEL). Semejante disposición existe en bastantes regiones, y las hemos indicado al describir los linfáticos del pene. Por lo que concierne a la mama, ella nos explica la posibilidad de que una neoplasia de esta glándula repercuta en los ganglios axilares del lado opuesto. VOLKMANN ha referido un ejemplo que no puede ser más demostrativo en este concepto. Se trata de un núcleo carcinomatoso que se había desarrollado en la parte interna de la mama izquierda y que, mientras que los ganglios axilares del lado izquierdo habían quedado indemnes, había producido la infección de los del lado derecho. Por lo demás, el examen histológico reveló que la infección ganglionar era exactamente de la misma naturaleza que el tumor primitivo.

**4.° Nervios.** — Los nervios de la mama, aparte los filetes simpáticos que van a la glándula con las arterias, proceden de tres orígenes. 1.°, de los intercostales segundo, tercero, cuarto, quinto y sexto; 2.°, de la rama supraclavicular del plexo cervical; 3.°, de las ramas torácicas del plexo braquial. Estos nervios terminan probablemente: 1.°, en la piel, en la que KRAUSE y PACINOTTI señalaron corpúsculos de Pacini *(nervios sensitivos)*; 2.°, en las fibras musculares lisas de la aréola y del pezón *(nervios motores)*; 3.°, en los vasos *(nervios vasomotores)*; 4.°, en los elementos propios de la glándula mamaria *(nervios secretorios)*.

Las terminaciones nerviosas glandulares han sido descritas por DMITRIJEWSKI (1894) y por TRICOMI-ALLEGRA (1903). Según estos dos histólogos, los filetes nerviosos destinados al epitelio secretorio forman primeramente, en la superficie externa de los ácinos, una primera red, la *red periacinosa* o *epilemal*: está constituída por fibras más finas, más o menos flexuosas y varicosas. De la red epilemal salen fibras todavía muy finas, que atraviesan la membrana propia para ir a constituir, en la cara interna de ésta, una segunda red, la *red hipolemal*. Esta red, en cuyas mallas se ven numerosos abultamientos en botón, se dispone en parte en la base de las células glandulares *(red subcelular)* y en parte entre las células *(red intercelular)*. En fin, TRICOMI-ALLEGRA cree haber visto fibrillas de una extraordinaria delgadez penetrar en el espesor mismo de la célula y formar allí, en pleno protoplasma, una última red, la *red intracelular*: esta red, por lo demás, presentaría, como la precedente, abultamientos en botón, que se dispondrían aquí también a lo largo de las fibrillas nerviosas o en los puntos nodulares. Conviene, antes de admitir esta red intracelular, esperar las investigaciones de comprobación.

## ARTICULO II

## LA MAMA EN EL HOMBRE

El hombre tiene, como la mujer, dos mamas pectorales, una derecha y otra izquierda, simétricamente situadas a cada lado de la línea media.

**1.° Origen y evolución.** — Estas dos mamas tienen el mismo origen embrionario que en la mujer y hasta la edad de trece o catorce años evolucionan de la misma manera. Dos o tres días después del nacimiento, y esto durante dos o tres semanas, producen un líquido blanquecino conocido con el nombre de *leche de los recién nacidos*. Después permanecen casi estacionarias hasta la edad de la pubertad. En este momento son asiento de un trabajo interior, que se traduce por una hinchazón más o menos dolorosa y por la excreción de una pequeña cantidad de líquido análogo al calostro. Pero, mientras que en la mujer este trabajo termina por la formación de un órgano perfecto, en el hombre aborta completamente: la glándula, después de este esfuerzo impotente hacia una organización superior, vuelve a sus dimensiones infantiles y las conserva durante toda la vida. En el niño la mama masculina es un órgano no desarrollado todavía; en el adulto es un órgano atrofiado, un órgano rudimentario. Mide apenas de 20 a 25 milímetros de anchura por 3 a 5 milímetros de espesor.

**2.° Constitución anatómica.** — Tal cual es, la mama del hombre, aunque con dimensiones muy reducidas, nos presenta las mismas partes fundamentales que la de la mujer, a saber:

1.° Un *pezón*, de 2 ó 3 milímetros de altura por 4 ó 5 milímetros de diámetro, susceptible de presentar el fenómeno de telotismo.

2.° Una *aréola*, circular o elíptica, de 20 a 25 milímetros de diámetro, más o menos provista de pelos, teniendo, como en la mujer, tubérculos de Morgagni.

3.° Por debajo de la piel, una *capa de fibras musculares lisas*, que ocupan a la vez la aréola *(músculo areolar)* y el pezón *(músculo mamilar)*.

4.° Una *capa céluloadiposa*, cuyo espesor varía según la gordura del sujeto.

5.° Un *cuerpecito glandular*, aplanado en forma de disco, de color grisáceo y de consistencia fibrosa.

A pesar de sus escasas dimensiones, la glándula mamaria del hombre puede ser origen de infecciones o asientos de tumores, benignos o cancerosos.

**3.° Caracteres microscópicos.** — El examen histológico nos revela la existencia, en esta glándula mamaria rudimentaria, de conductos galactóforos, cortos, estrechos, poco o nada ramificados, que se abren en el vértice del pezón por medio de orificios minúsculos y terminan en su extremo opuesto por pequeñas dilataciones llenas. En ninguna parte se encuentran ácinos bien caracterizados.

La presencia de mamas rudimentarias en el hombre es un hecho constante en toda la serie de los mamíferos. Nos parece racional admitir, con Darwin, que se trata aquí de un caso de atavismo y que primitivamente los dos sexos, el macho y la hembra, han contribuído a la lactancia de los recién nacidos. Esta hipótesis es muy natural. ¿Pues no vemos todavía en la actualidad algunos peces, batracios y aves, que empollan los huevos puestos por las hembras? ¿No vemos también en el palomo (Hunter), y acaso también en el ibis de Egipto (Milne-Edwards), tanto el macho como la hembra, que secretan en su papo un producto especial, bastante análogo a la leche, que depositan luego en el pico de sus pequeñuelos? Hasta en la clase de los mamíferos, en los didelfos, encontramos algunas especies en que los machos poseen hoy todavía rudimentos de bolsas, indicios manifiestos de que en otra época han tenido que llevar los pequeñuelos como los llevan actualmente las hembras.

Por último, es conveniente recordar que en algunos casos, bastante raros ciertamente, pero bien comprobados, se ha visto al aparato mamario del macho presentar el mismo desarrollo que en la hembra y secretar leche. El hecho ha sido notado en el macho cabrío por Aristóteles, Geoffroy Saint-Hilaire y otros observadores. Se ha observado también en el hombre, no solamente en sujetos que presentaban signos más o menos pronunciados de hermafroditismo, sino en sujetos perfectamente conformados. Murat y Patissier, en su artículo *Mamas* del Diccionario en sesenta volúmenes, refieren la historia de un marino que, habiendo perdido a su mujer y encontrándose en alta mar con su hijo que mamaba todavía, trató de tranquilizarlo presentándole el pecho: al cabo de tres o cuatro días vió que sus mamas se hinchaban y secretaban leche. Humbold, en su viaje al Nuevo Continente, encontró un labrador cuyas mamas, en circunstancias parecidas, se pusieron a secretar leche. Este hombre tenía un hijo que era criado por su mujer; habiendo ésta caído enferma, por lo que tuvo que interrumpir la lactancia, tomó él el niño y le dió el pecho. Poco a poco sus mamas aumentaron de volumen y secretaron leche en cantidad suficiente para permitirle lactar durante cinco meses.

No podemos, de momento, indicar las condiciones en que los machos cesaron de ayudar a sus hembras en la lactancia de los pequeños, y por este hecho vieron atrofiarse sus mamas como órganos hechos inútiles. Se ha creído que esto podía ser consecuencia de una disminución en el número de los pequeñuelos. Esta explicación es, sin duda, puramente hipotética, pero no es irracional y merece ser señalada.